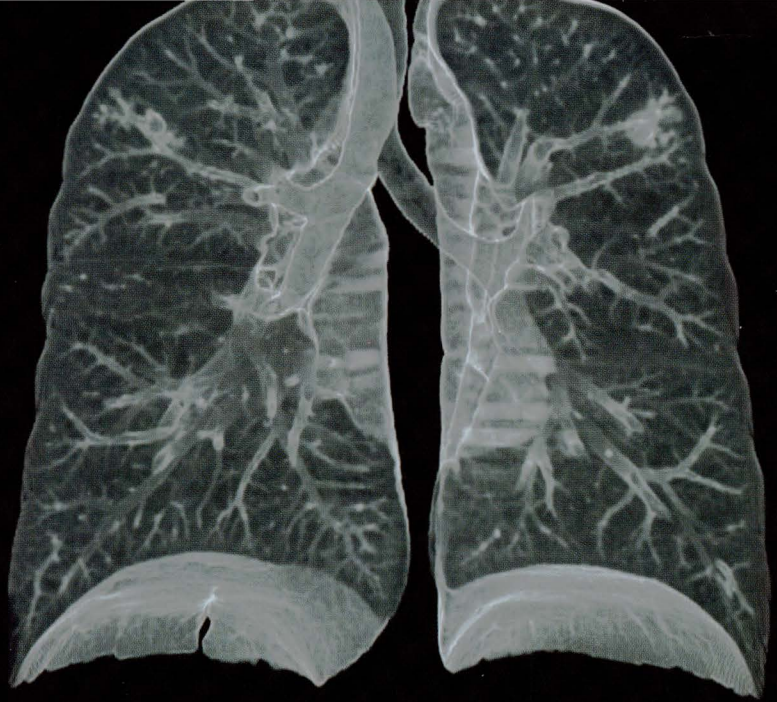

Série
Colégio Brasileiro de Radiologia e Diagnóstico por Imagem

TÓRAX

C. Isabela S. Silva

Doutora em Radiologia Clínica pela Universidade Federal de São Paulo – Escola Paulista de Medicina (UNIFESP/EPM)
Médica Pesquisadora Associada do Departamento de Radiologia da University of British Columbia, Vancouver, Canadá
Médica Radiologista da Clínica Delfin e Delfin Bioimagem – Hospital São Rafael, Salvador, Bahia

Nestor L. Müller

Professor Titular do Departamento de Radiologia da University of British Columbia, Vancouver General Hospital, Vancouver, Canadá
Doutor em Ciências Médicas pela Universidade de Toronto, Canadá

ELSEVIER

© 2011, Elsevier Editora Ltda.
Todos os direitos reservados e protegidos pela Lei 9.610, de 19/02/1998.
Nenhuma parte deste livro, sem autorização prévia por escrito da editora, poderá ser reproduzida ou transmitida sejam quais forem os meios empregados: eletrônicos, mecânicos, fotográficos, gravação ou quaisquer outros.

ISBN: 978-85-352-3139-7

Capa
Interface Designers

Editoração Eletrônica
Rosane Guedes

Elsevier Editora Ltda.
Conhecimento sem Fronteiras

Rua Sete de Setembro, nº 111 – 16º andar
20050-006 – Centro – Rio de Janeiro – RJ

Rua Quintana, nº 753 – 8º andar
04569-011 – Brooklin – São Paulo – SP

Serviço de Atendimento ao Cliente
0800 026 53 40
sac@elsevier.com.br

Preencha a ficha de cadastro no final deste livro e receba gratuitamente informações sobre os lançamentos e promoções da Elsevier.
Consulte também nosso catálogo completo, os últimos lançamentos e os serviços exclusivos no site www.elsevier.com.br

NOTA

O conhecimento médico está em permanente mudança. Os cuidados normais de segurança devem ser seguidos, mas, como as novas pesquisas e a experiência clínica ampliam nosso conhecimento, alterações no tratamento e terapia à base de fármacos podem ser necessárias ou apropriadas. Os leitores são aconselhados a checar informações mais atuais dos produtos, fornecidas pelos fabricantes de cada fármaco a ser administrado, para verificar a dose recomendada, o método e a duração da administração e as contraindicações. É responsabilidade do médico, com base na experiência e contando com o conhecimento do paciente, determinar as dosagens e o melhor tratamento para cada um individualmente. Nem o editor nem o autor assumem qualquer responsabilidade por eventual dano ou perda a pessoas ou a propriedade originada por esta publicação.

O Editor

CIP-BRASIL. CATALOGAÇÃO-NA-FONTE
SINDICATO NACIONAL DOS EDITORES DE LIVROS, RJ

T635

Tórax / Silva, C. Isabela S. ... [et al.]. - Rio de Janeiro : Elsevier, 2010.
il. -(Colégio Brasileiro de Radiologia e Diagnóstico por Imagem)

Inclui bibliografia
ISBN 978-85-352-3139-7

1. Tórax - Radiografia. 2. Tórax - Doenças - Diagnóstico. 3. Diagnóstico por imagem. I. Silva, C. Isabela S. II. Série.

10-3833. CDD: 617.5407572
CDU: 617.541-073.7

04.08.10 13.08.10 020816

CÓPIA NÃO AUTORIZADA É CRIME
ABDR
ASSOCIAÇÃO BRASILEIRA DE DIREITOS REPROGRÁFICOS
RESPEITE O DIREITO AUTORAL

Série Colégio Brasileiro de Radiologia e Diagnóstico por Imagem

EDITORES DA SÉRIE

C. Isabela S. Silva

Doutora em Radiologia Clínica pela Universidade Federal de São Paulo – Escola Paulista de Medicina (UNIFESP/EPM)
Médica Pesquisadora Associada do Departamento de Radiologia da University of British Columbia, Vancouver, Canadá
Médica Radiologista da Clínica Delfin e Delfin Bioimagem – Hospital São Rafael, Salvador, Bahia

Giuseppe D'Ippolito

Professor Livre Docente do Departamento de Diagnóstico por Imagem da Universidade Federal de São Paulo – Escola Paulista de Medicina (UNIFESP/EPM)
Coordenador do Serviço de Diagnóstico por Imagem do Hospital São Luiz, São Paulo

Antônio José da Rocha

Neurorradiologista do Fleury Medicina e Saúde e do Serviço de Diagnóstico por Imagem da Santa Casa de Misericórdia de São Paulo
Professor Adjunto da Faculdade de Ciências Médicas da Santa Casa de Misericórdia de São Paulo

EDITORES ASSOCIADOS

C. Isabela S. Silva

Doutora em Radiologia Clínica pela Universidade Federal de São Paulo – Escola Paulista de Medicina (UNIFESP/EPM)
Médica Pesquisadora Associada do Departamento de Radiologia da University of British Columbia, Vancouver, Canadá
Médica Radiologista da Clínica Delfin e Delfin Bioimagem – Hospital São Rafael, Salvador, Bahia

Nestor L. Müller

Professor Titular do Departamento de Radiologia da University of British Columbia, Vancouver General Hospital, Vancouver, Canadá
Doutor em Ciências Médicas pela Universidade de Toronto, Canadá

Coautores

Agnaldo José Lopes
Professor Adjunto da Disciplina de Pneumologia e Tisiologia da Faculdade de Ciências Médicas da Universidade do Estado do Rio de Janeiro (UERJ)
Doutor em Medicina pela Universidade do Estado do Rio de Janeiro (UERJ)

Alexandre Dias Mançano
Membro Titular do Colégio Brasileiro de Radiologia e Diagnóstico por Imagem
Coordenador do Grupo de Tórax da Radiologia Anchieta – Hospital Anchieta, Taguatinga, Distrito Federal
Coordenador da Residência Médica em Radiologia e Diagnóstico por Imagem do Hospital Regional de Taguatinga, Distrito Federal

Ana Maria Genu
Doutora em Ciências pela Faculdade de Medicina da Universidade de São Paulo (FMUSP)
Médica Radiologista da Delfin Bioimagem – Hospital São Rafael, Salvador, Bahia

Antonio Alexandre de Oliveira Siciliano
Médico Radiologista da Clínica Radiológica Luiz Felippe Mattoso, Rio de Janeiro

Arthur Soares Souza Júnior
Professor Adjunto Livre Docente, Coordenador de Ensino da Faculdade de Medicina de São José do Rio Preto (FAMERP), São Paulo
Membro do Ultra X, São José do Rio Preto, São Paulo

Beatriz Cunha Duarte
Membro Titular do Colégio Brasileiro de Radiologia e Diagnóstico por Imagem
Médica do Grupo de Tórax da Radiologia Anchieta – Hospital Anchieta – Taguatinga, Distrito Federal

Beatriz da Cunha Raymundo
Residente de Radiologia no Hospital da Lagoa, Rio de Janeiro

Bruno Hochhegger
Doutorando em Ciências Pneumológicas pela Universidade Federal do Rio Grande do Sul
Mestre em Radiologia pela Universidade Federal do Rio de Janeiro
Médico Radiologista Torácico do Hospital Moinhos de Vento
Médico Radiologista do Setor de Corpo da Irmandade Santa Casa de Misericórdia de Porto Alegre

C. Isabela S. Silva
Doutora em Radiologia Clínica pela Universidade Federal de São Paulo – Escola Paulista de Medicina (UNIFESP/EPM)
Médica Pesquisadora Associada do Departamento de Radiologia da University of British Columbia, Vancouver, Canadá
Médica Radiologista da Clínica Delfin e Delfin Bioimagem – Hospital São Rafael, Salvador, Bahia

Cesar Augusto de Araújo Neto
Professor Assistente da Faculdade de Medicina da Bahia, Universidade Federal da Bahia (UFBA)
Diretor Médico da Clínica Image Memorial, Salvador, Bahia

Claudia M. Figueiredo
Doutora em Radiologia pela Faculdade de Medicina da Universidade de São Paulo (FMUSP)
Médica Radiologista do Centro de Medicina Diagnóstica Fleury, São Paulo

Clovis Simão Trad
Professor Doutor pela Faculdade de Medicina de Ribeirão Preto, Universidade de São Paulo
Médico da Central de Diagnóstico Ribeirão Preto (CEDIRP), São Paulo
Membro Titular do Colégio Brasileiro de Radiologia e Diagnóstico por Imagem

Daniela Araújo Ribeiro Guido
Médica Radiologista do Hospital JXXIII – FHEMIG, Hospital Mater Dei e Laboratório Hermes Pardini, Belo Horizonte, Minas Gerais

Danny Warszawiak
Médico Radiologista da Clínica DAPI, Curitiba, Paraná

Dante Luiz Escuissato
Professor Adjunto de Radiologia, Departamento de Clínica Médica, Universidade Federal do Paraná (UFPR)
Médico Radiologista da Clínica DAPI, Curitiba, Paraná

Dany Jasinowodolinski
Médico Radiologista do Hospital do Coração, São Paulo
Pós-graduando da Pneumologia – Faculdade de Medicina da Universidade de São Paulo (FMUSP)

Domenico Capone
Professor Titular da Disciplina de Diagnóstico por Imagem da Universidade Severino Sombra (USS), Rio de Janeiro
Professor Adjunto da Disciplina de Pneumologia e Tisiologia da Faculdade de Ciências Médicas da Universidade do Estado do Rio de Janeiro (UERJ)
Doutor em Radiologia pela Universidade Federal do Rio de Janeiro (UFRJ)
Médico Radiologista do Hospital Universitário Clementino Fraga Filho (HUCFF), UFRJ

Edson Marchiori
Professor Titular e Chefe do Departamento de Radiologia da Universidade Federal Fluminense (UFF)
Professor Associado e Coordenador Adjunto de Pós-graduação em Radiologia da Universidade Federal do Rio de Janeiro (UFRJ)

Ericson Bagatin
Professor Associado Livre Docente da Área de Saúde do Trabalhador – Departamento de Medicina Preventiva e Social da Faculdade de Ciências Médicas da Universidade Estadual de Campinas e da Disciplina de Pneumologia – Departamento de Clínica Médica da Faculdade de Medicina de Jundiaí

Fabiano Franco Monteiro Prado
Médico Radiologista da Santa Casa de Belo Horizonte, Minas Gerais

Gilberto Szarf
Professor Afiliado da Universidade Federal de São Paulo – Escola Paulista de Medicina (UNIFESP/EPM)
Radiologista do Serviço de Diagnóstico por Imagem da Santa Casa de Misericórdia de São Paulo

Gustavo de Souza Portes Meirelles
Doutor em Radiologia pela Universidade Federal de São Paulo – Escola Paulista de Medicina (UNIFESP/EPM)
Pós-doutorado no Memorial Sloan-Kettering Cancer Center, Nova York, EUA
Médico Radiologista do Fleury Medicina e Saúde, São Paulo

Henrique Simão Trad
Médico Assistente do Hospital das Clínicas da Faculdade de Medicina de Ribeirão Preto
Médico Radiologista da Central de Diagnóstico Ribeirão Preto (CEDIRP)
Membro Titular do Colégio Brasileiro de Radiologia e Diagnóstico por Imagem

Isabela Fernandes de Magalhães
Médica Graduada pela Universidade do Estado do Rio de Janeiro (UERJ)
Médica Radiologista da Clínica de Diagnóstico por Imagem (CDPI), Rio de Janeiro

Iugiro Roberto Kuroki
Médico Graduado pela Universidade do Estado do Rio de Janeiro (UERJ)
Chefe do Departamento de Tomografia Computadorizada e do Setor de Tecnologia da Informação da Clínica de Diagnóstico por Imagem (CDPI), Rio de Janeiro

Izabela Maria Hime Coreixas Kuroki
Médica Graduada pela Escola de Medicina Souza Marques, Rio de Janeiro
Médica Radiologista da Clínica de Diagnóstico por Imagem (CDPI), Rio de Janeiro

Jorge Luiz Pereira-Silva
Professor Associado da Faculdade de Medicina da Bahia, Universidade Federal da Bahia (UFBA)
Doutor em Medicina Interna – Pneumologia pela Universidade Federal do Rio Grande do Sul (UFRGS)

Julia Capobianco
Médica Colaboradora do Departamento de Diagnóstico por Imagem da Universidade Federal de São Paulo – Escola Paulista de Medicina (UNIFESP/EPM)
Clinical Observer no Memorial Sloan-Kettering Cancer Center, New York, EUA

Klaus L. Irion
Consultant Chest Radiologist, Department of Radiology, Liverpool Heart and Chest Hospital and The Royal Liverpool University Hospital, Liverpool, United Kingdom

Luciano Moreira Alves
Médico da Radiologia Anchieta – Hospital Anchieta, Taguatinga, Distrito Federal

Luiz Felipe Nobre
Professor Adjunto de Radiologia, Departamento de Clínica Médica, Universidade Federal de Santa Catarina (UFSC), Florianópolis, Santa Catarina
Chefe do Serviço de Radiologia e Supervisor da Residência em Radiologia e Diagnóstico por Imagem, Hospital Universitário, Universidade Federal de Santa Catarina (UFSC)
Diretor e Responsável Técnico, Clínica DMI – Diagnóstico Médico por Imagem, São José, Santa Catarina

Marcelo Pereira Chaves
Doutor em Radiologia, Faculdade de Medicina da Universidade de São Paulo (FMUSP)
Médico Radiologista da Clínica São Vicente (DASA) e Casa de Saúde São José, Rio de Janeiro

Marcos Rinaldo Manzini
Médico Radiologista do Hospital São Luiz e do Hospital Alvorada, São Paulo, São Paulo

Maria Luíza Bernardes Silva
Membro Titular do Colégio Brasileiro de Radiologia e Diagnóstico por Imagem
Médica Radiologista do Hospital JXXIII – FHEMIG e da Axial Centro de Imagem Diagnóstico, Minas Gerais

Mário Terra Filho
Professor Associado – Disciplina de Pneumologia do Instituto do Coração (InCor) do Hospital das Clínicas da Faculdade de Medicina da Universidade de São Paulo (HC-FMUSP)

Milene Carneiro Barbosa de Brito
Pós-graduanda em Radiologia do Departamento de Diagnóstico por Imagem da Universidade Federal de São Paulo – Escola Paulista de Medicina (UNIFESP/EPM)
Especializanda do 4º Ano em Radiologia Torácica do Instituto de Radiologia (InRad) do Hospital das Clínicas da Faculdade de Medicina da Universidade de São Paulo (HC-FMUSP)
Médica Radiologista do Centro de Diagnósticos Brasil (CDB), São Paulo

Moacir Moreno Junior
Médico Coordenador do Grupo de Radiologia Torácica do Centro de Diagnósticos Brasil (CDB), São Paulo

Myrna C. B. Godoy
Professora Assistente do Departamento de Radiologia da Universidade do Texas, MD Anderson Cancer Center, EUA

Nestor L. Müller
Professor Titular do Departamento de Radiologia da University of British Columbia, Vancouver General Hospital, Vancouver, Canadá
Doutor em Ciências Médicas pela Universidade de Toronto, Canadá

Rafael Barcelos Capone
Interno de Medicina da Universidade Gama Filho (UGF) e do Hospital Universitário Gaffrée e Guinle, Universidade Federal do Estado do Rio de Janeiro (UNIRIO)

Renata Martins Romano
Médica Graduada pela Universidade Federal Fluminense (UFF), Rio de Janeiro
Médica Radiologista da Clínica de Diagnóstico por Imagem (CDPI), Rio de Janeiro

Rodrigo Bastos Duarte Passos
Médico Assistente do Instituto de Radiologia (InRad) do Hospital das Clínicas da Faculdade de Medicina da Universidade de São Paulo (HC-FMUSP)
Médico Radiologista do Hospital Israelita Albert Einstein, São Paulo

Rodrigo Caruso Chate
Médico Assistente do Serviço de Radiologia do Instituto do Coração (InCor) do Hospital das Clínicas da Faculdade de Medicina da Universidade de São Paulo (HC-FMUSP)
Médico Radiologista do Hospital Israelita Albert Einstein, São Paulo

Ronaldo Hueb Baroni
Doutor em Ciências pela Faculdade de Medicina da Universidade de São Paulo (FMUSP)
Médico Assistente do Instituto de Radiologia (InRad) do Hospital das Clínicas da Faculdade de Medicina da Universidade de São Paulo (HC-FMUSP)
Médico Radiologista do Hospital Israelita Albert Einstein, São Paulo

Vitor Moreira Sardenberg
Médico Graduado pela Universidade Estadual do Rio de Janeiro (UERJ)
Médico Radiologista da Clínica de Diagnóstico por Imagem (CDPI), Rio de Janeiro

Viviane Baptista Antunes
Mestre em Radiologia pelo Departamento de Diagnóstico por Imagem da Universidade Federal de São Paulo – Escola Paulista de Medicina (UNIFESP/EPM)
Médica Colaboradora do Departamento de Diagnóstico por Imagem da UNIFESP e do Fleury Medicina e Saúde, São Paulo

Dedicatórias

Ao sorriso e alegria de Nicinha Silva, minha verdadeira heroína, e à memória do meu pai, Martins Silva, e do meu irmão Antônio, dois grandes guerreiros.
Ao meu melhor amigo, companheiro, mentor e exemplo maior de caráter, simplicidade e dignidade tanto na vida profissional quanto na pessoal. Você Nestor, é o meu verdadeiro alicerce, o meu guia. Sempre me estimulou a sonhar, sem medo de ser feliz. Obrigada por tudo.

CISS

À memória de meus pais, Luiza e Hugo F. Müller, em honra de meus filhos Alison e Phillip Müller, e ao amor da minha vida, Isabela.

NLM

DEDICATÓRIA ESPECIAL

Em memória de Dr. Jorge Kavakama (1952-2005), nosso ídolo, professor incomparável, que, com seu talento, entusiasmo, charme, humor contagiante e habilidade de fazer verdadeiros discípulos, foi a luz mais brilhante da radiologia torácica no Brasil. Jorge, ou Jorginho, como era chamado pelos amigos, foi o principal responsável pela união entre a radiologia torácica e a pneumologia no país, e cujos cursos e aulas eram sempre os mais concorridos. Inquestionavelmente foi o verdadeiro mestre dos mestres, um professor sem títulos, mas a inspiração de muitos radiologistas na escolha da especialidade. A saudade ainda é muito grande, mas nos sentimos privilegiados por ter convivido com alguém tão especial.

CISS
NLM

Agradecimentos

Agradecemos ao Colégio Brasileiro de Radiologia e Diagnóstico por Imagem, aos Drs. Fernando Alves Moreira e Sebastião Cezar Mendes Tramontin e aos outros editores da Série, os Drs. Giuseppe D'Ippolito e Antônio José da Rocha, pela confiança e oportunidade de coordenar este livro de tórax, o primeiro módulo da *Série Colégio Brasileiro de Radiologia e Diagnóstico por Imagem*, e aos radiologistas e pneumologistas que participaram da obra contribuindo com um ou mais capítulos na sua reconhecida área de *expertise*. A contribuição e esforço desses autores foi fundamental para que este livro contivesse o que há de mais atual e essencial no diagnóstico por imagem na especialidade. Somos também bastante gratos ao suporte maravilhoso da Elsevier Brasil desde o planejamento até a formatação final desta obra, em especial a Adriana Antonaccio e a Viviane Iria. Gostaríamos também de agradecer aos leitores pelo interesse pela radiologia torácica e solicitamos *feedback* do que poderia ser melhorado nesta obra. Finalmente, porém, com muito carinho, agradecemos aos nossos familiares, amigos e colegas que nos apoiaram e estimularam, com muita paciência, durante todos os meses que nos dedicamos à preparação e à publicação deste projeto.

CISS
NLM

Apresentação da Série

Este é o primeiro livro de uma coleção que o Colégio Brasileiro de Radiologia e Diagnóstico por Imagem (CBR) começa a disponibilizar para todos os profissionais que se dedicam ao diagnóstico por imagem, e em especial para os nossos associados.

Há muito sentimos a necessidade de termos publicações referenciais de conteúdo mais aprofundado, provenientes da nossa entidade oficial, não somente para orientação aos médicos em especialização, mas também obras mais completas para estudo e consultas que podem ser usadas pelos profissionais que concluíram sua formação e já estão em atividade.

O CBR já dispõe de livros, apostilas, guias, revistas, publicações periódicas sobre os diversos métodos que agregam nossas áreas de atuações, porém ainda estavam faltando obras mais completas que agora começamos a disponibilizar, graças ao entendimento, colaboração e a inestimável dedicação de profissionais brasileiros que compreenderam a nossa obrigação/missão no CBR, na área de ensino e orientação, para que esta coleção se tornasse realidade.

Hoje o exercício da medicina, como a conhecemos, não seria possível sem os alicerces indispensáveis do conhecimento. O leitor deste livro envolvente encontrará um companheiro para todas as horas, evitando assim, com a sua leitura atenta, que se aprenda somente com o passar do tempo ou com os próprios erros.

Acredito que o lançamento do primeiro volume desta coleção tornará a atualização dos nossos médicos mais fácil e prazerosa e com a velocidade que o século XXI nos obriga.

Muitas pessoas deram sustentação para que esta ideia se tornasse realidade. Sou imensamente grato e reconheço a capacidade intelectual e o esforço de todos que colaboraram para tornar realidade este projeto, e através dos Drs. C. Isabela S. Silva e Nestor L. Müller, editores associados deste primeiro volume dedicado ao tórax, agradeço em nome de todos os radiologistas brasileiros.

Quero registrar também o empenho dos editores desta coleção que agora iniciamos, os Drs. Giuseppe D'Ippolito e Antônio José da Rocha, em parceria com a Dra. C. Isabela S. Silva. Quero parabenizá-los pelas suas experiências e capacidade de agregação de pessoas com diferenciação intelectual e vontade de disseminar os seus conhecimentos.

Esta iniciativa coloca a radiologia brasileira na vanguarda do seu continente servindo de estímulo para que outros países e outras especialidades médicas também contribuam para o aprimoramento profissional de seus pares com obras de interesse e conteúdo atual, como agora dispomos.

A partir de agora, serão lançados a cada ano outros volumes desta coleção dedicados às demais áreas de atuação além do tórax. Esperamos assim atingir as grandes áreas, enriquecendo e disseminando conhecimento a todos para proporcionar melhor atendimento aos nossos pacientes e cumprindo nosso papel social com segurança e responsabilidade técnica adequada.

Sebastião Cezar Mendes Tramontin
Presidente do CBR

Conhecendo a Proposta da Série

Foi com muita honra que recebemos o convite do Colégio Brasileiro de Radiologia e Diagnóstico por Imagem para coordenar este grandioso projeto de uma Série de livros abrangendo diversas especialidades radiológicas. A nossa responsabilidade é muito grande, mas certamente com a participação de diversos radiologistas de todo o país, esperamos atingir as expectativas de todos.

O objetivo principal da Série é fornecer uma revisão abrangente, mas não muito extensa, das áreas mais importantes da Radiologia, com o intuito de auxiliar na formação de residentes e aperfeiçoandos de Radiologia e Diagnóstico por Imagem, e servir de consulta rápida e precisa para radiologistas de todas as áreas, bem como médicos clínicos e cirurgiões de especialidades afins, dentro da realidade brasileira. Cada módulo da Série será bastante ilustrado com a qualidade já reconhecida da Elsevier Brasil e irá abranger os tópicos essenciais para o aprendizado e revisão tais como anatomia básica, achados clínicos e laboratoriais relevantes, resumo dos achados histológicos ou fisiopatologia, e descrição prática dos achados nos diversos métodos de imagem aplicáveis para cada área com algoritmo diagnóstico. Tórax é o primeiro módulo lançado da Série e tem como um dos Editores Associados o renomado radiologista torácico, Dr. Nestor L. Müller.

C. Isabela S. Silva
Giuseppe D'Ippolito
Antônio José da Rocha

Prefácio

Este é o primeiro módulo da *Série Colégio Brasileiro de Radiologia e Diagnóstico por Imagem*, projetada para ser composta de livros dedicados ao radiologista brasileiro que busca aprendizado e atualização nas diferentes subespecialidades radiológicas.

O livro de tórax abrange os tópicos essenciais para aprendizado e revisão, incluindo anatomia básica, achados clínicos e laboratoriais relevantes, resumo dos achados histológicos ou fisiopatologia, descrição objetiva dos achados radiológicos nos diversos métodos de imagem, algoritmo diagnóstico e diagnóstico diferencial. Os métodos de imagem principais usados no tórax, e que constituem o enfoque deste livro, são a radiografia e a tomografia computadorizada (TC), incluindo a TC com múltiplos canais de detectores e a TC de alta resolução. Quando relevantes são também discutidos os achados principais, as indicações e limitações da ressonância magnética, ultrassonografia, fluoroscopia, cintilografia, tomografia por emissão de pósitrons (PET) e a PET/CT. É importante ressaltar que a radiografia continua sendo o método de imagem mais utilizado na avaliação inicial e seguimento do paciente com suspeita ou confirmação de doença torácica, e o seu conhecimento é, portanto, essencial no estudo desses pacientes.

O livro contém cerca de 1500 ilustrações e é dividido em 9 partes e 45 capítulos. A primeira Parte (Introdução) inclui noções básicas de anatomia radiológica, protocolos recomendados para otimizar os exames e minimizar a dose de radiação, definição e ilustrações dos padrões radiológicos fundamentais na radiografia e TC. A Parte 2 resume as malformações congênitas broncopulmonares encontradas no paciente adulto. A Parte 3 aborda as doenças da aorta e seus ramos, artéria pulmonar (e.g., tromboembolismo pulmonar, hipertensão pulmonar) e das veias pulmonares. A Parte 4 trata das doenças das vias aéreas (traqueia, brônquios e bronquíolos) enquanto a Parte 5 sumariza as infecções pulmonares com capítulos individuais para tuberculose, micobactérias atípicas, bactérias, vírus, clamídia e micoplasma, fungos, parasitos e infecção pulmonar no paciente imunocomprometido sem e com síndrome da imunodeficiência humana adquirida (SIDA). Já a Parte 6 dedica-se à neoplasia pulmonar incluindo diagnóstico e estadiamento atualizado do câncer de pulmão, outras neoplasias malignas primárias menos frequentes, neoplasias benignas, pseudotumores inflamatórios e metástases pulmonares. A Parte 7 revisa as doenças pulmonares difusas, com ênfase nas pneumonias intersticiais idiopáticas, pneumonite de hipersensibilidade, sarcoidose, histiocitose de células de Langerhans pulmonar, linfangioliomiomatose, pneumoconioses, enfisema e doença pulmonar obstrutiva crônica. A Parte 8 (Miscelâneas) inclui o edema pulmonar e SARA, doenças metabólicas e de depósito, doenças do colágeno, vasculites, doenças pulmonares eosinofílicas, doenças pulmonares medicamentosas e actínicas, pneumonia lipoídica, doenças linfoproliferativas, trauma torácico, radiologia torácica na unidade de tratamento intensivo e aplicações do PET no tórax. Finalmente, a Parte 9 trata das doenças e anormalidades do mediastino, pleura, diafragma e da parede torácica.

Para concretizar esta obra, tivemos o prazer de contar com a colaboração da grande maioria dos radiologistas torácicos e alguns dos pneumologistas mais conceituados e renomados do país, que escreveram um ou mais capítulos na sua reconhecida área de *expertise*. Esperamos que este livro, assim como todos os outros a serem lançados no futuro próximo pelo Colégio Brasileiro de Radiologia e Diagnóstico por Imagem, ajudem a aprimorar o conhecimento da radiologia no Brasil, o ensino dos residentes e aperfeiçoandos e, com isso, a melhorar cada vez mais o diagnóstico e o tratamento dos pacientes.

C.Isabela S. Silva
Nestor L. Müller

Sumário

Agradecimentos, XIII

Apresentação da Série, XV

Conhecendo a Proposta da Série, XVII

Prefácio, XIX

PARTE 1 – INTRODUÇÃO, 1

1. **Anatomia Radiológica Normal do Tórax, 3**
Nestor L. Müller
C. Isabela S. Silva

2. **Tomografia Computadorizada de Tórax: Técnica e Protocolos, 51**
Iugiro Roberto Kuroki
Izabela Maria Hime Coreixas Kuroki
Vitor Moreira Sardenberg

3. **Padrões Radiológicos Fundamentais, 71**
C. Isabela S. Silva
Nestor L. Müller

PARTE 2 – ANOMALIAS DO DESENVOLVIMENTO, 113

4. **Malformações Congênitas do Tórax, 115**
Nestor L. Müller
C. Isabela S. Silva

PARTE 3 – DOENÇAS VASCULARES, 133

5. **Aorta Torácica e seus Ramos, 135**
Iugiro Roberto Kuroki
Isabela Fernandes de Magalhães
Renata Martins Romano

6. **Doenças das Artérias e Veias Pulmonares, 161**

6.1 Tromboembolia Pulmonar Aguda, 161
Cesar Augusto de Araújo Neto
Jorge Luiz Pereira-Silva

6.2 Tromboembolia Pulmonar Crônica, 173
Nestor L. Müller
C. Isabela S. Silva

6.3 Hipertensão Pulmonar, 179
Mário Terra Filho
Marcos Rinaldo Manzini

6.4 Embolia Pulmonar Não Trombótica e Aneurisma de Artéria Pulmonar, 191
Nestor L. Müller
C. Isabela S. Silva

PARTE 4 – DOENÇAS DAS VIAS AÉREAS, 199

7. **Traqueia, 201**
Rodrigo Caruso Chate
Rodrigo Bastos Duarte Passos
Ronaldo Hueb Baroni

8. **Doenças Brônquicas Difusas, 213**
C. Isabela S. Silva
Nestor L. Müller

9. **Asma, 221**
C. Isabela S. Silva
Nestor L. Müller

10. **Doenças das Pequenas Vias Aéreas (Bronquiolite), 231**
Luiz Felipe Nobre

PARTE 5 – INFECÇÃO PULMONAR, 247

11. **Tuberculose, 249**
Domenico Capone
Agnaldo José Lopes
Rafael Barcelos Capone

12. **Micobactérias Atípicas, 271**
Claudia M. Figueiredo

13. **Bactérias, 277**
Nestor L. Müller
C. Isabela S. Silva

14. **Vírus, Micoplasma e Clamídia, 289**
Nestor L. Müller
C. Isabela S. Silva

15. **Fungos, 299**
Nestor L. Müller
C. Isabela S. Silva

16. **Parasitos, 313**
Nestor L. Müller
C. Isabela S. Silva

17. **Paciente Imunocomprometido (Exceto Síndrome da Imunodeficiência Adquirida), 323**
Dante Luiz Escuissato
Danny Warszawiak
Edson Marchiori

18. **Síndrome da Imunodeficiência Adquirida, 335**
Myrna C. B. Godoy
Edson Marchiori

PARTE 6 – NEOPLASIA PULMONAR, 353

19. **Câncer de Pulmão: Diagnóstico e Estadiamento, 355**
C. Isabela S. Silva
Nestor L. Müller

20. **Neoplasias Benignas e Miscelâneas, 377**
C. Isabela S. Silva
Nestor L. Müller

21. **Metástases Pulmonares, 387**
Marcelo Pereira Chaves
Antonio Alexandre de Oliveira Siciliano
Beatriz da Cunha Raymundo

PARTE 7 – DOENÇAS PULMONARES DIFUSAS, 397

22. **Pneumonias Intersticiais Idiopáticas, 399**
Nestor L. Müller
C. Isabela S. Silva

23. **Bronquiolite Respiratória Associada a Doença Pulmonar Intersticial e Pneumonia Intersticial Descamativa, 415**
Ana Maria Genu
Nestor L. Müller
C. Isabela S. Silva

24. **Pneumonite de Hipersensibilidade, 421**
Luiz Felipe Nobre

25. **Sarcoidose, 433**
Moacir Moreno Junior
C. Isabela S. Silva
Nestor L. Müller

26. **Histiocitose de Células de Langerhans Pulmonar, 443**
Dany Jasinowodolinski
Gilberto Szarf

27. **Linfangioliomiomatose, 449**
C. Isabela S. Silva
Nestor L. Müller

28. **Pneumoconioses, 455**
Gustavo de Souza Portes Meirelles
Ericson Bagatin

29. **Enfisema e Doença Pulmonar Obstrutiva Crônica, 475**
Arthur Soares Souza Júnior
Bruno Hochhegger
Klaus L. Irion

PARTE 8 – MISCELÂNEAS, 483

30. **Edema Pulmonar e Síndrome da Angústia Respiratória Aguda, 485**
Alexandre Dias Mançano
Luciano Moreira Alves
Beatriz Cunha Duarte

31. **Aspiração de Líquidos ou Partículas, 493**
Nestor L. Müller
C. Isabela S. Silva

32. **Doenças Metabólicas e de Depósito, 501**
Edson Marchiori
Arthur Soares Souza Júnior
Dante L. Escuissato

33. **Doenças do Colágeno e Espondilite Anquilosante, 515**
C. Isabela S. Silva
Nestor L. Müller

34. **Vasculites, 527**
C. Isabela S. Silva
Nestor L. Muller

35. **Doenças Pulmonares Eosinofílicas, 541**
C. Isabela S. Silva
Nestor L. Müller

36. **Doenças Pulmonares Medicamentosas e Actínicas, 547**
C. Isabela S. Silva
Nestor L. Müller

37. **Doenças Linfoproliferativas e Leucemia, 557**
C. Isabela S. Silva
Nestor L. Müller

38. **Trauma Torácico, 567**
Dante Luiz Escuissato
Danny Warszawiak

39. **Radiologia Torácica na Unidade de Tratamento Intensivo, 581**
Dante Luiz Escuissato
Danny Warszawiak

40. **Aplicações do PET no Tórax, 595**
Gustavo de Souza Portes Meirelles
Julia Capobianco

PARTE 9 – MEDIASTINO, PLEURA, DIAFRAGMA E PAREDE TORÁCICA, 607

41. **Massas Mediastinais, 609**
Clovis Simão Trad
Henrique Simão Trad

42. **Mediastinite e Pneumomediastino, 633**
Nestor L. Müller
Gilberto Szarf

43. **Doenças da Pleura, 641**
Gustavo de Souza Portes Meirelles
Viviane Baptista Antunes
Milene Carneiro Barbosa de Brito

44. **Doenças do Diafragma, 665**
Maria Luíza Bernardes Silva
Daniela Araújo Ribeiro Guido
Fabiano Franco Monteiro Prado

45. **Doenças da Parede Torácica, 679**
Clovis Simão Trad
Henrique Simão Trad

Índice Remissivo, 699

Siglas

AA – Aorta ascendente
AAE – Aurícula do átrio esquerdo
ABPA – Aspergilose broncopulmonar alérgica
ACE – Artéria carótida esquerda
AD – Aorta descendente
AD – Átrio direito
AE – Átrio esquerdo
AEs – Azigoesofágico
AI – Artéria braquicefálica (inominada)
AID – Artéria interlobar direita
AIE – Artéria interlobar esquerda
AJCC – *American Joint Committee on Cancer*
ALARA – *As low as reasonably achievable* (tão baixa quanto razoavelmente exequível)
ALP – Anterior-lateral-posterior
ANCA – Anticorpos anticitoplasma de neutrófilos
Ao – Aorta
AP – Artéria pulmonar
TP– Tronco da artéria pulmonar
APD – Artéria pulmonar direita
APE – Artéria pulmonar esquerda
API – Aspergilose pulmonar invasiva
APID – Artéria pulmonar interlobar direita
APIE – Artéria pulmonar interlobar esquerda
AR – Artrite reumatoide
ASCD – Artéria subclávia direita
ASCE – Artéria subclávia esquerda
ATS – *American Thoracic Society*
AX – Apêndice xifoide
AZ – Veia ázigos
AAz – Arco da veia ázigos
BAAR – Bacilo álcool-ácido-resistente
BC – Bronquite crônica
BACTEC – *Battle area clearance and training equipment consultants*
BALT – *Bronchus associated lymphoid tissue* (tecido linfoide associado ao brônquio)
BCG – Bacilo Calmette-Guérin
BD – Brônquio principal direito
BE – Brônquio principal esquerdo
BI – Brônquio intermédio
BK – Bacilo de Koch
BNP – *B-type natriuretic peptide*
BO – Bronquiolite obliterante
BOOP – *Bronchiolitis obliterans organizing pneumonia* (pneumonia em organização)
BR – Bronquiolite respiratória
BR-DPI – Bronquiolite respiratória associada a doença pulmonar intersticial
BSE – Brônquio superior esquerdo
C – Carina
CAD – *Computer aided diagnosis*
CD4 – Linfócitos T-*helper*
CDC – *Centers for Disease Control and Prevention*
CIA – Comunicação interatrial
CIV – Comunicação interventricular
CL – Clavícula
CMV – Citomegalovírus
CVF – Capacidade vital forçada
DAD – Dano alveolar difuso
DCO – Difusão de gás carbônico
DHL – Desidrogenase lática
DLCO – Diminuição de troca gasosa
DLCO – Difusão pulmonar de monóxido de carbono
DLPPT – Doença linfoproliferativa pós-transplante
DM – Dermatomiosite
DMTC – Doença mista do tecido conjuntivo
DPOC – Doença pulmonar obstrutiva crônica
ECA – Enzima conversora de angiotensina
ELISA – *Enzyme-linked immunosorbent assay* (ensaio imunossorvente ligado à enzima)
ERS – *European Respiratory Society*
ES – Esôfago
ESP – Esclerose sistêmica progressiva
FAN – Fator antinuclear
FDG – Fluorodesoxiglicose
FDG-PET – Tomografia por emissão de pósitrons com fluorodesoxiglicose
FLCN – Foliculina
FPI – Fibrose pulmonar idiopática
FMP – Fibrose maciça progressiva
FOV – *Field of view* (campo de visão)
FR – Fator reumatoide
G-CSF – *Granulocyte colony-stimulating factor* (fator estimulador de colônia de granulócitos)
H&E – Hematoxilina e eosina
H1N1 – Influenza vírus A subtipo H1N1. A letra H refere-se à proteína hemaglutinina e a letra N, à proteína neuraminidase
HAP – Hipertensão arterial pulmonar
HAPI – Hipertensão arterial pulmonar idiopática
HAPTEC – Hipertensão arterial pulmonar tromboembólica crônica
HAz – Veia hemiázigos
HAzc – Veia hemiázigos acessória
HCLP – Histiocitose de células de Langerhans pulmonar
HD – Hilo direito
HDNT – Hérnia diafragmática não traumática
HIV – Vírus da imunodeficiência humana
HP – Hipertensão pulmonar
HPV – *Human papillomavirus*
IASLC – International Association for the Study of Lung Cancer
ICC – Insuficiência cardíaca congestiva

ICOPER – International Cooperative Pulmonary Embolism Registry
IL – Interleucina
IL1 – Interleucina 1
INCA – Instituto Nacional do Câncer
IPA – Injúria pulmonar aguda
IV – Intravenoso
JAP – Janela aortopulmonar
JLCS – *Japan Lung Cancer Society*
LA – Ligamento arterioso
LAM – Linfangioliomiomatose
LBA – Lavado broncoalveolar
LES – Lúpus eritematoso sistêmico
LH – Linfoma de Hodgkin
LID – Lobo inferior direito
LIE – Lobo inferior esquerdo
LM – Lobo médio
LN – Linfonodo normal
LNH – Linfoma não Hodgkin
LSD – Lobo superior direito
LSE – Lobo superior esquerdo
M – Manúbrio
MAC – *Mycobacterium avium-intracellulare* complex
MALT – *Mucosa-associated lymphoid tissue* (tecido linfoide associado à mucosa)
MGIT – *Mycobacteria growth indicator tube*
MI – Mamária interna direita
MinIP – Projeção de intensidade mínima *(minimum intensity projection)*
MIP – Projeção de intensidade máxima *(maximum intensity projection)*
MMII – Membros inferiores
MNT – Micobactérias não tuberculosas
MPR – *Multiplanar reconstruction* (reconstruções multiplanares)
mSv –miliSievert
NPS – Nódulo pulmonar solitário
OIT – Organização Internacional do Trabalho
OMS – Organização Mundial de Saúde
$P(A\text{-}a)O_2$ – diferença alveoloarterial de O_2
PA – Posteroanterior
PaO_2 – Pressão parcial de O_2 do sangue arterial
PAP – Proteinose alveolar pulmonar
PAS – Ácido periódico de Schiff
PCA – Persistência do canal arterial
PCR – Proteína C reativa
PET – *Positron emission tomography* (tomografia por emissão de pósitrons)
PET/CT – Tomografia por emissão de pósitrons associada à tomografia computadorizada
PH – Pneumonia de hipersensibilidade
PIA – Pneumonia intersticial aguda
PID – Pneumonia intersticial descamativa
PII – Pneumonia intersticial idiopática
PIL – Pneumonia intersticial linfoide ou linfocítica
PINE – Pneumonia intersticial não específica
PIOPED – Prospective Investigation of Pulmonary Embolism Diagnosis
PISA-PED – Prospective Investigative Study of Acute Pulmonary Embolism Diagnosis
PIU – Pneumonia intersticial usual
PM – Polimiosite
PMAP – Pressão média da artéria pulmonar
PO – Pressão de oclusão
POC – Pneumonia em organização criptogênica
PP – Linfonodo pré-pericárdico
PPD – Teste intradérmico derivado de proteína purificada
Pro-BNP – *N-terminal pro-brain natriuretic peptide*
PTC – Pneumoconiose dos trabalhadores de carvão
PV – Paravertebral
RDT – Ruptura diafragmática traumática
RM – Ressonância magnética
RVPAP – Retorno venoso pulmonar anômalo parcial
SARA – Síndrome da angústia respiratória aguda
SC – Seio coronário
SIDA – Síndrome da imunodeficiência adquirida
SNC – Sistema nervoso central
SSD – *Shaded surface display* (exposição de superfície sombreada)
SUV – *Standardized uptake value* (valor de captação padrão)
Tr – Traqueia
TBMR – Tuberculose multirresistente
TC – Tomografia computadorizada
TCAR – Tomografia computadorizada de alta resolução
TEP – Tromboembolia pulmonar
TEV – Tromboembolia venosa
TGF – Fator de transformação de crescimento
TNF – Fator de necrose tumoral
TTPa – Tempo parcial de tromboplastina ativada
TVP – Trombose venosa profunda
UH – Unidade Hounsfield
UICC – *International Union Against Cancer*
US – Ultrassonografia
UTI – Unidade de terapia intensiva
V/Q – Ventilação/perfusão
VBCD – Veia braquicefálica direita
VBCE – Veia braquicefálica esquerda
VCI – Veia cava inferior
VCS – Veia cava superior
VD – Ventrículo direito
VE – Ventrículo esquerdo
VEF – Volume expiratório forçado
VEF1 – Volume expiratório forçado no primeiro segundo
VHB – Vírus da hepatite B
VHC – Vírus da hepatite C
VHS – Velocidade de hemossedimentação
VISE – Veia intercostal superior esquerda
VMI – Veias mamárias internas
VPID – Veia pulmonar inferior direita
VPIE – Veia pulmonar inferior esquerda
VPN – Valor preditivo negativo
VPP – Valor preditivo positivo
VPSD – Veia pulmonar superior direita
VPSE – Veia pulmonar superior esquerda
VRT – *Volume rendering technique* (reformatação em três dimensões)
VSCD – Veia subclávia direita
VSCE – Veia subclávia esquerda
VSR – Vírus sincicial respiratório

PARTE 1

Introdução

CAPÍTULO 1

Anatomia Radiológica Normal do Tórax

Nestor L. Müller
C. Isabela S. Silva

I. INTRODUÇÃO

O conhecimento da anatomia normal do tórax é essencial para a interpretação das imagens radiológicas tanto na radiografia simples como nas tecnologias mais avançadas, como a tomografia computadorizada (TC) e a ressonância magnética (RM). Sem esse conhecimento fundamental não é possível reconhecer a presença e a distribuição das anormalidades. Neste capítulo serão discutidos os aspectos mais importantes da anatomia normal de vias aéreas, pulmão, mediastino, parede torácica e diafragma. Para facilitar a compreensão da formação das imagens e da interrelação entre as diferentes estruturas, sempre que possível, a correlação entre os achados anatômicos normais na radiografia e na TC helicoidal será demonstrada.

II. ANATOMIA NORMAL

1. Traqueia

- A *traqueia* é um tubo cartilaginoso e fibromuscular formado por 16 a 20 semianéis de cartilagem sobrepostos e incompletos na porção posterior. Lembra a forma de uma ferradura ou das letras U ou C. O círculo é completado por uma membrana fibromuscular, a membrana traqueal posterior, e as cartilagens, unidas por tecido fibroelástico.
- A traqueia tem entre 10 e 12 cm de comprimento e se estende da cartilagem cricoide da laringe (ao nível da sexta vértebra cervical) até a *carina* (ao nível da quinta vértebra torácica), onde se divide em *brônquio principal direito* e *esquerdo*. O ângulo subcarinal mede entre 35 e 90 graus (média 60 graus).
- A traqueia é uma estrutura da linha média do tórax, embora possa haver pequena indentação ou desvio para a direita ao nível do arco aórtico (Fig. 1-1). A porção intratorácica da traqueia mede cerca de 6-9 cm de comprimento.
- Ao corte transversal da TC, a traqueia geralmente tem forma arredondada ou oval e a membrana traqueal posterior é tipicamente convexa posteriormente, ou achatada na TC inspiratória (Figs. 1-2A e 1-2B), e convexa anteriormente na TC expiratória (Fig. 1-2C).
- Na TC, o limite normal dos diâmetros coronal e sagital da traqueia em paciente do sexo masculino é de 13 a 25 mm e 13 a 27 mm, respectivamente; e para o sexo feminino, de 10 a 21 mm e 10 a 23 mm, respectivamente (Tabela 1-1). A parede traqueal geralmente aparece como uma fina (1-2 mm) faixa de tecido com densidade de partes moles, bem definida internamente pelo ar na luz traqueal e delineada externamente por tecido adiposo mediastinal (Fig. 1-2A).
- A calcificação da cartilagem traqueal é mais fácil de ser identificada na TC e é bastante comum em indivíduos mais idosos, especialmente mulheres (Fig. 1-3).

2. Brônquios e Bronquíolos

- Os *brônquios* são vias respiratórias cujas paredes contêm cartilagem. O brônquio principal direito mede aproximadamente 2 cm de comprimento, é mais vertical do que o esquerdo e divide-se em *brônquio do lobo superior direito* e *brônquio intermédio*.

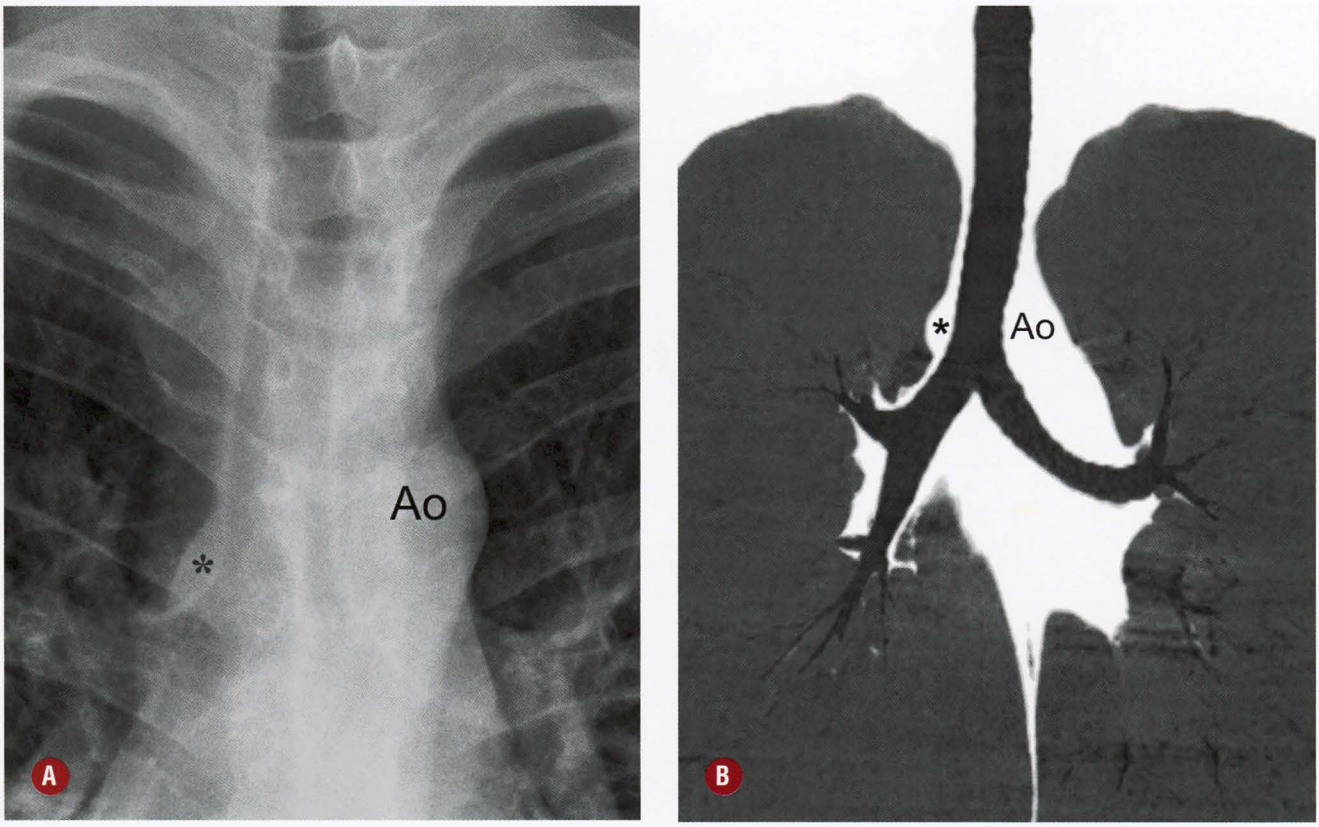

FIGURA 1-1. Traqueia normal. Radiografia de tórax em posteroanterior (**A**) demonstra coluna de ar na linha média do tórax que corresponde à traqueia com pequena indentação e desvio para a direita ao nível do arco aórtico (Ao). Na imagem de reformatação coronal de TC (**B**) com projeção de intensidade mínima (MinIP), a traqueia é facilmente identificada em toda sua extensão. A traqueia divide-se em brônquio principal direito, que mede aproximadamente 2 cm de comprimento e tem orientação mais vertical, e brônquio principal esquerdo, que mede aproximadamente 5 cm de comprimento e é mais horizontal. A opacidade lenticular na região do ângulo traqueobrônquico direito (*) corresponde à veia ázigos.

TABELA 1-1. Medidas Normais na Radiografia e TC de Tórax

Traqueia
- Limite normal dos diâmetros em homens: 13 a 27 mm
- Limite normal dos diâmetros em mulheres: 10 a 23 mm
- Diminuição máxima na expiração forçada: 50%

Artérias Pulmonares
- Diâmetro máximo normal da artéria pulmonar principal na TC: 30 mm
- Diâmetro máximo normal da artéria interlobar direita na radiografia: 16 mm em homens, 15 mm em mulheres

Hilos Pulmonares
- Hilo esquerdo normalmente 1-2 cm mais alto que o direito

Coração
- Limite superior do índice cardiotorácico na radiografia em PA: 50%
- Limite superior do índice cardiotorácico na radiografia em AP: 55%

Diafragma
- Hemidiafragma direito normalmente 1-3 cm mais alto que o esquerdo

O brônquio intermédio mede de 3 a 4 cm de comprimento e divide-se em *brônquio do lobo médio* e *brônquio do lobo inferior direito*. O brônquio principal esquerdo mede aproximadamente 5 cm de comprimento e divide-se em *brônquio do lobo superior esquerdo* e *brônquio do lobo inferior esquerdo* (Fig. 1-4).

- Os *brônquios* lobares dividem-se em brônquios segmentares. A maioria dos brônquios segmentares não é visível na radiografia, a não ser quando há espessamento parietal. No entanto, o conhecimento da anatomia normal desses brônquios é de grande importância para que se entenda a localização dos segmentos pulmonares nas radiografias frontal e em perfil e para permitir a localização exata das anormalidades das vias aéreas e do parênquima pulmonar na TC (Figs. 1-5 e 1-6).
- Variações na anatomia brônquica podem existir principalmente nos brônquios segmentares e subsegmentares e, na maior parte dos casos, não possuem muito significado clínico. Entretanto, essas variações podem gerar confusão para os broncoscopistas na procura de pontos de referência durante o procedimento. Raramente algumas variações da anatomia brônquica podem ser responsáveis por pneumonias recorrentes (p. ex., brônquio traqueal, brônquio cardíaco) (Capítulo 4).
- ***Lobo superior direito.*** O brônquio do lobo superior direito origina-se do brônquio principal direito e divide-se, cerca de 1 cm de sua origem, geralmente em três ramos segmen-



FIGURA 1-2. Traqueia normal em paciente adulto. A, Imagem axial de TC do tórax ao nível dos grandes vasos e fotografada para avaliação de estruturas mediastinais mostra a traqueia (T), cuja parede corresponde a uma fina faixa de tecido com densidade de partes moles com aproximadamente 2 mm de espessura, bem delimitada internamente pelo ar na luz traqueal e delineada externamente por tecido adiposo mediastinal. Pequena quantidade de ar está presente na luz do esôfago (Es). **B,** Imagem de TC inspiratória e fotografada para avaliação do parênquima pulmonar mostra a pequena convexidade posterior da parede traqueal. **C,** Na imagem de TC obtida ao final da expiração observam-se diminuição do diâmetro anteroposterior da traqueia e convexidade anterior da parede posterior (seta).



FIGURA 1-3. Calcificação da traqueia. Traqueia normal com calcificação parietal em paciente do sexo feminino com 73 anos de idade.

tares: apical, posterior e anterior, que correspondem aos brônquios B1, B2 e B3, respectivamente, na classificação numérica de Boyden (Figs. 1-7A e 1-7B).

- ***Lobo médio.*** O brônquio do lobo médio origina-se do brônquio intermédio (Figs. 1-7C a 1-7F) e bifurca-se 1 a 2 cm além de sua origem em brônquio do segmento lateral (B4) e brônquio do segmento medial (B5) (Fig. 1-7G).
- ***Lobo inferior direito.*** O brônquio do lobo inferior direito origina-se do brônquio intermédio. Imediatamente após sua origem, o brônquio do lobo inferior direito dá origem ao brônquio do segmento superior direito (B6) e, mais inferiormente, aos brônquios dos segmentos basais medial (B7), anterior (B8), lateral (B9) e posterior (B10) (Fig. 1-7H).
- ***Lobo superior esquerdo.*** O brônquio do lobo superior esquerdo origina-se do brônquio principal esquerdo e divide-se cerca de 1 cm de sua origem em dois ramos: superior e inferior. O ramo superior quase imediatamente divide-se em dois ramos segmentares: o apicoposterior (B1 + B2) e o anterior (B3) (Figs. 1-7C e 1-7D). O ramo inferior é o

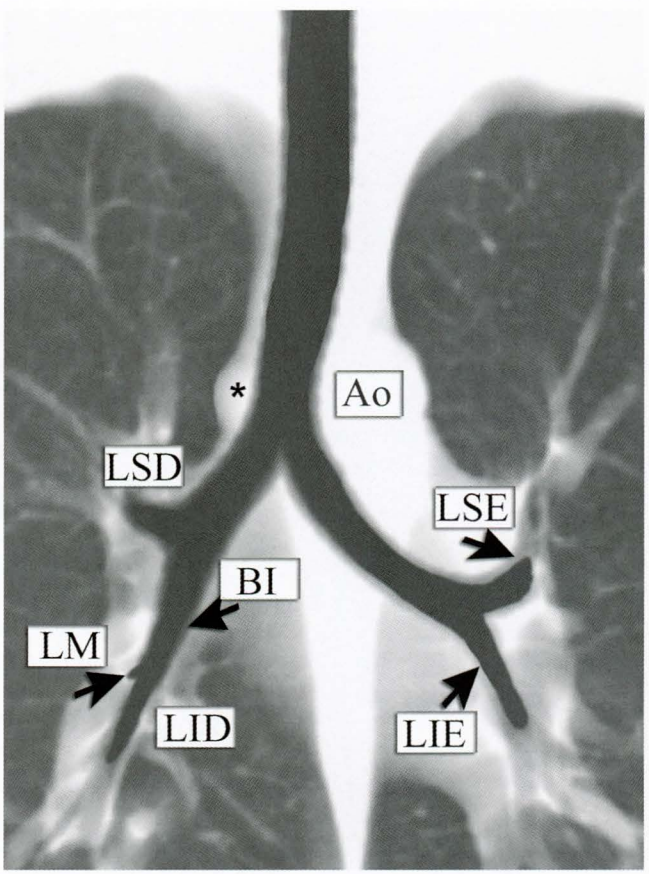

FIGURA 1-4. Traqueia e brônquios na TC. Reformatação coronal localizada demonstra coluna de ar da traqueia na linha média do tórax com pequena indentação e desvio para a direita ao nível do arco aórtico (Ao). A traqueia divide-se em brônquios principais direito e esquerdo. O brônquio principal direito mede aproximadamente 2 cm de comprimento e divide-se em brônquio do lobo superior direito (LSD) e brônquio intermédio (BI), o qual mede aproximadamente 4 cm de comprimento e apresenta curso vertical. O BI divide-se em brônquio do lobo médio (LM) e brônquio do lobo inferior direito (LID). O brônquio principal esquerdo mede aproximadamente 5 cm de comprimento e divide-se em brônquio do lobo superior esquerdo (LSE) e brônquio do lobo inferior esquerdo (LIE). A opacidade lenticular na região do ângulo traqueobrônquico direito (*) corresponde à veia ázigos.

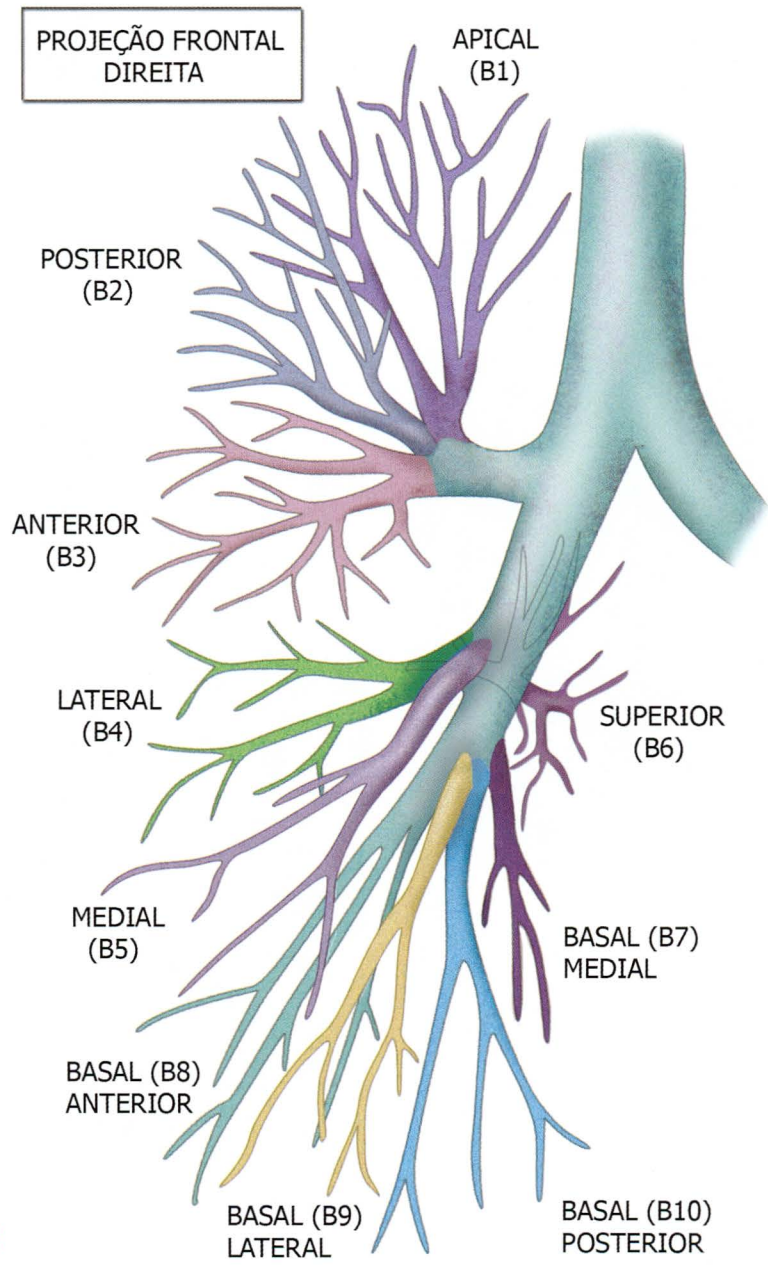

FIGURA 1-5. Desenho esquemático da árvore brônquica direita: projeções frontal (**A**) e lateral (**B**). (Imaging of the Chest, editado por Müller NL, Silva CIS. 1st ed. Philadelphia: Saunders-Elsevier, 2008, com permissão).

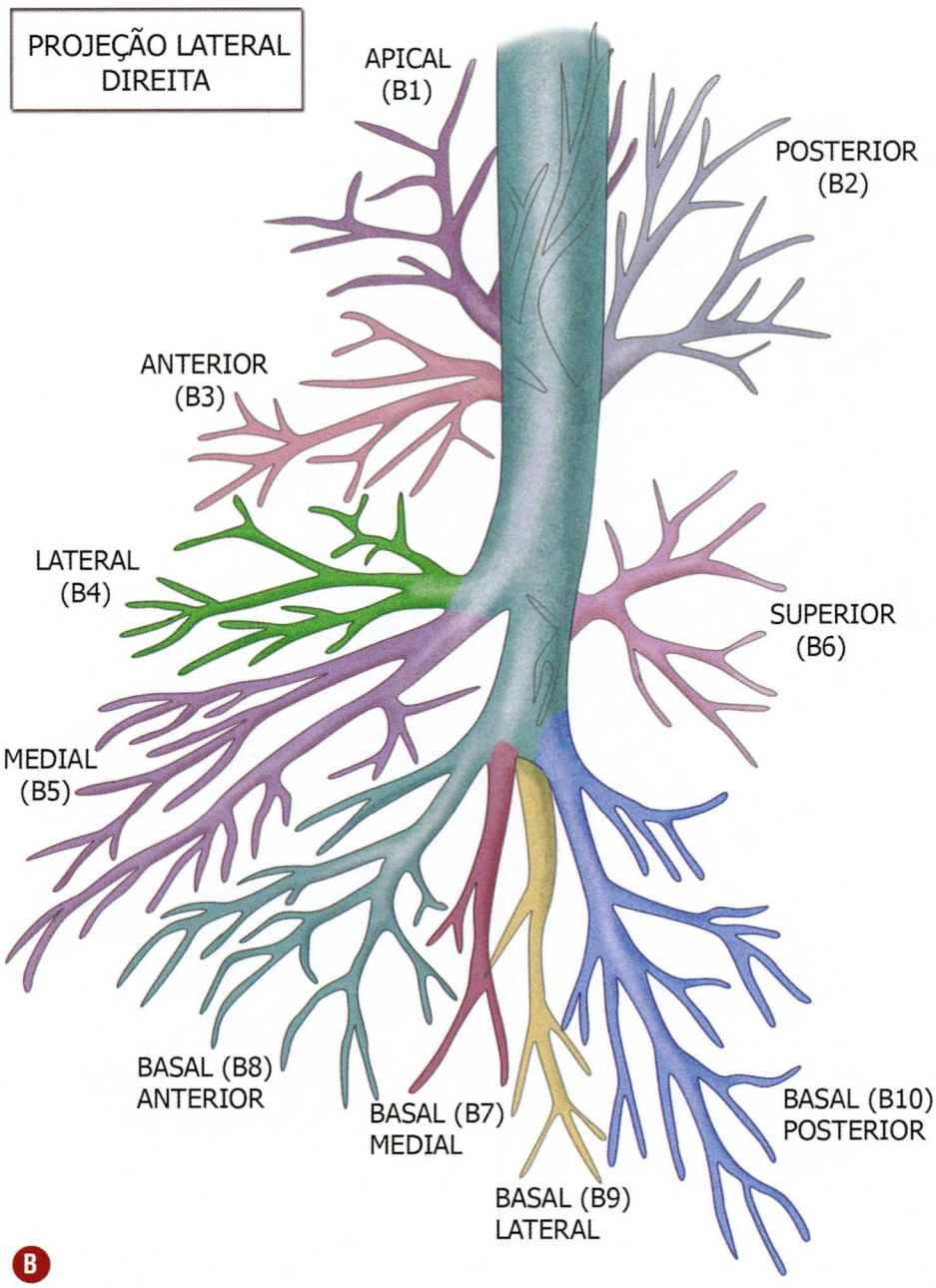

FIGURA 1-5. Continuação.

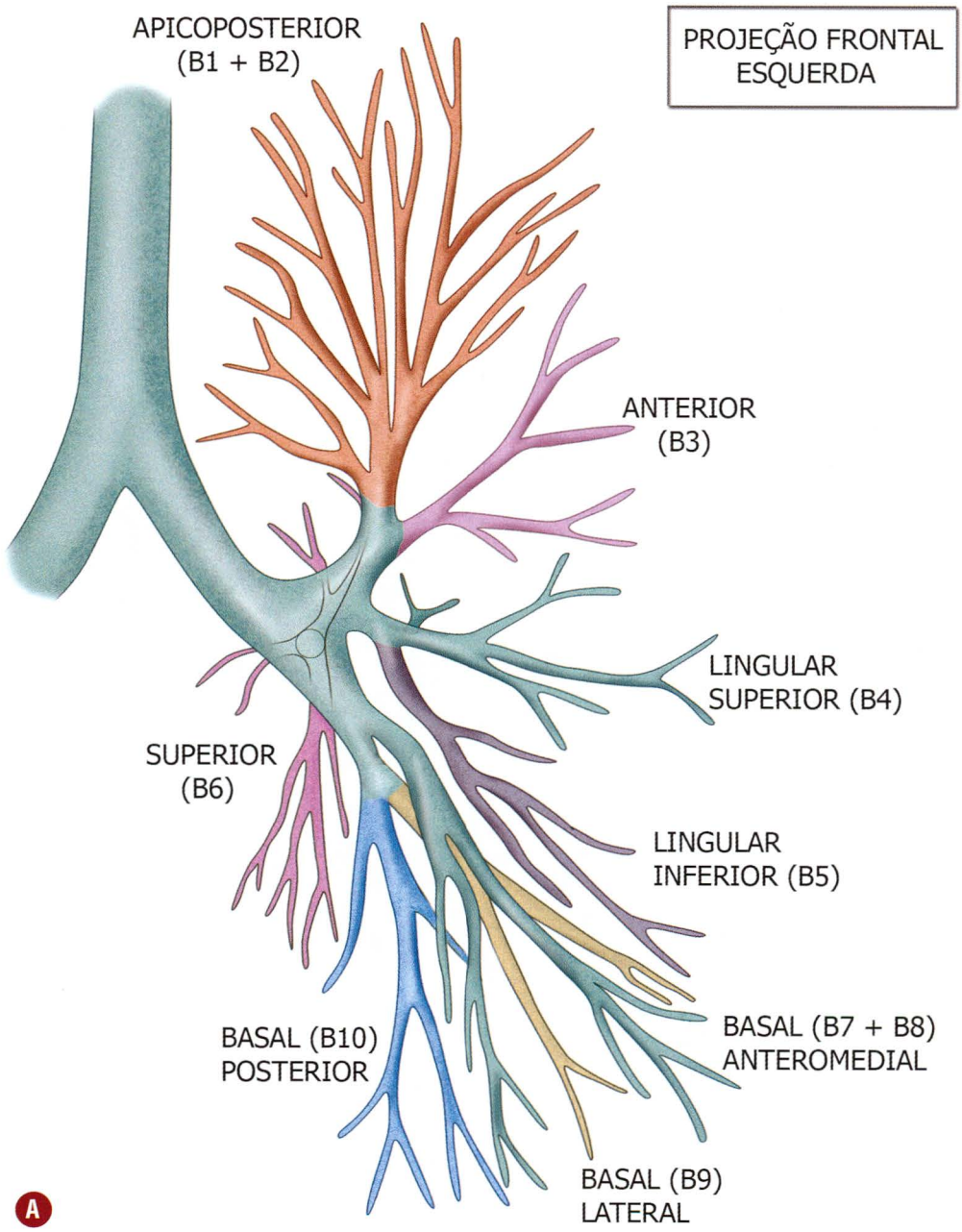

FIGURA 1-6. Desenho esquemático da árvore brônquica esquerda: projeções frontal (**A**) e lateral (**B**). (Imaging of the Chest, editado por Müller NL, Silva CIS. 1st ed. Philadelphia: Saunders-Elsevier, 2008, com permissão).

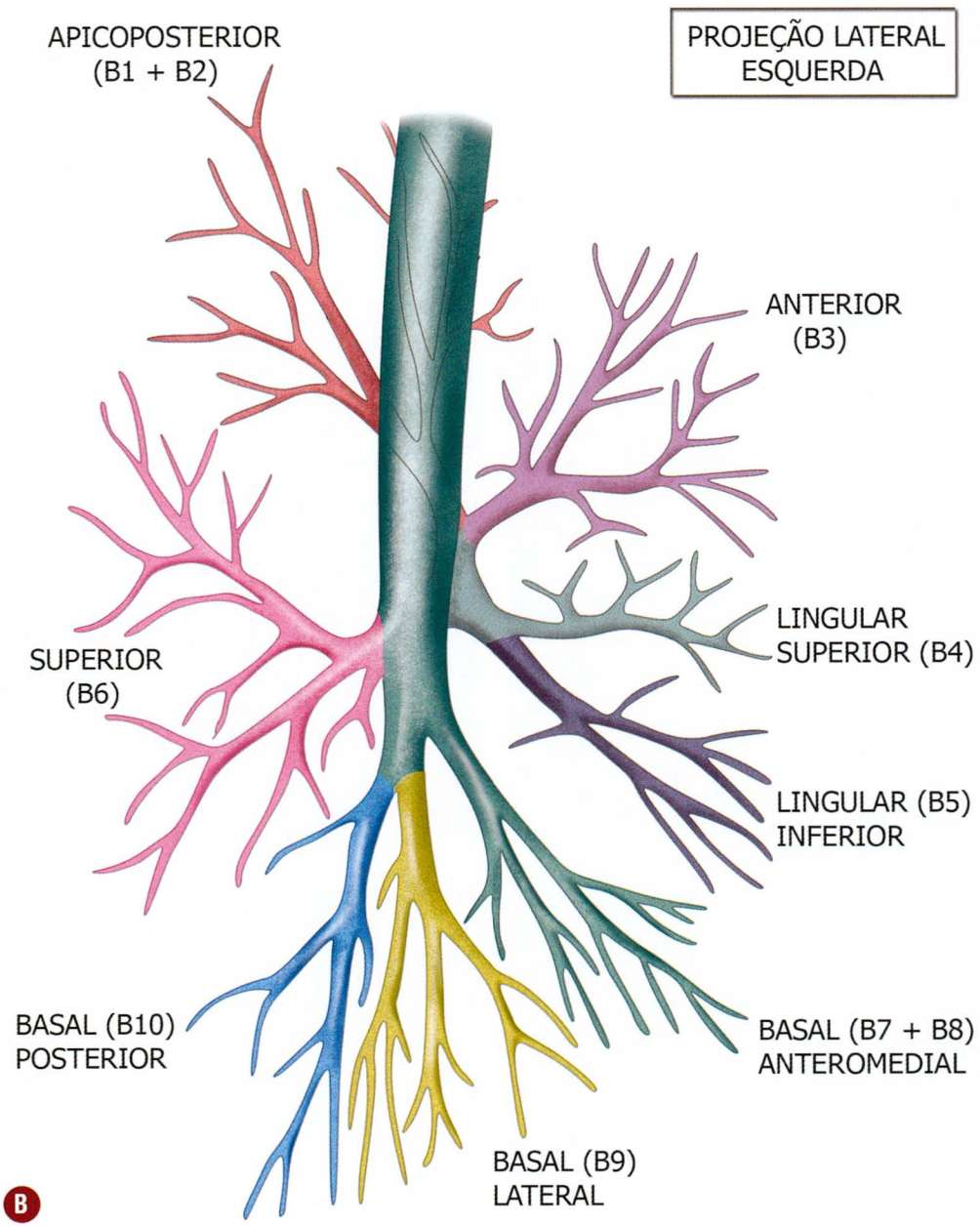

FIGURA 1-6. Continuação.



FIGURA 1-7. Anatomia da árvore brônquica nos cortes axiais da TC. A, Imagem de TC ao nível da carina mostra o segmento apical do lobo superior direito (B1) e os ramos subsegmentares do segmento apicoposterior do lobo superior esquerdo. **B,** Imagem ao nível do brônquio superior direito mostra os brônquios segmentares posterior (B2) e anterior (B3) e os ramos subsegmentares do segmento apicoposterior do lobo superior esquerdo. **C,** Imagem ao nível dos brônquios intermédio e principal esquerdo demonstra a divisão do brônquio apicoposterior esquerdo (B1 + B2) em subsegmentar posterior e apical, e o brônquio segmentar anterior (B3) esquerdo. **D,** Imagem ao nível do brônquio intermédio (BI) e da artéria pulmonar esquerda mostra o brônquio apicoposterior esquerdo (B1 + B2). **E,** Imagem ao nível do brônquio intermédio (BI) e do lobo superior esquerdo. **F,** Imagem inferior à Figura 1-7E demonstra a bifurcação do brônquio intermédio em brônquio do lobo médio (LM) e brônquio do lobo inferior direito. À esquerda observam-se o brônquio do segmento superior do lobo inferior esquerdo (B6) e a bifurcação do ramo inferior (brônquio lingular) do lobo superior em brônquio segmentar lingular superior (B4) e brônquio segmentar lingular inferior (B5). **G,** Imagem sequencial à Figura 1-7F mostra bifurcação do brônquio do lobo médio em brônquio do segmento lateral (B4) e medial (B5). Notam-se também os brônquios dos lobos inferiores e a origem dos brônquios dos segmentos superiores (B6) direito e esquerdo. **H,** Imagem ao nível das veias pulmonares inferiores mostra os brônquios dos segmentos basais medial (B7), anterior (B8), lateral (B9) e posterior (B10) direitos e os brônquios dos segmentos basais anteromedial (B7 + 8), lateral (B9) e posterior (B10) esquerdos.

brônquio lingular, que se estende em direção anteroinferior por aproximadamente 2 cm antes de se bifurcar em brônquio segmentar lingular superior (B4) e brônquio segmentar lingular inferior (B5) (Fig. 1-7F).

- ***Lobo inferior esquerdo.*** O brônquio do lobo inferior esquerdo provém do brônquio principal esquerdo e, imediatamente após sua origem, inicia-se o brônquio do segmento superior esquerdo (B6) (Figs. 1-7F e 1-7G) e, mais inferiormente, os brônquios basais dos segmentos anteromedial (B7 + B8), lateral (B9) e posterior (B10) (Fig. 1-7H). Ao contrário do lobo inferior direito, o esquerdo, na maioria dos casos, não tem a origem do segmento basal medial (B7) separada.
- As vias aéreas dividem-se por ramificação dicotômica, havendo cerca de 23 gerações entre a traqueia e os alvéolos, incluindo brônquios, bronquíolos e ductos alveolares. A espessura da parede dos brônquios e bronquíolos mede aproximadamente 10% a 15% de seu diâmetro. Como os brônquios ficam menores e suas paredes mais finas à medida que eles se ramificam, torna-se progressivamente mais difícil identificá-los na TC. Na TC obtida com cortes finos (cerca de 1 mm de espessura), os menores brônquios visualizados medem em média 2 mm de diâmetro e ficam aproximadamente a 2 cm de distância da superfície pleural (Fig. 1-8).
- *Bronquíolos* são vias aéreas sem cartilagem na parede e se dividem em membranosos, que não têm alvéolos nas paredes, e respiratórios, que são revestidos parcialmente por alvéolos. O bronquíolo membranoso imediatamente proximal a um bronquíolo respiratório é chamado de terminal. Os bronquíolos membranosos medem cerca de 1 mm de diâmetro e os respiratórios, 0,5 mm. Como suas paredes têm 0,15 mm ou menos de espessura, os bronquíolos normais não são habitualmente visíveis na TC.

3. Artérias Pulmonares

- O *tronco da artéria pulmonar* origina-se na válvula pulmonar e estende-se cranialmente, inclinando-se um pouco para a esquerda por 4 a 5 cm antes de se bifurcar dentro do pericárdio, formando as artérias pulmonares direita e esquerda (Fig. 1-9).
- Na TC e na RM, o tronco da artéria pulmonar aparece como estrutura vascular mais anterior que procede do coração, sendo com frequência imediatamente retroesternal em seu ponto de origem. Em indivíduos normais, o diâmetro da artéria pulmonar medido ao nível de sua bifurcação principal é menor que 30 mm e ligeiramente menor que o diâmetro da aorta ascendente ao mesmo nível (Fig. 1-10; Tabela 1-1).
- A *artéria pulmonar esquerda* segue na mesma direção do tronco da artéria pulmonar até atingir o hilo, onde se curva sobre o brônquio principal esquerdo e cursa lateroposteriormente em relação ao brônquio do lobo inferior esquerdo. Algumas vezes, logo depois, a artéria dá origem a um curto ramo ascendente que se divide em ramos segmentares para o lobo superior esquerdo; mais frequentemente continua diretamente como a artéria descendente (interlobar) esquerda (orientada verticalmente), da qual se originam as artérias segmentares para os lobos superior e inferior.

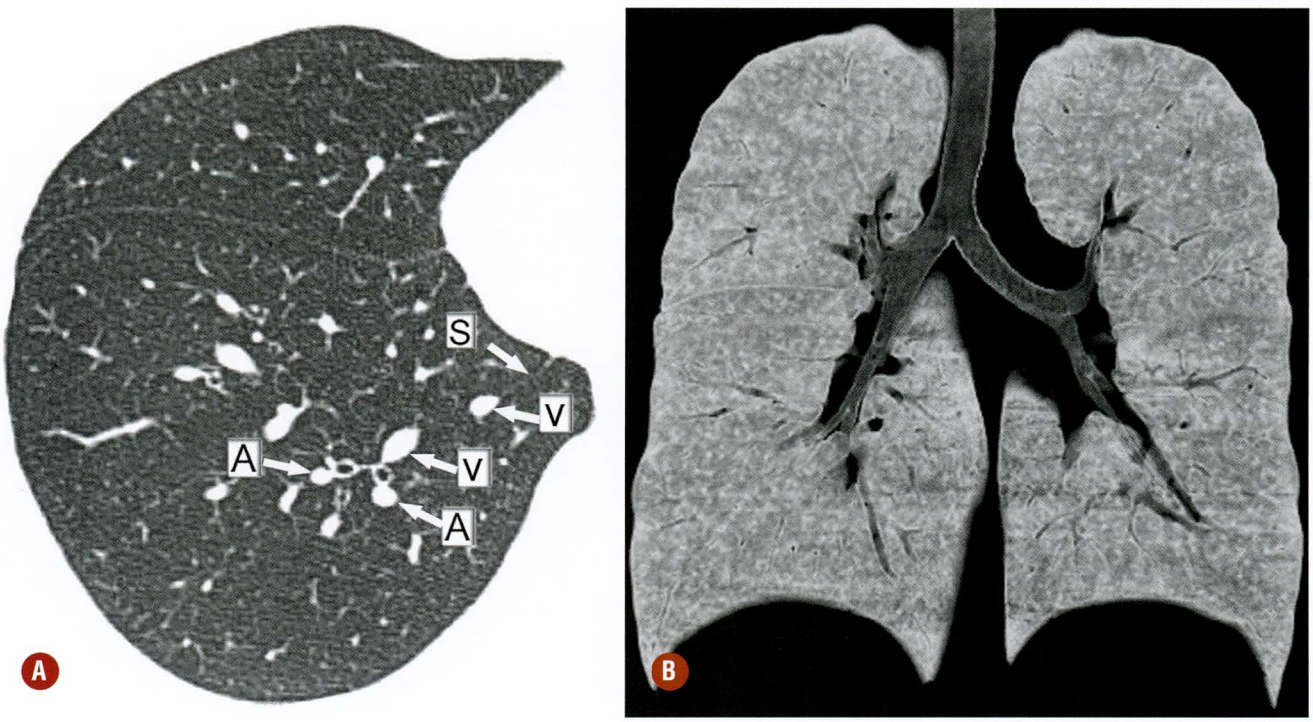

FIGURA 1-8. Anatomia normal da TC de tórax. A, Imagem axial do pulmão direito mostra brônquios e artérias pulmonares adjacentes (A) com diâmetros mais ou menos equivalentes. O diâmetro dos menores brônquios visíveis medem aproximadamente 2 mm. As menores artérias pulmonares identificadas na TC medem cerca de 0,2 mm de diâmetro e correspondem às artérias centrolobulares. Vasos pulmonares não relacionados com os brônquios representam veias pulmonares (V). As veias pulmonares são frequentemente vistas nos septos interlobulares (S). **B,** Reformatação coronal MinIP demonstra relação entre a árvore traqueobrônquica e os segmentos pulmonares. As menores vias aéreas visualizadas encontram-se a 1-2 cm da periferia pulmonar.

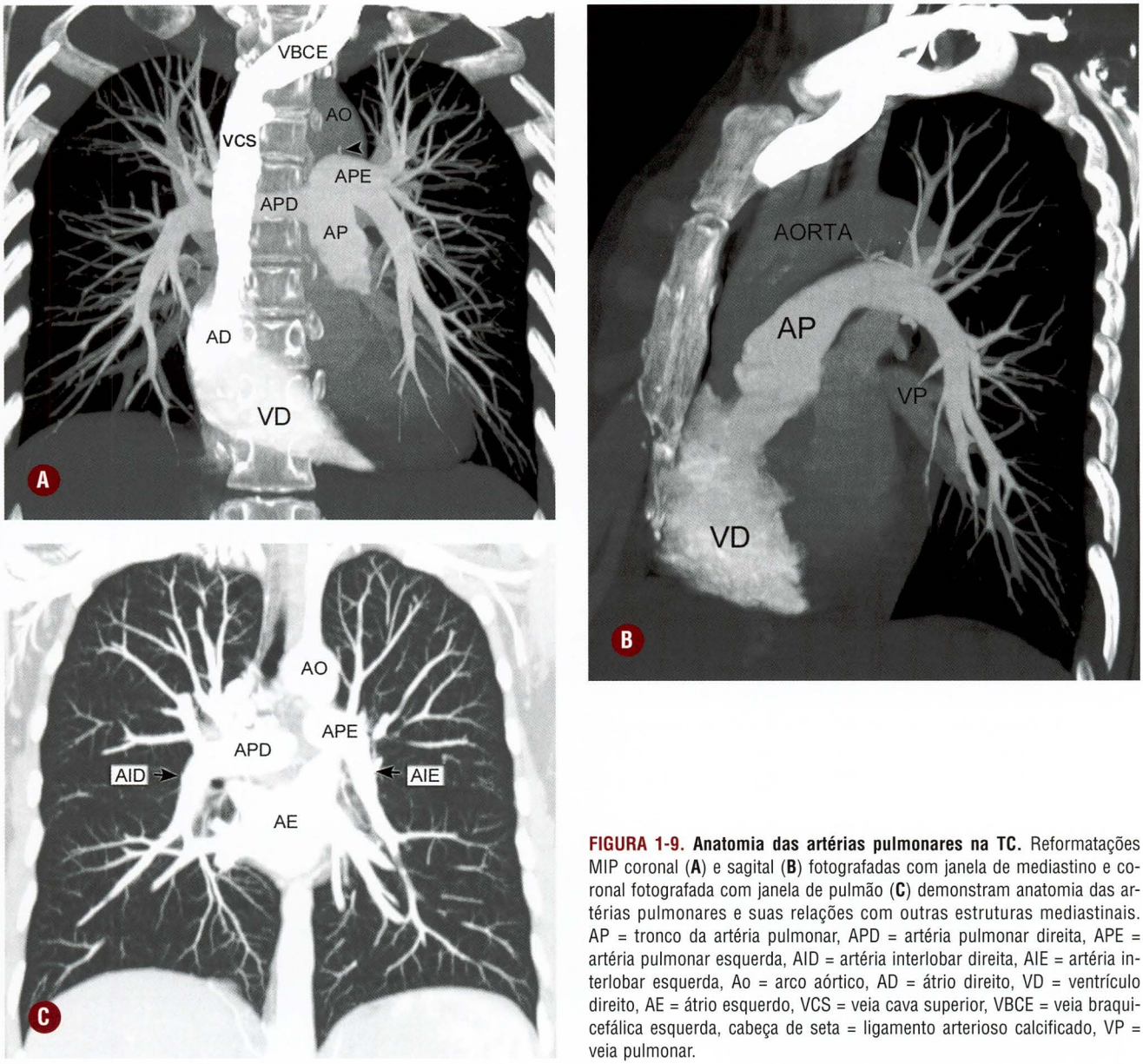

FIGURA 1-9. Anatomia das artérias pulmonares na TC. Reformatações MIP coronal (**A**) e sagital (**B**) fotografadas com janela de mediastino e coronal fotografada com janela de pulmão (**C**) demonstram anatomia das artérias pulmonares e suas relações com outras estruturas mediastinais. AP = tronco da artéria pulmonar, APD = artéria pulmonar direita, APE = artéria pulmonar esquerda, AID = artéria interlobar direita, AIE = artéria interlobar esquerda, Ao = arco aórtico, AD = átrio direito, VD = ventrículo direito, AE = átrio esquerdo, VCS = veia cava superior, VBCE = veia braquicefálica esquerda, cabeça de seta = ligamento arterioso calcificado, VP = veia pulmonar.

- A *artéria pulmonar direita* origina-se praticamente em ângulo reto e passa por trás da aorta ascendente antes de se dividir na frente do brônquio principal direito em ramo ascendente (tronco anterior) e descendente (interlobar). O padrão de divisão do ramo ascendente é variável: em geral, divide-se em ramos segmentares que suprem o lobo superior direito. Do ramo descendente nascem as artérias segmentares para os lobos médio e inferior direito. A primeira porção da artéria interlobar direita é horizontal e está interposta entre a veia cava superior (à frente) e o brônquio intermédio (atrás). A seguir, vira-se abruptamente para baixo e para trás, assumindo uma orientação vertical dentro da grande cissura (daí seu nome), sendo anterolateral aos brônquios intermédio e do lobo inferior direito. A artéria interlobar direita dá origem a ramos segmentares para o lobo médio e ramos individuais para cada um dos cinco segmentos broncopulmonares do lobo inferior. O padrão de ramificação das artérias pulmonares lobares e segmentares exibe variação considerável. No entanto, o sistema arterial pulmonar está intimamente relacionado com as vias respiratórias, dividindo-se com elas e havendo, portanto, sempre um ramo que acompanha a via aérea adjacente até os bronquíolos respiratórios distais (Fig. 1-8). Dentro do parênquima pulmonar, os brônquios e as artérias pulmonares adjacentes normalmente têm diâmetros aproximadamente equivalentes e são envolvidos pelo interstício peribroncovascular, o qual se estende do hilo até a periferia pulmonar. As menores artérias pulmonares visíveis na TC medem aproximadamente 0,2 mm de diâmetro e correspondem a artérias centrolobulares ao nível dos bronquíolos terminais e respiratórios mais proximais.

4. Veias Pulmonares

- As veias pulmonares têm origem nas vênulas que drenam os capilares alveolares e a rede de capilares da pleura.
- Ao contrário das artérias pulmonares, não estão associadas às vias respiratórias. Embora o seu curso final seja variá-

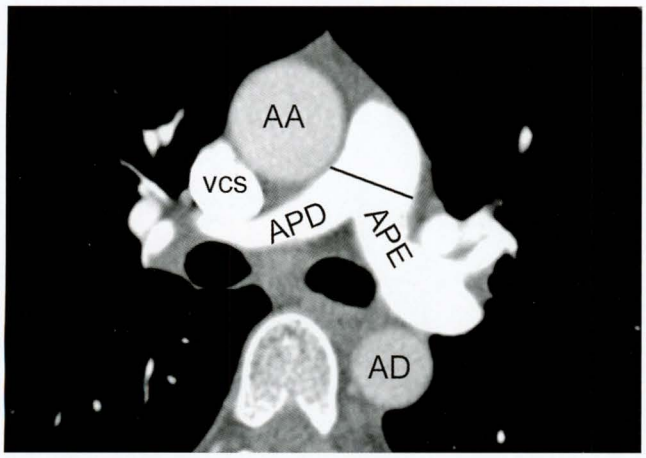

FIGURA 1-10. Mensuração do diâmetro do tronco da artéria pulmonar na TC. Imagem de TC mostra bifurcação do tronco da artéria pulmonar, a qual apresenta diâmetro normal, ou seja, menor que 30 mm (linha). Note que o diâmetro da aorta ascendente (AA) ao mesmo nível é ligeiramente maior do que o da artéria pulmonar. AD = aorta descendente, VCS = veia cava superior, APD = artéria pulmonar direita, APE = artéria pulmonar esquerda.

vel, existem geralmente duas *veias pulmonares superiores* e duas *inferiores*, uma de cada lado, que entram no átrio esquerdo. A veia do lobo médio tipicamente une-se com a do lobo superior antes de entrar no átrio esquerdo, mas, não muito raramente, podem ser observadas, no lado direito, três veias pulmonares separadas (lobos superior direito, médio e inferior direito). Nos dois lados, as veias pulmonares superiores são as estruturas mais anteriores das porções superior e média dos hilos. Já as veias pulmonares inferiores geralmente apresentam curso oblíquo e passam abaixo das artérias lobares inferiores para alcançar o átrio esquerdo. A veia pulmonar superior direita drena os lobos superior direito e médio, e a veia superior esquerda drena o lobo superior esquerdo. As veias pulmonares inferiores drenam os lobos inferiores (Fig. 1-11).

5. Circulação Brônquica

- Há considerável variação no número e na origem das artérias brônquicas. O padrão mais comum é o de uma artéria brônquica direita que geralmente origina-se na terceira artéria intercostal (a primeira artéria intercostal direita que provém diretamente da aorta) e duas à esquerda, que surgem diretamente da face anterolateral da aorta, em geral opostas às quinta e sexta vértebras torácicas. Seus diâmetros, na altura do hilo, variam de 1 a 1,5 mm. As artérias brônquicas intrapulmonares estão situadas dentro do tecido conjuntivo peribrônquico, ramificam-se com as vias respiratórias e prolongam-se até os bronquíolos terminais.
- Na TC com contraste, as artérias brônquicas, principalmente quando dilatadas, são geralmente visíveis no mediastino subcarinal e retrotraqueal e perto dos brônquios principais direito e esquerdo (Fig. 1-12).
- A circulação brônquica tem dois tipos de drenagem venosa. Uma parte (relacionada principalmente com a traqueia e os brônquios principais) drena, por meio das veias brônquicas, para o lado direito do coração, via sistema ázigos e hemiázigos. Uma segunda parte, relacionada com a rede brônquica intrapulmonar, drena para o átrio esquerdo por intermédio das veias pulmonares.

6. Hilos Pulmonares

Os hilos pulmonares são áreas localizadas no centro do tórax que conectam o mediastino aos pulmões. Na radiografia, as estruturas anatômicas que permitem a visualização dos hilos são principalmente as artérias e as veias pulmonares (Fig. 1-9).

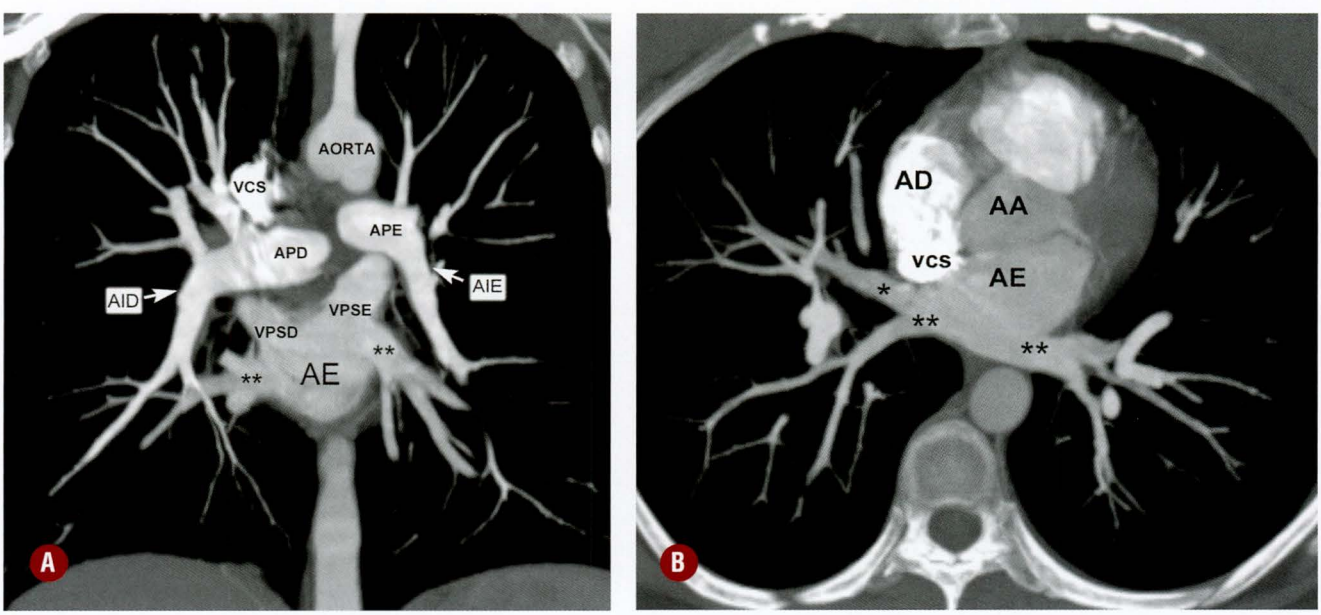

FIGURA 1-11. Anatomia das veias pulmonares na TC. Reformatações MIP coronal (**A**) e axial (**B**) demonstram anatomia das veias pulmonares e suas relações com outras estruturas mediastinais. APD = artéria pulmonar direita, APE = artéria pulmonar esquerda, AID = artéria interlobar direita, AIE = artéria interlobar esquerda, AA = aorta ascendente, AD = átrio direito, AE = átrio esquerdo, VCS = veia cava superior, VPSD = veia pulmonar superior direita, VPSE = veia pulmonar superior esquerda, *veia pulmonar do lobo médio drenando no átrio esquerdo, **confluência das veias pulmonares inferiores.

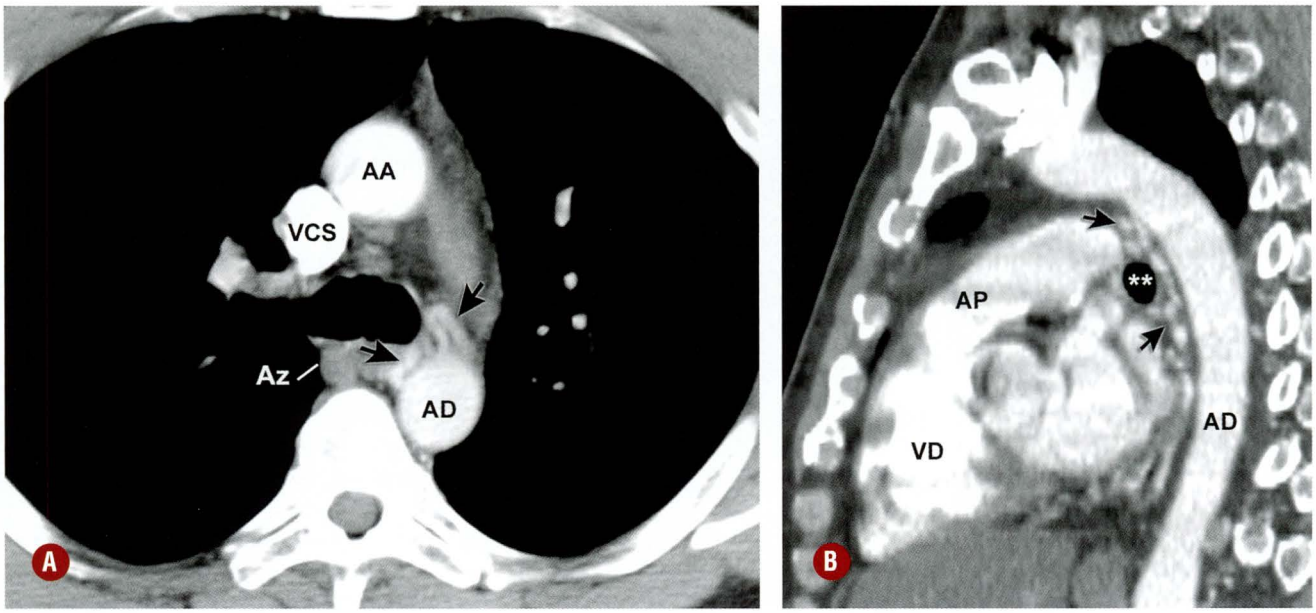

FIGURA 1-12. Hipertrofia de artérias brônquicas na TC. Imagem axial (**A**) e reformatação sagital esquerda (**B**) demonstram artérias brônquicas com diâmetro aumentado (setas) e localizadas preferencialmente ao redor do brônquio do lobo superior esquerdo (B, **). AA = aorta ascendente, AD = aorta descendente, VD = ventrículo direito, AP = tronco da artéria pulmonar, VCS = veia cava superior, Az = veia ázigos.

a. Radiografia de Tórax em PA

- No lado direito, a opacidade hilar superior é formada pelo ramo ascendente da artéria pulmonar e pela veia pulmonar superior. A opacidade da artéria e a transparência do brônquio do segmento anterior contíguo, vistas de cima, podem ser frequentemente identificadas na radiografia frontal. Algumas vezes é possível determinar um curto segmento do brônquio do lobo superior sob o ramo ascendente da artéria pulmonar direita, antes de sua trifurcação nos ramos segmentares que ventilam o lobo superior. A porção inferior do hilo direito é formada pela artéria interlobar (orientada verticalmente), pela veia pulmonar superior direita (superolateralmente, ao cruzar a junção dos ramos horizontal e vertical da artéria interlobar) e pelos respectivos ramos desses vasos. A veia pulmonar inferior, que tem orientação mais horizontal, corre mais abaixo. O lúmen radiotransparente do brônquio intermédio pode ser sempre identificado em situação medial à artéria interlobar. A artéria interlobar direita é a artéria pulmonar central mais nitidamente visível na radiografia frontal. O limite superior de normalidade do diâmetro transversal da artéria interlobar (medido de sua face lateral até a coluna de ar do brônquio intermédio) é de 16 mm em homens e 15 mm em mulheres (Fig. 1-13; Tabela 1-1).
- À esquerda, a opacidade hilar superior é formada por várias estruturas vasculares: 1) artéria pulmonar esquerda distal; 2) porção proximal da artéria interlobar esquerda e seus ramos arteriais segmentares; 3) veia pulmonar superior esquerda e suas tributárias principais. A artéria pulmonar esquerda arqueia-se sobre o brônquio principal esquerdo e, por isso, a porção superior do hilo esquerdo normalmente é 1 a 2 cm mais alta do que o ponto mais alto do hilo direito (artéria interlobar direita).
- Em volta dos vasos e brônquios hilares encontram-se reduzidas quantidades de gordura e pequenos linfonodos. O crescimento dos linfonodos hilares resulta em aumento do tamanho e da densidade do hilo, bem como lhe confere um contorno lobulado.

b. Radiografia de Tórax em Perfil

- A anatomia dos hilos na radiografia em perfil é complexa por causa da superposição dos hilos direito e esquerdo (Fig. 1-14).
- A traqueia é facilmente identificada até a região da carina, onde o diâmetro da coluna de ar diminui abruptamente. Ao nível da carina, a artéria pulmonar esquerda pode ser vista curvando-se sobre o brônquio principal esquerdo e continuando inferiormente como a artéria interlobar esquerda. O lúmen do brônquio principal esquerdo ou do brônquio do lobo superior esquerdo pode ser frequentemente visto como uma estrutura radioluzente arredondada na margem inferior da artéria pulmonar esquerda. Abaixo da região da carina, uma linha contínua com a parede posterior da traqueia representa a parede posterior dos brônquios principal direito e intermédio. Essa linha é visível em 95% das radiografias de perfil e normalmente mede 1 a 3 mm de espessura (Fig. 1-15A). O aumento de sua espessura pode ser decorrente de edema, tumor ou linfonodomegalia (Fig. 1-15B).
- Na radiografia em perfil, a opacidade do hilo direito é formada anteriormente pela veia pulmonar superior e posteriormente pelos ramos ascendente e descendente da artéria pulmonar direita. Como a artéria pulmonar direita principal está no mediastino e é circundada por outros vasos e tecido mole, sua visualização não é possível na radiografia em perfil.
- A "janela hilar inferior" é um importante referencial anatômico na radiografia em perfil. Consiste em um U invertido formado anteriormente pelo hilo direito, superiormente

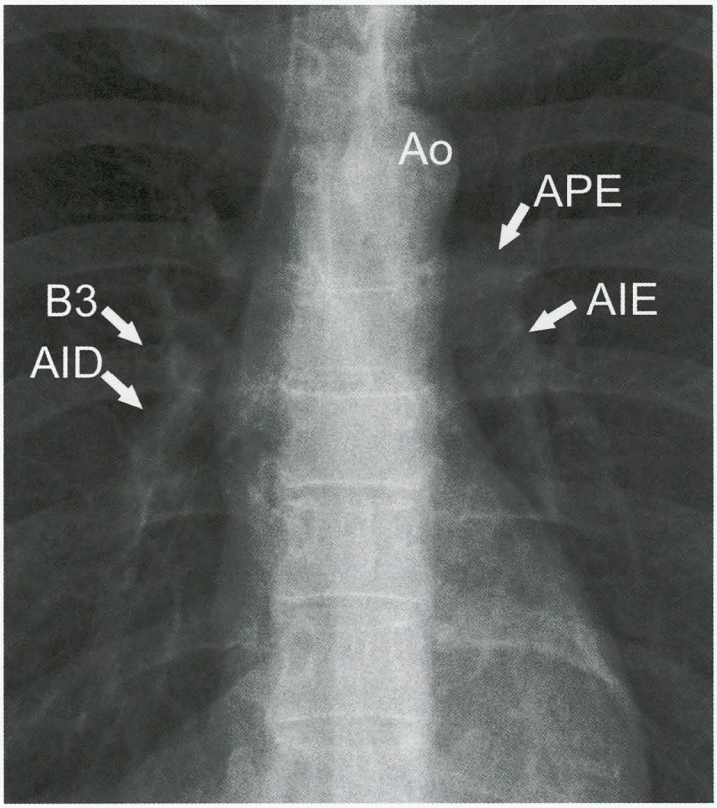

FIGURA 1-13. Hilos pulmonares na radiografia de tórax em PA. Detalhe dos hilos pulmonares na radiografia frontal mostra a artéria interlobar direita (AID) identificada lateralmente à coluna de ar do brônquio intermédio. O limite superior de normalidade do diâmetro transversal da artéria interlobar a esse nível é de 16 mm em homens e 15 mm em mulheres. À esquerda, a opacidade hilar superior é formada principalmente pela artéria pulmonar esquerda distal (APE) e pela porção proximal da artéria interlobar esquerda (AIE). A artéria pulmonar esquerda curva-se sobre o brônquio principal esquerdo. A porção superior do hilo esquerdo normalmente é 1-2 cm mais alta do que o ponto mais alto do hilo direito (artéria interlobar direita). Ao = arco aórtico, B3 = brônquio do segmento anterior do lobo superior direito.

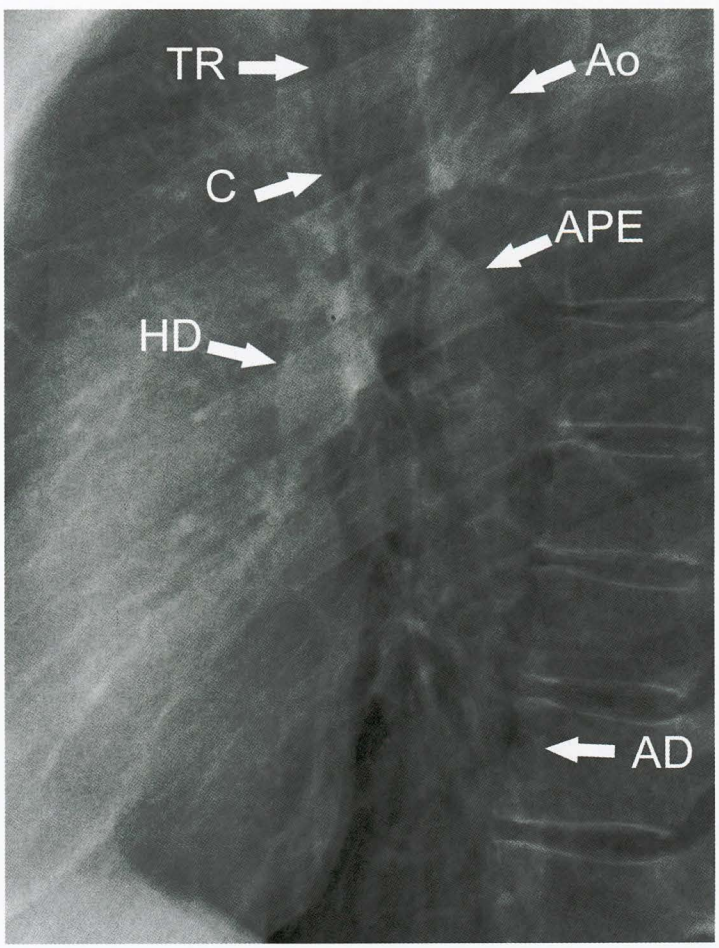

FIGURA 1-14. Hilos pulmonares na radiografia de tórax em perfil. A traqueia (TR) é bem visualizada até a região da carina (C), onde o diâmetro da coluna de ar diminui abruptamente. Na radiografia de perfil, a opacidade do hilo direito (HD) é formada anteriormente pela veia pulmonar superior e posteriormente pelos ramos ascendente e descendente da artéria pulmonar esquerda. A artéria pulmonar direita principal encontra-se no mediastino e é circundada por outros vasos e tecidos moles, por isso não é visível na radiografia. A artéria pulmonar esquerda (APE) pode ser vista curvando-se sobre o brônquio principal esquerdo e continuando inferiormente como artéria interlobar esquerda. O lúmen do brônquio principal esquerdo pode ser notado como uma radiolucência arredondada na margem inferior da artéria pulmonar esquerda. Ao = arco aórtico, AD = aorta descendente.

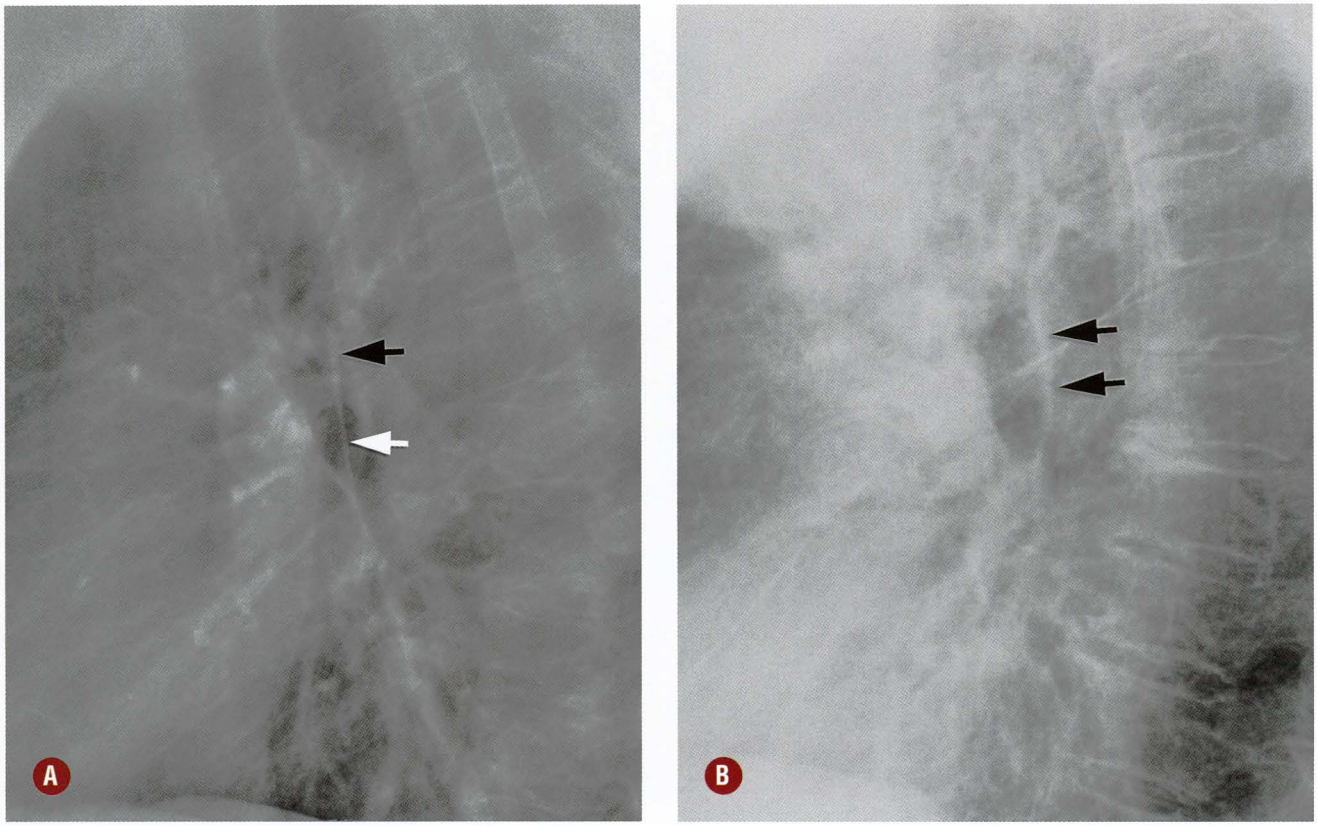

FIGURA 1-15. A, Radiografia em perfil mostra hilo pulmonar normal, destacando-se as paredes posteriores do brônquio fonte direito (seta preta) e do brônquio intermédio (seta branca). **B,** Radiografia em perfil em paciente com edema pulmonar intersticial demonstra espessamento do tecido posterior às paredes dos brônquios fonte direito e intermédio (setas).

pela porção curva da artéria pulmonar esquerda (situada acima do brônquio principal esquerdo) e posteriormente pela artéria interlobar esquerda. Normalmente, não há grandes vasos na janela hilar inferior. A identificação de opacidade de mais de 1 cm nessa região na radiografia em perfil deve sugerir a presença de massa ou linfonodomegalia.

7. Parênquima Pulmonar

a. Lobos e Segmentos Pulmonares

- O pulmão direito tem três lobos: superior, médio e inferior, os quais são separados pela fissura (cissura) maior (oblíqua), que distingue os lobos superior e médio do lobo inferior, e pela fissura menor (horizontal), que separa o lobo superior do lobo médio (Figs. 1-16 e 1-17). O pulmão esquerdo, que é um pouco menor, já que a maior parte do coração situa-se na região esquerda da cavidade torácica, tem apenas dois lobos: superior e inferior, separados pela fissura maior.
- Cada lobo pulmonar é subdividido em segmentos pulmonares que são ventilados por brônquios específicos, 10 no pulmão direito e oito no esquerdo. As duas nomenclaturas mais aceitas para os segmentos pulmonares são a de Jackson-Huber, usada neste livro, e a de Boyden, que identifica os brônquios segmentares pela letra "B" seguida por um número, e os segmentos pela letra "S" seguida também por um número.
- O lobo superior direito geralmente tem três segmentos: apical (S1 na classificação de Boyden), posterior (S2) e anterior (S3). O lobo médio, dois segmentos: lateral (S4) e medial (S5). E o lobo inferior direito, cinco segmentos: superior (S6), basal medial (S7), basal anterior (S8), lateral (S9) e basal posterior (S10) (Fig. 1-18).
- O lobo superior esquerdo geralmente tem quatro segmentos: apicoposterior (S1 + S2), anterior (S3), lingular superior (S4) e lingular inferior (S5); e o lobo inferior esquerdo geralmente possui quatro segmentos: superior (S6), basal anteromedial (S7 + S8), lateral (S9) e basal posterior (S10).
- O segmento apical do pulmão direito ocupa o ápice pulmonar, o segmento posterior encontra-se na porção dorsal e tem contato com a fissura interlobar maior, e o segmento anterior está na porção ventral e tem contato com a fissura menor. Os segmentos lateral e medial do lobo médio comunicam-se com a fissura menor e se estendem inferiormente até o diafragma. O segmento lateral do lobo médio tem contato com a parede torácica lateral, enquanto o segmento medial, com o coração. O ramo superior do lobo inferior forma o ápice do lobo inferior e está situado atrás da fissura maior, abaixo do segmento posterior do lobo superior. O segmento basal medial está situado imediatamente inferior e medial ao hilo direito. A localização dos demais segmentos basais pode ser lembrada pelo mnêmico ALP, ou seja, na radiografia frontal, a localização dos demais segmentos basais, partindo da face lateral para a medial, é: Anterior-Lateral-Posterior. Na radiografia de perfil, a relação anterior-lateral-posterior (ALP) é mantida; o segmento

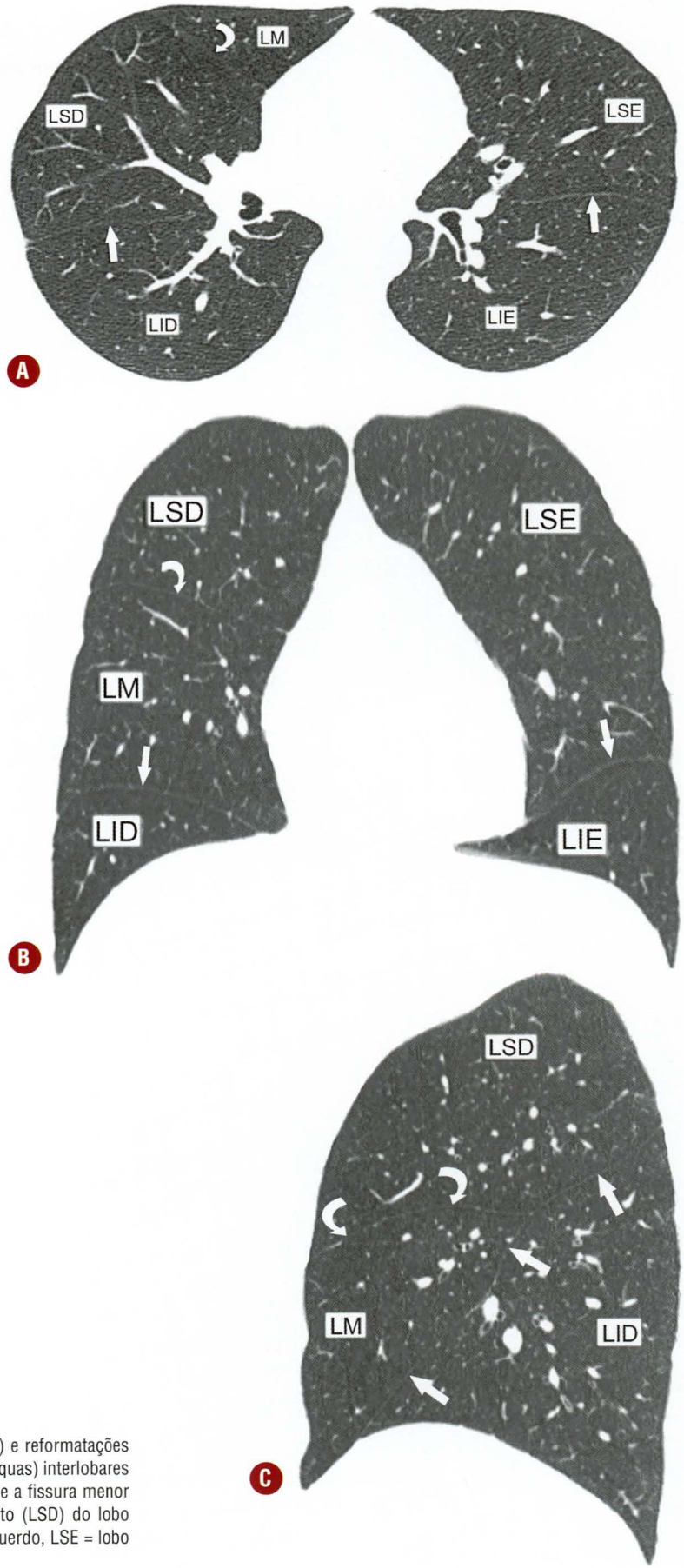

FIGURA 1-16. Fissuras interlobares na TC. Imagem axial (**A**) e reformatações coronal (**B**) e sagital (**C**) demonstram as fissuras maiores (oblíquas) interlobares (setas retas) que separam os lobos superiores dos inferiores e a fissura menor (horizontal) (setas curvas), que separa o lobo superior direito (LSD) do lobo médio (LM). LID = lobo inferior direito, LIE = lobo inferior esquerdo, LSE = lobo superior esquerdo.

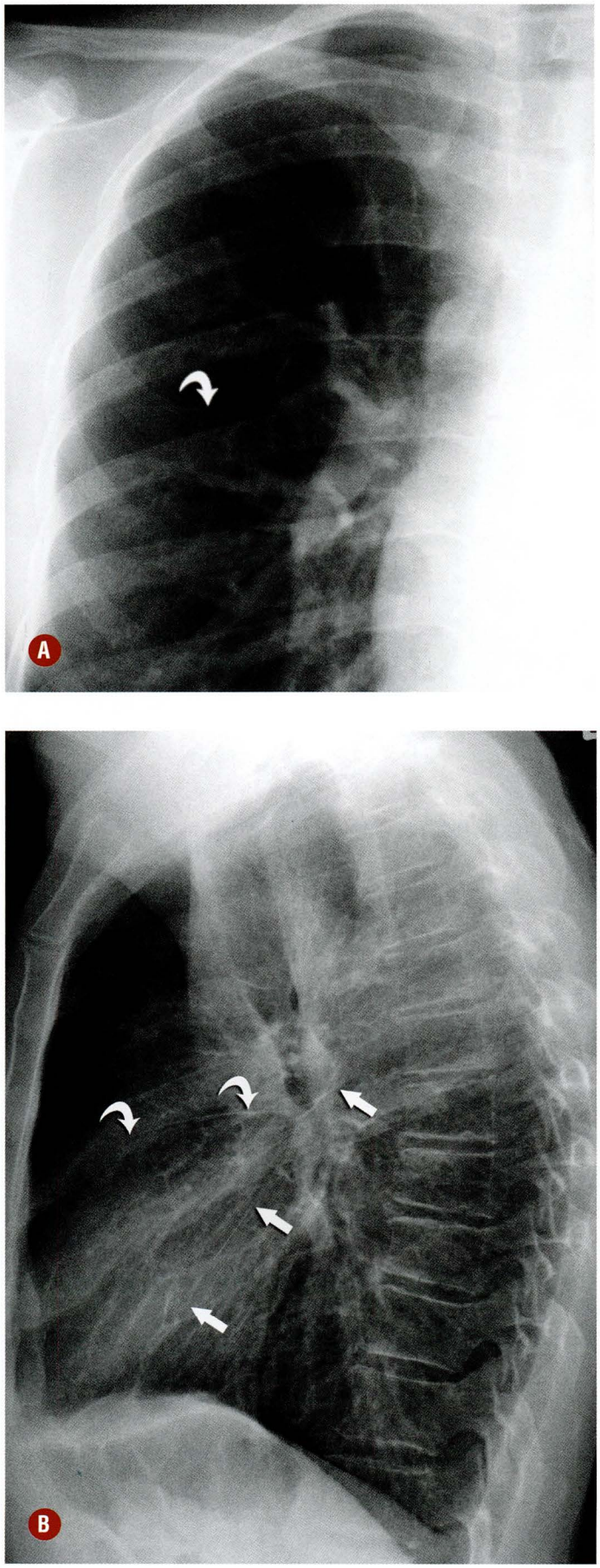

FIGURA 1-17. Fissuras interlobares na radiografia. A, Radiografia frontal do pulmão direito mostra a fissura menor (horizontal) (seta curva). **B,** Radiografia em perfil demonstra a localização da fissura menor (horizontal) (setas curvas) e da fissura maior (setas retas). Comparar com as Figs. 1-16B e C.





FIGURA 1-18. Perspectivas anterior (**A**) e posterior (**B**) de reformatação coronal 3D obtidas em equipamento de TC *multislice* demonstram os segmentos pulmonares destacados com cores diferentes. Ver detalhes no texto. (Imaging of the Chest edited by Müller NL, Silva CIS. 1st ed. Philadelphia: Saunders-Elsevier, 2008, com permissão).

basal anterior é mais anterior e está em comunicação com a fissura maior, enquanto o segmento basal posterior ocupa o sulco costofrênico posterior e o basal lateral está entre estes dois segmentos.

- Os dois segmentos do lobo superior esquerdo e os quatro do inferior esquerdo têm distribuição anatômica semelhante aos correspondentes no pulmão direito. Os segmentos lingulares estão situados um acima do outro, daí os termos superior e inferior, ao invés da localização lado a lado dos segmentos lateral e medial do lobo médio.

b. Lóbulo Pulmonar Secundário

- O lóbulo pulmonar secundário (conforme definido por Miller) é a menor porção de pulmão circundada por septos de tecido conjuntivo (septos interlobulares) (Fig. 1-19). Cada lóbulo é suprido por um bronquíolo lobular e uma artéria pulmonar, que estão localizados em seu centro. As veias pulmonares estão localizadas nos septos interlobulares (Fig. 1-20). O lóbulo tem forma poliédrica irregular e, em geral, mede 1 a 2,5 cm de diâmetro. A compreensão da anatomia do lóbulo secundário e da aparência das estruturas lobulares é essencial para a interpretação da TC de alta resolução (TCAR). Muitas doenças pulmonares produzem alterações características nas estruturas lobulares.
- Na TCAR, é mais fácil identificar os lóbulos pulmonares secundários na periferia pulmonar, principalmente nas áreas em que os septos interlobulares são bem definidos, ou seja, nas regiões apical, anterior e lateral dos lobos superiores; anterior e lateral do lobo médio e língula; e anterior e diafragmática dos lobos inferiores (Fig. 1-21). Nessas regiões, os septos interlobulares medem aproximadamente 0,1 mm de espessura na localização subpleural. Nas outras, os septos normais habitualmente medem menos de 0,1 mm de espessura e não são visíveis na TCAR, exceto quando espessados por infiltração de líquidos (p. ex., edema pulmonar intersticial), sangue, células etc. (Fig. 1-22).
- A porção central do lóbulo pulmonar, referida como região centrolobular, contém a artéria pulmonar, os ramos



FIGURA 1-19. Lóbulo pulmonar secundário. Peça anatômica demonstra múltiplos lóbulos pulmonares de tamanhos variados delimitados por septos interlobulares na superfície pulmonar. (Cortesia de Dr. John English, University of British Columbia, Canadá.)

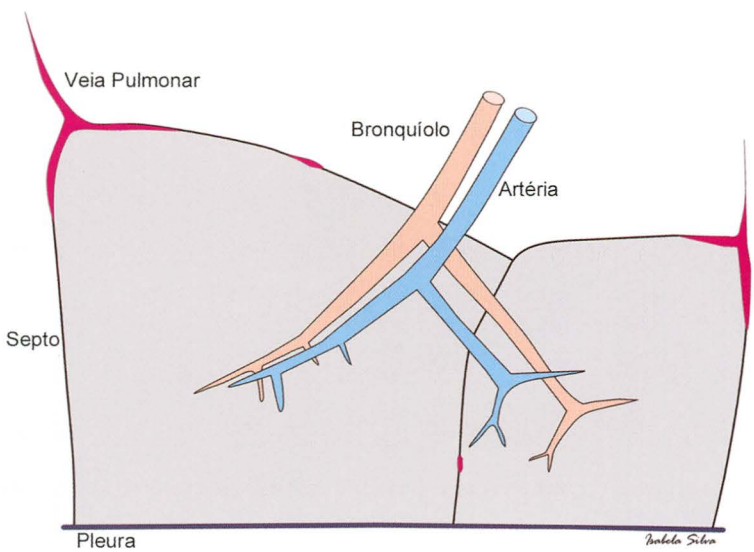

FIGURA 1-20. Lóbulo pulmonar secundário. Desenho esquemático das principais estruturas do lóbulo pulmonar secundário.

bronquiolares que suprem o lóbulo e o tecido conectivo de suporte (o interstício centrolobular). Na TCAR, com bastante frequência identifica-se uma pequena estrutura linear, ramificada ou nodular (puntiforme), situada no centro do lóbulo pulmonar (ou próximo), que representa o ramo arterial intralobular. As menores artérias identificadas na TCAR encontram-se a aproximadamente 3 a 5 mm da superfície pleural ou da margem lobular e têm um diâmetro de 0,2 mm. O parênquima pulmonar que circunda o centro do lóbulo inclui os alvéolos e a rede de capilares pulmonares associados supridos por pequenas vias aéreas e os ramos de veias e artérias pulmonares.

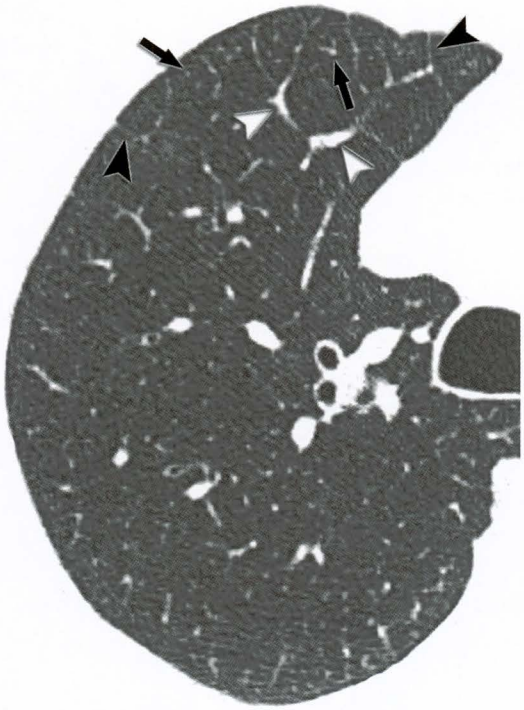

FIGURA 1-21. Lóbulos pulmonares secundários normais na TCAR. Imagem localizada de TCAR do lobo superior direito mostra, na região anterior, alguns septos interlobulares normais (cabeças de setas pretas), delimitando vários lóbulos pulmonares secundários. Veias pulmonares podem ser identificadas dentro de vários septos interlobulares como estruturas alongadas (cabeças de setas brancas) ou nodulares. Opacidades puntiformes ou ramificadas (setas pretas) perto do centro dos lóbulos pulmonares e a alguns milímetros dos septos e da pleura representam pequenas artérias pulmonares (centrolobulares).

- Os lóbulos pulmonares secundários normais não podem ser identificados na radiografia de tórax. Quando os septos interlobulares se tornam visíveis (as chamadas linhas septais), como resultado do espessamento por infiltração de líquido ou células neoplásicas (p. ex., edema pulmonar intersticial, linfangite carcinomatosa), a área de pulmão compreendida entre duas linhas septais corresponde a um lóbulo secundário.

c. Ácino

- O ácino pulmonar, muitas vezes considerado a unidade funcional do pulmão, é a porção do pulmão distal ao bronquíolo terminal, sendo composto por bronquíolos respiratórios, ductos alveolares, sacos alveolares, alvéolos, os vasos que acompanham essas estruturas e tecido conjuntivo.
- Os ácinos medem de 6 a 10 mm de diâmetro, e cada lóbulo pulmonar secundário contém de três a 24 ácinos.

d. Densidade Radiológica

- A atenuação dos pulmões resulta da capacidade de absorção de cada uma de suas partes integrantes: ar, sangue e tecido.
- A atenuação do parênquima pulmonar é relativamente homogênea na TC obtida em inspiração profunda. Em indivíduos normais, a atenuação pulmonar varia de -700 a -900 UH (unidade Hounsfield), que correspondem a densidades pulmonares em torno de 0,3 a 0,1 g/mL, respectivamente. Via de regra há um gradiente de atenuação em que as regiões pulmonares mais pendentes possuem maior densidade do que as menos pendentes, ou seja, mais anteriores (Fig. 1-23). Esse gradiente é causado por diferenças regionais nos



FIGURA 1-22. Espessamento de septos interlobulares. Imagem de TCAR axial (**A**) e reconstrução 3D sagital direita (**B**) demonstram espessamento de septos interlobulares extenso e bilateral delimitando os lóbulos pulmonares, secundário a infiltração eosinofílica em paciente com síndrome de Churg-Strauss.

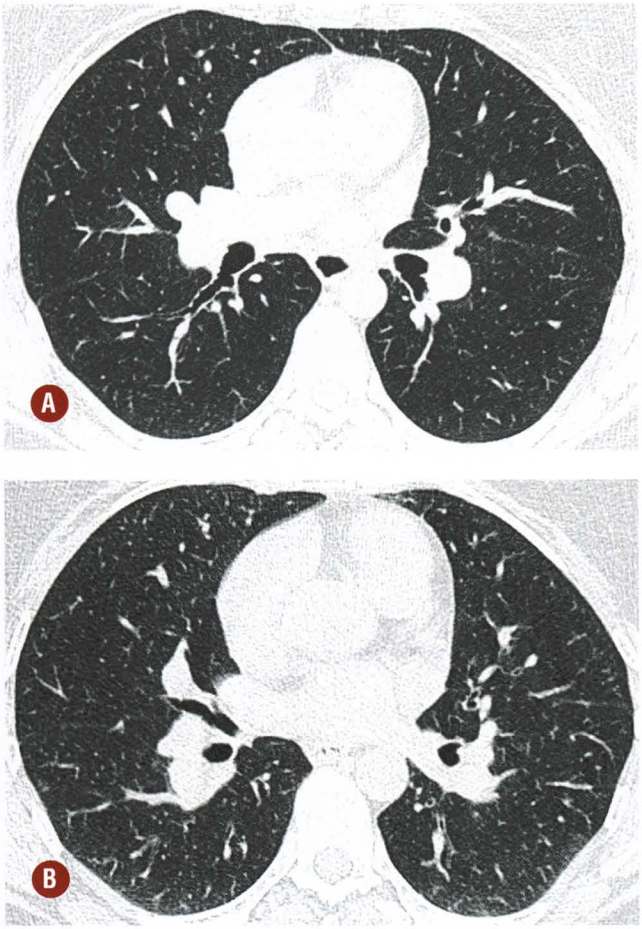

FIGURA 1-23. Gradiente de atenuação normal na TC e influência do volume pulmonar. Imagem de TCAR (**A**) obtida em decúbito dorsal e depois de inspiração profunda mostra pequeno e gradativo aumento da atenuação das regiões mais anteriores para as mais posteriores (pendentes). Imagem de TCAR expiratória (**B**) mostra aumento normal da atenuação pulmonar, bem como do gradiente anteroposterior da atenuação.

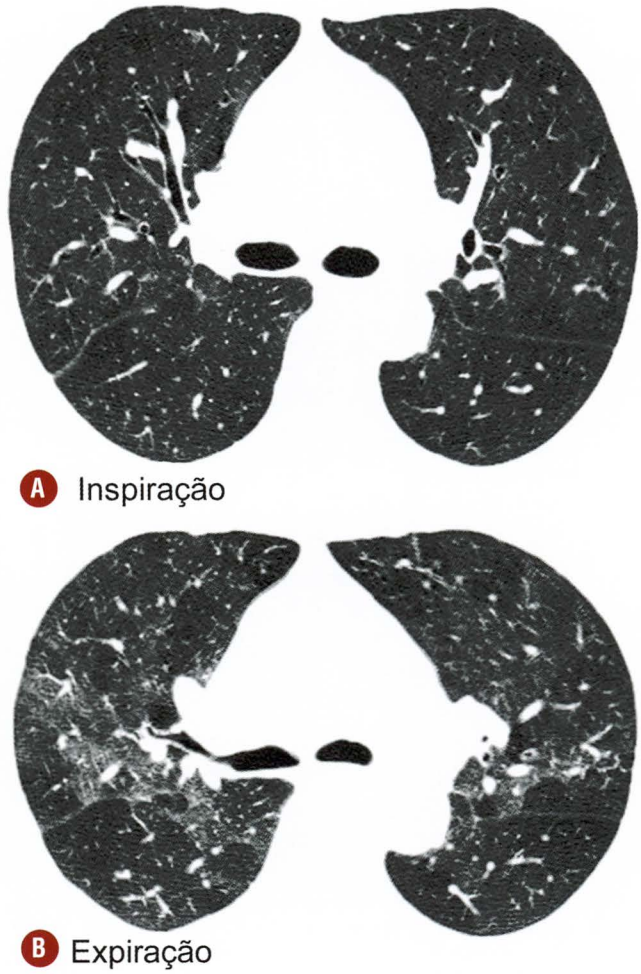

FIGURA 1-24. Valor da TCAR expiratória na avaliação de doença de pequena via aérea (bronquiolite obliterante/constritiva idiopática). TCAR em inspiração (**A**) demonstra pulmão com atenuação heterogênea (padrão de atenuação em mosaico). TCAR em expiração máxima (**B**) acentua a heterogeneidade do parênquima pulmonar, notando-se aprisionamento aéreo nas áreas de menor atenuação pulmonar identificadas em A. (Cortesia de Dr. Luiz Felipe Nobre, Universidade Federal de Santa Catarina, SC.)

volumes sanguíneo e gasoso que são determinadas principalmente pela gravidade e pelas pressões intrapleurais. A diferença das atenuações entre as regiões pulmonares mais anteriores e as mais posteriores geralmente varia de 50 a 100 UH. Embora os gradientes de atenuação pulmonar anteroposteriores normais sejam relativamente lineares, com o aumento gradual da atenuação da região pulmonar anterior para a posterior, muitas vezes, em indivíduos normais, as porções mais anteriores do lobo médio e da língula, bem como os segmentos superiores dos lobos inferiores, aparentam ter atenuação diminuída. A relativa hipodensidade (diminuição da atenuação) do parênquima pulmonar desses segmentos deve ser considerada um achado normal. Outro fenômeno que pode ser confundido com doença parenquimatosa na TC consiste no aumento normal da atenuação do parênquima com redução do volume pulmonar durante a expiração. Esse aumento da atenuação é tipicamente maior nas regiões pendentes (Fig. 1-23B). Entretanto, em alguns pacientes, sobretudo nos dispneicos ou intubados, deve-se ter cuidado ao interpretar as imagens de tomografias, pois são geralmente obtidas com esforço inspiratório incompleto ou durante a expiração, e o aumento fisiológico da atenuação pulmonar pode resultar em aparente opacidade com atenuação em vidro fosco e mimetizar doença pulmonar.

- Uma das principais indicações para realização de TC expiratória é a identificação ou acentuação de áreas de aprisionamento aéreo em pacientes com doenças de pequenas vias áreas (Fig. 1-24). Todavia, aprisionamento aéreo também pode ser encontrado em pacientes não fumantes e com prova de função pulmonar normal. Essas áreas de aprisionamento aéreo normal em geral são de pouca extensão (menos de 25%) e tipicamente acometem as pontas anteriores do lobo médio e da língula, bem como os segmentos superiores dos lobos inferiores e alguns lóbulos pulmonares das regiões mais pendentes dos lobos inferiores (Fig. 1-25).
- Na radiografia frontal de um indivíduo normal, a simetria da transparência dos pulmões depende do posicionamento apropriado durante sua aquisição (Fig. 1-26). Se o paciente estiver rodado, o pulmão localizado mais próximo do filme ficará uniformemente mais radiopaco (menos transparente,

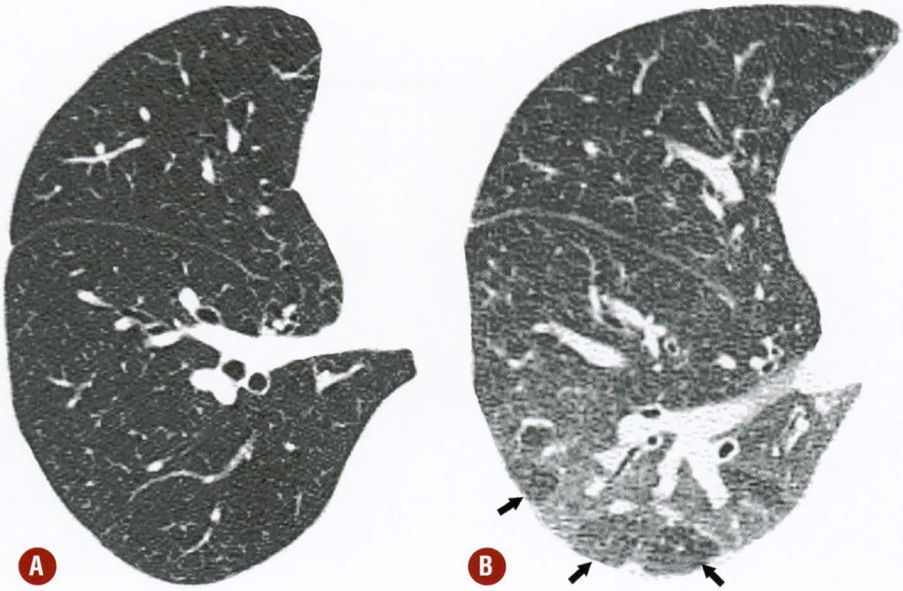

FIGURA 1-25. Aprisionamento aéreo normal na TC expiratória. Imagem de TCAR inspiratória (**A**) mostra atenuação normal com pequeno gradiente anteroposterior. Imagem expiratória (**B**) demonstra aumento normal da atenuação e áreas focais bem definidas, com atenuação diminuída e tamanho e configuração correspondendo a lóbulos pulmonares secundários (setas). Essas pequenas áreas de atenuação diminuída nas regiões pendentes representam aprisionamento aéreo e são encontradas com frequência em TCs expiratórias de indivíduos normais.

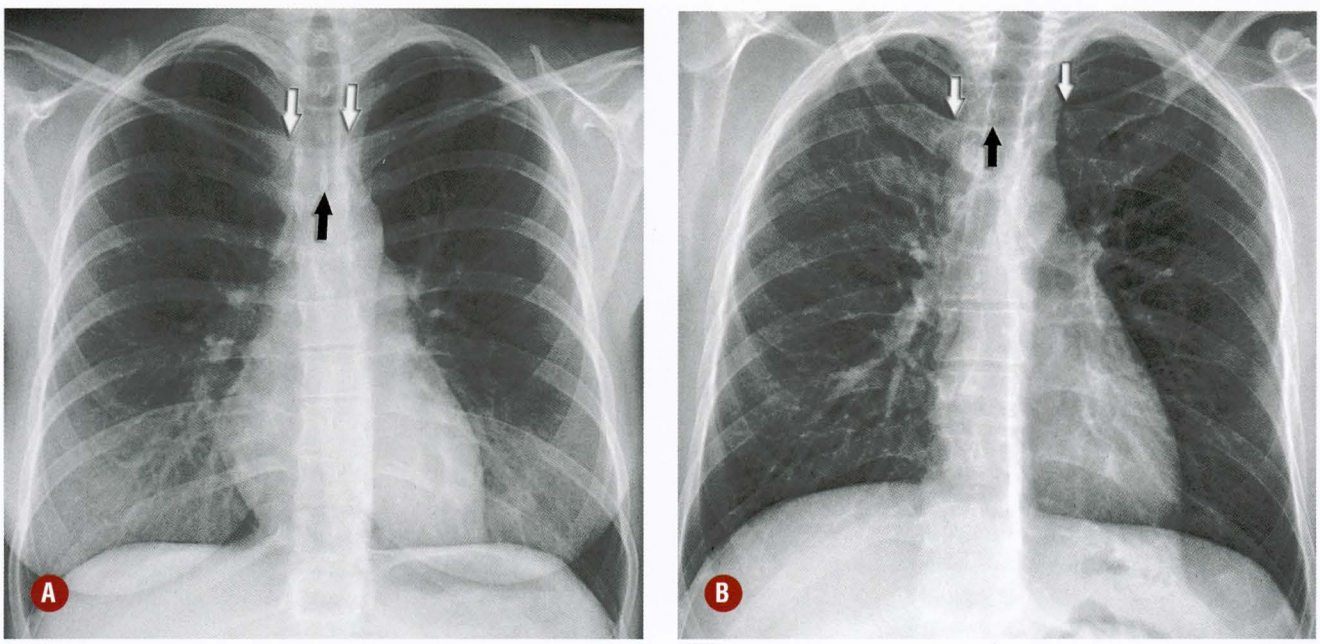

FIGURA 1-26. Simetria da transparência pulmonar na radiografia de tórax. Radiografia de tórax em PA (**A**) mostra densidade radiológica simétrica dos dois pulmões. A transparência pulmonar simétrica depende do posicionamento apropriado do paciente durante a aquisição da radiografia. O paciente está bem posicionado quando as porções mais mediais das clavículas (setas brancas) estão equidistantes dos processos espinhosos da coluna vertebral (seta preta) na linha média. Note que o tamanho dos vasos pulmonares apresenta aumento gradativo das regiões superiores para as inferiores. Radiografia frontal (**B**) com o paciente rodado mostra o pulmão direito mais radiopaco (menos transparente) que o esquerdo. Note que as porções mediais das clavículas (setas brancas) não estão equidistantes dos processos espinhosos da coluna vertebral (seta preta).

"mais branco") que o outro; por outro lado, o pulmão que está mais distante do filme aparecerá uniformemente menos radiopaco (mais transparente, "mais preto"). Cerca de 80% desse aumento unilateral de densidade são ocasionados por absorção assimétrica dos feixes primários de raios X, e os 20% restantes são decorrentes de radiação secundária. Se o paciente não estiver rodado e se o feixe de raios X estiver adequadamente centralizado, qualquer discrepância na transparência dos dois pulmões deve ser interpretada como anormal. Causas comuns incluem escoliose, mastectomia, atelectasia lobar, ausência parcial ou total do músculo peitoral (síndrome de Poland) e síndrome de Swyer-James-McLeod (Fig. 1-27) .

e. Trama Pulmonar

- Na radiografia de tórax, as estruturas vasculares, os brônquios e o interstício peribroncovascular do parênquima pulmonar são identificados como imagens lineares (tramas). As

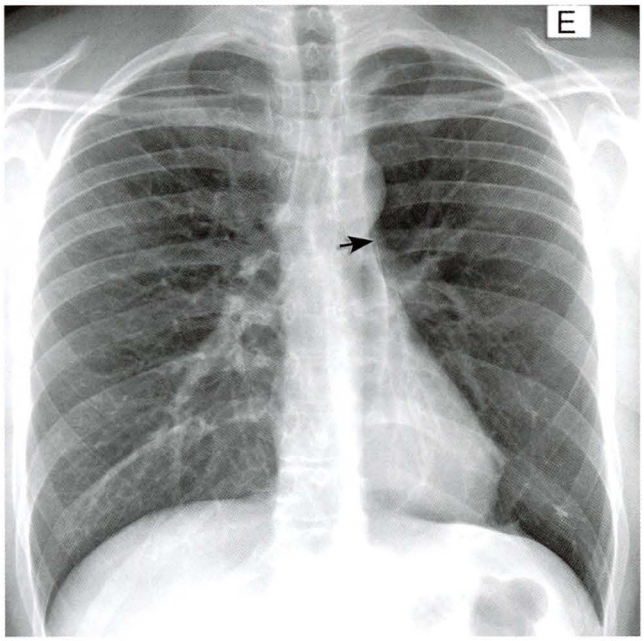

FIGURA 1-27. Assimetria da transparência pulmonar em paciente com síndrome de Swyer-James-McLeod. Radiografia de tórax em PA demonstra diminuição da transparência do pulmão esquerdo, o qual apresenta tamanho reduzido. Note hiperinflação compensatória do pulmão direito com desvio da linha de junção anterior para a esquerda (seta).

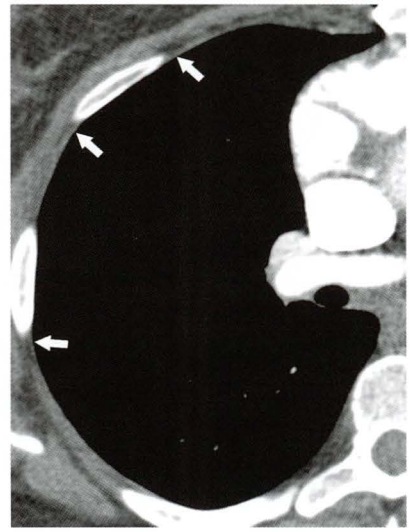

FIGURA 1-28. Anatomia da pleura na TC. Detalhe do hemitórax direito mostra faixa com densidade de partes moles com 1-2 mm de espessura (setas) nos espaços intercostais anterolaterais e posterolaterais, no ponto de contato do pulmão com a parede torácica e separados dos músculos intercostais por pequena faixa de gordura. Essa faixa reflete a espessura combinada das pleuras visceral e parietal, o espaço pleural com pequena quantidade de líquido normal, o músculo intercostal mais interno e a fáscia endotorácica. Internamente às costelas, as pleuras, o tecido adiposo extrapleural e a fáscia endotorácica não são normalmente visíveis na TC.

artérias e os brônquios afilam-se gradualmente do hilo até a periferia. No indivíduo normal, os vasos pulmonares são visíveis até 1 a 2 cm da superfície da pleura visceral que recobre a convexidade do pulmão.

- A radiografia posteroanterior (PA) de um indivíduo normal em posição ortostática invariavelmente mostra discrepância entre o tamanho dos vasos pulmonares das regiões superiores em comparação com os das regiões inferiores, resultantes das diferenças de pressão sanguínea dos vasos apicais em relação aos basais. O fluxo sanguíneo na base do pulmão é quatro a oito vezes maior do que no ápice, considerando-se áreas pulmonares volumetricamente semelhantes. Em decúbito dorsal, com a redução da influência da gravidade, essa diferença do calibre dos vasos entre as regiões superiores e inferiores torna-se insignificante.

8. Pleura

a. Anatomia e Generalidades

- O espaço pleural é delimitado por duas membranas serosas: a pleura visceral, que cobre os pulmões, e a pleura parietal, que reveste a parede torácica, o diafragma e o mediastino. Os dois folhetos pleurais juntam-se nos hilos. A espessura normal das camadas pleurais parietal e visceral somadas é de aproximadamente 0,2 mm.
- Não é possível identificar a pleura parietal na radiografia de tórax; já a pleura visceral pode ser caracterizada na topografia das fissuras interlobares e das linhas de junção, assim como na presença de um pneumotórax, como uma fina linha radiopaca. As fissuras são identificadas apenas quando tangenciam o feixe de raios X e geralmente aparecem incompletas (Fig. 1-17).
- Na TC, em indivíduos normais, uma linha com densidade de partes moles de 1 a 2 mm de espessura é visível nos espaços intercostais anterolaterais e posterolaterais, na região de contato do pulmão com a parede torácica (Fig. 1-28). Essa linha corresponde principalmente ao músculo intercostal mais interno, entretanto reflete também a espessura combinada das pleuras visceral e parietal, o espaço pleural com pequena quantidade de líquido normal, a fáscia endotorácica e a gordura extrapleural. Mesmo com os equipamentos mais novos de TC, com múltiplas fileiras de detectores, não é possível separar a pleura das estruturas adjacentes nos espaços intercostais. Internamente às costelas, não se pode identificar essa linha, pois nessa topografia a linha é formada por pleura, gordura extrapleural e fáscia endotorácica, que, mesmo em conjunto, apresentam espessura abaixo da resolução da TC. A presença de uma faixa com densidade de partes moles internamente a uma costela na TC é usada para diagnosticar alterações na pleura, como espessamento ou derrame pleural.

b. Fissuras

Representam invaginações da pleura visceral que partem da superfície externa do pulmão para dentro do parênquima. São classificadas em dois grupos: aquelas que separam os pulmões em três lobos direitos e dois esquerdos (fissuras normais) e as que ocorrem dentro de um dos lobos (fissuras acessórias).

b1. Fissuras Normais

- As fissuras normais incluem: a *pequena fissura (horizontal)*, que separa o lobo médio do lobo superior direito; a *grande fissura*

(oblíqua, interlobar) direita, que separa os lobos superior direito e médio do lobo inferior direito; e a *grande fissura (oblíqua, interlobar) esquerda*, que divide o pulmão esquerdo em lobos superior e inferior (Figs. 1-16 e 1-17).

- Na TC convencional as fissuras podem ser identificadas como áreas avasculares ou, menos comumente, como linhas ou bandas. Na TCAR, as fissuras são geralmente reconhecidas como linhas bem delimitadas (Figs. 1-16).
- As grandes fissuras geralmente começam na altura da quinta vértebra torácica e se orientam obliquamente para baixo, seguindo um trajeto quase paralelo à sexta costela e terminando ao nível do diafragma, poucos centímetros atrás do recesso pleural anterior. A fissura oblíqua esquerda tem seu início um pouco mais cefálico e termina mais posteriormente que a fissura oblíqua direita.
- A pequena fissura (horizontal) separa o segmento anterior do lobo superior direito do lobo médio e projeta-se em plano quase horizontal, na altura da porção anterior da quarta costela. Apresenta orientação bastante variável, sua face anterior projeta-se um pouco mais abaixo da posterior e a parte lateral, um pouco abaixo da face interna.
- As fissuras podem estar ausentes ou ser incompletas. A continuidade das fissuras é bastante variável. Fissuras oblíquas incompletas entre os lobos inferior e superior direitos ocorrem em 70% dos casos, e entre os lobos inferior direito e médio, em 50% dos casos. A fissura interlobar esquerda é incompleta em aproximadamente 40% dos casos. A descontinuidade da pequena fissura é mais comum, ocorrendo em cerca de 90% dos casos, especialmente na porção medial. As fissuras maiores são geralmente incompletas na região próxima ao hilo e nas porções superiores. A fissura incompleta pode resultar em ventilação colateral e disseminação de doença entre dois lobos adjacentes, além de afetar o padrão de distribuição do derrame pleural.
- As fissuras podem conter gordura (intrafissural), que, quando presente na fissura oblíqua direita, é passível de ser confundida com atelectasia do lobo médio na radiografia de tórax em perfil.

b2. Fissuras Acessórias

- Qualquer região do pulmão pode ser separada parcial ou completamente do tecido pulmonar adjacente por uma fissura acessória. A prevalência dessas fissuras em peças anatômicas é de cerca de 50% dos pulmões, e elas só podem ser identificadas em aproximadamente 10% das radiografias de tórax. Em seu grau de desenvolvimento, variam de fendas superficiais, com menos de 1 cm de profundidade, até fissuras completas, que se estendem até o hilo. As fissuras acessórias mais comuns são a ázigos (Fig. 1-29) e a acessória inferior (Fig. 1-30). Não é rara a presença de múltiplas fissuras acessórias no mesmo paciente (Fig. 1-31).
- A *fissura ázigos* é criada pela invaginação da veia ázigos através do ápice do lobo superior direito e formada por quatro camadas pleurais (duas parietais e duas viscerais). É identificada em cerca de 0,5% das radiografias de tórax e aparece sob a forma de uma imagem curvilínea que se projeta obliquamente através do lobo superior do pulmão direito, terminando a uma distância variável da região superior do hilo direito e criando uma imagem em forma de gota, causada pela veia ázigos (Fig. 1-29).
- A *fissura acessória inferior* separa o segmento basal medial do restante do lobo inferior. Geralmente é incompleta e mais fácil de ser identificada nas radiografias quando no lado direito. Na maior parte das vezes é unilateral, mas pode ser bilateral. É encontrada em aproximadamente 30% a 50% das peças anatômicas e identificada em 5% a 10% das radiografias de tórax (Fig. 1-30A) e em até 20% dos exames de TC (Fig. 1-30B). Ocasionalmente, próximo a sua inserção diafragmática, ocorre a formação de uma imagem triangular que pode ser vista em associação a uma fina linha radiopaca na radiografia em PA.
- Entre outras fissuras acessórias que podem ser identificadas na TC destacamos:
  - *fissura acessória superior do lobo inferior*: separa o segmento superior (apical) dos segmentos basais do lobo inferior. É mais frequente no lado direito do que no esquerdo. Estudos mais recentes de TC demonstram

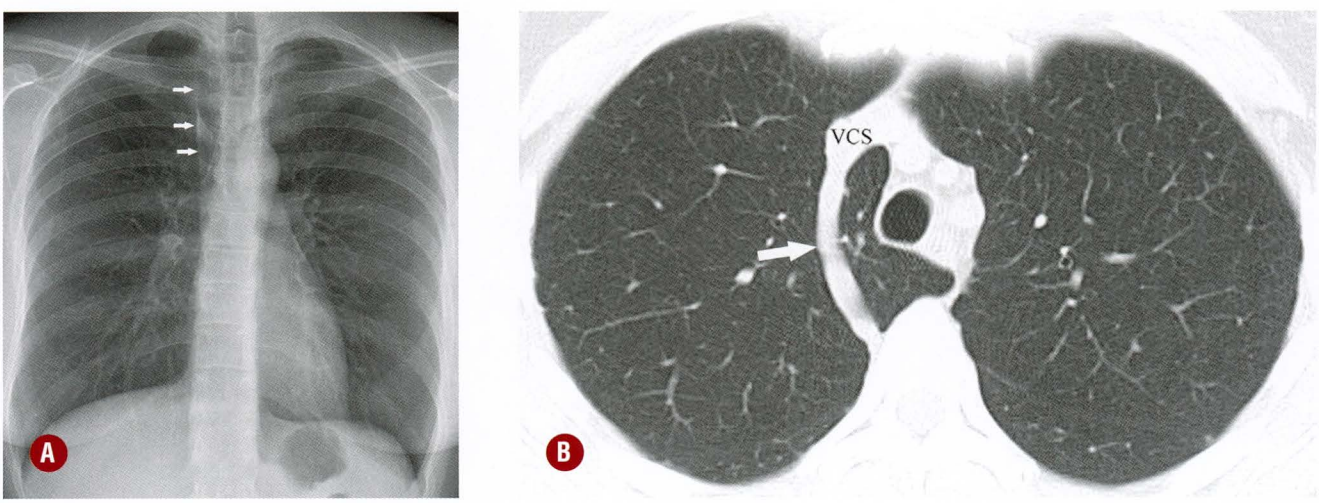

FIGURA 1-29. Fissura da veia ázigos. A, Radiografia de tórax em PA demonstra imagem curvilínea (setas) que se projeta obliquamente através do lobo superior do pulmão direito, correspondendo à fissura da ázigos, que contém a veia ázigos e quatro camadas pleurais (duas parietais e duas viscerais). **B**, Imagem de TC mostra o arco da veia ázigos cursando na fissura ázigos (seta) desde a região paravertebral até a veia cava superior (VCS).

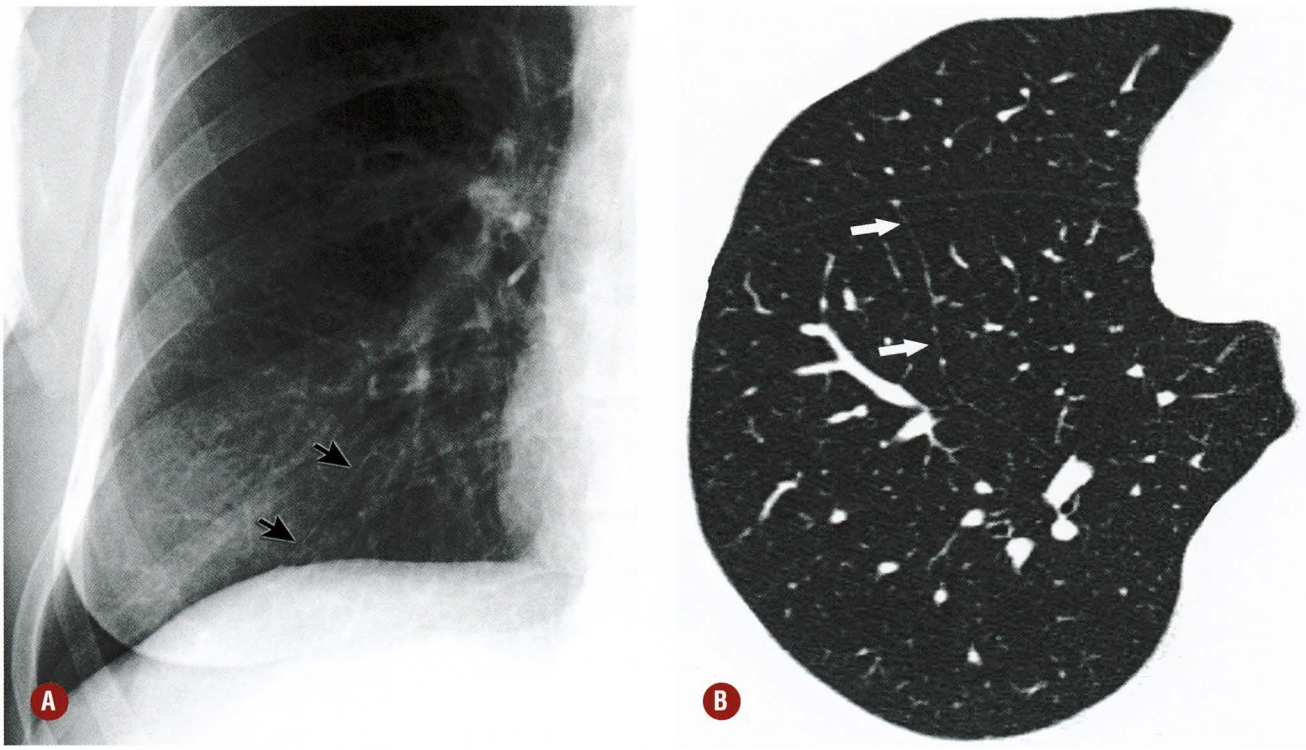

FIGURA 1-30. Fissura acessória inferior. Detalhe do pulmão direito na radiografia de tórax em PA (**A**) e na TCAR (**B**) mostra fissura acessória inferior (setas).



FIGURA 1-31. Fissuras acessórias. Reformatações coronal (**A**) e sagital direita (**B**) demonstram múltiplas fissuras acessórias nos lobos inferiores.

que essa fissura acessória tem orientação oblíqua, e não transversal. Sua parte mais superior toca a porção posterior da fissura maior e delimita superior e anterolateralmente uma pequena região triangular no lobo inferior. Essa região triangular corresponde à extensão cefálica do segmento basal anterior (S8), que fica lateralmente à fissura acessória, enquanto a porção medial à fissura corresponde ao segmento superior do lobo inferior (S6) (Fig. 1-32). A identificação da região triangular fica mais difícil nas imagens mais caudais, lembrando a pequena fissura direita na radiografia em PA; mas sua intersecção com a grande fissura, ao invés da superfície pleural lateral, e sua orientação oblíqua ajudam na diferenciação;

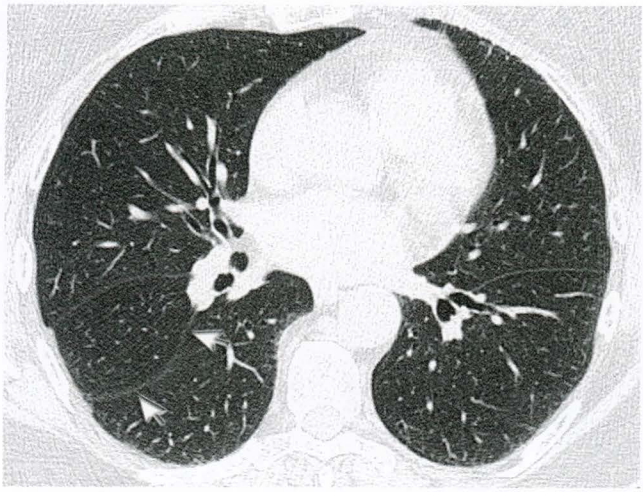

FIGURA 1-32. Fissura acessória superior do lobo inferior direito (setas).



FIGURA 1-33. Ligamento pulmonar. TCAR logo abaixo do nível das veias pulmonares inferiores mostra pequenas saliências triangulares na superfície do mediastino (setas pretas) que representam os ligamentos pulmonares direito e esquerdo. Adjacente e lateral a cada ligamento encontra-se uma fina opacidade linear (setas brancas) que vai do ápice da saliência até o pulmão e que representa os septos intersegmentar direito e esquerdo, que separam o segmento basal medial direito e anteromedial esquerdo, respectivamente, do segmento basal posterior.

- *pequena fissura esquerda*: separa a língula do restante do lobo superior esquerdo. Está presente em 8% a 18% da população, mas raramente é detectada na radiografia (cerca de 2%).

c. Ligamento Pulmonar

- O ligamento pulmonar consiste em uma dupla camada de pleura que fixa a face medial do lobo inferior ao mediastino e ao diafragma.
- O ligamento pulmonar não é visualizado na radiografia de tórax. Na TC é tipicamente identificado (cerca de 50% a 75% dos pacientes) logo abaixo do nível das veias pulmonares inferiores como uma pequena saliência ou opacidade triangular que surge na superfície do mediastino (e que representa o ligamento propriamente dito), adjacente e lateral, na qual se encontra uma fina opacidade linear que vai do ápice da saliência até o pulmão (Fig. 1-33). Essa opacidade linear representa o septo intersegmentar que separa o segmento basal medial do basal posterior.
- O ligamento pulmonar esquerdo é mais comprido, está intimamente relacionado com o esôfago e é margeado posteriormente pela aorta descendente. Já o ligamento pulmonar direito está geralmente situado adjacente à veia cava inferior ou à veia ázigos. Do ponto de vista radiológico, a maior importância do ligamento pulmonar está relacionada com sua função de fixar a porção medial do lobo inferior ao mediastino, o que afeta o aspecto radiológico do pneumotórax, de um derrame pleural localizado medialmente e de uma atelectasia do lobo inferior.

9. Intróito Torácico (Abertura Torácica Superior)

- O intróito torácico representa a junção entre as estruturas localizadas na base do pescoço e no tórax. Orienta-se paralelamente à primeira costela, sendo mais alta posteriormente que anteriormente (Fig. 1-34A). Com base nessa observação anatômica, fica evidente que, na radiografia do tórax em PA, uma opacidade identificada imediatamente abaixo do nível das clavículas, e não visível acima dele, deve estar situada anteriormente. Por sua vez, uma opacidade projetada acima das clavículas está em posição retrotraqueal e é posterior. Esses achados caracterizam o *sinal cervicotorácico* (Fig. 1-34B).
- As estruturas que ocupam a abertura torácica superior incluem a traqueia, o esôfago, os grandes vasos (supra-aórticos), que se originam do arco aórtico, e as veias braquicefálicas direita e esquerda, que se unem no lado direito e atrás do manúbrio esternal para formar a veia cava superior (Fig. 1-35).
- No intróito torácico, o mediastino é relativamente estreito, a traqueia aparece centralmente e o esôfago situa-se posteriormente à traqueia.
- O esôfago geralmente está colabado e é identificado na TC como uma estrutura com atenuação de partes moles, que pode conter pequena quantidade de ar ou líquido em sua luz. Na maioria dos casos só é possível identificá-lo na radiografia de tórax quando o mesmo encontra-se dilatado (Fig. 1-36).
- Os vasos supra-aórticos (Fig. 1-37), ou seja, as artérias braquicefálica (inominada), carótida comum esquerda e subclávia esquerda, estão adjacentes às paredes anterior e lateral da traqueia e as veias braquicefálicas são visíveis anterior e lateralmente, logo atrás das cabeças claviculares (Fig. 1-35). A veia braquicefálica direita tem um trajeto vertical em toda a sua extensão, e a esquerda é mais longa e passa em sentido horizontal ao atravessar o mediastino (Figs. 1-9A e 1-38).

10. Mediastino

- O mediastino separa o tórax verticalmente em dois compartimentos, formando uma divisória anatômica entre os dois pulmões. Em termos anatômicos, pode ser dividido em três compartimentos: anterior (pré-vascular), médio (cardiovascular) e posterior (pós-vascular).
- O *compartimento mediastinal anterior* é limitado anteriormente pelo esterno e posteriormente por pericárdio, aorta e vasos

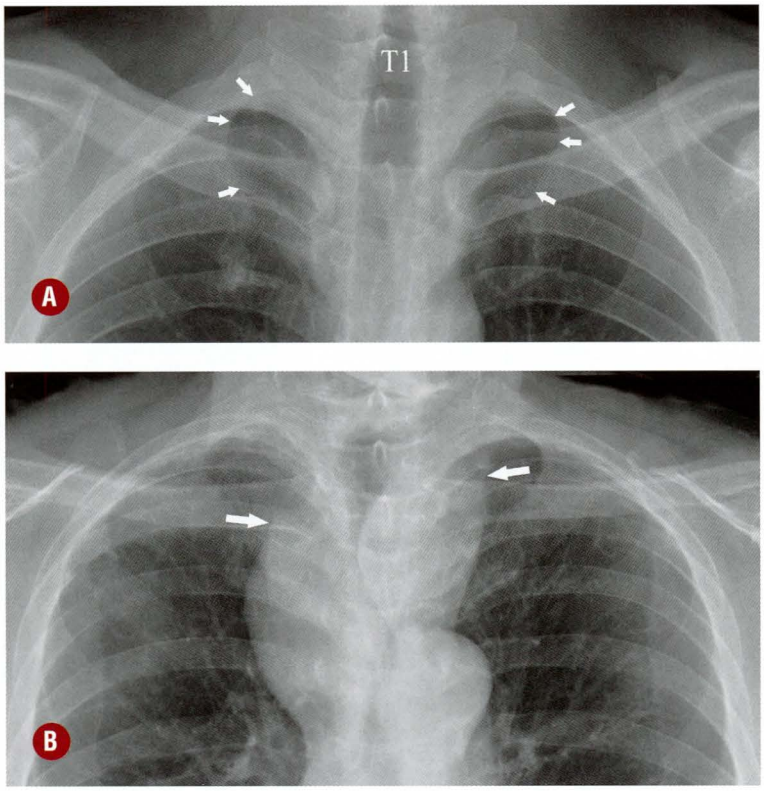

FIGURA 1-34. Intróito torácico e sinal cervicotorácico na radiografia de tórax. A, Detalhe de radiografia posteroanterior mostra a primeira costela (setas) desde sua articulação posterior com a primeira vértebra torácica (T1) orientando-se anteroinferiormente até sua articulação com o esterno. O intróito torácico representa a junção entre as estruturas localizadas na base do pescoço e as situadas no tórax e orienta-se paralelamente à primeira costela, sendo, por isso, mais alto posteriormente que anteriormente. **B,** Detalhe de radiografia posteroanterior mostra opacidades paratraqueais bilaterais com estreitamento do lúmen da traqueia consistente com localização paratraqueal da lesão. Na direita, a opacidade é identificada imediatamente abaixo do nível da clavícula, não sendo visível acima desse nível e, por consequência, devendo estar situada anteriormente. Na esquerda, a opacidade projeta-se acima da clavícula, o que infere localização retrotraqueal e posterior. Esses achados caracterizam o chamado sinal cervicotorácico em paciente com volumoso bócio tireoidiano e extensão intratorácica anterior e paratraqueal na direita, além de extensão intratorácica paratraqueal e posterior à esquerda.

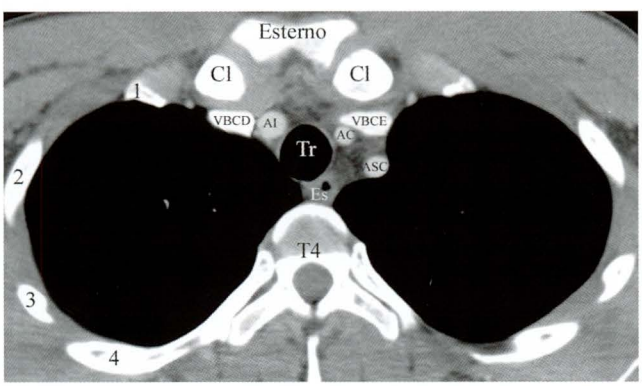

FIGURA 1-35. Intróito torácico na TC. Imagem de TC demonstra o intróito torácico, com o mediastino relativamente estreito. A traqueia (Tr) está localizada centralmente, e o esôfago (Es), posterior à traqueia. As artérias braquicefálica (inominada) (AI), carótida comum esquerda (AC) e subclávia esquerda (ASC) estão adjacentes às paredes anterior e lateral da traqueia, e as veias braquicefálicas direita (VBCD) e esquerda (VBCE) são visíveis anterior e lateralmente à traqueia, logo atrás das cabeças claviculares (Cl). 1 = primeira costela, 2 = segunda costela, 3 = terceira costela, 4 = quarta costela, T4 = quarta vértebra torácica.

braquicefálicos. Funde-se superiormente com a face anterior da abertura torácica superior, estendendo-se para baixo até o diafragma. Esse compartimento abriga timo, ramos da artéria e da veia mamária interna, linfonodos e quantidades variáveis de gordura. Na radiografia de tórax o timo é visível somente em lactentes e crianças pequenas, preenchendo a maior parte do espaço mediastinal anterior.

- No *compartimento mediastinal médio* encontram-se o pericárdio e seu conteúdo, as porções ascendente e transversal da aorta, as veias cavas superior e inferior, as artérias e veias braquicefálicas (inominadas), os nervos frênicos, a porção cefálica dos nervos vagos, a traqueia, os brônquios principais, os linfonodos contíguos e as artérias e veias pulmonares principais.
- O *compartimento mediastinal posterior* é limitado anteriormente pelo pericárdio; lateralmente, pela pleura mediastinal; e posteriormente, pelos corpos das vértebras torácicas. Ele contém a aorta torácica descendente, o esôfago, o ducto torácico, as veias ázigos e hemiázigos, os nervos autonômicos, gordura e linfonodos.
- É mais fácil compreender a anatomia e as estruturas do mediastino por meio da avaliação de imagens axiais ou de reformatações sagitais e coronais de TC (Figs. 1-9 e 1-11A) e RM (Fig. 1-39), o que facilita também o entendimento da anatomia do mediastino na radiografia de tórax em PA e perfil.
- As principais anomalias congênitas da artéria pulmonar, da veia cava e dos sistemas ázigos e hemiázigos são discutidas no Capítulo 4. As principais anomalias da aorta e dos vasos supra-aórticos em pacientes adultos são detalhadas no Capítulo 5.

a. Mediastino Normal na Tomografia Computadorizada

- Para facilitar a compreensão da anatomia do mediastino na TC (ou RM) (Figs. 1-38, 1-39 e 1-40), geralmente utilizam-se como referências anatômicas as estruturas vasculares que apresentam orientação horizontal nas imagens axiais, ou seja, o arco aórtico (Figs. 1-38F e 1-40B) e a veia braquicefálica esquerda (Figs. 1-38C, 1-38D e 1-39B).
- Imediatamente acima do nível do *arco aórtico*, a *veia braquicefálica esquerda* cruza da esquerda para a direita e, logo abaixo,

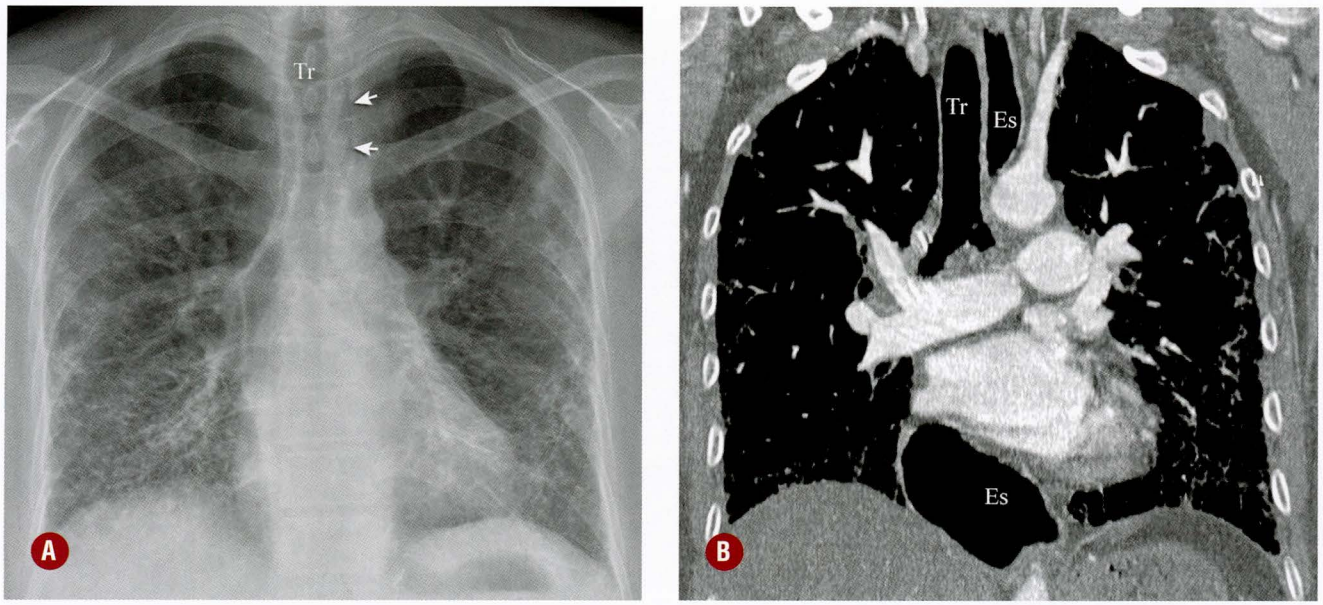

FIGURA 1-36. Esôfago. A, Radiografia de tórax em PA mostra esôfago dilatado (setas) em paciente com fibrose pulmonar intersticial relacionada com doença do colágeno. **B,** Na reformatação coronal da TC, o esôfago dilatado (Es) é facilmente caracterizado. Tr = traqueia.

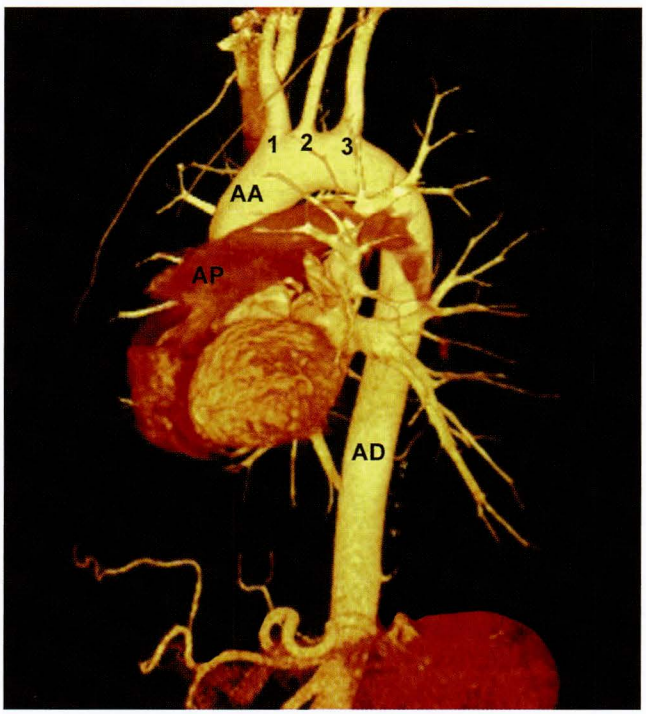

FIGURA 1-37. Vasos supra-áorticos na TC. Angio-TC com reformatação sagital oblíqua mostra a relação da aorta torácica com outras estruturas mediastinais e a emergência dos vasos supra-aórticos (1 = artéria braquicefálica ou inominada, 2 = artéria carótida comum esquerda, 3 = artéria subclávia esquerda). AA = aorta ascendente, AD = aorta descendente, AP = tronco da artéria pulmonar. (Cortesia de Dr. Iugiro Kuroki, Clínica CDPI, Rio de Janeiro, RJ.)

comunica-se com a *veia braquicefálica direita* para formar a *veia cava superior*, que tipicamente está localizada à direita do arco aórtico e anterolateral à traqueia (Figs. 1-38F e 1-40B).

- O *joelho anterior do arco aórtico* está localizado anteriormente e à direita da traqueia, com o arco passando para a esquerda e posteriormente. O *joelho posterior* situa-se em geral anterior e à esquerda da coluna vertebral. O arco aórtico afina-se ligeiramente ao longo de sua extensão, no sentido anteroposterior. Ao nível do arco aórtico, a veia cava superior é visível anteriormente e à direita da traqueia, tendo em geral uma forma elíptica.
- O *esôfago* aparece da mesma maneira que em níveis mais altos, sendo posterior à traqueia.
- O arco aórtico, a veia cava superior, a pleura mediastinal à direita e a traqueia delimitam o *espaço pré-traqueal ou paratraqueal anterior*, o qual contém tecido adiposo e os linfonodos mediastinais da cadeia paratraqueal anterior. Frequentemente observam-se alguns linfonodos de tamanho normal (eixo curto, com menos de 10 mm de diâmetro) nesse compartimento.
- Anteriormente ao arco aórtico e à veia cava superior encontra-se um espaço triangular denominado *espaço pré-vascular*, o qual faz parte do mediastino anterior e contém principalmente linfonodos (pré-vasculares), o timo e tecido adiposo. O ápice desse espaço triangular constitui a *linha de junção anterior*, que pode ocasionalmente ser identificada nas radiografias de tórax (Fig. 1-41) e é formada pela aposição dos folhetos pleurais viscerais e mediastinais dos dois pulmões, anteriormente ao arco aórtico. Na radiografia frontal a linha de junção anterior é vista estendendo-se da linha média ao nível do arco aórtico e no sentido caudal da direita para a esquerda por aproximadamente 5 cm.
- O *timo* está localizado no mediastino anterior (espaço pré-vascular) e estende-se de um nível um pouco superior ao arco aórtico até a região da aorta ascendente proximal. Em pacientes na segunda ou terceira década de vida, o timo tem densidade com atenuação de partes moles na TC (Fig. 1-42A). Em adultos os elementos com atenuação de partes moles são gradualmente substituídos por tecido adiposo

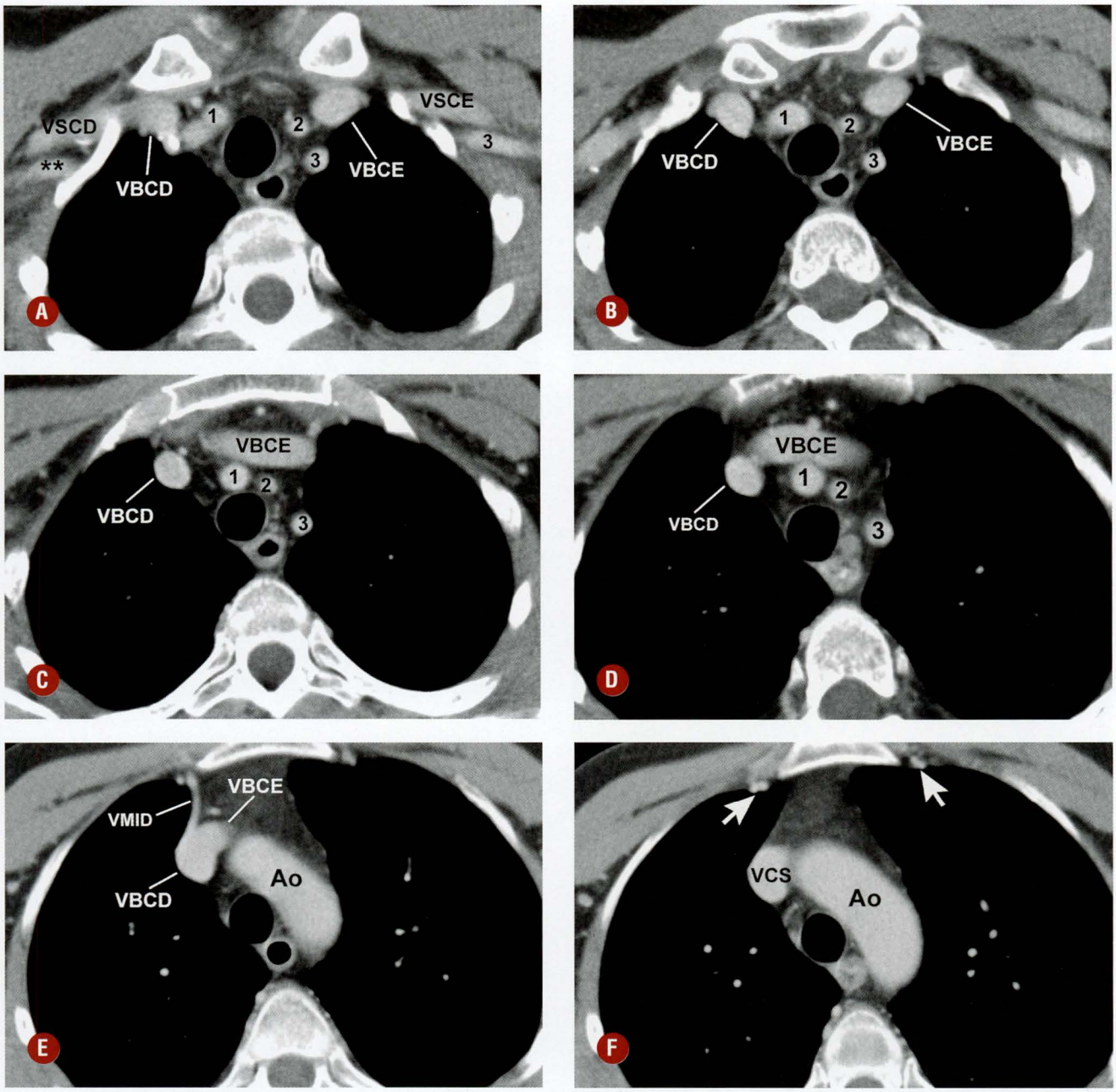

FIGURA 1-38. Anatomia normal na TC. Imagens axiais craniocaudais sequenciais de TC (Figs. **A-F**) demonstram o trajeto das veias braquicefálicas direita (VBCD) e esquerda (VBCE) no mediastino. A veia braquicefálica direita tem um trajeto vertical em toda a sua extensão (Figs. A a E). Já a veia braquicefálica esquerda é mais longa e passa em sentido horizontal ao atravessar o mediastino da esquerda para a direita (Figs. C e D), quando então se comunica com a veia braquicefálica direita (Fig. E) para formar a veia cava superior (VCS) (Fig. F). As setas na Figura F correspondem às artérias e veias mamárias internas. 1 = artéria braquicefálica (inominada), 2 = artéria carótida comum esquerda, 3 = artéria subclávia esquerda, VSCD = veia subclávia direita, VSCE = veia subclávia esquerda, **artéria subclávia direita.

(Fig. 1-42B). O timo tem dois lobos, o direito e o esquerdo, mas o esquerdo frequentemente predomina. À TC, o timo geralmente mostra aspecto bilobado ou em forma de ponta de seta, com cada um dos lobos em contato com a pleura mediastinal. A medida mais confiável para avaliar o tamanho do timo é a espessura, ou seja, a dimensão do eixo menor ou transversal de um lobo (Fig. 1-42A). A espessura máxima do timo normal em indivíduos com menos de 20 anos de idade é de 1,8 cm, e naqueles com idade igual ou superior a 20 anos é de 1,3 cm. Na radiografia de tórax, o timo normalmente só é visível em lactentes e crianças pequenas, preenchendo a maior parte do mediastino anterior.

- Em um nível um pouco inferior ao arco aórtico, a *traqueia* bifurca-se em brônquios principais direito e esquerdo (Fig. 1-40C). Nesse nível as aortas ascendente e descendente são visíveis como estruturas separadas; a aorta descendente é um pouco menor (diâmetro médio de 2,6 cm) que a ascendente (diâmetro médio de 3,5 cm). Ainda nesse nível, e atrás da aorta ascendente, pode ser vista uma parte do espaço pericárdico denominada *recesso pericárdico superior*, que geral-

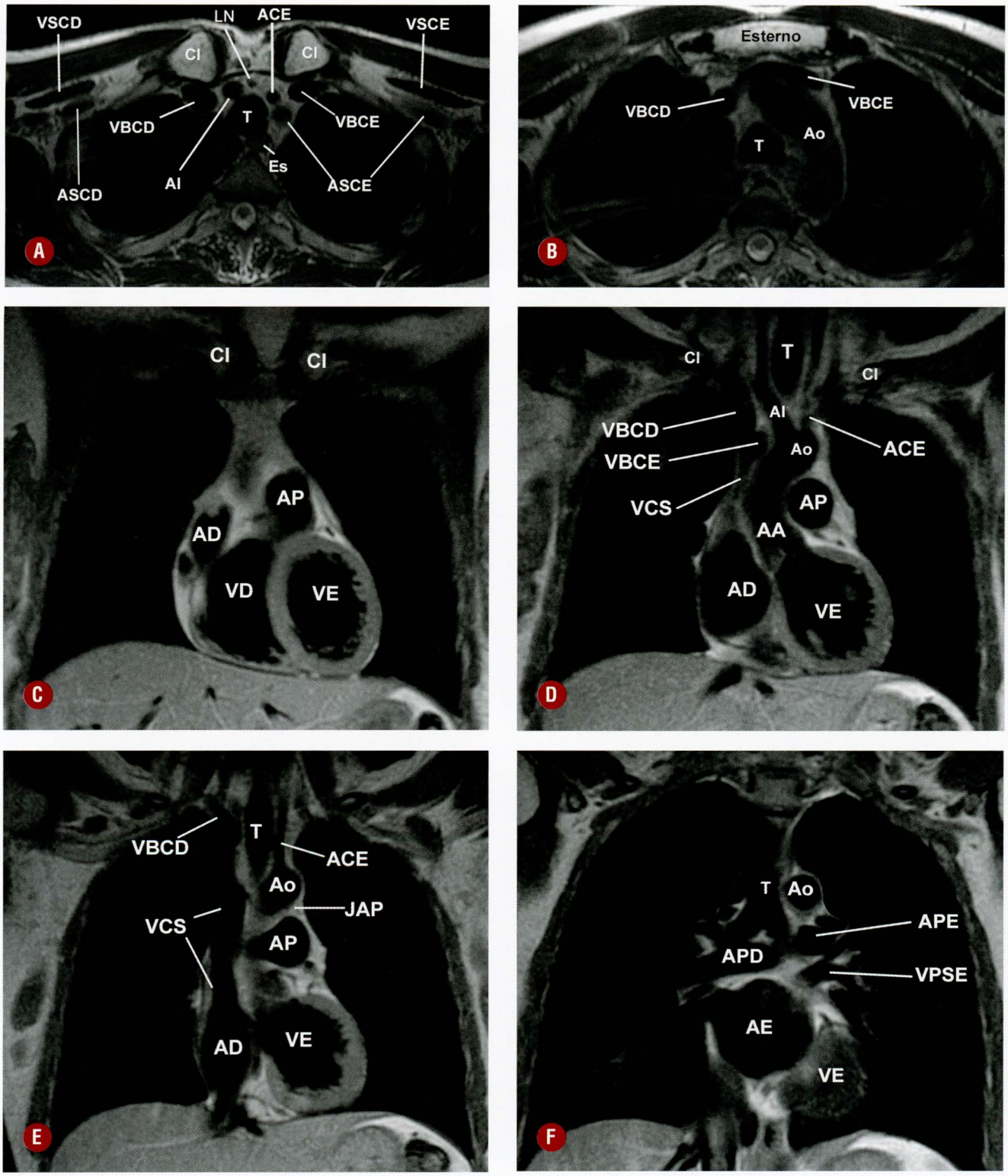

FIGURA 1-39. Anatomia normal do mediastino na RM. Imagens axiais de RM (**A** e **B**) ponderadas em T2 e reformatações coronais sequenciais no sentido anteroposterior (**C-F**) até o nível do átrio esquerdo demonstram anatomia normal das principais estruturas mediastinais. Cl = clavícula, T = traqueia, Es = esôfago, VBCD = veia braquicefálica direita, VBCE = veia braquicefálica esquerda, VSCD = veia subclávia direita, VSCE = veia subclávia esquerda, ASCD = artéria subclávia direita, ASCE = artéria subclávia esquerda, ACE = artéria carótida esquerda, AI = artéria inominada, LN = linfonodo normal, Ao = arco aórtico, AP = tronco da artéria pulmonar, AD = átrio direito, VD = ventrículo direito, AE = átrio esquerdo, VE = ventrículo esquerdo, AA = aorta ascendente, VCS = veia cava superior, JAP = janela aortopulmonar, APD = artéria pulmonar direita, APE = artéria pulmonar esquerda, VPSE = veia pulmonar superior esquerda.

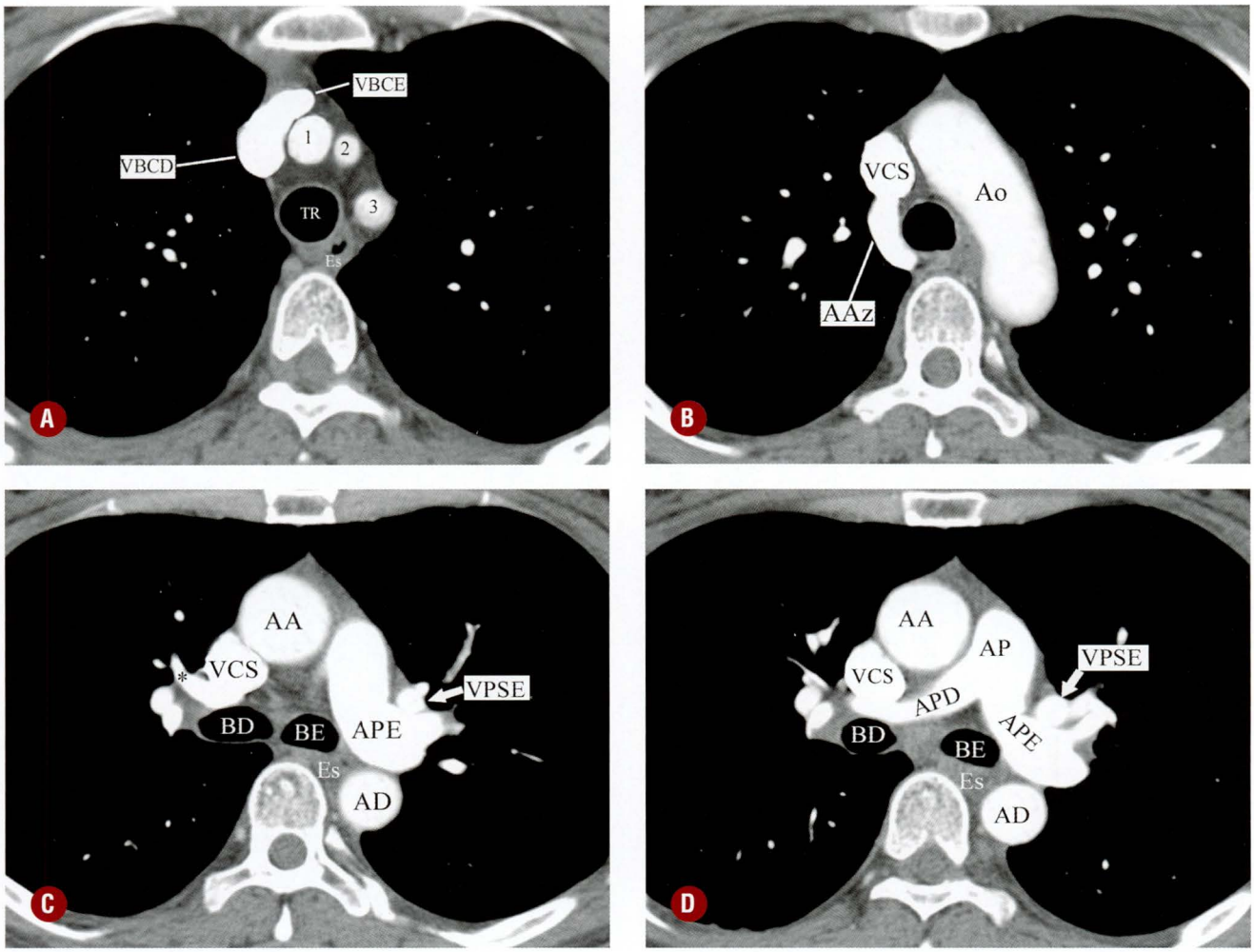

FIGURA 1-40. Mediastino normal na TC. A, Imagem de TC mostra a veia braquicefálica esquerda (VBCE) se juntando com a veia braquicefálica direita (VBCD) para formar a veia cava superior. A artéria braquicefálica (inominada) (1), a artéria carótida comum esquerda (2) e a artéria subclávia esquerda (3) podem ser vistas adjacentes às paredes anterior e lateral da traqueia (TR). O esôfago (Es) está posterior e um pouco à esquerda da traqueia. **B,** Imagem de TC ao nível do arco aórtico (Ao) mostra o arco da veia ázigos (AAz) entrando na veia cava superior (VCS). **C,** Imagem de TC ao nível dos brônquios principais direito (BD) e esquerdo (BE) mostra a aorta ascendente (AA), a aorta descendente (AD), a veia cava superior (VCS), a artéria pulmonar esquerda (APE) e, imediatamente à esquerda, a veia pulmonar superior esquerda (VPSE). Entre a veia cava e o brônquio direito encontra-se o ramo ascendente da artéria pulmonar direita (*). **D,** Imagem ao nível da bifurcação da artéria pulmonar (AP) em artéria pulmonar direita (APD) e esquerda (APE) mostra a aorta ascendente (AA), a aorta descendente (AD), a veia cava superior (VCS), os brônquios principais direito (BD) e esquerdo (BE) e o esôfago (Es).

mente contém uma pequena quantidade de líquido. Esse recesso pericárdico superior pode ser facilmente distinguido de linfonodo por sua localização típica imediatamente atrás e em contato com a parede da aorta, bem como por causa de sua forma triangular ou em crescente lunar e pela baixa atenuação (semelhante à da água) (Fig. 1-43).

- No mesmo nível do arco aórtico, geralmente identifica-se, no lado direito, o arco da veia ázigos, que passa sobre o brônquio principal direito e entra na parede posterior da veia cava superior (Fig. 1-40B). Abaixo desse nível, a veia ázigos situa-se à direita e anteriormente à coluna vertebral (Fig. 1-43). Em alguns pacientes é possível identificar, nos exames de TC com contraste, as válvulas do arco ázigos, principalmente quando a injeção dada no braço direito, com alto fluxo (3,5-5 mL/s) e *delay* reduzido (Fig. 1-44). As válvulas do arco ázigos são geralmente incompletas.
- No lado esquerdo do mediastino, caudalmente ao arco aórtico e logo acima do tronco da artéria pulmonar, encontra-se a *janela aortopulmonar*, a qual é delimitada medialmente pelo ligamento arterioso (remanescente do ducto arterioso) e lateralmente pela pleura mediastinal (Fig. 1-45). Ela contém tecido adiposo, linfonodos e o nervo laríngeo recorrente esquerdo (Fig. 1-46). Já que o nervo laríngeo recorrente esquerdo encontra-se nesse espaço, anormalidades podem se manifestar com paralisia da corda vocal esquerda e rouquidão. O nervo laríngeo recorrente e o ligamento arterioso são raramente identificados na TC. A caracterização do ligamento arterioso na TC é facilitada quando o mesmo encontra-se calcificado (Figs. 1-9A, 1-45 e 1-46B).
- Abaixo do nível da carina e do arco ázigos, o pulmão direito estende-se medialmente e faz contato com a veia ázigos e o esôfago, criando o *recesso azigoesofágico* (Fig. 1-43). Essa parte do mediastino abrange veia ázigos, esôfago, linfonodos pe-

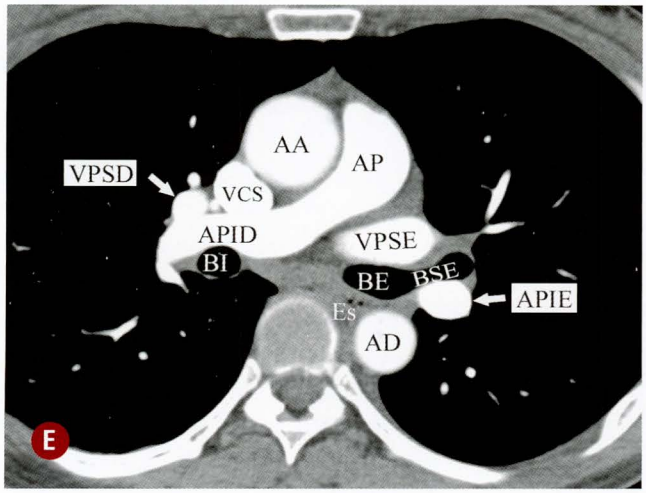

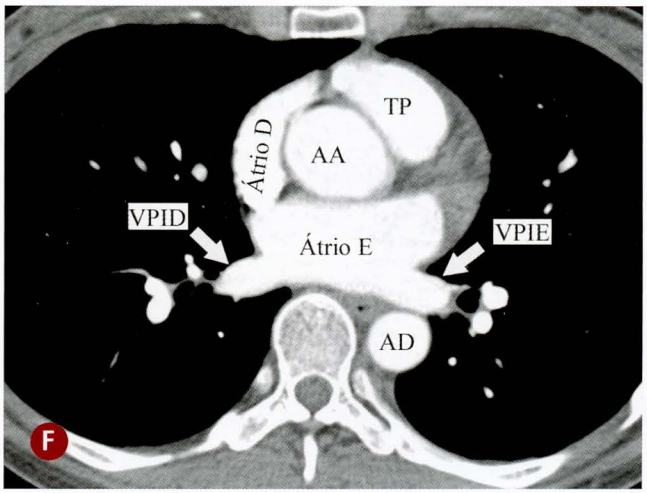

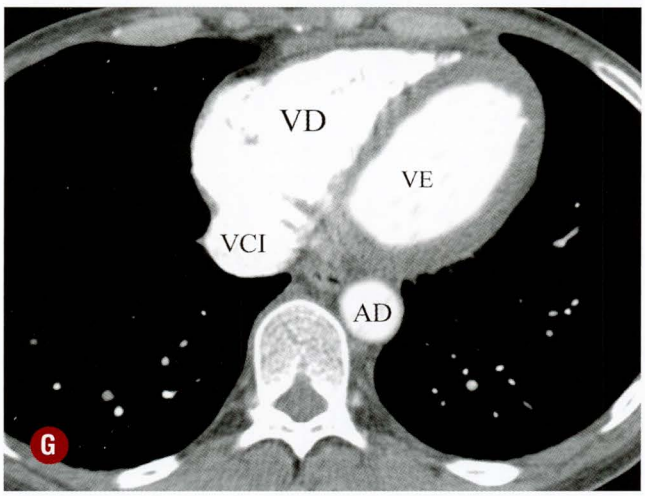

FIGURA 1-40, CONT. E, Imagem ao nível dos brônquios intermédio (BI), principal (BE) e superior esquerdo (BSE) mostra a artéria pulmonar interlobar direita (APID), imediatamente anterior ao brônquio intermédio, e a veia pulmonar superior direita (VPSD), imediatamente anterior à artéria pulmonar interlobar direita e lateral à veia cava superior (VCS). A veia pulmonar superior esquerda (VPSE) cruza anteriormente o brônquio superior esquerdo, enquanto a artéria pulmonar interlobar esquerda (APIE) está situada atrás do brônquio. **F,** Imagem ao nível dos átrios direito (Átrio D) e esquerdo (Átrio E) mostra a porção proximal da aorta ascendente (AA), a aorta descendente (AD), o tronco da artéria pulmonar (TP) e as veias pulmonares inferiores direita (VPID) e esquerda (VPIE) entrando no átrio esquerdo. **G,** Imagem ao nível dos ventrículos direito (VD) e esquerdo (VE) mostra a aorta descendente (AD) e a veia cava inferior (VCI) entrando nas regiões inferior e posterior do átrio direito.

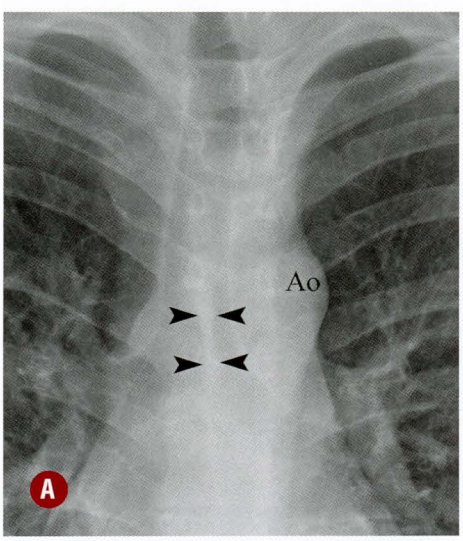



FIGURA 1-41. Linha de junção anterior. A, Detalhe de radiografia de tórax em PA mostra a linha de junção anterior (cabeças de setas) como uma opacidade linear estendendo-se da linha média ao nível do arco aórtico (Ao), no sentido caudal da direita para a esquerda, por aproximadamente 5 cm. **B,** Imagem de TC demonstra aposição dos folhetos pleurais viscerais e mediastinais dos dois pulmões (setas) anteriormente ao arco aórtico que formam a linha de junção anterior identificada na radiografia.

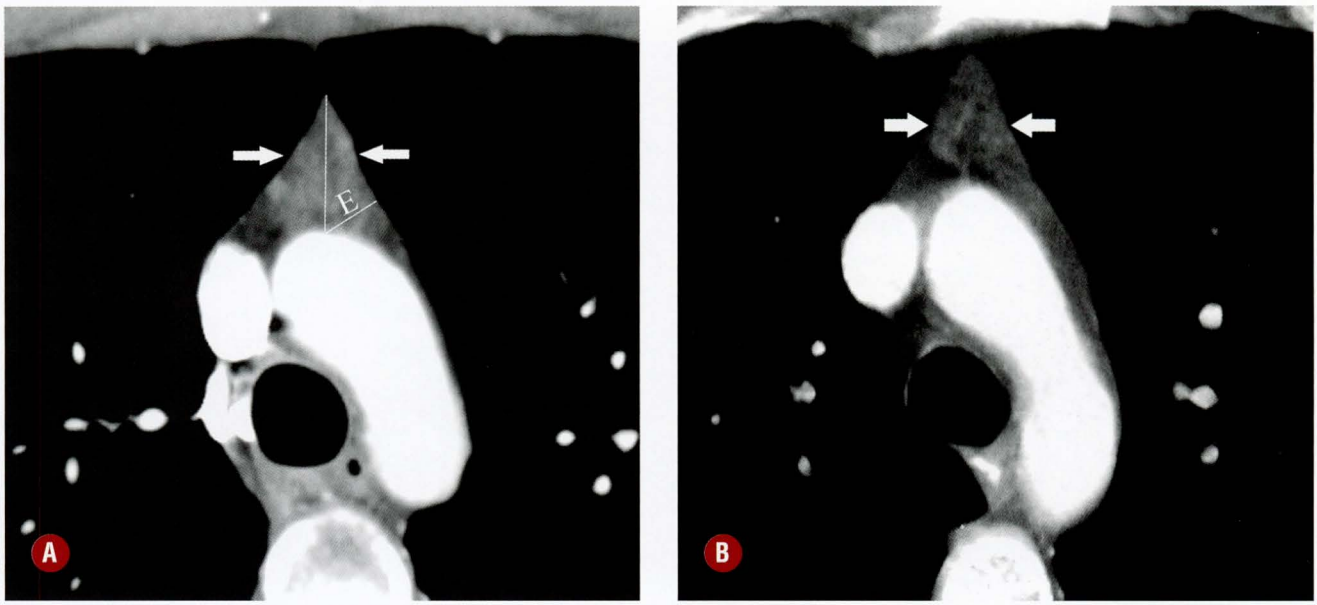

FIGURA 1-42. Anatomia do timo na TC: alterações com a idade. A, Detalhe do mediastino em paciente com 25 anos de idade mostra timo (setas) com tamanho e aspecto normais e atenuação com densidade de partes moles. Os dois lobos apresentam tamanhos semelhantes que resultam em um timo com formato triangular. A espessura (E), ou seja, a dimensão do menor eixo ou transversal de um lobo em indivíduos com idade igual ou superior a 20 anos é ≤ 1,3 cm. **B,** Detalhe do mediastino em paciente com 40 anos de idade mostra timo normal (setas) parcialmente substituído por tecido adiposo.

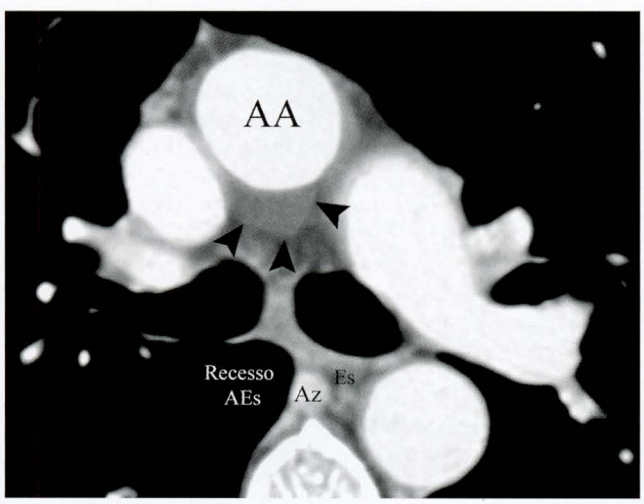

FIGURA 1-43. Recesso pericárdico superior. Detalhe de TC axial com contraste logo abaixo do nível do arco aórtico mostra opacidade triangular (setas) com baixo coeficiente de atenuação (= água) situado imediatamente atrás e em contato com a parede da aorta ascendente (AA), que corresponde ao recesso pericárdico superior. Esse recesso não deve ser confundido com linfonodo paratraqueal inferior. A veia ázigos (Az) é identificada à direita do esôfago (Es) e anteriormente ao corpo vertebral. O recesso azigoesofágico (AEs) corresponde à extensão medial do pulmão direito que faz contato com a veia ázigos e o esôfago.

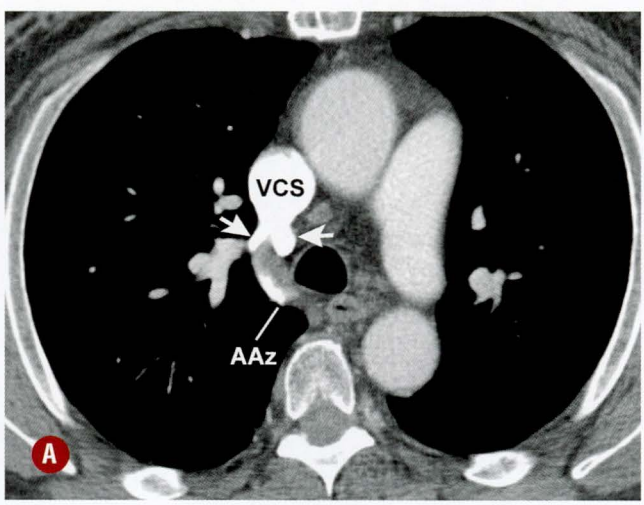

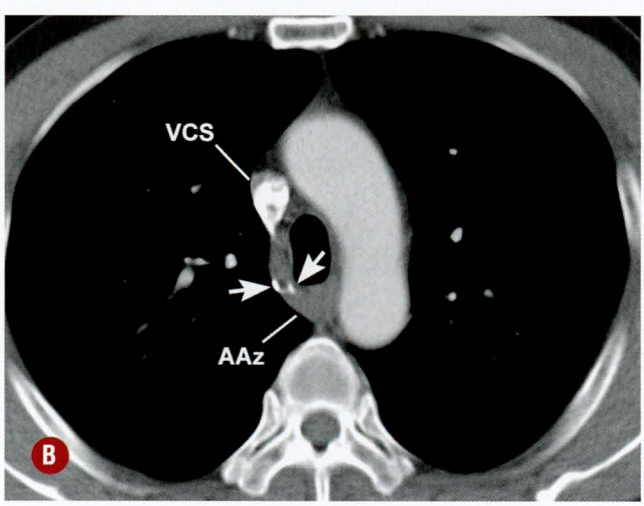

FIGURA 1-44. Válvula do arco ázigos. A, Imagem de TC axial com injeção de contraste pelo braço direito demonstra refluxo de contraste opacificando parcialmente o arco ázigos (AAz). Na porção anterior do arco ázigos, próximo à veia cava superior (VCS), nota-se abaulamento biconvexo (setas) consistente com preenchimento de válvula da veia ázigos. **B,** Imagem de TC axial em outro paciente demonstra pequeno refluxo de contraste para o arco ázigos (AAz) que preenche parcialmente a válvula localizada na região média.

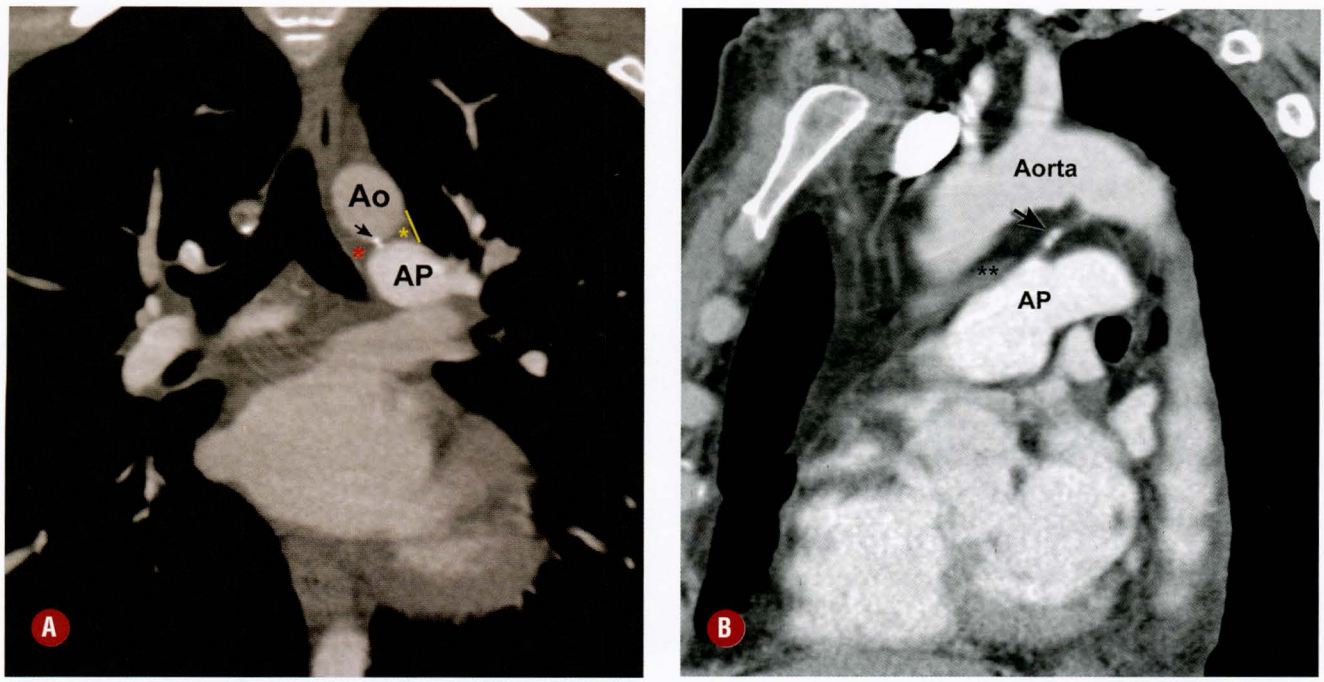

FIGURA 1-45. Janela aortopulmonar e ligamento arterioso na TC. Imagens de reformatações coronal (**A**) e sagital (**B**) demonstram a janela aortopulmonar contendo gordura (asterisco amarelo) e situada entre o arco aórtico e a artéria pulmonar (AP). A janela aortopulmonar é limitada medialmente pelo ligamento arterioso (seta) e lateralmente pela pleura mediastinal (linha amarela). Nesse paciente o ligamento arterioso encontra-se calcificado, o que facilita sua identificação. Em situação medial ao ligamento arterioso, e à esquerda da linha média, encontra-se o espaço paratraqueal inferior esquerdo (asterisco vermelho). Ao = aorta ascendente, **recesso pericárdico superior.

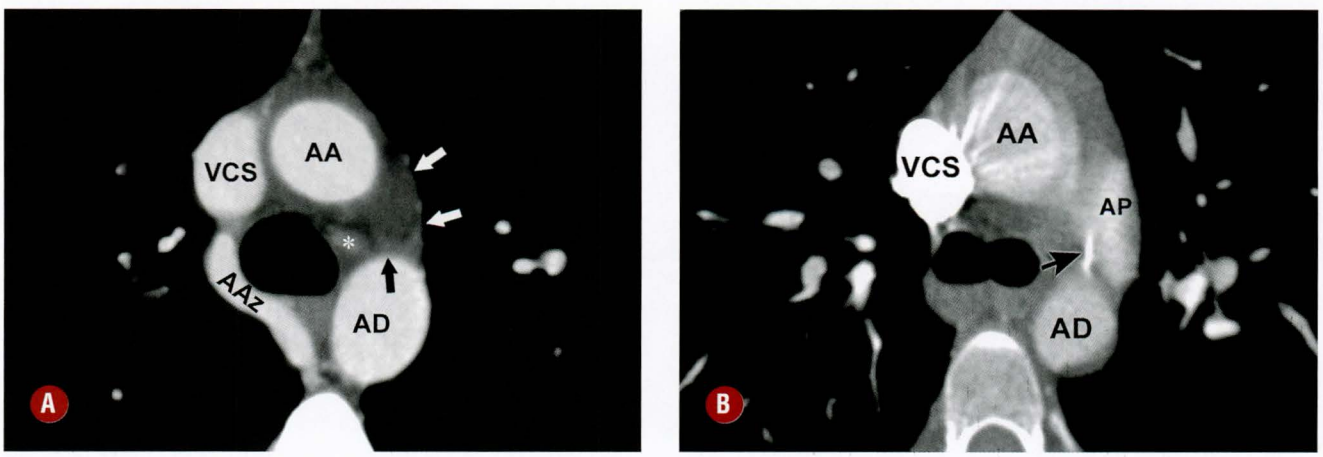

FIGURA 1-46. Janela aortopulmonar na TC axial. A, Detalhe de imagem de TC axial obtida caudalmente ao nível do arco aórtico e logo acima da artéria pulmonar mostra a aorta ascendente (AA), a aorta descendente (AD), a veia cava superior (VCS) e o arco da veia ázigos (AAz). Uma opacidade linear mal definida (seta preta) que corresponde ao ligamento arterioso é parcialmente visualizada adjacente à parede anterior da aorta descendente. A janela aortopulmonar é margeada medialmente pelo ligamento arterioso e lateralmente pela pleura mediastinal (setas brancas) (Fig. 1-45). Medialmente ao ligamento arterioso e à esquerda da linha média encontra-se o espaço paratraqueal inferior esquerdo, que contém linfonodo de tamanho normal (*). **B,** Em outro paciente, o ligamento arterioso (seta) é facilmente caracterizado por estar calcificado. AP = artéria pulmonar.

riesofágicos e tecido adiposo. Na maioria dos indivíduos, o recesso azigoesofágico é posterior ao *espaço subcarinal*, o qual se encontra entre os brônquios principais e contém tecido adiposo e linfonodos.

- A *veia ázigos* corresponde à continuação torácica das veias lombares ascendentes direitas, enquanto a *hemiázigos,* à continuação torácica das veias lombares ascendentes esquerdas. As veias ázigos e hemiázigos são de grande importância, pois servem de drenagem para várias veias intercostais e lombares, bem como veias sistêmicas do mediastino. A veia ázigos localiza-se à direita e anteriormente à coluna vertebral e drena as veias intercostais inferiores. No lado esquerdo, a veia hemiázigos situa-se posteriormente à aorta descendente, é adjacente à coluna torácica e drena as veias intercostais inferiores esquerdas (Fig. 1-47A), geralmente para a veia ázigos, por meio de ramos comunicantes que cruzam a linha

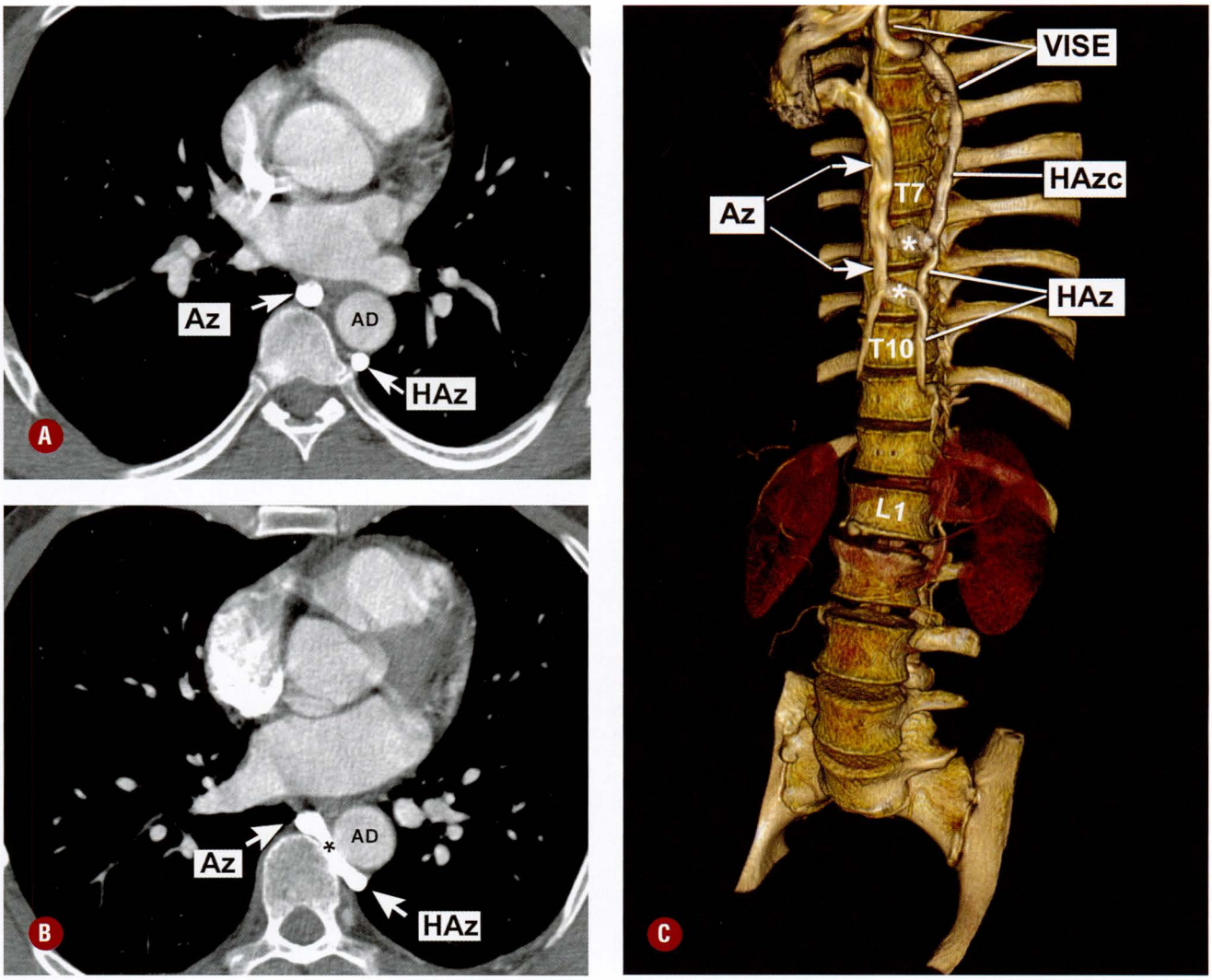

FIGURA 1-47. Sistemas ázigos e hemiázigos. A, Imagem axial de TC do tórax abaixo do nível de T8 demonstra, à direita da aorta descendente (AD) e anteriormente à coluna vertebral, veia ázigos (Az) dilatada. A veia hemiázigos (HAz) está situada do lado esquerdo do mediastino e posteriormente à aorta descendente. **B,** Imagem de TC em um nível mais inferior demonstra a drenagem da veia hemiázigos para a ázigos por meio de ramo comunicante (*). **C,** A reformatação coronal oblíqua mostra todo o sistema ázigos e hemiázigos até o nível de T10. Acima de T8 observa-se a veia hemiázigos acessória (HAzc), que se comunica com a veia intercostal superior esquerda (VISE). A injeção do meio de contraste foi dada no braço esquerdo. Não foi encontrada nenhuma causa para a dilatação dos sistemas ázigos e hemiázigos nesse paciente.

média, por trás da aorta, na altura do corpo vertebral T8 (Fig. 1-47B). A veia ázigos é quase sempre visualizada na TC e é maior do que a hemiázigos (que é menos frequentemente identificada). No exame com contraste, na maioria das vezes, a veia ázigos permanece sem opacificação, mas, ocasionalmente, pode ser identificado refluxo limitado para a veia e o arco ázigos em pacientes normais.

- À esquerda e em níveis superiores a T8 pode ser observada, na TC de indivíduos normais, a *veia hemiázigos acessória*, situada posteriormente à aorta descendente. Ao nível do arco aórtico, a veia hemiázigos acessória junta-se à *veia intercostal superior esquerda,* a qual cursa ao longo da face superior ou lateral do arco aórtico (geralmente na altura de T3 e T4) para se juntar à veia braquicefálica esquerda superiormente (Figs. 1-47C e 1-48). Em indivíduos normais a veia intercostal superior esquerda pode ser identificada na TC. Sua opacificação é encontrada quando a injeção do contraste é administrada no braço esquerdo. A veia intercostal superior esquerda pode estar dilatada juntamente com outras colaterais na presença de obstrução da veia cava superior ou da veia braquicefálica, ou na ausência do arco ázigos (Fig. 1-48).

b. Anatomia do Mediastino na Radiografia de Tórax em PA

- Na radiografia em PA (frontal) a opacidade mediastinal à direita da traqueia é formada pela veia braquicefálica direita e pela veia cava superior, e o contorno direito inferior do mediastino é formado pelo átrio direito (Fig. 1-49). A opacidade da veia cava superior é normalmente menor que a do arco aórtico, e sua interface com o pulmão tem uma pequena concavidade lateral. O aumento da opacidade na região da veia cava superior e a convexidade lateral de sua interface com o pulmão podem ocorrer devido a aumento do calibre da veia cava superior (p. ex., paciente deitado, insuficiência

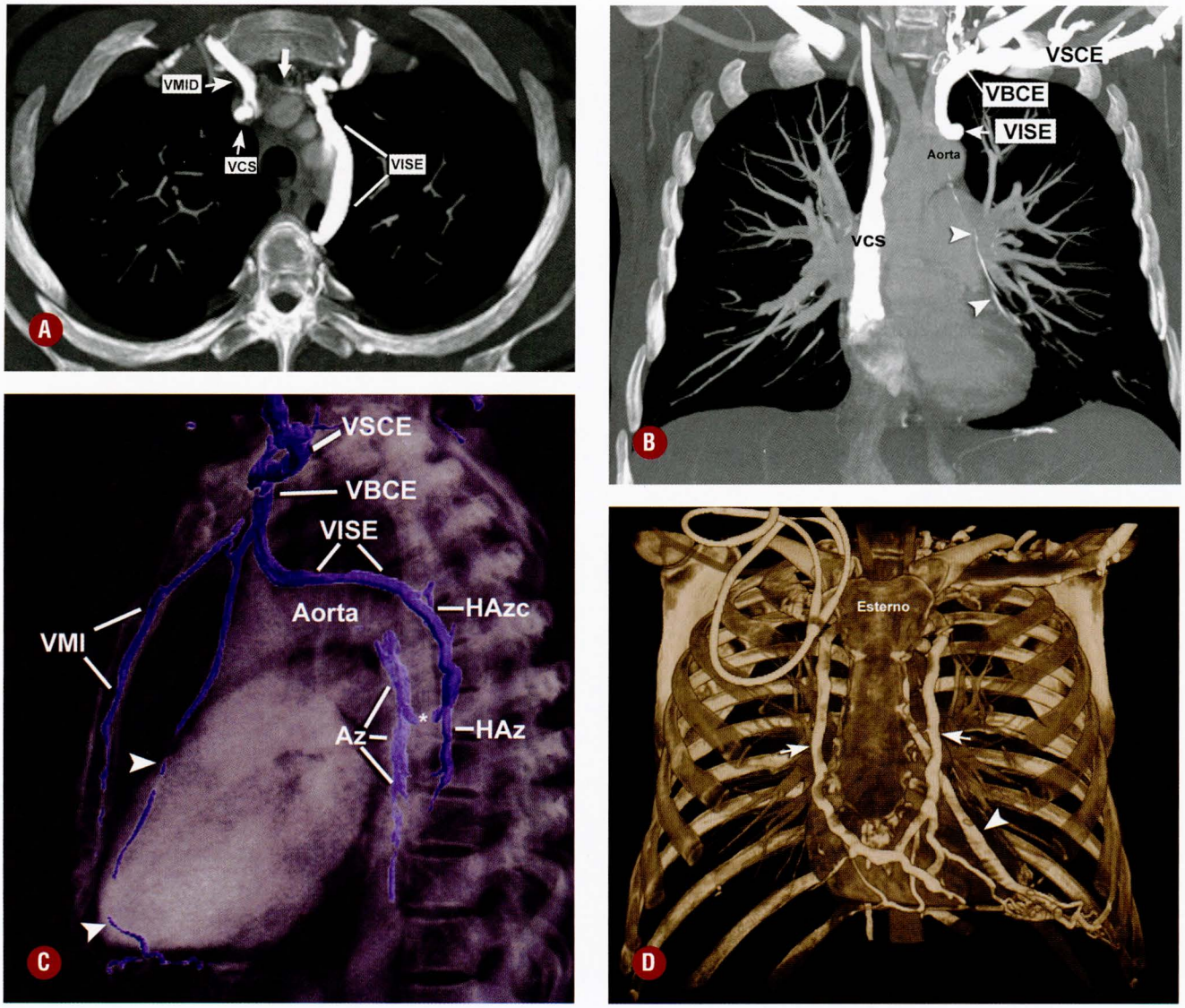

FIGURA 1-48. Imagem de reformatação de TC no plano axial (**A**) com intensidade de projeção máxima (MIP) em paciente com obstrução da porção horizontal mediastinal da veia braquicefálica esquerda (seta) demonstra dilatação da veia intercostal superior esquerda (VISE) e das veias mamárias internas (VMI). Reformatação MIP no plano coronal (**B**) e reformatação 3D sagital oblíqua (**C**) demonstram a veia intercostal superior esquerda situada superiormente ao arco da aorta e sua comunicação com a veia braquicefálica esquerda (VBCE) patente, que se continua com a veia subclávia esquerda (VSCE). Por causa da obstrução, os sistemas ázigos e hemiázigos estão proeminentes (imagem C), assim como as veias mamárias internas (VMI) e a veia pericardiofrênica (cabeças de setas). **D,** Reformatação coronal 3D demonstra a proeminente circulação colateral, destacando-se as veias mamárias internas (setas) bilateralmente e a veia pericardiofrênica (cabeças de setas). VCS = veia cava superior, Az = veia ázigos, HAz = veia hemiázigos, HAzc = veia hemiázigos acessória, *ramo comunicante.

cardíaca direita), linfonodomegalia paratraqueal (Fig. 1-50), massa mediastinal, hemorragia mediastinal, mediastinite ou anormalidade da pleura.

- Normalmente, a face lateral direita da traqueia é recoberta pela pleura, que reveste o lobo superior direito. Na região acima da ázigos, o contato do pulmão direito com a parede lateral direita da traqueia cria uma faixa estreita com a densidade de partes moles conhecida como *faixa paratraqueal direita*. Essa faixa é formada pela parede direita da traqueia, pelas pleuras parietal e visceral contíguas e por uma quantidade variável de gordura mediastinal. A espessura normal da faixa paratraqueal direita, medida acima do nível da veia ázigos, é de 1 a 4 mm (Fig. 1-49). Alargamento da faixa paratraqueal (> 5 mm) pode ocorrer por aumento do tamanho dos linfonodos paratraqueais, hemorragia mediastinal, doença da pleura ou da parede traqueal.
- Uma opacidade elíptica é frequentemente visível na região do ângulo traqueobrônquico direito. Essa opacidade corresponde à veia ázigos na região de comunicação com a veia cava superior. O diâmetro normal da veia ázigos, nesse nível, é de menos de 10 mm com o paciente ereto e menos de 15 mm com o paciente deitado. Aumento do tamanho da veia ázigos pode resultar de hipertensão venosa sistêmica, hipertensão da veia porta ou obstrução da veia cava superior. A veia ázigos segue um curso ascendente na região posterior do mediastino, relacionando-se com a região anterior da co-

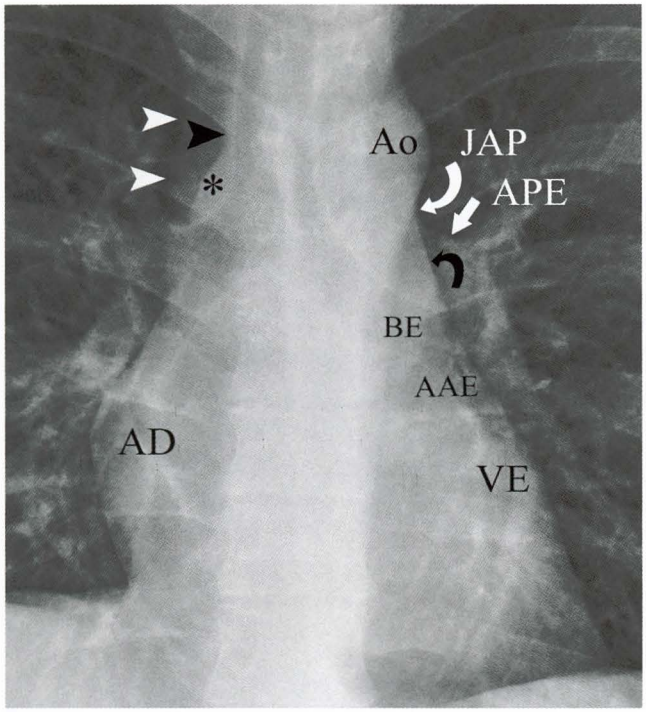

FIGURA 1-49. Mediastino normal na radiografia de tórax em PA. Detalhe de radiografia frontal mostra a traqueia, que se bifurca em brônquios principais direito e esquerdo (BE). A opacidade mediastinal à direita da traqueia é formada pela veia braquicefálica direita, pela veia cava superior (cabeças de setas brancas) e pelo contorno direito inferior do mediastino pelo átrio direito (AD). A opacidade elíptica no ângulo traqueobrônquico direito representa a veia ázigos (*) na região em que se comunica com a veia cava superior. Na região supra-ázigos, pode-se ver uma faixa estreita com a densidade de partes moles conhecida como faixa paratraqueal direita (cabeça de seta preta), que representa o contato do pulmão direito com a parede lateral direita da traqueia. A primeira convexidade da borda esquerda do mediastino é formada pelo arco aórtico (Ao). A margem esquerda da aorta descendente pode ser vista se estendendo do arco aórtico até o diafragma. A opacidade identificada imediatamente abaixo do nível do arco aórtico e acima do brônquio principal esquerdo é a artéria pulmonar principal (seta curva preta). O espaço entre o arco da aorta (Ao) e a artéria pulmonar esquerda (APE) é conhecido como janela aortopulmonar (JAP, seta curva branca) e normalmente forma uma borda reta ou côncava lateralmente. A borda esquerda do mediastino, imediatamente abaixo do nível do brônquio esquerdo, corresponde à região da aurícula do átrio esquerdo (AAE) e é tipicamente reta ou côncava lateralmente, enquanto a parte inferior da borda esquerda corresponde ao ventrículo esquerdo (VE) e é normalmente convexa.

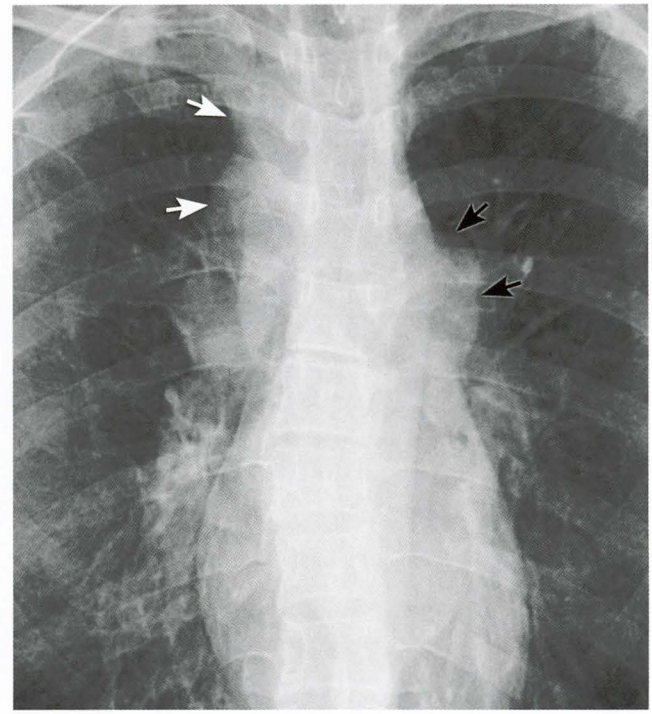

FIGURA 1-50. Detalhe de radiografia de tórax em PA demonstra linfonodomegalia paratraqueal direita (setas brancas) e na janela aortopulmonar (setas pretas) em paciente com sarcoidose.

luna vertebral. Na região pré-vertebral, em geral, o esôfago encontra-se localizado um pouco adiante e à esquerda dessa veia, embora algumas vezes entre em contato com ela. O *recesso azigoesofágico* é formado pelo contato do lobo inferior direito com o esôfago e a porção ascendente da veia ázigos. Na radiografia em PA, bem penetrada, esse recesso é identificado como uma interface que se estende do diafragma (abaixo) até o nível do arco da veia ázigos (acima). Sua imagem típica é a de um arco contínuo de concavidade direita. A identificação de convexidade localizada, voltada para o lado direito, deve levantar a suspeita de processo patológico subjacente, tal como hérnia de hiato, tumor esofágico, cisto de duplicação, dilatação da veia ázigos ou aumento de tamanho dos linfonodos subcarinais.

- Na radiografia frontal, a opacidade mediastinal à esquerda da traqueia e acima do nível do arco aórtico tipicamente forma uma concavidade lateral que se estende do arco aórtico até o nível da clavícula. A margem lateral desta opacidade é formada pela artéria subclávia esquerda ou por gordura adjacente à artéria.
- A primeira convexidade da borda esquerda do mediastino é formada pelo arco aórtico. A margem esquerda da aorta descendente pode ser frequentemente vista se estendendo do arco aórtico até o diafragma. Em aproximadamente 1% das radiografias, uma pequena opacidade triangular ou arredondada é vista lateral ao arco aórtico. Essa opacidade, conhecida como "mamilo aórtico", é causada pela veia intercostal superior esquerda antes de se comunicar com a veia braquicefálica esquerda. O diâmetro normal do "mamilo aórtico" é de menos de 5 mm (Fig. 1-51). Aumento do tamanho da veia intercostal esquerda e por consequência do "mamilo aórtico" ocorre principalmente em decorrência de obstrução da veia braquicefálica esquerda ou da veia cava superior. A depender do grau de obstrução e da tortuosidade do vaso, a veia intercostal superior esquerda dilatada pode ser identificada superiormente ao arco aórtico (Fig. 1-52).
- A projeção do conjunto dos vasos supra-aórticos e das artérias sistêmicas, conhecida como *pedículo vascular*, pode ser identificada na radiografia em PA estendendo-se abaixo do nível do intróito torácico até o coração. O pedículo vascular na radiografia em PA ortostática mede geralmente menos de 6 cm de largura. O alargamento do pedículo vascular (> 7 cm) pode ser secundário a dilatação dos grandes vasos (p. ex., insuficiência cardíaca esquerda, aumento do volume sanguíneo, gravidez ou radiografia obtida no leito), anorma-

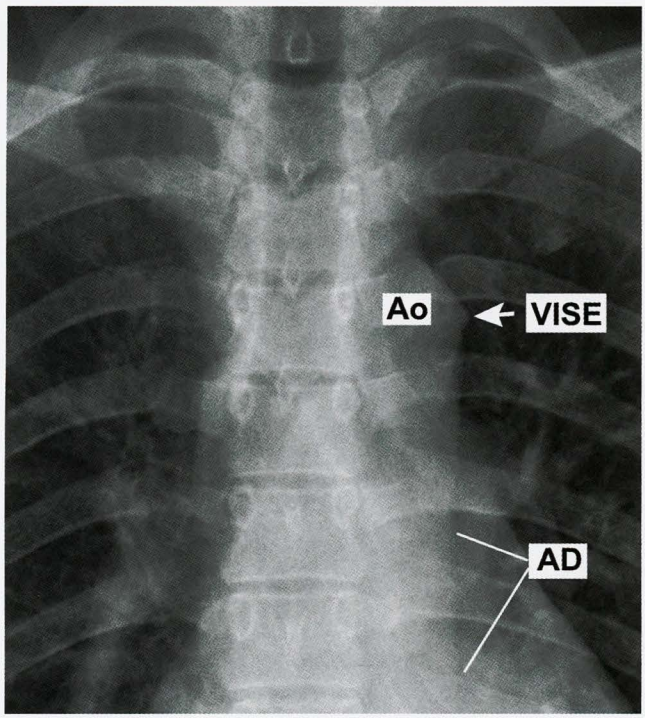

FIGURA 1-51. Mamilo aórtico normal na radiografia de tórax em PA. A pequena opacidade arredondada lateral (seta) ao arco aórtico (Ao) é causada pela veia intercostal superior esquerda (VISE) antes de se comunicar com a veia braquicefálica esquerda. AD = aorta descendente.

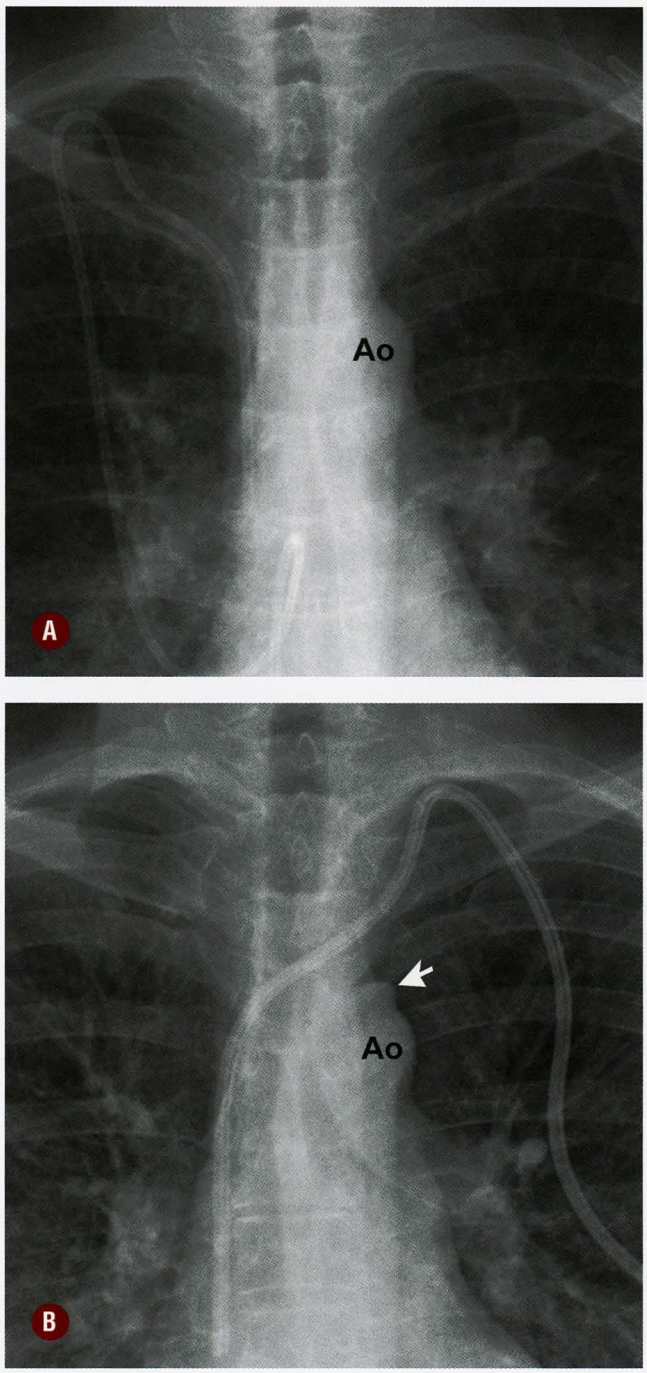

FIGURA 1-52. Mamilo aórtico proeminente na radiografia de tórax em PA em paciente com obstrução da veia braquicefálica esquerda (mesmo paciente da Figura 1-48). A, Detalhe de radiografia de tórax em PA não demonstra anormalidades significativas. Presença de cateter na veia braquicefálica direita com extremidade no terço distal da veia cava superior. **B,** Detalhe de radiografia de tórax em PA, quando o paciente desenvolveu obstrução da veia braquicefálica esquerda, demonstra opacidade arredondada (seta) localizada superiormente ao arco aórtico (Ao), que corresponde à veia intercostal superior esquerda dilatada e tortuosa, equivalendo ao mamilo aórtico.

lidades mediastinais (linfonodomegalia, neoplasia, infecção e hemorragia) ou doença pleural (Fig. 1-53).

- A opacidade identificada imediatamente abaixo do nível do arco aórtico e acima do brônquio principal esquerdo corresponde ao *tronco da artéria pulmonar*. Nesse nível o tronco da artéria pulmonar (principal) aparece como uma opacidade oval ou elíptica medial à artéria pulmonar esquerda. Do nível do arco aórtico até o da artéria pulmonar esquerda, a borda lateral do mediastino é, em geral, lateralmente côncava ou reta. O espaço entre o arco da aorta e a artéria pulmonar esquerda é conhecido como *janela aortopulmonar*. A borda lateral (interface da janela aortopulmonar) normalmente é côncava ou reta (Fig. 1-49). Convexidade lateral da janela aortopulmonar pode resultar de linfonodomegalia (Fig. 1-50), massa mediastinal ou aneurisma da aorta.
- A borda esquerda do mediastino, abaixo do nível do brônquio esquerdo, é causada pelo coração. A parte superior dessa borda, que corresponde à região do átrio esquerdo e da aurícula esquerda, é normalmente reta ou côncava lateralmente, enquanto a parte inferior, que corresponde ao ventrículo esquerdo, é comumente convexa. Convexidade na região do átrio esquerdo é uma manifestação frequente de estenose ou insuficiência da valva mitral.

c. Anatomia do Mediastino na Radiografia de Tórax em Perfil

- A coluna de ar da traqueia pode ser identificada, na radiografia em perfil, descendo verticalmente e um pouco obliquamente em direção posterior (Fig. 1-54). O lúmen é nítido e claro e as margens são lisas e sem indentação. A presença de indentação posterior na traqueia deve alertar para a possibilidade de anormalidade da aorta ou do esôfago ou presença de massa mediastinal. Entre a parede posterior da traqueia e a coluna vertebral, e acima do nível do arco

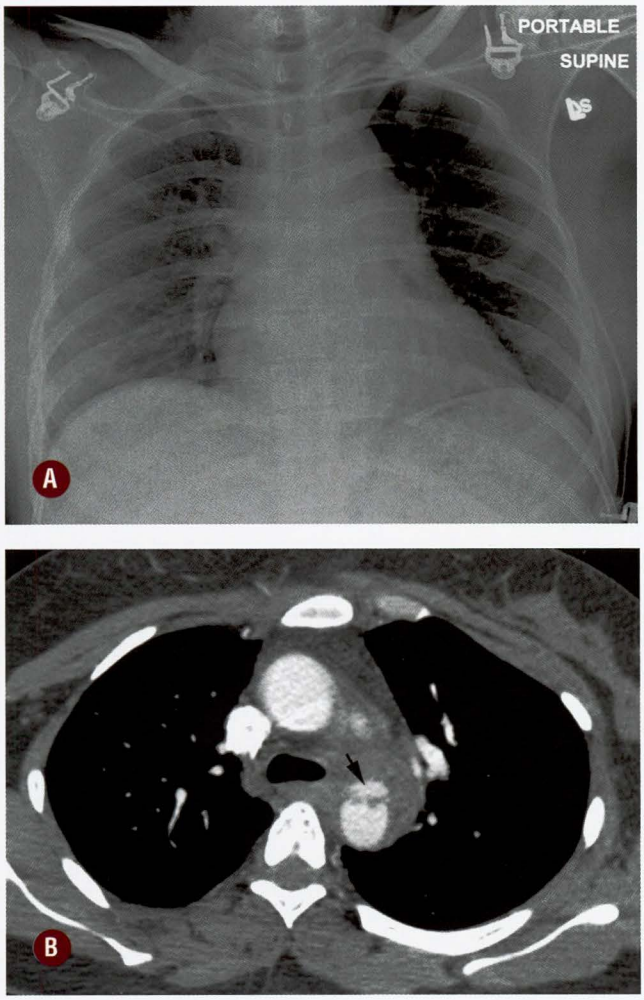

FIGURA 1-53. Aumento do pedículo vascular na radiografia de tórax. A, Radiografia de tórax em anteroposterior demonstra alargamento mediastinal e indefinição do arco aórtico. **B,** Imagem axial de angiotomografia mostra hematoma mediastinal e laceração traumática da aorta descendente (seta).

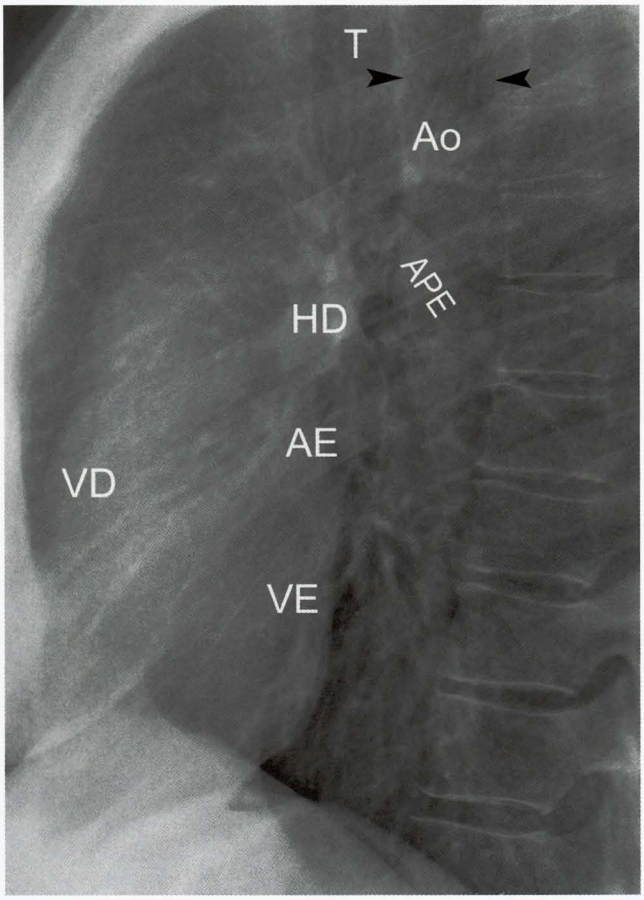

FIGURA 1-54. Mediastino na radiografia em perfil. Detalhe de radiografia em perfil demonstra a traqueia (T) descendo verticalmente e um pouco obliquamente em direção posterior. Entre a parede posterior da traqueia e a coluna vertebral acima do nível do arco aórtico (Ao) encontra-se espaço relativamente lucente conhecido como triângulo retrotraqueal (cabeças de setas). O arco aórtico é visível, bem como a artéria pulmonar esquerda (APE), que cursa sobre o brônquio principal esquerdo, formando um arco mais ou menos paralelo ao arco aórtico. A margem anterior do coração é formada pelo ventrículo direito (VD); os dois terços inferiores da borda posterior, pelo ventrículo esquerdo (VE); e o terço superior da borda posterior, pelo átrio esquerdo. HD = hilo direito.

aórtico, encontra-se o *triângulo retrotraqueal*, que corresponde a um espaço relativamente transparente que contém o esôfago, linfonodos e os segmentos posteriores dos lobos superiores. Presença de opacidade no triângulo retrotraqueal indica a presença de linfonodomegalia e anormalidade de aorta, esôfago ou pulmão. A parede anterior da traqueia geralmente não é visível, já que está cercada por gordura mediastinal, grandes vasos que se originam do arco aórtico e pela veia cava superior.

- O *arco aórtico* e a *aorta descendente* são comumente identificados na radiografia em perfil, enquanto a aorta ascendente em geral só é visível quando a mesma encontra-se calcificada ou dilatada.
- A *artéria pulmonar esquerda* é visualizada nessa incidência, na região em que ela se curva sobre o brônquio principal esquerdo, formando um arco que é mais ou menos paralelo ao arco aórtico. Obscurecimento do arco da artéria pulmonar esquerda deve alertar para a presença de anormalidade adjacente à janela aortopulmonar ou no pulmão.
- Na radiografia em perfil muitas vezes não é possível identificar a margem anterior dos vasos braquicefálicos ou distinguir com certeza a delimitação entre os mediastinos médio e posterior. Por essas razões, e para facilitar a localização e o diagnóstico diferencial de massas mediastinais, costuma-se classificar as massas mediastinais em três *compartimentos* na radiografia de perfil com base na probabilidade de estarem em um ou outro compartimento anatômico do mediastino (Fig. 1-55). Uma massa mediastinal está localizada provavelmente no *mediastino anterior* quando situada entre o esterno e uma linha traçada ao longo da borda anterior da traqueia e da borda posterior do coração. Uma massa mediastinal localiza-se provavelmente no *mediastino médio* ou *posterior* quando está entre essa linha e uma segunda linha situada 1 cm atrás da margem anterior dos corpos vertebrais. Massas extrapulmonares posteriores a essa segunda linha estão na região paravertebral. Embora alguns autores considerem que essas massas estejam no mediastino posterior, isso não é correto, pois, por definição, o mediastino está situado anteriormente aos corpos vertebrais.

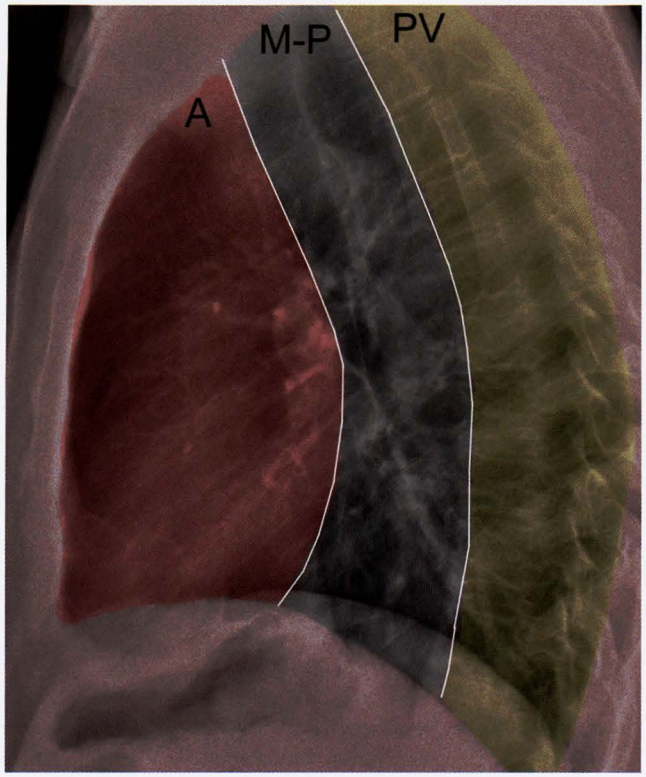

FIGURA 1-55. Compartimentos do mediastino na radiografia de tórax. Radiografia de tórax em perfil mostra duas linhas que dividem o mediastino em três compartimentos com base na probabilidade de massas mediastinais estarem em um ou outro compartimento anatômico do mediastino. Uma massa mediastinal está localizada provavelmente no mediastino anterior (A) quando está entre o esterno e uma linha ao longo da borda anterior da traqueia e ao longo da borda posterior do coração. Uma massa mediastinal localiza-se provavelmente no mediastino médio ou posterior (M-P) quando está entre essa linha e uma linha situada 1 cm atrás da margem anterior dos corpos vertebrais. Massas extrapulmonares posteriores a essa segunda linha estão na região paravertebral (PV).

11. Coração

- Na radiografia em PA normal do tórax o coração está posicionado na linha média, projetando-se apenas ligeiramente para a esquerda em indivíduos astênicos e mais para a esquerda naqueles de constituição mais robusta (Fig. 1-49). A borda direita do coração é formada pelo átrio direito, e a esquerda, por aurícula e átrio esquerdos (porção superior da borda imediatamente abaixo do nível do brônquio principal esquerdo) e ventrículo esquerdo (maior parte da borda esquerda). Um método muito usado para avaliar o tamanho do coração é a proporção entre seu maior diâmetro transversal e o diâmetro transversal interno do tórax (índice cardiotorácico). O limite superior do *índice cardiotorácico* na radiografia posteroanterior no paciente ereto é de 50%, e na projeção anteroposterior, com o paciente deitado, é de 55%. É importante notar, no entanto, que, ocasionalmente, em indivíduos robustos normais, o índice cardiotorácico pode ser ligeiramente superior a 50% e que, em pessoas com coração pequeno, aumentar de tamanho e ainda possuir índice cardiotorácico inferior a 50%.
- Gordura frequentemente se acumula na região dos seios cardiofrênicos e resulta em uma borda angular e obtusa na região inferior do mediastino, na sua junção com o diafragma (Fig. 1-56). Sua densidade pode ser discretamente menor do que a do coração, permitindo a identificação da posição aproximada das bordas cardíacas através delas. Tais gorduras pleuropericárdicas não devem ser incorretamente interpretadas como cardiomegalia ou massas mediastinais.
- Na radiografia de perfil, a borda anterior do coração é formada pelo ventrículo direito e a posterior, pelo átrio esquerdo e pelo ventrículo esquerdo, correspondendo aproximadamente ao terço superior e aos dois terços inferiores, respectivamente (Fig. 1-54).

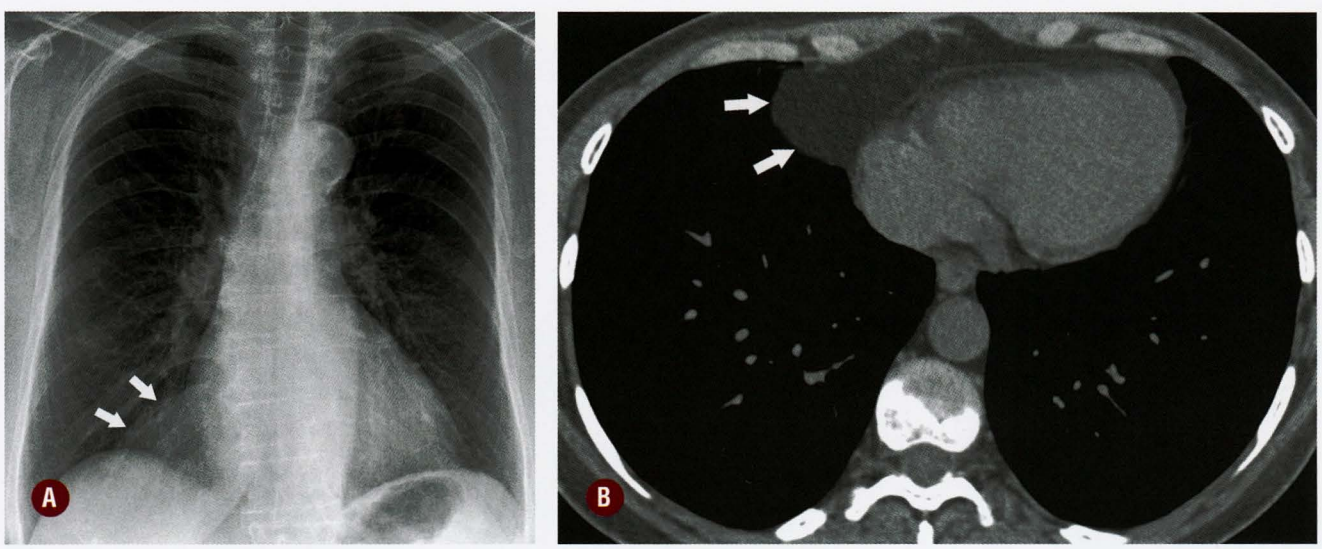

FIGURA 1-56. Gordura pleuropericárdica. A, Radiografia frontal mostra opacidade (setas) na região do seio cardiofrênico direito, resultando em uma borda angular e obtusa na junção do mediastino com o diafragma. A densidade da opacidade é menor do que a do coração, consistente com tecido adiposo, o que permite a visualização da borda direita do coração através dessa opacidade. **B,** TC de tórax sem contraste demonstra gordura pleuropericárdica no seio cardiofrênico direito (setas).

12. Linfáticos e Linfonodos

a. Linfáticos

- Os vasos linfáticos pulmonares estão localizados no tecido conjuntivo peribroncovascular e no tecido conjuntivo dos septos interlobulares e drenam em direção aos linfonodos peribrônquicos e hilares. Canais anastomóticos conectam os linfáticos interlobulares com aqueles da bainha broncoarterial.
- O *ducto torácico* é a continuação da *cisterna do quilo*, que é formada, por sua vez, pela junção de dois troncos linfáticos lombares na face anterior da coluna vertebral, ao nível de T12 a L2. O ducto penetra no tórax através do hiato aórtico do diafragma e cursa ao lado direito da aorta até aproximadamente o nível de T6, onde cruza para a esquerda e segue no sentido cefálico, em plano paralelo à parede lateral esquerda da traqueia e ligeiramente posterior a ela. Deixa o tórax entre o esôfago e a artéria subclávia esquerda e geralmente comunica-se com o sistema venoso na veia jugular interna esquerda, porém, algumas vezes, drena para a veia subclávia, inominada ou jugular externa.

b. Linfonodos

- *Linfonodos intrapulmonares* são frequentemente identificados na TC como pequenas estruturas homogêneas, com bordas bem definidas medindo, na maioria dos casos, menos de 5 mm de diâmetro. Costumam mimetizar nódulos pulmonares, entretanto sua localização típica (geralmente adjacente a septos interlobulares ou à pleura) e forma oval, triangular ou achatada podem ajudar no diagnóstico diferencial (Fig. 1-57). Os linfonodos intrapulmonares podem também ser arredondados e costumam predominar nos lobos inferiores e médio e na língula. Linfonodos intrapulmonares com bordas irregulares semelhantes a carcinoma já foram descritos. Eles podem aumentar de tamanho e apresentar impregnação maior que 15 UH no protocolo de Swensen.
- O uso de contraste iodado intravenoso geralmente é necessário para distinguir *linfonodos hilares* dos vasos adjacentes. Por outro lado, os *linfonodos mediastinais* costumam ser facilmente distinguíveis das estruturas adjacentes na TC volumétrica, mesmo sem uso de contraste (Fig. 1-58). Na TC, os linfonodos aparecem como estruturas redondas ou ovais, com densidade semelhante à das partes moles (Figs. 1-58 e 1-59), com ou sem gordura central. Nas imagens de ressonância magnética, eles têm intensidade de sinal similar à dos tecidos de partes moles e podem ser distinguidos facilmente de vasos e gordura.
- Os linfonodos intratorácicos podem ser classificados em dois grupos: *parietais*, que drenam a parede torácica e outras estruturas extratorácicas, e *viscerais*, que estão dentro do mediastino e drenam principalmente os tecidos intratorácicos. Os parietais incluem os linfonodos da cadeia mamária interna (linfonodos mamários internos), os parietais posteriores e os diafragmáticos.
- Os *linfonodos mamários internos* estão situados medial ou lateralmente às veias e artérias mamárias internas e drenam a parede torácica anterior, as mamas e a porção anterior do diafragma (Figs. 1-59B e 1-59-C). Os *linfonodos parietais posteriores* localizam-se junto às cabeças das costelas, nos espaços intercostais posteriores (linfonodos intercostais) ou adjacentes às vértebras (linfonodos justavertebrais) e drenam os espaços intercostais, a pleura parietal e a coluna vertebral. Os *linfonodos diafragmáticos* incluem um grupo anterior (linfonodos pré-pericardíacos) localizado anteriormente à direita e à esquerda do pericárdio; um grupo médio (justafrênico) situado junto aos nervos frênicos, nos seus pontos de encontro com o diafragma; e um grupo de linfonodos retrocrurais, disposto posteriormente aos pilares direito e esquerdo do diafragma (Fig. 1-59E).
- Os linfonodos viscerais podem ser divididos em três grupos: mediastinais anteriores (linfonodos pré-vasculares ou da cadeia 3 na classificação internacional dos linfonodos mediastinais usada no estadiamento de câncer de pulmão) (Fig. 1-60), mediastinais posteriores e traqueobrônquicos.
- Os *linfonodos mediastinais anteriores* (linfonodos pré-vasculares) estão situados ao longo da face anterior da veia cava superior, veias inominadas direita e esquerda e aorta ascendente (Fig. 1-59B). Os *linfonodos mediastinais posteriores* estão localizados junto ao esôfago (linfonodos paraesofágicos) e ao longo das faces anterior e lateral da aorta descendente (linfonodos para-aórticos) (Fig. 1-59C).
- Os linfonodos traqueobrônquicos incluem os *paratraqueais*, localizados em frente, à direita e à esquerda da traqueia, e os linfonodos da bifurcação traqueal, situados na gordura pré-carinal e subcarinal e em volta dos brônquios principais direito e esquerdo (= linfonodos cadeia 7 no estadiamento de câncer de pulmão). Os linfonodos paratraqueais são classificados em mediastinais superiores (= linfonodos da cadeia 1), dispostos acima da borda superior da veia braquicefálica esquerda; paratraqueais superiores (= linfonodos da cadeia 2), situados abaixo da borda superior da veia braquicefálica esquerda e acima do nível da borda superior do arco

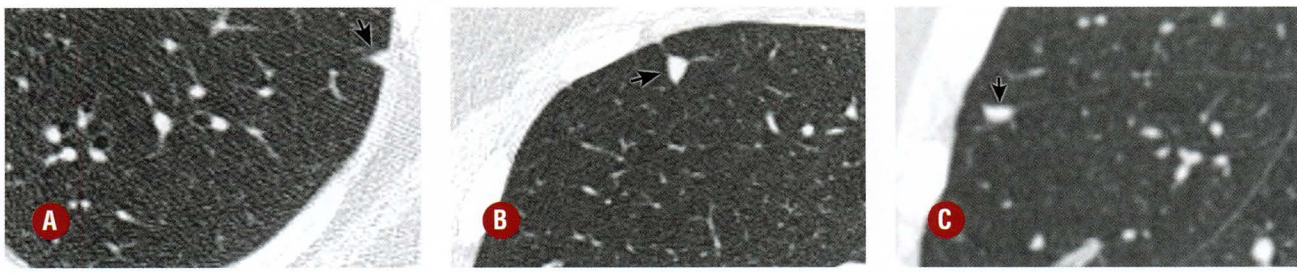

FIGURA 1-57. Linfonodos intrapulmonares em três pacientes diferentes. A, Detalhe de TC de tórax axial demonstra linfonodo intrapulmonar subpleural de configuração triangular (seta). **B,** Detalhe de imagem de TC axial mostra linfonodo intrapulmonar triangular na confluência de três septos interlobulares (seta). **C,** Detalhe de reformatação coronal demonstra linfonodo intrapulmonar de aspecto achatado na fissura menor (seta).

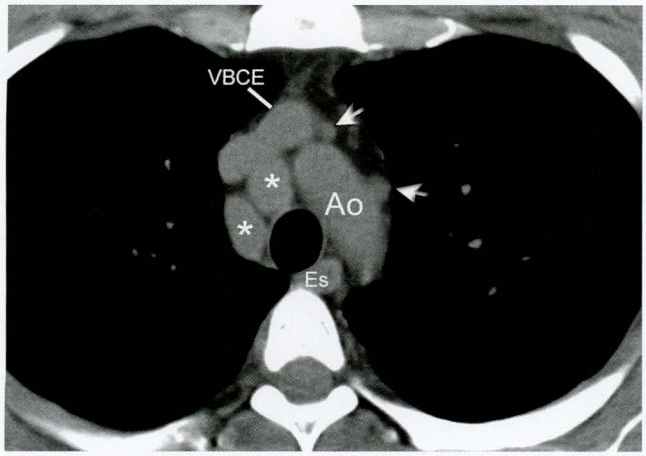

FIGURA 1-58. Linfonodos mediastinais aumentados (asteriscos) e de tamanho normal (setas) em exame de TC sem contraste. VBCE = veia braquicefálica esquerda, Ao = arco aórtico, Es = esôfago.

aórtico; e paratraqueais inferiores (= linfonodos da cadeia 4), localizados abaixo do nível da borda superior do arco aórtico (Fig. 1-59). Aqueles localizados na gordura mediastinal entre a artéria pulmonar esquerda e o arco aórtico (lateralmente ao ligamento arterioso) são designados *linfonodos da janela aortopulmonar* ou *linfonodos subaórticos* (= linfonodos da cadeia 5 no estadiamento de câncer de pulmão) (Figs. 1-59C e 1-60B) (ver Cap. 19).

- Os *linfonodos hilares* incluem os linfonodos lobares proximais (i.e., os imediatamente distais à reflexão pleural mediastinal) e os adjacentes ao brônquio intermédio (= linfonodos da cadeia 10 no estadiamento de câncer de pulmão) (Figs. 1-59D e 1-60A). Os linfonodos adjacentes aos brônquios lobares são chamados de interlobares (= linfonodos da cadeia 11). Os hilares e interlobares normalmente são pequenos demais para serem identificados nas radiografias convencionais ou na TC sem contraste, mas são bem visualizados na TC com contraste e na RM. Estão localizados em volta dos brôn-

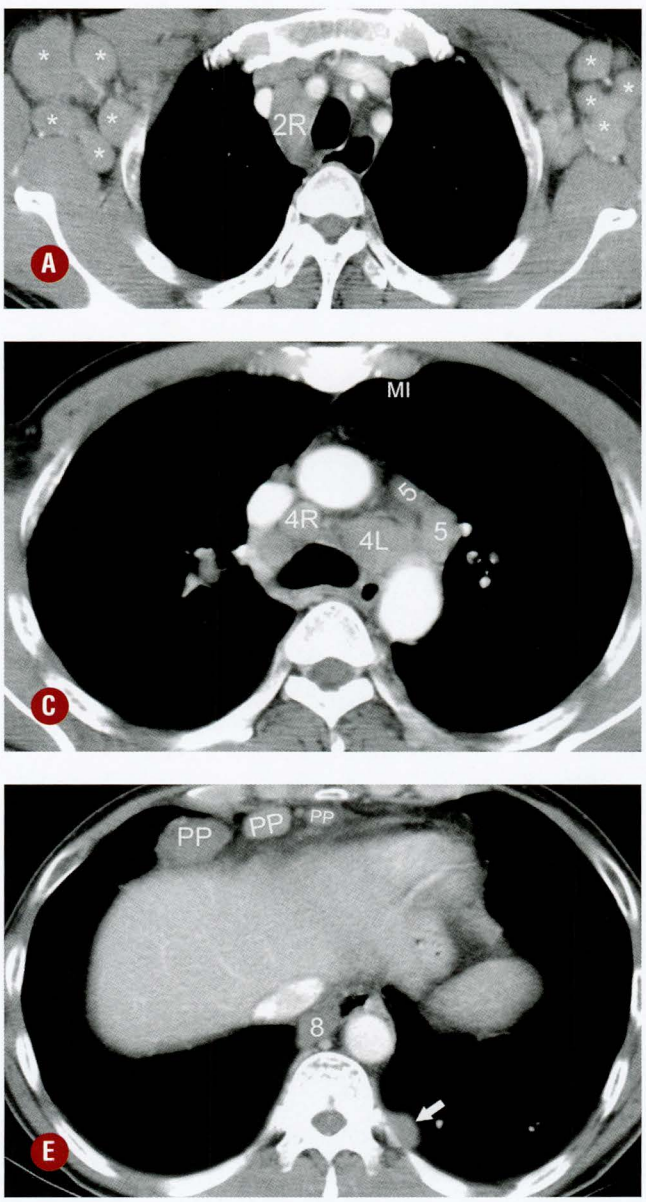

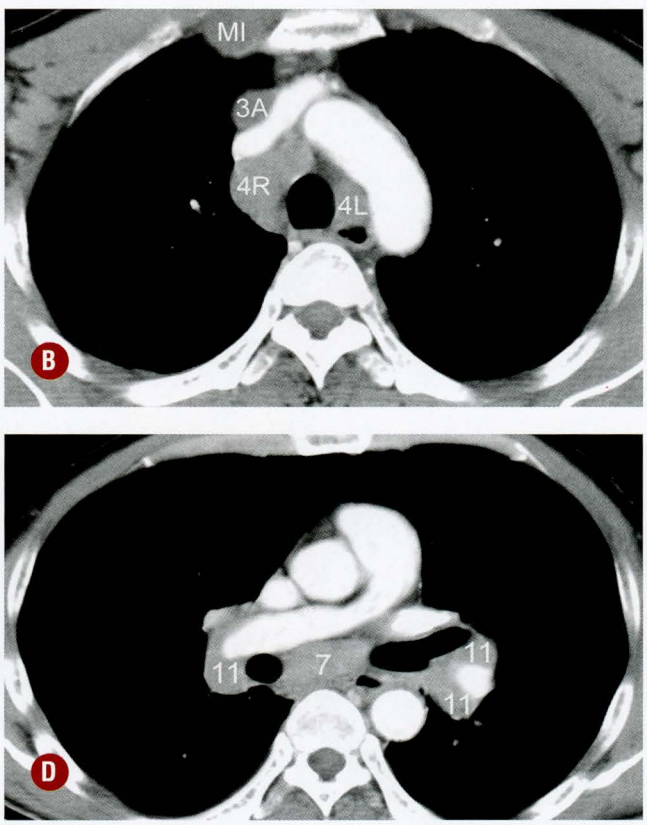

FIGURA 1-59. Linfonodos mediastinais. A, Imagem de TC com contraste mostra linfonodos aumentados em número e em tamanho nas regiões axilares (*). Presença de linfonodomegalia na cadeia paratraqueal superior direita (2R). **B,** Imagem ao nível do arco aórtico e da veia braquicefálica esquerda mostra linfonodomegalia nas cadeias mamária interna direita (MI), pré-vascular (3A) e paratraqueais inferiores direita (4R) e esquerda (4L). **C,** Imagem ao nível da janela aortopulmonar mostra linfonodomegalias na cadeia aortopulmonar (5) e aumento de linfonodos paratraqueais inferiores direitos (4R) e esquerdos (4L) e na cadeia mamária interna à esquerda (MI). A veia ázigos é visível entrando na veia cava superior. **D,** Imagem ao nível do brônquio intermédio demonstra linfonodomegalias subcarinal (7) e interlobar bilateral (11). **E,** Imagem ao nível do diafragma mostra aumento de linfonodos pré-pericárdicos (PP), periesofágico (8) e de um linfonodo paravertebral esquerdo (seta).

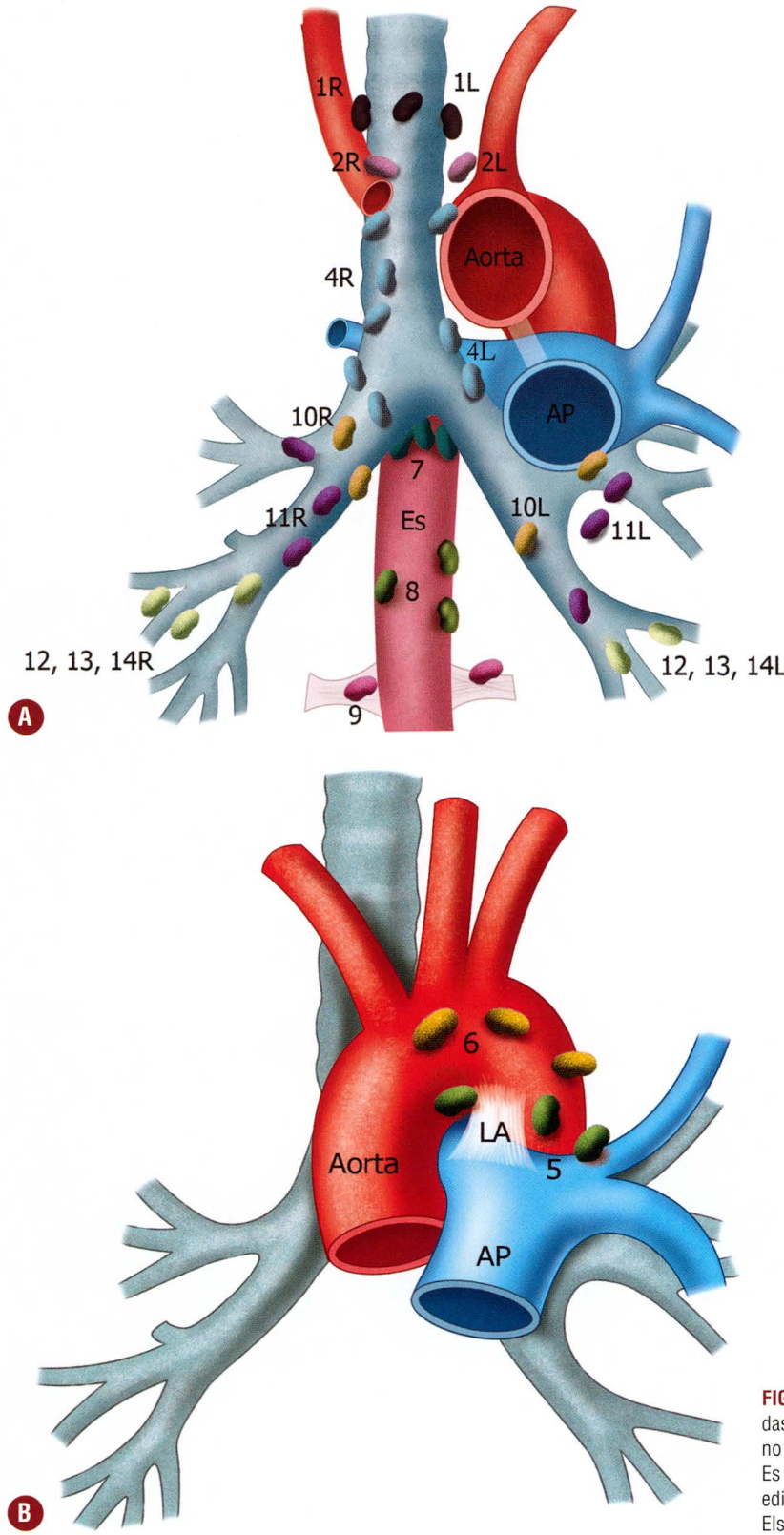

FIGURA 1-60. Desenhos esquemáticos (**A** e **B**) da distribuição das cadeias linfonodais mediastinais e hilares (ver detalhes no texto). AP = artéria pulmonar, LA = ligamento arterioso, Es = esôfago, R = direito, L = esquerdo. (Imaging of the Chest edited by Müller NL, Silva CIS. 1st ed. Philadelphia: Saunders-Elsevier, 2008, com permissão).

quios e dos vasos principais, particularmente nos seus pontos de divisão.

- *Tamanho dos linfonodos*: nas imagens de TC ou RM, os linfonodos geralmente têm forma oval. A avaliação de suas dimensões toma como base a medida do seu menor diâmetro (menor eixo) (maneira pela qual é visualizado no corte transversal da TC e RM), já que ele possui uma variação menor do que o eixo longitudinal. O limite superior normal do diâmetro do menor eixo dos linfonodos mediastinais é de 10 mm.

13. Diafragma

- O diafragma é uma estrutura musculotendínea que mede apenas alguns milímetros de espessura, separa as cavidades torácica e abdominal e é o principal músculo da respiração. Suas fibras musculares anteriores inserem-se no apêndice xifoide; as anterolaterais, ao longo da sétima e décima segunda costelas; e as posteriores, nas margens laterais da primeira, segunda e terceira vértebras lombares (no lado direito) e nas primeira e segunda vértebras lombares (à esquerda). Essas fibras convergem em direção à cúpula tendínea central e nela se inserem quase que perpendicularmente às suas bordas.
- Na radiografia de tórax, a superfície superior do diafragma forma uma interface com o pulmão, que tipicamente assume a forma de cúpula. As partes moles do abdome apagam sua superfície inferior (Fig. 1-61). O nível da cúpula do hemidiafragma direito projeta-se em um plano que se estende da extremidade anterior da quinta costela até o sexto espaço intercostal anterior em aproximadamente 95% dos adultos normais. Nos restantes 5%, projeta-se na altura da sétima costela. Em cerca de 90% dos adultos normais a cúpula diafragmática direita está aproximadamente meio espaço intercostal mais alta que a esquerda; ambas estão na mesma altura em cerca de 10% dos casos.
- Na TC, o diafragma pode ser visualizado como uma estrutura distinta quando as imagens são adquiridas em ângulo em relação à sua superfície, sua face externa é margeada pelo ar nos pulmões ou pelo tecido adiposo extraperitoneal e sua face interna, pelo tecido adiposo intraperitoneal (Fig. 1-62). É difícil ou impossível identificar o diafragma nas áreas em que faz contato com estruturas de densidade semelhante, como fígado e baço no exame sem contraste. Nessas regiões a posição do diafragma pode ser inferida por sua postura em relação às estruturas circunvizinhas, ou seja, os pulmões e a pleura são periféricos ao diafragma, enquanto as vísceras abdominais, os espaços retroperitoneais e o tecido adiposo situam-se centralmente a ele.
- A porção ventral do diafragma anterior é visível na maioria dos pacientes e sua aparência depende da relação cefalocaudal entre o processo xifoide e o tendão central do diafragma (Fig. 1-62). Quando o folheto médio do tendão central situa-se superiormente ao processo xifoide, o diafragma anterior é visto como uma linha reta ou ligeiramente ondulada, que é contínua através da linha média com as fixações diafragmáticas laterais. Quando o ápice do folheto médio do tendão central está localizado inferiormente ao processo xifoide, as fibras musculares anteriores se orientam em oposição às fibras musculares na parte lateral do diafragma, o que causa uma descontinuidade aparente do diafragma costal, com a parte lateral do diafragma divergindo e abrindo-se anteriormente em direção ao esterno. Finalmente, quando o ápice do folheto médio do tendão central e o processo xifoide estão no mesmo nível, as fibras musculares anteriores situam-se quase que totalmente no plano do exame. Em consequência disso, elas aparecem como faixas largas e pouco nítidas.
- Nos cortes transversais da TC, posteriormente, os pilares do diafragma podem ser vistos como estruturas discretas ovais ou redondas dispostas anteriormente à coluna, de cada lado da aorta, e unindo-se ao diafragma muscular anteriormen-

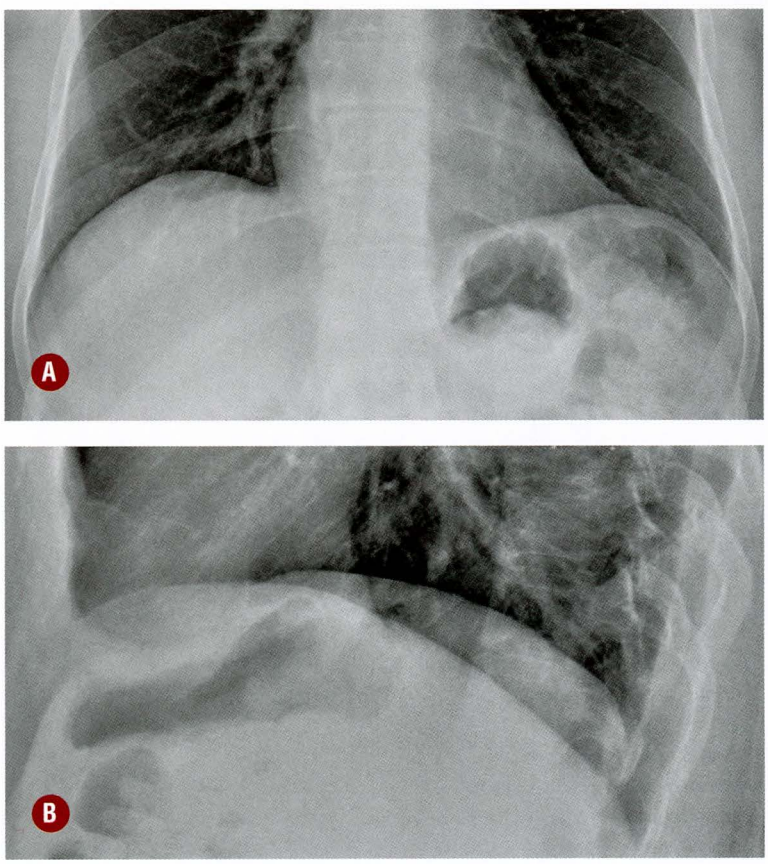

FIGURA 1-61. Anatomia do diafragma: radiografia de tórax. **A,** Detalhe de radiografia frontal mostra a superfície superior do diafragma em forma de cúpula. O hemidiafragma direito está aproximadamente 2 cm mais alto que o esquerdo. **B,** Detalhe de radiografia em perfil exibe hemidiafragma direito em toda sua extensão, enquanto a parte anterior do hemidiafragma esquerdo é obscurecida pelo coração. Como a radiografia foi obtida em perfil esquerdo, o hemidiafragma direito e as costelas direitas estão magnificados, por isso projetam-se posteriormente às estruturas correspondentes na direita.

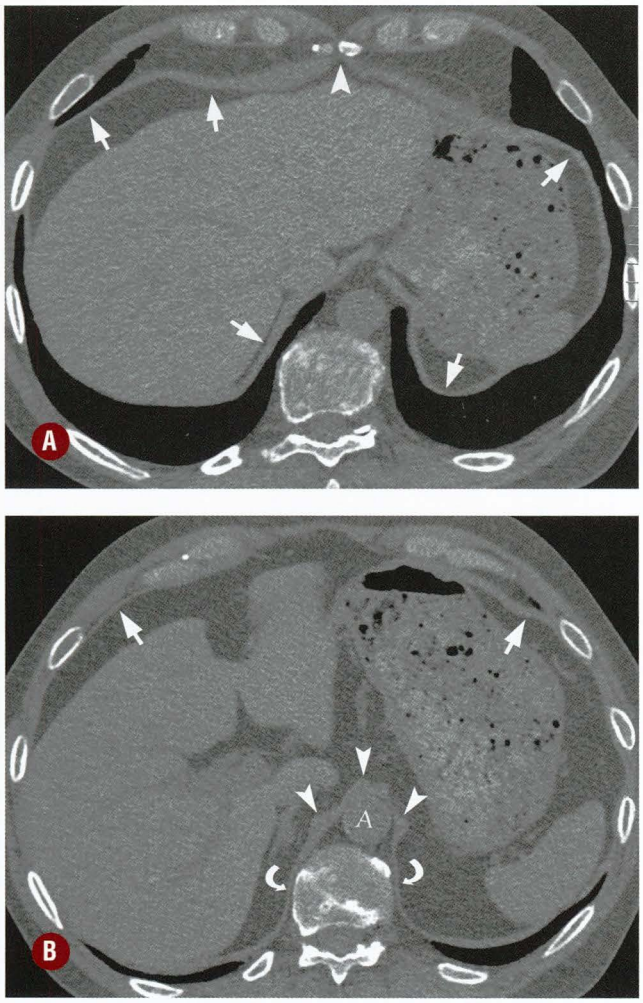

FIGURA 1-62. Anatomia do diafragma: tomografia computadorizada. A, TC sem contraste mostra o diafragma (setas) margeado pelo ar dos pulmões e pelo tecido adiposo intraperitoneal. A porção anterior do diafragma pode ser vista inserindo-se no processo xifoide do esterno (cabeça de seta). **B,** TC ao nível do hiato aórtico mostra a aorta (A), os pilares diafragmáticos direito e esquerdo (cabeças de setas), os ligamentos arqueados (setas curvas) e as porções laterais e anteriores (setas retas) em contato com gordura intraperitoneal. As porções do diafragma em contato com o fígado e o baço geralmente são de difícil caracterização na TC.

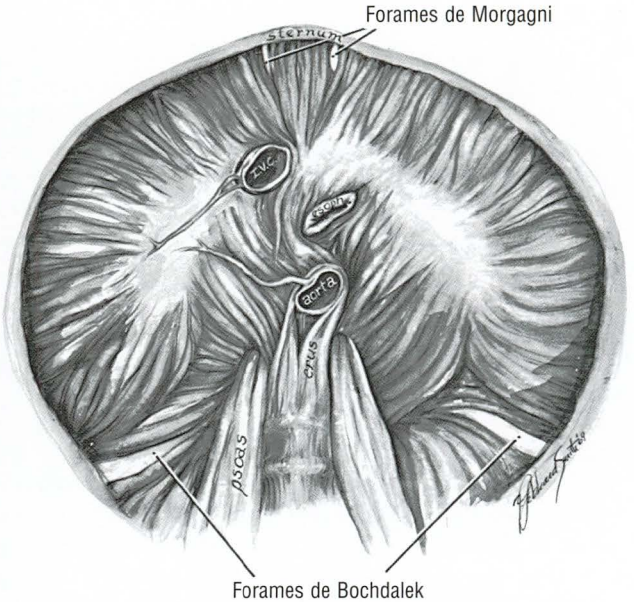

FIGURA 1-63. Anatomia normal do diafragma vista por baixo. VCI = veia cava inferior. (Radiologic Diagnosis of Diseases of The Chest, editado por Müller NL, Fraser RS, Colman NC, Paré PD. Philadelphia: W.B. Saunders, 2001, com permissão).

te à aorta para formar o hiato aórtico (Fig. 1-62). O pilar diafragmático direito, que é maior e mais comprido que o esquerdo, origina-se das três primeiras vértebras lombares; e o pilar esquerdo, dos dois primeiros segmentos lombares. Lateralmente, os pilares se fundem às fibras dos ligamentos arqueados mediais. Os ligamentos arqueados representam um espessamento da fáscia toracolombar sobrejacente às superfícies anteriores dos músculos psoas maior (ligamentos arqueados mediais) e quadrado lombar (ligamentos arqueados laterais). Ao corte transversal, esses músculos localizam-se imediatamente posterior e medialmente aos ligamentos arqueados.

- A aorta, as veias ázigos e hemiázigos e o ducto torácico atravessam o diafragma pelo hiato aórtico. O hiato esofágico está situado anteriormente ao hiato aórtico e abriga o esôfago e o nervo vago. O terceiro e mais anterior hiato do diafragma é o da veia cava, que está localizado no tendão central, imediatamente abaixo do nível do átrio direito (Fig. 1-63).
- Pequenos defeitos focais do diafragma ocorrem frequentemente em indivíduos com 40 anos de idade ou mais, sendo vistos na TC em aproximadamente 25% dos pacientes entre 40 e 49 anos e 60% daqueles entre 70 e 79 anos de idade. Esses defeitos ocorrem principalmente nas regiões posteriores do diafragma e podem estar associados a herniação de gordura omental (Fig. 1-64).

14. Parede Torácica

a. Esterno e Costelas

- O esterno apresenta três partes: o manúbrio (que se articula com a clavícula), o corpo do esterno e o processo xifoide (Fig. 1-65). A cartilagem costal da primeira costela está unida diretamente ao manúbrio, formando uma sincondrose, enquanto as outra seis costelas formam articulações sinoviais com o esterno. A oitava, nona e décima costelas articulam-se com a cartilagem costal da costela superior. As costelas estão orientadas para baixo e para frente. A cabeça das costelas articula-se posteriormente com as hemifacetas dos corpos vertebrais torácicos numericamente iguais (Fig. 1-66). Entre as costelas existem os espaços intercostais, que são preenchidos pelos músculos intercostais.
- Normalmente, as bordas superiores e inferiores das costelas são bem definidas na radiografia de tórax, exceto nas regiões torácicas média e inferior; nessa parte, as finas flanges criadas pelos sulcos vasculares das bordas inferiores das costelas são visualizadas *en face*, deixando menos nítidas as margens inferiores do segmentos costais posteriores. Na radiografia em perfil, as costelas mais afastadas do filme mostram-se mais ampliadas que aquelas situadas junto a ele; no perfil esquerdo, as costelas direitas parecem maiores do que as es-

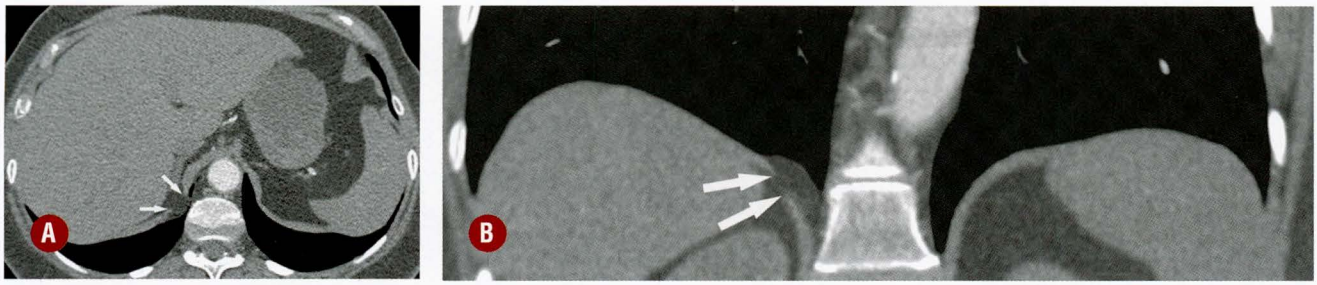

FIGURA 1-64. Defeito focal do diafragma: variante normal em adulto acima de 40 anos de idade. Corte axial de TC (**A**) e reformatação coronal (**B**) mostram pequeno defeito focal (setas) do hemidiafragma direito, com herniação de pequena quantidade de gordura omental.

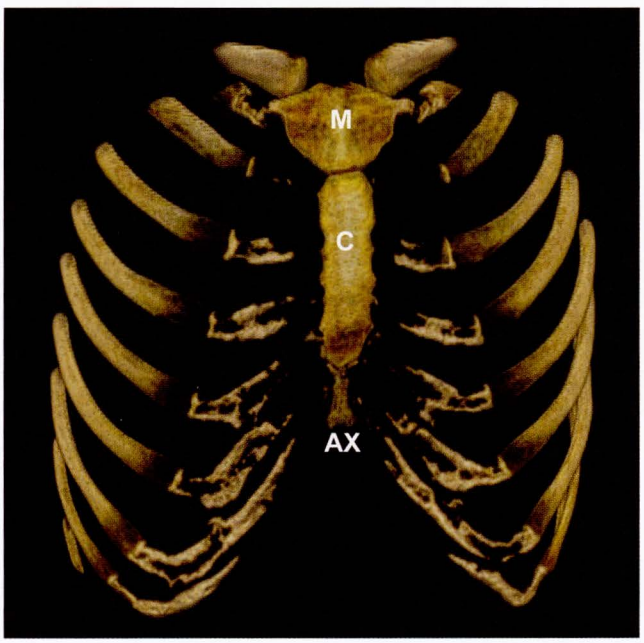

FIGURA 1-65. Imagem de reformatação coronal mostra esterno normal e interrelação entre o esterno, as cartilagens costais e os arcos costais. M = manúbrio, C = corpo, AX = apêndice xifoide.

querdas, e o seio costofrênico direito se projeta mais posterior e inferiormente que o esquerdo (Fig. 1-61B).

- Calcificação da cartilagem costal é comum em adultos. Em homens, as bordas superior e inferior da cartilagem são as primeiras a se calcificar, prolongando-se até a extremidade da costela. Em mulheres, a calcificação tende a ocorrer primeiro nas áreas centrais, sob a forma de uma ponta sólida a partir da extremidade da costela.
- A avaliação detalhada das costelas na TC exige reformatações multiplanares (Fig. 1-66). Nas imagens transversais, apenas um curto segmento de cada costela é visualizado devido à inclinação caudal das costelas. A primeira costela pode ser identificada mais facilmente na imagem axial, que mostra o terço médio da clavícula (Fig. 1-67). As duas ou três costelas seguintes e as vértebras correspondentes podem ser identificadas no mesmo corte contando-se posteriormente ao longo da caixa costal. Cada costela mais posterior recebe uma numeração acima da costela anterior a ela. As costelas e vértebras remanescentes podem ser identificadas prosseguindo-se sequencialmente pelas imagens restantes, concentrando-se nas articulações costovertebrais.

b. Músculos

- Os músculos da parede torácica são facilmente identificados na TC (Fig. 1-68).
- A musculatura anterior da parede torácica é composta principalmente pelos músculos peitoral maior (maior e mais superficial) e peitoral menor. O músculo serrátil anterior está situado imediatamente superficial às costelas, na face lateral do tórax.
- A musculatura posterior da parede torácica é composta por três grupos de músculos: superficial, intermediário e profundo.
- Os músculos superficiais controlam o movimento do braço e incluem o trapézio, o *latissimus dorsi*, o elevador da escápula e os romboides. Os intermediários são inspiratórios e incluem os músculos serrátil superior e inferior.
- Os músculos profundos estão situados adjacentes à coluna vertebral e controlam o movimento da coluna.
- Os músculos intercostais externos e internos estão situados entre as costelas. Os intercostais mais internos, juntamente com as pleuras visceral e parietal, a fáscia endotorácica e a gordura extrapleural, podem ser vistos na TC como uma linha ou faixa de 1 a 2 mm de espessura, com atenuação de partes moles nos espaços intercostais. Internamente às costelas, as pleuras e a fáscia endotorácica não são normalmente visíveis na TC.

c. Região Axilar

A região é de grande importância para a identificação e o estadiamento de neoplasias da parede torácica, especialmente a presença de linfonodomegalia em pacientes com câncer de mama e linfoma (Fig. 1-59A). A axila é um espaço piramidal limitado anteriormente principalmente pelos músculos grande e pequeno peitoral; posteriormente pelos músculos subescapular, grande dorsal e redondo maior; e medialmente pela primeira a quinta costelas, seus espaços intercostais e o músculo serrátil anterior.

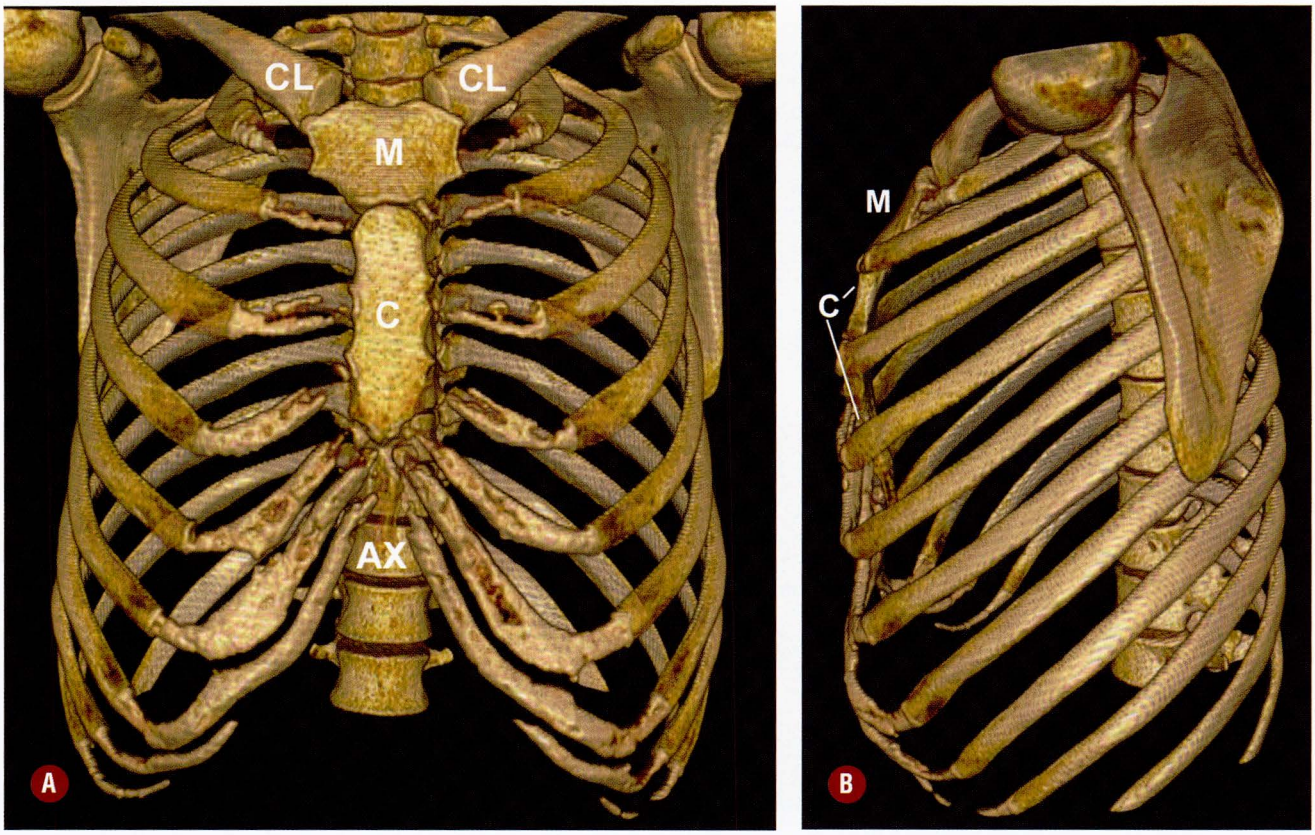

FIGURA 1-66. Anatomia normal do esterno e de arcos costais nas imagens de reformatações coronal (**A**) e sagital esquerda (**B**). M = manúbrio, C = corpo, AX = apêndice xifoide, CL = clavícula.

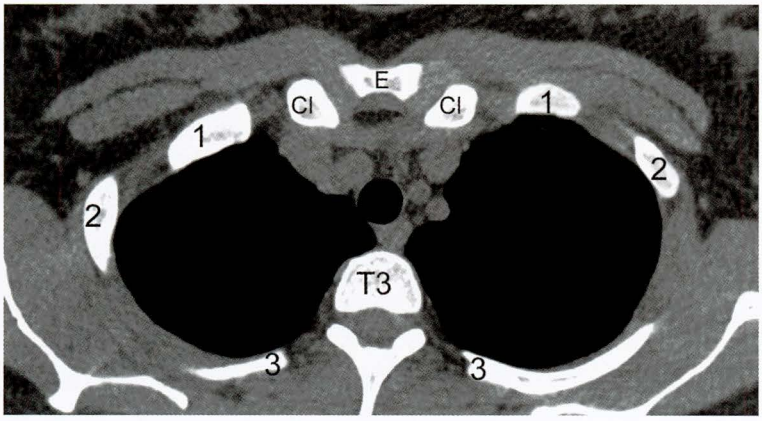

FIGURA 1-67. Anatomia da parede torácica. Imagem axial de TC mostra a porção superior do manúbrio do esterno (E) e a porção medial das clavículas (Cl). A primeira costela (1) pode ser identificada adjacente à clavícula. As duas ou três costelas seguintes (2) (3) e as vértebras correspondentes (T3) podem ser vistas no mesmo corte, contando-se posteriormente ao longo da caixa costal.

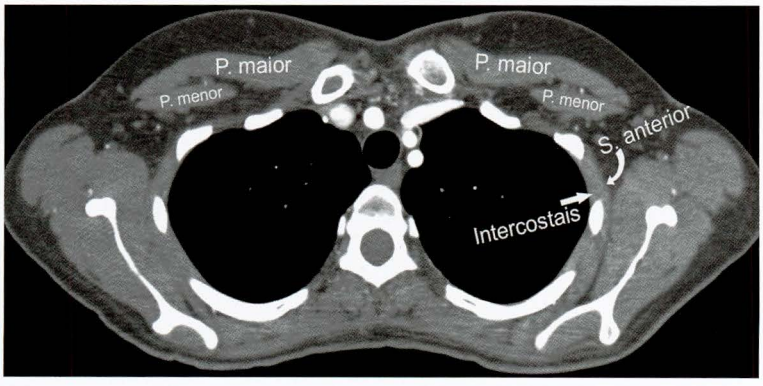

FIGURA 1-68. Anatomia dos músculos da parede torácica. Imagem de TC mostra os músculos grande peitoral (P. maior) e pequeno peitoral (P. menor), assim como os músculos intercostais e o serrátil anterior (S. anterior), situado imediatamente superficial às costelas na face lateral do tórax. A musculatura posterior da parede torácica é composta por três grupos de músculos: superficial, intermediário e profundo. Os músculos superficiais controlam o movimento do braço e incluem o trapézio, o *latissimus dorsi*, o elevador da escápula e os romboides. Os intermediários são inspiratórios e incluem os músculos serrátil superior e inferior. Os músculos profundos estão situados adjacentes à coluna vertebral e controlam o movimento da coluna.

LITERATURA RECOMENDADA

1. Cole TJ, Henry DA, Jolles H, Proto AV. Normal and abnormal vascular structures that simulate neoplasms on chest radiographs: clues to the diagnosis. Radiographics 1995;15:867-91.
2. Fraser RS, Müller NL, Colman N, Paré PD. Fraser and Paré's diagnosis of diseases of the chest. 4th ed. Philadelphia: Saunders, 1999.
3. Gibbs JM, Chandrasekhar CA, Ferguson EC, Oldham SA. Lines and stripes: where did they go? From conventional radiography to CT. Radiographics 2007;27:33-48.
4. Hayashi K, Aziz A, Ashizawa K, Hayashi H, Nagaoki K, Otsuji H. Radiographic and CT appearances of the major fissures. Radiographics 2001;21:861-74.
5. Hansell DM, Lynch DA, McAdams HP, Bankier AA. Imaging of disease of the chest. 5th ed. Philadelphia: Elsevier-Mosby, 2009.
6. Hansell DM, Bankier AA, MacMahon H, McLoud TC, Müller NL, Remy J. Fleischner Society: glossary of terms for thoracic imaging. Radiology 2008;246(3):697-722.
7. Holbert JM, Strollo DC. Imaging of the normal trachea. J Thorac Imaging 1995;10:171-9.
8. Ichikawa T, Endo J, Koizumi J, et al. Visualization of the azygos arch valves on multidetector-row computed tomography. Heart Vessels 2008;23:118-23.
9. Im JG, Webb WR, Rosen A, Gamsu G. Costal pleura: appearances at high-resolution CT. Radiology 1989;171:125-131.
10. Kurihara Y, Yakushiji YK, Matsumoto J, Ishikawa T, Hirata K. The ribs: anatomic and radiologic considerations. Radiographics 1999;19:105-19; quiz 151-2.
11. Mata J, Caceres J, Alegret X, Coscojuela P, De Marcos JA. Imaging of the azygos lobe: normal anatomy and variations. AJR Am J Roentgenol 1991;156:931-7.
12. Müller NL, Silva CI. Imaging of the chest. 1st ed. Philadelphia: Elsevier-Saunders, 2008.
13. Müller NL, Webb WR. Radiographic imaging of the pulmonary hila. Invest Radiol 1985;20:661-71.
14. Panicek DM, Benson CB, Gottlieb RH, et al. The diaphragm: anatomic, pathologic and radiologic considerations. Radiographics 1988;8:385-425.
15. Proto AV. Mediastinal anatomy: emphasis on conventional images with anatomic and computed tomographic correlations. J Thorac Imaging 1987;2:1-48.
16. Steinke K, Moghaddam A. Azygos arch valves at computed tomography angiography and pitfalls related to its variety in appearance and function. J Comput Assist Tomogr 2009;33:721-4.
17. Yeh BM, Coakley FV, Sanchez HC, Wilson MW, Reddy GP, Gotway MB. Azygos arch valves: prevalence and appearance at contraste-enhanced CT. Radiology 2004;230:111-115.
18. Webb WR, Stern EJ, Kanth N, Gamsu G. Dynamic pulmonary CT: findings in normal adult men. Radiology 1993;186:117-124.
19. Webb WR. Thin-section CT of the secondary pulmonary lobule: anatomy and the image: the 2004 Fleischner lecture. Radiology 2006;239:322-38.

2 CAPÍTULO

Tomografia Computadorizada de Tórax: Técnica e Protocolos

Iugiro Roberto Kuroki
Izabela Maria Hime Coreixas Kuroki
Vitor Moreira Sardenberg

I. INTRODUÇÃO

A tomografia computadorizada (TC) representa um dos mais importantes instrumentos diagnósticos para avaliação das patologias torácicas, e o seu alto desempenho se deve às características anatômicas e funcionais favoráveis ao método. A avaliação do parênquima pulmonar e, principalmente, do seu interstício requer alta resolução espacial, devido às dimensões milimétricas ou submilimétricas das suas estruturas. A diferença de atenuação do espaço aéreo para as estruturas broncovasculares e eventuais alterações intersticiais dispensa a necessidade de resolução de contraste na maioria das ocasiões. Os vasos mediastinais são de grande calibre e opacificam-se bem com a administração de pequena dose do meio de contraste venoso e, na maior parte das vezes, encontram-se envoltos pela gordura do mediastino, o que lhes confere um contraste natural. Os movimentos fisiológicos do tórax, como os batimentos cardíacos e o respiratório, requerem alta resolução temporal.

Apesar da eficácia conhecida do método na avaliação das patologias torácicas, são necessárias a adequação do protocolo ao paciente e a indicação clínica do exame, levando-se em consideração o equipamento disponível para aperfeiçoar a relação custo-benefício. Definimos como custo o conjunto de recursos disponibilizados para a elaboração do diagnóstico, como o consumo de material (tubo de raios X, contraste venoso etc.), a mão de obra especializada e os potenciais danos causados ao paciente, secundários à radiação e à utilização do meio de contraste venoso. Entendemos como benefício a eficácia do exame em efetuar o diagnóstico. Os parâmetros técnicos e os níveis de recursos despendidos para a abordagem de uma criança e um idoso, ou de um paciente para confirmação de um nódulo cálcico e um paciente com suspeita de tromboembolia pulmonar (TEP), devem ser diferentes.

Neste capítulo serão discutidos parâmetros técnicos, técnicas e recursos tecnológicos dependentes de operadores disponíveis e que podem ser selecionados para melhorar a relação custo-benefício dos exames de tomografia do tórax.

II. FORMAÇÃO DA IMAGEM (RESOLUÇÕES ESPACIAL, DE BAIXO CONTRASTE E TEMPORAL)

A tomografia computadorizada é um método de diagnóstico por imagem que estuda os coeficientes de atenuação que sofrem os raios X ao atravessar uma fatia de um objeto. As informações são representadas em uma matriz quadrangular, que habitualmente é de 512 × 512 (Fig. 2-1A). A menor unidade da matriz é o pixel, para as imagens bidimensionais, ou o voxel, para as tridimensionais (Fig. 2-1B).

Propriedades do Pixel e Resolução Espacial

O pixel apresenta basicamente três propriedades: a posição em relação à matriz, as dimensões e o coeficiente de atenuação. O posicionamento de cada pixel é predefinido e conhecido pelo sistema, sendo responsável pela coerência na distribuição espacial das estruturas representadas na matriz e, portanto, dessas estruturas em uma reconstrução tridimensional.

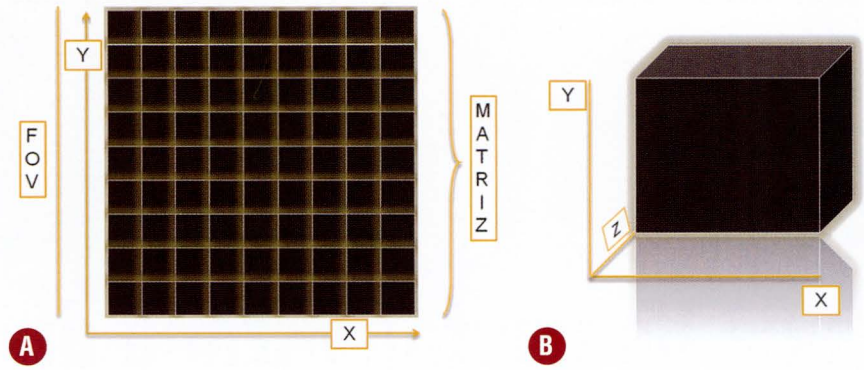

FIGURA 2-1. A, Desenho representando uma matriz quadrangular com os dois parâmetros que determinam o tamanho do *pixel*: matriz e FOV. Tamanho do *pixel* = FOV/matriz. **B,** Representação de um *voxel* isotrópico.

A resolução espacial representa a capacidade de distinguir dois pontos contíguos. Embora existam inúmeros fatores técnicos e tecnológicos determinantes da resolução espacial, dependentes do equipamento, como pares de linha por milímetro, isocentro do sistema, a forma e o tamanho do ponto focal, discutiremos apenas os efeitos dos parâmetros clinicamente relevantes na prática clínica.

As dimensões do pixel são iguais e medidas nos eixos X e Y. Dependem do FOV (field of view = campo de visão) e do tamanho da matriz. Como a matriz em tomografia é habitualmente fixa, o tamanho do pixel depende diretamente do FOV (Fig. 2-1A). Quanto menor é o pixel, melhor é a resolução espacial nos eixos X e Y (plano axial), ou seja, quanto menor o FOV, melhor a resolução espacial (Tabela 2-1).

A outra forma de aumentar a resolução neste plano é utilizar uma matriz maior, como, por exemplo, 1024 × 1024.

A resolução espacial no eixo Z depende do tamanho do voxel, que é definido pela espessura do corte. Quanto menor a espessura do corte, melhor a resolução espacial no eixo longitudinal, observado nas imagens reconstruídas nos planos ortogonais ao axial. Resolução isotrópica refere-se às imagens que apresentam dimensões iguais nos três planos (Fig. 2-1B).

A terceira propriedade do pixel é o coeficiente de atenuação, que é uma grandeza numérica expressa em unidades Hounsfield (UH). A escala de Hounsfield representa os coeficientes de atenuação e se estende de -1.000, que é o coeficiente de atenuação do ar (a matéria menos radiopaca), a, didaticamente, +1.000, representando a densidade dos átomos pesados (Fig. 2-2). Podemos identificar outro ponto específico nessa escala, que é o zero, a densidade da água. Existem, ainda, faixas características como a da gordura, de partes moles e de contraste intravascular.

Ruído, Efeito de Volume Parcial e Resolução de Baixo Contraste

A resolução de baixo contraste refere-se à capacidade de distinguir estruturas com densidade semelhante e depende do tamanho da estrutura, da diferença de densidade e principalmente do nível de ruído. O ruído representa a variação dos coeficientes de atenuação de uma estrutura homogênea e pode ser estimado pela medida do desvio padrão da densidade de uma região de interesse. O nível de ruído está diretamente relacionado com a quantidade e a intensidade da radiação empregada (mAs e kV), a espessura do corte, o tamanho do objeto e os filtros utilizados (Figs. 2-3, 2-4 e 2-5).

TABELA 2-1. Efeitos do Aumento ou Redução de Alguns Parâmetros na TC

		Desvantagens	*Vantagens*
Matriz	Redução	Reduz a resolução espacial no plano axial	As imagens são mais "leves"
	Aumento	Ocupa mais espaço em disco e dificulta o tráfego na rede	Melhora a resolução espacial no plano axial
FOV	Redução	Restringe o campo de visão	Melhora a resolução espacial no plano axial
	Aumento	Reduz a resolução espacial no plano axial	Amplia o campo de visão (visão panorâmica)
Espessura do corte	Redução	Reduz a resolução de contraste (aumenta o ruído)	Aumenta a resolução espacial no eixo Z
	Aumento	Efeito de volume parcial	Aumenta a resolução de contraste (reduz o ruído)
Regime do tubo	Redução	Reduz a resolução de contraste (aumenta o ruído)	Reduz a dose de radiação
	Aumento	Aumenta a resolução de contraste (reduz o ruído)	Aumenta a dose de radiação

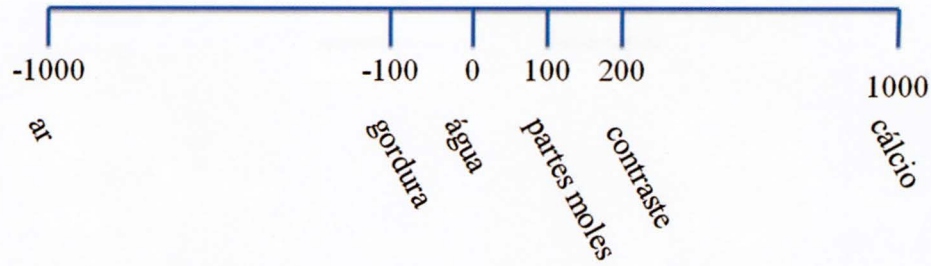

FIGURA 2-2. Escala numérica de Hounsfield que representa os coeficientes de atenuação.



FIGURA 2-3. Desenho mostrando os coeficientes de atenuação de uma mesma estrutura, homogênea, com densidade em torno de 18 UH. O desvio padrão em "**A**" é de 0,8 enquanto em "**B**" é de 8, indicando maior nível de ruído e menor resolução de contraste.

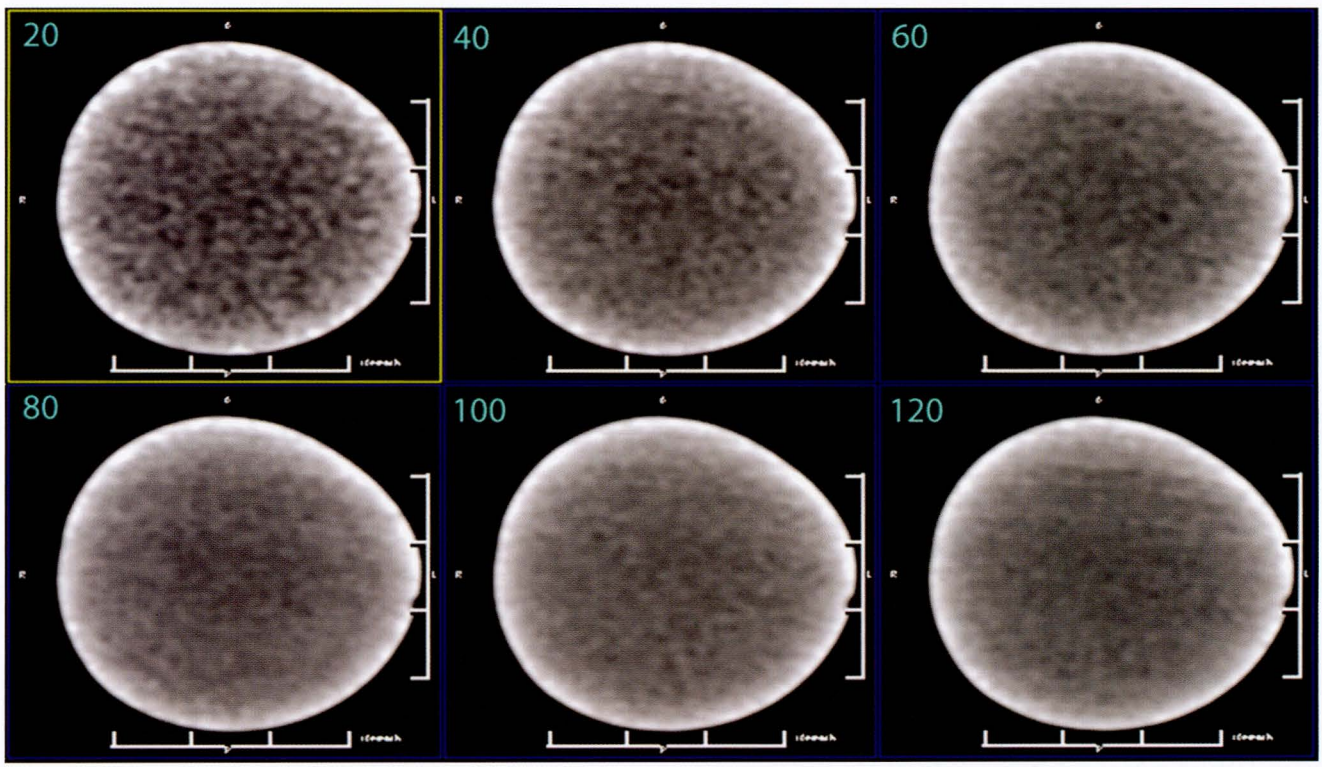

FIGURA 2-4. Cortes de uma estrutura homogênea mostrando o efeito do aumento (20 a 120) da miliamperagem (mAs) sobre o ruído.

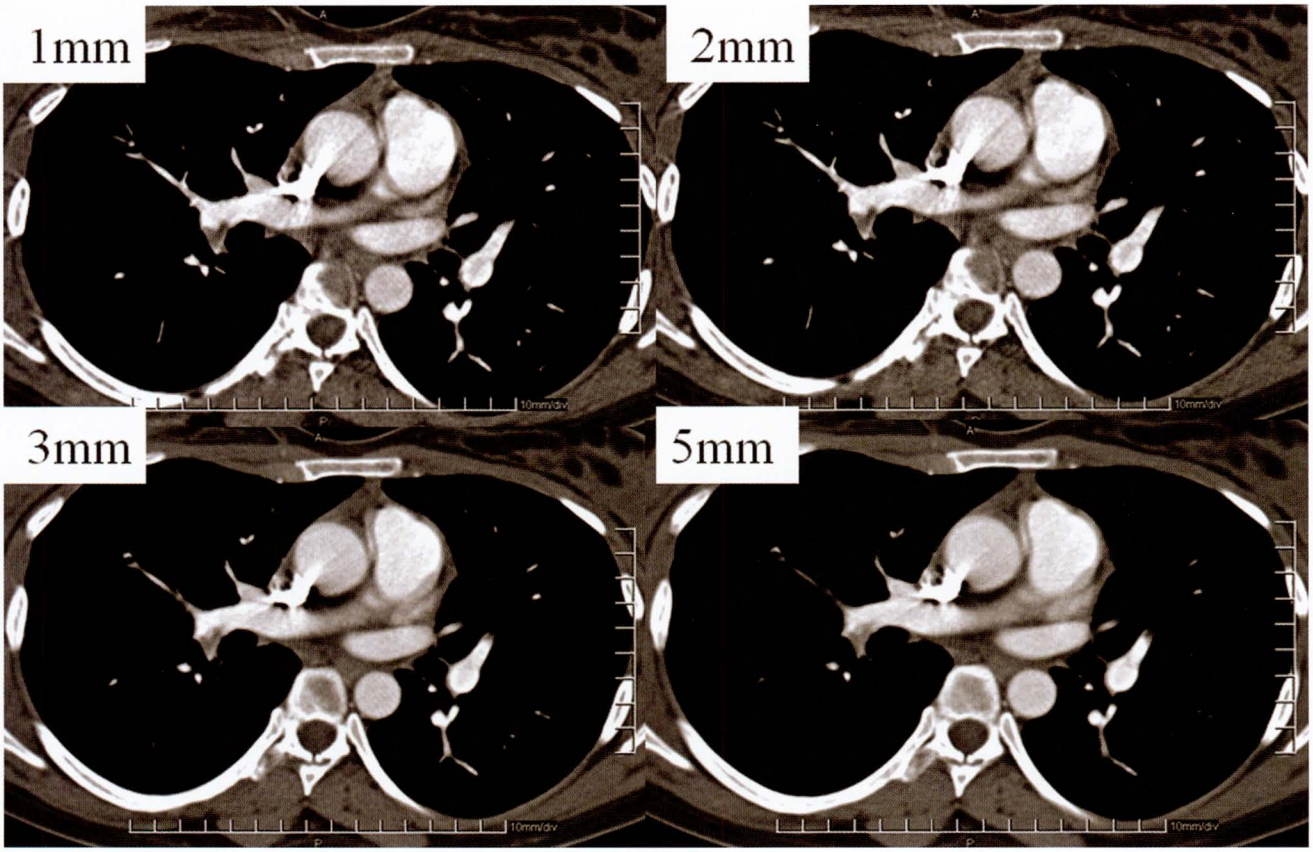

FIGURA 2-5. Efeito da espessura do corte sobre o ruído.

O efeito de volume parcial é um artefato que faz parte da história da TC e vem sendo minimizado nos equipamentos mais recentes que utilizam cortes finos de rotina. Esse artefato ocorre quando duas estruturas com densidades diferentes são representadas em um mesmo voxel, atribuindo-lhe um valor errôneo, que é a média das densidades das proporções de cada estrutura ali exibida. Isso explica por que um nódulo cálcico de alguns milímetros tem densidade negativa em corte de 10 mm, ou o motivo pelo qual os vasos pulmonares de pequeno calibre não aparecem em uma reconstrução VRT dos vasos mediastinais (Fig. 2-6).

Os artefatos gerados por estruturas metálicas, movimentos ou pela geometria do objeto também alteram os coeficientes de atenuação.

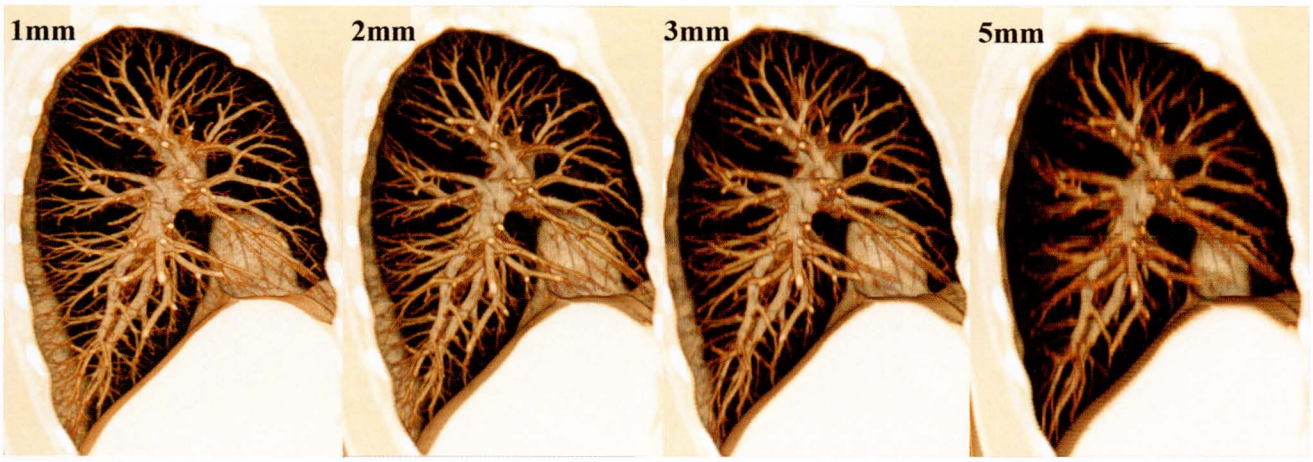

FIGURA 2-6. Efeito da espessura do corte na reconstrução tridimensional. O aumento da espessura do corte (1 a 5 mm) reduz a quantidade de vasos pulmonares em consequência do efeito de volume parcial.

Modos de Sincronização com o ECG, Pitch e Resolução Temporal

Embora os artefatos de movimentos respiratórios possam ser controlados com a apneia, não devemos negligenciá-los, pois ainda representam um inconveniente muito comum, mesmo em exames com tempo de aquisição inferior a 10 segundos. O treinamento e a simulação antes do exame são necessários e suficientes na maioria das situações.

Os artefatos gerados pelos batimentos cardíacos podem ser eliminados pelo *gating* cardíaco. Esse recurso permite a reconstrução das imagens a partir de dados obtidos em uma mesma fase de diferentes ciclos cardíacos, como, por exemplo, a diástole cardíaca. A sincronização pode ser feita de forma prospectiva ou retrospectiva. Na sincronização prospectiva, o aparelho faz a leitura do ECG e adquire a imagem de forma sequencial em uma fase predefinida. No *gating* retrospectivo, a aquisição é helicoidal, simultânea à gravação do ECG e, por meio do processamento dos dados brutos, obtêm-se imagens sincronizadas com uma ou mais fases do ciclo cardíaco.

A resolução temporal depende de fatores como modo de sincronização (prospectiva ou retrospectiva), tipo de reconstrução (*partial scan recontruction* ou *multiple-segment reconstruction*), *pitch* (definido como a distância percorrida pela mesa durante um giro de 360° dividido pela colimação do feixe de raios X) e, principalmente, da duração da rotação (*gantry rotation time*). A quantidade mínima necessária de dados para a reconstrução de uma imagem tomográfica é de pelo menos 180 mais o ângulo do feixe de raios X (*fan angle*). O *partial scan reconstruction* pode ser utilizado pela aquisição prospectiva ou retrospectiva. O *multiple-segment reconstruction* utiliza *partial scan reconstruction* originado de vários ciclos cardíacos ao invés de apenas um ciclo (Fig. 2-7). Essa forma de reconstrução somente é possível com a aquisição retrospectiva em pacientes com ritmo cardíaco regular, requerendo significativa superposição dos dados com utilização de pitch que varia de 0,2 a 0,4, tipicamente utilizado em exames cardíacos, aumentando de forma proporcional a quantidade de radiação. Esse protocolo é bastante diferente do utilizado em exames de tórax de rotina, em que o pitch é de 0,75 a 1,5 (Tabela 2-2).

Helical pitch (*beam pitch*) é definido como o incremento por rotação dividido pela largura do feixe de raios X, que é igual à colimação multiplicada pelo número de cortes.

Filtros de Imagem

São aplicativos desenhados para melhorar a qualidade da imagem removendo artefatos ou aumentando a resolução. Quando os filtros são aplicados efetivamente, é possível reduzir a dose de radiação. Os filtros duros melhoram a resolução espacial, mas também realçam o ruído e alteram os valores numéricos dos pixels, o que impede a utilização dessas imagens na mensuração da densidade para caracterização tecidual.

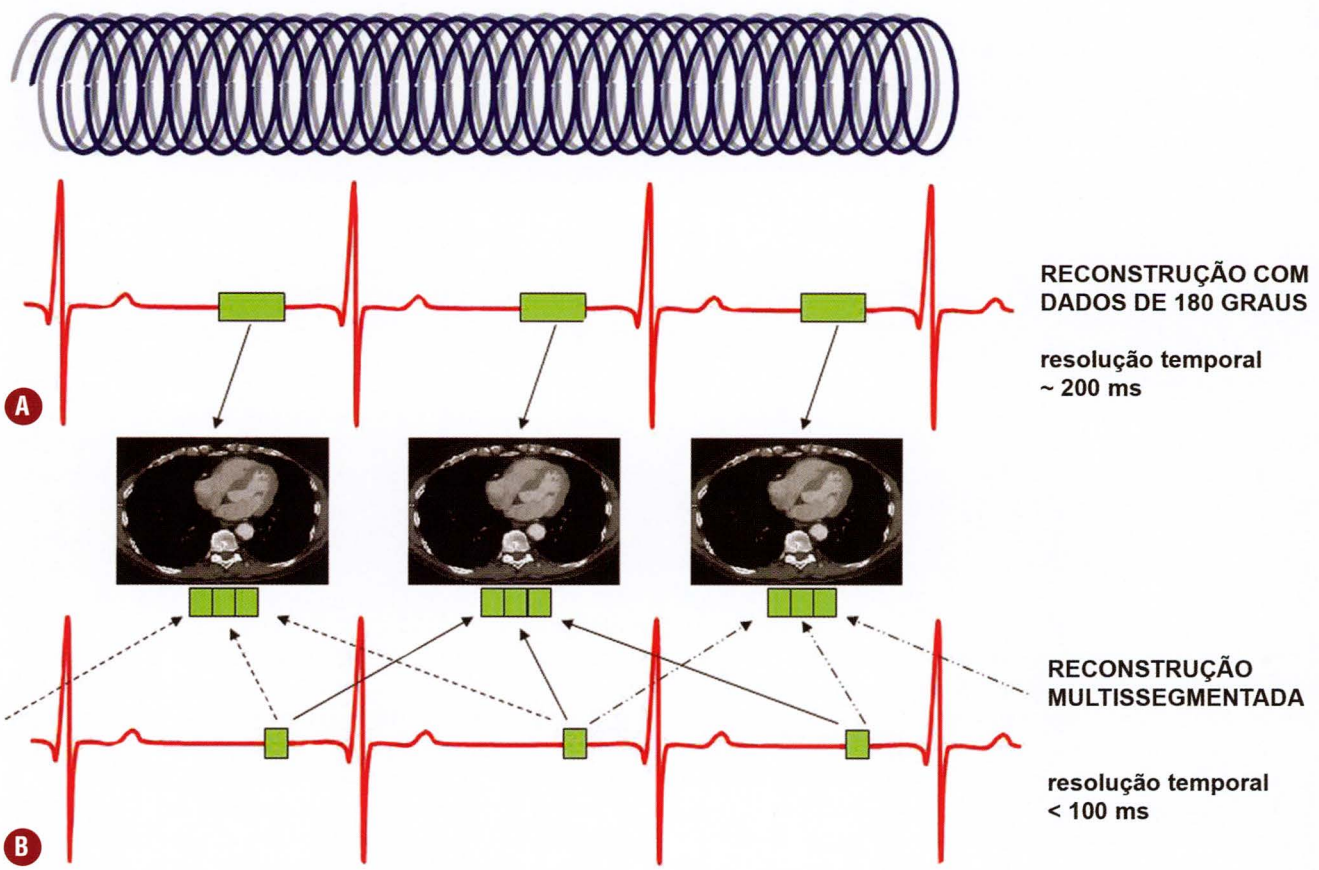

FIGURA 2-7. A, *Partial scan reconstruction*, que utiliza dados referentes a 180 graus de rotação mais o *fan angle* (resolução temporal ~ 200 ms). **B,** *Multiple-segment reconstruction* utiliza informações coletadas em mais de um ciclo cardíaco, melhorando a resolução temporal (< 100 ms). Essa técnica só pode ser utilizada na sincronização retrospectiva e com frequência cardíaca regular.

TABELA 2-2. Parâmetros Técnicos Fixos* e Configuráveis em TC *Multislice*

Número de canais*	6–64	
Espessura do colimador (mm)*	0,6–1,0	
Tempo de rotação mínima(s)*	0,33–0,50	
Cobertura (mm)*	6–40	N° de canais × espessura do colimador
Tamanho da hélice (mm)	350	
Pitch	0,6–1,5	$\frac{\text{Incremento por rotação}}{\text{Cobertura}}$
Incremento por rotação (mm)	3,6–60	Cobertura × *pitch*
Incremento por segundo (mm)	7,2–181	$\frac{\text{Incremento por rotação}}{\text{Tempo de rotação}}$
Scan time (s)	1,9–48	$\frac{\text{Tamanho da hélice}}{\text{Incremento por segundo}}$

II. DOSE DE RADIAÇÃO

A exposição à radiação devida aos métodos de diagnóstico por imagem tem sido relacionada com o risco de indução de malignidade. Há relatos de que 0,6% a 3,2% dos tumores malignos são secundários à exposição à radiação ionizante de métodos de imagem em 12 países desenvolvidos, sendo a tomografia a principal responsável. Um estudo realizado em 1989 por Shirpmton e colaboradores mostrou que, apesar de a TC responder por apenas 2% dos exames radiológicos realizados, ela era responsável por 20% da dose total de radiação efetiva. Outro estudo de seguimento realizado 10 anos depois, pelo mesmo autor, mostrou que tanto a participação da TC quanto a dose de radiação efetiva haviam dobrado. Outros estudos mostraram ainda que o advento dos tomógrafos com múltiplos detectores aumentou em 27% a 36% a dose de radiação total, quando em comparação com tomógrafos *single slice*.

Para comparação de exposição à radiação de diferentes fontes foi desenvolvido o equivalente de dose efetiva, utilizado para avaliar o risco individual de desenvolver malignidade. O equivalente de dose efetiva varia de 0,06 a 0,25 milisieverts (mSv) de uma radiografia de tórax em duas incidências, 3-27 mSv de uma TC usando parâmetros convencionais e 0,3 a 0,55 mSv em TC de baixa dose. Esses valores podem ser comparados com níveis de exposição à radiação de fontes naturais (média de 2,4 mSv por ano na Alemanha). Com base nas considerações da Comissão Internacional de Proteção Radiológica, pode-se esperar que a exposição à radiação com um equivalente de dose de 1mSv leve a cinco malignidades adicionais em 100.000 indivíduos expostos.

A avaliação de pacientes com baixa dose de radiação deve ser uma preocupação constante. Segundo o conceito ALARA (*as low as reasonably achievable* = tão baixa quanto razoavelmente exequível), a dose de radiação deve ser ajustada ao biotipo do paciente e à indicação específica do estudo. A menor dose de radiação deve ser empregada para efetuar o diagnóstico.

Vários fatores interferem na dose de radiação da TC, entre os quais mAs, kV, pitch, colimação, tamanho do paciente e modulação de dose, além da extensão da hélice e do número de fases.

É fundamental delimitar com precisão a região a ser examinada e evitar fases desnecessárias. A inclusão de segmentos cervicais e abdominais em exame de tórax de pacientes não oncológicos aumenta a dose de radiação sem agregar informações relevantes.

Quanto menor a colimação, maior a quantidade de ruído e, portanto, maior a dose de radiação necessária para manter a resolução de baixo contraste. A adequação da espessura do corte em casos em que a resolução espacial não é crítica permite a redução da dose de radiação.

Pelo fato de a dose de radiação ser inversamente proporcional ao *pitch*, exames com *pitch* muito baixo, como os com *gating* cardíaco, utilizam dose significativamente maior de radiação. O *pitch* de 0,2 a 0,4 utilizado em exames cardíacos resulta em superposição de 80% a 60% do feixe de raios X, aumentando a dose de radiação em cinco vezes quando em comparação com exames com *pitch* de 1. Alguns equipamentos compensam automaticamente o nível de ruído pelo aumento do mAs e, assim, o aumento do *pitch* não é um modo relevante para redução da dose de radiação na prática para exames de tórax sem *gating* cardíaco.

Embora haja significativa redução da dose de radiação em exames com baixa quilovoltagem, sua aplicação prática não é tão habitual devido à pequena quantidade de opções (habitualmente 80, 100, 120 e 140) e à acentuada degradação das imagens pelo ruído, que requerem aumento compensatório da miliamperagem. Alterações na quilovoltagem de 120 para 80, 100 ou 140 requerem compensação na miliamperagem nas relações 4, 2 e 0,6, respectivamente, para manter constante o ruído.

Funama e colaboradores evidenciaram que a redução da quilovoltagem de 120 para 90 diminui a dose de radiação em mais de 35% sem comprometer a resolução de contraste, e que técnicas com baixo kV e alto mAs empregam baixa dose de radiação em relação às de alto kV e baixo mAs. De acordo com Diederich e Lenzen, os protocolos padrão de

tomografia de tórax utilizam 120 a 140 kV e 100 a 533 mAs, mostrando a grande variação na dose de radiação. Não há um consenso quanto à menor quantidade de mAs a ser empregada. Alguns estudos mostram que não há diferença estatisticamente significativa na detecção de anormalidades entre exames realizados com dose padrão e baixa dose de radiação. Outras publicações, como a de Mayo e colaboradores, evidenciaram menor índice de detecção de lesões com imagens simuladas de baixa dose (40 e 100 mAs) em relação à dose padrão de 200 a 320 mAs.

Vários estudos têm empregado técnica de baixa dose de radiação (20 a 50 mAs) com eficiência na detecção de nódulos pulmonares, assim como em outras indicações, como pacientes oncológicos, bronquiectasias, enfisema pulmonar, asbestose e embolia pulmonar, com mAs variando de 17,5 a 100.

Sistemas de controle de exposição da radiação têm sido desenvolvidos em equipamentos mais recentes. Esses sistemas são capazes de sugerir a miliamperagem necessária por meio do topograma, levando em consideração o biotipo do paciente e o padrão de qualidade da imagem definida pelo usuário (nível de ruído). Técnicas de controle automático de exposição da radiação têm sido eficazes na redução da dose de radiação, sem diminuição significativa da qualidade da imagem.

Com a finalidade de manter uniforme a qualidade da imagem em todos os segmentos, a corrente no tubo de raios X pode ser modulada de diversas formas (Fig. 2-8):

- *modulação longitudinal* – variação da corrente do tubo de raios X ao longo do eixo Z. Esse tipo de modulação reduz a dose de radiação em 26%;
- *modulação angular* – variação da corrente do tubo de raios X de acordo com a posição do tubo (anteroposterior e laterolateral) por meio de informações obtidas pelo topograma ou quase em tempo real. Reduz a dose de radiação em 22%;
- *modulação pelo eletrocardiograma* – variação da corrente do tubo de raios X segundo a fase do ciclo cardíaco predefinida. Reduz a dose de radiação de 10% a 40%.

A associação entre a modulação angular e a longitudinal é a abordagem mais adequada, pois ajusta a dose de radiação de acordo com a atenuação do paciente nos três planos.

III. TÉCNICA DE ADMINISTRAÇÃO DO MEIO DE CONTRASTE VENOSO

O tórax é uma região que caracteristicamente apresenta contraste natural (diferença de valores de atenuação) entre as estruturas, o que favorece o estudo tomográfico e demonstra baixa resolução de contraste (capacidade de distinguir tecidos com densidade semelhante). O aumento artificial do contraste pela administração de materiais radiopacos é um recurso essencial em muitas situações e genericamente objetiva a opacificação das estruturas cardiovasculares, caracterização tecidual por meio de análise da sua perfusão e estudo funcional, principalmente quando em associação a outros recursos tecnológicos, como o *gating* cardíaco. Iremos abordar os dois primeiros objetivos, que são os mais importantes e frequentes, além de suficientes para a compreensão do terceiro.

A administração do meio de contraste para estudo vascular tem como objetivo a obtenção de uma opacificação homogênea, com densidade necessária e duração suficiente, com o menor volume possível, minimizando os efeitos deletérios relacionados com o volume do material. Diversos fatores interferem na obtenção dessa opacificação, e a atenção aos detalhes é fundamental. A magnitude da opacificação depende de fatores relacionados com o paciente e a técnica de injeção, como biotipo do paciente, função cardíaca, concentração, volume e fluxo do meio de contraste venoso e uso de solução salina.

Um dos mais importantes fatores relacionados com o paciente e que afetam a opacificação vascular e tecidual é o peso corporal.

A escolha do meio de contraste venoso pode interferir na seleção do volume e fluxo em consequência da diferença de concentração de iodo e da viscosidade de cada produto.

Há diferença significativa na opacificação do coração e da aorta com a utilização de contraste de maior concentração, sendo possível a opacificação equivalente ao do contraste com concentração padrão (300 mg/mL) com a utilização de contraste concentrado (400 mg/mL) em menores volume e fluxo.

A administração com fluxo alto e de material com maior viscosidade necessita de um bom acesso venoso, com preferência pelas veias antecubitais calibrosas, utilizando-se cateter 16 a 20

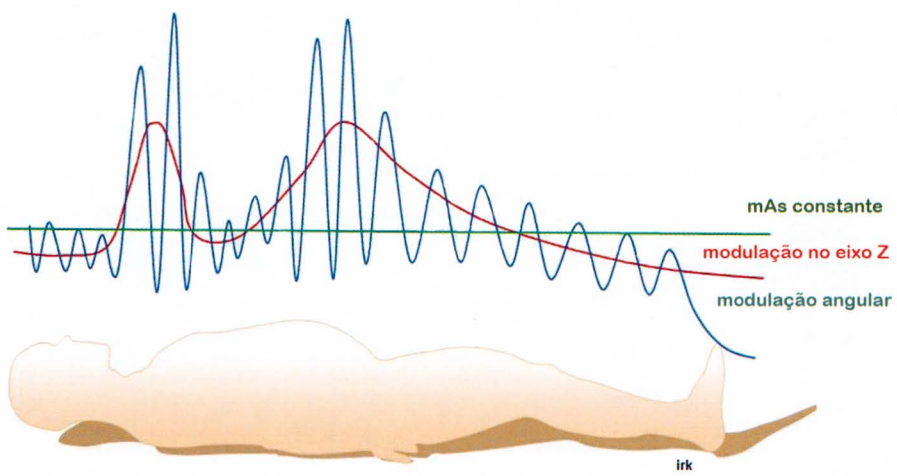

FIGURA 2-8. Desenho esquemático mostrando as diversas formas de modulação de dose.

G e conectores não muito longos, que dificultam a sua administração. O aquecimento prévio do meio de contraste pode reduzir a viscosidade, facilitando a injeção. Punções próximas à prega do cotovelo requerem atenção durante o posicionamento dos braços a fim de evitar a dobra do cateter.

A duração da administração do meio de contraste deve ser igual à soma da duração da hélice do tomógrafo com o tempo necessário para o preenchimento de todo o leito vascular (Δt). O fluxo é dependente do peso do paciente e do volume a ser administrado. O fluxo acima de 2 mL/s não contribui de forma significativa para a opacificação tecidual, porém interfere significativamente na opacificação arterial e ajuda a demarcar as fases arterial e venosa em exames com múltiplas fases.

Pacientes maiores precisam de alto fluxo para uma boa opacificação, e volumes menores de contraste são mais suscetíveis à diluição e podem ser compensados com aumento do fluxo. Há correlação inversamente proporcional entre o pico de opacificação da aorta e o peso do paciente. Outros parâmetros biométricos que podem ser utilizados na adequação do volume de contraste ao biotipo do paciente são o índice de massa corporal (IMC) e a área de superfície corporal, que levam em consideração, além do peso, a altura do paciente.

Outro fator que favorece a diluição do meio de contraste é o fluxo sanguíneo lento, que se manifesta pelo aumento do tempo necessário para a sua chegada à região de interesse (retardo). Esse fenômeno pode ser compensado aumentando-se o volume.

A sincronização do início da hélice à chegada do meio de contraste pode ser feita de duas formas. No *bolus tracking*, todo o volume de contraste é injetado, e a sua chegada ao sítio de interesse é monitorada por meio de cortes sequenciais a cada 1 ou 2 segundos. O aparelho é disparado de forma automática ou manual, sincronizado com o início da opacificação. No *bolus test*, um pequeno volume de contraste (cerca de 10 a 20 mL) é administrado e monitorado por meio de cortes sequenciais, como no *bolus tracking* (Fig. 2-9). O tempo obtido nesse teste é utilizado para programar o início da rotação da hélice. Operacionalmente, o *bolus tracking* é de execução mais fácil, porém o *bolus test* pode oferecer algumas vantagens, como, por exemplo, a possibilidade de conhecer previamente o retardo e o tempo necessário para a opacificação de todo o leito vascular (Δt), possibilitando a adequação da técnica de administração do contraste a cada situação.

O volume de contraste pode ser calculado multiplicando-se o fluxo pela duração da injeção (duração da hélice + Δt). Para a opacificação da artéria pulmonar com sincronização por meio do *bolus tracking*, o alvo (a estrutura vascular monitorada) deve ser a própria artéria pulmonar, e o *delay post threshold* (tempo necessário entre a chegada do meio de contraste e o início da aquisição das imagens) deve ser igual ao Δt (Fig. 2-10). Durante o *delay post threshold* a mesa de exame se posiciona e o comando de voz é ativado. No exame realizado com o tempo obtido pelo *bolus test* o alvo deve ser a aorta ascendente, o que garante a opacificação completa do leito vascular pulmonar (Tabela 2-3).

A administração de solução salina seguindo a injeção de contraste compacta a coluna do meio de contraste, melhorando a opacificação e permitindo a redução do seu volume. Um estudo realizado por Hopper e colaboradores mostrou que a administração de 125 mL de contraste equivale à utilização de

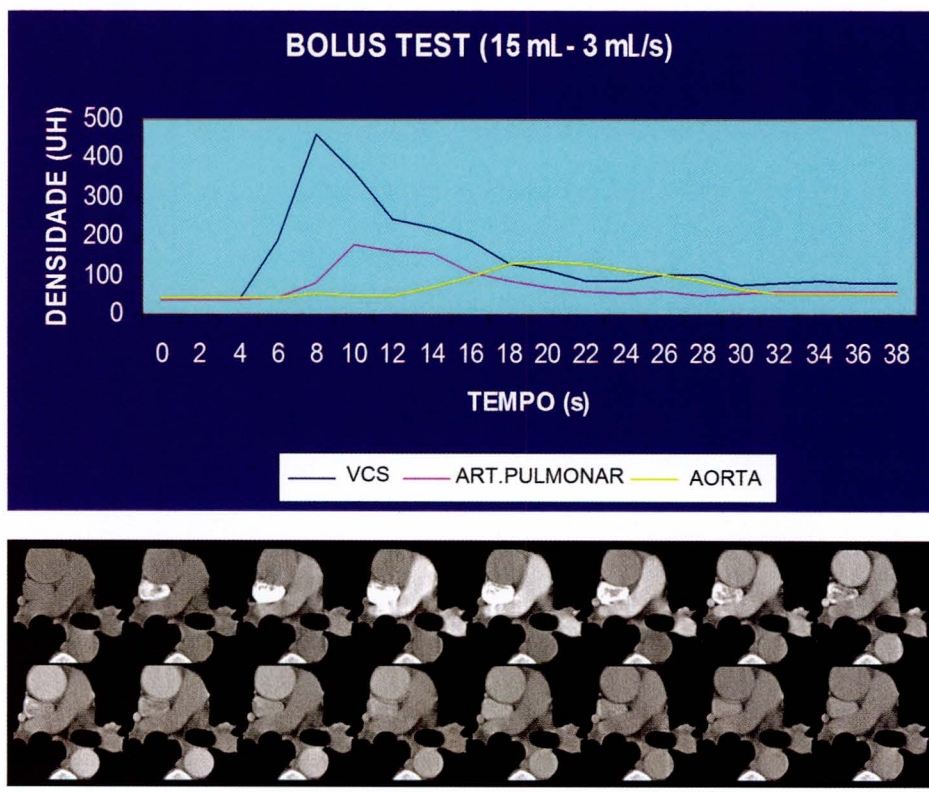

FIGURA 2-9. *Bolus test.* Imagens axiais a cada 2 segundos obtidas ao nível da artéria pulmonar direita com retardo de 6 segundos demonstram a opacificação sequencial da veia cava superior, artéria pulmonar e aorta. O gráfico mostra a curva de opacificação desses vasos. VCS = veia cava superior.

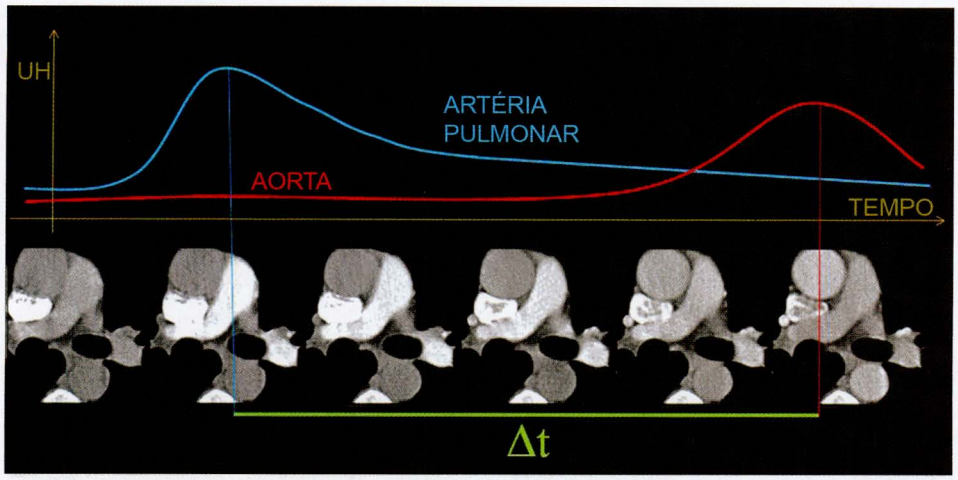

FIGURA 2-10. *Bolus test* mostrando os picos de opacificação da artéria pulmonar e da aorta. O intervalo de tempo entre os picos corresponde ao tempo necessário para a opacificação de todo o leito pulmonar (arterial e venoso), aqui denominado Δt.

75 mL de contraste seguida da injeção de solução salina, ou seja, uma redução de cerca de 40% do volume de contraste utilizado, obtendo-se opacificação similar (Fig. 2-11). A outra finalidade é remover o contraste do interior de estruturas venosas, reduzindo os artefatos gerados pela densa opacificação desses vasos. O volume de solução salina deve ser suficiente para preencher todo o sistema venoso, do sítio da punção ao átrio direito, e pode ser obtido multiplicando-se o retardo pelo fluxo.

Há sensível diferença na técnica de administração do meio de contraste entre estudo de vasos e de perfusão tecidual. A perfusão tecidual requer maior quantidade de contraste, sendo o seu volume mais bem estimado pelo peso corporal. A dose utilizada varia de 300 a 600 mg/kg de peso. O retardo nesse caso depende da vascularização do tecido e comumente demanda estudo com múltiplas fases (arterial, venosa, tardia etc.) para sua melhor caracterização (Tabela 2-4).

TABELA 2-3. Técnica de Administração de Contraste para Estudo Vascular

Volume de contraste = (duração da hélice + Δt) × fluxo	
Sugestão de fluxo por faixa de peso	
Peso (kg)	*Fluxo (mL)*
50-70	3
70-90	4
90-110	5
> 110	6

IV. TÉCNICAS DE PÓS-PROCESSAMENTO DAS IMAGENS

Com a adoção de protocolos de alta resolução em equipamento *multislice* (ou seja, com múltiplas fileiras de detectores) e a maior disponibilidade de aplicativos de reconstruções, que podem ser utilizados na própria estação de laudo, o pós-processamento das imagens tornou-se importante instrumento

TABELA 2-4. Técnica de Administração de Meio de Contraste para Opacificação Tecidual

Dose de iodo	400 mg/kg	
Duração da injeção	30 segundos	
Peso (kg)	Volume (mL) $\frac{\text{dose} \times \text{peso corporal}}{\text{concentração}}$	Fluxo (mL/s) $\frac{\text{volume}}{\text{duração da injeção}}$
50	83	2,8
60	100	3,3
70	117	3,9
80	133	4,4
90	150	5

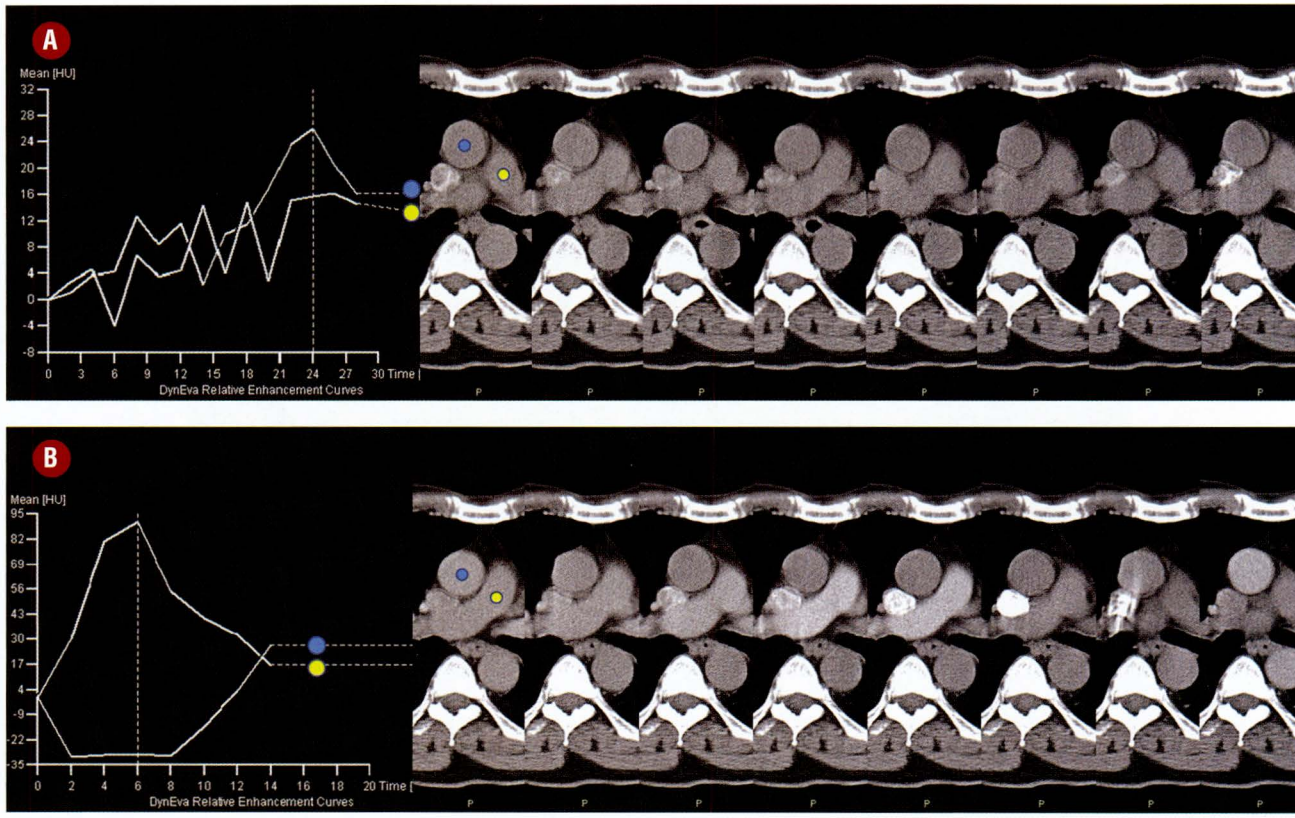

FIGURA 2-11. A, Imagens sequenciais de *bolus test* realizado com 15 mL de contraste a 3 mL/s, sem administração de soro fisiológico, mostrando tênue opacificação da artéria pulmonar e da aorta, com variação de densidade de cerca de 20 UH, que ocorre 30 segundos após o início da injeção. Esses dados são pouco confiáveis na determinação do retardo. **B,** O mesmo teste repetido com administração de 30 mL de soro fisiológico mostra boa opacificação dos vasos de interesse. O pico de opacificação da artéria pulmonar ocorre em 12 segundos e o da aorta, em 20 segundos após o início da injeção. HU = Hounsfield unity (unidade Hounsfield; UH).

de auxilio à interpretação e à documentação das alterações, melhorando a produtividade e a precisão das informações.

Não há um tipo de reconstrução que seja mais efetivo que o outro, mas todos têm suas características e indicações, sendo frequentemente necessária a utilização de mais de uma reconstrução para a demonstração adequada de uma patologia. Descreveremos a seguir as principais características dessas reconstruções e exemplos de sua aplicação (Tabela 2-5). Vale a pena ressaltar que a qualidade da reconstrução depende, em grande parte, da qualidade das imagens axiais de origem, incluindo resolução espacial, resolução de baixo contraste e resolução temporal, como descrito anteriormente (Fig. 2-12). A superposição de 30% das imagens é suficiente para reconstruções de rotina (para cortes com 1 mm de espessura, utilizar 0,7 mm de incremento), embora, para reconstruções cardíacas, seja necessária superposição de 50% (cortes de 0,6 mm

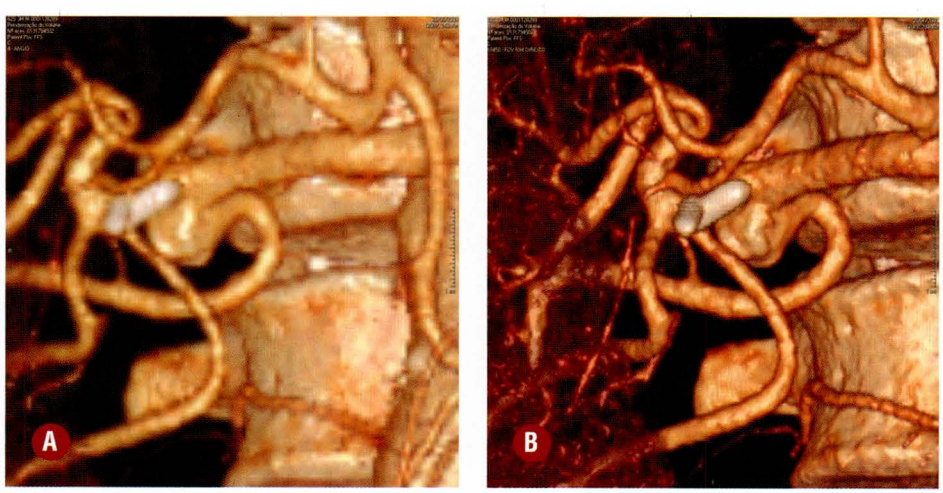

FIGURA 2-12. Reconstruções tridimensionais VRT da artéria renal direita com FOV de 220 mm (**A**) e de 80 mm (**B**). Todos os outros parâmetros foram mantidos para mostrar a influência do FOV na resolução da imagem reconstruída. A reconstrução em (A) equivale à utilização de uma matriz de 170 × 170.

TABELA 2-5. Tipos de Reconstrução mais Utilizados em TC de Tórax

Multiplanares	Ortogonais	Coronais
		Sagitais
	Oblíquas	
	Curvas	Paralelas
		Center line
Tridimensionais	MIP	
	MinIP	
	SSD	
	VRT	
	Endoscopia virtual	Broncoscopia
		Angioscopia
	Caracterização tecidual	Volumetria

MIP = *maximum intensity projection* (projeção de intensidade máxima); MinIP = *minimum intensity projection* (projeção de intensidade mínima); SSD = *shaded surface display* (exposição de superfície sombreada); VRT = *volume rendering technique* (reformatação em três dimensões).

de espessura e 0,35 mm de incremento). Quanto maior a superposição das imagens, maior a resolução das reconstruções multiplanares e tridimensionais, porém excessiva superposição aumenta significativamente o número de imagens, elevando o tempo de análise e de reconstrução e o custo de transferência e de armazenamento de dados, sem aumento relevante na qualidade da imagem.

Reconstruções Multiplanares

São reconstruções bidimensionais com apenas uma camada de voxel que apresentam características similares às dos cortes axiais, e, como tais, são demonstradas em escala de cinza. As reconstruções multiplanares permitem a edição do tamanho do voxel, o que pode melhorar a resolução de contraste. Elas podem ser obtidas nos planos ortogonais ao axial (coronal e sagital) ou em qualquer outro plano oblíquo, sendo úteis no estudo de estruturas que têm orientação paralela ao corte axial, como as superfícies diafragmáticas e os ápices pulmonares. São relevantes, também, na avaliação das relações anatômicas no eixo longitudinal entre as alterações ou acidentes anatômicos, como a distribuição das alterações parenquimatosas (Fig. 2-13) ou a extensão de uma estenose traqueal da glote e da carina. Qualquer objeto pode ser demonstrado no seu maior ou menor eixo por meio das reconstruções multiplanares, independente da sua orientação relativa ao plano de corte, possibilitando a melhor análise de suas dimensões (Fig. 2-14).

Estruturas anatômicas alongadas com alguma tortuosidade, como a coluna dorsal, podem ser reconstruídas e demonstradas em toda a sua extensão por intermédio das reconstruções curvas, que são obtidas sobre uma linha de referência traçada ao longo do objeto, definindo o plano da reconstrução (Fig. 2-15). Essas reconstruções são estáticas em relação à linha de referência, sendo possível obter outras imagens paralelas a essa linha. Uma evolução da reconstrução curva é a reconstrução multiplanar da linha central, na

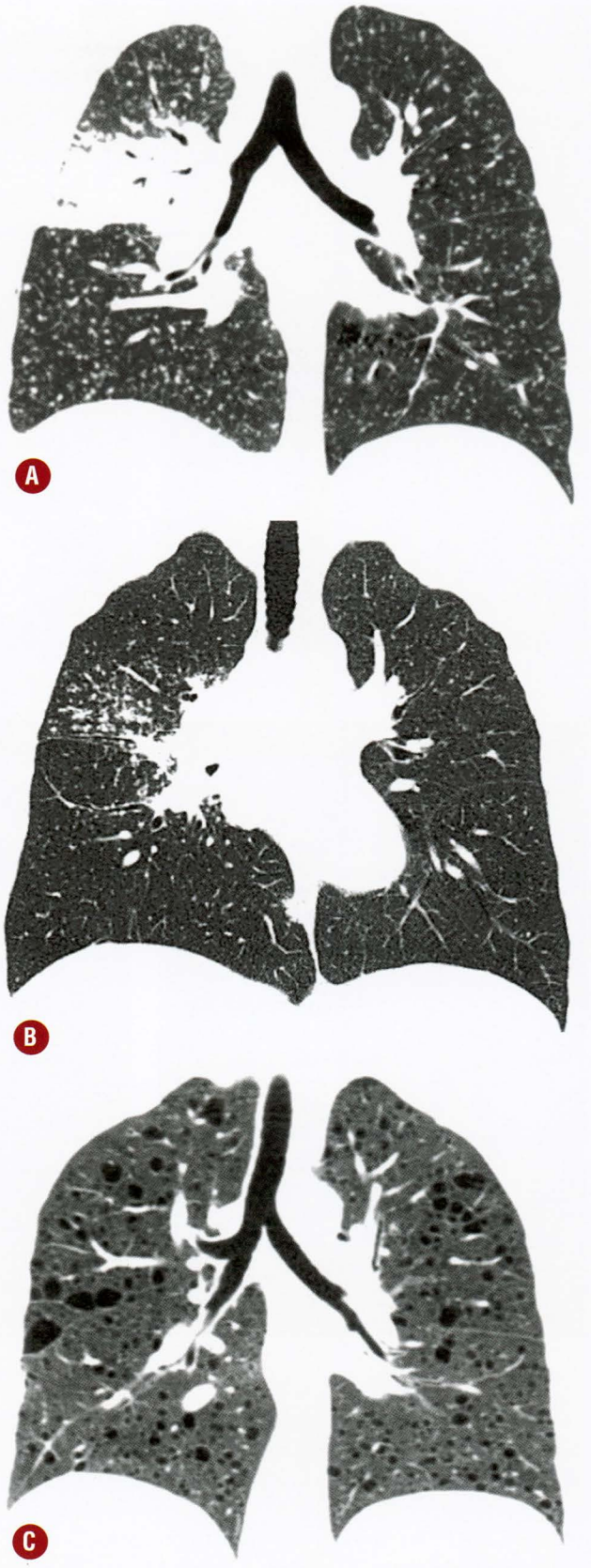

FIGURA 2-13. Reconstruções coronais mostrando a distribuição longitudinal de lesões parenquimatosas difusas. **A,** Pneumonia tuberculosa com disseminação hematogênica. **B,** Sarcoidose com distribuição assimétrica e predomínio no terço médio à direita. **C,** Lesões císticas disseminadas em paciente com linfangioliomiomatose.



FIGURA 2-14. Reconstruções coronais da árvore traqueobrônquica com janelas para avaliação do mediastino (**A**) e do parênquima pulmonar (**B**). O plano coronal melhora a avaliação da extensão da estenose (seta) e da relação da lesão com a glote e a carina.

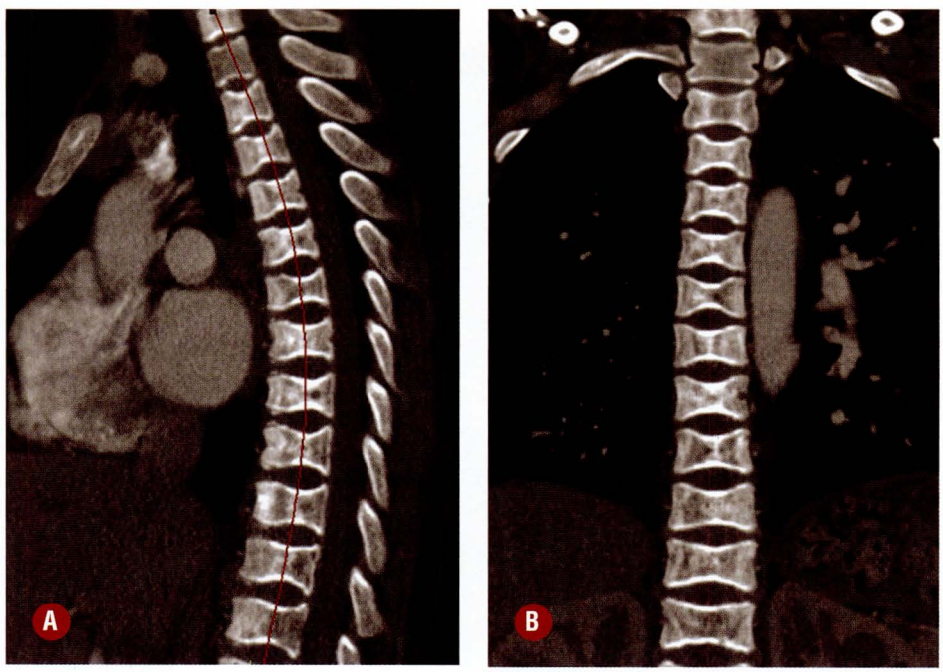

FIGURA 2-15. A, Reconstrução sagital utilizada como referência para traçar a linha ao longo da coluna torácica. **B,** Reconstrução coronal curva mostrando toda a extensão da coluna dorsal em paciente com anemia falciforme.

qual a linha traçada no centro de uma estrutura tubular não define o plano de reconstrução, e sim o eixo, permitindo a rotação da imagem sobre a linha. Essa técnica simples revolucionou a análise de vasos, permitindo o estudo de todas as suas paredes e facilitando a mensuração do comprimento de vasos tortuosos e da via aérea (Fig. 2-16). Muitos aplicativos utilizam, ainda, reconstruções ortogonais à linha central, em tempo real, que equivalem aos cortes transversais verdadeiros de uma estrutura tubular, possibilitando a análise real do seu calibre (Fig. 2-17).

Reconstruções Tridimensionais

As reconstruções tridimensionais apresentam pelo menos duas camadas de voxel, que podem ser tratadas de diferentes formas para apresentação no monitor, como MIP (*maximum intensity projection* = projeção de intensidade máxima), MinIP (*minimum intensity projection* = projeção de intensidade mínima), VRT (*volume rendering technique* = reformatação em três dimensões) e endoscopia virtual.

O MIP demonstra o voxel mais denso (maior coeficiente de atenuação), e o MinIP privilegia o voxel de menor densidade em

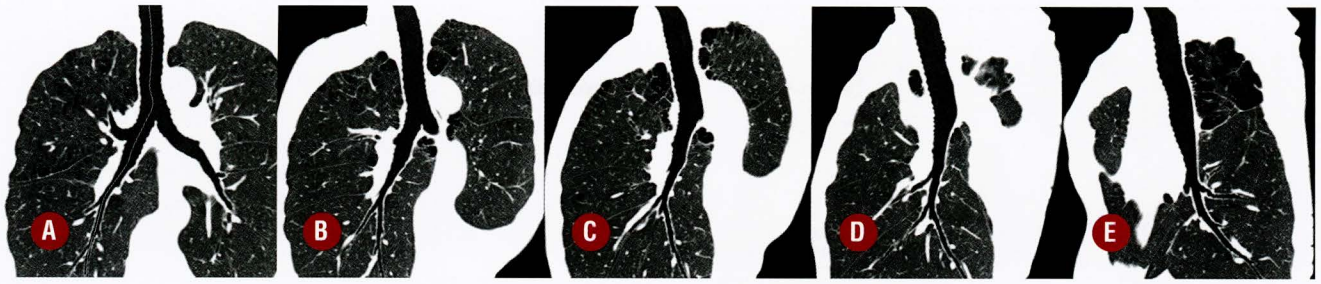

FIGURA 2-16. Reconstrução ao longo da linha central da traqueia, do brônquio fonte e do lobo inferior à direita (**A**). Essa técnica permite a rotação da imagem (**B-E**) usando-se a linha como fulcro, possibilitando a análise das paredes em 360°.

determinados volume e projeção. São imagens que têm maior contraste em volumes menores, ou seja, espessuras menores (Fig. 2-18). A projeção da imagem se refere à orientação do volume de dados (imagem tridimensional), que interfere no alinhamento favorável ou não dos voxels. Por exemplo, a reconstrução em MIP de uma angiotomografia de abdome projetada no plano coronal frustra na demonstração da aorta porque a coluna é mais densa. A redução do volume pela ferramenta de corte ou por utilização de camadas menores de voxels, excluindo a coluna, faz a aorta abdominal contrastada sobressair. A segunda alternativa para a demonstração da aorta é alterar a projeção para um plano em que não haja superposição com estruturas que competem com a densidade da aorta, como, no caso descrito, o sagital. Essa regra funciona também para a reconstrução de estruturas de baixa densidade, utilizando a técnica MinIP. São reconstruções de fácil obtenção e obtidas em tempo real.

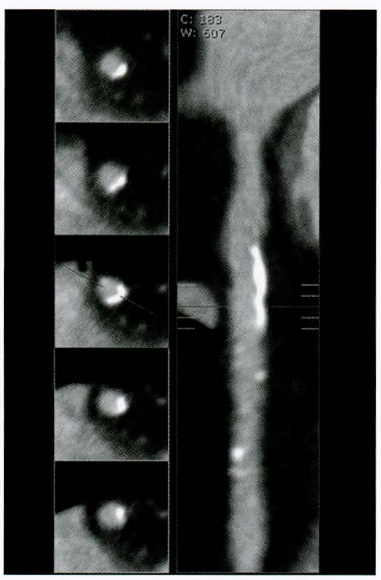

FIGURA 2-17. Imagens ortogonais à reconstrução ao longo da artéria coronária direita mostrando placa calcificada excêntrica e não obstrutiva.

A grande diferença dos valores de atenuação entre as estruturas que compõem o tórax facilita a utilização dessas ferramentas. O uso do MIP com espessura fina (10 a 20 mm) na estação de laudo aumenta a sensibilidade e a velocidade na identificação de nódulos pulmonares de qualquer tamanho (Figs. 2-19 e 2-20). As malformações arteriovenosas podem ser demonstradas por essa técnica, mesmo sem a administração do meio de contraste venoso. Áreas de atenuação e perfusão em mosaico podem der documentadas com a técnica MinIP, realçando a redução de densidade do parênquima, e com o MIP mostrando a diminuição da vascularização (Figs. 2-21 e 2-22). O MinIP tem, ainda, grande emprego no estudo das vias aéreas centrais.

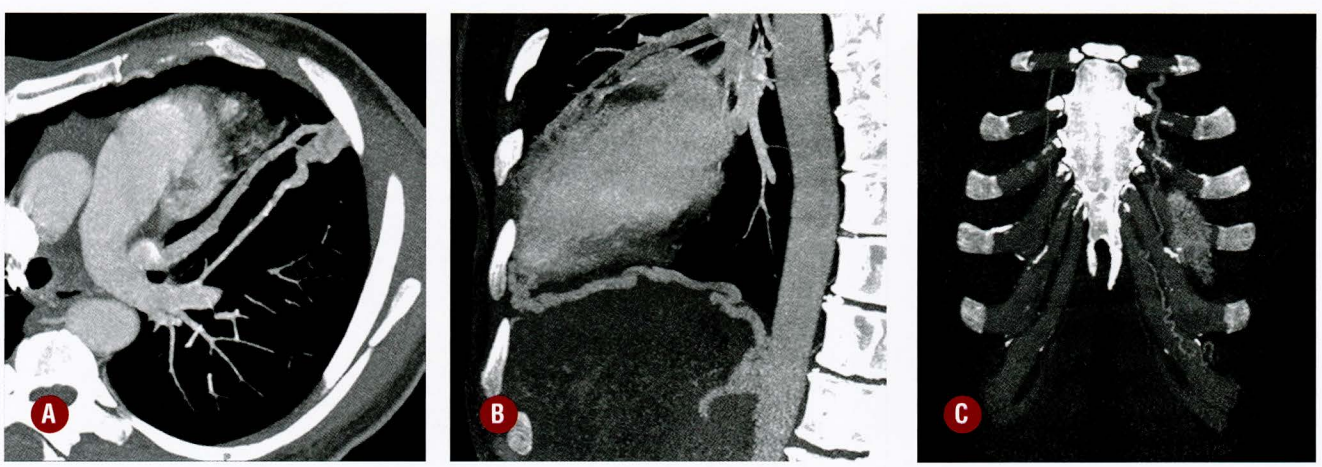

FIGURA 2-18. Reconstruções em MIP com fatia fina demonstram malformação pulmonar arteriovenosa irrigada e drenada pela artéria e veia pulmonar (**A, B**), respectivamente, e no recesso cardiofrênico esquerdo, irrigada pelas artérias frênica e mamária interna esquerdas hipertrofiadas (**C**).

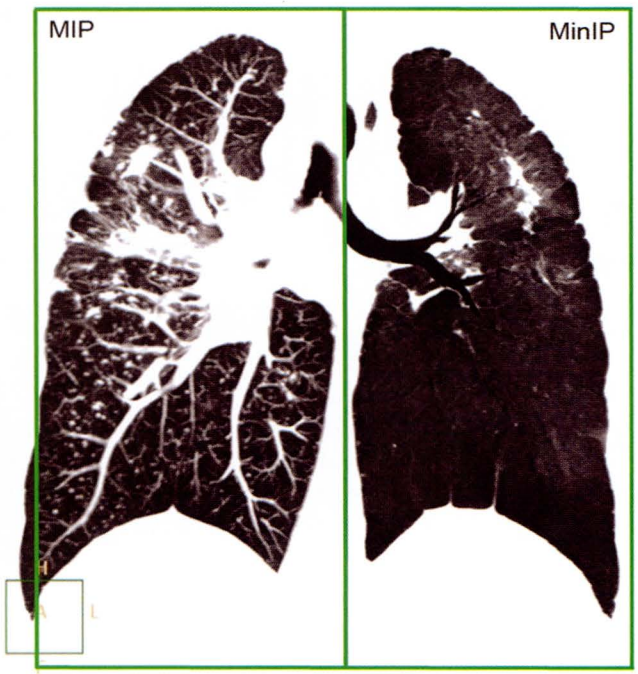

FIGURA 2-19. Montagem de reconstrução coronal em MIP do pulmão direito e em MinIP do pulmão esquerdo de paciente com silicose. Observam-se micronódulos de distribuição randômica, nódulos confluentes e massas conglomeradas nos lobos superiores.

O conjunto de voxel que compõe um volume é representado em um gráfico que mostra o número de voxel no eixo Y e os coeficientes de atenuação no eixo X, chamado histograma. A reconstrução 3D VRT trata o histograma definindo uma escala de cores ao longo do eixo X e o grau de opacidade (transparência) no eixo Y. Diferente do MIP, o VRT preserva a informação de profundidade, demonstrando melhor a distribuição espacial das estruturas. Esse efeito tridimensional é realçado pela luminosidade. É possível demonstrar vários tecidos com densidades diferentes por meio de cores distintas em uma única reconstrução, como, por exemplo, a árvore traqueobrônquica e as estruturas cardiovasculares, definindo com precisão suas relações anatômicas (Fig. 2-23).

A endoscopia virtual é uma modalidade de reconstrução 3D, habitualmente o VRT, que simula a navegação em uma estrutura tubular, sendo apropriada para o auxílio diagnóstico de patologias de vias aéreas (broncoscopia virtual), vasos e tubo digestivo (Figs. 2-24 e 2-25).

Caracterização Tecidual

Programas de identificação e individualização automática ou semiautomática de um tecido ou órgão por meio de algoritmos que levam em consideração densidade, contornos, grupos de voxel e outras formas de inteligência podem auxiliar no diagnóstico, na avaliação pré-operatória e no seguimento de pacientes com enfermidades específicas. Os mais comuns são os de segmentação pulmonar para cálculo da capacidade pulmonar (Fig. 2-26) e aqueles que fazem a segmentação de nódulo pulmonar para acompanhamento evolutivo. A segmentação tecidual tem sido utilizada para individualização de massas tumorais, inserindo o volume e os diâmetros de outros eixos como parâmetros para avaliação de resposta terapêutica ou evolução da doença em pacientes oncológicos (Fig. 2-27). Apesar do futuro promissor desses aplicativos, a sua utilização requer, ainda, observação criteriosa dos parâmetros técnicos utilizados, como, por exemplo, grau de inspiração e expiração no estudo dos volumes pulmonares. É também necessária uma análise crítica dos resultados antes da sua homologação.

V. MONTANDO UM PROTOCOLO

Ao definirmos um protocolo devemos levar em consideração aspectos relacionados com o paciente, o equipamento e o diagnóstico. Conforme discutido no início deste capítulo, os parâmetros técnicos e os níveis de recursos despendidos para a abordagem de uma criança e um idoso, ou de um paciente para confirmação de um nódulo cálcico e outro com suspeita de TEP, devem ser diferentes.



FIGURA 2-20. Imagens de reconstrução multiplanar coronal (**A**) e MIP (**B**) em paciente com micobacteriose atípica demonstram sinais de doença de vias aéreas, com bronquiectasias no lobo superior do pulmão direito e padrão de "árvore em brotamento" nos lobos inferiores.

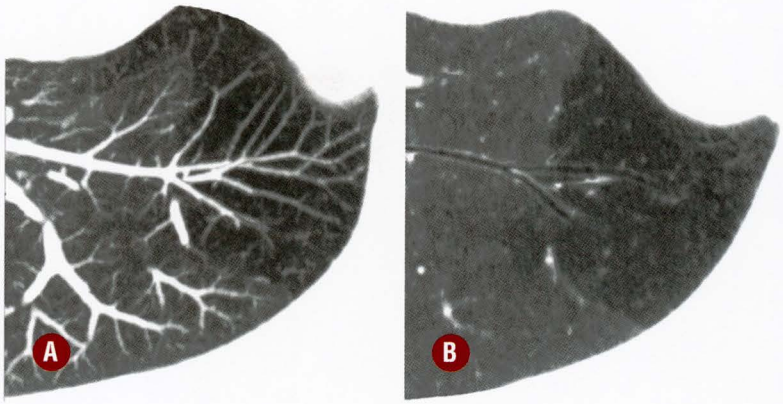

FIGURA 2-21. A, Reconstrução tridimensional de fatia fina do parênquima pulmonar em MIP demonstra redução do calibre dos vasos na área geográfica com atenuação diminuída (perfusão em mosaico secundário a bronquiolite constritiva). **B,** Reconstrução da mesma região em MinIP destaca a hipodensidade do parênquima.

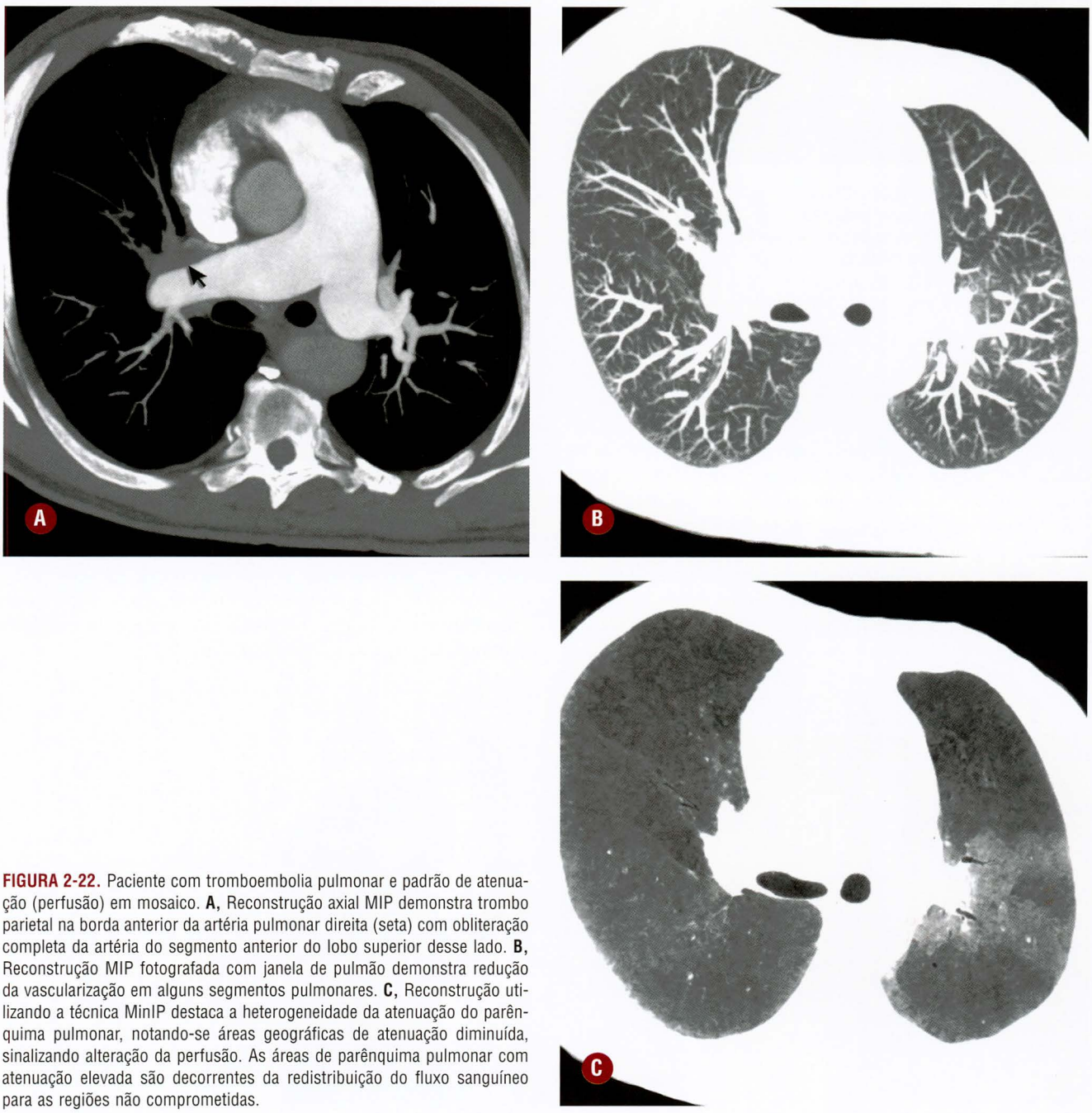

FIGURA 2-22. Paciente com tromboembolia pulmonar e padrão de atenuação (perfusão) em mosaico. **A,** Reconstrução axial MIP demonstra trombo parietal na borda anterior da artéria pulmonar direita (seta) com obliteração completa da artéria do segmento anterior do lobo superior desse lado. **B,** Reconstrução MIP fotografada com janela de pulmão demonstra redução da vascularização em alguns segmentos pulmonares. **C,** Reconstrução utilizando a técnica MinIP destaca a heterogeneidade da atenuação do parênquima pulmonar, notando-se áreas geográficas de atenuação diminuída, sinalizando alteração da perfusão. As áreas de parênquima pulmonar com atenuação elevada são decorrentes da redistribuição do fluxo sanguíneo para as regiões não comprometidas.



FIGURA 2-23. A reconstrução VRT permite avaliação tridimensional, definindo cores e nível de transparência para tecidos com densidades distintas. As estruturas cardiovasculares foram representadas com gradiente entre o branco, o amarelo e o vermelho do *pixel* mais denso para o menos denso. A reconstrução mostra, ainda, dois volumes distintos, um para a árvore traqueobrônquica em verde e outro para o esôfago, em azul.

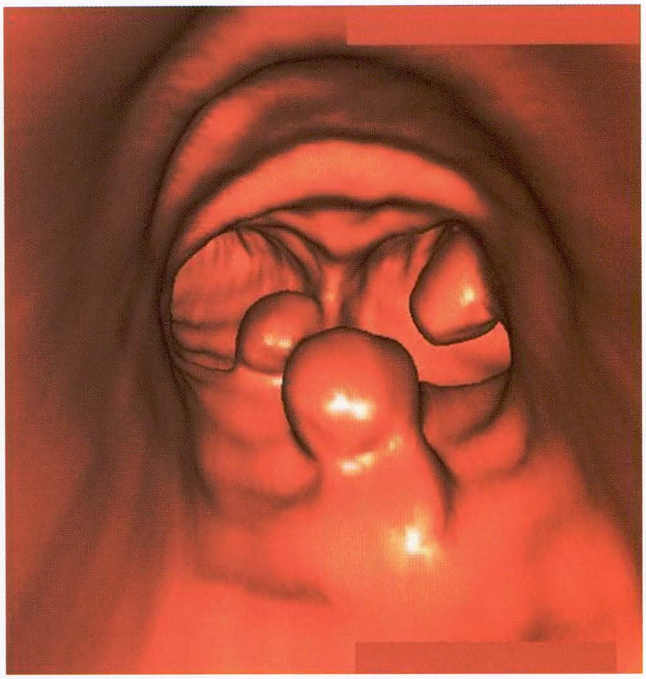

FIGURA 2-24. Broncoscopia virtual mostrando vegetações no terço distal da traqueia e na origem dos brônquios fonte em paciente com neurofibromatose.

Requisitos Definidos pelas Características do Paciente

Na realização de TC é essencial a preservação da dose de radiação em crianças e pacientes jovens. Esse mesmo procedimento deve ser adotado naquela população que necessita de controles tomográficos periódicos, como o paciente submetido a tratamento endovascular de aneurisma. O estado clínico do paciente pode interferir drasticamente na condução do exame e na seleção do protocolo. Podemos citar como exemplos o paciente dispneico que requer curta duração de rotação da hélice, adequado a sua capacidade de apneia, e aquele com função renal limítrofe, que necessita do exame, mas que deve receber a menor dose do meio de contraste venoso possível, a fim de reduzir a nefrotoxicidade.

O paciente tem importante parcela na realização do exame, e para tal deve ser orientado a fim de evitar artefatos de movimento, efetuando, principalmente, as manobras solicitadas de forma adequada.

Requisitos Definidos pelo Equipamento Utilizado

Obviamente o protocolo está vinculado às características e limitações do equipamento em questão, como número de canais, tempo de rotação, colimação, capacidade de aquisição contínua de imagens, *gating* cardíaco etc.

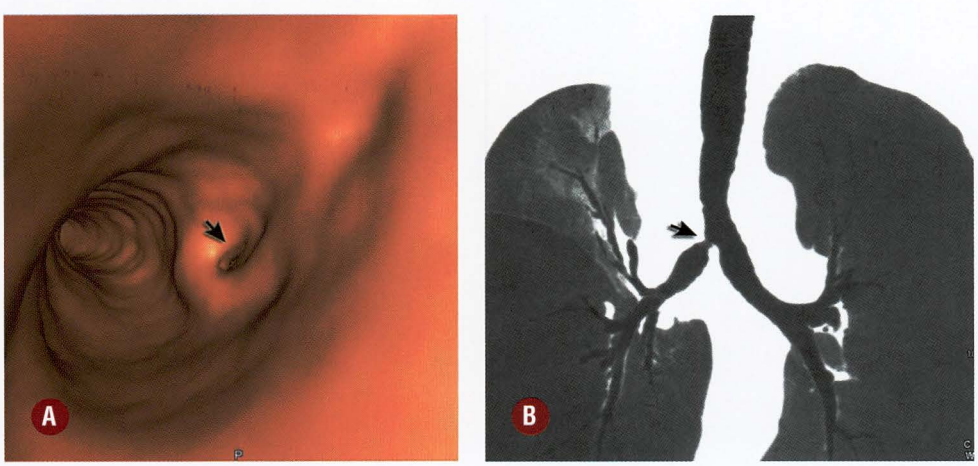

FIGURA 2-25. Broncoscopia virtual (**A**) e reconstrução coronal em MinIP (**B**) demonstram estenose de brônquio fonte direito (seta) em paciente com tuberculose traqueobrônquica.

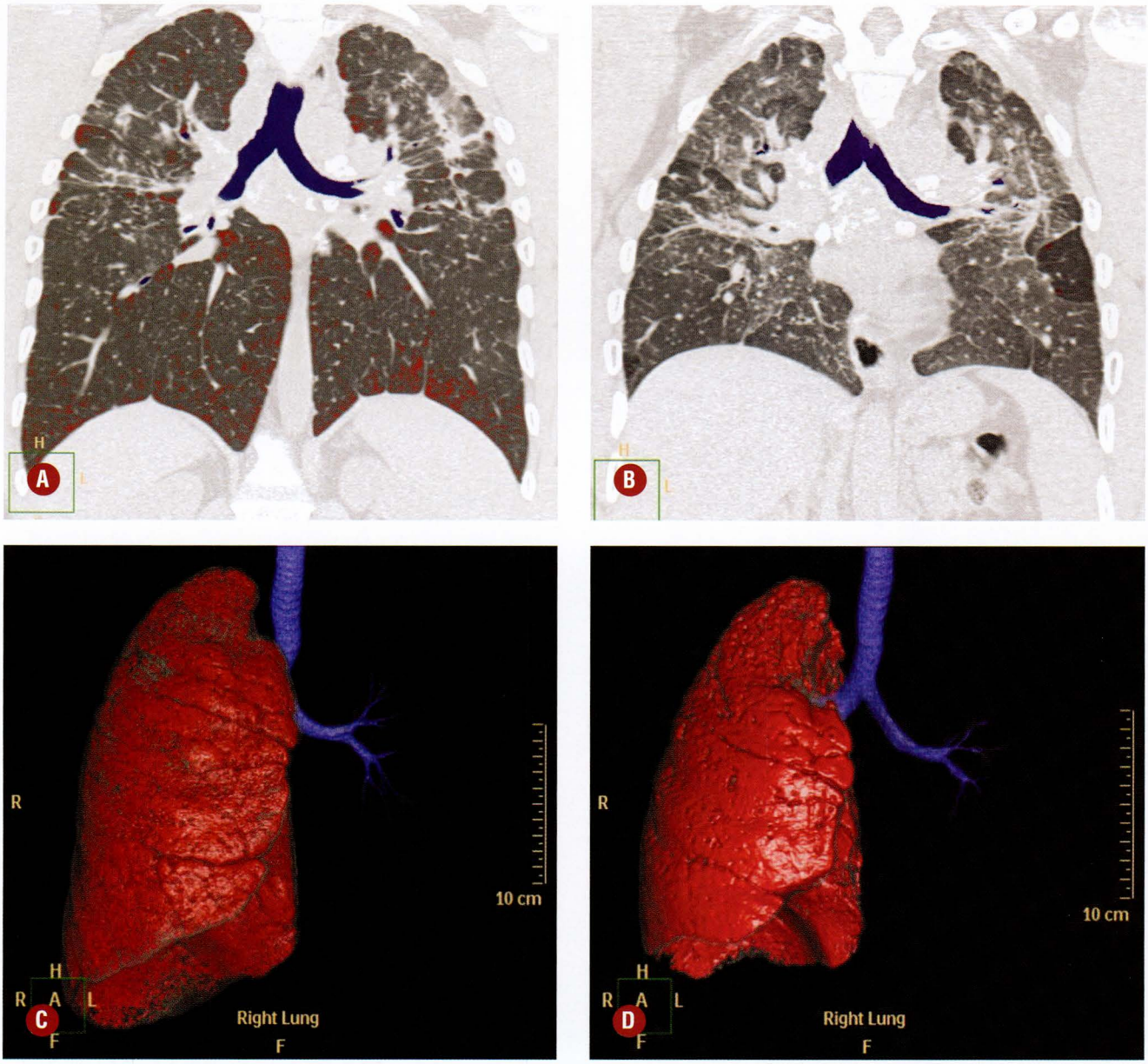

FIGURA 2-26. Individualização dos pulmões direito e esquerdo e da árvore traqueobrônquica em inspiração e expiração máximas, com avaliação dos volumes pulmonares. Reconstruções coronais em inspiração (**A**) e expiração (**B**). Reconstruções VRT com volumetria do pulmão direito em inspiração (**C**) e expiração (**D**).

Requisitos Definidos pelo Diagnóstico (Resolução Necessária)

1. *Resolução espacial (usar corte mais fino possível)*
   - Se possível, utilizar como rotina para estudo pulmonar.
   - Estudo de doenças intersticiais e de pequenas vias aéreas.
   - Estudo de vasos de pequeno calibre.
   - Estudos que necessitam de reconstruções MPR ou 3D.
2. *Resolução de contraste (exame com baixo nível de ruído)*
   - Sem necessidade de resolução espacial (aumentar a espessura do corte):
     a. estudo de lesões grandes, como massas mediastinais, aneurisma de aorta etc.
   - Com alta resolução espacial (cortes finos):
     a. captação do meio de contraste venoso:
        - estudo dinâmico de nódulos.
     b. Opacificação de pequenas estruturas vasculares:
        - embolia pulmonar em ramos subsegmentares;
        - estudo de placas coronarianas.
3. *Resolução temporal (usar* gating *cardíaco)*
   - Estudo de artérias coronárias.
   - Estudo do coração.
   - Estudo de massas mediastinais ou pulmonares contíguas ao coração.

Recursos para Redução da Dose de Radiação

1. Utilizar aquisição sequencial, ou seja, não volumétrica.

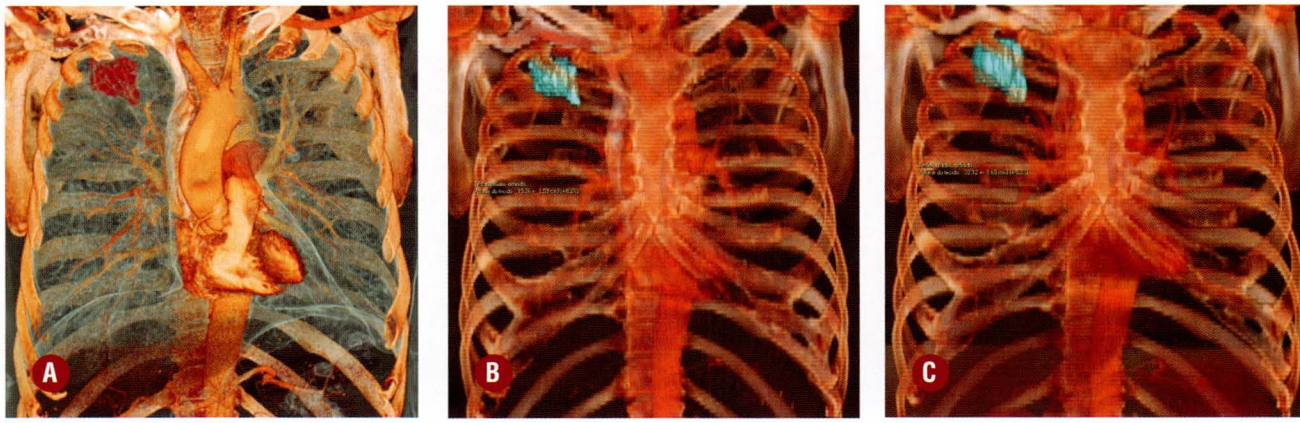

FIGURA 2-27. A caracterização e a individualização de tecidos permitem volumetria da lesão (**A**). As reconstruções coronais (**B, C**) do acompanhamento evolutivo trimestral de neoplasia no lobo superior do pulmão direito em tratamento demonstram crescimento da lesão.

2. Reduzir a extensão da hélice.
3. Reduzir regime do tubo:
   a. reduzir mAs e kV de acordo com o biotipo do paciente;
   b. usar modulação de dose:
      - de acordo com o topograma;
      - modulação em tempo real;
      - modulação pelo ECG.
4. Evitar repetições.

Recursos para Redução do Volume de Contraste

1. Usar tempo de hélice curto.
2. Calcular o volume de contraste pelo tempo de hélice.
3. Usar soro fisiológico com bomba de duas cabeças.

Protocolo com boa relação custo-benefício significa utilizar a menor quantidade de recursos para atingir o objetivo. O diagnóstico pode ser efetuado em um exame sequencial (não volumétrico) de 12 cortes com 40 mAs e 80kV, empregando-se 0,1 mSv de dose de radiação em uma criança com bronquiolite. Em outro extremo temos um exame de tórax com técnica volumétrica e cortes finos para avaliação de dor torácica aguda em paciente com dissecção aórtica, utilizando *gating* cardíaco retrospectivo com 900 mAs, 120kV, 20 mSv de radiação, administração de 100 mL de contraste venoso a 5 mL/s, gerando 4.000 imagens que necessitam de pós-processamento em VRT, MIP e reconstruções multiplanares com *center line* para estudo de coronárias, aorta, artérias pulmonares e válvulas cardíacas em diástole e sístole. Em ambos os casos o exame foi efetivo, esclarecendo o diagnóstico e justificando a utilização de recursos, apesar da grande discrepância entre os dois. Agora, seria justificada a utilização do segundo protocolo para o diagnóstico de bronquiolite, ou, ainda, o uso do primeiro protocolo para a suspeita clínica de dissecção ou TEP? À primeira impressão essas comparações podem parecer absurdas, porém, guardando as devidas proporções, o uso de protocolos sub ou superdimensionados ou inadequados é mais comum do que parece.

LITERATURA RECOMENDADA

1. Bae KT, Heiken JP, Brink JA. Aortic and hepatic peak enhancement at CT effect of contrast medium injection rate: pharmacokinetic analysis and experimental porcine model. Radiology 1998;206:455-64.
2. Bae KT, Seeck BA, Hildebolt CF, et al. Contrast enhancement in cardiovascular MDCT: effect of body weight, height, body surface area, body mass index and obesity. AJR Am J Roentgenol 2008;190:777-84.
3. Bae KT, Heiken JP. Scan and contrast administration principles for MDCT. Eur Radiol 2005;15:46-59.
4. Bae KT. Technical aspects of contrast delivery in advanced CT. Appl Radiol 2003;32[suppl]:12-9.
5. Beigelman-Aubry C, Hill C, Guibal A, et al. Multi-Detector row CT and postprocessing techniques in the assessment of diffuse lung disease. RadioGraphics 2005;25:1639-52.
6. Barrett JF, Keat N. Artifacts in CT: recognition and avoidance. RadioGraphics 2004;24:1679-91.
7. Berrington de Gonzalez A, Darby S. Risk of cancer from diagnostic X-rays: estimates for the UK and 14 other countries. Lancet 2004;363:345-51.
8. Boiselle PM, Reynolds K F, Ernst A. Multiplanar and three-dimensional imaging of the central airways with multidetector CT. AJR Am J Roentgenol 2002;179:301-8.
9. Campbell J, Kalra MK, Rizzo S, Maher MM, Shepard JA. Scanning beyond anatomic limits of the thorax in chest CT: findings, radiation dose and automatic tube current modulation. AJR Am J Roentgenol 2005;185:1525-30.
10. Chiu CH, Chern MS, Wu MH, et al. Usefulness of low-dose spiral CT of the chest in regular follow-up of postoperative non-small cell lung cancer patients: preliminary report. J Thorac Cardiovasc Surg 2003;125:1300-5.
11. Cademartiri F, Mollet NR, van der Lugt A, et al. Intravenous contrast material administration at helical 16-detector row CT coronary angiography: effect of iodine concentration on vascular attenuation. Radiology 2005;236:661-5.
12. Dalrymple NC, Prasad SR, El-Merhi FM, et al. Price of isotropy in multidetector CT. RadioGraphics 2007;27:49-62.
13. Diederich S, Lenzen H. Radiation exposure associated with imaging of the chest: comparison of different radiographic and computed tomography techniques. Cancer 2000;89:2457-60.
14. Diederich S, Lenzen H, Windmann R, et al. Pulmonary nodules: experimental and clinical studies at low-dose CT. Radiology 1999;213:289-98.
15. Funama Y, Awai K, Nakayama Y, et al. Radiation dose reduction without degradation of low-contrast detectability at abdominal multisection CT with a low-tube voltage technique: phantom study. Radiology 2005;237:905-10.

16. Gartenschlager M, Schweden F, Gast K, et al. Pulmonary nodules: detection with low-dose vs. conventional-dose spiral CT. Eur Radiol 1998;8:609-14.
17. Greess H, Wolf H, Baum U, et al. Dose reduction in computed tomography by attenuation-based online modulation of tube current: evaluation of six anatomical regions. Eur Radiol 2000;10:391-4.
18. Greess H, Nomayr A, Wolf H, et al. Dose reduction in CT examination of children by an attenuation-based on-line modulation of tube current (CARE dose). Eur Radiol 2002;12:1571-6.
19. Hamberg LM, Rhea JT, Hunter GJ, et al. Multi-detector row CT: radiation dose characteristics. Radiology 2003;226:762-72.
20. Heiken JP, Brink JA, McClennan BL, Sagel SS, Crowe TM, Gaines MV. Dynamic incremental CT: effect of volume and concentration of contrast material and patient weight on hepatic enhancement. Radiology 1995;195:353-7.
21. Hopper KD, Mosher TJ, Kasales CJ, et al. Thoracic spiral CT: delivery of contrast material pushed with injectable saline solution in a power injector. Radiology 1997;205:269-71.
22. Jakobs TF, Becker CR, Ohnesorge B, et al. Multislice helical CT of the heart with retrospective ECG gating: reduction of radiation exposure by ECG-controlled tube current modulation. Eur Radiol 2002;12:1081-6.
23. J Hsieh. Computed tomography: principles, design, artifacts and recent advances. SPIE Press Book, 2003, p. 113.
24. Jung KJ, Lee KS, Kim SY, Kim TS, Pyeun YS, Lee JY. Low-dose, volumetric helical CT: image quality, radiation dose and usefulness for evaluation of bronchiectasis. Invest Radiol 2000;35: 557-63.
25. Karabulut N, Toru M, Gelebek V, Gulsun M, Ariyurek OM. Comparison of low-dose and standard-dose helical CT in the evaluation of pulmonary nodules. Eur Radiol 2002;12:2764-9.
26. Kazama M, Tsukagoshi S, Okumura M. Image quality improvement and exposure dose reduction with the combined use of X-ray modulation and Boost3D. Proc SPIE Int Soc Opt Eng 2006;6142 :847-55.
27. Kalra MK, Rizzo S, Maher MM, et al. Chest CT performed with z-axis modulation: scanning protocol and radiation dose. Radiology 2005;237:303-8.
28. Kormano M, Partanen K, Soimakallio S, Kivimaki T. Dynamic contrast enhancement of the upper abdomen: effect of contrast medium and body weight. Invest Radiol 1983;18:364-7.
29. Platt JF, Reige KA, Ellis JH. Aortic enhancement during abdominal CT angiography: correlation with test injections, flow rates, and patient demographics. AJR Am J Roentgenol 1999;172:53-6.
30. Mahesh M, Cody DD. AAPM/RSNA Physics Tutorial for Residents. RadioGraphics 2007;27:1495-509.
31. Mahesh M. Search for isotropic resolution in CT from conventional through multiple-row detector. RadioGraphics 2002;22: 949-62.
32. Mastora I, Remy-Jardin M, Delannoy V, et al. Multi-detector row spiral CT angiography of the thoracic outlet: dose reduction with anatomically adapted online tube current modulation and preset dose savings. Radiology 2004;230:116-24
33. Mayo JR, Aldrich J, Müller NL. Radiation exposure at chest CT: a statement of the Fleischner Society. Radiology 2003;228:15-21.
34. Mayo JR, Hartman TE, Lee KS, Primack SL, Vedal S, Müller NL. CT of the chest: minimal tube current required for good image quality with the least radiation dose. AJR Am J Roentgenol 1995;164:603-7.
35. Mayo JR, Kim KI, MacDonald SL, et al. Reduced radiation dose helical chest CT: effect on reader evaluation of structures and lung findings. Radiology 2004;232:749-56.
36. McColloughCH, Bruesewitz MR, Kofler JM Jr. CT dose reduction and dose management tools: overview of available options. RadioGraphics 2006;26:503-12.
37. McNitt-Gray MF. AAPM/RSNA physics tutorial for residents: topics in CT: radiation dose in CT. RadioGraphics 2002;22: 1541-53.
38. Mulkens TH, Bellinck P, Baeyaert M, et al. Use of an automatic exposure control mechanism for dose optimization in multi-detector row CT examinations: clinical evaluation. Radiology 2005; 237:213-23.
39. Nyman U, Ahl TL, Kristiansson M, Nilsson L, Wettemark S. Patient-circumference-adapted dose regulation in body computed tomography: a practical and flexible formula. Acta Radiol 2005;46:396-406.
40. Rydberg J, Buckwalter KA, Caldemeyer KS, et al. Multisection CT: scanning techniques and clinical applications. RadioGraphics 2000;20:1787-806.
41. Rist C, Nikolaou K, Kirchin MA, et al. Contrast bolus optimization for cardiac 16-slice computed tomography: comparison of contrast medium formulations containing 300 and 400 milligrams of iodine per milliliter. Invest Radiol 2006;41: 460-7.
42. Rusinek H, Naidich DP, McGuinness G, et al. Pulmonary nodule detection: low-dose versus conventional CT. Radiology 1998;209:243-9.
43. Remy-Jardin M, Sobaszek A, Duhamel A, Mastora I, Zanetti C, Remy J. Asbestos-related pleuro-pulmonary diseases: evaluation with low-dose four-detector row spiral CT. Radiology 2004;233:182-90.
44. Silverman PM, Kalender WA, Hazle JD. Common terminology for single and multislice helical CT. AJR Am J Roentgenol 2001;176:1135-6.
45. Shirmpton PC, Jones DG, Hillier MC, et al. Survey of CT practice in the UK. II. Dosimetric aspects. NRPB report no R-249. Chilton, England: National Radiological Protection Board, 1991.
46. Shrimpton PC, Edyvean S. CT scanner dosimetry. Br J Radiol 1998;71:1-3.
47. Takahashi M, Maguire WM, Ashtari M, et al. Low-dose spiral computed tomography of the thorax: comparison with the standard-dose technique. Invest Radiol 1998;33:68-73.
48. Tack D, De Maertelaer V, Petit W, et al. Multi-detector row CT pulmonary angiography: comparison of standard-dose and simulated low-dose techniques. Radiology 2005;236: 318-25.
49. Weng MJ, Wu MT, Pan HB, Kan YY, Yang CF. The feasibility of low-dose CT for pulmonary metastasis in patients with primary gynecologic malignancy. Clin Imaging 2004;28:408-14.
50. Yamada T, Ono S, Tsuboi M, et al. Low-dose CT of the thorax in cancer follow-up. Eur J Radiol 2004;51:169-74.
51. Yi CA, Lee KS, Kim TS, Han D, Sung YM, Kim S. Multidetector CT of bronchiectasis: effect of radiation dose on image quality. AJR Am J Roentgenol 2003;181:501-5.
52. Zompatori M, Fasano L, Mazzoli M, et al. Spiral CT evaluation of pulmonary emphysema using a low-dose technique. Radiol Med (Torino) 2002;104:13-24.
53. Zaporozhan J, Ley S, Weinheimer O, et al. Multi-detector CT of the chest: influence of dose onto quantitative evaluation of severe emphysema: a simulation study. J Comput Assist Tomogr 2006; 30:460-8.

CAPÍTULO 3

Padrões Radiológicos Fundamentais

C. Isabela S. Silva
Nestor L. Müller

Neste capítulo serão discutidos os padrões radiológicos fundamentais e os achados e sinais diversos mais importantes da radiografia e da tomografia computadorizada (TC) do tórax. Sempre que possível, a correlação dos achados entre os dois métodos será demonstrada, assim como uma breve discussão do diagnóstico diferencial principal.

Consolidação

I. INTRODUÇÃO

Consolidação é definida na histologia como preenchimento dos alvéolos por diversos tipos de produto patológico. Causas de consolidação incluem exsudato inflamatório (pneumonia), conteúdo gástrico (pneumonia aspirativa), transudato (edema), sangue (hemorragia alveolar), material lipoproteináceo (proteinose alveolar) e células (carcinoma bronquioloalveolar, linfoma, pneumonia em organização).

II. RADIOGRAFIA E TOMOGRAFIA COMPUTADORIZADA

- A consolidação se caracteriza na radiografia (Fig. 3-1) e na TC (Fig. 3-2) pela presença de opacidade homogênea, que causa apagamento dos vasos pulmonares, com pequena ou nenhuma perda de volume.
- Os contornos das opacidades geralmente são mal definidos, exceto no ponto de contato com a pleura. Caso os brônquios estejam pérvios, podem ser vistos como imagens arredondadas ou tubulares com ar *(broncogramas aéreos)* (Fig. 3-2). Quando a consolidação envolve uma área de pulmão adjacente ao mediastino (geralmente lobo médio ou língula) ou diafragma (geralmente lobo inferior), ela apaga a borda dessa estrutura.
- Na radiografia de tórax, o borramento da silhueta do coração, da aorta ou do diafragma por uma opacidade adjacente é conhecido como *sinal da perda da silhueta* (Fig. 3-3). A opacidade responsável pelo borramento da silhueta pode ser pulmonar, mas também mediastinal (p. ex., massa mediastinal), pleural (p. ex., derrame pleural), ou até mesmo associada a deformidade da parede torácica. Em pacientes com *pectus excavatum* a borda direita do coração costuma estar obliterada, já que a depressão da parede torácica substitui o pulmão aerado adjacente à silhueta cardíaca (Fig. 3-4). O *pectus excavatum* na radiografia em PA pode ser confundido com consolidação ou atelectasia do lobo médio ou massa no ângulo cardiofrênico direito.

III. DIAGNÓSTICO DIFERENCIAL

- O diagnóstico diferencial da consolidação alveolar é baseado na história clínica (aguda, crônica, sintomas associados, como febre, dispneia e hemoptise), na distribuição da consolidação e na presença de sinais associados (p. ex., cardiomegalia) (Tabelas 3-1 e 3-2).
- A consolidação pode ser focal, esparsa ou distribuída amplamente por ambos os pulmões. A distribuição pode ser lobular, segmentar, lobar, central, peribrônquica, periférica, aleatória

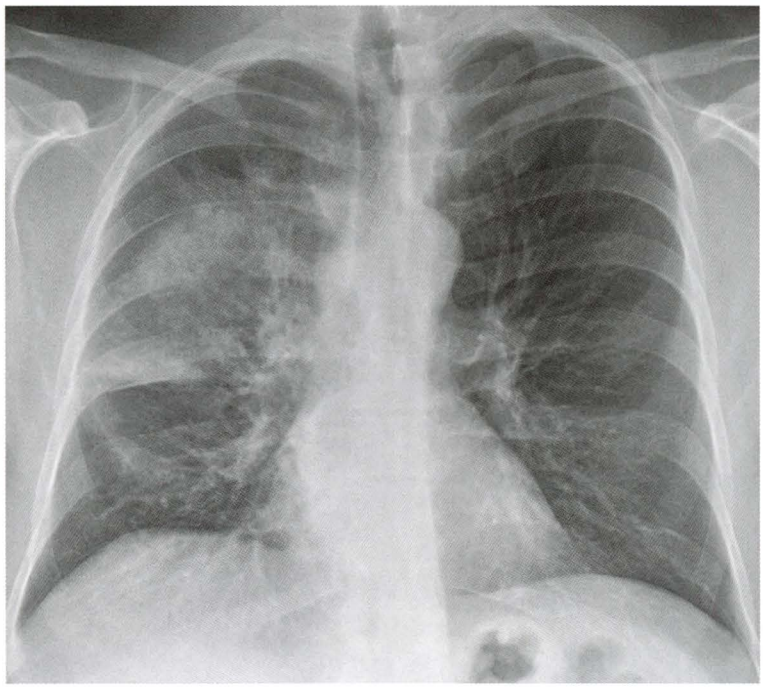

FIGURA 3-1. Consolidação. Radiografia de tórax em PA mostra consolidação multifocal no pulmão direito em paciente com pneumonia bacteriana.

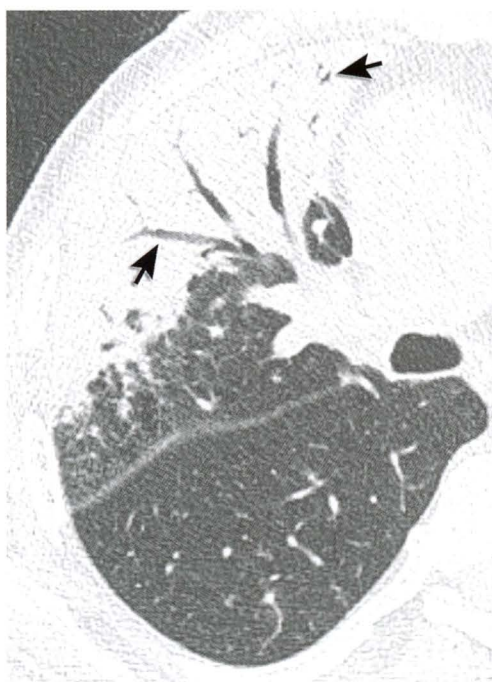

FIGURA 3-2. Consolidação. TCAR mostra consolidação no lobo superior direito com broncogramas aéreos (setas) em paciente com pneumonia bacteriana.

ou difusa. Na TC, pequenos focos nodulares de consolidação (nódulos acinares) com 5-10 mm de diâmetro podem ser frequentemente vistos nas regiões centrolobulares em pacientes com consolidação resultante de processos disseminados pelas vias aéreas, como broncopneumonia e aspiração (Fig. 3-5). Esses focos nodulares mal definidos podem ocasionalmente também ser vistos na radiografia. A progressão da consolidação na broncopneumonia é tipicamente da região centrolobular para um envolvimento de todo o lóbulo pulmonar (consolidação lobular) para, posteriormente, envolver a maior parte ou todo o segmento pulmonar (consolidação segmentar) (Fig. 3-6). A broncopneumonia geralmente afeta mais de um segmento e mais de um lobo pulmonar (Figs. 3-5 e 3-7). Causas comuns de broncopneumonia incluem *Staphylococcus aureus*, *Streptococcus pyogenes* e várias bactérias Gram-negativas. A consolidação segmentar, com ou sem perda de volume associada, também pode resultar de uma obstrução endobrônquica (p. ex., carcinoma pulmonar) ou de um infarto pulmonar (p. ex., tromboembolismo ou aspergilose angioinvasiva).

- Na pneumonia lobar, a consolidação classicamente inicia-se na região subpleural e, ao progredir, atravessa segmentos adjacentes (distribuição não segmentar) para envolver a maior parte ou todo o lobo pulmonar (Fig. 3-8). Causas de pneumonia lobar incluem *Streptococcus pneumoniae* e, menos frequentemente, *Klebsiella pneumoniae*, *Legionella* sp. e *Mycobacterium tuberculosis*. Outras causas de consolidação não segmentar são hemorragia focal, neoplasia, irradiação, síndrome de Löeffler, pneumonia em organização e pneumonia eosinofílica crônica.
- A consolidação na síndrome de Löeffler é classicamente transitória e migratória. Na pneumonia eosinofílica crônica, por sua vez, a consolidação acomete caracteristicamente as regiões periféricas dos lobos superiores (Fig. 3-9). A pneumonia em organização (antigamente chamada de bronquiolite obliterante com pneumonia em organização [BOOP]) caracteriza-se por evolução progressiva durante várias semanas e consolidação geralmente bilateral multifocal ou periférica na radiografia e tipicamente peribrônquica e/ou periférica na TC (Fig. 3-10). Uma consolidação não segmentar que evolui lentamente durante vários meses deve levantar a suspeita de carcinoma bronquioloalveolar ou linfoma (Fig. 3-11). Na

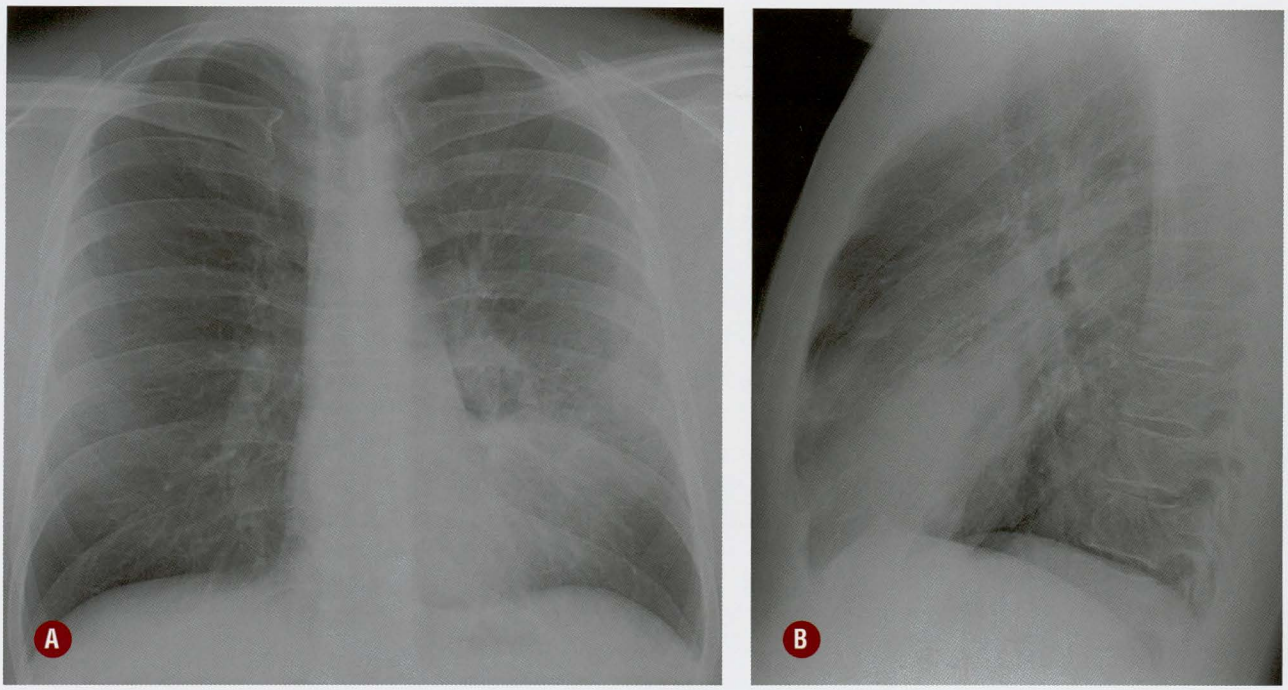

FIGURA 3-3. Sinal da perda da silhueta em paciente com pneumonia bacteriana. Radiografia de tórax em PA (**A**) mostra opacidade pulmonar à esquerda com borramento da silhueta cardíaca. A radiografia de tórax em perfil (**B**) confirma a localização da opacidade na língula.

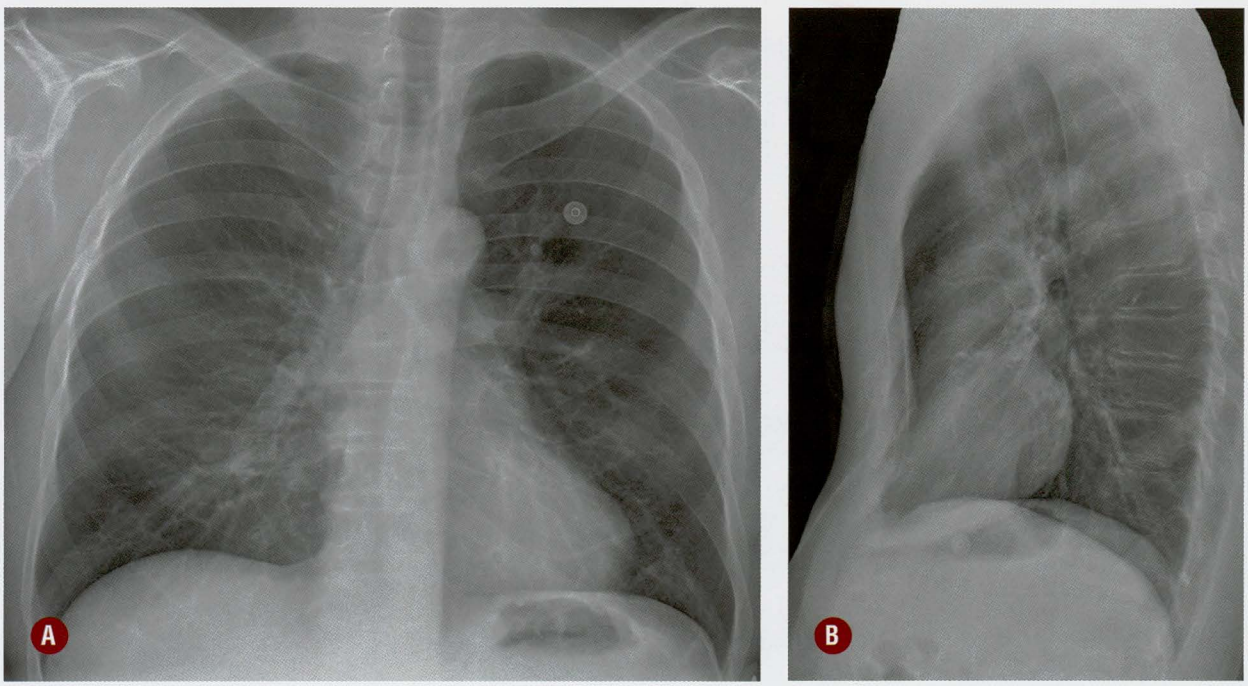

FIGURA 3-4. *Pectus excavatum*. Radiografia de tórax em PA (**A**) exibe opacidade projetada na região da borda cardíaca direita com obscurecimento da silhueta cardíaca. Notam-se também desvio do coração para a esquerda e aproximação dos arcos costais inferiores direitos. A incidência lateral (**B**) confirma a presença de *pectus excavatum*.

pneumonia lipoídica a consolidação pode ser focal, mimetizando neoplasia bilateral ou multifocal acometendo principalmente as regiões posteriores e centrais. A presença de áreas com atenuação de gordura no interior da consolidação ajuda no diagnóstico de pneumonia lipoídica.

- A consolidação bilateral extensa ou difusa é mais comum no edema pulmonar, na síndrome da angústia respiratória do adulto (SARA), na hemorragia pulmonar difusa e na pneumonia por *Pneumocystis*. No edema pulmonar hidrostático (p. ex., insuficiência cardíaca), a consolidação geralmente

TABELA 3-1. Diagnóstico Diferencial de Consolidação: Doença Aguda

Causas mais importantes	*Distribuição típica da consolidação*
Pneumonia e broncopneumonia	Focal ou multifocal, lobular, segmentar ou lobar. Nódulos centrolobulares e padrão de árvore em brotamento são comuns na TC em pacientes com broncopneumonia.
Aspiração de conteúdo gástrico (pneumonia aspirativa)	Principalmente as regiões decúbito-pendentes.
Edema pulmonar hidrostático (p. ex., insuficiência cardíaca)	Predomina nas regiões peri-hilares (aspecto em asa de borboleta); com frequência associa-se a espessamento dos septos interlobulares (linhas septais) e cardiomegalia.
Síndrome da angústia respiratória aguda (SARA)	Difusa ou com predomínio nas regiões pulmonares periféricas na radiografia e em áreas pendentes do pulmão na TC. Em geral não está associada a cardiomegalia ou linhas septais.
Hemorragia pulmonar	Focal ou difusa. Opacidades em vidro fosco mais comuns na TC.
Pneumonite actínica	Na região irradiada.

TABELA 3-2. Diagnóstico Diferencial de Consolidação: Doença Crônica

Causas mais importantes	*Distribuição típica da consolidação*
Pneumonia em organização (BOOP)	Multifocal ou periférica na radiografia. Geralmente bilateral, peribrônquica e/ou periférica na TC.
Pneumonia eosinofílica crônica	Periférica; predomínio nos lobos superiores.
Síndrome de Churg-Strauss	Periférica; predomínio nos lobos superiores.
Pneumonite pós-obstrutiva	Pode ser segmentar, lobar, ou afetar todo o pulmão. Tipicamente sem broncograma aéreo. É uma manifestação comum do carcinoma de pulmão endobrônquico.
Carcinoma bronquioloalveolar	Unilateral ou bilateral; em geral associada a vidro fosco e opacidades nodulares na TC.
Linfoma	Focal ou difusa.
Proteinose alveolar	Causa rara de consolidação na radiografia. Distribuição esparsa ou predominantemente peri-hilar. A TCAR tipicamente mostra opacidades com atenuação em vidro fosco, linhas intralobulares e espessamento de septos interlobulares (padrão de pavimentação em mosaico).



FIGURA 3-5. Broncopneumonia. TCAR mostra nódulos acinares medindo até 10 mm (setas) no lobo inferior direito e na língula associados a áreas esparsas de consolidação lobular (cabeça de seta).

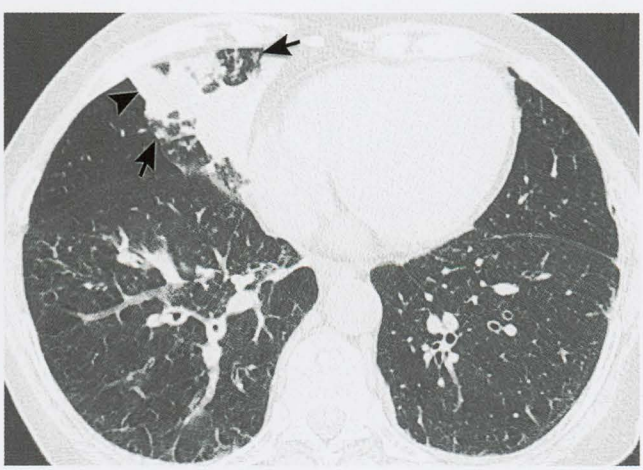

FIGURA 3-6. Broncopneumonia. TCAR demonstra consolidação segmentar confluente no lobo médio associada a nódulos centrolobulares (setas) e consolidação lobular (cabeça de seta). Presença de espessamento de paredes brônquicas no lobo inferior direito.

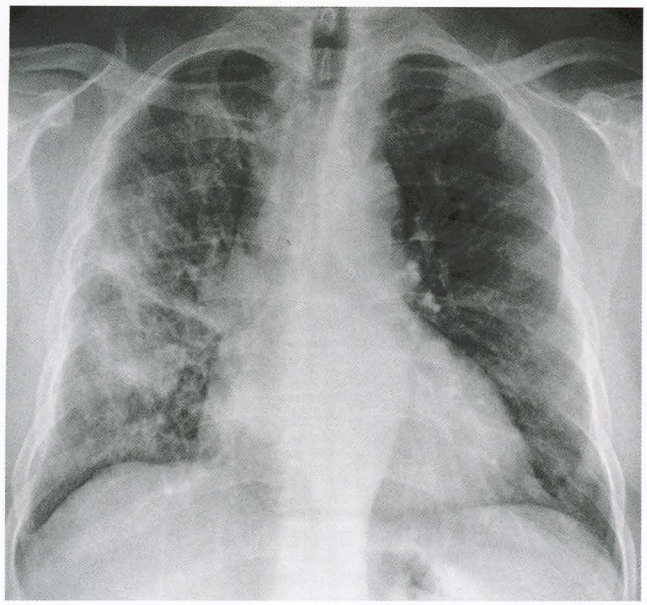

FIGURA 3-7. Broncopneumonia. Radiografia de tórax em PA mostra consolidação multifocal no pulmão direito.



FIGURA 3-9. Pneumonia eosinofílica crônica. Reconstrução coronal mostra consolidação periférica e bilateral predominando nas regiões pulmonares superiores.

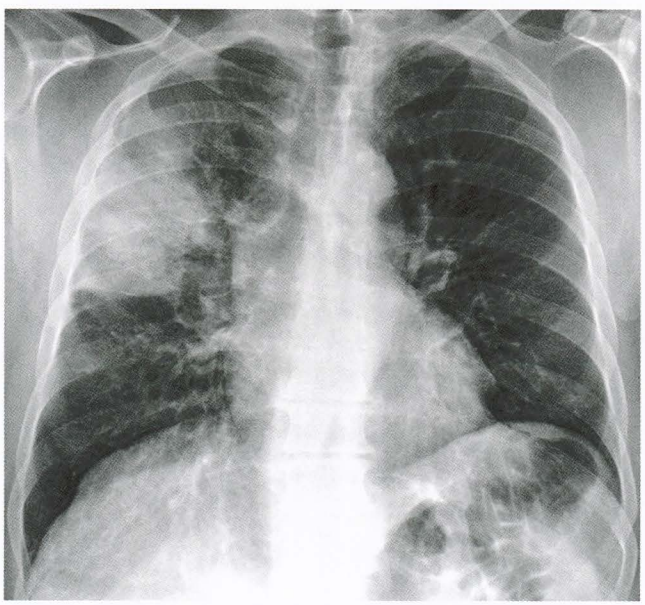

FIGURA 3-8. Pneumonia lobar. Radiografia de tórax em PA mostra consolidação no lobo superior direito.



FIGURA 3-10. Pneumonia em organização. TCAR demonstrando consolidação bilateral com distribuição predominantemente periférica e peribrônquica.

predomina nas regiões peri-hilares (aspecto em asa de borboleta) e com frequência associa-se a espessamento dos septos interlobulares (linhas septais) e cardiomegalia (Fig. 3-12). A consolidação na SARA tende a apresentar distribuição difusa ou predominantemente periférica, estando associada a coração de tamanho normal (Fig. 3-13). Na TC, a consolidação na SARA predomina nas áreas pendentes do pulmão e em geral acompanha-se de extensas opacidades com atenuação em vidro fosco (Fig. 3-14). A pneumonia por *Pneumocystis*, em seu aspecto típico, inicia-se como um velamento peri-hilar mal definido na radiografia e que progride para uma consolidação bilateral difusa. Na TC o padrão típico de pneumonia por *Pneumocystis* é de opacidades com atenuação em vidro fosco difusa ou com predominância nos lobos superiores.

■ Atelectasia

I. INTRODUÇÃO

Atelectasia é a redução parcial ou completa da inflação pulmonar, ou seja, diminuição de ar intrapulmonar associada a volume pulmonar reduzido. Pode decorrer de cinco mecanismos: obstrução brônquica, compressão pulmonar, retração passiva, falta de surfactante ou cicatrização (Tabela 3-3). O termo colapso pode ser utilizado na presença de atelectasia completa de um lobo ou de todo o pulmão.

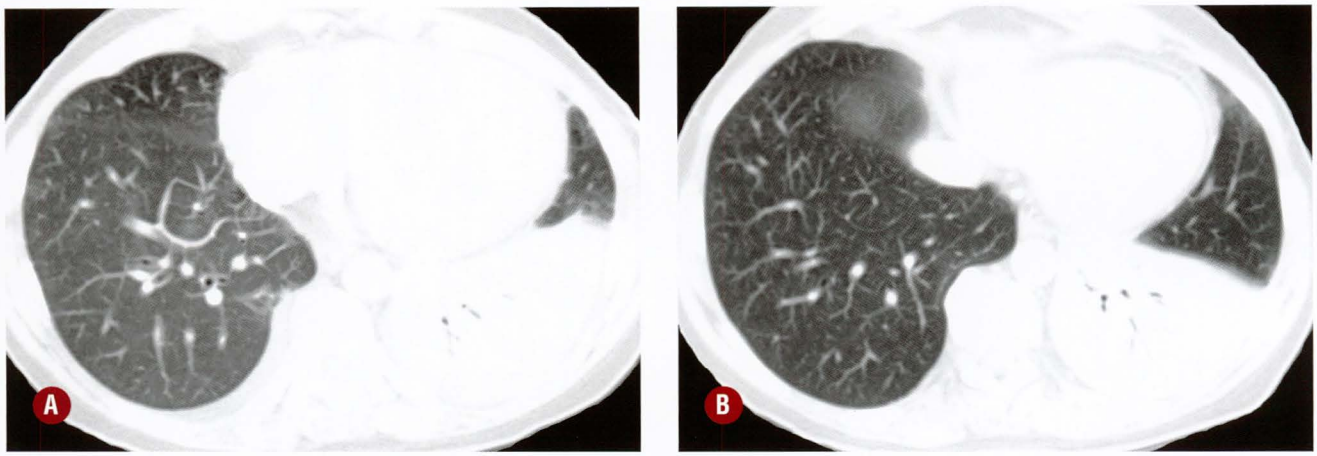

FIGURA 3-11. Linfoma pulmonar primário (maltoma). A, TC de tórax apresenta consolidação no lobo inferior esquerdo com broncogramas aéreos. O espessamento septal liso, o derrame pleural à direita e a cardiomegalia estão relacionados com insuficiência cardíaca descompensada. **B,** TC de controle um ano depois mostra persistência da consolidação do lobo inferior esquerdo e resolução dos achados de edema pulmonar hidrostático.

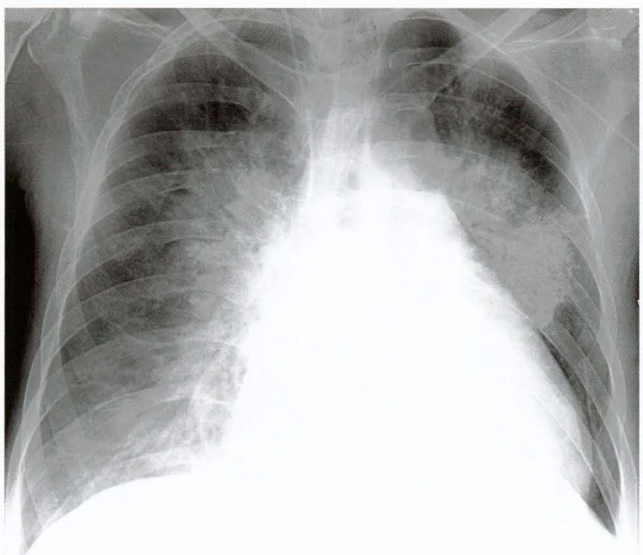

FIGURA 3-12. Edema pulmonar hidrostático. Radiografia de tórax em AP mostra consolidação central com aspecto de asa de borboleta e cardiomegalia.

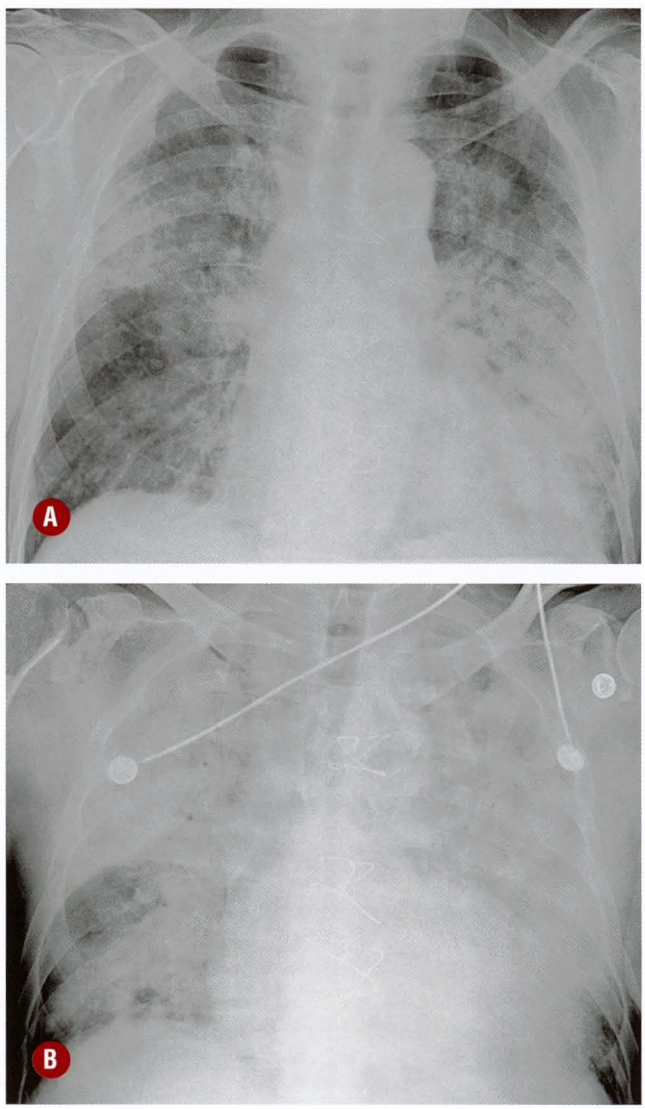

FIGURA 3-13. SARA. A, Radiografia de tórax em AP mostra consolidação bilateral e difusa. **B,** *Radiografia obtida dois dias depois exibe maior extensão das áreas de consolidação e alguns broncogramas aéreos no pulmão direito. Presença de esternorrafia metálica.*

II. RADIOGRAFIA E TOMOGRAFIA COMPUTADORIZADA

Os sinais radiológicos de atelectasia podem ser classificados em diretos e indiretos. *Sinais diretos* incluem deslocamento das fissuras interlobares (sinal mais importante e fidedigno) e aproximação de brônquios e vasos na área atelectasiada. *Sinais indiretos* compreendem aumento da opacidade (atenuação) do lobo atelectasiado e sinais relacionados com mecanismos que compensam a perda de volume, incluindo elevação do hemidiafragma, desvio do mediastino e hiperinflação do pulmão remanescente. A atelectasia apresenta realce homogêneo ao contraste endovenoso na TC. Broncogramas aéreos podem ser encontrados. A atelectasia pode ser subsegmentar, segmentar, lobar ou envolver todo um pulmão, além de ser qualificada, segundo a forma, como laminar (discoide) ou redonda.

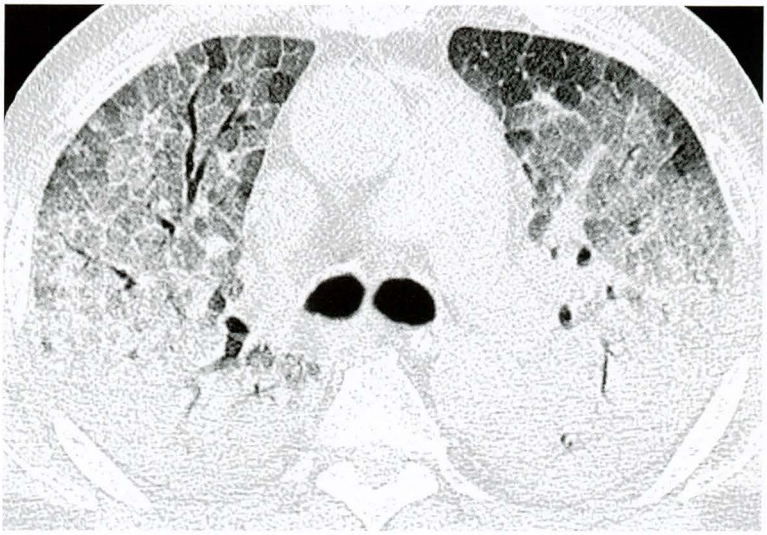

FIGURA 3-14. SARA. TCAR demonstra consolidação nas regiões pulmonares posteriores associadas a opacidades com atenuação em vidro fosco e espessamento septal esparso.

a. Atelectasia Pulmonar Total

A atelectasia de todo um pulmão geralmente é secundária à obstrução completa de um brônquio principal e associa-se a aumento da opacidade do pulmão atelectasiado (Fig. 3-15). No entanto, na obstrução parcial ou no pneumotórax, o pulmão atelectasiado pode manter transparência normal.

b. Atelectasia Lobar

Os padrões causados pela atelectasia dos lobos superiores direito e esquerdo diferem e são descritos separadamente. Os lobos inferiores têm padrões quase idênticos e serão avaliados em conjunto.

1. Atelectasia do Lobo Superior Direito (LSD)

Na atelectasia do LSD, a pequena fissura desvia-se para cima e assume uma configuração côncava inferiormente, enquanto a metade superior da grande fissura desloca-se anteriormente (Figs. 3-16 e 3-17). Outro sinal comumente associado à atelectasia do LSD ou do LSE é o pinçamento justafrênico (justadiafragmático), que consiste em uma pequena saliência triangular que se projeta para cima, na metade medial do hemidiafragma, no ponto mais alto da cúpula ou próximo a ela (Fig. 3-18). O pinçamento justafrênico está geralmente relacionado com o deslocamento cefálico da fissura acessória inferior ou, raramente, com a tração do septo intrapulmonar associado ao ligamento pulmonar inferior. O pinçamento justafrênico também pode ser visto após lobectomia.

A atelectasia do LSD causada por grandes tumores hilares pode estar associada a abaulamento característico na porção medial da pequena fissura, que resulta em uma configuração em S invertido, conhecida como *sinal do S de Golden* (Fig. 3-18). Esse sinal sugere fortemente a presença de carcinoma de pulmão como causa da atelectasia. Embora inicialmente descrito na atelectasia do lobo superior direito, o sinal do S de Golden é aplicável à atelectasia de qualquer lobo.

2. Atelectasia do Lobo Superior Esquerdo (LSE)

Todo o LSE, incluindo a língula, participa da atelectasia, resultando em deslocamento anterior e cefálico da grande fissura em um plano quase paralelo à parede anterior do tórax. Esse deslocamento é evidente sobretudo na radiografia em perfil (Fig. 3-19). Na radiografia frontal, a contiguidade do lobo atelectasiado com o mediastino anterior apaga a borda cardíaca esquerda (sinal da perda da silhueta). O segmento superior do lobo inferior hiperinflado passa a ocupar a porção superior do hemitórax esquerdo. Esse segmento com frequência insinua-se medialmente entre o ápice do lobo superior atelectasiado e o mediastino, criando uma interface nítida com a borda medial do lobo atelectasiado e permitindo a visualização do arco aórtico. O segmento superior hiperinflado é então visualizado

TABELA 3-3. Mecanismos de Atelectasia

Mecanismo	*Causas mais importantes*
Obstrução brônquica (atelectasia de reabsorção)	Corpo estranho, lesão endobrônquica, *plugs* de secreção.
Compressão do pulmão (atelectasia compressiva)	Derrame pleural, massa pulmonar, osteófitos, eventração, paralisia ou hérnia do diafragma.
Retração (atelectasia passiva)	Pneumotórax, atelectasia pendente.
Falta de surfactante (atelectasia adesiva)	Síndrome da membrana hialina, pneumonite actínica.
Cicatrização ou fibrose	Tuberculose crônica, fibrose pulmonar idiopática.

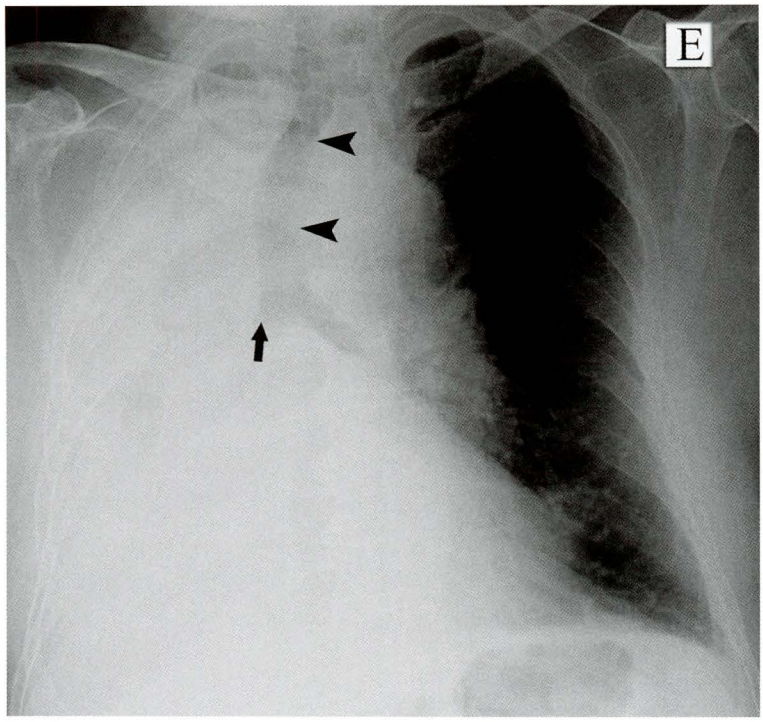

FIGURA 3-15. Atelectasia pulmonar total. Radiografia de tórax em AP evidencia pulmão direito opaco com sinais de perda de volume, notando-se desvio da traqueia para a direita (cabeças de seta). A atelectasia do pulmão direito foi secundária à obstrução tumoral do brônquio principal (seta).

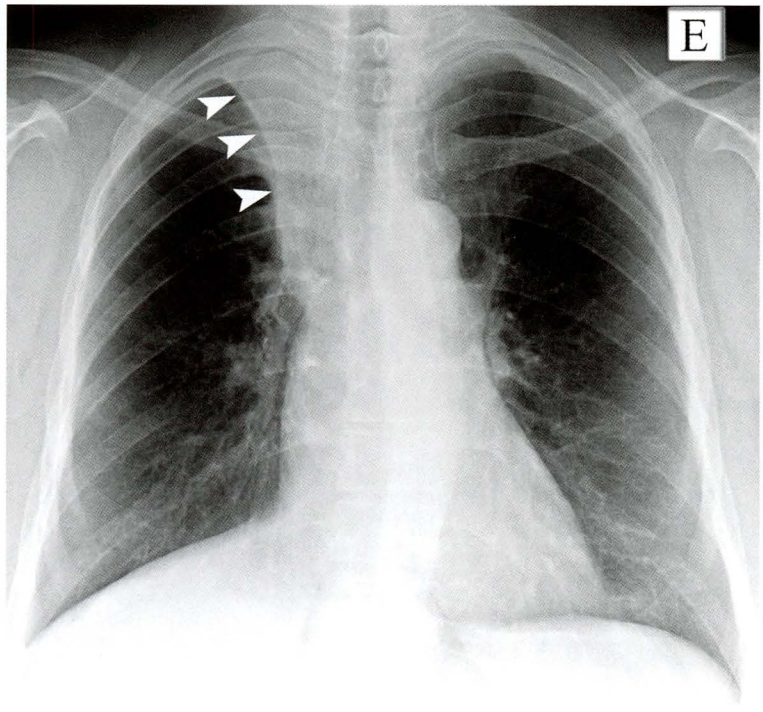

FIGURA 3-16. Atelectasia do lobo superior direito. Radiografia de tórax em PA mostra atelectasia do lobo superior direito com deslocamento cefálico e medial da pequena fissura (cabeças de seta) e elevação do hemidiafragma.

como uma meia-lua hipertransparente *(sinal da crescente de ar ou Luftsichel)* (Figs. 3-19A e 19D).

Na TC, a margem posterior do lobo superior esquerdo atelectasiado assume um contorno em V ou em forma de uma pequena saliência no trajeto que vai do ápice pulmonar até o hilo, como resultado da fixação da grande fissura pelo hilo (Fig. 3-19C).

3. Atelectasia do Lobo Médio

A pequena fissura e a metade inferior da grande fissura aproximam-se e quase entram em contato quando a atelectasia é completa (Fig. 3-20). O diagnóstico de atelectasia do lobo médio pode ser feito com facilidade na incidência em perfil. Na radiografia frontal pode não haver opacidade perceptível, e a única evidência de doença corresponde ao apagamento de

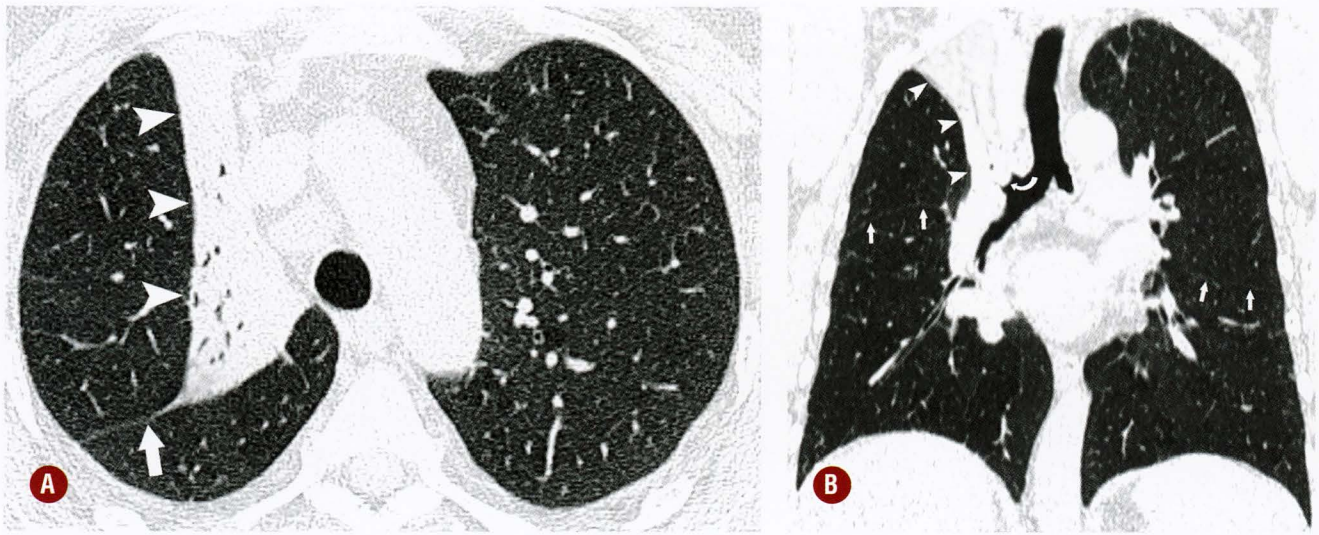

FIGURA 3-17. Atelectasia do lobo superior direito. Imagem de TCAR axial (**A**) ao nível do arco aórtico e reformatação coronal (**B**) demonstra o deslocamento cefálico e medial da pequena fissura (cabeças de seta) e o deslocamento anterior da metade superior da grande fissura (setas, compare com a grande fissura esquerda). Na reconstrução coronal é possível identificar tumor endobrônquico (seta curva) responsável pela atelectasia.

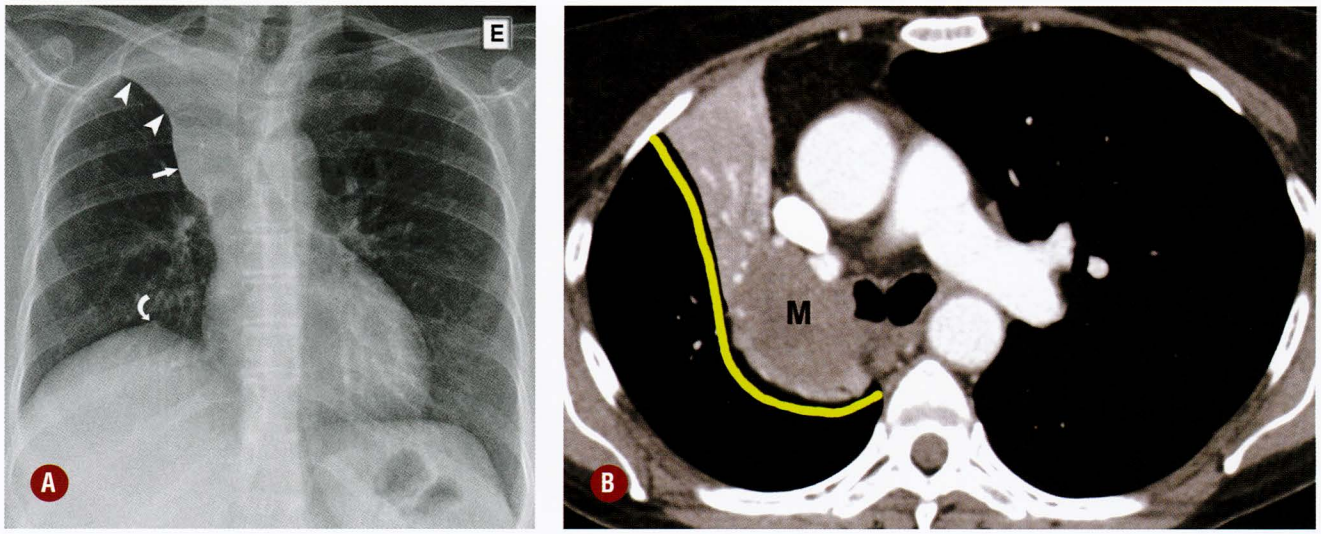

FIGURA 3-18. Atelectasia do lobo superior direito: sinal do S de Golden. A, Radiografia de tórax em PA mostra atelectasia do lobo superior direito com deslocamento cefálico e medial da pequena fissura. O sinal de S de Golden é formado pela concavidade da porção lateral (cabeças de seta) e pelo abaulamento inferior da porção medial (seta) da pequena fissura. Nota-se também pinçamento justadiafragmático direito (seta curva). **B,** TCAR com contraste exibe atelectasia do lobo superior direito, o aspecto do S de Golden (linha amarela) e a presença de massa (M) hipodensa obstruindo o brônquio principal direito.

parte da borda cardíaca direita, resultante da contiguidade do segmento medial do lobo atelectasiado com o átrio direito (sinal da perda da silhueta). Na TC, a atelectasia do lobo médio resulta em uma opacidade triangular ou trapezoide, com o vértice voltado na direção oposta ao hilo (Fig. 3-21).

4. Atelectasia dos Lobos Inferiores

A grande fissura desloca-se para baixo e para trás devido ao efeito de fulcro exercido pelo hilo e pelo ligamento pulmonar. O deslocamento fissural é mais fácil de ser identificado na radiografia de perfil, principalmente quando a atelectasia é parcial. No caso de atelectasia mais grave, a grande fissura torna-se evidente na radiografia frontal como uma interface oblíqua bem definida que se estende para baixo e lateralmente a partir do hilo (Fig. 3-22A). Um sinal indireto importante é o desvio inferior e medial do hilo, frequentemente resultando em não visualização da artéria pulmonar interlobar (Figs. 3-22A e 3-23A). Na TC, o lobo inferior atelectasiado assume uma direção posteromedial (Figs. 3-22B e 3-23B).

c. Atelectasia Segmentar

A atelectasia segmentar é, em geral, secundária à obstrução brônquica e está associada à pneumonite obstrutiva, resulta em opacidade homogênea segmentar sem broncograma aéreo.

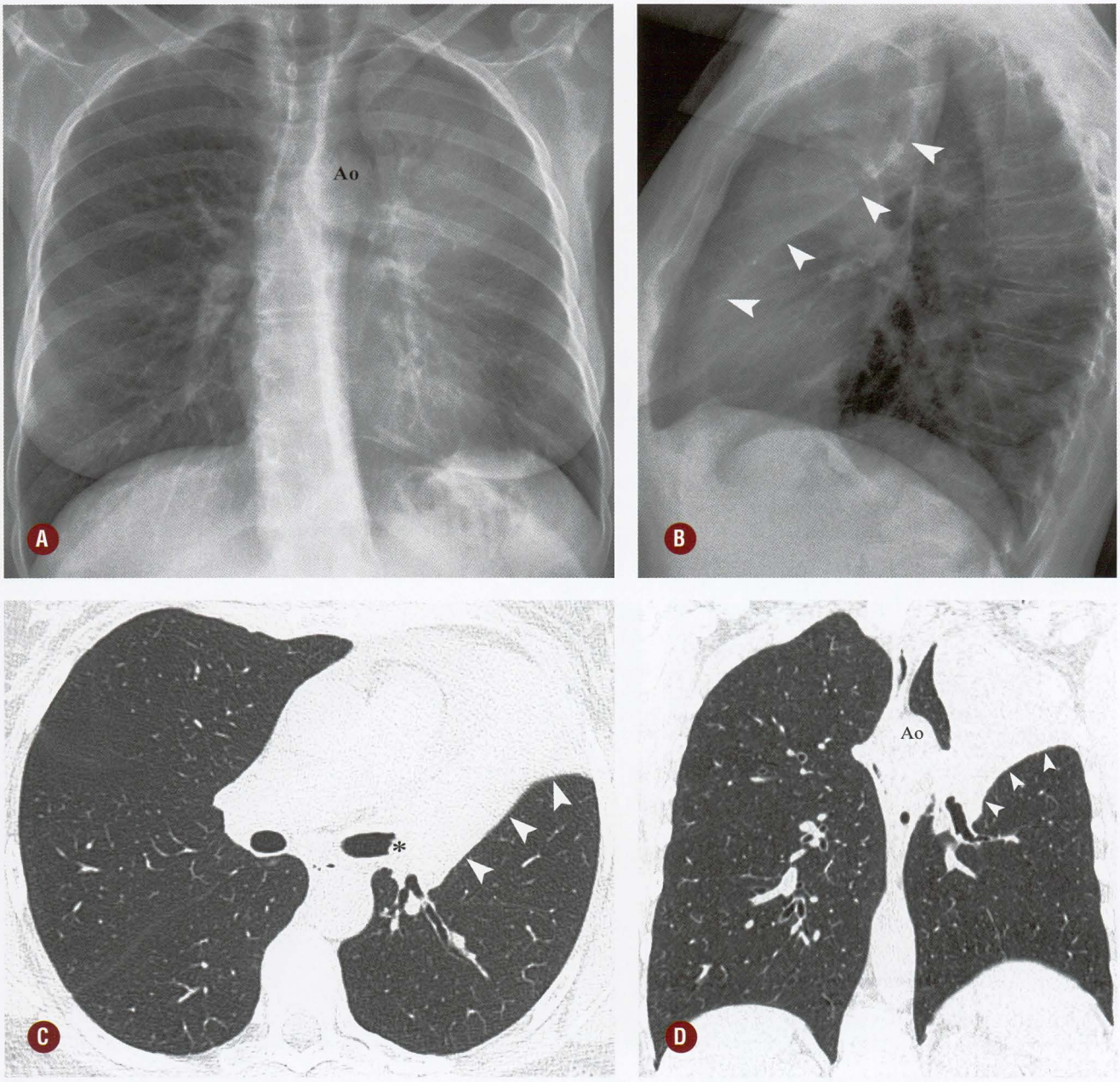

FIGURA 3-19. Radiografia de tórax em PA (**A**) e perfil (**B**) e imagens de TCAR axial (**C**) e coronal (B) mostram atelectasia do lobo superior esquerdo com o *sinal da crescente de ar ou Luftsichel* em paciente com tumor endobrônquico (*). As setas mostram deslocamento anterior (B e C) e cefálico (**D**) da grande fissura. Ao = arco aórtico.

d. Atelectasia Laminar (Discoide)

Manifesta-se como uma área focal de atelectasia com configuração linear ou discoide (mais bem caracterizada na TC), quase sempre se estendendo até a pleura (Figs. 3-24 e 3-25). Geralmente horizontal, pode também ser oblíqua ou vertical. A espessura pode variar de alguns milímetros a mais de 1 cm. As atelectasias laminares podem ser únicas ou múltiplas, unilaterais ou bilaterais, e estão, na maioria dos casos, associadas a condições que diminuem a incursão diafragmática, como cirurgia intra-abdominal ou doença inflamatória da pleura.

e. Atelectasia Redonda

A atelectasia redonda manifesta-se como opacidade focal arredondada ou oval para a qual convergem estruturas broncovasculares (*sinal da cauda de cometa*), que se curvam na direção da massa e do espessamento pleural adjacente, e está associada a perda de volume do lobo pulmonar acometido (Fig. 3-26). Em geral seu maior diâmetro mede 2,5 a 5 cm, embora possa atingir 10 cm ou mais. A atelectasia redonda decorre de aderência do parênquima pulmonar adjacente a uma área de espessamento pleural fibrótico, como ocorre, por exemplo, na doença pleural relacionada com asbesto ou na resolução de empiema.

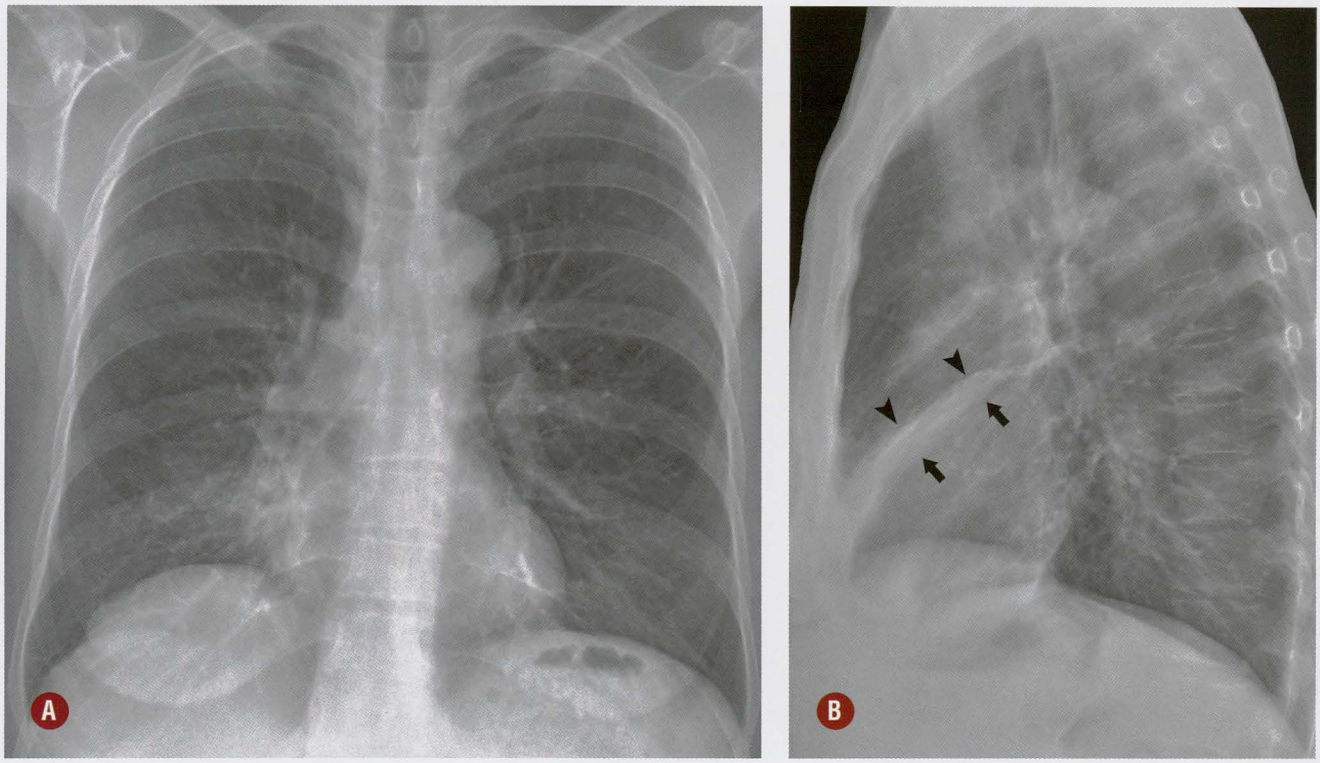

FIGURA 3-20. Atelectasia do lobo médio. Radiografia de tórax em PA (**A**) mostra opacidade no pulmão direito com apagamento da borda cardíaca (sinal da perda da silhueta). A incidência lateral (**B**) confirma a atelectasia do lobo médio (setas).

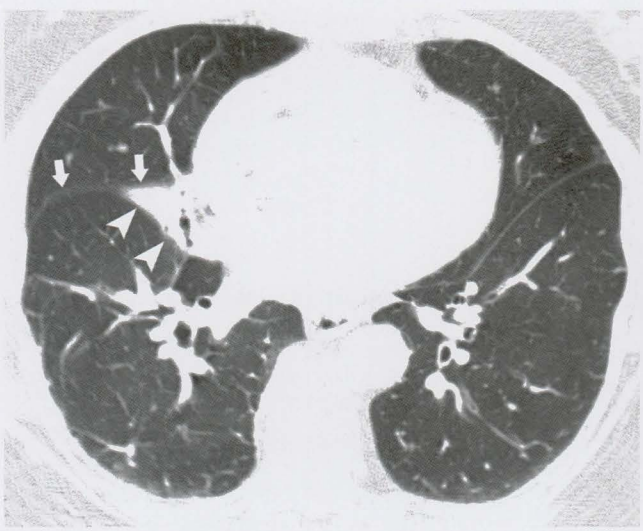

FIGURA 3-21. Atelectasia do lobo médio. TC de tórax demonstra opacidade triangular com vértice voltado em direção oposta ao hilo. O parênquima pulmonar atelectasiado é limitado anteriormente pela pequena fissura (setas) e posteriormente pela grande fissura (cabeças de seta).

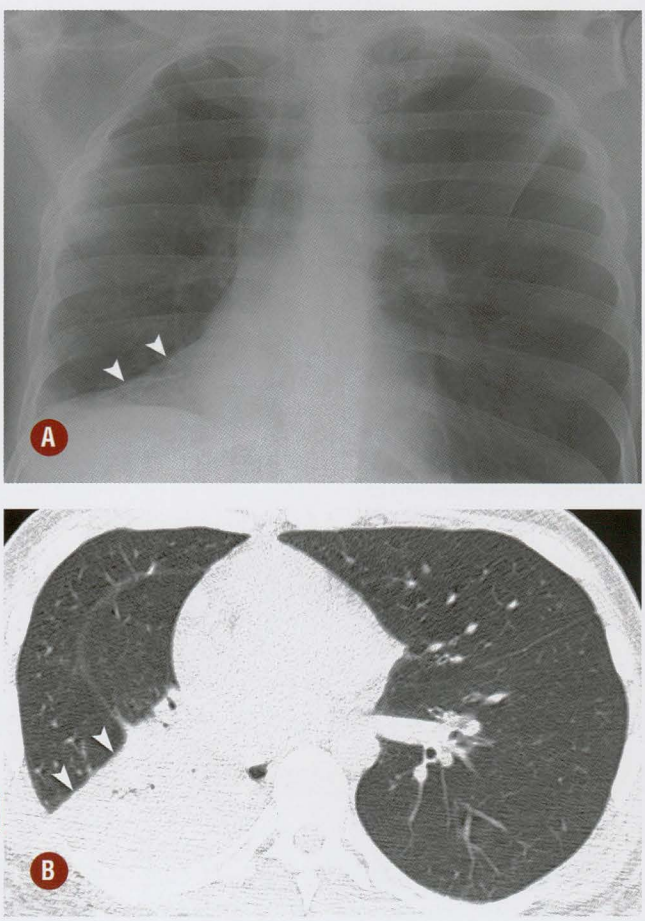

FIGURA 3-22. Atelectasia do lobo inferior direito. A radiografia de tórax em AP (**A**) e a imagem axial de TCAR (**B**) mostram sinais de atelectasia do lobo inferior direito. As cabeças de setas apontam a grande fissura deslocada. Na radiografia é possível notar deslocamento inferior e medial do hilo direito, importante sinal indireto de atelectasia do lobo inferior.

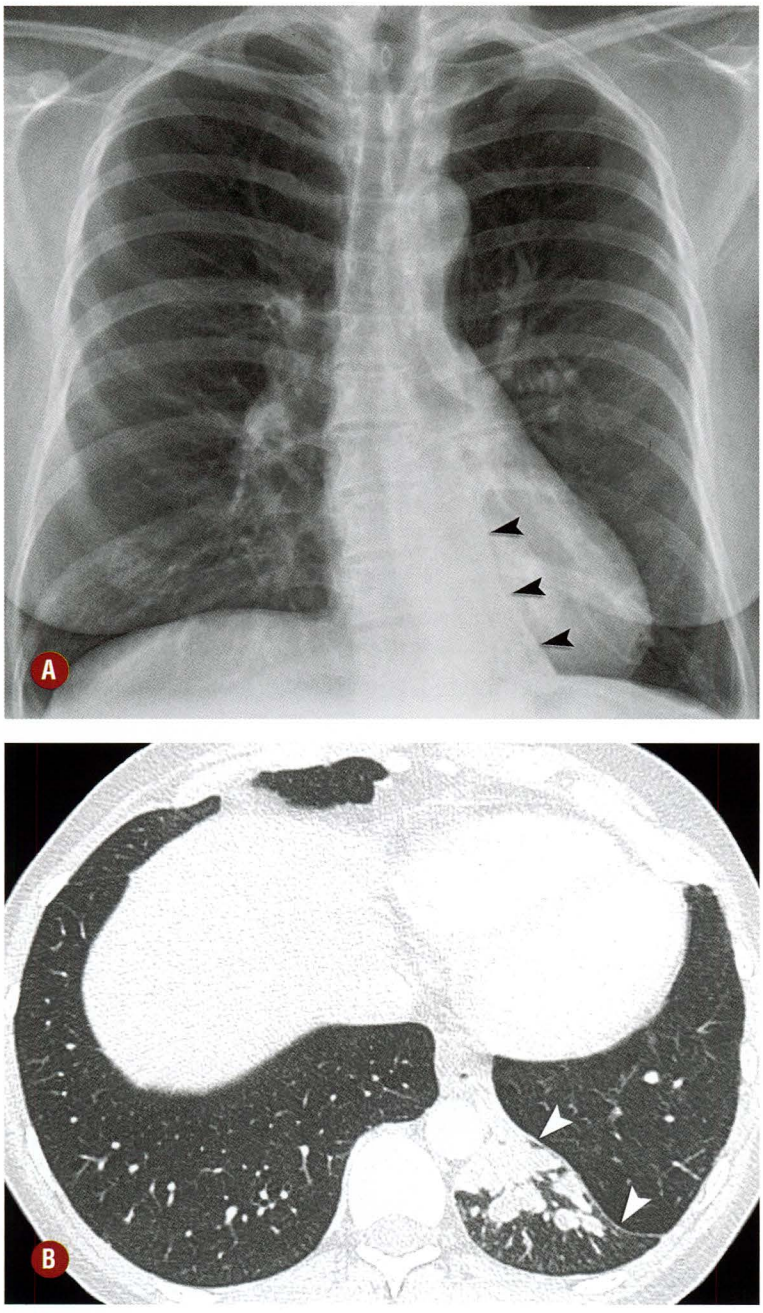

FIGURA 3-23. Atelectasia do lobo inferior esquerdo. Radiografia de tórax em PA (**A**) e imagem axial de TCAR (**B**) evidenciam deslocamento medial e posterior (cabeças de setas) da grande fissura. Na radiografia é possível identificar o deslocamento inferior e medial do hilo esquerdo.

f. Atelectasia Pendente

A atelectasia pendente (*opacidade pendente*) manifesta-se como opacidades com atenuação em vidro fosco ou curvilíneas subpleurais nas regiões pendentes dos pulmões na TC decorrentes do decúbito (Fig. 3-27). Ocorre nas regiões posteriores quando o paciente encontra-se em decúbito dorsal e nas anteriores quando em decúbito ventral. Desaparece com a mudança de decúbito.

■ Nódulos e Massas Pulmonares

I. INTRODUÇÃO

- *Nódulo* é definido como uma opacidade focal arredondada com menos de 3 cm de diâmetro. Quando menor que 10 mm, sugere-se qualificá-lo como "pequeno nódulo". Se menor que 3 mm, o termo micronódulo é geralmente empregado.
- *Massa* é qualquer lesão expansiva pulmonar, pleural, mediastinal ou da parede torácica maior que 3 cm, com contornos pelo menos parcialmente definidos, fora de topografia da fissura, independentemente das características de seus contornos ou da heterogeneidade de seu conteúdo.

II. RADIOGRAFIA E TOMOGRAFIA COMPUTADORIZADA

Generalidades

- Os nódulos e massas pulmonares podem ser homogêneos, e ter densidade de partes moles ou atenuação em vidro fosco, ou heterogêneos, e conter gordura ou focos de calcificação ou ossificação.

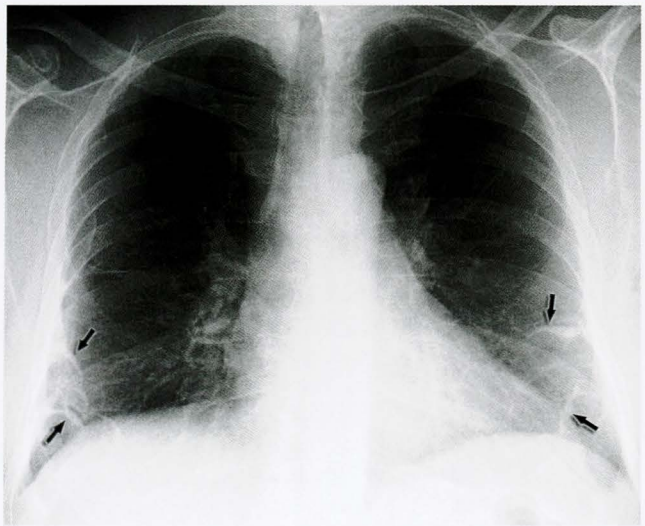

FIGURA 3-24. Atelectasias laminares na radiografia de tórax (setas).



FIGURA 3-25. Atelectasias laminares na TCAR (setas).

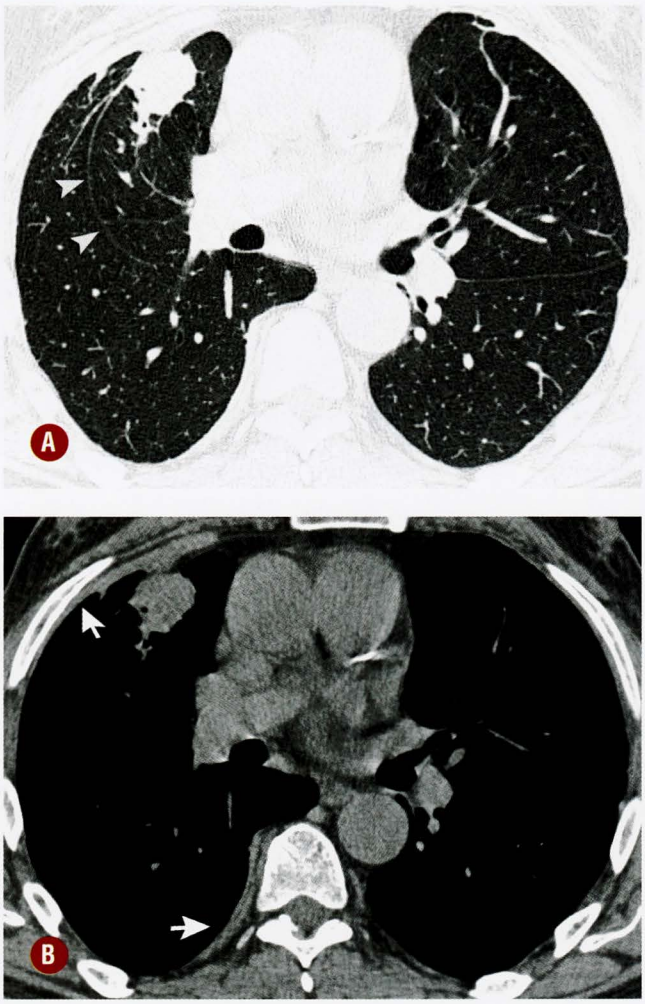

FIGURA 3-26. Atelectasia redonda na TCAR. A, Janela de pulmão mostra opacidade focal arredondada no lobo superior direito e convergência das estruturas adjacentes em sua direção (setas). Note que o lobo superior direito apresenta perda de volume. **B,** Na janela de mediastino é possível identificar as áreas de espessamento pleural (setas).



FIGURA 3-27. Atelectasia pendente (opacidade pendente) associada ao decúbito. Imagem de TCAR mostra opacidades com atenuação em vidro fosco (cabeças de setas) nas regiões pulmonares posteriores.

- A maioria dos *nódulos pulmonares solitários* é composta por carcinomas ou tuberculomas. No entanto, o diagnóstico diferencial inclui grande número de outras neoplasias (hamartoma, tumor carcinoide, metástase isolada de sarcoma ou carcinoma), infecções (histoplasmose, blastomicose, pneumonia redonda, cisto hidático) e outras causas (cisto broncogênico, malformação arteriovenosa, hematoma pós-traumático) (Tabela 3-4).
- Fatores que favorecem a presença de nódulo benigno incluem lesão menor que 2 cm, bordas lisas, presença de calcificação central ou difusa e paciente jovem não fumante. Nódulo maior que 2 cm, presença de bordas espiculadas, ausência de calcificação, paciente acima da quinta década de vida e o fumo são fatores que favorecem a malignidade. A calcificação e outras características dos nódulos pulmonares são mais bem avaliadas na TC do que na radiografia. O exame de TC, para avaliação inicial do nódulo pulmonar, deve ser feito com técnica volumétrica, de preferência em equipamentos com múltiplas fileiras de detectores e corte finos (1-2 mm). Não há necessidade de contraste iodado endovenoso. Nos exames de controle recomenda-se a redução da dose de radiação.
- Causas principais de *nódulos ou massas pulmonares múltiplas* nos métodos de imagem envolvem infecções (p. ex., embolia séptica, abscessos, aspergilose angioinvasiva), neoplasias (metástases, linfoma, sarcoma de Kaposi), vasculites (granulomatose de Wegener), trauma (hematomas pulmonares) e malformações arteriovenosas (Tabela 3-5).

Calcificação

- Na radiografia de tórax e na TC, a calcificação difusa ou lamelar de um nódulo pulmonar é o sinal mais fidedigno de benignidade, geralmente refletindo a presença de um foco cicatrizado de inflamação granulomatosa, principalmente tuberculose (Fig. 3-28).
- Calcificação central em um nódulo pulmonar de 2 cm ou menos de diâmetro também quase sempre reflete benignidade.
- Calcificação em pipoca é vista em uma pequena porcentagem de hamartomas. Um achado mais comum e característico de hamartomas é a presença de focos de gordura (atenuação entre -30 e -120 UH), vistos em aproximadamente 60% dos hamartomas (Fig. 3-29).
- Calcificações finas ou excêntricas podem ser encontradas em nódulos benignos e malignos.

Cavidade (Escavação)

- Cavidade é um espaço que contém gás, com ou sem nível líquido, dentro de nódulo, massa ou consolidação pulmonar

TABELA 3-4. Diagnóstico Diferencial de Nódulo Pulmonar Solitário

Causas mais frequentes	*Comentários*
Tuberculose	Principalmente nos lobos superiores. Escavação e calcificação são comuns. Bordas lisas ou espiculadas.
Carcinoma de pulmão	Bordas espiculadas ou, menos frequentemente, lobuladas ou lisas.
Metástase pulmonar isolada	Bordas lisas, lobuladas, ou, menos frequentemente, espiculadas. Metástases isoladas ocorrem principalmente em sarcomas.
Tumor carcinoide	Causa incomum. Margens geralmente lisas.
Hamartoma	Causa incomum; 60% têm áreas com atenuação de gordura na TC. Calcificação em pipoca típica, mas rara.
Cisto broncogênico	Causa incomum; 50% têm atenuação de água na TC. Todos têm sinal intenso na imagem T2 da ressonância magnética.

TABELA 3-5. Diagnóstico Diferencial de Nódulos ou Massas Múltiplas

Causas mais frequentes	*Comentários*
Metástases pulmonares	Vários tamanhos. Predominam nos lobos inferiores.
Embolismo séptico	Escavação é comum. Predominam nos lobos inferiores.
Aspergilose angioinvasiva	Paciente imunocomprometido. Sinal do halo na TC; sinal do crescente aéreo na fase de recuperação neutrofílica.
Granulomatose de Wegener	Nódulos e massas de vários tamanhos. Escavação é comum.
Hematomas	Pós-trauma.
Malformações arteriovenosas	TC mostra as artérias que suprem e as veias que drenam as lesões.

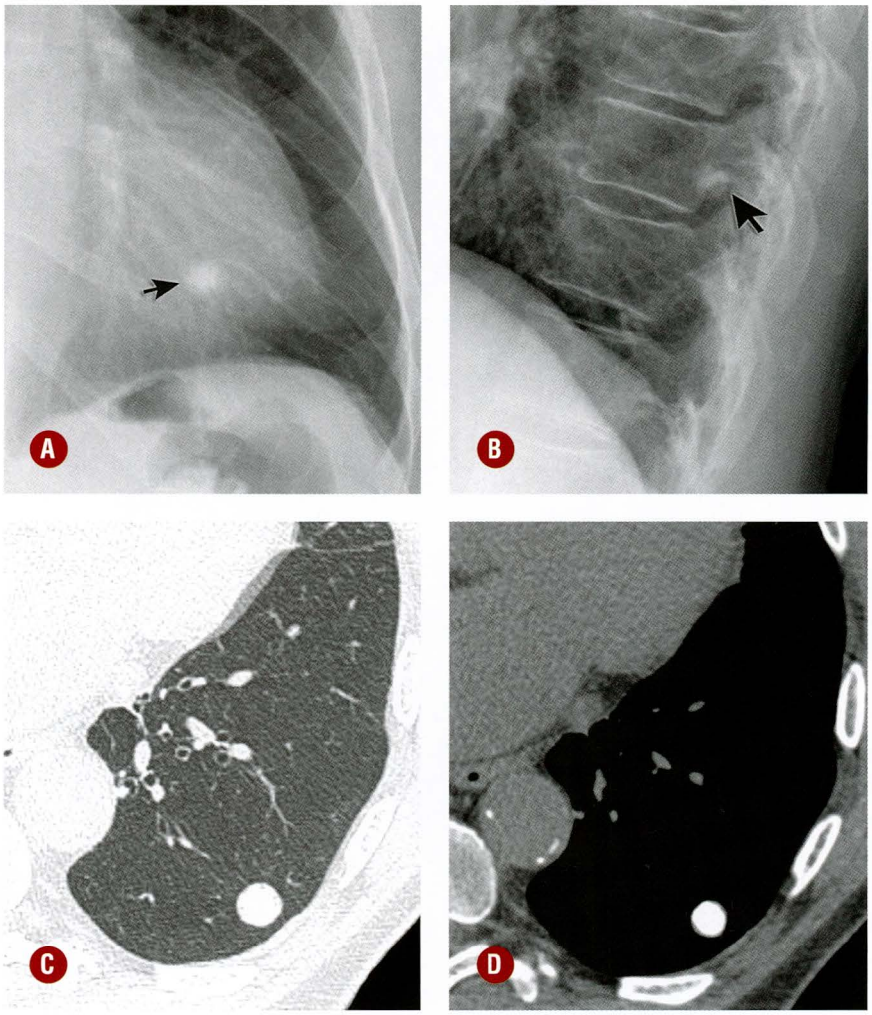

FIGURA 3-28. Nódulo pulmonar. Nódulo calcificado de aspecto benigno (granuloma) nas radiografias de tórax localizadas em PA (**A**, seta) e perfil (**B**, seta) e nas imagens de TC axial fotografadas para avaliação do parênquima (**C**) e do mediastino (**D**).

geralmente produzida pela eliminação ou drenagem da parte necrótica pela via aérea. Cavidade não é sinônimo de abscesso. O abscesso pulmonar sem comunicação com a árvore brônquica é radiologicamente opaco; apenas quando o abscesso se comunica com a árvore brônquica, permitindo que o ar substitua o material necrótico, desenvolve-se uma cavidade.

- O termo cavitação não deve ser usado como sinônimo de escavação: na língua portuguesa, cavitação tem significado diferente e seu uso é inapropriado.
- Quase todas as cavidades solitárias, cuja parte mais espessa da parede tem menos de 1 mm de espessura, e aproximadamente 90% das cavidades solitárias, cuja parte mais espessa da parede tem até 4 mm de espessura, são benignas. Cavidades com 5 a 15 mm na sua parte mais espessa têm distribuição equitativa entre as lesões benignas e malignas; aproximadamente 90% das lesões com espessura da parede da cavidade superior a 15 mm são malignas. Motivos comuns de cavidades de paredes finas (menos de 4 mm) incluem infecções crônicas (tuberculose, coccidioidomicose) e embolismo séptico (Fig. 3-30). Causas importantes de cavidades de paredes espessas são carcinoma de pulmão e granulomatose de Wegener (Fig. 3-31). O revestimento interno da parede da cavidade tende a ser nodular ou lobulado no carcinoma de pulmão, irregular no abscesso pulmonar e liso na maioria das outras lesões cavitárias.
- A presença de nível líquido dentro de uma cavidade indica presença de pus ou outro conteúdo líquido, como secreções ou sangue (Fig. 3-32).
- A existência de um nódulo ou massa móvel dentro de uma cavidade sugere colonização fúngica (bola fúngica) (Fig. 3-33), embora também possa ocorrer em hematoma. Outro achado que pode ser visto na bola fúngica é o *sinal do crescente aéreo*, em que se observa coleção de ar em forma de menisco ou meia-lua circundando a lesão intracavitária ou interposta entre a parede superior da cavidade preexistente e a lesão intracavitária pendente. Todavia o sinal do crescente aéreo é típico da aspergilose pulmonar angioinvasiva, sendo geralmente uma manifestação tardia dessa doença e associado à recuperação dos neutrófilos (Fig. 3-34). Esse sinal é decorrente da retração do parênquima pulmonar infartado e da reabsorção de tecido necrótico na periferia da lesão, com preenchimento do espaço entre o tecido desvitalizado e o parênquima adjacente por ar. Outras condições que podem cursar com o sinal do crescente aéreo na radiografia ou na TC são carcinoma de pulmão, abscesso bacteriano, hemorragia intracavitária e cisto hidático.

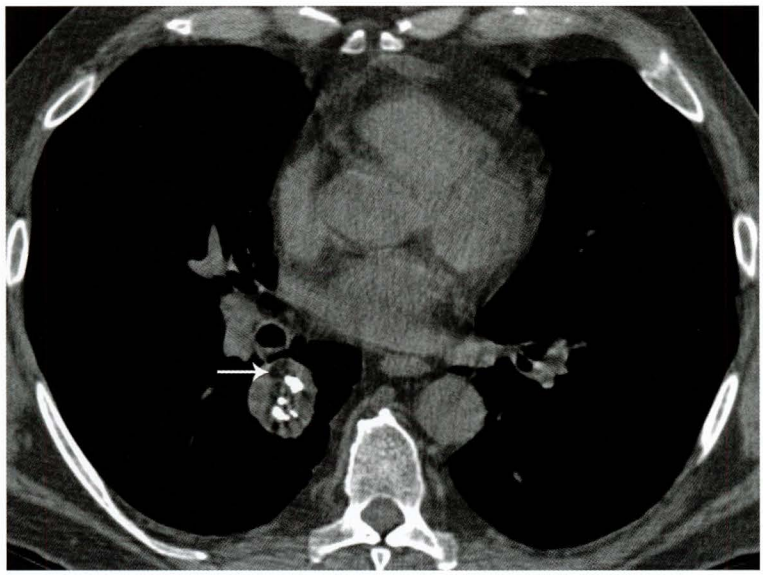

FIGURA 3-29. Nódulo pulmonar: hamartoma. Imagem de TC mostra nódulo pulmonar com áreas de gordura (seta) e calcificação consistentes com hamartoma.



FIGURA 3-30. Tuberculose. Imagem de TCAR evidencia lesões escavadas de paredes finas e lisas no lóbulo inferior direito, com pequeno nódulo adjacente. Presença de brônquios dilatados.



FIGURA 3-31. Carcinoma escamoso. Imagem de TCAR mostra lesão escavada de paredes espessas no lobo inferior direito.

- As membranas colapsadas de um cisto hidático roto podem flutuar na superfície do líquido (sinal da vitória-régia ou camalote).
- Algumas doenças cavitárias são tipicamente solitárias (p. ex., carcinoma pulmonar primário, abscesso pulmonar); outras doenças são caracteristicamente múltiplas (p. ex., neoplasia metastática, granulomatose de Wegener e embolia séptica).

Pseudocavidade

- Identificada na TC como uma área arredondada ou oval de baixo coeficiente de atenuação e geralmente com menos de 1 cm de diâmetro em nódulos ou massas pulmonares ou em uma área de consolidação (Fig. 3-35).
- Geralmente consiste em: a) porção de parênquima pulmonar preservado do processo de consolidação; b) presença de brônquios dilatados ou de calibre normal; c) área de enfisema no interior da lesão. Pseudocavidades podem ser identificadas principalmente em pacientes com adenocarcinoma, carcinoma bronquioloalveolar e pneumonia.

Atenuação do Nódulo Pulmonar na TC (Fig. 3-36)

- Na TC, o nódulo pulmonar pode ser classificado, quanto a sua atenuação, como "sólido" (densidade de partes moles), quando obscurece completamente o parênquima; "não sólido" (atenuação em vidro fosco), quando não obscurece as margens vasculares e paredes brônquicas; e "parcialmente sólido" ou "semissólido" (opacidade em vidro fosco com

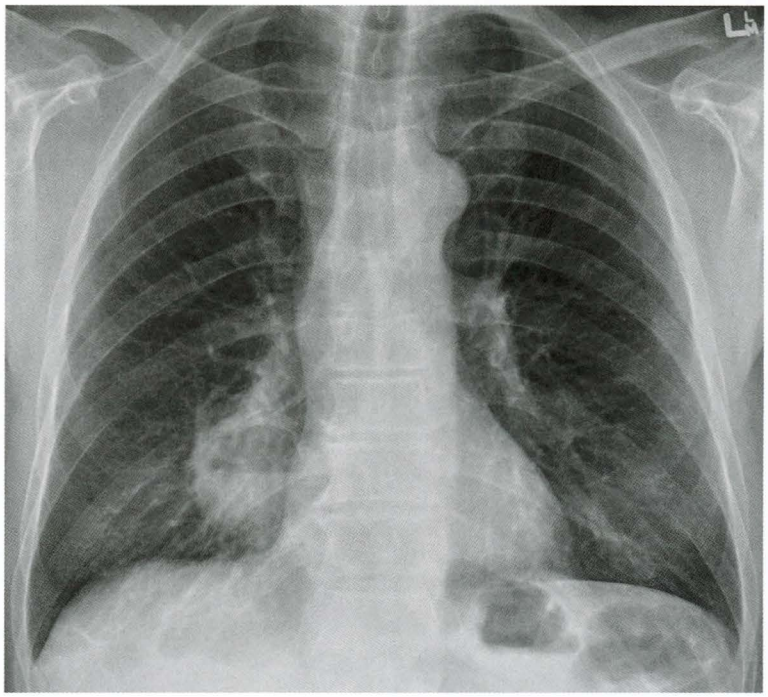

FIGURA 3-32. Abscesso pulmonar. Radiografia de tórax em PA exibe lesão escavada de paredes espessas e nível líquido no lobo inferior direito.

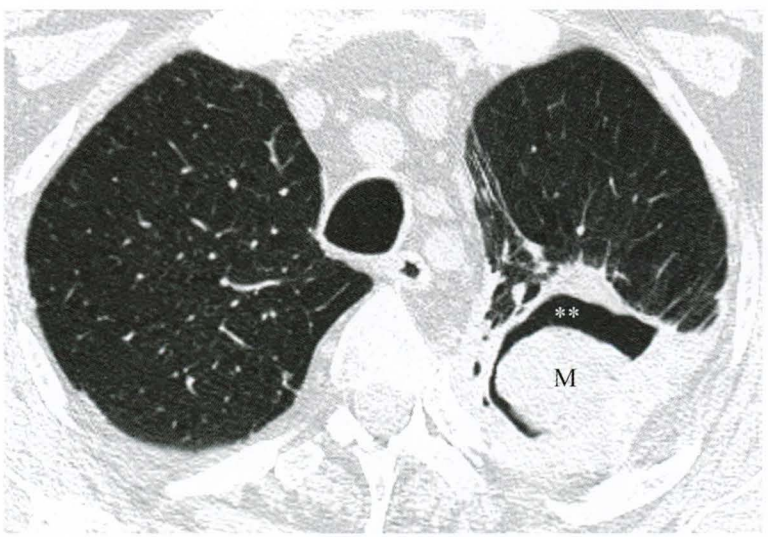

FIGURA 3-33. Bola fúngica (aspergiloma). Imagem de TCAR mostra massa intracavitária (M) com sinal do crescente aéreo (**). Presença de espessamento pleural.

áreas densas, ou seja, nódulo com densidade mista), quando obscurece parcialmente as margens vasculares e paredes brônquicas (Fig. 3-37).

- A maioria dos nódulos pulmonares apresenta densidade de partes moles e, quando maiores que 1 cm, geralmente são visíveis na radiografia. Nódulos "semissólidos" e aqueles com atenuação em vidro fosco geralmente não são identificados na radiografia, sendo mais bem avaliados na TC volumétrica com cortes finos (1-2 mm) do que na TC convencional com 5 mm.
- Em pacientes fumantes e/ou imunocompetentes, a presença de nódulo "semissólido", ou seja, com atenuação mista, deve alertar para a possibilidade de carcinoma, principalmente adenocarcinoma, embora também possa ser visto em processos infecciosos.
- Nódulos com atenuação em vidro fosco podem representar hiperplasia adenomatosa atípica (em geral medem menos de 5 mm e são esféricos) (Fig. 3-38), carcinoma bronquioloalveolar ou adenocarcinoma invasivo e tendem a crescer mais lentamente (Fig. 3-39) que nódulos malignos densos ("sólidos") ou com densidade mista ("semissólidos") (Fig. 3-40). Cirurgia deve ser considerada em pacientes que apresentam crescimento do nódulo com atenuação em vidro fosco ou surgimento de componente sólido.
- Nódulos com atenuação em vidro fosco também podem corresponder a processos benignos, como inflamação ou fibrose intersticial localizada e hemorragia focal. Com exceção da fibrose intersticial localizada, que pode persistir por longo período, as outras causas benignas de nódulo com atenuação em vidro fosco costumam se resolver em três a

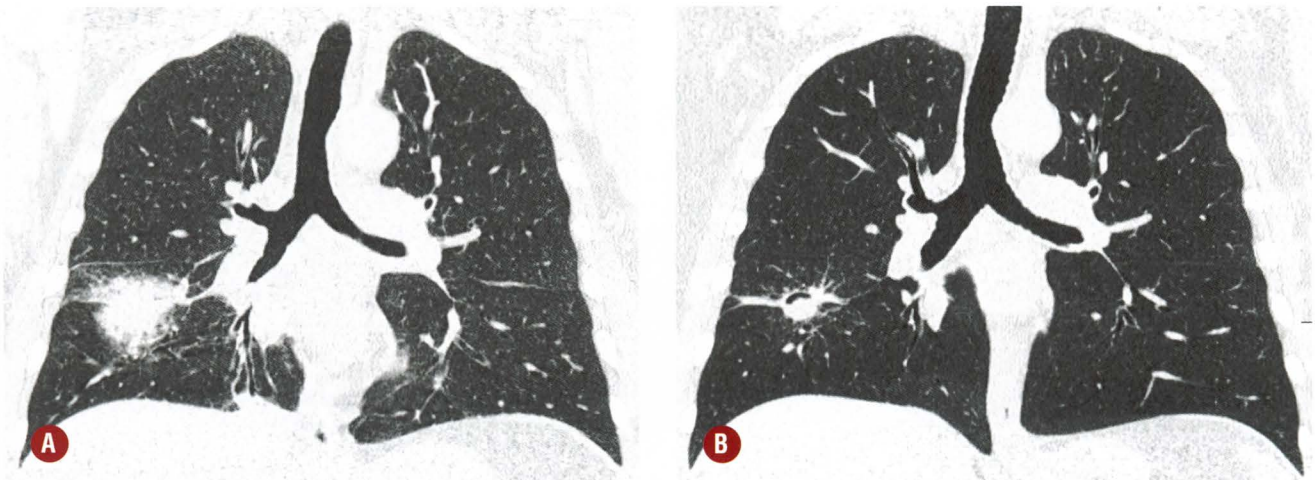

FIGURA 3-34. Aspergilose angioinvasiva: sinal do halo e do crescente aéreo. A, Reformatação coronal demonstra nódulo com halo em vidro fosco no pulmão direito que atravessa a pequena fissura. **B,** Reformatação coronal obtida três semanas após tratamento mostra importante redução do tamanho do nódulo, notando-se, no seu interior, coleção de ar em forma de menisco (sinal do crescente aéreo).

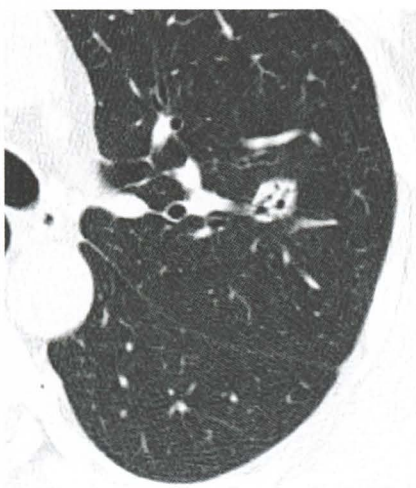

FIGURA 3-35. Pseudocavidade em paciente com adenocarcinoma de pulmão. Imagem de TCAR mostra nódulo pulmonar com brônquios dilatados e de calibre normal no seu interior.

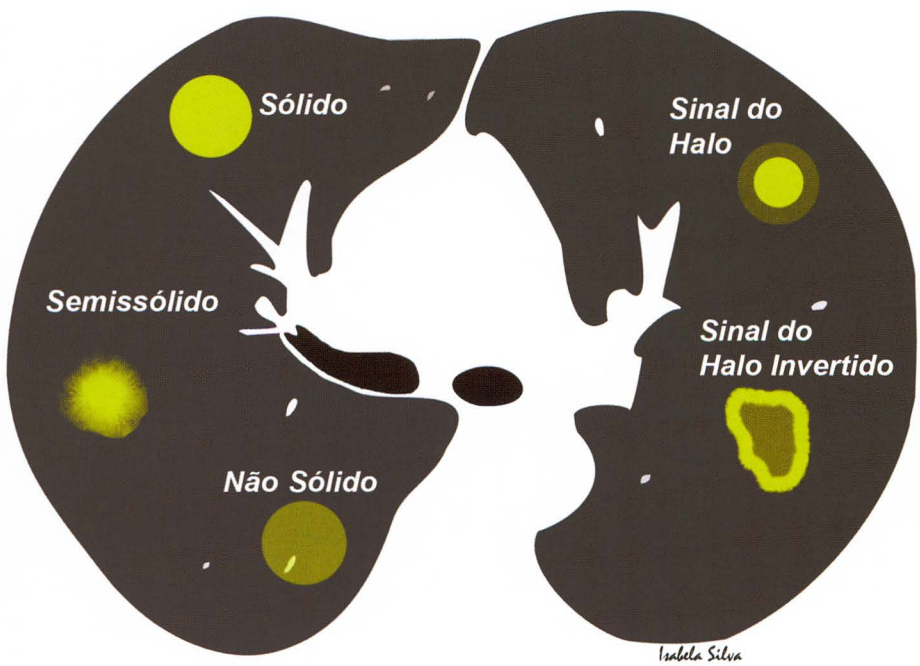

FIGURA 3-36. Desenho esquemático de imagem de TCAR evidencia, no pulmão direito, nódulos pulmonares com diferentes atenuações: sólido (densidade de partes moles), semissólido (parcialmente sólido, ou atenuação mista) e não sólido (atenuação em vidro fosco). No pulmão esquerdo observa-se a representação esquemática dos sinais do halo e halo invertido que podem ser encontrados em diversas doenças. Ver detalhes no texto.

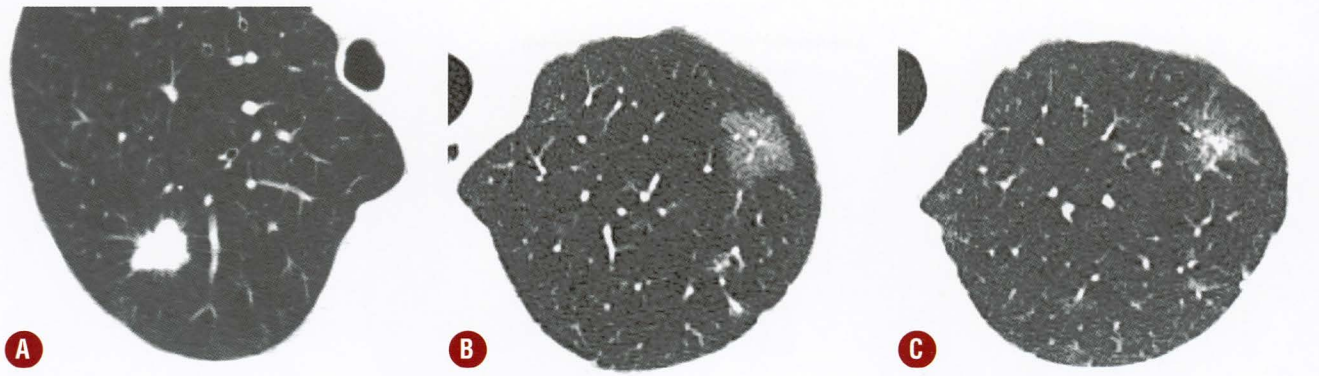

FIGURA 3-37. Nódulos pulmonares com diferentes atenuações na TC. Sólido ou denso (**A**), não sólido ou com atenuação em vidro fosco (**B**) e semissólido ou com atenuação mista (**C**).

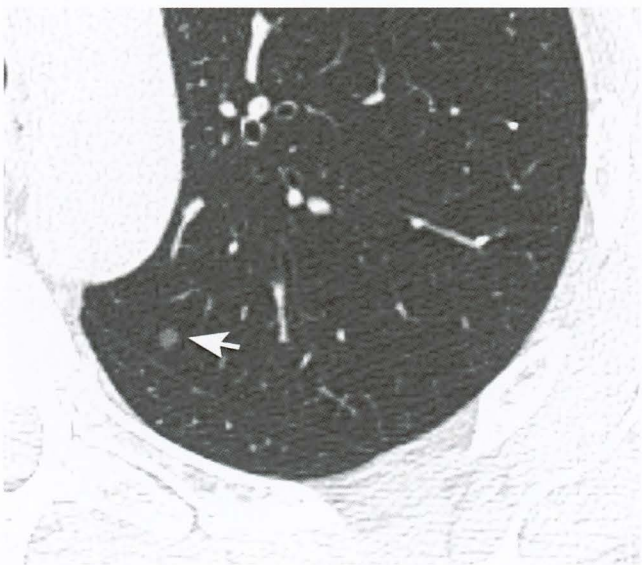

FIGURA 3-38. Hiperplasia adenomatosa atípica. Imagem de TCAR mostra pequeno nódulo pulmonar (cerca de 5 mm) esférico com atenuação em vidro fosco (seta).

seis meses depois da TC inicial, seja espontaneamente ou após tratamento apropriado com antibiótico ou corticoide.

Sinal do Halo na TC (Fig. 3-36)

- Representa halo com atenuação em vidro fosco circundando um nódulo (massa ou consolidação) na TC. Em paciente imunocomprometido, na maioria dos casos, traduz processo infeccioso (geralmente fúngico ou, menos comumente, viral). Em pacientes HIV, a possibilidade de sarcoma de Kaposi deve ser considerada na presença de múltiplos nódulos com sinal do halo. Já em paciente imunocompetente, assintomático, ou fumante, nódulo com halo em vidro fosco pode corresponder a carcinoma de pulmão.
- Em paciente imunocomprometido neutropênico febril, a presença do sinal do halo na TC é altamente sugestiva de aspergilose pulmonar angioinvasiva no contexto clínico adequado (p. ex., paciente com leucemia em tratamento quimioterápico ou após transplante de células hematopoiéticas). O halo de atenuação em vidro fosco nesse cenário traduz hemorragia ao redor da área de infecção por *Aspergillus* (Fig. 3-41). A aspergilose pulmonar invasiva é a infecção fúngica que mais apresenta nódulo isolado ou múltiplos com halo



FIGURA 3-39. Nódulo com atenuação em vidro fosco: crescimento lento. A, Imagem de TCAR inicial mostra nódulo não sólido (atenuação em vidro fosco) no lobo superior direito. **B,** Exame de controle realizado três meses depois não demonstra alterações. **C,** Exame de controle realizado 30 meses depois exibe pequeno crescimento do nódulo. A ressecção cirúrgica do nódulo revelou carcinoma bronquioloalveolar.

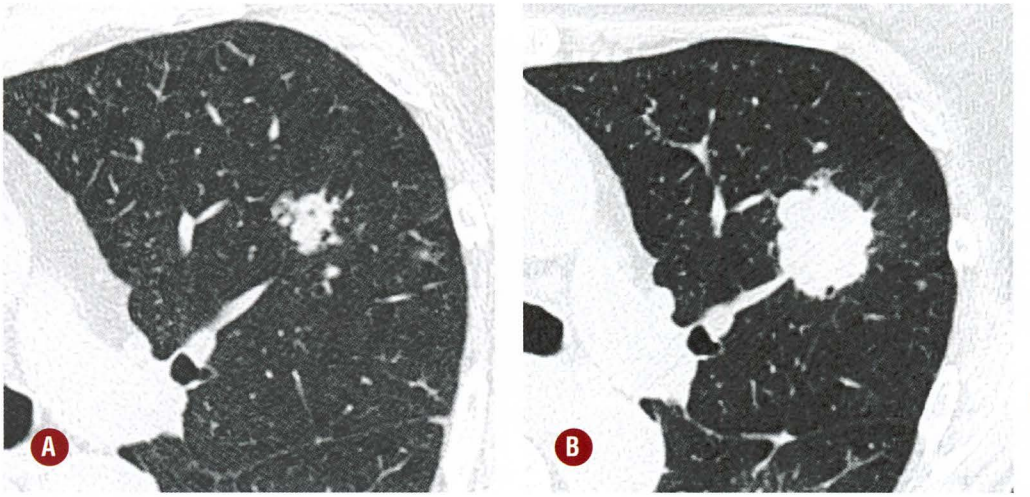

FIGURA 3-40. Nódulo sólido (adenocarcinoma): crescimento rápido. Imagem inicial de TCAR (**A**) e 12 meses depois (**B**).



FIGURA 3-41. Sinal do halo em paciente com aspergilose angioinvasiva. Imagem de TCAR mostra nódulo circundado por halo de atenuação em vidro fosco.

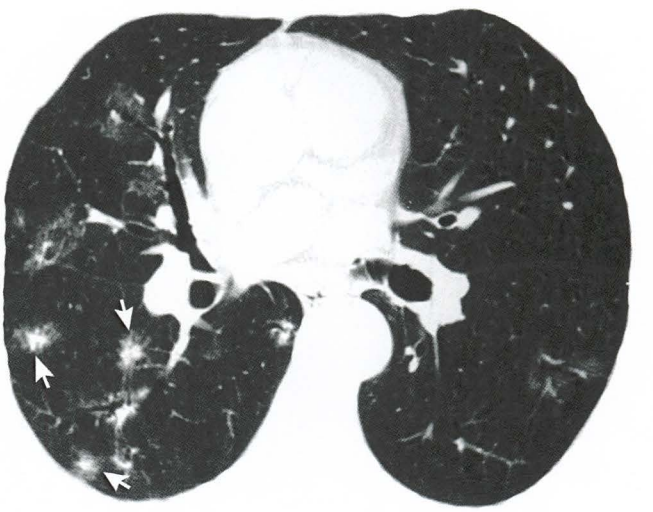

FIGURA 3-42. Sinal do halo em paciente com paracoccidioidomicose. Imagem de TCAR mostra múltiplos nódulos pulmonares com halo de atenuação em vidro fosco (setas), além de opacidades em vidro fosco esparsas, com distribuição peribrônquica. (Cortesia de Dr. Arthur Soares Souza Júnior, São José do Rio Preto, SP)

em vidro fosco em paciente imunocomprometido. Diferente do sinal do crescente aéreo (Fig. 3-34), que também pode ser encontrado em paciente com aspergilose angioinvasiva, o sinal do halo em geral surge precocemente nos primeiros dias da instalação do quadro infeccioso. Todavia o sinal do halo não é específico de aspergilose angioinvasiva, podendo indicar hemorragia associada a outras infecções ou neoplasias hemorrágicas, ou ser decorrente da infiltração pulmonar local por outro material (Fig. 3-42). O diagnóstico diferencial principal do sinal do halo na TC inclui:

- *processo infeccioso*: aspergilose pulmonar angioinvasiva, candidíase, mucormicose, pneumonia por citomegalovírus, pneumonia por varicela, tuberculose, paracoccidioidomicose, esquistossomose aguda e paragonimíase;
- *processo inflamatório/vasculite*: granulomatose de Wegener, síndrome de Churg-Strauss, pneumonia em organização e pneumonia eosinofílica;
- *processo neoplásico*: sarcoma de Kaposi, adenocarcinoma de pulmão, linfoma, metástases hemorrágicas (angiossarcoma, coriocarcinoma, melanoma, carcinoma renal, mama) ou com crescimento tumoral intra-alveolar.

- O *sinal do halo invertido* na TC corresponde a qualquer opacidade com atenuação em vidro fosco circundada por anel completo ou incompleto de consolidação (Fig. 3-36). É mais comum na pneumonia em organização, mas pode ser encontrado em outras doenças, como paracoccidioidomicose, granulomatose de Wegener, e pneumonia eosinofílica crônica, tuberculose e sarcoidose (Fig. 3-43).

Bordas dos Nódulos e Massas Pulmonares

- A borda do nódulo pulmonar pode ser lisa, lobulada ou espiculada.
- Aproximadamente 70% dos nódulos solitários com bordas lisas são benignos (Fig. 3-28), enquanto cerca de 90% daqueles com margens espiculadas são malignos, a maioria composta por carcinomas primários do pulmão (Fig. 3-44).

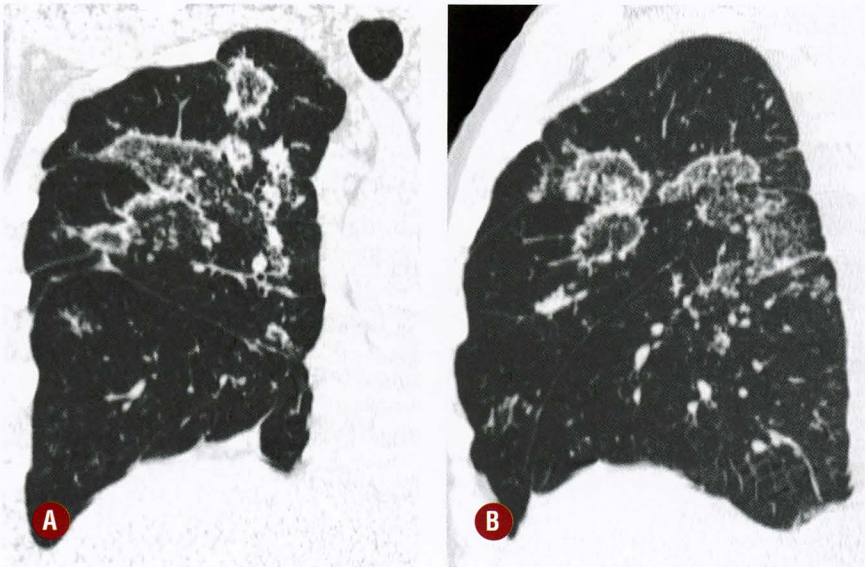

FIGURA 3-43. Sinal do halo invertido em paciente com tuberculose. Reconstruções coronal (**A**) e sagital (**B**) do pulmão direito.

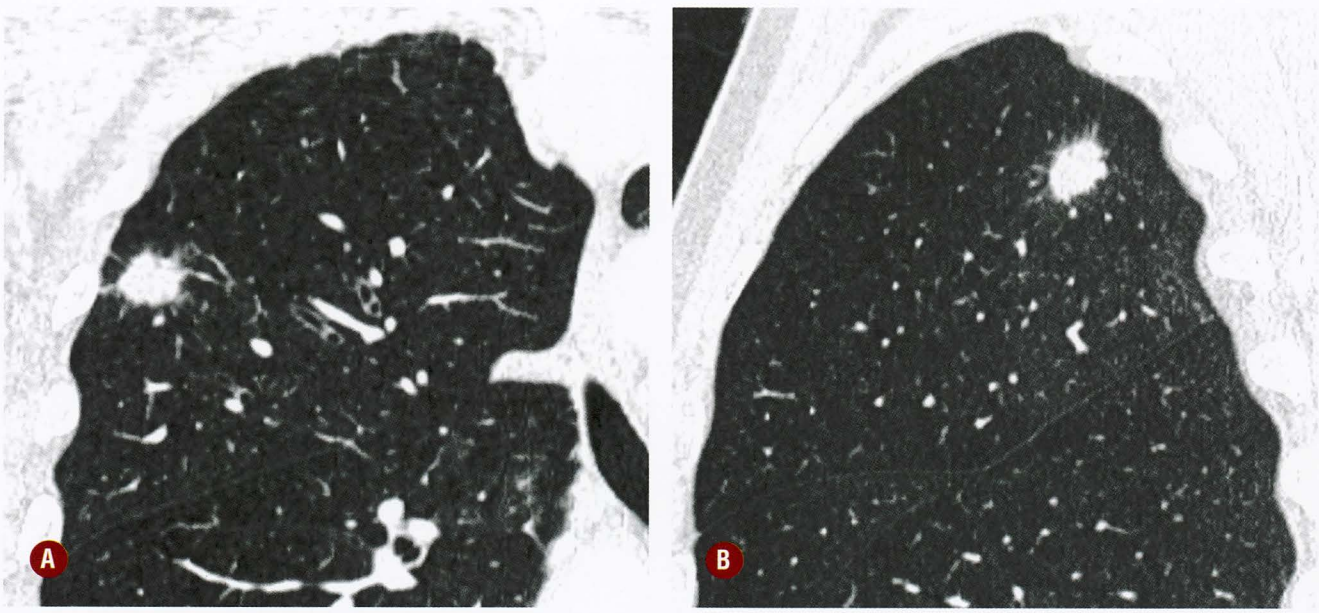

FIGURA 3-44. Nódulo pulmonar. Reformatações coronal (**A**) e sagital direita (**B**) mostram nódulo espiculado denso (adenocarcinoma de pulmão) no lobo superior direito.

Lobulação é encontrada com frequência semelhante em nódulos benignos e malignos.

- É importante notar que a probabilidade de um nódulo pulmonar ser benigno ou maligno depende muito da prevalência de malignidade em determinada população. Por exemplo, em um adolescente, um nódulo solitário é provavelmente benigno, independentemente das características de sua borda. Em um paciente idoso tabagista, por outro lado, um nódulo não calcificado, que aumenta de tamanho, é provavelmente maligno, mesmo que a borda seja lisa e bem definida.
- Lesões satélites são definidas como opacidades nodulares pequenas, em íntima proximidade com um nódulo periférico solitário. Em geral, elas indicam causa infecciosa, mais comumente tuberculose. Em pequena porcentagem de casos podem também ser identificadas em pacientes com carcinoma.
- Uma massa intrapulmonar adjacente à pleura geralmente forma um ângulo agudo com a pleura, enquanto uma massa que se origina na pleura ou que é extrapleural (parede torácica, diafragma) desloca a pleura e o pulmão adjacente para dentro e, por isso, tipicamente forma um ângulo obtuso com a pleura e a parede torácica. Quando visualizada *en face* na radiografia, a massa extrapulmonar tende a ser mal definida devido ao ângulo obtuso de suas margens. É importante notar que, como acontece com todos os outros sinais radiológicos, esse sinal não é infalível: ocasionalmente, uma massa extrapulmonar relaciona-se com o pulmão, formando um ângulo agudo, e uma massa intrapulmonar pode formar um ângulo obtuso.

■ Padrões Intersticiais Fundamentais

I. INTRODUÇÃO

A doença pulmonar intersticial pode resultar em seis padrões radiológicos principais: septal, reticular, cístico, nodular, reticulonodular e aumento da atenuação do tipo vidro fosco. Esses padrões são mais bem avaliados na TC de alta resolução (TCAR), ou seja, com utilização de cortes finos (cerca de 1 mm de espessura) e algoritmo de reconstrução de alta resolução. A sobreposição de estruturas torna a interpretação desses padrões mais difícil na radiografia de tórax.

II. RADIOGRAFIA E TOMOGRAFIA COMPUTADORIZADA

A. Padrão Septal

- O padrão septal resulta do espessamento dos septos interlobulares, i. e., o tecido conjuntivo que separa os lóbulos pulmonares secundários (Fig. 3-45).
- Os septos interlobulares espessados (linhas septais) são visualizados na radiografia como linhas curtas (de 1 a 2 cm) perpendiculares e contínuas à pleura (linhas B de Kerley) ou como linhas alongadas (2 a 6 cm) orientadas na direção dos hilos (linhas A de Kerley) (Fig. 3-46).

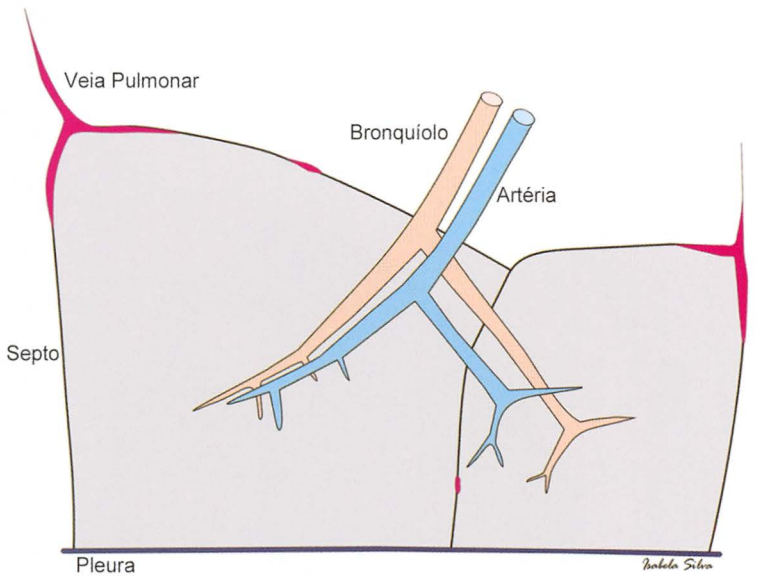

FIGURA 3-45. Lóbulo pulmonar secundário. Desenho esquemático das estruturas do lóbulo pulmonar secundário, o qual representa a menor porção de pulmão circundada por septos de tecido conjuntivo (septos interlobulares).

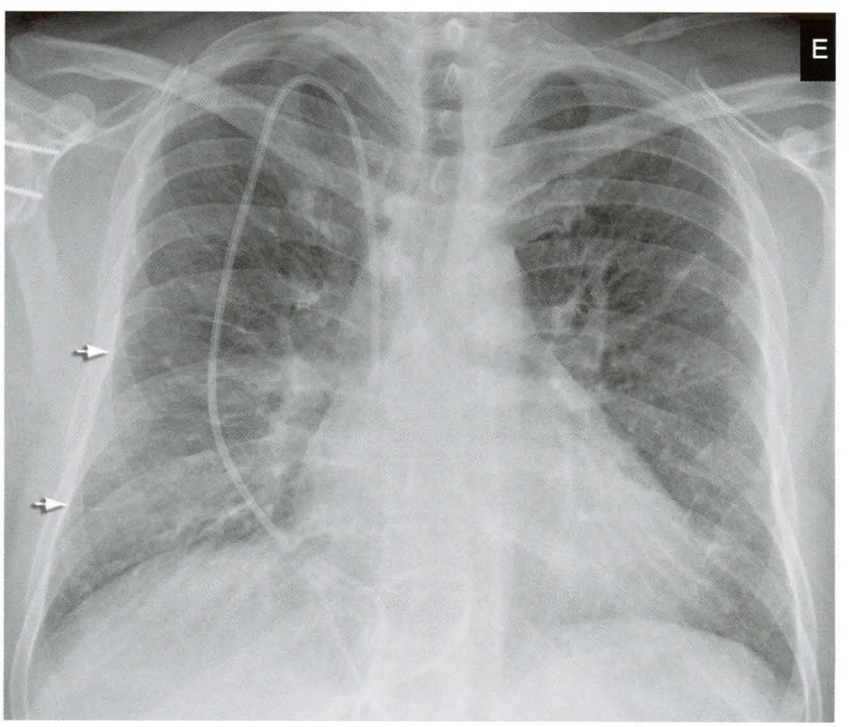

FIGURA 3-46. Espessamento septal na radiografia de tórax. Radiografia de tórax em PA mostra padrão septal com linhas B de Kerley (setas) e perda da definição dos vasos segmentares e subsegmentares em paciente com edema pulmonar intersticial. Cateter de acesso venoso central bem posicionado.

- Na TCAR, as linhas septais são identificadas na periferia do pulmão como linhas de 1 a 2 cm de comprimento separadas por 0,5 a 2 cm de distância e perpendiculares à pleura (Fig. 3-47). Nas regiões centrais dos pulmões, o espessamento dos septos de lóbulos adjacentes resulta no aspecto de arcadas poligonais.
- O espessamento dos septos interlobulares pode ser causado por edema, infiltração celular (p. ex., tumor, eosinófilos) (Fig. 3-48) ou fibrose. Pode ser do tipo liso, nodular ou irregular (Tabela 3-6). As causas mais comuns de linhas septais como anormalidades radiológicas predominantes são edema pulmonar e disseminação linfangítica de carcinoma ou linfoma. Embora o espessamento septal possa ser encontrado na fibrose pulmonar idiopática, na sarcoidose (Fig. 3-49) e na proteinose alveolar, em geral não representa a lesão principal nessas doenças.

B. Padrões Reticular e Reticulonodular

- Na radiografia, o *padrão reticular* caracteriza-se por inúmeras opacidades lineares entrelaçadas que lembram uma rede (Fig. 3-50).
- Na TCAR é possível individualizar os componentes responsáveis por esse padrão na radiografia, que usualmente estão associados à presença de linhas intralobulares e septais (Fig. 3-51). As linhas intralobulares são separadas por poucos milímetros e refletem o espessamento intersticial no interior do lóbulo pulmonar secundário.
- Na radiografia, o padrão reticular pode resultar do somatório de linhas intralobulares lisas, regulares ou irregulares, de linhas septais (espessamento de septos interlobulares), ou de espaços císticos cujas paredes se apresentam como linhas na radiografia (p. ex., doenças císticas pulmonares difusas, enfisema, cistos de faveolamento). Além disso, opacidades



FIGURA 3-47. Espessamento septal liso na TCAR. Imagem de TCAR das bases pulmonares revela extenso espessamento dos septos interlobulares em paciente com edema pulmonar intersticial associado a espessamento do interstício peribroncovascular e derrame pleural bilateral.

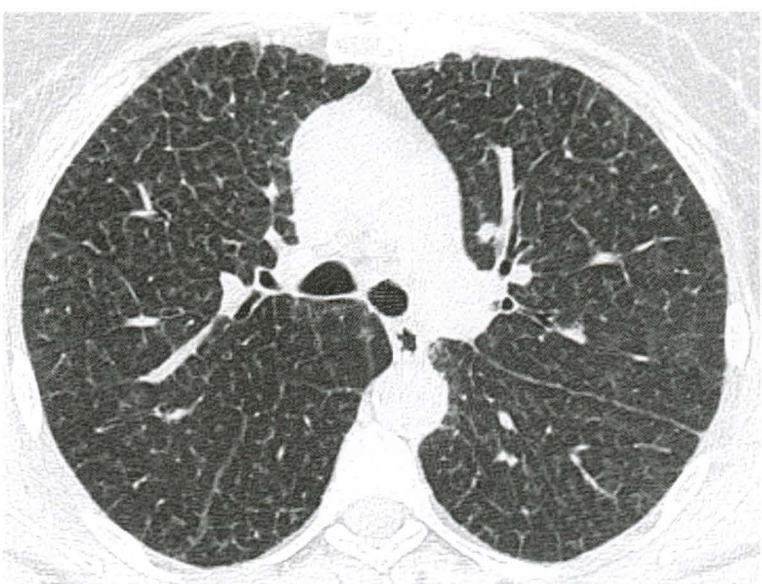

FIGURA 3-48. Espessamento septal liso na TCAR. Imagem de TCAR mostra extenso espessamento septal em paciente com doença de Niemann-Pick.

TABELA 3-6. Diagnóstico Diferencial de Espessamento Septal

Causas mais comuns	*Comentários*
Edema pulmonar intersticial (p. ex., insuficiência cardíaca)	Espessamento septal liso, geralmente bilateral e associado a espessamento do interstício peribroncovascular. Tende a predominar nas regiões pendentes dos pulmões.
Linfangite carcinomatosa	Espessamento liso ou nodular. Pode ser unilateral, bilateral simétrico ou assimétrico.
Causas menos frequentes	*Comentários*
Linfoma e leucemia	Espessamento liso ou nodular.
Sarcoidose	Espessamento septal raramente evidenciado na radiografia, porém habitualmente encontrado na TCAR. Espessamento nodular ou irregular. Geralmente pouco extenso e associado ao padrão nodular perilinfático.
Pneumonia intersticial linfocítica	Espessamento liso ou nodular, geralmente pouco extenso e associado a opacidades em vidro fosco e cistos.
Fibrose pulmonar (incluindo fibrose pulmonar idiopática e asbestose)	Espessamento septal irregular. Geralmente predominam padrão reticular, bronquiectasias e bronquiolectasias de tração e faveolamento.
Hemorragia pulmonar	Espessamento liso associado a vidro fosco.
Rejeição aguda de transplante pulmonar	Espessamento septal liso.
Síndrome de Churg-Strauss	Espessamento septal liso. Paciente asmático.
Linfangiectasia congênita	Espessamento septal liso.
Amiloidose	Espessamento liso ou nodular. Presença de micronódulos é frequente.
Síndrome de Niemann-Pick	Espessamento liso ou nodular. Hepatomegalia e esplenomegalia.
Doença veno-oclusiva	Espessamento septal liso. Hipertensão pulmonar.

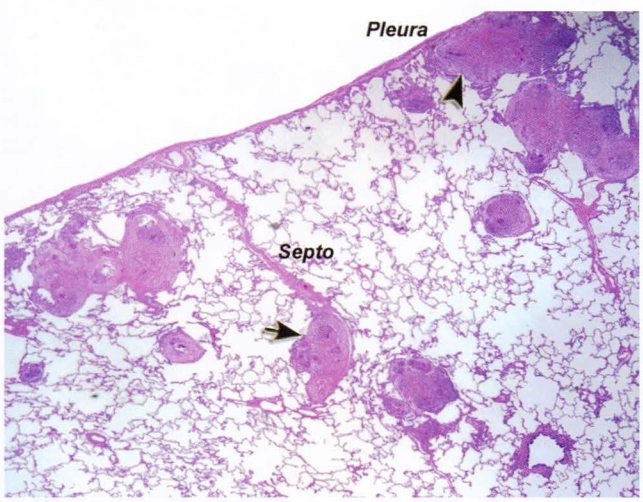

FIGURA 3-49. Sarcoidose. Espécime histológico exibe a distribuição perilinfática típica da sarcoidose, destacando a presença de granulomas não caseosos ao longo da pleura (cabeça de seta) e do septo interlobular (seta). (Cortesia de Dr. Patrick O'Connor, University of British Columbia, Vancouver, Canadá.)

lineares paralelas ao feixe de raios X causam um componente nodular adicional na radiografia, resultando em um *padrão reticulonodular*, o qual, na radiografia, também pode ser consequente a pequenas opacidades nodulares superpostas a um padrão reticular, como acontece na sarcoidose, na histiocitose das células de Langerhans (Fig. 3-52) e na linfangite carcinomatosa. Por conseguinte, o diagnóstico diferencial do padrão reticular na radiografia é amplo, mais difícil e inclui doenças que implicam um padrão septal, reticular ou cístico na TCAR (Tabela 3-7).

- O padrão reticular frequentemente reflete a presença de fibrose pulmonar, mas também pode ser visto na ausência de fibrose. O diagnóstico de fibrose exige que o padrão reticular na TCAR (Tabela 3-8) consista em linhas irregulares e que esteja associado a distorção da arquitetura pulmonar, com presença de bronquiectasias e/ou bronquiolectasias de tração. Um padrão reticular que não representa fibrose (linhas regulares e sem distorção da arquitetura do pulmão) pode ser encontrado em associação a opacidades em vidro fosco, principalmente em hemorragia pulmonar, pneumonia por *Pneumocystis* e proteinose alveolar.

C. Padrão Cístico

- Cisto é qualquer espaço arredondado, bem circunscrito e circundado por uma parede epitelizada ou fibrosa de espessura variável (Fig. 3-53A). Na TC é identificado como área arredondada de baixo coeficiente de atenuação no parênquima pulmonar e interface bem definida com o pulmão normal adjacente (Fig. 3-53B). Geralmente contém ar, mas, às vezes, pode abrigar líquido (ex.: cisto broncogênico, cisto hidático) ou mesmo algum material sólido.

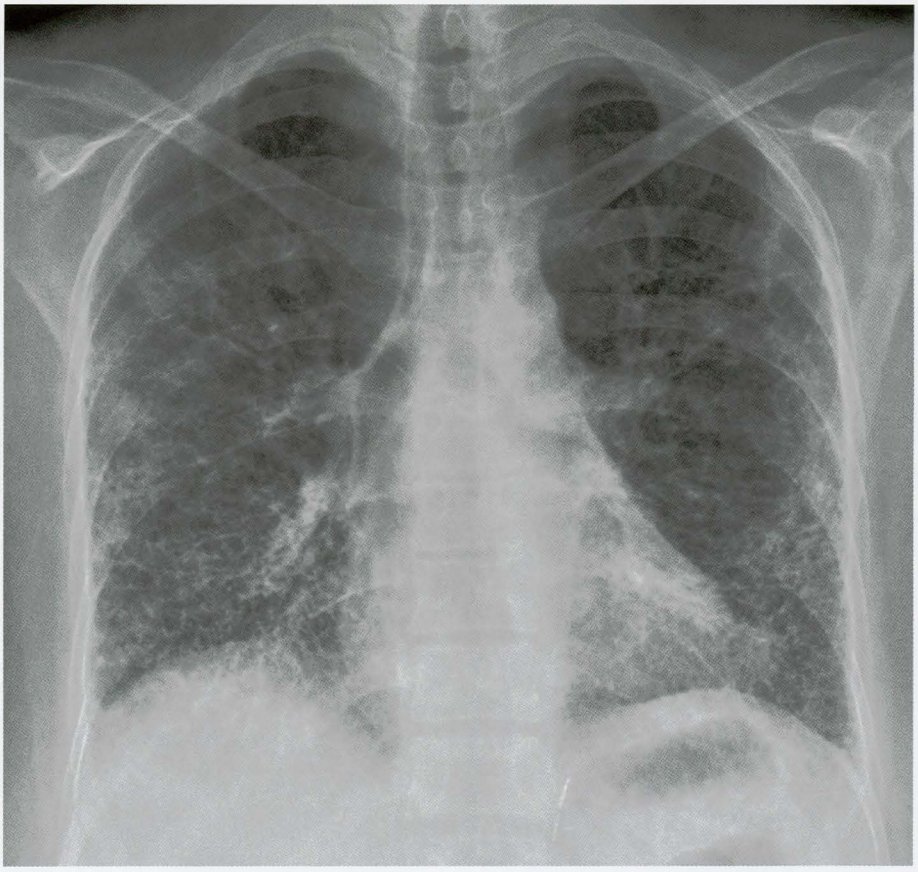

FIGURA 3-50. Padrão reticular na radiografia. Radiografia de tórax em PA mostra padrão reticular em paciente com fibrose pulmonar caracterizado por inúmeras opacidades lineares entrelaçadas que lembram uma rede.

TABELA 3-7. Diagnóstico Diferencial do Padrão Reticular ou Reticulonodular na Radiografia

Causas mais comuns	*Comentários*
Pneumonia intersticial usual/fibrose pulmonar idiopática	Distribuição predominante na periferia e base dos pulmões.
Pneumonia intersticial não específica	Distribuição predominante na base dos pulmões.
Pneumonite de hipersensibilidade crônica	Distribuição pode predominar nos lobos superiores ou inferiores.
Asbestose	Distribuição na periferia e base dos pulmões. Tipicamente associada a placas pleurais ou espessamente pleural difuso.
Sarcoidose	Predomínio nos lobos superiores e regiões peri-hilares. Geralmente linfonodomegalia paratraqueal e hilar bilateral e simétrica.
Causas menos frequentes	*Comentários*
Edema pulmonar	Linhas septais resultando em arcadas poligonais na TCAR podem originar um padrão reticular na radiografia. Predomínio no terço inferior dos pulmões.
Histiocitose pulmonar de células de Langerhans	Difusa nos dois terços superiores dos pulmões, mas menos extensa nas bases e regiões dos seios costofrênicos. Padrão reticular ou reticulonodular na radiografia. Padrão cístico na TCAR.
Linfangioliomiomatose	Padrão reticular fino difuso na radiografia. Padrão cístico na TCAR.

- O padrão cístico na TCAR refere a presença de múltiplos espaços arredondados, bem circunscritos, de conteúdo gasoso, paredes finas bem definidas (1 a 3 mm de espessura) e tamanhos variados. Pode ser causado pela existência de cistos verdadeiros ou de faveolamento.
- Doenças que cursam geralmente com múltiplos cistos pulmonares incluem linfangioliomiomatose (Fig. 3-54), histiocitose de células de Langerhans (Figs. 3-55 e 3-56), pneumonia intersticial linfocítica e síndrome de Birt-Hogg-Dubé (Tabela 3-9; Fig. 3-57).
- Faveolamento ocorre nos estágios mais avançados da fibrose pulmonar, com destruição de espaços aéreos distais, desarranjo da arquitetura de ácinos e bronquíolos e formação de cistos revestidos por epitélio bronquiolar metaplásico. Na TCAR, os cistos de faveolamento correspondem a espaços císticos de paredes bem definidas e diâmetros que medem de alguns milímetros a 1 ou 2 cm e em geral estão localizados na região subpleural do pulmão, principalmente nos lobos inferiores (Fig. 3-58). Tipicamente dispõe-se em múltiplas camadas, o que ajuda na diferenciação de enfisema parasseptal ou bolhas que comumente apresentam-se em camada única e predominam nos lobos superiores (Fig. 3-59).

D. Padrão Nodular

Corresponde à presença de múltiplos pequenos nódulos pulmonares com menos de 1 cm de diâmetro (0,3 a 0,7 cm).

- O diagnóstico diferencial do padrão nodular é baseado no contexto clínico, na aparência do contorno (bem ou mal definido), na localização e distribuição (randômica, perilinfática, centrolobular e pleural), bem como em achados associados, como linfonodomegalia (Tabela 3-10).
- Um padrão puramente nodular em um paciente febril com doença aguda é bastante sugestivo de infecção hematogênica, sobretudo tuberculose miliar (Fig. 3-60). Padrão similar pode ser observado na doença fúngica miliar (p. ex., histoplasmose), na silicose, na pneumoconiose dos mineradores de carvão e no carcinoma metastático (p. ex., tireoide). Na

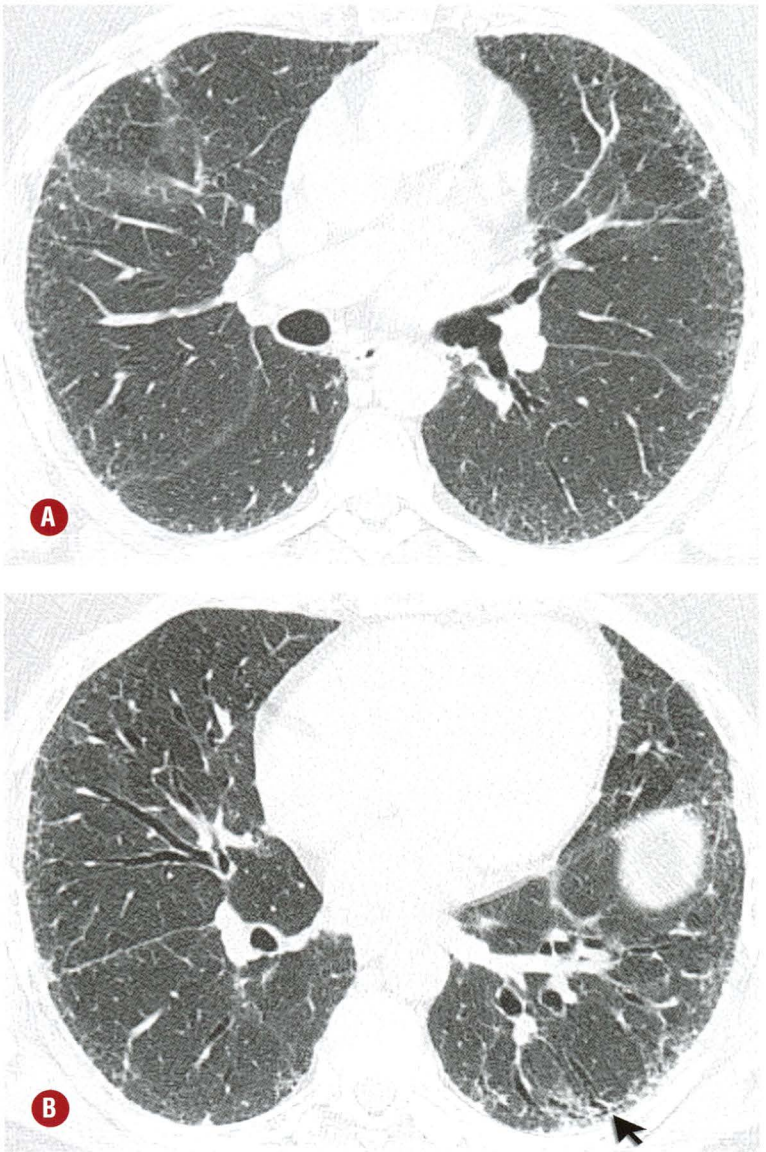

FIGURA 3-51. Padrão reticular na TCAR. Imagens de TCAR ao nível do brônquio intermédio (**A**) e das veias pulmonares inferiores (**B**) demonstram padrão reticular em paciente com fibrose pulmonar caracterizado por linhas intralobulares (espessamento do interstício intralobular) e linhas septais (espessamento dos septos interlobulares). Note a desorganização da arquitetura pulmonar, com presença de bronquíolos dilatados (bronquiolectasias de tração) nas áreas de reticulação (B, seta).

silicose e na pneumoconiose dos mineradores de carvão, os nódulos acometem principalmente os terços médios e superiores, enquanto os nódulos resultantes de doenças hematogênicas, como tuberculose miliar e metástases, são difusos ou predominam nas regiões pulmonares inferiores. Na TCAR, os nódulos originados de inalação de poeira inorgânica (p. ex., silicose, pneumoconiose dos mineradores de carvão) ou orgânica (p. ex., pneumonite por hipersensibilidade) mostram distribuição predominantemente centrolobular (Fig. 3-61), enquanto os de causa hematogênica têm *distribuição aleatória (randômica)* em relação às estruturas do lóbulo pulmonar secundário (Fig. 3-60B). Nódulos em pacientes com doenças com *distribuição perilinfática* (p. ex., sarcoidose) predominam ao longo dos septos interlobulares, da bainha

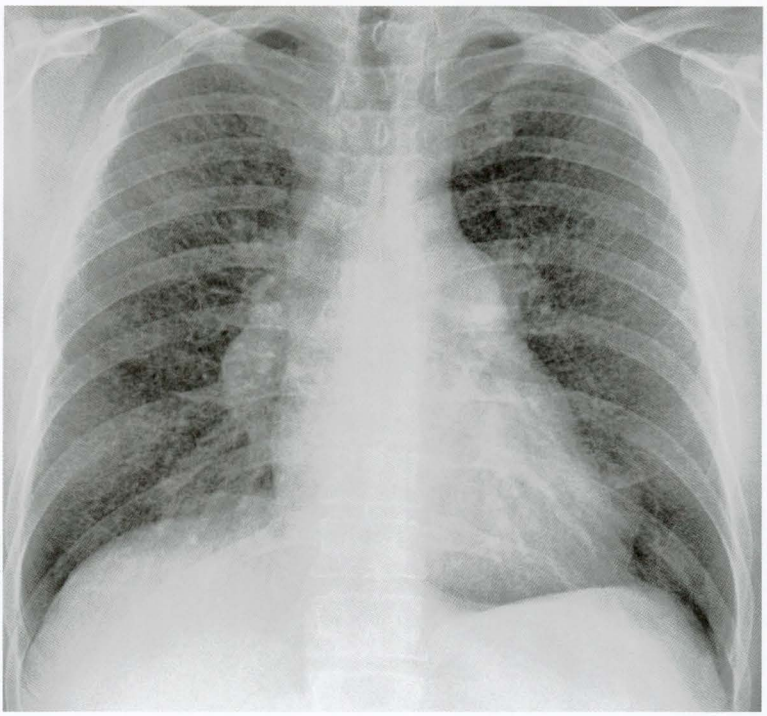

FIGURA 3-52. Padrão reticulonodular na radiografia. A radiografia de tórax em PA em paciente com histiocitose de células de Langerhans pulmonar demonstra padrão reticulonodular difuso com preservação das regiões junto aos seios costofrênicos. Nota-se ainda aumento de diâmetro do tronco da artéria pulmonar e da interlobar direita relacionado a hipertensão arterial pulmonar secundária.

TABELA 3-8. Diagnóstico Diferencial do Padrão Reticular na TCAR

Causas mais comuns	*Comentários*
Pneumonia intersticial usual/fibrose pulmonar idiopática	Geralmente corresponde ao padrão predominante. Distribuição na periferia e base dos pulmões.
Pneumonia intersticial não específica	Distribuição na base dos pulmões. Em geral predomina opacidade em vidro fosco.
Pneumonite de hipersensibilidade crônica	Distribuição pode predominar nos lobos superiores ou inferiores. Nódulos centrolobulares, vidro fosco e lóbulos com atenuação pulmonar reduzida costumam estar presentes.
Asbestose	Distribuição na periferia e base dos pulmões. Tipicamente associada a placas pleurais.
Fibrose relacionada à reação pulmonar medicamentosa	Distribuição pode ser simétrica ou assimétrica e predominar nos lobos superiores. Opacidade em vidro fosco predomina.
Causas menos frequentes	*Comentários*
Pneumonia por *Pneumocystis*	Predominam opacidades em vidro fosco. Raramente progride para fibrose.
Hemorragia pulmonar	Linhas septais e intralobulares podem ser vistas associadas a opacidades em vidro fosco na fase de resolução da hemorragia.
Proteinose alveolar	Predominam opacidades em vidro fosco. Geralmente espessamento septal liso e linhas lisas intralobulares associadas a opacidades em vidro fosco, resultando em padrão de pavimentação em mosaico.

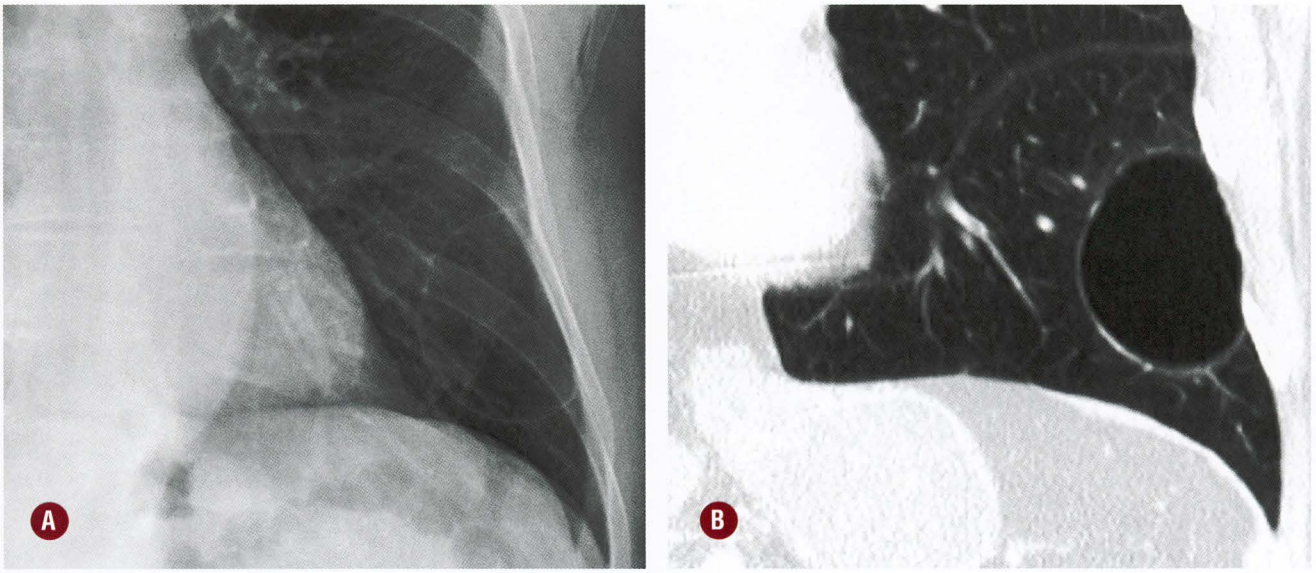

FIGURA 3-53. Aspecto de cisto pulmonar contendo ar na radiografia de tórax (**A**) e na TC (**B**).

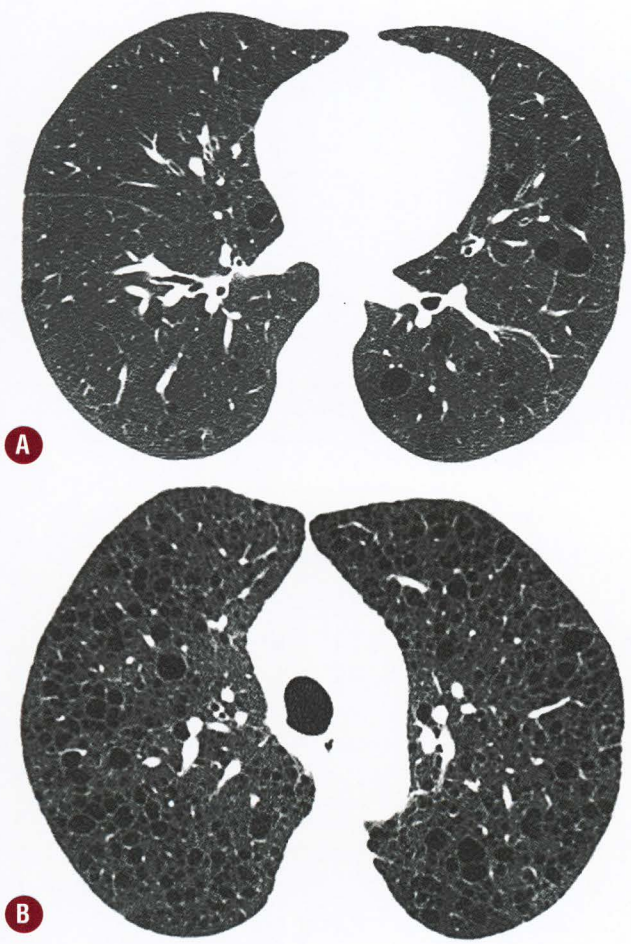

FIGURA 3-54. Padrão cístico difuso na TCAR. Imagens de TCAR (**A, B**) em duas pacientes com linfangioliomiomatose mostram múltiplos cistos pulmonares de paredes finas e bem definidas.



FIGURA 3-55. Padrão cístico em paciente com histiocitose de células de Langerhans. Reformatação coronal de TC do tórax mostra cistos esparsos nas regiões pulmonares médias e superiores.

conjuntiva peribroncovascular, de fissuras interlobares e da pleura visceral (Tabela 3-10; Figs. 3-62 e 3-63).

- A *distribuição centrolobular* corresponde aos nódulos localizados perto do centro do lóbulo pulmonar secundário, isto é, separados por vários milímetros dos septos interlobulares, da superfície pleural, das fissuras interlobares e dos grandes vasos pulmonares, sem tocá-los (Fig. 3-64). Essa distribuição reflete a presença de processo bronquiolocêntrico ou peribronquiolocêntrico (Tabela 3-10).
- Nódulos centrolobulares muitas vezes são acompanhados de opacidades nodulares ou lineares ramificadas, com diminutas nodulações nas extremidades, resultando em um padrão conhecido como *árvore em brotamento* (assemelha-se ao

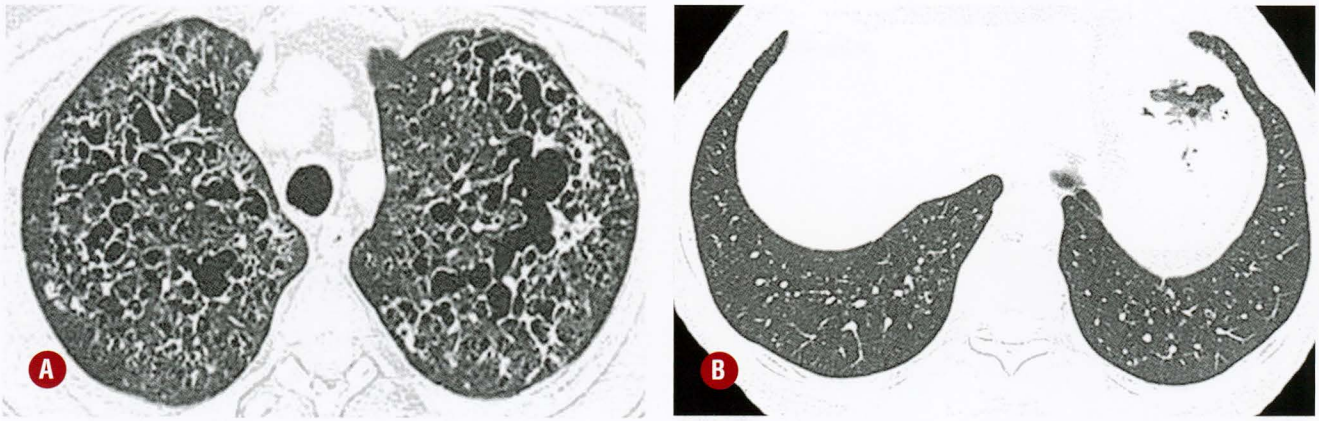

FIGURA 3-56. Padrão cístico em paciente com histiocitose de células de Langerhans. Imagem axial de TCAR dos lobos superiores (**A**) evidencia múltiplos cistos pulmonares com formas variadas associados a nódulos pulmonares esparsos. Imagem de TCAR das bases pulmonares (**B**) mostra menor extensão da doença. (Cortesia de Dra. Jackline Pereira Leto, Salvador, BA.)

aspecto do brotamento de algumas árvores na primavera) (Figs. 3-65 e 3-66). Representam, na maior parte dos casos, bronquíolos dilatados e preenchidos por material patológico, embora possam também estar relacionados com infiltração do tecido conjuntivo peribroncovascular centrolobular ou, ocasionalmente, dilatação ou preenchimento das artérias pulmonares centrolobulares (p. ex., metástases intravasculares). Embora o padrão de *árvore em brotamento* possa ser identificado em várias doenças, ele é típico de bronquiolite infecciosa e disseminação endobrônquica de tuberculose (Tabela 3-10).

E. Opacidade (Atenuação) em Vidro Fosco

- Na TCAR corresponde ao aumento da densidade do parênquima pulmonar, em que permanecem visíveis os contornos dos vasos e brônquios no interior da área acometida por um processo patológico (Fig. 3-67). O número e o calibre dos vasos pulmonares encontram-se preservados tanto nas áreas de opacidade em vidro fosco (atenuação elevada) quanto naquelas com atenuação normal. Esse padrão de imagem comumente reflete a presença de espessamento do interstício pulmonar ou preenchimento parcial do espaço aéreo. Outros mecanismos incluem atelectasia parcial do espaço aéreo, inspiração insatisfatória e aumento do fluxo sanguíneo.
- Embora represente um padrão não específico e a lista de diagnóstico diferencial seja extensa, a existência de opacidade em vidro fosco em geral reflete anormalidade reversível. Sinais de distorção da arquitetura pulmonar em áreas de opacidade em vidro fosco indicam fibrose (Fig. 3-68). O diagnóstico diferencial exige conhecimento da história clínica, principalmente

TABELA 3-9. Diagnóstico Diferencial do Padrão Cístico

Doenças mais importantes	*Comentários*
Pneumonia Intersticial usual/fibrose pulmonar idiopática	Distribuição predominante na periferia e base dos pulmões. Faveolamento geralmente associado a padrão reticular.
Pneumonia por *Pneumocystis*	Os cistos correspondem a pneumatoceles, que geralmente são transitórias. As pneumatoceles são esparsas principalmente nos lobos superiores e comumente estão situadas em áreas de opacidades com atenuação em vidro fosco.
Linfangioliomiomatose	Cistos difusos com dimensões e formas relativamente uniformes. Quase invariavelmente em mulheres em período fértil.
Histiocitose pulmonar de células de Langerhans	Cistos de configuração variável e formas bizarras. Predomínio nos dois terços superiores do pulmão. Poupa bases pulmonares; 90% dos pacientes são fumantes. Presença de nódulos é comum.
Pneumonia intersticial linfocítica	Cistos esparsos geralmente em áreas de opacidades em vidro fosco (60% dos casos); ocorre principalmente em pacientes com doenças do colágeno (síndrome de Sjögren).
Pneumonite de hipersensibilidade	Cistos esparsos geralmente em áreas de opacidades em vidro fosco.
Síndrome de Birt-Hogg-Dubé	Múltiplos cistos de tamanhos e formas variados. São mais extensos e numerosos nas regiões pulmonares inferiores. Podem ser subpleurais. Associação a neoplasia renal e história de pneumotórax familiar são comuns. Doença autossômica dominante.

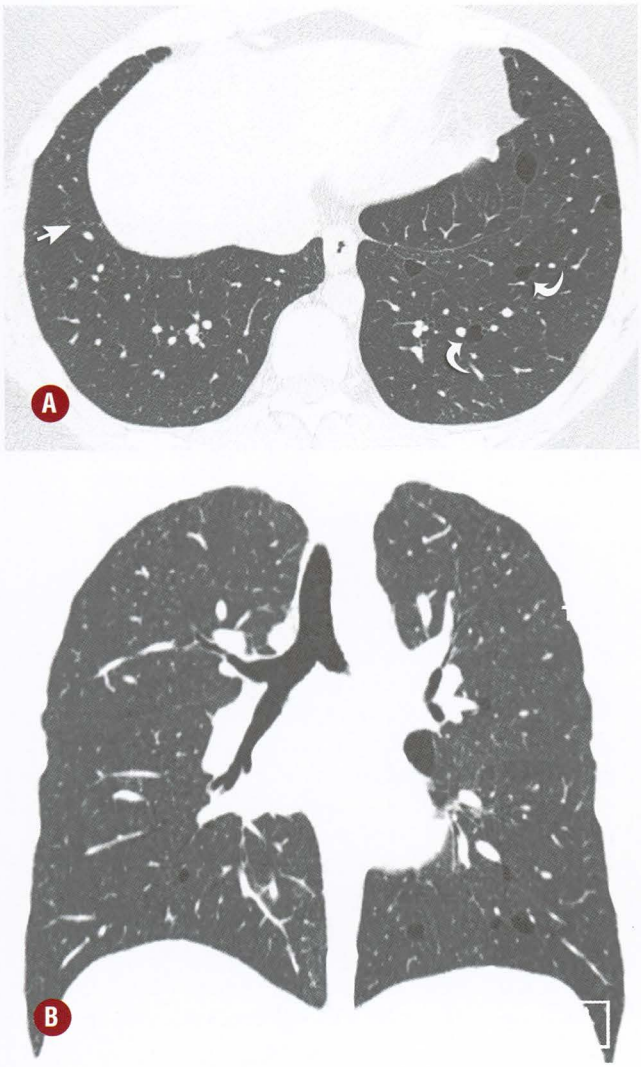

FIGURA 3-57. Padrão cístico em paciente masculino, 35 anos de idade, com síndrome de Birt-Hogg-Dubé e história de pneumotórax espontâneo familiar. TCAR das bases pulmonares (**A**) mostra cistos pulmonares bilaterais com predomínio à esquerda. Os cistos têm diversas formas, alguns são perivasculares (setas curvas) e apresentam tamanhos variados. Medem entre alguns milímetros (seta) a cerca de 1,5 cm. Reformatação coronal (**B**) demonstra predomínio dos cistos nas regiões pulmonares médias e inferiores.

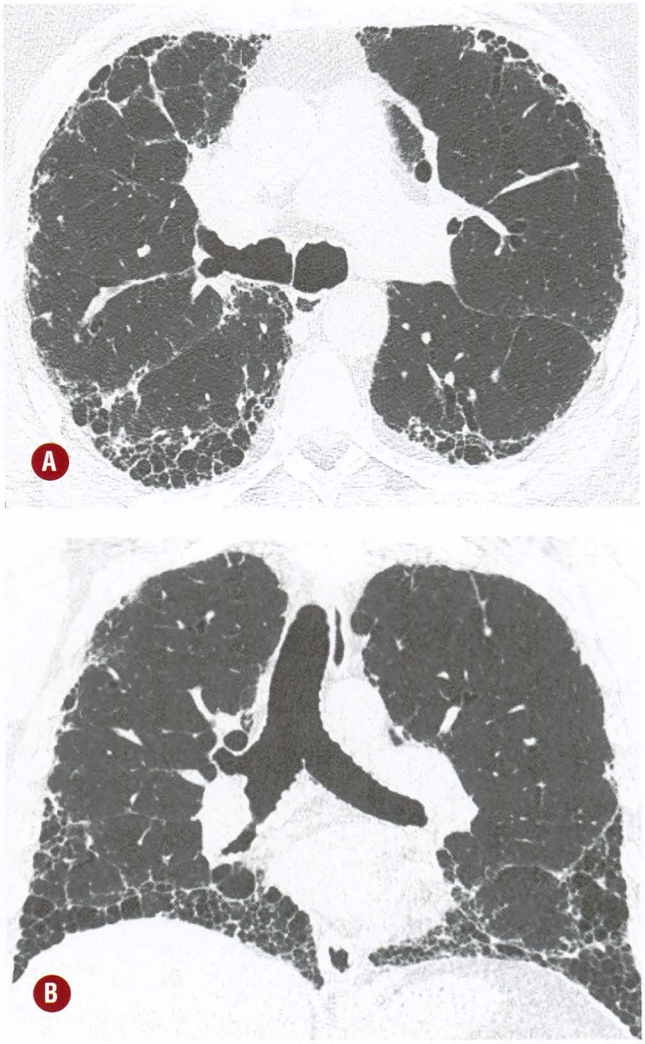

FIGURA 3-58. Faveolamento em paciente com fibrose pulmonar idiopática. Imagens axial de TCAR (**A**) e reformatação coronal (**B**) mostram o aspecto típico do faveolamento com distribuição subpleural em camadas e predomínio nas regiões basais posteriores. Notam-se também reticulado, bronquiectasias e bronquiolectasias de tração.

se o processo é agudo ou crônico, e do grau de imunidade do paciente (Tabelas 3-11 e 3-12).

- Os achados na radiografia em pacientes com opacidade em vidro fosco, na TCAR, são variáveis e incluem radiografia normal, opacidade mal definida (opacidade em vidro fosco na radiografia) e consolidação.

■ Diminuição da Atenuação Pulmonar na TCAR

A diminuição da atenuação pulmonar pode resultar de: a) enfisema; b) diminuição da perfusão pulmonar secundária a obstrução brônquica ou bronquiolar; e c) diminuição da perfusão pulmonar consequente à obstrução das artérias pulmonares (principalmente embolismo pulmonar crônico) (Tabela 3-13).

ENFISEMA (Ver também Capítulo 29)

- Corresponde ao aumento permanente do espaço aéreo distal ao bronquíolo terminal, com destruição das paredes alveolares.
- Os achados de enfisema na radiografia incluem bolhas, aumento da transparência e hiperinflação pulmonar (Figs. 3-69 e 3-70).
- Os critérios de hiperinflação pulmonar na radiografia de tórax são diafragma retificado e rebaixado além do sexto espaço intercostal anterior na inspiração máxima e aumento do espaço transparente retroesternal (maior que 3 cm). A presença de bolhas é inferida pela identificação de área de maior radiotransparência, avascular, podendo ou não estar delimitada por fina linha branca (Fig. 3-69). Bolhas só estão presentes em cerca de um terço dos casos de enfisema e são o único achado específico dessa doença na radiografia. Geralmente seu conteúdo é gasoso, mas podem ter nível líquido.

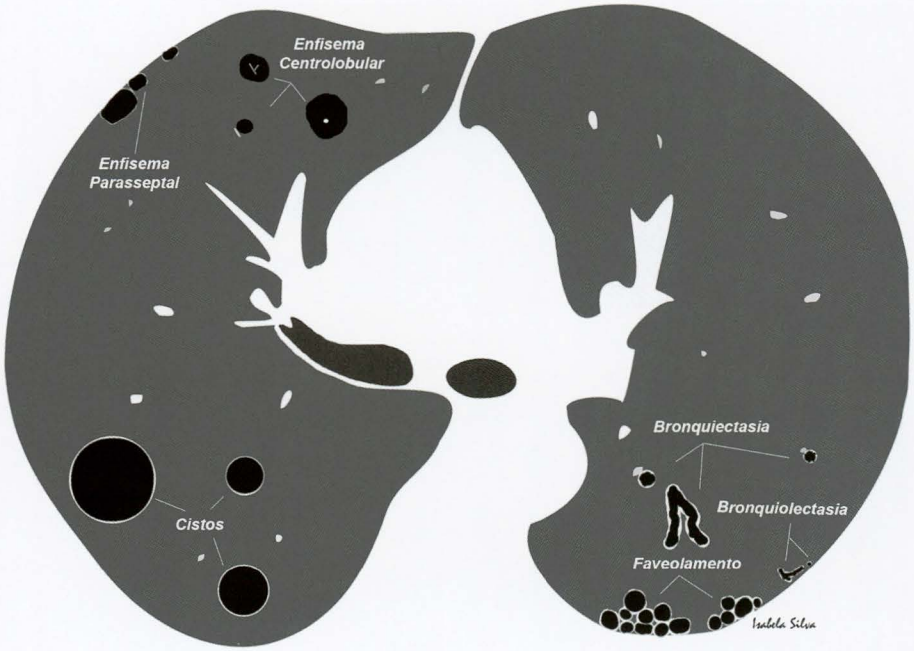

FIGURA 3-59. Desenho esquemático de imagem de TCAR demonstra o aspecto típico dos cistos pulmonares e do enfisema centrolobular e parasseptal no pulmão direito. No pulmão esquerdo observa-se a característica distribuição subpleural em camadas dos cistos de faveolamento. Notam-se também brônquios e bronquíolos dilatados e tortuosos que, na presença de fibrose, são denominados bronquiectasias e bronquiolectasias de tração, respectivamente.

TABELA 3-10. Diagnóstico Diferencial do Padrão Nodular

Causas mais comuns	*Comentários*
A. Distribuição perilinfática na TCAR	Ao longo dos brônquios, vasos pulmonares, septos interlobulares e fissuras interlobares
Sarcoidose	Predomínio nos lobos superiores. Geralmente associada a linfonodomegalia paratraqueal e hilar bilateral e simétrica.
Linfangite carcinomatosa	Predomínio nos lobos inferiores. Linfonodomegalia e derrame pleural em 40%.
B. Distribuição centrolobular na TCAR	Encontram-se a alguns milímetros de separação dos septos interlobulares, da superfície pleural e das fissuras
Silicose e pneumoconiose dos mineiros de carvão	Nódulos densos e bem definidos na maioria dos casos, mas podem apresentar atenuação em vidro fosco ou mista. Estão distribuídos principalmente na região posterior dos lobos superiores.
Pneumonite de hipersensibilidade	Nódulos com atenuação em vidro fosco; contornos mal definidos. Associação a áreas lobulares de atenuação reduzida é frequente. Apenas 5% dos pacientes são fumantes.
Bronquiolite respiratória	Fumantes. Nódulos com atenuação em vidro fosco; contornos mal definidos. Predomínio nos lobos superiores.
Bronquiolite infecciosa; broncopneumonia	Nódulos de contornos bem ou mal definidos. Podem ser densos e homogêneos, ter atenuação em vidro fosco ou mista. Distribuição assimétrica e padrão de árvore em brotamento são achados frequentes.
Tuberculose endobrônquica	Nódulos densos. Padrão de árvore em brotamento frequente.
C. Distribuição Randômica na TCAR	Distribuição aleatória sem predomínio perilinfático ou centrolobular
Tuberculose miliar	Nódulos densos; contornos bem definidos. Diâmetro entre 1 e 3 mm. Distribuição bilateral e simétrica.
Metástase pulmonar hematogênica miliar	Nódulos densos; contornos bem definidos. Predominam nas regiões pulmonares médias e inferiores.
Doença fúngica miliar	Histoplasmose, paracoccidioidomicose e criptococose.

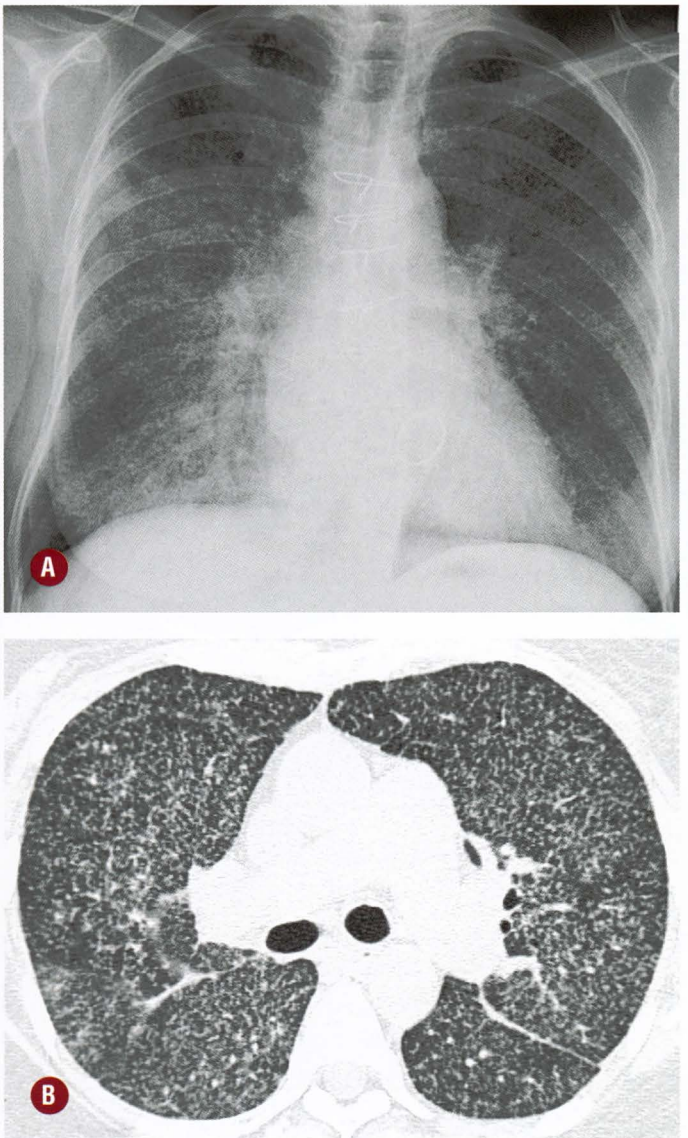

FIGURA 3-60. Padrão miliar em paciente com tuberculose. Radiografia de tórax em PA (**A**) e imagem axial de TCAR (**B**) demonstram padrão micronodular difuso.

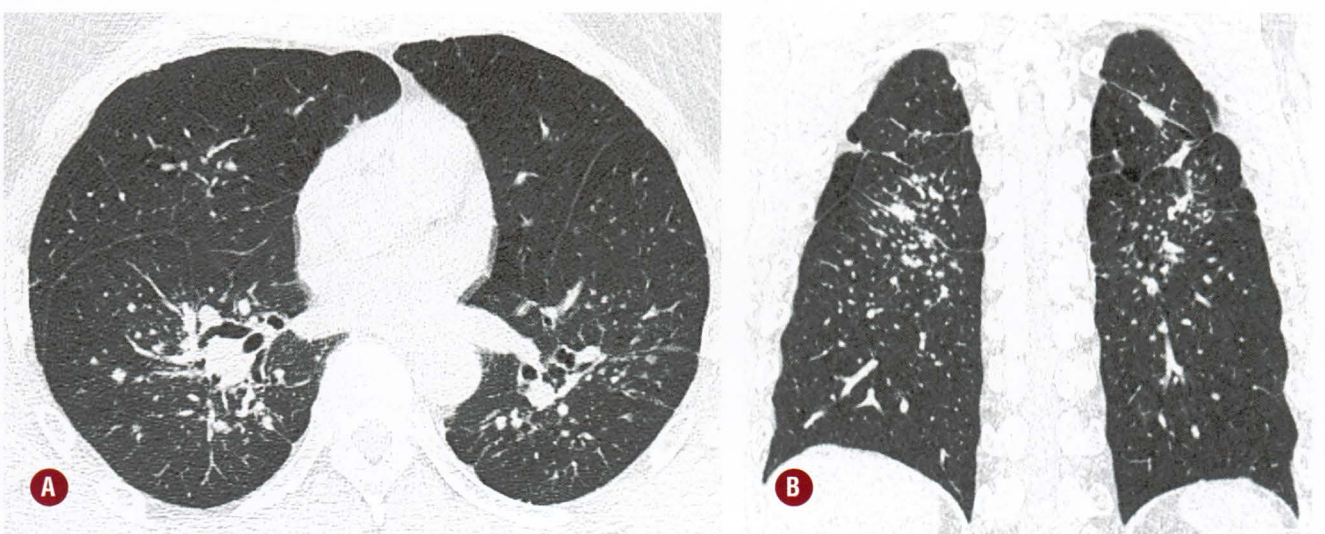

FIGURA 3-61. Silicose. Imagem axial de TCAR (**A**) e reformatação coronal posterior (**B**) mostram nódulos pulmonares centrolobulares densos que predominam nas regiões posteriores e superiores.

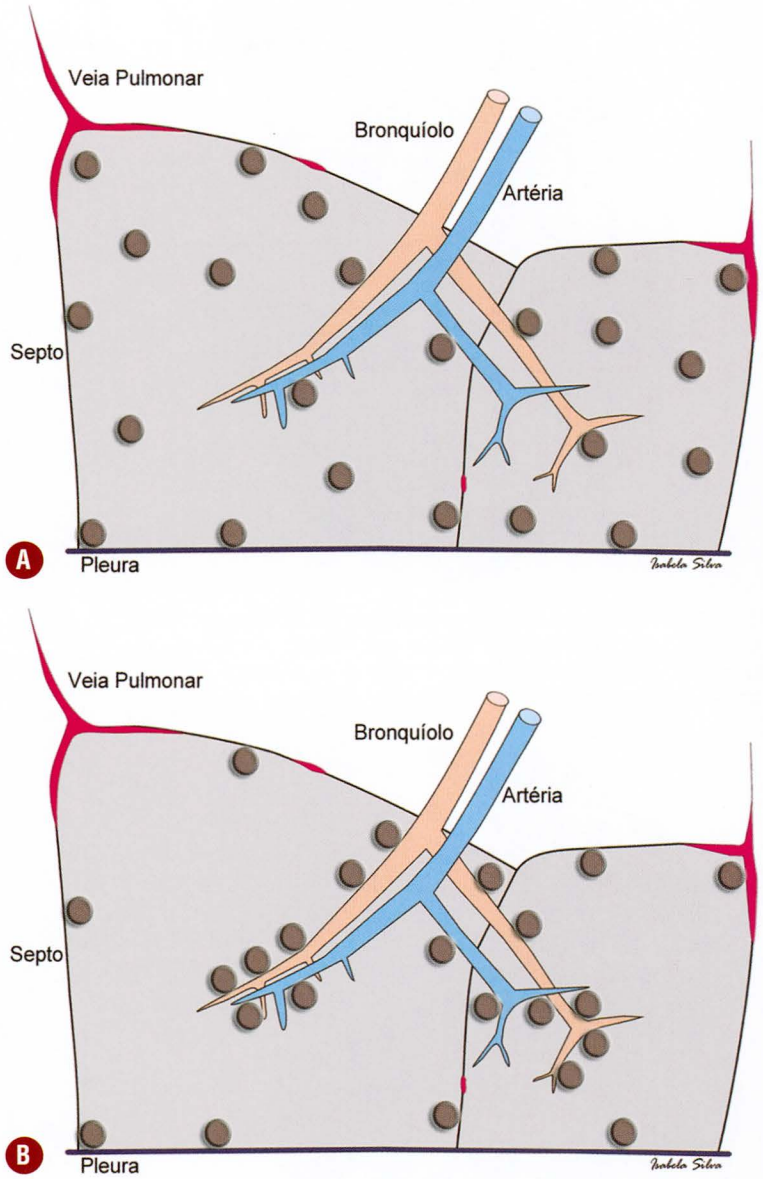

FIGURA 3-62. Desenho esquemático da distribuição dos pequenos nódulos em relação às estruturas do lóbulo pulmonar secundário. A, No padrão nodular randômico os nódulos distribuem-se aleatoriamente. **B,** No padrão nodular perilinfático os nódulos, apesar de também acometerem a superfície pleural, tipicamente predominam ao longo da bainha conjuntiva peribroncovascular.

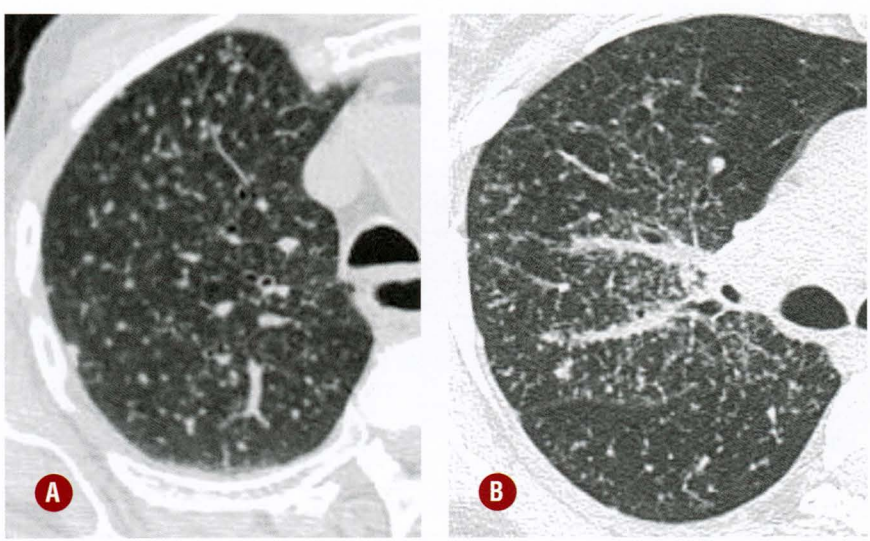

FIGURA 3-63. Padrão nodular na TCAR: randômico vs. perilinfático. Padrão randômico (miliar) em paciente com metástase miliar (**A**) e padrão nodular perilinfático em paciente com sarcoidose (**B**).

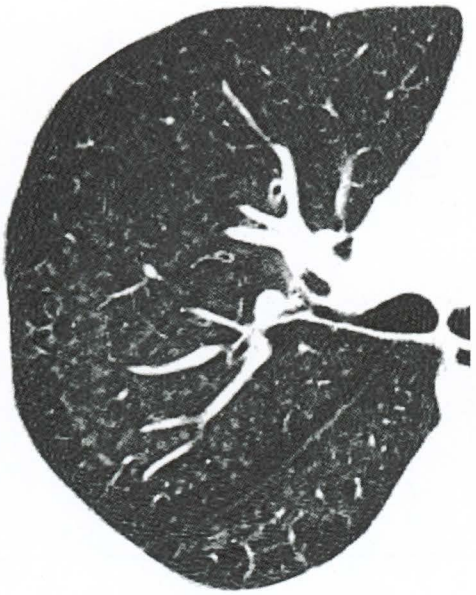

FIGURA 3-64. Padrão nodular centrolobular na TCAR. Os nódulos estão localizados perto do centro do lóbulo pulmonar secundário, isto é, separados por vários milímetros dos septos interlobulares, da superfície pleural, das fissuras interlobares e dos grandes vasos pulmonares, sem tocá-los.



FIGURA 3-65. Nódulos centrolobulares e padrão de árvore em brotamento. Imagem de TCAR mostra nódulos centrolobulares esparsos associados a opacidades ramificadas no lobo médio (setas) que representam o padrão de árvore em brotamento. (Cortesia de Dr. Domenico Capone e Dr. Hélio Ribeiro Siqueira, Rio de Janeiro, RJ.)

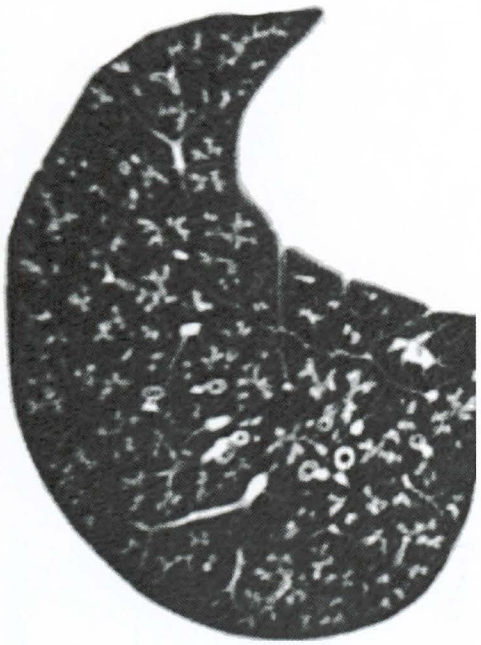

FIGURA 3-66. Nódulos centrolobulares e padrão de árvore em brotamento na TCAR em paciente com bronquiolite infecciosa.

TABELA 3-11. Diagnóstico Diferencial de Vidro Fosco na TCAR: Doença Aguda

Doenças mais importantes	*Comentários*
Pneumonia por *Pneumocystis* ou citomegalovírus	Paciente imunocomprometido. Vidro fosco difuso.
Síndrome da angústia respiratória aguda (SARA)	Vidro fosco é frequente e geralmente extenso. Consolidação nas áreas pendentes do pulmão é comum.
Edema pulmonar	Vidro fosco nas regiões pendentes ou peri-hilares. Espessamento septal é frequente.
Hemorragia pulmonar	Espessamento septal e consolidação podem estar presentes.

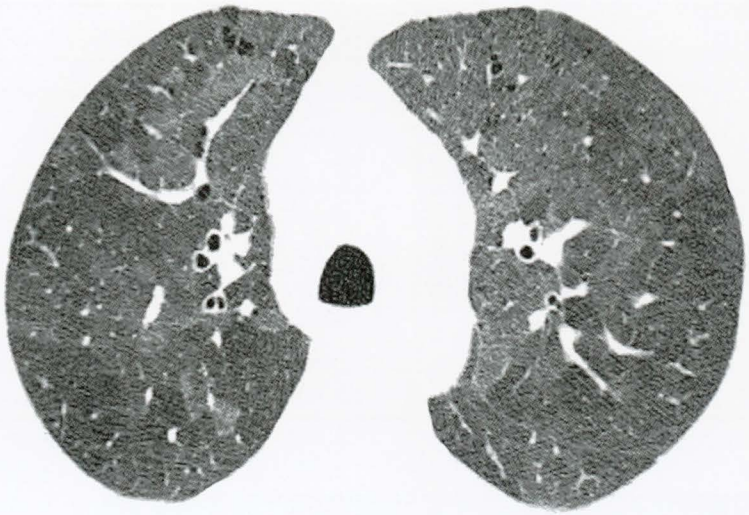

FIGURA 3-67. Opacidades em vidro fosco. Imagem de TCAR dos lobos superiores demonstra opacidades com atenuação em vidro fosco intercaladas com áreas de pulmão normal e mínimo enfisema centrolobular e parasseptal em paciente com bronquiolite respiratória associada a doença pulmonar intersticial (BR-DPI).

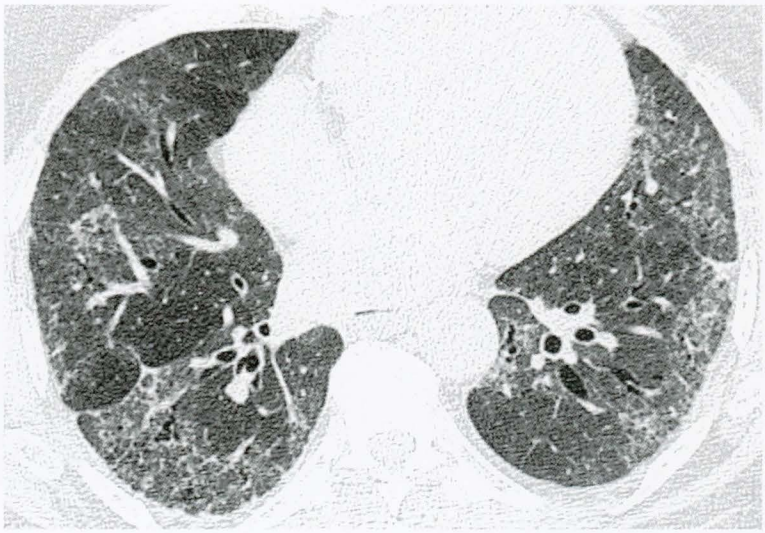

FIGURA 3-68. Opacidades em vidro fosco na pneumonia intersticial não específica fibrosante. Imagem de TCAR das bases pulmonares demonstra opacidades com atenuação em vidro fosco bilaterais associadas a reticulado. Note que, nas áreas de vidro fosco, vários brônquios e bronquíolos encontram-se dilatados e tortuosos (bronquiectasia e bronquiolectasia de tração).

TABELA 3-12. Diagnóstico Diferencial Vidro Fosco: Doença Subaguda e Crônica

Doenças mais importantes	*Comentários*
Pneumonite de hipersensibilidade	Associação a nódulos centrolobulares e áreas lobulares de atenuação reduzida é frequente.
Pneumonia intersticial não específica	Vidro fosco predomina nos lobos inferiores. Padrão reticular também é comum.
Pneumonia intersticial usual	Padrão reticular predomina. Vidro fosco geralmente mínimo, exceto quando evolui para exacerbação aguda.
Bronquiolite respiratória com doença pulmonar intersticial	Vidro fosco e nódulos centrolobulares. Principalmente nos lobos superiores. Fumantes.
Pneumonia intersticial descamativa	Vidro fosco predomina nos lobos inferiores. Grande maioria compostas por fumantes.
Pneumonia intersticial linfocítica	Vidro fosco comum. Cistos em 60%.
Síndrome de Churg-Strauss	Vidro fosco bilateral difuso ou predominantemente periférico.
Carcinoma bronquioloalveolar	Unilateral ou bilateral. Evolução lenta.
Proteinose alveolar	Vidro fosco comumente associado a espessamento septal e intralobular (padrão de pavimentação em mosaico).

TABELA 3-13. Diagnóstico Diferencial de Diminuição da Atenuação Pulmonar na TCAR

Causas mais comuns	*Comentários*
Enfisema	Áreas de baixa atenuação sem paredes visíveis.
Doenças Císticas	Áreas arredondadas e com paredes de conteúdo geralmente gasoso. Deve ser diferenciado de enfisema centrolobular, que tipicamente não apresenta parede visível.
Doença de via aérea (p. ex.: bronquiolite obliterante, asma, fibrose cística)	Áreas de atenuação e vascularização diminuídas. Presença de brônquios dilatados e de paredes espessadas nas áreas de menor atenuação pulmonar e aprisionamento aéreo na TCAR expiratória
Doença vascular obstrutiva	Aumento do tamanho do tronco da artéria pulmonar. Embolismo pulmonar crônico é a causa mais frequente.

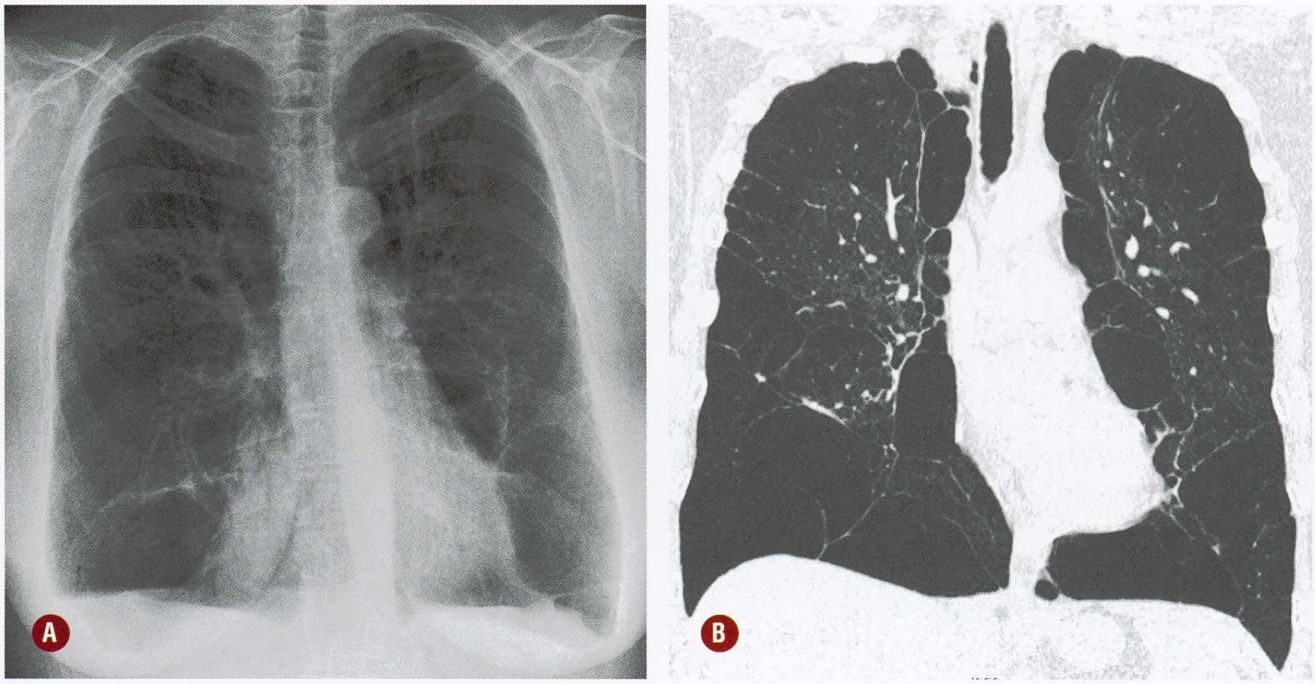

FIGURA 3-69. Enfisema bolhoso. Radiografia de tórax em PA (**A**) evidencia aumento do volume pulmonar e áreas avasculares de maior radiotransparência nas regiões pulmonares inferiores delimitadas por fina linha branca consistentes com bolhas. Imagem de TCAR com reformatação coronal (**B**) mostra enfisema parasseptal e bolhas volumosas que predominam nos lobos inferiores.

- Na TCAR, a bolha (*bulla*, na língua inglesa) é caracterizada como área focal hipodensa que apresenta paredes bem definidas e lisas e que não ultrapassam 1 mm de espessura. Outros sinais de enfisema pulmonar costumam estar presentes. A localização parasseptal é típica. Quando representam um achado isolado, as bolhas localizam-se preferencialmente na região subpleural dos ápices pulmonares, podendo causar pneumotórax (Fig. 3-71). Elas medem, em média, 1 cm ou mais de diâmetro. Na língua inglesa, quando se identificam bolhas menores que 1 cm, localizadas na pleura visceral ou na região pulmonar subpleural, utiliza-se o termo *bleb*, que pode ser traduzido ao português como "vesícula".
- *Enfisema bolhoso* corresponde à destruição bolhosa do parênquima associada a enfisema centroacinar, acinar distal (parasseptal) ou panacinar (Fig. 3-69). Quando as bolhas, que podem variar de 1 a mais de 20 cm de diâmetro, ocupam pelo menos um terço do hemitórax, tem-se o enfisema bolhoso gigante.
- A TC é mais sensível e mais específica que a radiografia de tórax na avaliação de enfisema. Tem sido empregada para detectar, caracterizar e quantificar a doença. A TCAR é capaz de diferenciar os vários tipos de enfisema, que pode ser classificado, de acordo com a região do ácino acometida, em proximal (centroacinar ou centrolobular), distal (parasseptal) ou todo o ácino (panacinar ou panlobular).
- No *enfisema centrolobular (centroacinar)* ocorre destruição das paredes dos alvéolos centroacinares associada a aumento dos bronquíolos respiratórios e dos alvéolos que se originam nestes bronquíolos. Na TCAR esse tipo de enfisema é caracterizado como áreas lobulares de diminuição da atenuação, usualmente sem paredes visíveis, com distribuição não uniforme e predominantemente localizadas nas regiões pulmo-

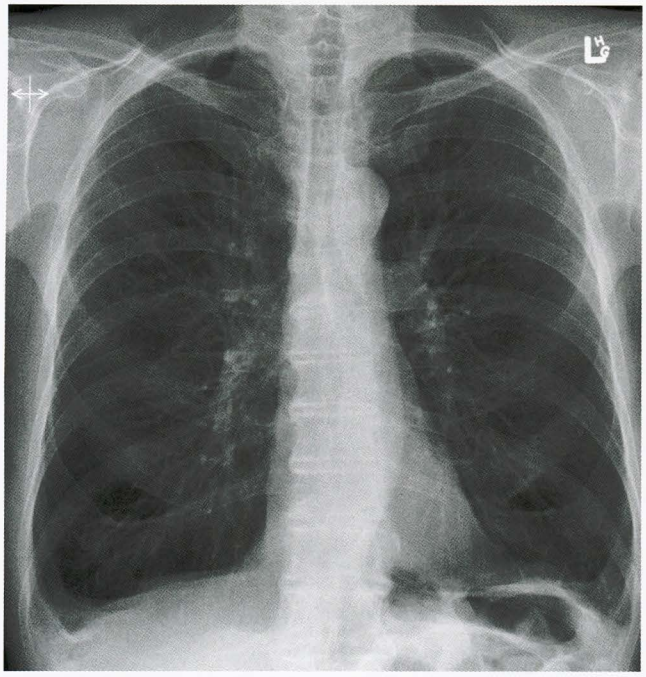

FIGURA 3-70. Radiografia de tórax exibe sinais de hiperinflação pulmonar em paciente com enfisema panlobular, incluindo abaixamento e achatamento do diafragma.

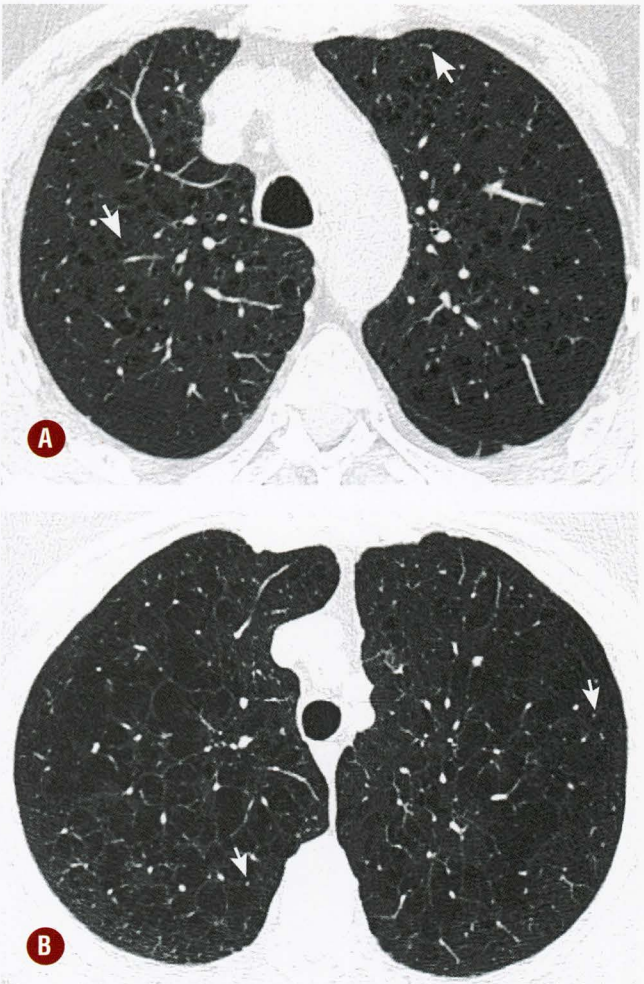

FIGURA 3-72. Enfisema centrolobular em dois pacientes diferentes. As imagens de TCAR (**A** e **B**) demonstram pequenas lesões hipoatenuantes nos lobos superiores, notando-se em algumas delas a preservação da pequena artéria pulmonar centrolobular (setas). Observe que, em B, várias lesões são confluentes e atingem dimensões maiores que as dos ácinos. Parte de suas margens se torna bem definida devido à presença de septos interlobulares e vasos.



FIGURA 3-71. Reformatação coronal mostra pneumotórax à esquerda e pequena bolha subpleural (seta). Presença de dreno de tórax na grande fissura esquerda.

nares superiores (Fig. 3-72A). Pequenas artérias pulmonares podem ser frequentemente identificadas no interior dessas áreas de baixa atenuação. É a forma mais comum de enfisema em tabagistas. Com a progressão da doença, as lesões centrolobulares enfisematosas tornam-se confluentes (Fig. 3-72B).

- O *enfisema panlobular (panacinar)* envolve todas as porções do ácino e, mais ou menos uniformemente, o lóbulo pulmonar secundário. É identificado na TCAR como diminuição generalizada da atenuação pulmonar, com redução do calibre dos vasos sanguíneos nas áreas acometidas, com ou sem distorção dos mesmos (Fig. 3-73). Geralmente predomina nos lobos inferiores e é típico dos pacientes com deficiência de alfa-1 antitripsina. Na TC pode ser indistinguível dos achados de bronquiolite constritiva grave.
- O *enfisema parasseptal (acinar distal)* envolve predominantemente os alvéolos distais, seus ductos e sacos alveolares. É delimitado por qualquer superfície pleural ou septos interlobulares. Na TC caracteriza-se por áreas de baixa atenuação nas regiões subpleurais e peribroncovasculares separadas por septo interlobular intacto (Fig. 3-74). Pode associar-se a bolhas. Muitas vezes está associado também ao tabagismo, mas pode ocorrer isoladamente no adulto jovem e resultar em pneumotórax espontâneo.



FIGURA 3-73. Enfisema panlobular. Imagem de TCAR das regiões pulmonares inferiores mostra enfisema panlobular em paciente com deficiência de alfa-1 antitripsina.

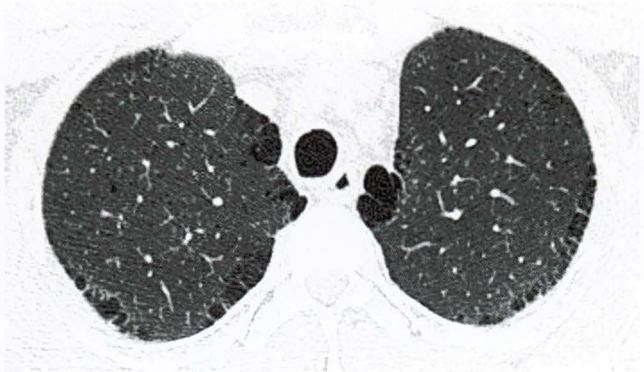

FIGURA 3-74. Enfisema parasseptal. Imagem de TCAR dos lobos superiores mostra enfisema parasseptal bilateral em paciente tabagista.

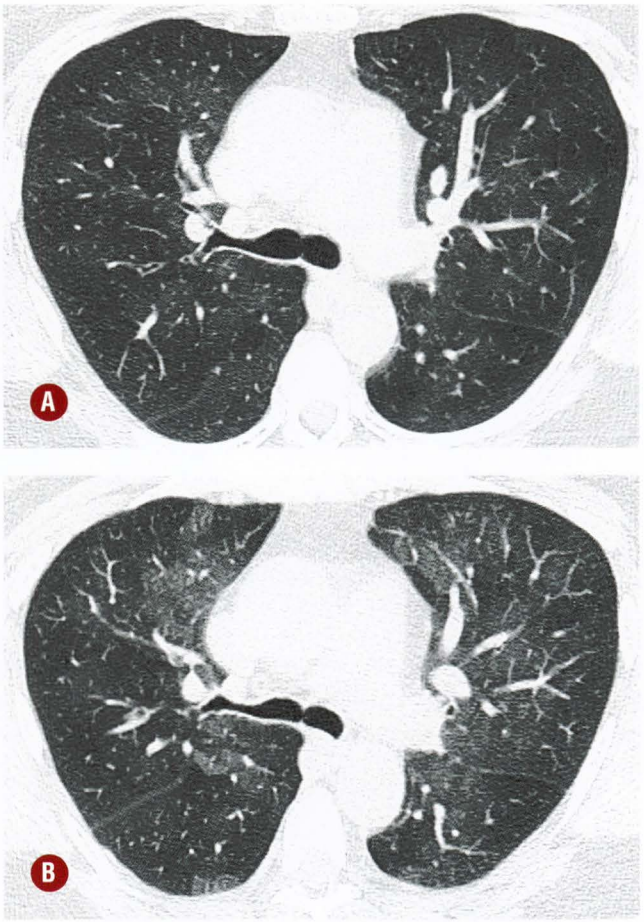

FIGURA 3-75. Padrão de atenuação (perfusão) em mosaico em paciente com bronquiolite obliterante. TCAR em inspiração (**A**) demonstra pulmão com atenuação heterogênea (padrão de atenuação em mosaico). TCAR em expiração máxima (**B**) acentua a heterogeneidade do parênquima pulmonar, notando-se aprisionamento aéreo nas áreas de menor atenuação pulmonar identificadas em A.

ÁREAS DE ATENUAÇÃO PULMONAR E VASCULARIZAÇÃO DIMINUÍDAS

- Áreas de atenuação e vascularização diminuídas podem resultar de diminuição da perfusão pulmonar secundária a obstrução brônquica ou bronquiolar ou das artérias pulmonares.
- A combinação entre áreas de atenuação e vascularização diminuídas e aquelas com atenuação e vascularização normais ou aumentadas é denominada *padrão de atenuação (perfusão) em mosaico*. A diminuição da perfusão pulmonar secundária a obstrução de via aérea é a causa mais comum do padrão de atenuação (perfusão) em mosaico. Redistribuição do fluxo sanguíneo para regiões não comprometidas resulta em áreas com aumento de atenuação e perfusão. A diferença entre pulmão normal e anormal em doenças obstrutivas das vias aéreas é acentuada na TCAR expiratória (aprisionamento aéreo) (Fig. 3-75). Os pacientes apresentam sinais de obstrução das vias aéreas na prova de função pulmonar. Embora pacientes com obstrução vascular possam ter um padrão de atenuação (perfusão) em mosaico na TCAR, neles predominam achados clínicos de hipertensão pulmonar. A TC costuma mostrar aumento do tamanho do tronco da artéria pulmonar e outros achados relacionados com a causa da hipertensão pulmonar, principalmente na tromboembolia pulmonar crônica (Fig. 3-76).
- Na enfermidade obliterativa de pequenas vias aéreas (bronquiolite obliterante) e na afecção vascular oclusiva, as áreas com atenuação diminuída são as anormais e geralmente contêm vasos pulmonares em número e tamanho menores que o pulmão normal adjacente. O padrão de atenuação em mosaico pode também ser produzido por doença pulmonar parenquimatosa caracterizada por opacidade com atenuação em vidro fosco, sendo que nessa condição as áreas de maior atenuação representam as regiões acometidas e as outras regiões pulmonares caracterizam áreas de pulmão preservado.

Outros Achados e Sinais Diversos na TC

A. BANDA PARENQUIMATOSA

- Corresponde a opacidade linear, periférica, na maioria das vezes em contato com a superfície pleural, que muitas vezes encontra-se espessada e retraída no local de contato. Geral-

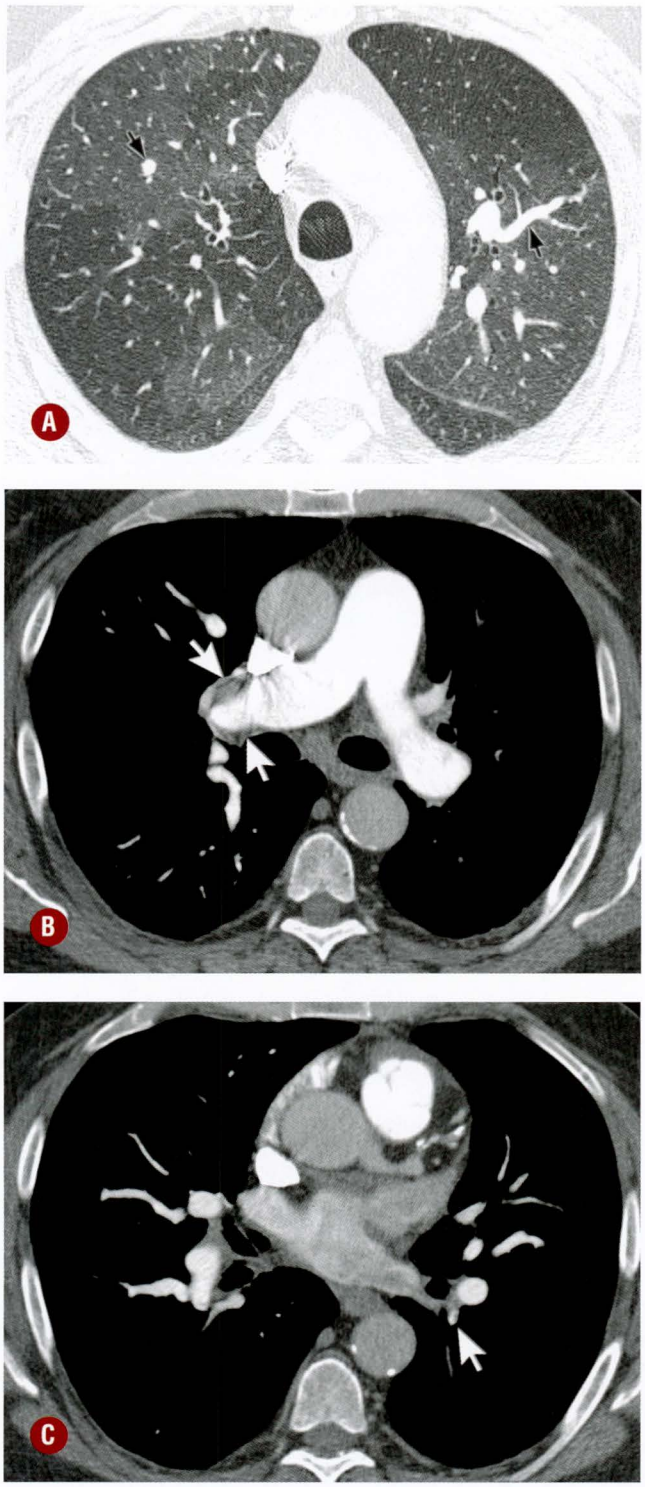

FIGURA 3-76. Padrão de atenuação (perfusão) em mosaico em paciente com tromboembolia pulmonar crônica. A, Imagem de TC dos lobos superiores demonstra parênquima pulmonar com atenuação heterogênea (padrão de atenuação em mosaico). Note vasos aumentados de calibre (setas) nas áreas de parênquima pulmonar com maior atenuação, refletindo redistribuição do fluxo. **B,** Imagem de TC ao nível da bifurcação do tronco da artéria pulmonar e fotografada para avaliação do mediastino revela trombo na parede da artéria pulmonar direita (setas). O tronco da artéria pulmonar também se encontra aumentado diâmetro (3,4 cm). **C,** Na imagem ao nível da veia pulmonar inferior esquerda observa-se importante redução do calibre da artéria do segmento basal posterior esquerdo (seta), típica de tromboembolia pulmonar crônica.

mente apresenta distribuição horizontal (perpendicular à superfície pleural), mas pode ser oblíqua. Na TC, a banda parenquimatosa estende-se por menos de 5 cm e sua espessura é de 1 a 3 mm. Distorção da arquitetura pulmonar costuma estar presente. É mais comum em pessoas expostas ao asbesto (Fig. 3-77).

B. BRONQUIECTASIA E BRONQUIOLECTASIA (FIG. 3-59)

- A TC, com cortes finos e técnica volumétrica em equipamentos com múltiplas fileiras de detectores, é o método de imagem de escolha para avaliação de bronquiectasia e bronquiolectasia.
- *Bronquiectasia* – dilatação brônquica irreversível que pode ser focal ou difusa decorrente de infecção crônica, obstrução das vias aéreas proximais ou anormalidades brônquicas congênitas. O diagnóstico na TCAR é baseado na presença de um ou mais dos seguintes achados: diâmetro interno do brônquio maior do que o da artéria pulmonar adjacente (sinal do "anel de sinete"), perda do afilamento gradual do brônquio, definido como manutenção do calibre por mais de 2 cm distal à bifurcação (aspecto em "trilho de trem") e identificação de via aérea a menos de 1 cm da superfície pleural (Fig. 3-78). A depender da aparência do brônquio acometido, a bronquiectasia pode ser classificada em cilíndrica, varicosa e sacular ou cística. Frequentemente é acompanhada de espessamento das paredes, impacção mucoide (Fig. 3-79) e alterações de pequenas vias aéreas.
- *Bronquiolectasia* – corresponde à dilatação bronquiolar e se manifesta na TCAR como estrutura arredondada ou tubular, geralmente na periferia pulmonar e com parede espessada ou preenchida por secreção.
- *Bronquiectasias e bronquiolectasias de tração* – correspondem a dilatação e irregularidade do brônquio ou bronquíolo, respectivamente, causadas por retração do parênquima em decorrência de fibrose. Na TCAR manifestam-se como dilatações brônquicas e bronquiolares, geralmente irregulares, associadas a distorção do parênquima por fibrose e outras alterações pulmonares (principalmente opacidades reticulares, opacidade em vidro fosco e consolidação) (Fig. 3-80). Possuem aspecto tubular, cístico ou microcístico (bronquíolos localizados na

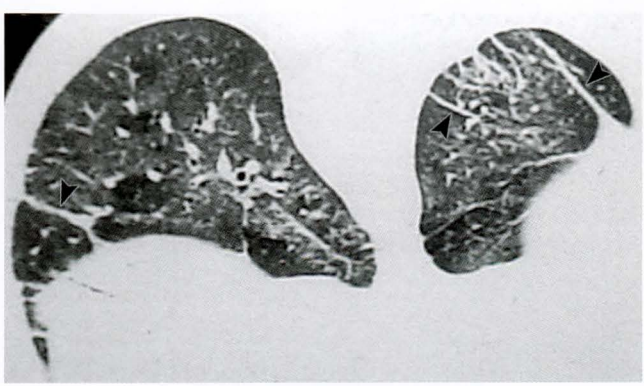

FIGURA 3-77. Imagem de TCAR de trabalhador exposto ao asbesto mostra alterações intersticiais caracterizadas por opacidades em vidro fosco e bandas parenquimatosas (cabeças de setas). (Cortesia de Dr. Gustavo de Souza Portes Meirelles, São Paulo, SP.)

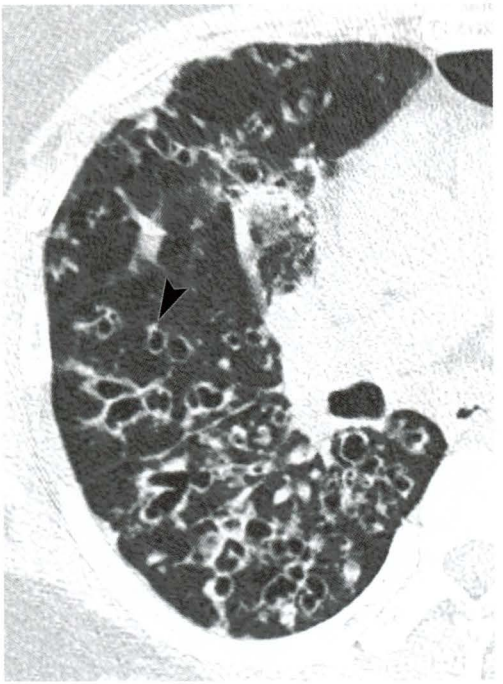

FIGURA 3-78. Bronquiectasias na TCAR. Imagem de TCAR mostra bronquiectasias difusas. Cabeça de seta = sinal do anel de sinete.

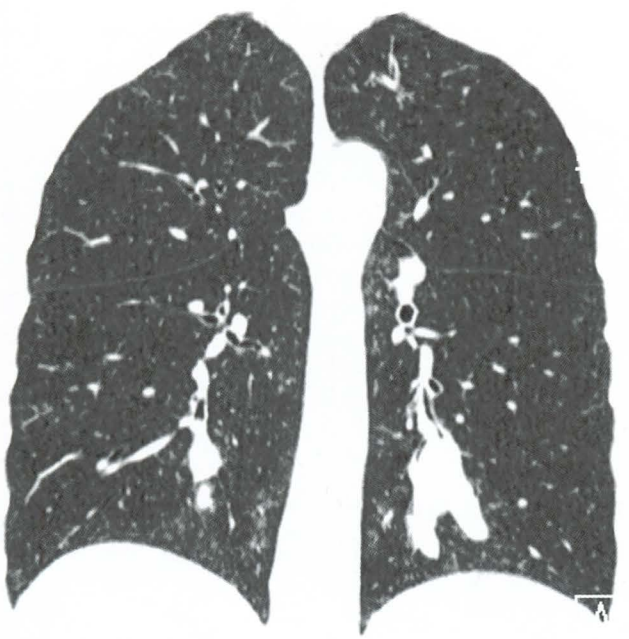

FIGURA 3-79. Reformatação coronal demonstra impacção mucoide nos lobos inferiores.

periferia), dependendo da relação entre o eixo do brônquio ou bronquíolo e o corte da TC. As bronquiolectasias de tração podem ser confundidas com faveolamento, outra frequente alteração associada à fibrose pulmonar (Figs. 3-51B e 3-59). Para sua diferenciação é importante a avaliação de imagens sequenciais.



FIGURA 3-80. Imagem de TCAR evidencia bronquiectasias (setas) e bronquiolectasias (cabeças de setas) de tração em paciente com fibrose pulmonar.

C. LINHA CURVILÍNEA SUBPLEURAL

- De pouco significado clínico, a linha curvilínea subpleural corresponde, na TC, à opacidade curvilínea fina, com 1 a 3 mm de espessura, situada a menos de 1 cm da pleura e com distribuição paralela à sua superfície.

D. PADRÃO DE PAVIMENTAÇÃO EM MOSAICO

- Traduzido do inglês *crazy paving*, representa superposição de opacidades em vidro fosco, espessamento liso dos septos interlobulares e linhas intralobulares (Fig. 3-81). A interface entre pulmão normal e acometido tende a ser bem delimitada.
- Inicialmente identificado em pacientes com proteinose alveolar pulmonar, é encontrado com frequência em outras doenças pulmonares difusas que cursam com comprometimento dos compartimentos intersticial e alveolar.
- O diagnóstico diferencial principal inclui, além de proteinose alveolar, hemorragia pulmonar, dano alveolar difuso (SARA), edema pulmonar, pneumonias por *Pneumocystis*, viral, lipoídica e carcinoma bronquioloalveolar.

E. PADRÃO DE ATENUAÇÃO (PERFUSÃO) EM MOSAICO

- Na atualização de 2008 do glossário de termos utilizados em radiologia torácica, a Sociedade Fleischner recomendou o uso do termo *padrão de atenuação em mosaico* em substituição a *padrão de perfusão em mosaico* na TCAR, por ser mais abrangente. Corresponde à aparência de retalho de regiões com atenuações distintas que pode ser causada por: a) doença parenquimatosa infiltrativa (p. ex., pneumonite de hipersensibilidade); b) enfermidade obliterativa de pequenas vias aéreas (p. ex., bronquiolite obliterante); ou c) afecção vascular oclusiva (p. ex., tromboembolismo pulmonar crônico) (Figs. 3-67, 3-75 e 3-76).
- Na nossa prática clínica, ao identificarmos um pulmão com atenuação heterogênea, ou seja, com aparência de retalho,

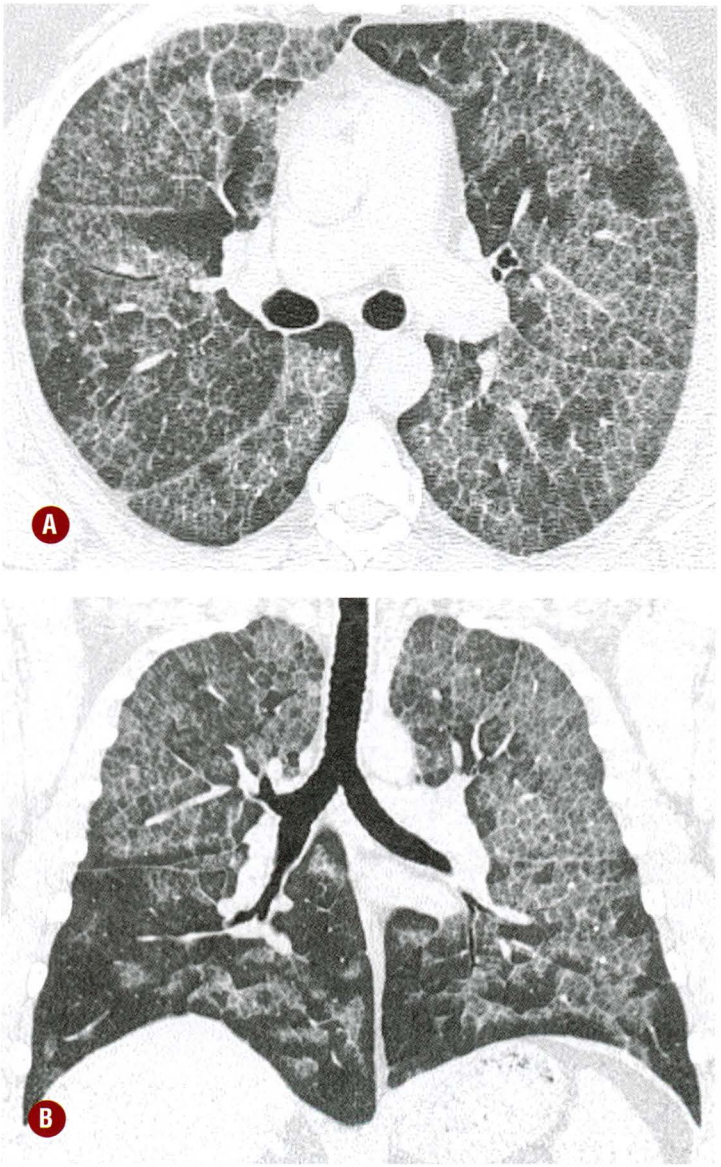

FIGURA 3-81. Padrão de pavimentação em mosaico em paciente com proteinose alveolar. Imagem axial (**A**) e reformatação coronal (**B**) revelam o padrão de pavimentação em mosaico que corresponde a superposição de opacidades em vidro fosco, linhas intralobulares e espessamento liso dos septos interlobulares.

quando temos certeza de que se trata de doença de pequena via aérea (causa mais comum) ou vascular, utilizamos o termo *perfusão em mosaico*. Quando estamos certos de que a heterogeneidade da atenuação pulmonar é secundária à presença de opacidades em vidro fosco (áreas de maior atenuação), descrevemos os achados como de *opacidade em vidro fosco* e o diagnóstico diferencial é feito com base nesse padrão. Se existir dúvida quanto à existência de opacidades em vidro fosco, realizamos alguns cortes em expiração para avaliar a presença de aprisionamento aéreo e afastar, portanto, o diagnóstico de opacidades em vidro fosco com distribuição multifocal (Fig. 3-75).

F. PADRÃO PERILOBULAR

- Caracterizado pela presença de opacidades poligonais espessas e irregulares ao longo das estruturas que delimitam os lóbulos pulmonares, ou seja, os septos interlobulares, a pleura visceral e vasos (Fig. 3-82).
- Deve ser distinguido do espessamento de septos interlobulares (padrão septal) por ser mais espesso e irregular. O achado é identificado em aproximadamente 60% dos pacientes com pneumonia em organização (BOOP).



FIGURA 3-82. Padrão perilobular em paciente com pneumonia em organização. Imagem de TCAR mostra opacidades poligonais espessas e irregulares na periferia dos lóbulos pulmonares, ou seja, adjacentes aos septos interlobulares (setas).

LITERATURA RECOMENDADA

1. Abramson S. The air crescent sign. Radiology 2001;218(1):230-2.
2. Austin JH, Müller NL, Friedman PJ, et al. Glossary of terms for CT of the lungs: recommendations of the Nomenclature Committee of the Fleischner Society. Radiology 1996;200(2):327-31.
3. Consenso Brasileiro sobre a Terminologia dos Descritores de Tomografia Computadorizada do Tórax. Departamento de imagem da SBPT. Biênio 2002-2004. [Brazilian consensus on terminology used to describe computed tomography of the chest]. J Bras Pneumol 2005;31(2):149-56.
4. Curtis AM, Smith GJ, Ravin CE. Air crescent sign of invasive aspergillosis. Radiology 1979;133(1):17-21.
5. Gasparetto EL, Escuissato DL, Davaus T, et al. Reversed halo sign in pulmonary paracoccidioidomycosis. AJR Am J Roentgenol 2005;184(6):1932-4.
6. Godoy MC, Naidich DP. Subsolid pulmonary nodules and the spectrum of peripheral adenocarcinomas of the lung: recommended interim guidelines for assessment and management. Radiology 2009;253(3):606-22.
7. Grant LA, Babar J, Griffin N. Cysts, cavities, and honeycombing in multisystem disorders: differential diagnosis and findings on thin-section CT. Clin Radiol 2009;64(4):439-48.
8. Hansell DM, Bankier AA, MacMahon H, McLoud TC, Müller NL, Remy J. Fleischner Society: glossary of terms for thoracic imaging. Radiology 2008;246(3):697-722.
9. Kim SJ, Lee KS, Ryu YH, et al. Reversed halo sign on high-resolution CT of cryptogenic organizing pneumonia: diagnostic implications. AJR Am J Roentgenol 2003;180(5):1251-4.
10. Kuhlman JE, Fishman EK, Burch PA, Karp JE, Zerhouni EA, Siegelman SS. CT of invasive pulmonary aspergillosis. AJR Am J Roentgenol 1988;150(5):1015-20.
11. Kuhlman JE, Fishman EK, Siegelman SS. Invasive pulmonary aspergillosis in acute leukemia: characteristic findings on CT, the CT halo sign, and the role of CT in early diagnosis. Radiology 1985;157(3):611-4.
12. Lee YR, Choi YW, Lee KJ, Jeon SC, Park CK, Heo JN. CT halo sign: the spectrum of pulmonary diseases. Br J Radiol 2005;78(933):862-5.
13. Leung AN, Miller RR, Müller NL. Parenchymal opacification in chronic infiltrative lung diseases: CT-pathologic correlation. Radiology 1993;188(1):209-14.
14. Marshall GB, Farnquist BA, MacGregor JH, Burrowes PW. Signs in thoracic imaging. J Thorac Imaging 2006;21(1):76-90.
15. Müller NL, Silva CI. Interstitial patterns. In: Müller NL, Silva CI, editors. Imaging of the Chest. 1st ed. Philadelphia: Saunders; 2008. p. 158-99.
16. Munoz-Hernandez B, Noyola MC, Palma-Cortes G, Rosete DP, Galvan MA, Manjarrez ME. Actinomycetoma in arm disseminated to lung with grains of *Nocardia brasiliensis* with peripheral filaments. Mycopathologia 2009;168(1):37-40.
17. Oda S, Awai K, Liu D, et al. Ground-glass opacities on thin-section helical CT: differentiation between bronchioloalveolar carcinoma and atypical adenomatous hyperplasia. AJR Am J Roentgenol 2008;190(5):1363-8.
18. Park CM, Goo JM, Lee HJ, Lee CH, Chun EJ, Im JG. Nodular ground-glass opacity at thin-section CT: histologic correlation and evaluation of change at follow-up. Radiographics 2007;27(2):391-408.
19. Remy-Jardin M, Remy J, Giraud F, Wattinne L, Gosselin B. Computed tomography assessment of ground-glass opacity: semiology and significance. J Thorac Imaging 1993;8(4):249-64.
20. Remy-Jardin M, Giraud F, Remy J, Copin MC, Gosselin B, Duhamel A. Importance of ground-glass attenuation in chronic diffuse infiltrative lung disease: pathologic-CT correlation. Radiology 1993;189(3):693-8.
21. Rossi SE, Erasmus JJ, Volpacchio M, Franquet T, Castiglioni T, McAdams HP. «Crazy-paving» pattern at thin-section CT of the lungs: radiologic-pathologic overview. Radiographics 2003;23(6):1509-19.
22. Silva CIS, Marchiori E, Souza AS, Jr., Müller NL et al. Consenso brasileiro ilustrado sobre a terminologia dos descritores e padrões fundamentais da TC do tórax. J Bras Pneumologia 2010; 36(1). J Bras Pneumol 2010;36(1):99-123.
23. Souza AS, Jr., Neto CA, Jasinowodolinski D, et al. Terminologia para a descrição de tomografia computadorizada do tórax (sugestões iniciais para um consenso brasileiro). Radiol Bras 2002;35(2):125-8.
24. Takahashi M, Fukuoka J, Nitta N, et al. Imaging of pulmonary emphysema: a pictorial review. Int J Chron Obstruct Pulmon Dis 2008;3(2):193-204.
25. Ujita M, Renzoni EA, Veeraraghavan S, Wells AU, Hansell DM. Organizing pneumonia: perilobular pattern at thin-section CT. Radiology 2004;232(3):757-61.
26. Ward S, Heyneman LE, Reittner P, Kazerooni EA, Godwin JD, Müller NL. Talcosis associated with IV abuse of oral medications: CT findings. AJR Am J Roentgenol 2000;174(3):789-93.
27. Webb RW, Müller NL, Naidich DP. Illustrated glossary of high-resolution computed tomography terms. In: Webb RW, Muller NL, Naidich DP, editors. High-resolution CT of the lung. 4th ed. Philadelphia: Lippincott Williams & Wilkins; 2009. p. 585-602.
28. Woodring JH, Reed JC. Types and mechanisms of pulmonary atelectasis. J Thorac Imaging 1996;11(2):92-108.

PARTE 2

Anomalias do Desenvolvimento

CAPÍTULO 4

Malformações Congênitas do Tórax

Nestor L. Müller
C. Isabela S. Silva

Neste capítulo são discutidas as principais anomalias congênitas do parênquima pulmonar, dos brônquios, das artérias e veias pulmonares, da veia cava e dos sistemas ázigos e hemiázigos encontradas em pacientes adultos. As anomalias mais importantes da aorta e dos vasos supra-aórticos são detalhadas no Capítulo 5. Já que 90% dos casos de hiperinflação lobar congênita (antigamente chamada de enfisema lobar congênito) são diagnosticados em pacientes com menos de 6 meses de vida, sobretudo no período neonatal, essa doença não será discutida neste capítulo. As principais malformações congênitas que acometem o tórax estão listadas no Quadro 4-1.

As anomalias congênitas pulmonares são incomuns e podem ser separadas em dois grupos principais: (a) as originadas do intestino anterior primitivo ou do seu broto pulmonar (anomalias broncopulmonares) e (b) as que derivam do sexto arco aórtico ou das veias pulmonares primitivas (anomalias vasculares pulmonares). As anomalias broncopulmonares mais importantes e mais comuns no paciente adulto são o sequestro pulmonar, o cisto broncogênico, a malformação adenomatoide cística congênita, a atresia brônquica, o brônquio traqueal e o brônquio cardíaco. Entre as anomalias vasculares pulmonares destacam-se as malformações arteriovenosas e a síndrome da hipogenesia pulmonar (síndrome da cimitarra). Deve-se salientar, no entanto, que, apesar da conveniência dessa divisão e do uso de termos específicos para várias malformações, há um grande espectro de anomalias pulmonares, com alguns pacientes tendo mais de uma anomalia ou malformações híbridas. Além disso, algumas anomalias congênitas, como, por exemplo, a hipogenesia pulmonar, representam uma combinação de anormalidades broncopulmonares e vasculares.

■ Sequestro Pulmonar

I. INTRODUÇÃO

Generalidades

O sequestro pulmonar é uma malformação na qual uma porção do pulmão é segregada do restante do mesmo, não tem comunicação com a árvore brônquica e é suprida por uma artéria sistêmica. A anomalia pode ser intralobar, quando cercada por tecido pulmonar normal, ou extralobar, se revestida por sua própria pleura. O suprimento arterial pode vir da aorta torácica descendente, da aorta abdominal, ou de um dos seus ramos. O retorno venoso se dá por meio de uma veia pulmonar (no sequestro intralobar) ou por uma veia sistêmica (no sequestro extralobar).

É universalmente aceito que o sequestro extralobar é sempre congênito, mas tem-se postulado que o intralobar trata-se muitas vezes de uma lesão adquirida. Segundo essa hipótese, a região sequestrada representa uma área de pneumonite obstrutiva que se desenvolveu depois de lesão e obliteração de um brônquio. A hipertrofia dos pequenos vasos sistêmicos que estão normalmente presentes no ligamento pulmonar induz, depois, o suprimento vascular anormal. No entanto, estudos mais recentes de imagens, tanto pré-natal quanto pós-natal, demonstraram sequestros intralobares em neonatos e crianças

QUADRO 4-1. Principais Malformações Congênitas do Pulmão e das Vias Aéreas

- Ausência (agenesia, aplasia) do pulmão ou lobos pulmonares
- Pulmão em ferradura
- Síndrome do pulmão hipogenético (síndrome da cimitarra)
- Sequestro pulmonar (intra e extralobar)
- Artéria sistêmica suprindo pulmão normal
- Displasia alveolar capilar
- Hiperinflação lobar congênita
- Interrupção (ausência) unilateral da artéria pulmonar
- Estenose das veias pulmonares
- Linfangiectasia pulmonar congênita
- Retorno venoso pulmonar anômalo (parcial ou total)
- Malformação arteriovenosa pulmonar
- Estenoses e coarctações de artérias pulmonares periféricas
- Agenesia, estenose, duplicação, divertículo da traqueia
- Atresia, estenose brônquica congênita
- Fístulas broncoesofágica, broncobiliar, traqueoesofágica
- Hiperplasia focal muscular da traqueia
- Brônquio traqueal, brônquio cardíaco acessório, brônquio esofágico, padrões anormais de divisão brônquica
- Traqueobroncomegalia (síndrome de Mounier-Kuhn), síndrome de Williams-Campbell
- Malformação adenomatoide cística congênita
- Cisto broncogênico
- Cisto de duplicação esofágica

jovens. Além disso, artérias elásticas no ligamento pulmonar inferior, presentes na maioria dos casos de sequestros intralobares, são raramente vistas em "pseudossequestros" observados em infecções crônicas, que em geral são supridas por ramos provenientes das artérias brônquicas e intercostais. Por isso é provável que a maioria dos sequestros intralobares seja de origem congênita.

Achados Clínicos

O sequestro pulmonar intralobar pode ser identificado em qualquer idade, porém é mais frequente em crianças e adultos jovens. Os pacientes podem ser assintomáticos ou manifestar pneumonia aguda ou de repetição no lobo inferior, geralmente o esquerdo. Embora o sequestro intralobar represente uma anomalia isolada, raramente pode ser associado a atresia brônquica ou malformação adenomatoide cística congênita. O sequestro pulmonar extralobar está muitas vezes associado a outras anomalias congênitas, sobretudo eventração ou paralisia do hemidiafragma ipsilateral (presente em torno de 60% dos casos) e hérnia diafragmática do lado esquerdo (em cerca de 30%). Devido aos sintomas relacionados com as anomalias congênitas associadas, o diagnóstico do sequestro extralobar é geralmente realizado na infância.

Achados Histológicos

O sequestro intralobar geralmente consiste em um ou mais espaços císticos separados por parênquima pulmonar de natureza fibrótica ou mostra alterações de pneumonite obstrutiva. Áreas enfisematosas também podem ser encontradas. Os cistos em geral contêm muco ou, quando infectados, pus. Microscopicamente, os cistos têm epitélio respiratório e lembram brônquios dilatados. O sequestro pode ser separado do resto do pulmão por uma cápsula fibrosa ou pode haver uma transição indistinta de um para outro. O sequestro extralobar é composto geralmente por tecido pulmonar imaturo completamente envolvido na sua própria pleura.

II. ACHADOS DE IMAGEM

Radiografia de Tórax

- O sequestro pulmonar no adulto em geral é intralobar e envolve o lobo inferior esquerdo em cerca de 90% dos casos.
- Apresenta-se como opacidade homogênea, massa cística ou área de hipertransparência no segmento basal posterior adjacente ao hemidiafragma (Fig. 4-1).
- Pode estar associado a pneumonia de repetição no lobo inferior.

Tomografia Computadorizada

- A anormalidade geralmente envolve o segmento basal posterior adjacente ao hemidiafragma esquerdo (90%) ou direito (10%) (Figs. 4-1 e 4-2).
- Os achados mais frequentes na tomografia computadorizada (TC) incluem espaços císticos com ou sem líquido, áreas de baixa atenuação (Fig. 4-2A), múltiplos vasos dilatados, consolidação (Fig. 4-1) ou massa com densidade de partes moles.
- O diagnóstico radiológico definitivo é baseado na demonstração da artéria sistêmica anômala (geralmente um ou mais ramos da aorta) que supre o lobo sequestrado. Na maioria dos casos o diagnóstico pode ser feito pela angiotomografia (Fig. 4-2B).

Ressonância Magnética

O diagnóstico definitivo também pode ser feito na ressonância magnética (RM).

Recomendações

A radiografia de tórax é o método de imagem de escolha a ser utilizado na avaliação inicial e de seguimento dos pacientes com pneumonia. A pacientes com pneumonia recidivante no lobo inferior a TC de tórax é recomendada para avaliar a possibilidade de bronquiectasia, tumor endobrônquico ou sequestro pulmonar. Para demonstração da artéria sistêmica anômala (geralmente um ramo ou ramos da aorta) que supre o lobo sequestrado geralmente se necessita do uso de TC com cortes finos em aparelho com múltiplas fileiras de detectores e administração de contraste intravenoso. O diagnóstico também pode ser feito na RM e na aortografia; esta última, cada vez mais, sendo pouco utilizada.

III. DIAGNÓSTICO DIFERENCIAL PRINCIPAL

O diagnóstico diferencial dependerá da sintomatologia e do padrão de apresentação do sequestro pulmonar e inclui:

- bronquiectasia;
- tumor endobrônquico;

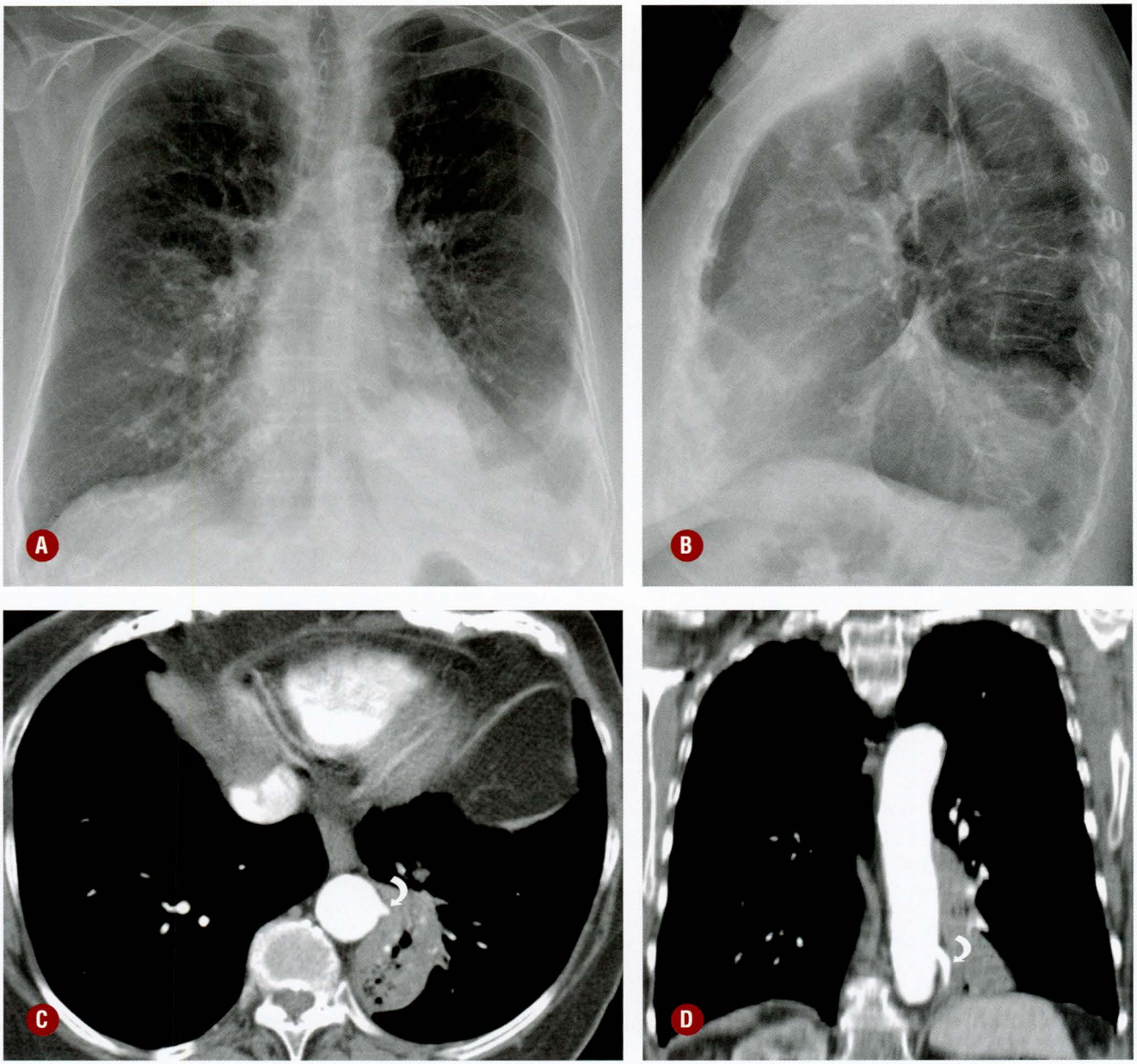

FIGURA 4-1. Sequestro pulmonar intralobar. Radiografias de tórax em PA (**A**) e perfil (**B**) demonstram opacidade densa e homogênea na base do pulmão esquerdo adjacente ao hemidiafragma, associada a pequeno derrame pleural. Imagem axial (**C**) e reformatação coronal (**D**) de TC de tórax com contraste demonstram consolidação no segmento basal posterior do lobo inferior esquerdo e um ramo da aorta (setas) que supre a área de consolidação. A presença de derrame pleural e broncogramas aéreos nesse paciente com pneumonias recidivantes foi secundária à infecção bacteriana do sequestro pulmonar.

- malformação adenomatoide cística congênita;
- artéria sistêmica suprindo pulmão normal;
- atresia brônquica.

■ Cisto Broncogênico

I. INTRODUÇÃO

Generalidades

Cistos broncogênicos são cistos intratorácicos congênitos derivados de um broto anormal da árvore traqueobrônquica em desenvolvimento. Cerca de 75% deles ocorrem no mediastino e o restante, nos pulmões.

Achados Clínicos

A maioria dos pacientes com cistos broncogênicos é assintomática. Cistos broncogênicos mediastinais podem originar tosse ou dispneia devido à compressão da traqueia ou brônquio. Os cistos pulmonares podem resultar em tosse ou hemoptise.

Achados Histológicos

Os cistos broncogênicos são estruturas císticas solitárias, uniloculares, arredondadas, cheias de fluido seroso ou, mais frequentemente, material mucoide espessado. Eles frequentemente são anexados à árvore traqueobrônquica, mas não se comunicam com ela, a não ser quando infectados. Sua parede é revestida por um epitélio ciliado, pseudoestratificado, e con-

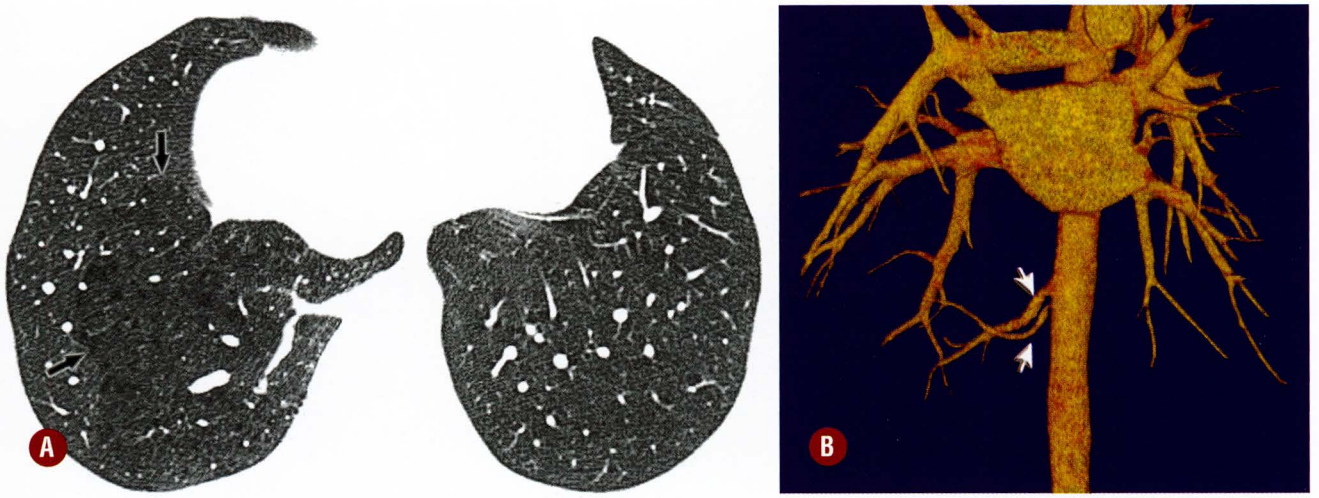

FIGURA 4-2. Sequestro pulmonar intralobar. A, TCAR mostra área de baixa atenuação (setas) de aspecto enfisematoso na base pulmonar direita. Estruturas tubulares correspondendo a vasos de calibre aumentado são identificadas estendendo-se do mediastino posterior e suprindo o sequestro pulmonar intralobar. **B,** Reformatação de angiotomografia demonstra duas artérias anômalas (setas) à direita originando-se da aorta que suprem a área de baixa atenuação pulmonar identificada em **A**.

têm quantidade variável de cartilagem, músculo liso e glândulas seromucinosas.

II. ACHADOS DE IMAGEM

Radiografia de Tórax

- Opacidade focal bem definida, arredondada ou oval, com densidade homogênea.
- Cisto broncogênico mediastinal: geralmente ocorre na região paratraqueal direita (Fig. 4-3) ou na região subcarinal.
- Cisto broncogênico pulmonar: a maioria (dois terços) ocorre nos lobos inferiores.
- Quando infectado, o cisto frequentemente se comunica com a árvore brônquica e se enche de ar, com ou sem a presença de líquido.
- Geralmente o cisto broncogênico é estável, mas pode apresentar crescimento rápido secundário a hemorragia, infecção ou distensão com ar e causar efeito compressivo sobre as estruturas adjacentes. Atelectasia obstrutiva pode ocorrer.

Tomografia Computadorizada

- Nódulo ou massa de forma arredondada ou oval, com atenuação homogênea e paredes finas e lisas (Fig. 4-4).
- Cerca de 50% dos cistos têm a densidade da água ou próximo a ela (0 a 20 UH) e aproximadamente metade tem densidade de partes moles devido à presença de material proteico ou cálcico (Figs. 4-3 e 4-4). Calcificações são raras.
- Os cistos não demonstram realce ao contraste intravenoso, a não ser que estejam infectados, quando podem mostrar um realce heterogêneo, lembrando abscesso; nível líquido pode ser encontrado.
- No parênquima pulmonar os cistos podem estar cheios de ar (Fig. 4-5), apresentar nível líquido ou ter atenuação de partes moles.

Ressonância Magnética

- A RM é diagnóstica na maioria dos casos.

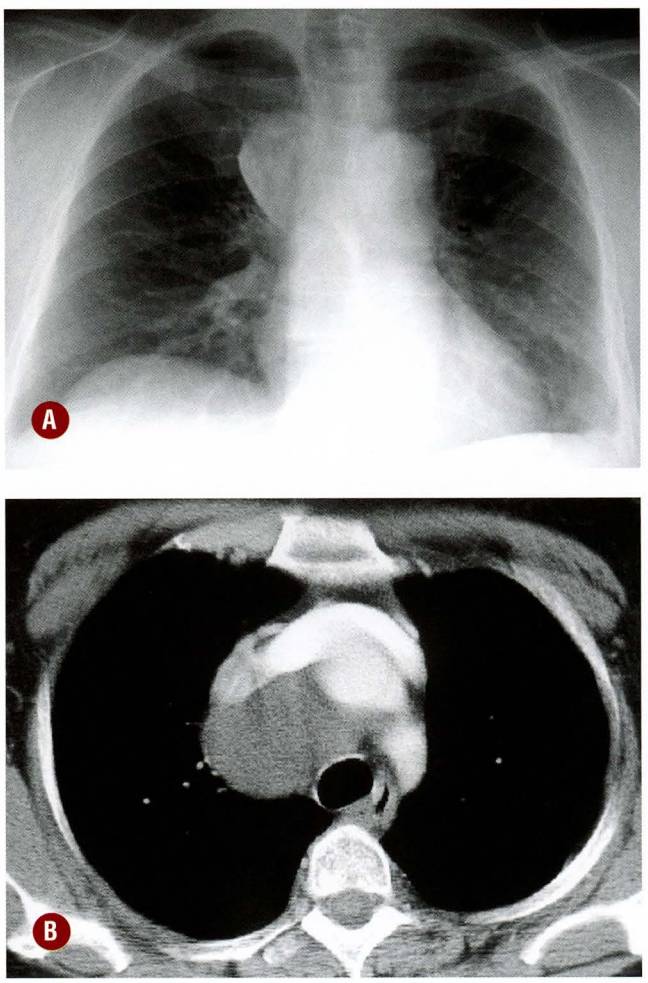

FIGURA 4-3. Cisto broncogênico. A, Radiografia de tórax em PA mostra opacidade oval com densidade homogênea na região paratraqueal direita que promove compressão e desvio para a esquerda da traqueia. **B,** Imagem de TC com contraste demonstra massa homogênea hipodensa sem realce e com atenuação semelhante à da água (0 UH).

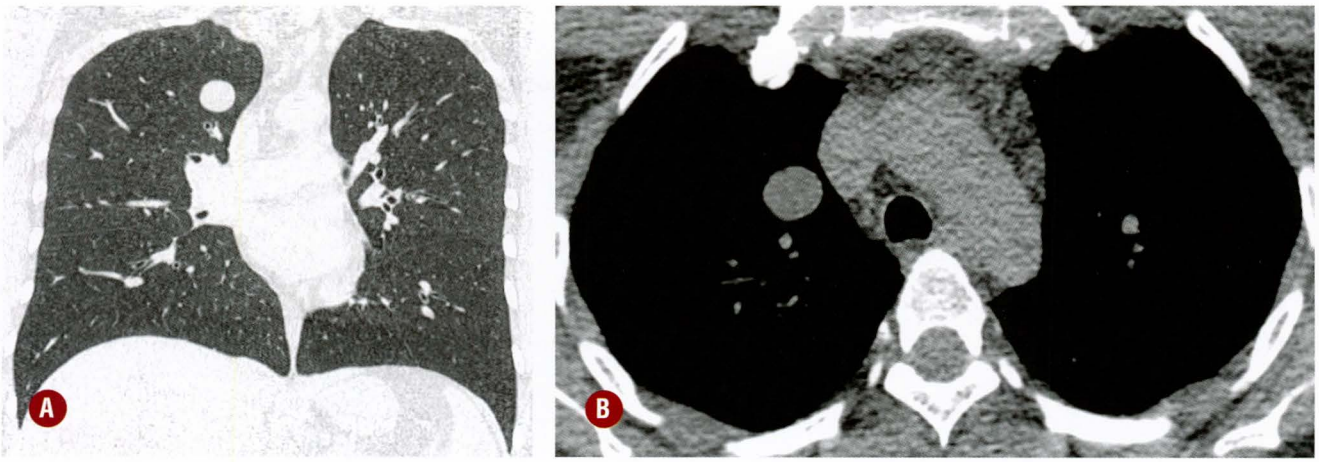

FIGURA 4-4. Cisto broncogênico. A, Reformatação coronal de TC do tórax mostra nódulo com margens lisas no lobo superior direito. **B,** Imagem de TC sem contraste fotografada para avaliação de estruturas mediastinais demonstra nódulo com densidade homogênea e atenuação semelhante à da água (0 UH).

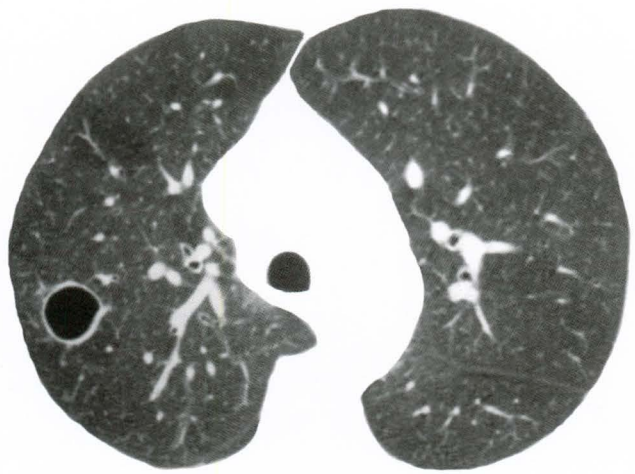

FIGURA 4-5. Cisto broncogênico. Imagem de TC mostra cisto com paredes finas e contendo ar.

- O achado característico na RM consiste na presença de sinal hiperintenso e homogêneo (quase igual ao do líquido cefalorraquidiano) nas imagens *spin-echo* ponderadas em T2 (Fig. 4-6). Em T1, o sinal pode ser hipointenso, isointenso ou hiperintenso, dependendo da composição do cisto. Apresenta hipossinal em T1 nas lesões de conteúdo seroso e hipersinal nos casos de conteúdo mucoso espesso ou com hemorragia.
- Não apresentam realce ao gadolínio, salvo quando infectados.
- Os cistos infectados podem ter intensidade intermediária tanto em imagens T1 como em T2 e, nesse caso, podem ser indistinguíveis de um abscesso

Recomendações

O método de imagem ideal para avaliação do cisto broncogênico é a RM, a qual permite o diagnóstico na maioria dos casos. Uma importante vantagem desse método é a não utilização de radiação ionizante, que deve ser um motivo de preocupação em pacientes jovens. A TC sem contraste permite o diagnóstico em cerca de 50% dos casos, demonstrando cisto de parede fina e lisa e contendo líquido com atenuação semelhante à água. Nos restantes 50% de cistos não complicados o diagnóstico pode ser confirmado pela falta de realce ao contraste intravenoso. Cistos infectados mimetizam abscesso pulmonar na TC e na RM.

III. DIAGNÓSTICO DIFERENCIAL PRINCIPAL

- *Mediastinal:* cisto de duplicação esofágica, neoplasia e linfonodomegalia mediastinais
- *Pulmonar:* cisto hidático, pneumatocele, abscesso, neoplasia pulmonar

■ Malformação Adenomatoide Cística Congênita

I. INTRODUÇÃO

Generalidades

O termo malformação adenomatoide cística congênita refere-se a um grupo de lesões caracterizadas por tecido pulmonar de arquitetura anormal com formação de cistos. Os cistos em geral exibem uma comunicação com as vias aéreas.

Achados Clínicos

A maioria dos pacientes apresenta dificuldade respiratória progressiva no período neonatal ou na infância. Em adolescentes e adultos, os achados mais comuns são tosse e febre, com ou sem infecção respiratória recorrente. Pode também resultar em pneumotórax. Alguns pacientes, principalmente adultos, podem ser completamente assintomáticos. Nesses casos a anormalidade é detectada como achado incidental na radiografia ou TC de tórax realizada por outro motivo.

Achados Histológicos

A malformação adenomatoide cística é geralmente classificada em três subtipos patológicos principais. O tipo I consiste em um grande cisto, frequentemente multiloculado, algumas vezes associado a cistos menores no parênquima adjacente. Esse é o tipo mais observado em adolescentes e adultos. A parede do cisto é revestida por epitélio bronquiolar e pode conter músculo liso. O tipo II é composto de áreas sólidas separadas

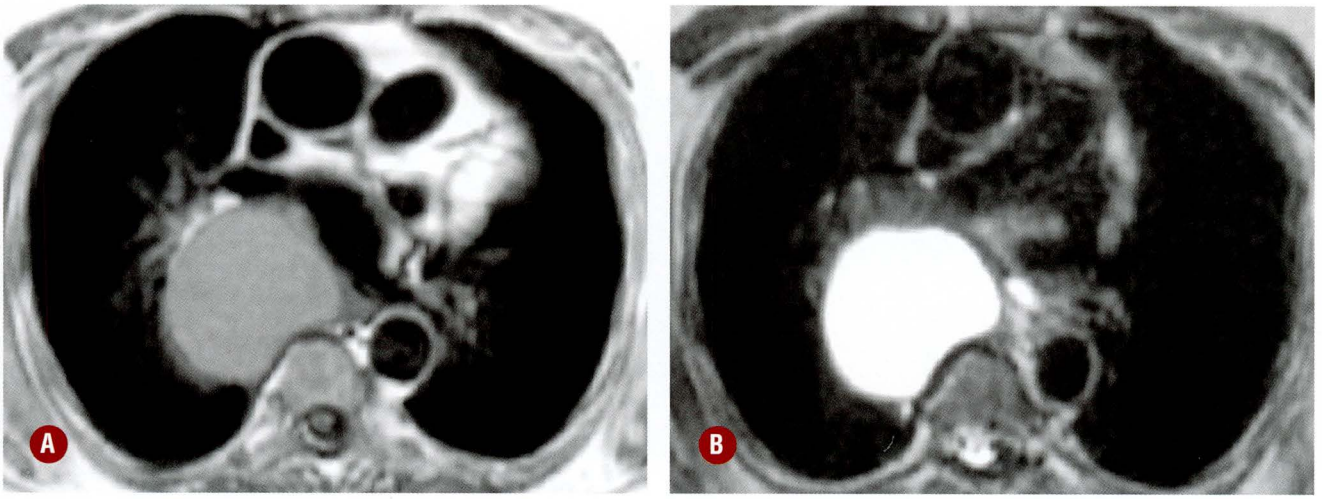

FIGURA 4-6. Cisto broncogênico. Imagem axial de RM (**A**) ponderada em T1 mostra massa isointensa comprimindo o átrio esquerdo. Na imagem de RM ponderada em T2 (**B**), a massa apresenta sinal homogêneo e hiperintenso semelhante ao do líquido cerebroespinhal.

por pequenos cistos, medindo de 1 a 10 mm, também revestidos de epitélio bronquiolar. O tipo III manifesta-se como uma massa mais ou menos sólida constituída predominantemente por estruturas bronquiolares de forma irregular que lembram os espaços aéreos terminais do período pseudoglandular do desenvolvimento fetal.

II. ACHADOS DE IMAGEM

Radiografia e Tomografia Computadorizada de Tórax

- Massa com densidade de partes moles, ou um ou mais cistos contendo ar, geralmente localizada no lobo inferior (Fig. 4-7). A lesão pode expandir o hemitórax homolateral e desviar o mediastino para o hemitórax contralateral.
- Um dos cistos pode se expandir mais que os outros, criando uma única área transparente na radiografia.
- Os cistos podem conter líquido, ar, ou ambos. Geralmente têm paredes finas e lisas (Figs. 4-7 e 4-8).

Recomendações

No adulto, o diagnóstico pode muitas vezes ser sugerido na radiografia, mas recomenda-se TC ou RM para confirmá-lo. A ultrassonagrafia (US) é de grande utilidade no período neonatal.

III. DIAGNÓSTICO DIFERENCIAL PRINCIPAL

- Cisto broncogênico.
- Cisto hidático.
- Abscesso.
- Pneumatocele.
- Bronquiectasia.
- Sequestro pulmonar.

■ Atresia Brônquica Congênita

I. INTRODUÇÃO

Generalidades

A atresia brônquica congênita consiste na atresia ou estenose de um brônquio lobar, segmentar ou subsegmentar em sua origem ou próximo a ela. Afeta mais comumente o brônquio do segmento apicoposterior do lobo superior esquerdo, seguido pelos brônquios segmentares dos lobos superior, médio e inferior direitos.

Achados Clínicos

A maioria dos pacientes é assintomática. Ocasionalmente pode resultar em pneumonias recorrentes.

Achados Histológicos

As vias aéreas proximais ao foco de atresia estão patentes e seu número é normal. Os ramos imediatamente distais à atresia estão dilatados e cheios de muco espessado. O segmento afetado geralmente está hiperinflado. Quando a atresia brônquica ocorre no lobo inferior, particularmente o esquerdo, ela é frequentemente suprida por uma artéria sistêmica proveniente da aorta torácica, abdominal ou do tronco celíaco (sequestro intralobar com atresia brônquica).

II. ACHADOS DE IMAGEM

Radiografia de Tórax

- Área de hipertransparência pulmonar em aproximadamente 90% dos casos, massa hilar em 80% e uma combinação desses dois achados em 70%. A hipertransparência resulta de oligoemia e hiperinflação do segmento afetado.
- O pulmão normal adjacente está comprimido e deslocado; pode haver desvio mediastinal.
- Na maioria dos casos o acúmulo de secreções e a impacção mucoide distal à atresia brônquica resultam em opacidades ramificadas, ovaladas ou arredondadas, próximas ao hilo.

Tomografia Computadorizada

- Permite excelente visualização da impacção mucoide (mucocele), da diminuição da atenuação e vascularização e do aumento do volume do segmento afetado (Fig. 4-9). A impacção mucoide é identificada pela presença de opacidades ramificadas com densidade de partes moles que acompanham a distribuição brônquica, geralmente associadas à di-

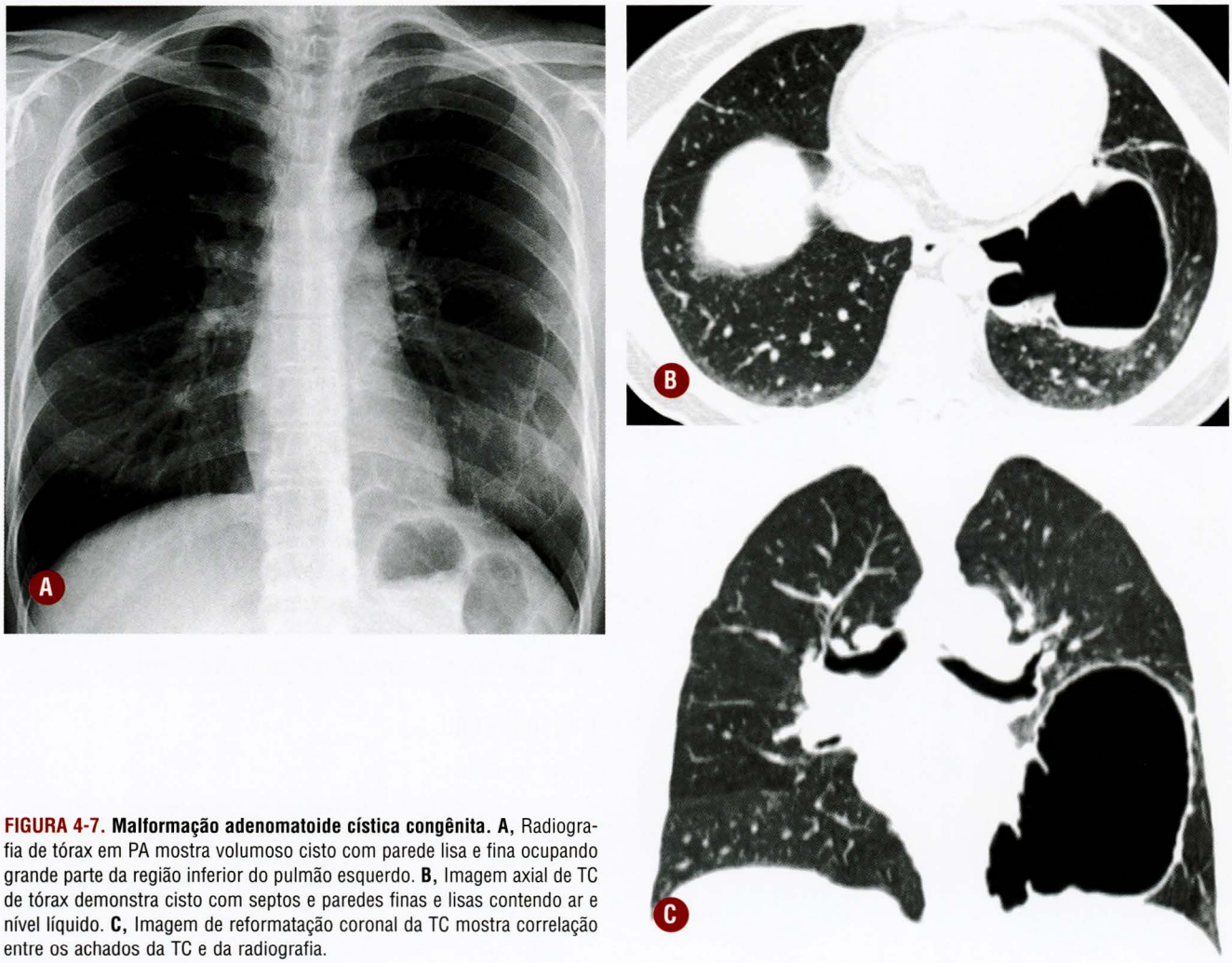

FIGURA 4-7. Malformação adenomatoide cística congênita. A, Radiografia de tórax em PA mostra volumoso cisto com parede lisa e fina ocupando grande parte da região inferior do pulmão esquerdo. **B,** Imagem axial de TC de tórax demonstra cisto com septos e paredes finas e lisas contendo ar e nível líquido. **C,** Imagem de reformatação coronal da TC mostra correlação entre os achados da TC e da radiografia.



FIGURA 4-8. Malformação adenomatoide cística congênita. Imagem axial de TC de tórax (**A**) mostra cisto com septos e paredes lisas contendo ar e nível líquido associado a pequenas imagens císticas circunjacentes. Note, adjacente ao maior cisto, a presença de opacidades com atenuação em vidro fosco e consolidação secundária à pneumonia superposta à malformação adenomatoide cística congênita. A reformatação coronal (**B**) mostra a extensão dos achados.

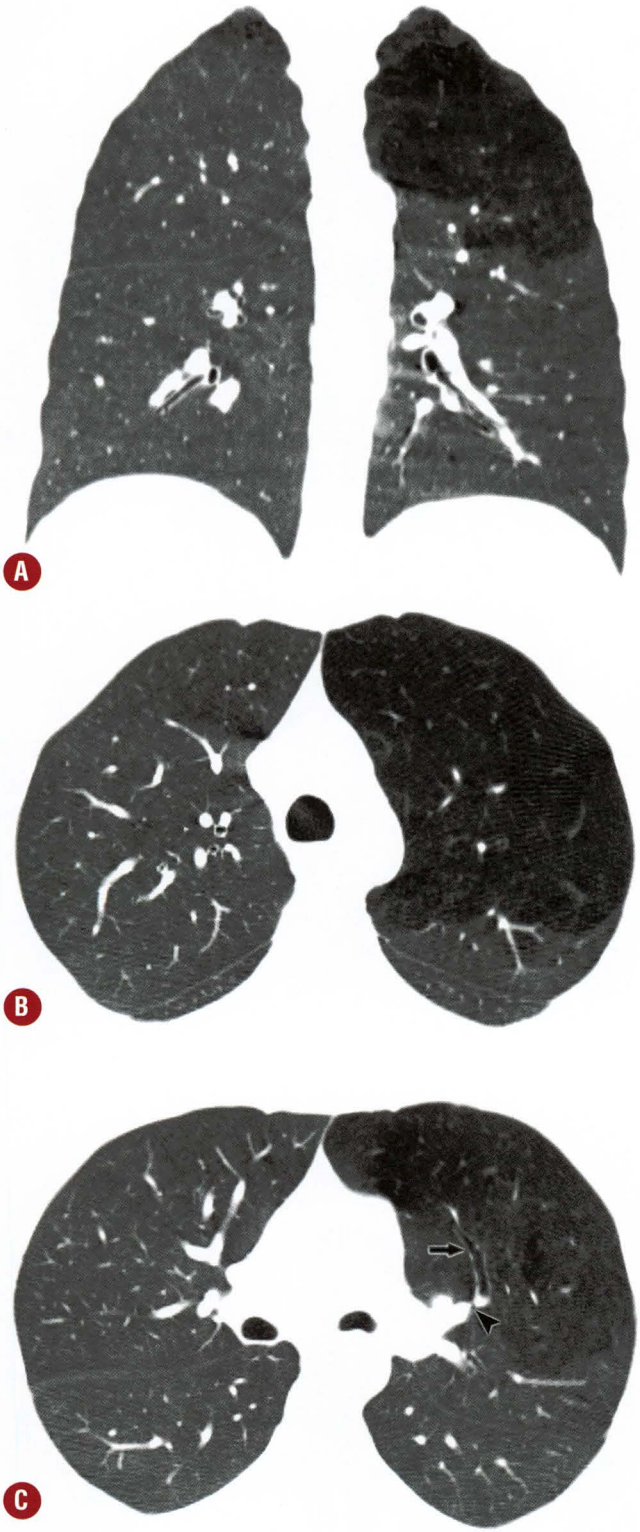

FIGURA 4-9. Atresia brônquica congênita. A, Reformatação coronal de TC do tórax mostra diminuição da atenuação e vascularização na região apical do lobo superior do pulmão esquerdo. **B,** Imagem axial de TCAR ao nível da traqueia mostra diminuição da atenuação e vascularização envolvendo a região anterior do lobo superior esquerdo. **C,** Imagem axial de TCAR mais caudal mostra porção distal dilatada do brônquio do segmento anterior do lobo superior esquerdo (seta), bem como a extensão e o local exato da atresia (cabeça de seta), a qual se situa na sua porção mais proximal. O segmento pulmonar acometido apresenta diminuição da atenuação e vascularização.

latação brônquica (broncocele). Embora aspectos similares tenham sido relatados na RM, a TC é a modalidade de exame de imagem de escolha.

- A obtenção de cortes finos (1 mm) e reformatações multiplanares obtidos em equipamentos com múltiplas fileiras de detectores pode facilitar a visualização do local da atresia e falta de comunicação entre os brônquios proximal e distais (Fig. 4-9).

Recomendações

A avaliação radiológica inicial dos pacientes geralmente é feita com radiografia de tórax. O diagnóstico pode muitas vezes ser sugerido na radiografia, mas deve ser confirmado na TC, preferencialmente em aparelho multidetector e com cortes finos.

III. DIAGNÓSTICO DIFERENCIAL PRINCIPAL

- Hiperinflação lobar congênita (geralmente diagnosticada na infância).
- Tumor endobrônquico.
- Bronquiectasia.
- Aspergilose broncopulmonar alérgica.

■ Brônquio Traqueal e Brônquio Cardíaco

I. INTRODUÇÃO

Generalidades

- O *brônquio traqueal* verdadeiro corresponde a qualquer brônquio aberrante que emerge geralmente da parede direita da traqueia e que supre parcial ou completamente o lobo superior direito. Ocorre em aproximadamente 2% dos pacientes. Quando o brônquio traqueal supre todo o lobo superior direito, é também chamado de brônquio suíno (*bronchus suis*).
- O *brônquio cardíaco* (brônquio acessório cardíaco) é supernumerário e se origina da parede medial do brônquio intermédio, logo acima do nível da origem do brônquio segmentar superior. Está orientado em direção ao coração. Mede entre 4 e 14 mm de diâmetro e 4 e 23 mm de comprimento. O brônquio cardíaco pode terminar em fundo cego, formando um divertículo, ou, ocasionalmente, originar ramificações, que estão associadas a um tecido alveolar rudimentar ("lobo cardíaco"). Ocorre em aproximadamente 0,5% dos pacientes.

Achados Clínicos

O brônquio traqueal é geralmente assintomático, porém pode ser acompanhado de pneumonias lobares ou atelectasias de repetição e abscesso no lobo superior direito. Em crianças, raramente um brônquio traqueal pode ser inadvertidamente intubado. O brônquio acessório cardíaco também pode ser assintomático ou servir como reservatório potencial para material inflamatório e se manifestar com tosse, episódios recorrentes de infecção ou hemoptise.

II. ACHADOS DE IMAGEM

Tomografia Computadorizada

- A presença de brônquio traqueal ou brônquio cardíaco raramente é suspeitada na radiografia.

- Os achados na TC são diagnósticos, com demonstração do brônquio anômalo originando-se da parede lateral da traqueia (brônquio traqueal) (Fig. 4-10) ou da parede medial do brônquio intermédio (brônquio cardíaco) (Fig. 4-11).

Recomendações

O diagnóstico de brônquio traqueal e brônquio cardíaco pode ser feito na TC e na broncoscopia. Na TC, tanto o brônquio traqueal como o cardíaco são mais bem avaliados em imagens obtidas em aparelhos multidetectores usando-se cortes finos (1 mm ou menos), reformatações multiplanares e 3D (Figs. 4-10 e 4-11).

■ Malformação Arteriovenosa Pulmonar

I. INTRODUÇÃO

Generalidades

Malformações arteriovenosas pulmonares (MAVPs) são comunicações anormais congênitas entre as artérias e veias pulmonares. Em 80% a 90% dos casos observam-se uma artéria nutridora e uma veia de drenagem única (malformação arteriovenosa simples); o restante são MAVPs complexas com duas ou mais artérias nutridoras ou veias de drenagem. Embora seja admitido que a anormalidade está presente ao nascer, às vezes manifesta-se apenas na vida adulta. Aproximadamente dois terços dos pacientes apresentam uma única lesão pulmonar, e um terço tem lesões múltiplas. Cerca de 70% dos pacientes portam telangiectasia hemorrágica hereditária (doença de Rendu-Osler-Weber), uma displasia vascular autossômica dominante caracterizada pela presença de comunicações arteriovenosas na pele, nas mucosas e em outros órgãos.

Achados Clínicos

Manifestações clínicas comuns incluem hemoptise, dispneia, cianose e baqueteamento digital. Sintomas de doença do sistema nervoso central (SNC) podem ocorrer resultantes de abscessos, tromboembolia cerebral e hemorragia cerebral secundária à presença de aneurisma arteriovenoso intracerebral concomitante. A queda acentuada da saturação arterial de oxigênio com a posição em pé (ortodeoxia) pode ser observada. Vários pacientes adultos são assintomáticos quando as MAVPs são diagnosticadas incidentalmente nos exames de imagem de rotina. Existe evidência, todavia, de que a probabilidade de desenvolver sintomas está relacionada com o tamanho e o número de MAVPs.

II. ACHADOS DE IMAGEM

Radiografia de Tórax

- Opacidade nodular com densidade uniforme, bordas lisas ou aspecto lobulado (Fig. 4-12).
- Frequentemente podem-se reconhecer a artéria nutridora e a veia de drenagem. A artéria mantém sua relação com o hilo e a veia desvia-se do trajeto arterial, direcionando-se para o átrio esquerdo.
- Mais comum no terço médio do pulmão.

Tomografia Computadorizada

- Nódulo circunscrito e homogêneo ou massa serpiginosa conectada com uma ou mais artérias pulmonares nutridoras e uma ou mais veias pulmonares de drenagem (Fig. 4-13).

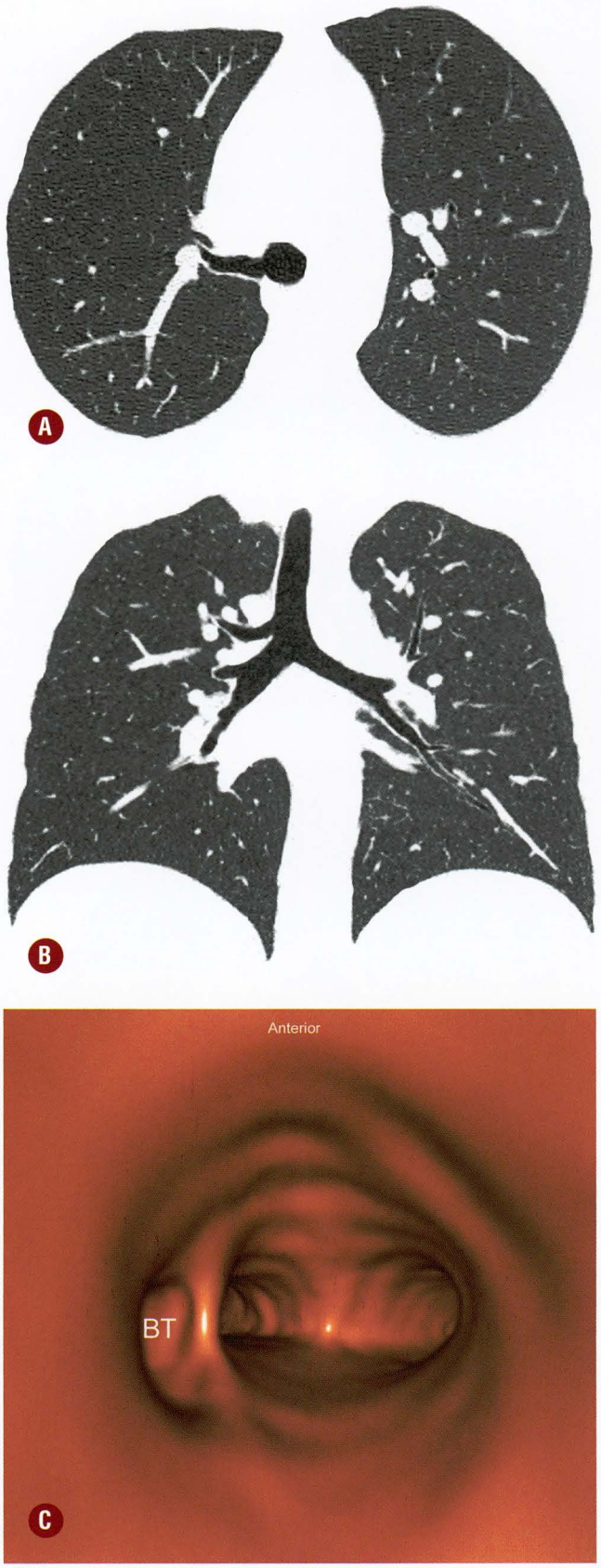

FIGURA 4-10. Brônquio traqueal. Imagem axial de TC de tórax (**A**) e reformatação coronal (**B**) mostram brônquio traqueal emergindo da parede direita da traqueia e suprindo parte do lobo superior direito. Broncoscopia virtual (**C**) mostra claramente o brônquio traqueal (BT).

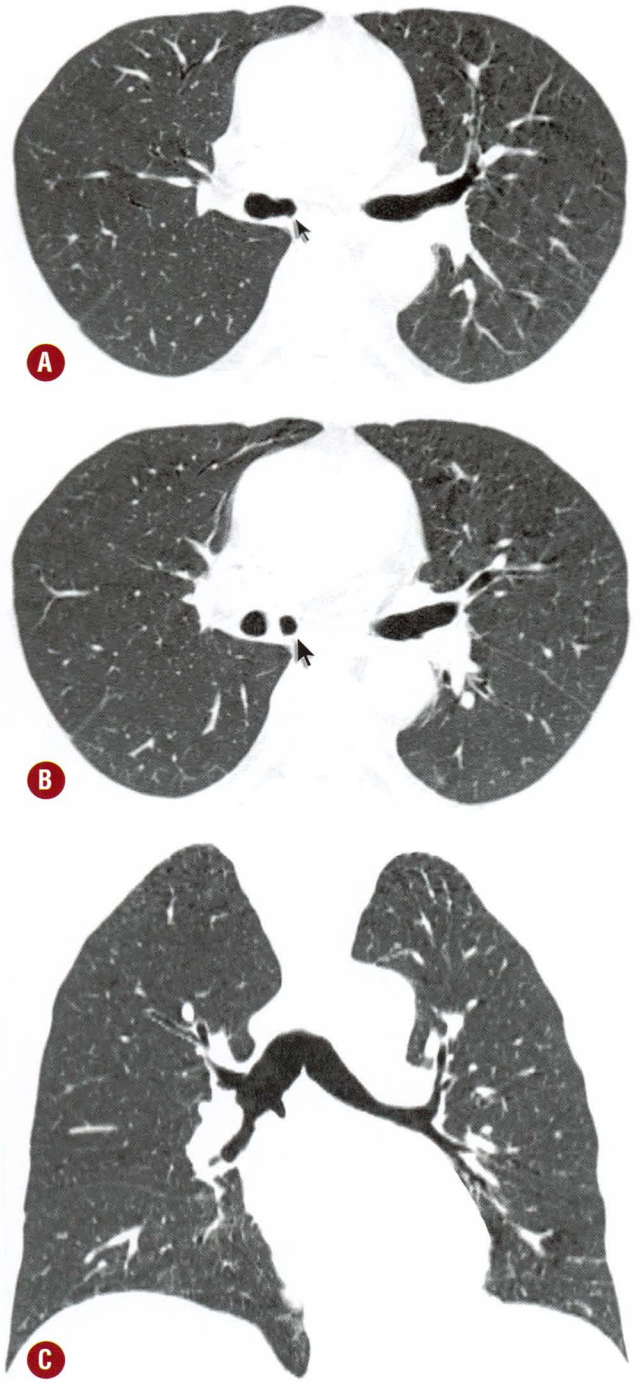

FIGURA 4-11. Brônquio cardíaco. Imagens axiais sequenciais de TC do tórax (**A** e **B**) e reformatação coronal (**C**) mostram brônquio acessório (setas) originando-se da parede medial do brônquio intermédio com orientação voltada em direção ao coração.

Recomendações

O melhor método para diagnóstico é a TC. Na maioria dos casos o diagnóstico na TC não necessita de contraste endovenoso. A investigação tomográfica ideal exige o uso da TC espiral, de preferência em aparelho mulidetector com cortes finos (cerca de 1 mm) e reformatações multiplanares e volumétricas.

III. DIAGNÓSTICO DIFERENCIAL

O diagnóstico diferencial na radiografia inclui outras causas de nódulos e massas pulmonares.

■ Síndrome da Hipogenesia Pulmonar (Síndrome da Cimitarra)

I. INTRODUÇÃO

Generalidades

A síndrome da hipogenesia pulmonar (síndrome da cimitarra) é uma anomalia congênita rara (1 a 3 casos por 100.000 nascimentos), caracterizada principalmente por hipoplasia do pulmão direito associada à drenagem venosa pulmonar anômala para a veia cava. A veia pulmonar anômala em geral drena para a veia cava inferior (VCI), abaixo do nível do hemidiafragma direito, e tem orientação vertical e curva que lembra uma cimitarra (espada de lâmina curva típica da Turquia). Outros achados comumente associados incluem hipoplasia da artéria pulmonar direita, anormalidades na árvore brônquica, suprimento arterial sistêmico para o pulmão direito originário da aorta e defeito do septo ventricular e/ou atrial. Anormalidades do hemidiafragma direito como eventração, hérnia de Bochdalek ou hemidiafragma direito acessório podem ser encontradas. Associação a pulmão em ferradura, malformação congênita rara em que as bases pulmonares estão unidas por um istmo, posteriormente ao coração, também pode ocorrer.

Achados Clínicos

Os sintomas mais comuns incluem dispneia progressiva, fadiga, baixo desenvolvimento ponderoestatural, pneumonias de repetição e, ocasionalmente, insuficiência cardíaca congestiva e hemoptise. Os pacientes podem ser assintomáticos, principalmente se a anomalia for isolada e o *shunt* cardíaco, pequeno.

II. ACHADOS DE IMAGEM

Radiografia de Tórax

- Pulmão direito pequeno, desvio do mediastino para a direita.
- Hilo direito pequeno.
- Opacidade tubuliforme tortuosa quase paralela ao átrio direito (sinal da cimitarra) (Fig. 4-14).

Tomografia Computadorizada e Ressonância Magnética

- Hipoplasia do pulmão direito.
- Pulmão direito bilobado com ausência da pequena cissura (Fig. 4-15).
- Drenagem venosa pulmonar anômala para a VCI, geralmente abaixo do nível do hemidiafragma direito (Fig. 4-15).
- Suprimento arterial sistêmico para o pulmão direito originário da aorta.

Recomendações

A veia de drenagem anômala é facilmente identificada na radiografia de tórax e o diagnóstico da síndrome de cimitarra pode ser feita com confiança quando todos os achados clássicos descritos anteriormente estiverem presentes. Todavia

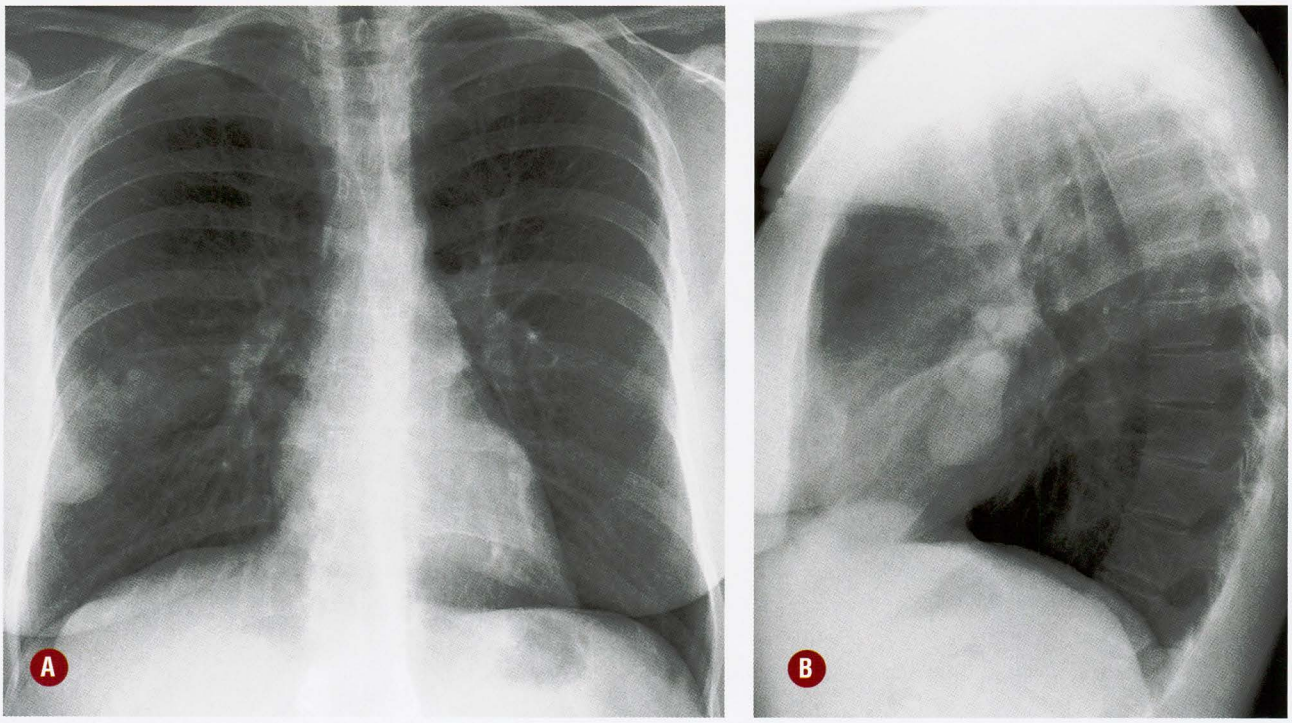

FIGURA 4-12. Malformação arteriovenosa pulmonar. Radiografias de tórax em PA (**A**) e perfil (**B**) mostram opacidade nodular de contorno lobulado e opacidades tubulares tortuosas no lobo médio.

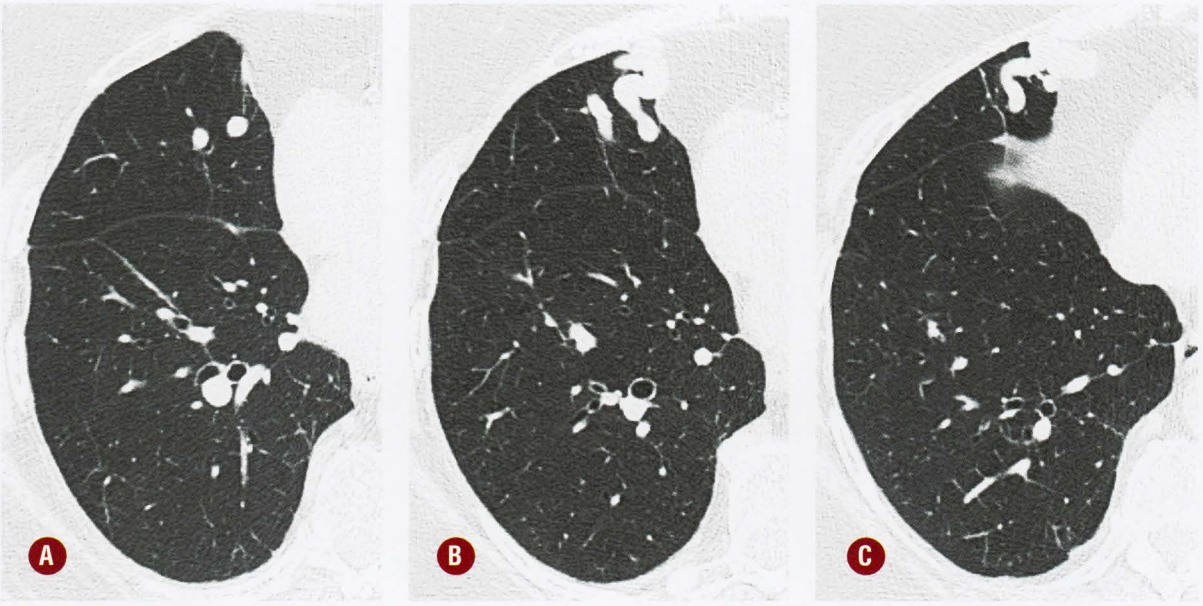

FIGURA 4-13. Malformação arteriovenosa pulmonar. Imagens axiais sequenciais de TC de tórax (**A-C**) no sentido craniocaudal demonstram opacidades tubulares tortuosas que correspondem à artéria pulmonar nutridora e à veia pulmonar que drena uma malformação arteriovenosa pulmonar simples no segmento medial do lobo médio direito.

recomenda-se o uso da TC com contraste ou da RM para confirmar o diagnóstico e avaliar a presença de outras possíveis anomalias associadas. A TC tem vantagens sobre a RM na avaliação de anormalidades traqueobrônquicas associadas (Fig. 4-15). A RM, por outro lado, também pode ser utilizada para avaliação do *shunt* cardíaco e não utiliza radiação ionizante.

III. DIAGNÓSTICO DIFERENCIAL

- Hipoplasia pulmonar.
- Interrupção (ausência) unilateral da artéria pulmonar.
- Estenose de veia pulmonar.
- Síndrome de Swyer-James-McLeod.
- Atelectasia.



FIGURA 4-14. Síndrome da cimitarra. Radiografia de tórax em PA mostra opacidade tubular e tortuosa (setas) quase paralela ao átrio direito (sinal da cimitarra). Nesse paciente o tamanho do pulmão direito é normal.

■ Retorno Venoso Pulmonar Anômalo Parcial Sem Anomalia Pulmonar

- O retorno venoso pulmonar anômalo parcial (RVPAP) sem anomalia pulmonar pode ocorrer como um achado isolado ou, menos frequentemente, em associação a malformações cardíacas, principalmente comunicação interatrial.
- RVPAP é observado em cerca de 0,4% a 0,7% dos indivíduos adultos, geralmente como um achado incidental na TC. É mais comum no pulmão direito.
- No RVPAP normalmente a drenagem é para uma veia sistêmica ipsilateral. No lado direito geralmente drena nas veias ázigos, cava superior, cava inferior ou supra-hepáticas. Drenagem para o átrio direito também pode acontecer, mas é rara. À esquerda a drenagem pode ocorrer para uma veia vertical, sistema hemiázigos ou seio coronário. As veias anômalas no pulmão esquerdo geralmente drenam o lobo superior.

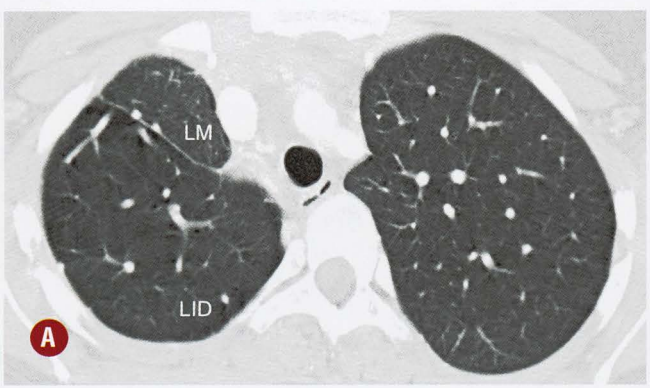

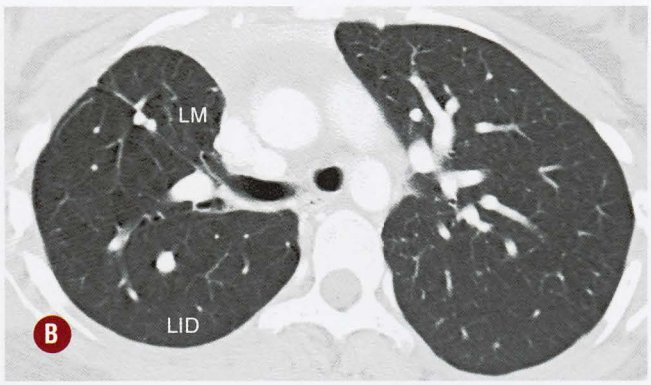

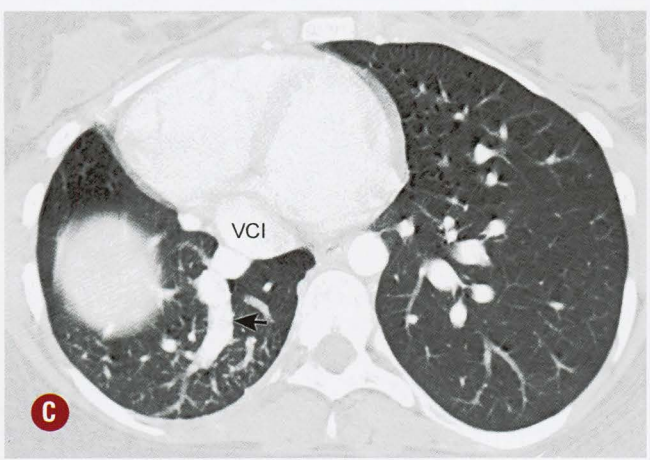

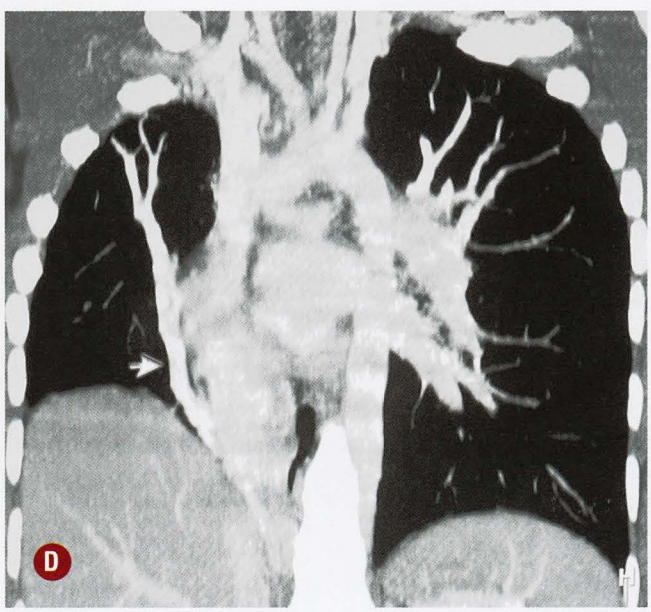

FIGURA 4-15. Síndrome da hipogenesia pulmonar (síndrome da cimitarra). Imagens axiais sequencias (**A-C**) de TC do tórax no sentido craniocaudal mostram diminuição do tamanho do pulmão direito com agenesia do lobo superior direito, desvio do mediastino para a direita e dextroposição do coração. Em C observa-se veia calibrosa anômala (seta) drenando na veia cava inferior. A reformatação coronal oblíqua (**D**) sumariza as anormalidades ao demonstrar a hipogenesia do pulmão direito e a drenagem venosa por uma veia verticalizada (seta) que cursa na direção da veia cava inferior. Outras imagens demonstraram a drenagem da veia pulmonar anômala para a veia cava inferior abaixo do nível do diafragma. LM = lobo médio; LID = lobo inferior direito.

- O RVPAP resulta em *shunt* esquerdo-direito, que, na maioria dos casos, envolve menos de 25% do *débito cardíaco*. A maior parte dos pacientes é assintomática. Sintomas de insuficiência cardíaca podem ocorrer depois de pneumonectomia ou lobectomia contralateral. É importante por isso reconhecer a presença de RVPAP parcial contralateral em pacientes candidatos a pneumonectomia ou lobectomia.
- A exceção é o RVPAP para o átrio direito ou RVPAP do pulmão direito drenando para a veia cava superior (VCS), que tipicamente estão associados a um *shunt* de 50% do *débito cardíaco*. Essas anomalias frequentemente manifestam-se com achados de hipertensão pulmonar no adulto (Fig. 4-16).
- A radiografia de tórax geralmente é normal, mas pode mostrar opacidades tubulares intrapulmonares com ou sem tortuosidade.
- O diagnóstico pode ser facilmente feito na TC, mesmo sem contraste, demonstrando uma ou mais veias pulmonares drenando numa veia sistêmica ou, ocasionalmente, no átrio direito.
- No RVPAP com drenagem para a veia vertical, a TC mostra as veias intrapulmonares do lobo superior esquerdo drenando para a parte inferior da veia vertical ao nível da janela aortopulmonar (Fig. 4-17). A veia vertical então prossegue superiormente adjacente ao bordo lateral do arco aórtico, onde mimetiza uma VCS esquerda e se junta à veia braquicefálica esquerda. A veia vertical e a VCS esquerda podem ser distinguidas pelos achados hemodinâmicos e pela aparência do hilo esquerdo e do seio coronário. Quando o contraste é injetado no braço esquerdo, a veia vertical, ao contrário da veia cava, não se opacifica de imediato porque o fluxo sanguíneo é caudocefálico. Ela só fica opacificada durante a fase do retorno venoso pulmonar. Além disso, quando o RVPAP drena na veia vertical, grande parte da veia pulmonar superior está ausente ao nível do hilo, sendo em comum representada somente por uma pequena veia lingular. Finalmente, no caso da veia vertical, o seio coronário e a veia inominada esquerda têm calibre normal.

■ Varizes Pulmonares

- Dilatação localizada de veias pulmonares geralmente afeta uma das duas veias confluentes antes de drenar no átrio esquerdo. Quando congênita, está usualmente associada a atresia ou estenose da veia confluente adjacente.
- A maioria é assintomática. Ocasionalmente pode resultar em hemoptise ou tromboembolismo sistêmico.
- Na radiografia as varizes pulmonares manifestam-se como opacidades tubulares ou redondas cujo tamanho varia com manobras de Valsalva e Müller.
- O diagnóstico pode ser facilmente feito na TC, que demonstra dilatação focal de uma ou mais veias pulmonares, com ou sem atresia ou estenose de uma ou mais veias adjacentes.

■ Persistência da Veia Cava Superior Esquerda

- A persistência da VCS esquerda é a variante mais comum de retorno venoso sistêmico ao coração e resulta da persistência da veia cardinal anterior esquerda. Ocorre em cerca de 0,3% em pacientes sem malformações cardíacas congênitas e 4,3% naqueles com malformações. Na maioria dos casos (99%) a VCS direita está também presente, tipicamente em sua topografia normal; e em cerca de 1% dos casos, está ausente. A VCS direita é menor que a esquerda em 65% dos casos de duplicação de VCS. Na persistência da VCS esquerda, a veia braquicefálica esquerda está ausente.
- Os indivíduos afetados geralmente são assintomáticos, a não ser quando têm anomalias cardíacas associadas, como *shunt* interatrial.
- A radiografia de tórax pode ser normal ou apresentar um contorno anormal do mediastino superior à esquerda, de-

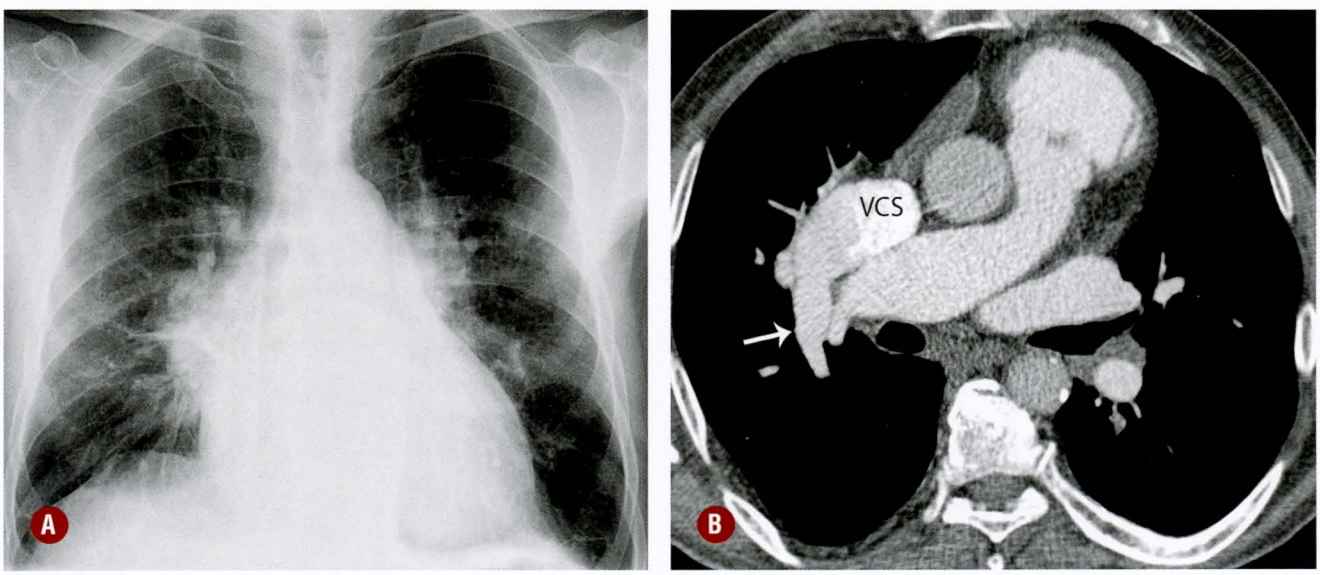

FIGURA 4-16. Retorno venoso pulmonar anômalo parcial com hipertensão arterial. A, Radiografia de tórax em PA mostra aumento das artérias pulmonares e aumento da vascularização do pulmão direito com vasos tortuosos na região peri-hilar. **B,** TC de tórax demonstra retorno venoso anômalo no pulmão direito com drenagem de veia anômala (seta) para a veia cava superior (VCS).

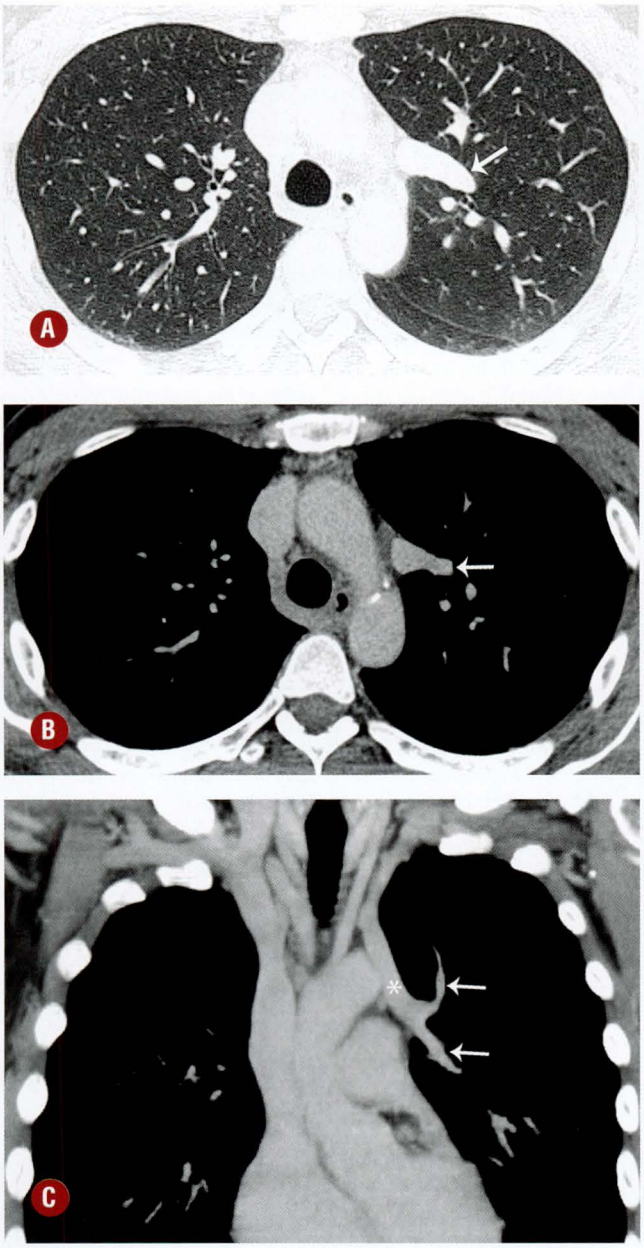

FIGURA 4-17. Retorno venoso pulmonar anômalo parcial do lobo esquerdo para a veia vertical. Imagens axiais de TC de tórax fotografadas para avaliação de parênquima pulmonar (**A**), janela de mediastino (**B**) e reformatação coronal (**C**) mostram veias pulmonares superiores esquerdas (setas) drenando na veia vertical (asterisco). A veia vertical apresenta um curso cefálico adjacente ao arco aórtico para se juntar à veia braquicefálica esquerda.

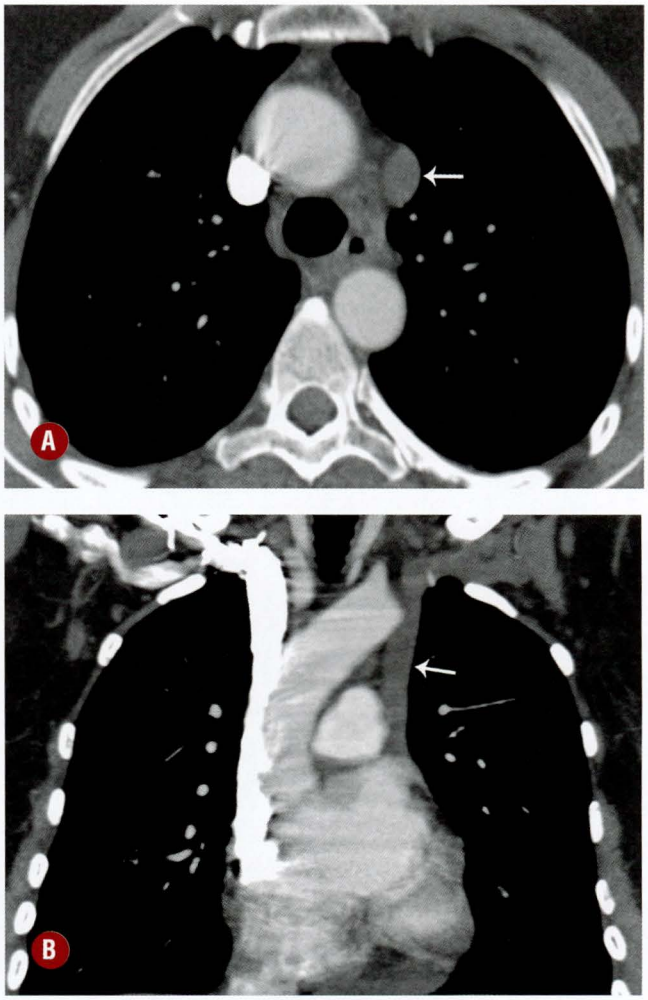

FIGURA 4-18. Persistência da veia cava superior esquerda. Imagem axial de TC de tórax (**A**) com administração de contraste iodado pelo braço direito mostra opacificação da veia cava superior direita, a qual encontra-se em sua topografia habitual. A veia cava superior esquerda (seta) persistente não está opacificada. A reformatação coronal (**B**) demonstra a veia cava superior direita em toda sua extensão drenando no átrio direito. Note contraste nas veias subclávia e braquicefálica à direita e ausência de contraste na veia subclávia e veia cava superior (seta) à esquerda.

corrente do alargamento da sombra da aorta pela VCS esquerda. Ocasionalmente pode mostrar uma opacidade em crescente que se estende da borda superior esquerda do arco aórtico até o terço médio da clavícula.

- A TC permite o diagnóstico demonstrando a VCS esquerda no mediastino superior esquerdo anterior à artéria subclávia, prosseguindo em direção caudal lateralmente ao arco da aorta e ao tronco da artéria pulmonar e drenando no seio coronário (Fig. 4-18), o qual em geral está aumentado e pode ser densamente opacificado pelo meio de contraste iodado quando a administração do mesmo é realizada pelo braço esquerdo (Fig. 4-19).

■ Interrupção da Veia Cava Inferior com Continuação das Veias Ázigos e Hemiázigos

- Continuação ázigos e hemiázigos da VCI, também chamada ausência do segmento hepático ou infra-hepático da VCI, com continuação das veias ázigos e hemiázigos, é uma anomalia congênita que ocorre em cerca de 0,6% dos indivíduos e na qual a VCI, após receber o retorno sanguíneo dos rins, passa posteriormente aos pilares do diafragma e entra no tórax como a veia ázigos.
- Quando diagnosticada na vida adulta, a maioria dos pacientes é assintomática e os achados são identificados incidentalmente na TC. Alguns casos estão associados a polisplenia,

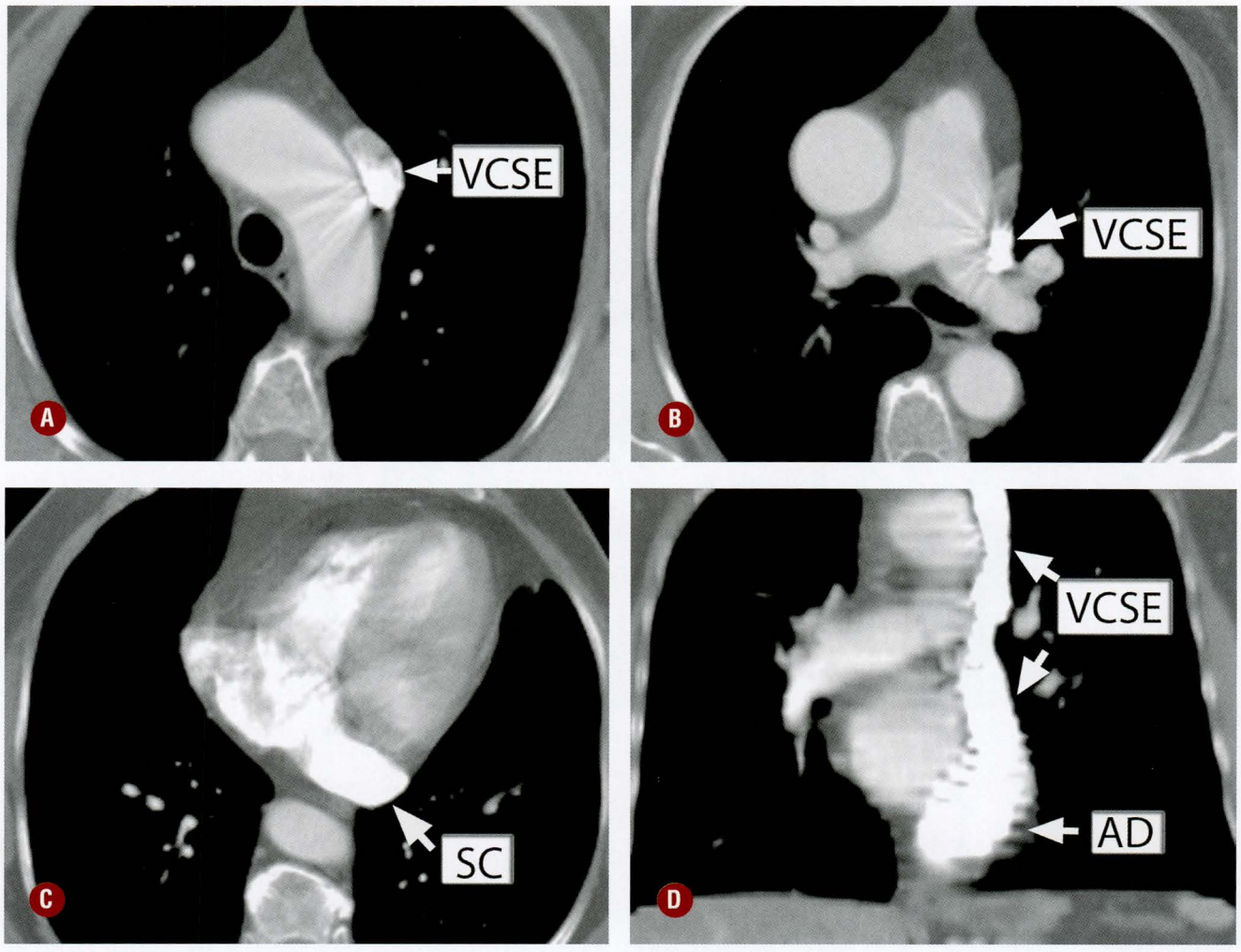

FIGURA 4-19. Persistência da veia cava superior esquerda com ausência da veia cava superior direita. Imagens axiais sequencias cefalocaudais (**A-C**) e reformatação coronal (**D**) mostram veia cava superior esquerda (VCSE) persistente drenando no seio coronário (SC) dilatado (**C**). A veia cava superior direita está ausente. O contraste iodado foi administrado pelo braço esquerdo. AD = átrio direito.

tromboembolismo pulmonar ou, menos frequentemente, asplenia ou anomalia cardíaca congênita.

- A radiografia pode ser normal ou mostrar aumento do tamanho do arco da veia ázigos na região paratraqueal direita.
- A TC demonstra dilatação das veias ázigos e hemiázigos e ausência da porção infra-hepática da VCI (Fig. 4-20).
- O diagnóstico diferencial inclui outras causas de dilatação da veia ázigos, como obstrução neoplásica da VCS, insuficiência cardíaca direita, hipertensão portal, síndrome de Budd-Chiari, tumor hipervascular com drenagem para o sistema ázigos, pseudoaneurisma pós-traumático e gravidez. Raramente a dilatação da veia ázigos é idiopática.

■ Alça da Artéria Pulmonar (*Pulmonary Artery Sling*)

I. GENERALIDADES

- A alça da artéria pulmonar *(pulmonary artery sling)*, também chamada de artéria pulmonar esquerda anômala, é formada por uma artéria pulmonar esquerda aberrante que emerge da parede posterior da artéria pulmonar direita e que atravessa o mediastino da direita para a esquerda entre a traqueia e o esôfago. Essa alça, ou pinça vascular, resulta em compressão da parede anterior do esôfago e das paredes direita e posterior da traqueia.
- É uma anomalia rara que geralmente resulta em sintomas de obstrução respiratória, com dispneia progressiva, estridor expiratório e/ou inspiratório, e cianose na infância, mas que ocasionalmente pode ser encontrada em pacientes adultos assintomáticos, com dispneia ou história de pneumonias de repetição.
- A alça da artéria pulmonar está frequentemente associada a anomalias cardiovasculares e da árvore traqueobrônquica, incluindo comunicação interatrial e interventricular, VCS esquerda, brônquio traqueal, estenose ou hipoplasia traqueal de grande extensão e estenose dos brônquios principais.

II. ACHADOS DE IMAGEM

Radiografia de Tórax

- Incidência em PA: opacidade focal na região do ângulo traqueobrônquico direito.

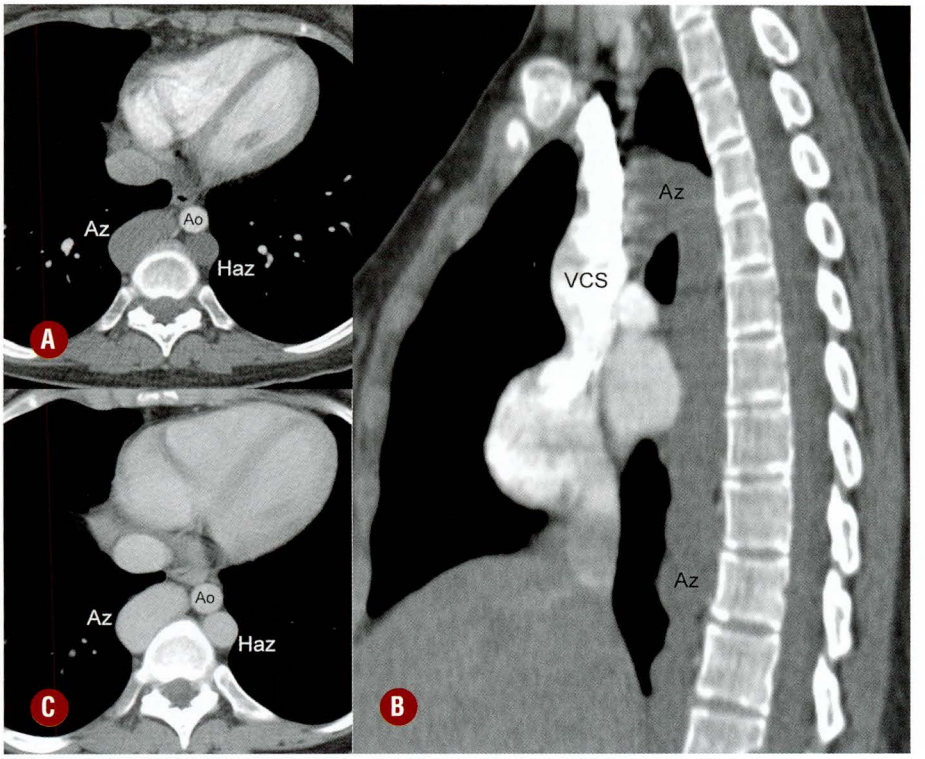

FIGURA 4-20. Interrupção do segmento infra-hepático da veia cava inferior com continuação das veias ázigos e hemiázigos. Imagem axial (**A**) e reformatação sagital (**B**) de TC de tórax com contraste demonstram dilatação das veias ázigos e hemiázigos. **C,** Imagem axial TC de tórax com contraste mais tardio demonstra realce completo das estruturas venosas. Az = ázigos; Haz = hemiázigos; Ao = aorta; VCS = veia cava superior.

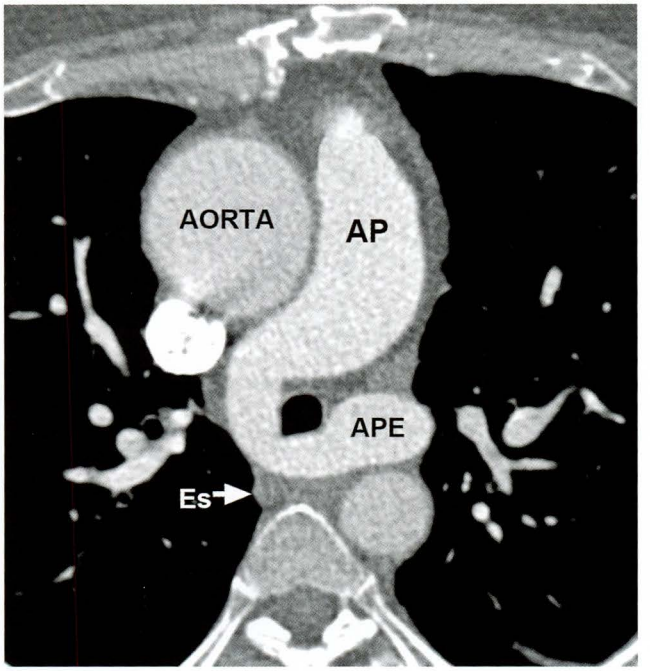

FIGURA 4-21. Alça da artéria pulmonar. Imagem de TC de tórax com contraste mostra emergência anômala da artéria pulmonar esquerda (APE) da parede posterior da artéria pulmonar direita. A artéria pulmonar esquerda atravessa o mediastino da direita para esquerda, entre a traqueia e o esôfago, formando uma alça que causa compressão traqueal. AP = artéria pulmonar, Es = esôfago.

- Incidência em perfil: opacidade focal comprimindo a parede posterior da traqueia e superposição das opacidades das artérias pulmonares direita e esquerda.
- Compressão do brônquio direito pode resultar em atelectasia e pneumonias de repetição no pulmão direito.

Tomografia Computadorizada e Ressonância Magnética de Tórax

- O diagnóstico pode ser feito facilmente na TC e na RM, que demonstram a artéria pulmonar esquerda originando-se do aspecto posterior da artéria pulmonar direita e atravessando o mediastino entre a traqueia e o esôfago (Fig. 4-21).

LITERATURA RECOMENDADA

1. Berrocal T, Madrid C, Novo S, Gutiérrez J, Arjonilla A, Gómez-León N. Congenital anomalies of the tracheobronchial tree, lung, and mediastinum: embryology, radiology, and pathology. Radiographics 2004;24(1):e17.
2. Bolca N, Topal U, Bayram S. Bronchopulmonary sequestration: radiologic findings. Eur J Radiol 2004;52:185-91.
3. Castañer E, Gallardo X, Rimola J, et al. Congenital and acquired pulmonary artery anomalies in the adult: radiologic overview. Radiographics 2006;26:349-71.
4. Desir A, Ghaye B. Congenital abnormalities of intrathoracic airways. Radiol Clin North Am 2009;47:203-25.
5. Dillman JR, Yarram SG, Hernandez RJ. Imaging of pulmonary venous developmental anomalies. AJR Am J Roentgenol 2009;192:1272-85.
6. Do KH, Goo JM, Im JG, Chung JW, Park JH. Systemic arterial supply to the lung in adults: spiral CT findings. RadioGraphics 2001;21:387-402.
7. Farrugia MK, Raza SA, Gould S, Lakhoo K. Congenital lung lesions: classification and concordance of radiological appearance and surgical pathology. Pediatr Surg Int 2008;24:987-91.
8. Frazier AA, Rosado de Christenson ML, Stocker JT, Templeton PA. Intralobar sequestration: radiologic-pathologic correlation. Radiographics 1997;17:725-45.

9. Ghaye B, Szapiro D, Fanchamps JM, Dondelinger RF. Congenital bronchial abnormalities revisited. Radiographics 2001;21:105-19.
10. Gossage JR, Kanj G. Pulmonary arteriovenous malformations: a state of the art review. Am J Respir Crit Care Med 1998;158: 643-61.
11. Ho ML, Bhalla S, Bierhals A, Gutierrez F. MDCT of partial anomalous pulmonary venous return (PAPVR) in adults. J Thorac Imaging 2009;24(2):89-95.
12. Koc Z, Oguzkurt L. Interruption or congenital stenosis of the inferior vena cava: prevalence, imaging, and clinical findings. Eur J Radiol 2007;62(2):257-66.
13. Konen E, Raviv-Zilka L, Cohen RA, et al. Congenital pulmonary venolobar syndrome : spectrum of helical CT findings with emphasis on computed reformatting. Radiographics 2003;23: 1175-84.
14. Langston C. New concepts in the pathology of congenital lung malformations. Semin Pediatr Surg 2003;12:17-37.
15. Lee EY, Boiselle PM, Cleveland RH. Multidetector CT evaluation of congenital lung anomalies. Radiology 2008;247:632-48.
16. McAdams HP, Kirejczyk WM, Rosado-de-Christenson ML, Matsumoto S. Bronchogenic cyst: imaging features with clinical and histopathologic correlation. Radiology 2000;217:441-6.
17. Remy J, Remy-Jardin M, Wattinne L, Deffontaines C. Pulmonary arteriovenous malformations: evaluation with CT of the chest before and after treatment. Radiology 1992;182:809-16.
18. Remy-Jardin M, Dumont P, Brillet PY, Dupuis P, Duhamel A, Remy J. Pulmonary arteriovenous malformations treated with embolotherapy: helical CT evaluation of long-term effectiveness after 2-21-year follow-up. Radiology 2006; 239:576-85.
19. Rosado-de-Christenson ML, Frazier AA, Stocker JT, Templeton PA. From the archives of the AFIP. Extralobar sequestration: radiologic-pathologic correlation. Radiographics 1993;13:425-41.
20. Santana PRP, Irion KL, Escuissato DL, et al. Alça da artéria pulmonar: relato de dois casos e revisão da literatura. Radiol Bras 2005;38:305-8.
21. Zylak CJ, Eyler WR, Spizarny DL, Stone CH. Developmental lung anomalies in the adult: radiologic-pathologic correlation. Radiographics 2002;22:S25-S43.

PARTE 3

Doenças Vasculares

5 CAPÍTULO

Aorta Torácica e seus Ramos

Iugiro Roberto Kuroki
Isabela Fernandes de Magalhães
Renata Martins Romano

■ Aorta Torácica

I. ANATOMIA

- A aorta é a principal artéria sistêmica da grande circulação. A aorta torácica divide-se em *segmento ascendente*, *arco* e *segmento descendente*, nesta sequência. O segmento ascendente estende-se da raiz à origem do tronco braquicefálico, também chamado de artéria inominada. A raiz aórtica corresponde à porção do segmento ascendente que contém a valva, o ânulo e os seios. O arco estende-se do tronco braquicefálico à inserção do ligamento arterioso, e o segmento descendente, deste ao hiato aórtico do diafragma, aproximadamente no nível da 12ª vértebra torácica. O arco pode ser subdividido, ainda, em segmentos proximal (da artéria braquicefálica direita à subclávia esquerda) e distal ou istmo (da artéria subclávia esquerda à inserção do ligamento arterioso) (Fig. 5-1).
- As *artérias coronárias direita* e *esquerda* são ramos da aorta ascendente.
- Os três maiores ramos da aorta torácica originam-se sequencialmente da porção proximal do arco, em cerca de 74% das arteriografias, na seguinte ordem: *tronco braquicefálico*, que se bifurca em artérias subclávia e carótida comum direitas, e *artérias carótida comum* e *subclávia esquerdas*. As variações mais frequentes são a origem comum do tronco braquicefálico e da artéria carótida comum esquerda em 20% das arteriografias, seguida da origem da artéria vertebral esquerda diretamente da aorta, encontrada em 6% das arteriografias, entre as artérias carótida e subclávia esquerdas.
- O segmento descendente da aorta tem como *ramos parietais* as artérias intercostais, subcostais e frênicas e *ramos viscerais* as artérias brônquicas, esofagianas, pericárdicas e mediastinais.
- A aorta torácica reduz gradualmente de diâmetro desde sua origem. O segmento ascendente e a porção proximal do arco apresentam diâmetros cerca de 10 mm maiores que a porção distal do arco e o segmento descendente. Os diâmetros normais da aorta variam com o sexo e a faixa etária, aumentando de acordo com a idade e sendo maiores em homens. No entanto, não devem ultrapassar 40 mm no terço médio da aorta ascendente e 30 mm na aorta descendente. O istmo pode ser alguns milímetros mais estreito que o segmento imediatamente distal ao ligamento arterioso.

II. ANOMALIAS CONGÊNITAS

Antes do advento da tomografia computadorizada (TC) *multislice*, a ressonância magnética (RM) era utilizada com frequência para a avaliação das anomalias congênitas torácicas, sobretudo por ser um método multiplanar. Com o desenvolvimento de técnicas de reconstrução multiplanar e tridimensional, só possível devido à utilização de colimação fina (0,5 a 2,5 mm), a angiotomografia *multislice* posiciona-se como um método capaz de obter imagens de alta qualidade sobre a anatomia da aorta torácica em pacientes pediátricos e adultos jovens, permitindo o diagnóstico confiável de suas anomalias.

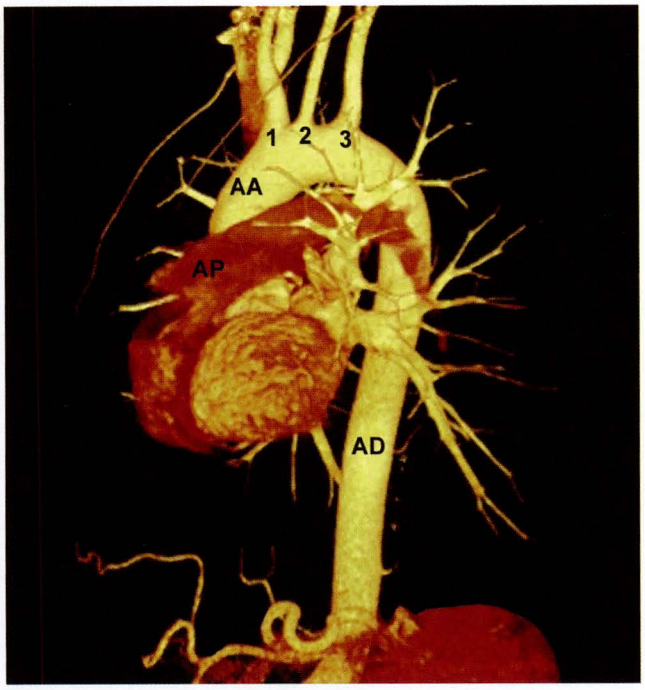

FIGURA 5-1. Aorta normal com os seus ramos supra-aórticos. Reformatação sagital oblíqua de angiotomografia mostra a relação da aorta torácica com outras estruturas mediastinais e a emergência dos vasos supra-aórticos (1 = tronco braquicefálico ou artéria inominada, 2 = artéria carótida comum esquerda, 3 = artéria subclávia esquerda). AA = aorta ascendente, AD = Aorta descendente, AP = artéria pulmonar ou tronco da artéria pulmonar.

Neste tópico serão discutidas as principais anomalias congênitas da aorta que podem ser reconhecidas no paciente adulto.

Artéria Subclávia Direita Aberrante

- A artéria subclávia direita anômala com origem em um arco aórtico em posição normal à esquerda é a anomalia congênita mais comum da aorta, ocorrendo em 0,5% da população (Fig. 5-2). Nesse caso, a artéria subclávia direita emerge diretamente do arco aórtico, originando-se da porção distal, e cruza o mediastino obliquamente da esquerda para a direita, posteriormente à traqueia e ao esôfago.
- A dilatação da artéria na sua origem forma um divertículo (divertículo de Kommerell), presente em até 60% dos casos, que pode cursar com disfagia.
- Muitas variações anatômicas dos troncos supra-aórticos podem coexistir com a artéria subclávia aberrante, a mais comum sendo a origem comum das artérias carótidas em 48% dos casos. Menos comum e quase que exclusivamente encontrada em pessoas com artéria subclávia direita aberrante é a origem comum da artéria vertebral a partir da artéria carótida homolateral.

Arco Aórtico à Direita

- Ocorre em aproximadamente 1% a 2% da população.
- Os achados característicos na radiografia de tórax incluem opacidade paratraqueal direita com desvio da traqueia para a esquerda na radiografia frontal e opacidade retrotraqueal com desvio da traqueia anteriormente na incidência em perfil (Fig. 5-3).
- Os troncos supra-aórticos emergem de forma simétrica, com tronco braquicefálico esquerdo (Fig. 5-4), ou de acordo com a seguinte ordem: artéria carótida comum esquerda, artéria carótida comum direita, artéria subclávia direita e artéria subclávia esquerda. Esta última cruza o mediastino posteriormente ao esôfago e à traqueia, sendo causa de disfagia lusória, de forma semelhante à artéria subclávia direita aberrante.
- A forma em que os troncos emergem em espelho tem importância porque está associada a anomalias congênitas, usualmente tetralogia de Fallot.

Duplicação do Arco Aórtico

- Anomalia rara em que os arcos aórticos envolvem a traqueia e o esôfago como um anel. As artérias carótida e sub-

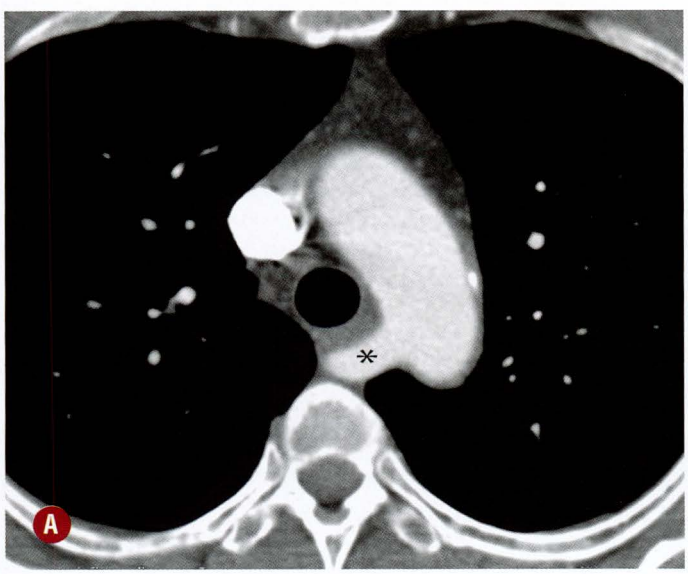

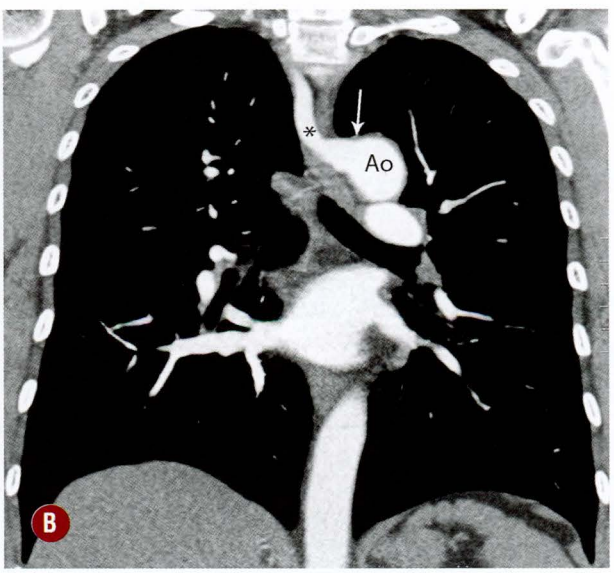

FIGURA 5-2. Artéria subclávia direita aberrante. TC axial (**A**) e reformatação coronal (**B**) demonstram artéria subclávia direita aberrante (*) e divertículo de Kommerell (B, seta). Ao = arco aórtico. (Cortesia de Dr. Nestor Müller, Vancouver General Hospital, Canadá.)

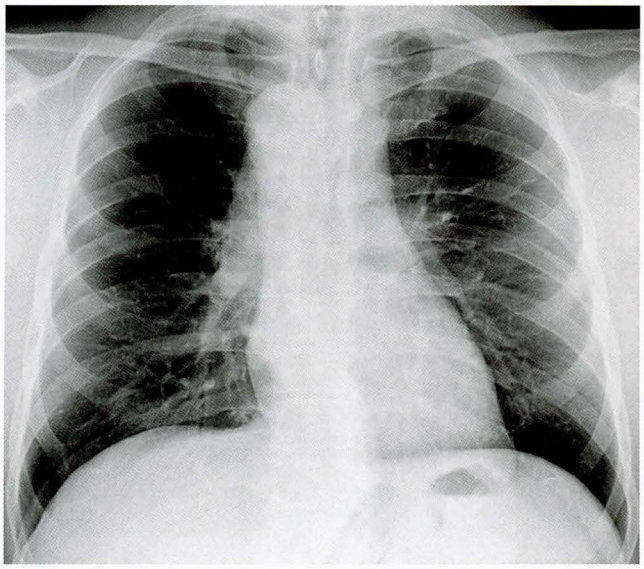

FIGURA 5-3. Arco aórtico à direita. Radiografia de tórax em PA mostra opacidade paratraqueal direita com desvio da traqueia para a esquerda. (Cortesia de Dr. Nestor Müller, Vancouver General Hospital, Canadá.)

clávia direitas emergem do arco direito e as artérias carótida e subclávia esquerdas, do arco esquerdo. Ambos os arcos juntam-se posteriormente, formando a aorta descendente, que pode ser mediana ou, mais comumente, à esquerda. Um dos arcos é menor que o outro, podendo ser rudimentar (Fig. 5-5).

- Pode ser assintomática, sendo um achado incidental, ou causar disfagia, estridor ou pneumonias de repetição.

Coarctação da Aorta

- A coarctação da aorta é uma doença congênita obstrutiva luminal em que ocorre um estreitamento focal no segmento descendente proximal, usualmente na região do ducto arterioso (Fig. 5-6A).
- Quando ocorre associação a hipoplasia tubular do arco aórtico ou da aorta descendente, é referida como tipo infantil ou pré-ductal. Pode haver associação a outras anomalias congênitas, como defeito do septo interventricular, valva aórtica bicúspide, aneurismas da aorta ascendente, do ducto, das artérias intercostais e do polígono de Willis, estenose das artérias subclávias esquerda e direita aberrante. É a malformação cardiovascular mais frequente na síndrome de Turner (20%).
- A obstrução ao fluxo sanguíneo pelo arco aórtico determina o desenvolvimento de circulação colateral, permitindo o fluxo das artérias de alta pressão para artérias de baixa pressão. Os vasos colaterais habitualmente emergem de ramos das artérias subclávias acima da obstrução, suprindo os tecidos abaixo da obstrução (Figs. 5-6B e 5-6C). As principais rotas colaterais são:
  - a. subclávia > a. mamária interna > artérias intercostais (fluxo retrógrado) > aorta torácica descendente pós-coarctação;
  - a. subclávia > troncos tireo e costocervicais > artérias toracoacromial e escapular descendente > aorta torácica descendente pós-coarctação;

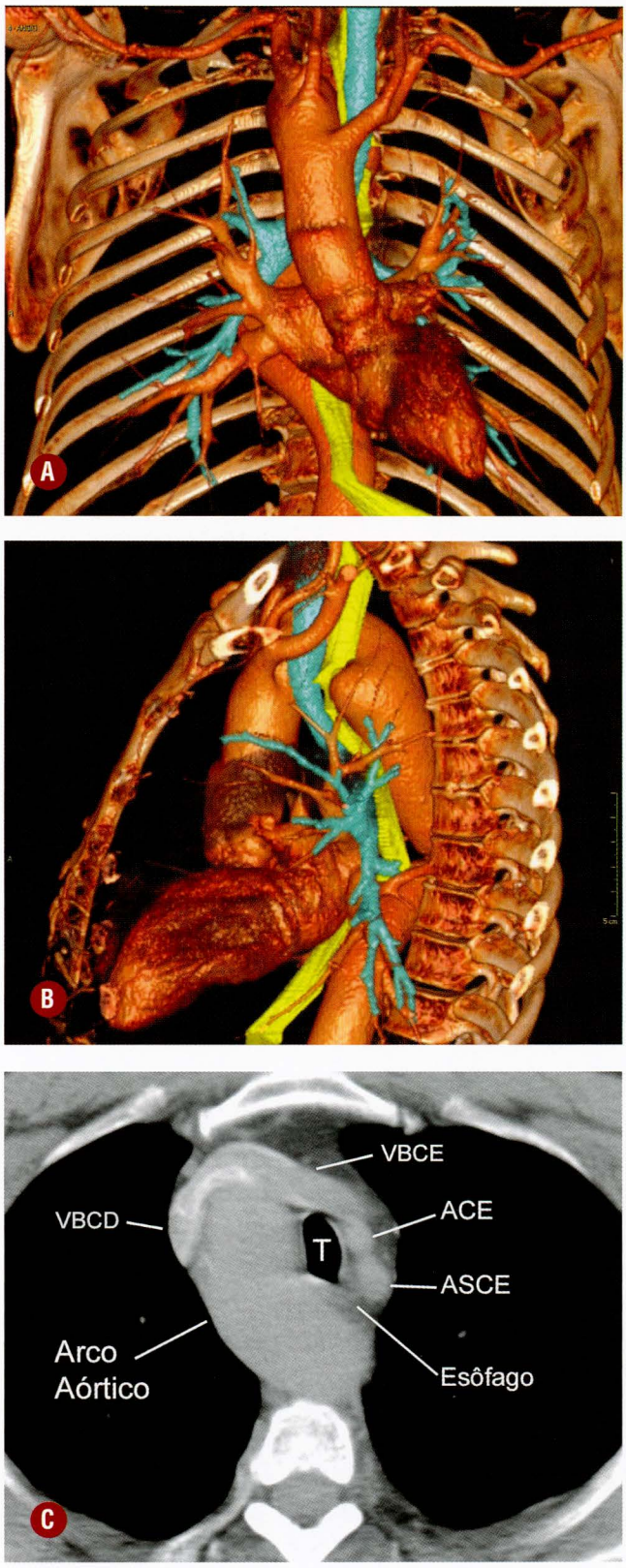

FIGURA 5-4. Arco aórtico à direita. Vistas anterior (**A**) e lateral esquerda (**B**) de reconstrução VRT do tórax mostram formação diverticular (divertículo de Kommerell) no istmo da aorta insinuando posteriormente ao esôfago (amarelo). **C**, TC axial de outro paciente mostra o arco aórtico à direita e compressão do esôfago contra a traqueia (T) pelo joelho posterior. VBCD = veia braquicefálica direita, VBCE = veia braquicefálica esquerda, ACE = artéria carótida esquerda, ASCE = artéria subclávia esquerda.

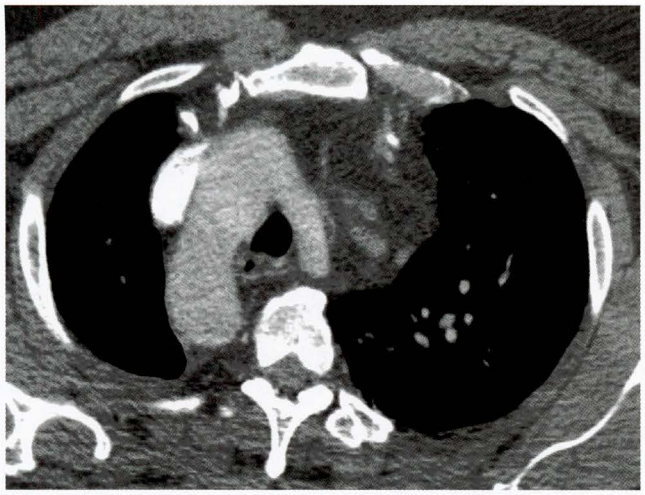

FIGURA 5-5. Duplicação de arco aórtico. Imagem axial de TC com contraste mostra duplicação de arco aórtico, sendo o esquerdo menor. Redução volumétrica do pulmão direito com espessamento pleural associado. (Cortesia de Dr. Nestor Müller, Vancouver General Hospital, Canadá.)

- a. subclávia > a. vertebral > a. espinhal anterior > as. intercostais > aorta torácica descendente pós-coarctação.
- Clinicamente a coarctação da aorta é caracterizada pela presença de hipertensão arterial, pulsos amplos nos membros superiores e ausência ou diminuição da amplitude dos pulsos arteriais nos membros inferiores. Outros achados do exame físico incluem hiperfonese da 2ª bulha nas áreas aórtica e mitral (tradução de regime de hipertensão no território sistêmico); estalido protossistólico aórtico, principalmente na área mitral (dilatação da aorta ascendente); sopro ocupando a mesotelessístole e avançando até a protomesodiástole na região do dorso esquerdo por causa da turbulência no local da coarctação.
- O diagnóstico e o tratamento da coarctação da aorta baseiam-se nos achados clínicos, ecocardiográficos e angiográficos.
- Apesar de o diagnóstico poder ser sugerido com base nos dados clínicos, muitos pacientes só são diagnosticados na adolescência ou na fase adulta. Alguns pacientes adultos portadores de coarctação da aorta e com hipertensão arterial são tratados durante anos com medicação anti-hipertensiva, porém sem um diagnóstico etiológico e diferencial estabelecido. Outros pacientes adultos são acompanhados por anos com o diagnóstico de miocardiopatia hipertrófica até desenvolverem disfunção miocárdica grave fatal, sendo o diagnóstico de coarctação feito na necropsia.
- Achados de imagem:
  - os achados típicos na radiografia do tórax são presença de erosões bilaterais no bordo inferior dos arcos costais (Fig. 5-7) e aumento do arco aórtico na radiografia em PA formando imagem de 3 invertido com o arco médio;
  - a angiotomografia *multislice* demonstra o segmento estenosado e as vias de circulação colateral em relação aos reparos anatômicos adjacentes da parede torácica (Fig. 5-6). Ela não é útil para visibilização do gradiente aórtico ou de pequenas malformações cardíacas. No entanto, é eficaz no planejamento de tratamento por meio da implantação de *stent* e para exames pós-operatórios

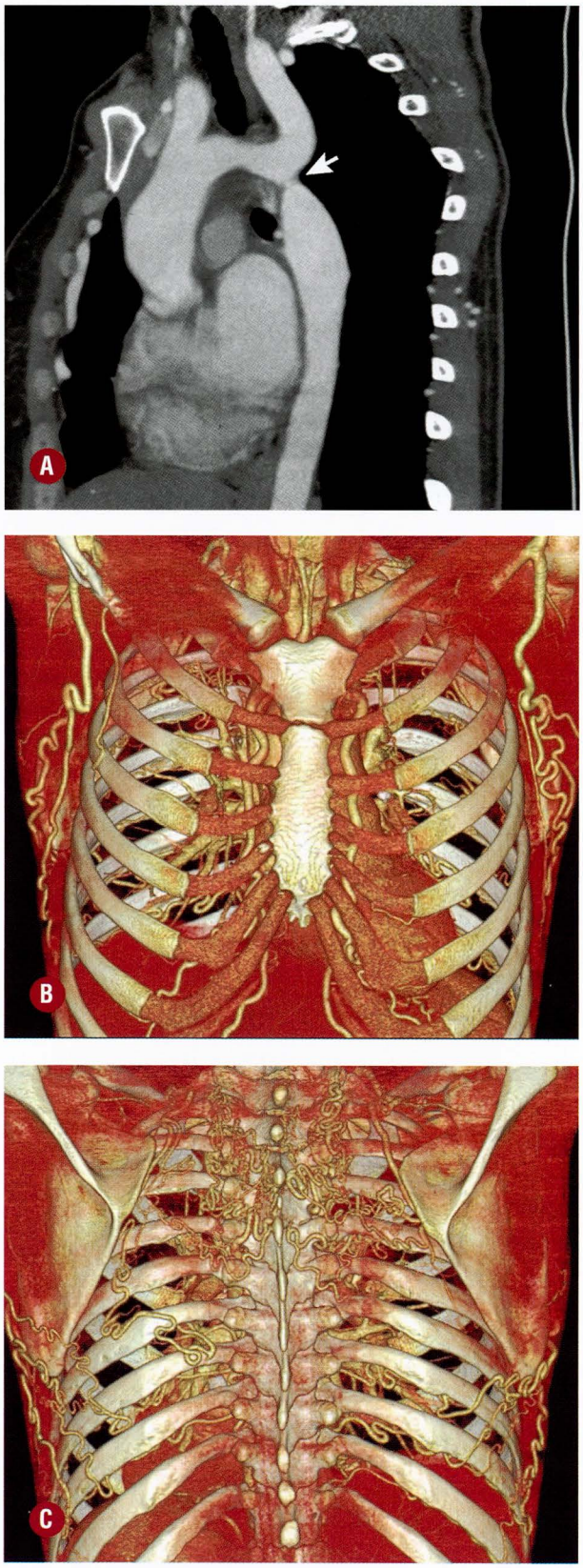

FIGURA 5-6. Coarctação da aorta. Imagens de TC do tórax com reconstrução sagital oblíqua (**A**) e vistas anterior (**B**) e posterior (**C**) de reconstrução VRT do tórax de paciente com coarctação da aorta (A, seta) e leve hipoplasia infundibular, apresentando desenvolvimento de colaterais parietais exuberantes com emergência nas artérias subclávias e axilares, reabitando a aorta distal à estenose.

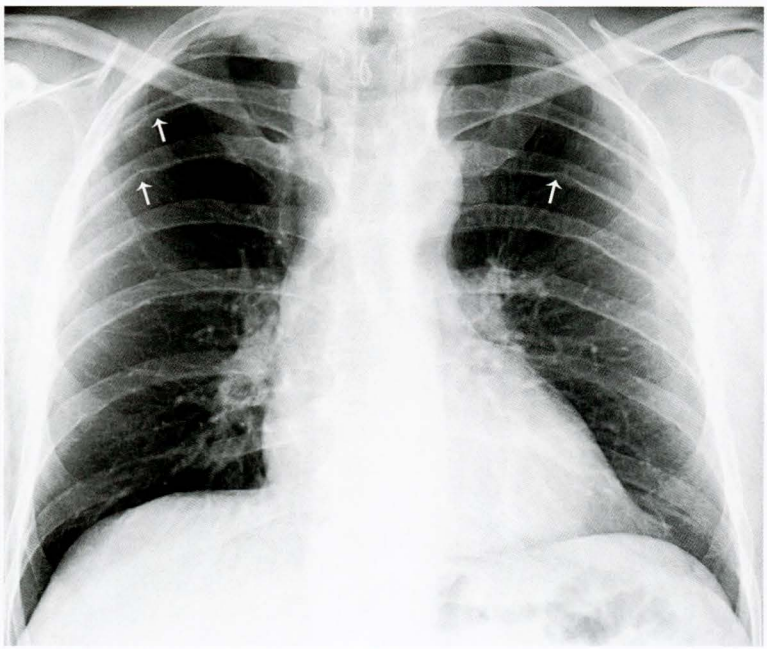

FIGURA 5-7. Coarctação da aorta. Radiografia de tórax em PA mostra erosão dos bordos inferiores das costelas (setas). (Cortesia de Dr. Nestor Müller, Vancouver General Hospital, Canadá.)

de seguimento. Em um trabalho recente a sensibilidade das imagens axiais e das obtidas por reconstrução multiplanar e por reconstrução tridimensional com a técnica *volume rendering* no diagnóstico de coarctação da aorta foi de 73%, 100% e 100%, respectivamente.

- A aortografia oferece boa resolução do segmento coarctado e dos troncos supra-aórticos, além de permitir a mensuração do gradiente por meio da coarctação, da visibilização de circulação colateral e de malformações cardíacas adicionais.
- A ecocardiografia permite o diagnóstico de malformações cardíacas e do gradiente aórtico. Não permite, no entanto, a demonstração de circulação colateral.
- A pseudocoarctação da aorta é outra condição congênita em que há alongamento e *kinking* do arco aórtico. No entanto, não há obstrução e circulação colateral associadas.
- A angiotomografia pode ser utilizada no acompanhamento pós-operatório de cirurgia endovascular com colocação de *stent* ou de cirurgias abertas com derivações aortoaórticas (Figs. 5-8 e 5-9).

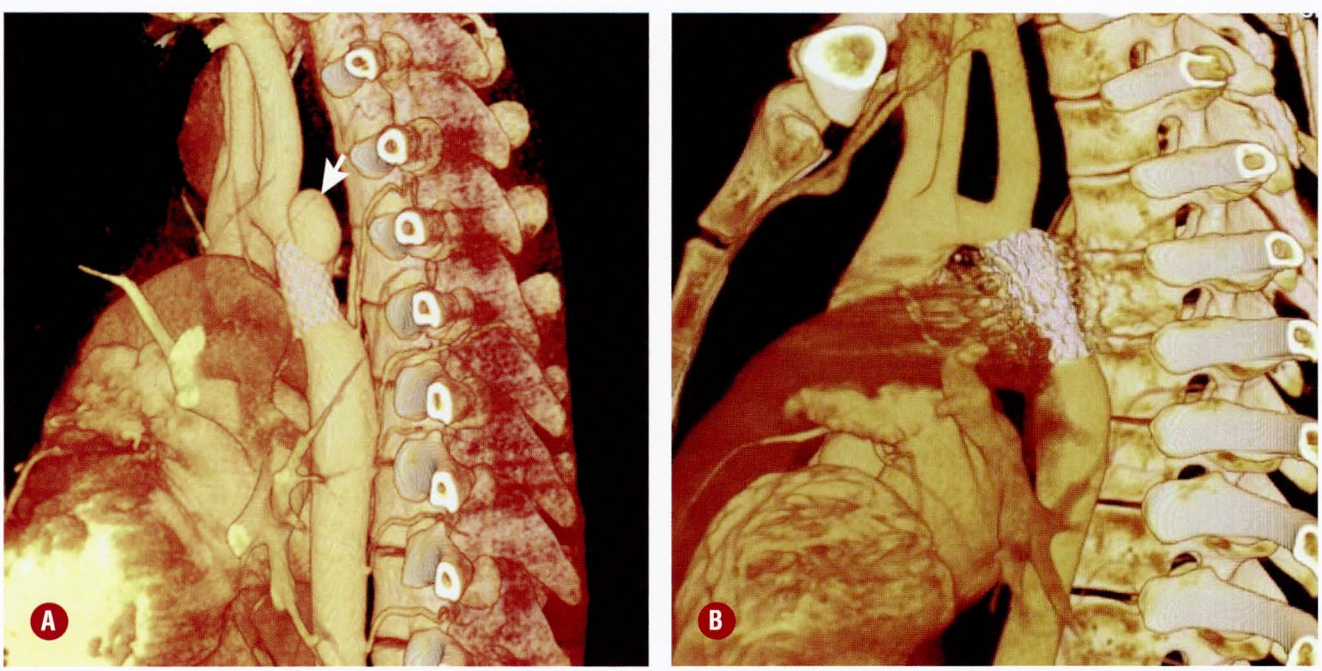

FIGURA 5-8. Coarctação da aorta após colocação de *stent*. A, Pseudoaneurisma (seta) junto à fixação proximal do *stent* implantado para tratamento de coarctação de aorta. **B**, Aspecto após correção pelo novo procedimento endovascular.

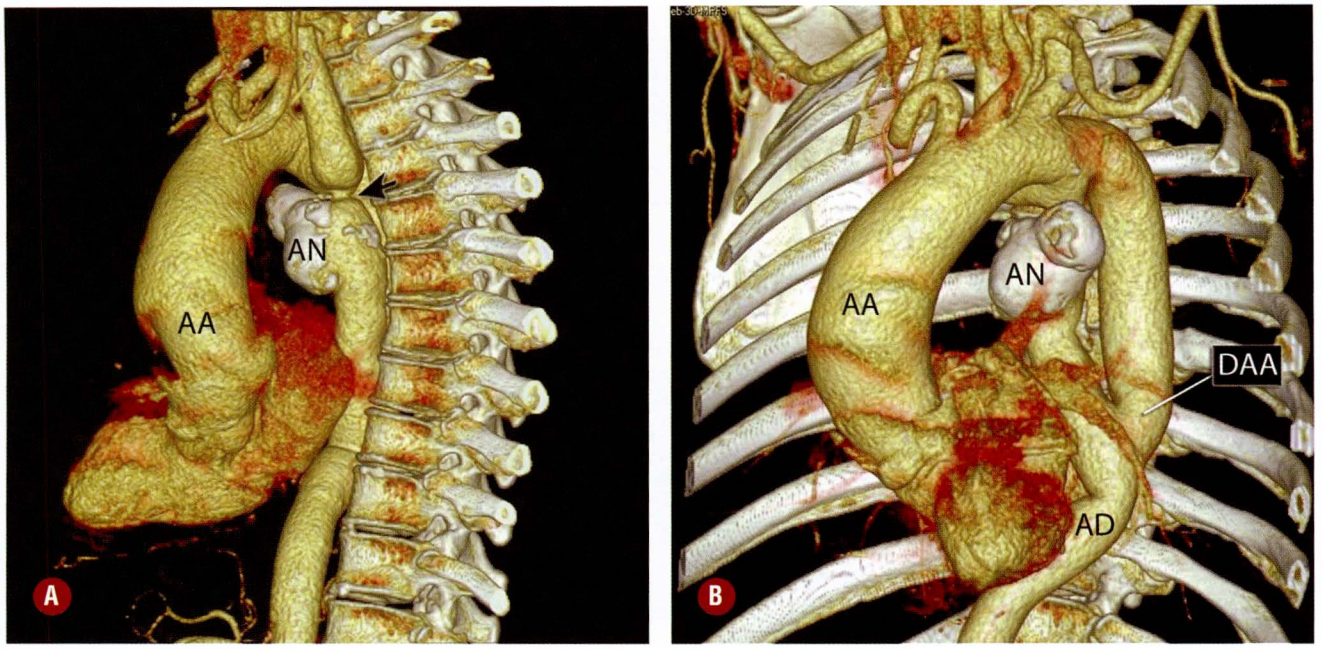

FIGURA 5-9. Coarctação da aorta: pós-cirurgia. Vista lateral direita (**A**) e oblíqua anterior esquerda (**B**) de reformatação VRT do tórax em paciente com coarctação de aorta (seta em A) corrigida por derivação aortoaórtica (DAA), associada a aneurisma pós-estenótico (AN) com paredes calcificadas e artéria subclávia direita aberrante. AA = aorta ascendente; AD = aorta descendente.

Síndrome Displásica da Aorta Média

- A síndrome displásica da aorta média não tem causa conhecida, embora se acredite que sua origem seja congênita, tendo apresentação na segunda década de vida.
- Caracteriza-se por estreitamento difuso da aorta em seu curso toracoabdominal, determinando hipertensão arterial e fraqueza ou ausência de pulsos femorais. Com frequência há acometimento de vasos viscerais.
- A TC *multislice* é utilizada para determinar a localização e a extensão da estenose no terço médio da aorta, o acometimento dos vasos viscerais e a presença de circulação colateral. O exame também é indicado no acompanhamento pós-cirúrgico.

III. ARTERITES

A inflamação da aorta pode ser infecciosa ou não infecciosa. Algumas causas de aortite não infecciosa podem causar aneurisma.

Aneurisma Micótico

- A dilatação aneurismática acompanhada de infecção não sifilítica da parede aórtica é denominada aneurisma micótico.
- Os principais agentes infecciosos são *Streptococcus, Staphylococcus*, *Pneumococcus*, *Salmonella* e *Gonococcus*. Têm propensão a localizarem-se na aorta ascendente, em proximidade a regiões acometidas por endocardite. A tuberculose pode envolver a aorta por disseminação por contiguidade a partir de linfonodos ou da coluna.
- São menos comuns que os aneurismas ateroscleróticos, no entanto tendem a expandir-se mais rapidamente e, se não forem submetidos à intervenção cirúrgica, são mais propensos à ruptura. Por essa razão, os controles tomográficos devem ser feitos em intervalos menores.
- À TC os aneurismas micóticos tendem a ser saculares, excêntricos, com contornos irregulares e sem calcificações. Gás na gordura periaórtica, ou, mais raramente, na parede da aorta, na ausência de manipulação cirúrgica prévia, sugere a natureza infecciosa do aneurisma.

Aneurisma Sifilítico

- Aneurismas de etiologia sifilítica são atualmente raros em decorrência do tratamento eficiente para a doença. O comprometimento cardiovascular da doença tem sido relatado em até 12% dos pacientes não tratados, usualmente com período de latência de 10-30 anos após a infecção primária.
- A aortite sifilítica causa destruição das fibras musculares da camada média, levando a dilatação aórtica e formação de aneurisma. Os aneurismas localizam-se em ordem de frequência no segmento ascendente (34%), seguidos pelo arco (34%) e segmentos descendente proximal (25%) e distal (5%). O acometimento do seio aórtico ocorre em menos de 1% dos casos, sendo com maior frequência assimétrico, ao contrário da dilatação simétrica encontrada na ectasia anuloaórtica. Os aneurismas sifilíticos têm risco elevado de ruptura, com mortes em até 40% dos casos.

Aortite em Doenças Imunológicas

- A aortite mais comumente afeta a aorta ascendente na artrite reumatoide, espondilite anquilosante, arterite de células gigantes e policondrite recidivante. Essas condições também podem estar associadas à insuficiência aórtica.

Arterite de Takayasu

- A arterite de Takayasu ocorre principalmente em mulheres asiáticas jovens, apesar de a doença ser observada ao redor do mundo. Afeta as mulheres numa proporção de 10:1. A arterite acomete principalmente a aorta torácica e seus ramos

e a artéria pulmonar. A estenose e a obstrução são características da doença, entretanto aneurismas não são raros.

- Na maioria das pessoas o acometimento da doença é insidioso. Os sintomas iniciais são vagos ou ausentes e passam despercebidos. A fase inicial é caracterizada por diversos sintomas como febre, sudorese noturna, fraqueza, artralgia, mialgia, tosse, dor torácica e abdominal, *rash* cutâneo e anemia. Alterações laboratoriais incluem velocidade de hemossedimentação (VHS) persistentemente alta e proteína C-reativa (PCR) positiva. O diagnóstico nessa fase é extremamente difícil, porém muito importante, pois o início do tratamento precoce com corticoides afeta o prognóstico.
- A redução espontânea ou secundária ao tratamento com corticoide da espessura da aorta corresponde à queda da atividade inflamatória.
- O tempo de progressão da fase inicial para a fase tardia não é conhecido devido ao início insidioso da doença.
- Na fase tardia os sintomas sistêmicos se tornam menos evidentes e os achados secundários a estenose ou oclusão arterial dominam o quadro. Sopros nos vasos acometidos são comuns. Os locais frequentes de estenose são o segmento descendente da aorta torácica, a aorta abdominal e as artérias subclávias, carótidas comuns e renais. Comprometimento da artéria pulmonar também pode ocorrer, mas raramente como fenômeno isolado. Oclusão ou estenose dos vasos braquicefálicos podem levar a variedade de manifestações neurológicas ou visuais. A anormalidade dos pulsos nos membros superiores nem sempre é encontrada no acometimento do arco aórtico.
- As dilatações, embora raras, ocorrem mais frequentemente na aorta ascendente e nas artérias braquicefálica e subclávia direita. As dissecções têm sido descritas raramente na fase tardia.
- Achados de Imagem (Ver também Capítulo 34)
  1) Radiografia de tórax
     - Os achados mais comuns incluem contorno ondulado da aorta torácica descendente com indentações (representam áreas de estenose) e dilatação do arco aórtico.
  2) TC e RM
     - São os métodos de imagem mais utilizados no diagnóstico da arterite de Takayasu. O achado característico consiste em espessamento da parede, geralmente concêntrico, da aorta e de outros vasos acometidos.
     - Na fase sem contraste da TC a parede é facilmente distinguida do lúmen por apresentar uma densidade similar ou maior do que o músculo. Na fase contrastada a parede apresenta um padrão de anel duplo: um anel interno hipocaptante e um anel externo captante de contraste. O anel interno representa edema mucoide ou gelatinoso da íntima, e o externo, inflamação ativa da média ou adventícia (Fig. 5-10). Esse padrão de impregnação com um duplo anel à tomografia é muito útil na avaliação inicial da doença e no seguimento com o tratamento com esteroides.
     - Outros achados comuns: estenose segmentar multifocal, dilatação pós-estenótica, aneurisma, irregularidade do contorno da aorta torácica descendente (Fig. 5-11).
  3) Ultrassonografia (US)
     - Pode revelar espessamento parietal circunferencial da aorta e seus ramos.

Doença de Behçet (ver também Capítulo 34)

- A doença de Behçet é uma desordem inflamatória multissistêmica crônica de etiologia desconhecida caracterizada por ulcerações orais e genitais recorrentes e sintomas oculares (uveíte e vasculite retiniana), podendo acompanhar-se de manifestações em outras localizações, como pele, articulações, trato gastrointestinal, sistema nervoso central, pulmão e sistema cardiovascular.
- Complicações cardiovasculares ocorrem em 20% a 40% dos pacientes com a doença e consistem em oclusão venosa ou arterial e formação de aneurismas (Fig. 5-12). O comprometimento arterial sistêmico é raro em relação ao envolvimento venoso, ocorrendo em apenas 12% das complicações vasculares. A manifestação arterial pode envolver a aorta e os seus principais ramos, assim como as artérias pulmonares, sendo o aneurisma a sua principal forma de apresentação (65%). A oclusão ocorre em 35%.

Arterite de Células Gigantes

- A arterite de células gigantes (arterite temporal ou granulomatosa) é de etiologia desconhecida e acomete indivíduos acima de 50 anos, principalmente mulheres. Atinge qualquer artéria do corpo, sendo mais frequente nas artérias supra-aórticas, particularmente da artéria temporal. A artéria carótida comum usualmente é poupada.

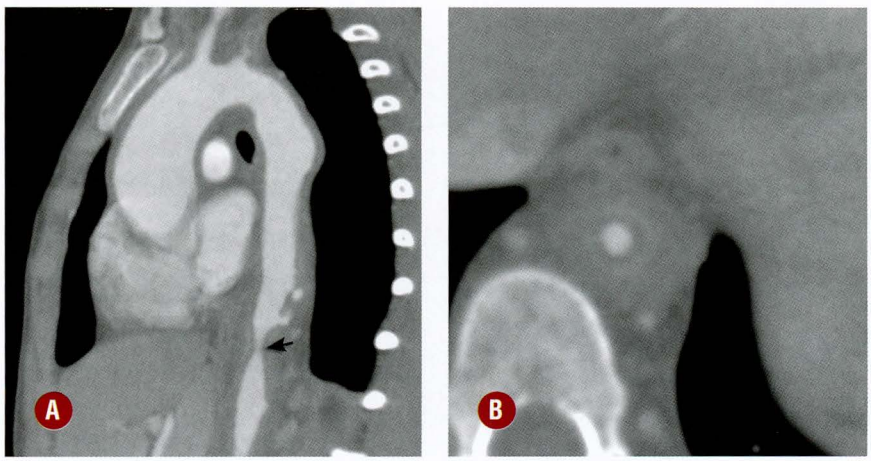

FIGURA 5-10. Arterite de Takayasu. A, Reconstrução sagital demonstra importante espessamento parietal focal da transição toracoabdominal da aorta com estenose (seta). **B,** A imagem axial ao nível da estenose mostra captação lamelar do meio de contraste venoso, observada na fase inicial de arterite de Takayasu.

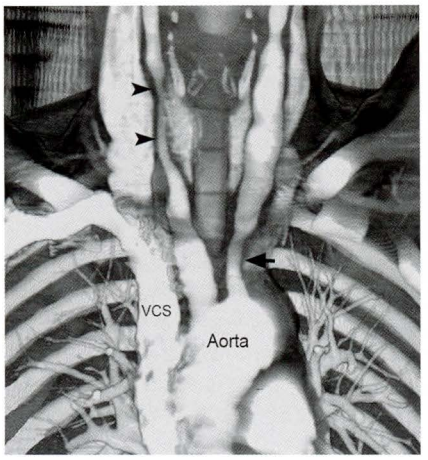

FIGURA 5-11. Arterite de Takayasu. Imagem coronal de angiotomografia com intensidade de projeção máxima (MIP) revela extenso segmento de estenose na artéria carótida comum direita (cabeças de setas). Estenose focal (seta) com dilatação pós-estenótica é também identificada na artéria carótida esquerda. VCS = veia cava superior. (Cortesia de Dr. Nestor Müller, Vancouver General Hospital, Canadá.)

- Suas características tomográficas não podem ser diferenciadas das encontradas na arterite de Takayasu, no entanto o envolvimento de artérias raramente acometidas por essa última sugere o diagnóstico. Com frequência ela se manifesta de forma bilateral e simétrica, com ausência de alterações ateroscleróticas que justifiquem a redução do calibre vascular. Como doença oclusiva dos ramos aórticos e, algumas vezes, por espessamento e dilatação aneurismática da aorta.

Panarterite Nodosa

- A panarterite nodosa é uma forma rara de vasculite caracterizada pelo acometimento de artérias de pequeno e médio calibres e arteríolas. Todos os órgãos podem estar acometidos com predileção por rins, coração e fígado.
- Observam-se aneurismas saculares de 1 a 5 mm que podem ser detectados pela angiotomografia *multislice*. As estenoses e irregularidades luminais típicas acometendo as pequenas artérias são muito difíceis de serem detectadas pela angiotomografia. Nos rins, múltiplos infartos corticais podem ser encontrados.

IV. ANEURISMAS

- Aneurisma de aorta é definido como a dilatação localizada permanente da aorta 1,5 vez superior ao diâmetro normal. Como as dimensões da aorta normal dependem de idade, sexo e superfície corporal, não existe medida absoluta para a definição de aneurisma. Considera-se aneurismática a aorta com diâmetros superiores a 40-50 mm e 30-40 mm para os segmentos torácicos ascendente e descendente, respectivamente.
- Aterosclerose e hipertensão arterial, ou ambas, são as causas mais frequentes de aneurisma de aorta (até 80% dos casos), seguidas por trauma (até 20% dos casos). Causas raras incluem sífilis, arterites (p. ex., Takayasu, arterite granulomatosa), anomalias congênitas e degeneração cística da média (isolada ou associada às síndromes de Marfan e Ehlers-Danlos), a qual representa a principal causa de envolvimento do segmento ascendente.
- Aneurismas verdadeiros, por definição, envolvem todas as camadas da parede do vaso, enquanto pseudoaneurismas decorrem da ruptura do vaso com sangramento contido. Os pseudoaneurismas são de etiologia inflamatória ou traumática.
- A maioria dos aneurismas (em torno de 80%) tem configuração fusiforme, sendo os demais saculares (Fig. 5-13).
- São classificados, de acordo com a sua localização, em aneurismas torácicos (ascendente, arco e descendente), toracoabdominais ou abdominais, ou, segundo a etiologia, em ateroscleróticos, micóticos, traumáticos, inflamatórios, pós-cirúrgicos e congênitos.
- O diagnóstico de aneurisma da aorta à angiotomografia é inequívoco, demonstrado pelo aumento do diâmetro vascular. Outras alterações da parede do aneurisma são avaliadas, como a presença de trombo, calcificação e ulceração.

Aneurismas Ateroscleróticos

- Representam a maioria dos aneurismas de aorta, constituindo uma doença característica do envelhecimento, que acomete principalmente o sexo masculino. Comorbidades frequentes incluem hipertensão arterial, doença coronariana, doença pulmonar obstrutiva crônica (DPOC) e insuficiência cardíaca congestiva.
- Como a aterosclerose afeta segmentos extensos da aorta de forma circunferencial, esses aneurismas tendem a ser fu-

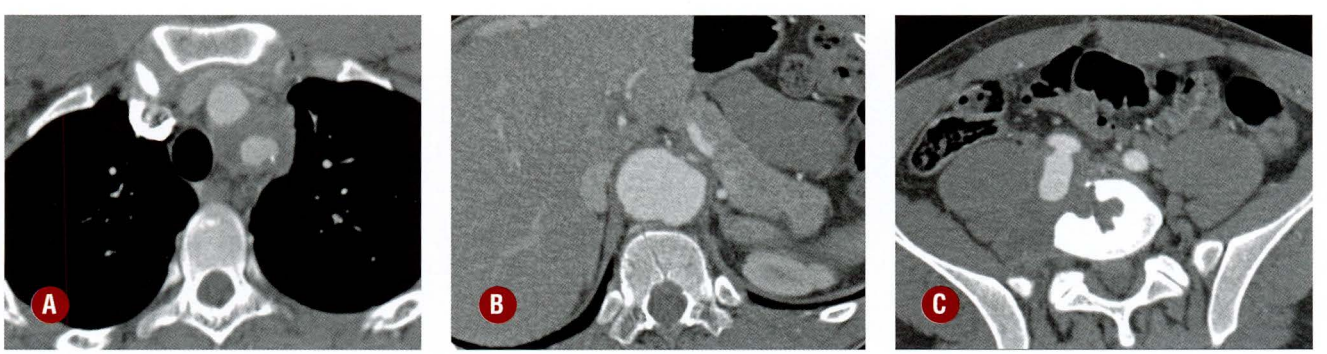

FIGURA 5-12. Doença de Behçet. Imagens de TC com contraste (**A-C**) mostram dilatações aneurismáticas na emergência da artéria carótida comum esquerda (**A**), na transição toracoabdominal da aorta (**B**) e na artéria ilíaca comum direita, onde se observa comprometimento dos tecidos adjacentes com erosão do corpo vertebral de S1 (**C**).

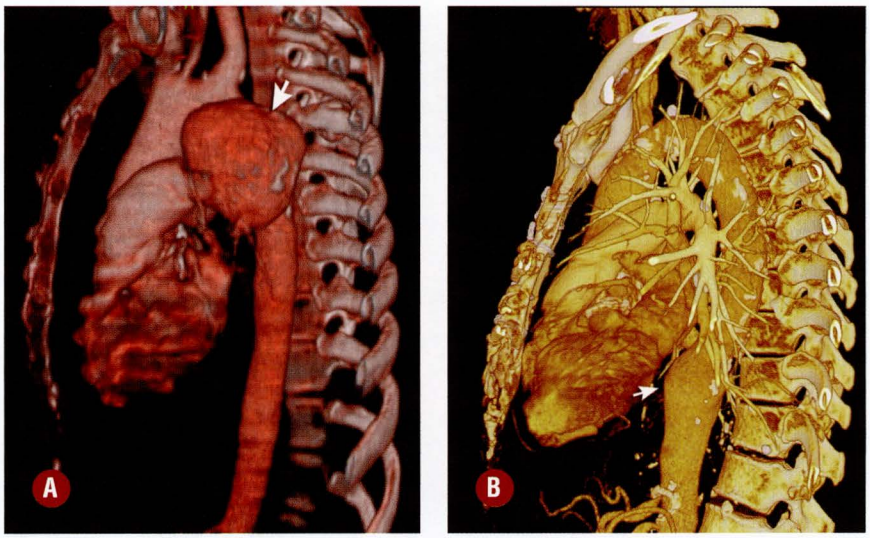

FIGURA 5-13. Aneurisma de aorta torácica. A, Aneurisma sacular (seta) secundário a pseudoaneurisma traumático na região do istmo da aorta. **B,** Aneurisma degenerativo (verdadeiro) de configuração fusiforme (seta) no terço distal da aorta torácica.

siformes. Localizam-se preferencialmente nos segmentos aórticos descendente e infrarrenal. A maioria dos aneurismas torácicos ateroscleróticos situa-se no segmento descendente. Na existência de um aneurisma torácico, um segundo aneurisma abdominal infrarrenal é encontrado em até 29% dos casos.

- Aproximadamente 90% dos aneurismas de aorta abdominal são infrarrenais, sendo comum o envolvimento das artérias ilíacas comuns e hipogástricas. O envolvimento da artéria ilíaca externa é menos frequente. Aneurismas abdominais suprarrenais são incomuns, sendo mais comumente a extensão de um aneurisma infrarrenal ou torácico.
- Os aneurismas da aorta toracoabdominal têm patogênese, população de risco e história natural semelhantes aos aneurismas de aorta abdominal, porém apresentam morbidade e mortalidade cirúrgicas distintas devido à sua extensão. Crawford e colaboradores desenvolveram uma classificação para aneurismas de aorta toracoabdominal com base em sua extensão e envolvimento de vasos viscerais (Fig. 5-14).
  - *Tipo I:* aneurisma que se estende da artéria subclávia esquerda ao abdome superior (Fig. 5-15).
  - *Tipo II:* aneurisma que se estende da artéria subclávia esquerda ao segmento distal da aorta.
  - *Tipo III:* aneurisma que tem início no segmento distal da aorta torácica e estende-se à bifurcação aórtica.
  - *Tipo IV:* aneurisma que acomete toda a extensão da aorta abdominal.

Pseudoaneurismas Pós-traumáticos

- Pseudoaneurismas pós-traumáticos são o segundo tipo mais comum de aneurismas, envolvendo a aorta torácica, e a principal causa de aneurismas em jovens.

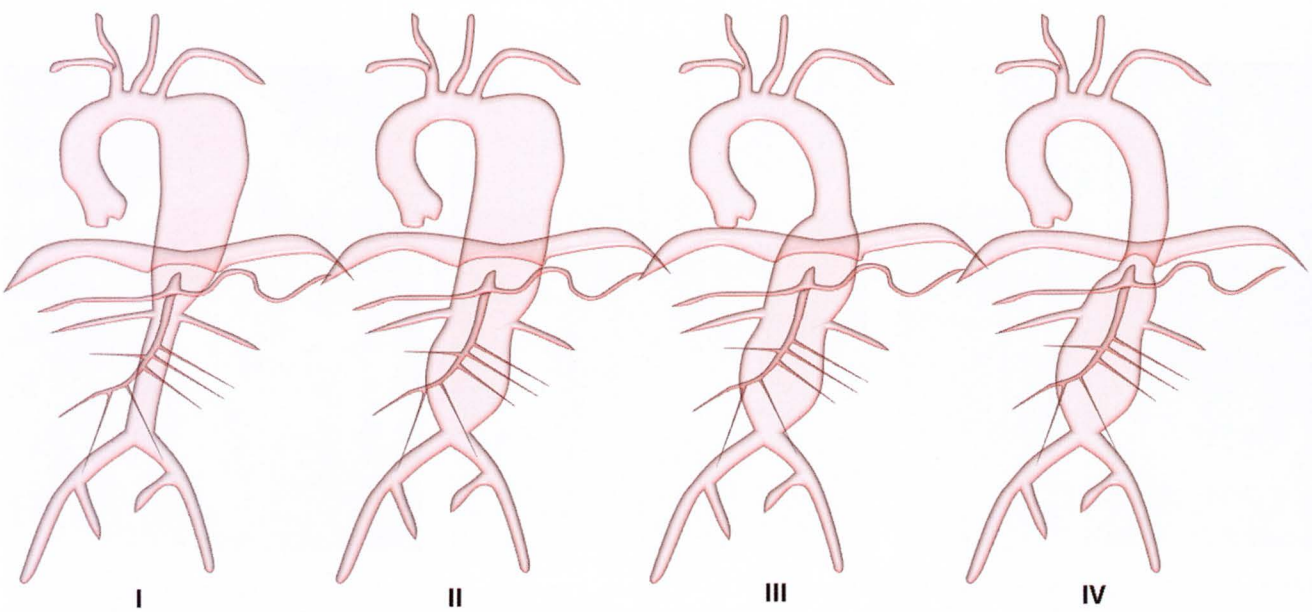

FIGURA 5-14. Desenhos esquemáticos da classificação de Crawford (I a IV) para aneurisma toracoabdominal.

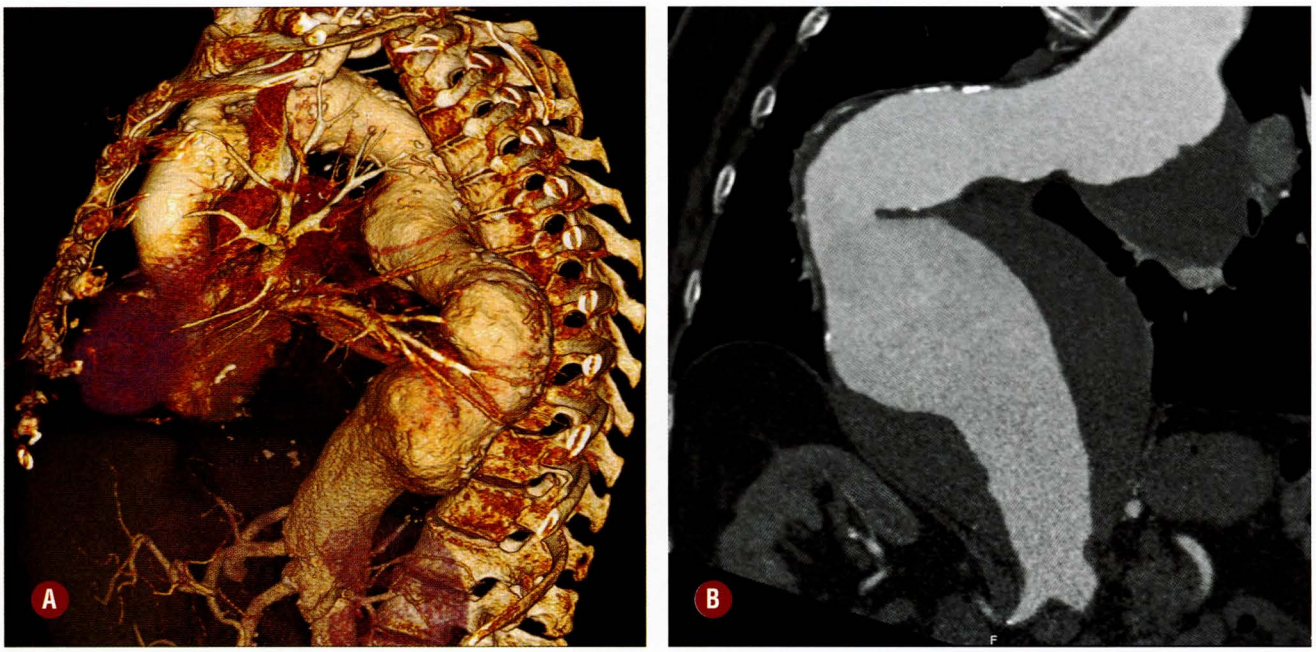

FIGURA 5-15. Aneurisma toracoabdominal tipo I de Crawford. Vista lateral de reformatação VRT (**A**) e reconstrução curva MIP (**B**) mostram extensa dilatação da aorta torácica com extensão ao segmento visceral da aorta abdominal.

- Apresentam configuração sacular e constituem falsos aneurismas por não conterem a camada íntima da parede da aorta. Resultam da transecção parcial da parede e apresentam expansão com o tempo, uma vez que permanece patente a comunicação com a luz vascular através da laceração.
- O istmo aórtico, logo após a emergência da artéria subclávia esquerda, é o principal segmento envolvido em cerca de 90% dos casos (Fig. 5-16).
- Os pseudoaneurismas pós-operatórios da aorta ascendente podem ocorrem em sítio de aortotomia, de canalização de *by-pass* cardiopulmonar, sítio de punção por agulha (agulha inserida para medição de pressão para remoção de ar ou injeção de solução cardioplégica) ou em linhas incompetentes de sutura.

Aneurismas Micóticos

- São aneurismas de origem infecciosa e inflamatória. Os principais agentes infecciosos são *Streptococcus*, *Staphylococcus*, *Pneumococcus*, *Salmonella* e *Gonococcus*. São menos comuns que os aneurismas ateroscleróticos, no entanto tendem a expandir-se mais rapidamente e, se não forem submetidos à intervenção cirúrgica, são mais propensos à ruptura. Por essa razão, os controles tomográficos devem ser feitos em intervalos menores.

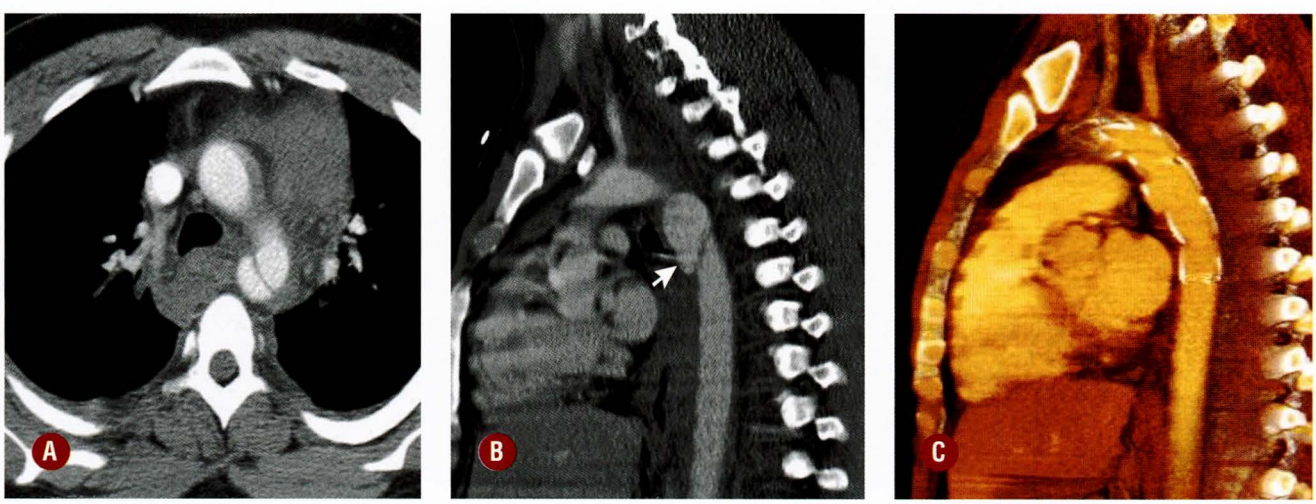

FIGURA 5-16. Traumatismo torácico fechado com laceração do istmo da aorta. A, Imagem axial de angiotomografia mostra pseudoaneurisma na borda posterior da croça (istmo) associado a hematoma mediastinal. **B,** Reconstrução sagital mostra o pseudoaneurisma (seta). **C,** Reconstrução VRT demonstra o aspecto pós-implantação de endoprótese tubular.

- À TC os aneurismas micóticos são saculares, excêntricos, com contornos irregulares e sem calcificações. Gás na gordura periaórtica, ou, mais raramente, na parede da aorta, na ausência de manipulação cirúrgica prévia, sugere a natureza infecciosa do aneurisma.

Ectasia Anuloaórtica

- É uma condição caracterizada pela dilatação do seio de Valsava com distorção da junção sinotubular que assume configuração em forma de pera. Mais comumente relacionada à síndrome de Marfan (Fig. 5-17), outras causas são homocistinúria, Ehlers-Danlos e osteogênese imperfeita, podendo ser idiopática em um terço dos casos.
- A síndrome de Marfan é uma doença multissistêmica do tecido conectivo que afeta igualmente ambos os sexos, incluindo manifestações cardiovasculares, musculoesqueléticas, do sistema nervoso central, pulmonares, oculares etc. As manifestações cardiovasculares que contribuem para o aumento da mortalidade incluem ectasia anuloaórtica, com ou sem insuficiência da válvula aórtica, dissecção, aneurisma, dilatação da artéria pulmonar e prolapso de válvula mitral (Fig. 5-18).

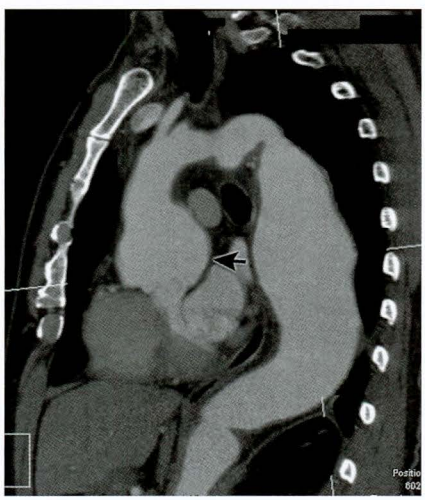

FIGURA 5-17. Paciente com síndrome de Marfan apresentando dilatação anuloaórtica (seta) e dilatação fusiforme do segmento descendente.

Complicações do Aneurisma de Aorta

- A história natural dos aneurismas relaciona-se com seu calibre, sendo a ruptura sua complicação mais grave. A maioria das séries publicadas refere taxas de mortalidade de 70% a 94% para pacientes com ruptura de aneurismas da aorta abdominal, mais da metade dos óbitos ocorrendo antes da chegada ao hospital. Mesmo entre pacientes que sobrevivem o suficiente para serem submetidos à cirurgia, a taxa de mortalidade alcança 50% quando em comparação com menos de 4% para pacientes submetidos ao tratamento eletivo.
- Os achados tomográficos da ruptura incluem descontinuidade de uma calcificação circunferencial, presença de crescente periférico com densidade aumentada (Fig. 5-19), parede posterior indistinta e extravasamento de meio de contraste. O sinal do crescente hiperdenso na parede da aorta representa hematoma agudo com sangue contido no interior do trombo do aneurisma. É o principal sinal de ruptura iminente ou recente. O crescente é mais fácil de ser apreciado na fase sem contraste, em que sua densidade é maior que a do sangue luminal e menor que a das calcificações parietais. Essa diferença de densidade pode ser mascarada após a administração de contraste.
- Dessa forma, na suspeita de uma patologia aórtica aguda, como a ruptura de aneurisma, recomenda-se a inclusão da fase sem contraste, útil para a identificação de hematoma intramural. Alguns autores preconizam a não realização da fase contrastada se o diagnóstico de ruptura já se mostrar evidente na fase sem contraste, a fim de encurtar o tempo de exame e de se evitar lesão renal, caso o paciente encontre-se ou torne-se hipotenso. No entanto, outros autores alegam a importância dessa fase na pesquisa de dissecção associada a dilatações da aorta ascendente, a qual pode passar despercebida na fase sem contraste, e, caso presente, altera a estratégia terapêutica. Outra vantagem é na demonstração das artérias renais em relação ao aneurisma. O dano renal tem sido evitado com a administração de pequeno volume de contraste, visto que os exames são extremamente rápidos, e com o uso de contraste iso-osmolar.
- A ruptura da aorta torácica manifesta-se por infiltração da gordura mediastinal, hemomediastino, hemopericárdio ou hemotórax. A densidade dos derrames hemorrágicos pode ser superior a 30 UH, dependendo da concentração sanguínea.

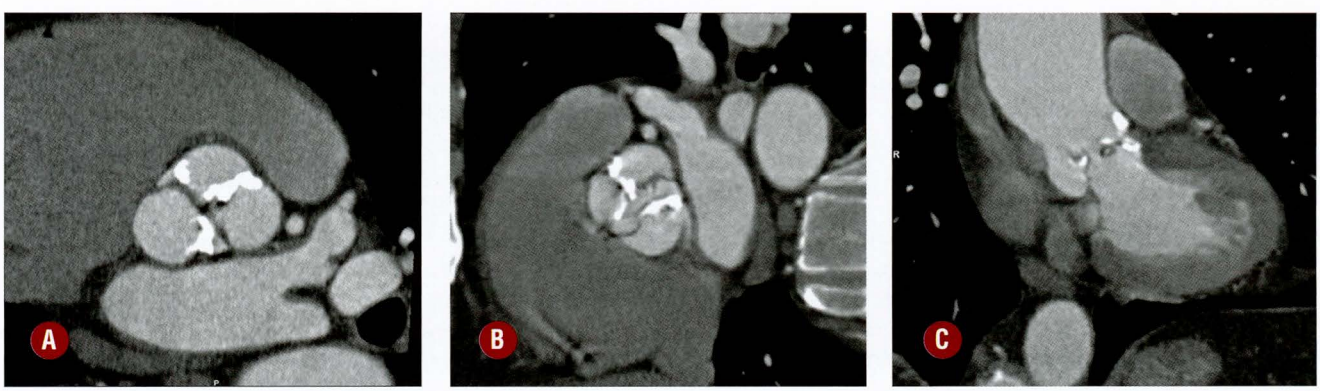

FIGURA 5-18. Espessamento e calcificações dos folhetos da válvula aórtica determinando restrição da sua abertura e dilatação da aorta ascendente. Reconstrução axial da válvula em diástole (**A**) e em sístole (**B**). Reconstrução coronal da via de saída do ventrículo esquerdo e da aorta ascendente (**C**).

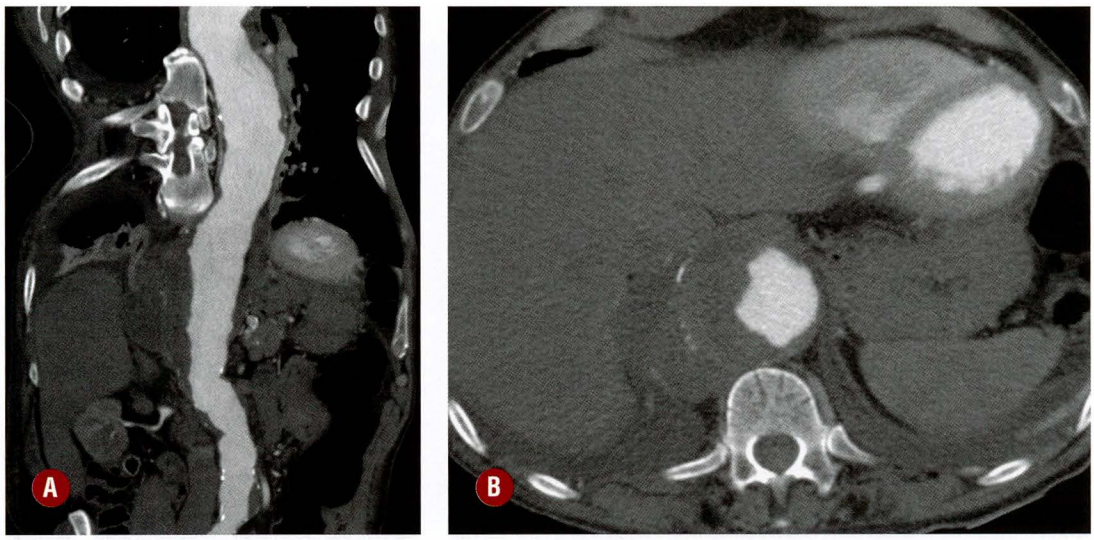

FIGURA 5-19. Aneurisma toracoabdominal com sinal do crescente periférico além dos limites das calcificações parietais, associado a derrame pleural bilateral, sugerindo rotura. **A**, Reconstrução multiplanar curva. **B**, Corte axial ao nível da transição toracoabdominal.

- A ruptura da aorta abdominal apresenta-se com infiltração da gordura retroperitoneal periaórtica, coleções hiperdensas ou ascite hemorrágica.
- Outra complicação rara, mas grave, é a formação de fístula do aneurisma para órgãos vizinhos. A fístula aortobroncopulmonar leva a hemorragia pulmonar, e a fístula aortoentérica é causa de hemorragia digestiva para o intestino grosso e, principalmente, delgado, sendo a terceira porção duodenal o segmento mais acometido.
- Tendo em vista que as complicações e o tratamento do aneurisma de aorta relacionam-se, entre outros fatores, com suas dimensões, uma angiotomografia precisa, assim como qualquer outro método seccional de imagem, ser capaz de mensurar o verdadeiro diâmetro máximo do aneurisma no momento do diagnóstico e, também, apresentar sensibilidade e especificidade para documentar, em estudos evolutivos, variações anuais milimétricas de crescimento.

V. SÍNDROME AÓRTICA AGUDA

A perda da integridade das camadas da parede da aorta representa um espectro morfológico que inclui rotura aórtica, dissecção, úlcera aterosclerótica penetrante e hematoma intramural. A angiotomografia *multislice* é uma ferramenta valiosa no setor emergencial quando da suspeita clínica de uma afecção aórtica aguda por ter excelente acurácia e ser um método amplamente disponível e rápido.

Dissecção Aórtica

I. Generalidades

- A dissecção da aorta torácica é uma condição ameaçadora da vida que necessita de diagnóstico e tratamento imediatos. Na dissecção aórtica ocorre uma laceração primária da íntima, que permite o acesso do sangue à camada média com separação das camadas intimal e adventícia.
- A hipertensão arterial é o fator predisponente mais frequente da dissecção aórtica. Outras condições associadas à dissecção são: síndromes de Marfan e de Turner, defeitos congênitos da valva aórtica, coarctação da aorta, aneurisma de aorta, infecção e outras causas de aortite, gravidez e uso de cocaína.
- As dissecções são classificadas como agudas, se o paciente apresenta-se dentro de duas semanas desde o início dos sintomas, e crônica se após este prazo.
- Existem duas classificações com base na localização da laceração primária e na extensão da dissecção (Fig. 5-20), as quais determinam prognóstico e tratamento distintos:
  - Classificação de DeBakey:
    - Tipo I: acomete as aortas ascendente e descendente;
    - Tipo II: acomete somente a aorta ascendente;
    - Tipo III: acomete apenas a aorta descendente.
  - Classificação de Stanford:
    - Tipo A: acomete a aorta ascendente;
    - Tipo B: acomete apenas a aorta descendente.

II. Achados de Imagem

- A radiografia de tórax tem valor limitado no diagnóstico de dissecção. O método de escolha é a angiotomografia, que praticamente substituiu a angiografia no diagnóstico e acompanhamento das complicações em pacientes com suspeita de dissecção aórtica. O valor da RM é limitado ao acompanhamento de pacientes com dissecção crônica estável.
- O protocolo de exame da angiotomografia inclui uma fase sem contraste com extensão da croça à bifurcação da aorta, útil para o diagnóstico de hematoma intramural e de derrames hemorrágicos (pleural, pericárdico ou mediastinal). Não há necessidade do uso de colimação muito fina, sendo razoável a colimação de 2,5 mm, visto que o diagnóstico e a caracterização da dissecção ocorrem na fase com contraste. Outro indício de dissecção é o deslocamento medial de calcificações parietais devido à presença de hematoma intramural ou de falsa luz (Fig. 5-21). A fase com contraste deve ser feita com colimação fina (0,625 a 1,5 mm) para a identificação do *flap* intimal e a avaliação dos ramos aórticos. O segmento estudado estende-se do opérculo torácico à sínfise púbica, para incluir os troncos supra-aórticos e os ramos ilíacos. Atenção deve ser dada ao tempo de retardo entre o

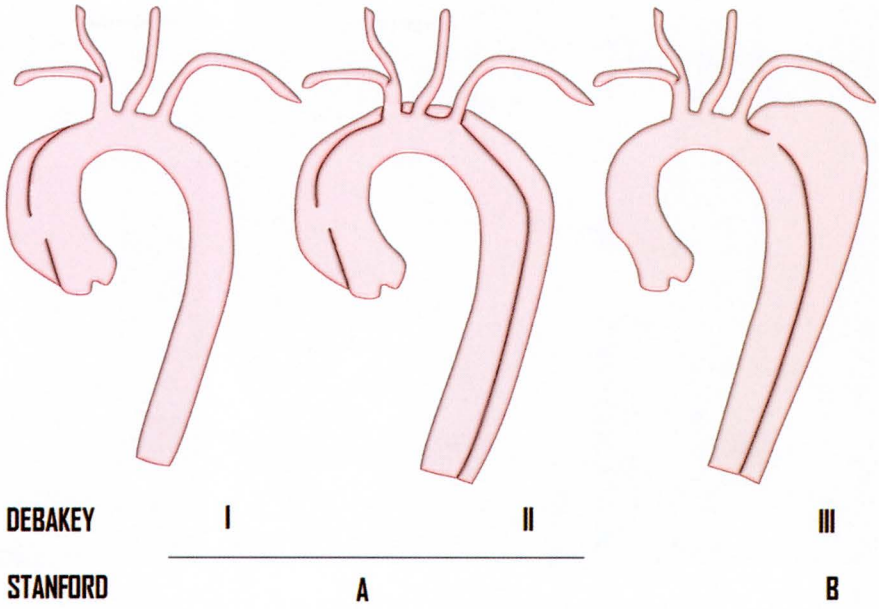

FIGURA 5-20. Classificação de DeBakey e de Stanford para dissecção da aorta.

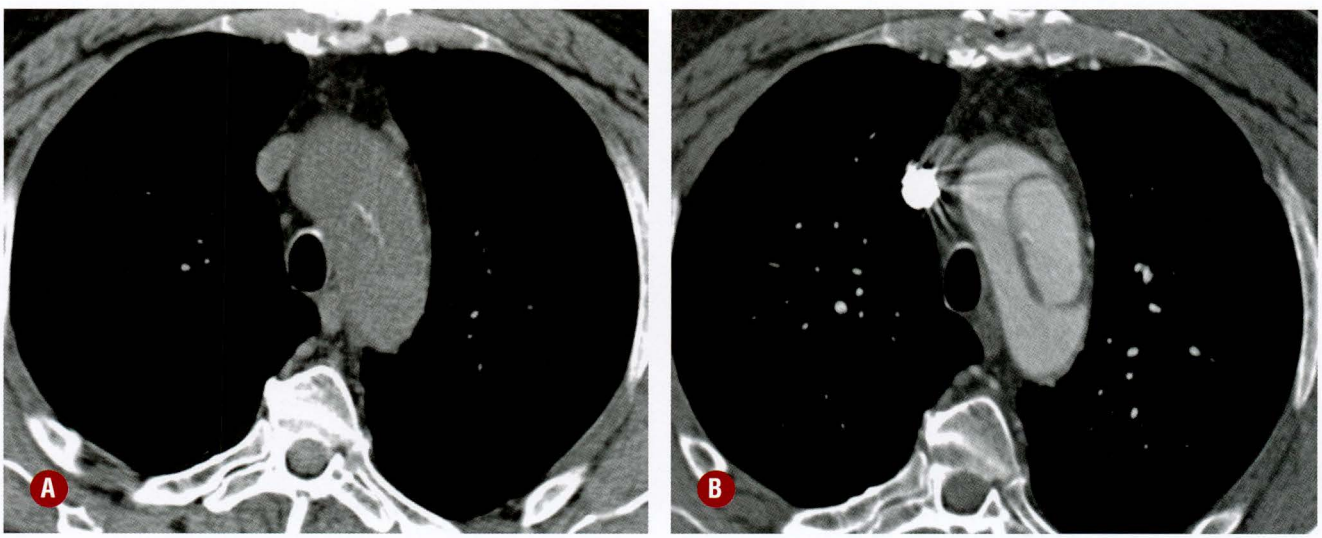

FIGURA 5-21. Dissecção do segmento transverso da aorta. A, Imagem axial de TC sem contraste mostra o deslocamento medial da calcificação intimal. **B,** Imagem axial após a administração do meio de contraste confirma a presença de dissecção.

início da injeção do contraste e o começo da aquisição. O débito cardíaco pode estar reduzido, retardando a chegada de contraste na aorta para além de 60 s. Dessa forma, deve ser utilizado *bolus timing*.

- O diagnóstico de dissecção baseia-se na identificação do *flap* intimal, que se apresenta como uma fina membrana separando a luz falsa da verdadeira. A sensibilidade e a especificidade da angiotomografia em visibilizar o *flap* intimal são superiores a 95%.
- Após o diagnóstico de dissecção, é necessário localizá-la, definindo o envolvimento de ramos aórticos, e identificar fatores agravantes relacionados com a própria aorta e os seus ramos e órgãos relacionados.

1. Localização

A. A localização é o principal fator determinante do tratamento. Habitualmente o acometimento da aorta ascendente (tipo A de Stanford) (Fig. 5-22) indica tratamento cirúrgico pelo risco de complicações fatais, enquanto dissecções com início distal à artéria subclávia esquerda (tipo B de Stanford) usualmente têm tratamento conservador, na ausência de complicações (Fig. 5-23).

B. O acometimento da aorta ascendente ocorre em 50% a 75% das dissecções, as quais devem ser corrigidas imediatamente a fim de evitar complicações fatais, como extensão às artérias coronárias, valva aórtica, pericárdio ou pleura. Lacerações intimais podem ser difíceis de ser identificadas na aorta ascendente próximo à valva aórtica. A sensibilidade de sua detecção está aumentada pela maior resolução temporal dos tomógrafos *multislice*, que diminuem os artefatos de movimento na raiz da aorta.

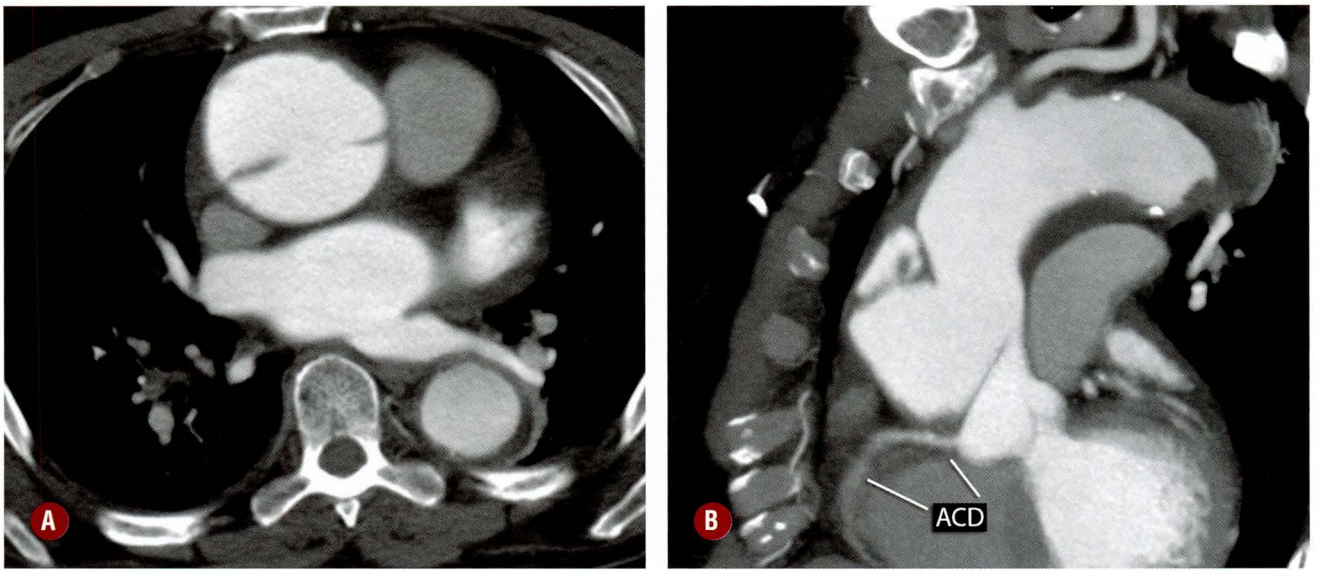

FIGURA 5-22. Dissecção da aorta comprometendo o segmento ascendente da aorta torácica. A, Imagem axial de angiotomografia mostra a laceração intimal proximal. **B,** Reconstrução sagital em MIP mostra a relação da dissecção com a origem da artéria coronária direita (ACD) e o plano valvar.

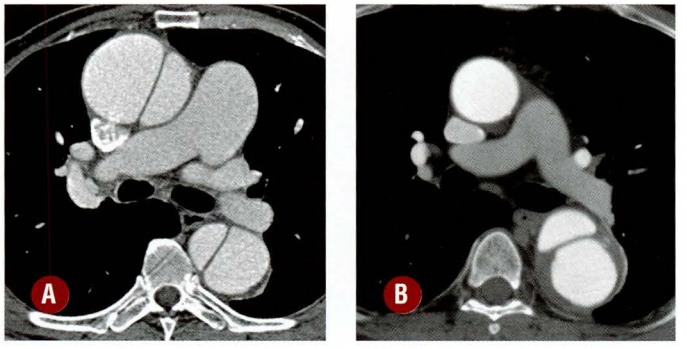

FIGURA 5-23. Dissecção da aorta. A, Angiotomografia mostra dissecção da aorta comprometendo os segmentos ascendente e descendente (DeBakey II ou Stanford A). **B,** Angiotomografia mostra dissecção da aorta descendente com dilatação e trombose parcial da falsa luz (De Bakey III ou Stanford B).

C. Preconizamos a realização de uma aquisição adicional curta, utilizando-se *gating* cardíaco para o estudo da válvula aórtica e da origem das artérias coronárias, em se tratando de dissecções que acometem a aorta ascendente.

D. Na dissecção tipo B, o *flap* intimal habitualmente localiza-se logo após a emergência da artéria subclávia esquerda. É importante localizar os sítios de laceração porque a cirurgia e os procedimentos de colocação de prótese objetivam a oclusão das lacerações para induzir a formação de trombo na luz falsa.

2. *Definição das luzes verdadeira e falsa*

A. A dissecção usualmente progride de forma anterógrada até seu término em um ponto de reentrada, no entanto também pode haver dissecção retrógrada.

B. As luzes verdadeira e falsa usualmente apresentam padrão helicoidal que gira em torno do eixo da aorta, o que não ocorre nos hematomas intramurais e nos trombos intraluminais.

C. Alguns aspectos ajudam a definir as luzes verdadeira e falsa (Fig. 5-24):

- a luz falsa com frequência tem área transversal maior devido ao fluxo lento;
- a luz verdadeira encontra-se comprimida em 80% dos casos;
- a falsa luz tem maior propensão à trombose;
- o fluxo sanguíneo lento leva a retardo na opacificação da luz falsa no início da hélice, com opacificação prolongada em direção ao término;
- quando uma luz envolve a outra, a luz interna invariavelmente é a verdadeira;
- calcificações na parede da aorta não permitem a separação das duas camadas; assim, sua presença indica a íntima da luz verdadeira, em se tratando de dissecção aguda;
- a eventual calcificação da íntima dissecada encontra-se na face voltada à luz verdadeira;
- sinal do bico: ângulo agudo formado na junção da íntima dissecada e a parede da falsa luz;

3. *Definição da origem dos ramos aórticos*

A tomografia *multislice* tem resoluções espacial e de contraste confiáveis para o estudo do suprimento dos ramos aórticos, ou seja, se originários da luz verdadeira ou da luz falsa (Fig. 5-25).

4. *Pesquisa de complicações*

A. *Isquemia*: mais de um terço dos pacientes com dissecção aórtica apresenta sinais ou sintomas secundários ao envolvimento de outro órgão. O principal mecanismo é o desenvolvimento de isquemia secundária ao

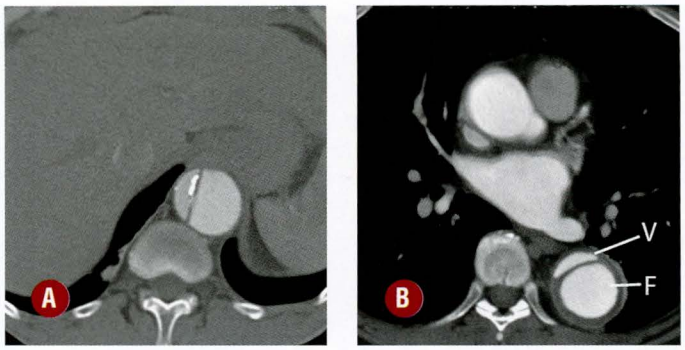

FIGURA 5-24. Dissecção da aorta: sinais que contribuem para a identificação das luzes falsa e verdadeira na angiotomografia. A, A calcificação parietal é mais comum na luz verdadeira; a calcificação intimal projeta-se para a luz verdadeira. **B,** A falsa luz (F) tem maior área seccional e maior propensão à trombose; a luz verdadeira (V) encontra-se frequentemente comprimida.



FIGURA 5-25. Dissecção da aorta. Reconstruções VRT com vistas anterior (**A**) e lateral esquerda (**B**) demonstram a emergência do tronco celíaco e das artérias mesentéricas superior, inferior e renal direita na luz verdadeira e da artéria renal esquerda na luz falsa.

acometimento de um ramo arterial. Isquemia cerebral associada a envolvimento dos troncos supra-aórticos ocorre em 5% a 10% dos pacientes, e secundária à obstrução de um ramo aórtico abdominal (tronco celíaco, artérias mesentéricas superior e inferior e renais), em até 27% das dissecções. Existem dois mecanismos principais de envolvimento de um ramo visceral: estático, quando o *flap* intimal intercepta ou entra na origem do ramo (Fig. 5-26), e dinâmico (Fig. 5-27), quando o *flap* intimal poupa o ramo, mas prolapsa e oblitera a sua origem. Esses mecanismos devem ser distinguidos por terem tratamentos distintos. O da estática se dá por meio da colocação de *stent*, e o dinâmico, de fenestrações no *flap* intimal para reduzir a pressão na falsa luz. Os sinais secundários de má perfusão podem ser observados nos rins e no intestino.

B. *Formação de aneurisma*: a luz falsa tende a aumentar de diâmetro em função da alta pressão intraluminal e da estabilidade reduzida da parede, determinando a formação de aneurisma com risco de ruptura. Os segmentos ascendente e descendente da aorta são acometidos com maior frequência.

C. *Ruptura aórtica*: o risco de ruptura aórtica em pacientes com dissecção proximal não tratada é de aproximadamente 90%. Cerca de 75% das rupturas ocorrem em pericárdio, cavidade pleural esquerda ou mediastino. Os sinais de ruptura já foram mencionados na sessão anterior.

D. Uma complicação rara é a dissecção da bainha das artérias pulmonares pelo hematoma mediastinal, podendo alcançar o parênquima pulmonar pela bainha peribroncovascular (Fig. 5-28). Usualmente a ruptura ocorre na parede posterior da aorta, adjacente à artéria pulmonar direita.

E. *Lesão coronariana e da valva aórtica*: são complicações graves do acometimento da aorta ascendente. O envolvimento das artérias coronárias causa isquemia miocárdica aguda, sendo difícil de ser avaliado pela angiotomografia, a menos que se utilize *gating* cardíaco. O acometimento do anel aórtico leva a regurgitação aórtica e insuficiência cardíaca. A regurgitação aórtica não pode ser estudada pela angiotomografia, no entanto a ectasia do anel valvar é um sinal indireto e pode ser mensurada.

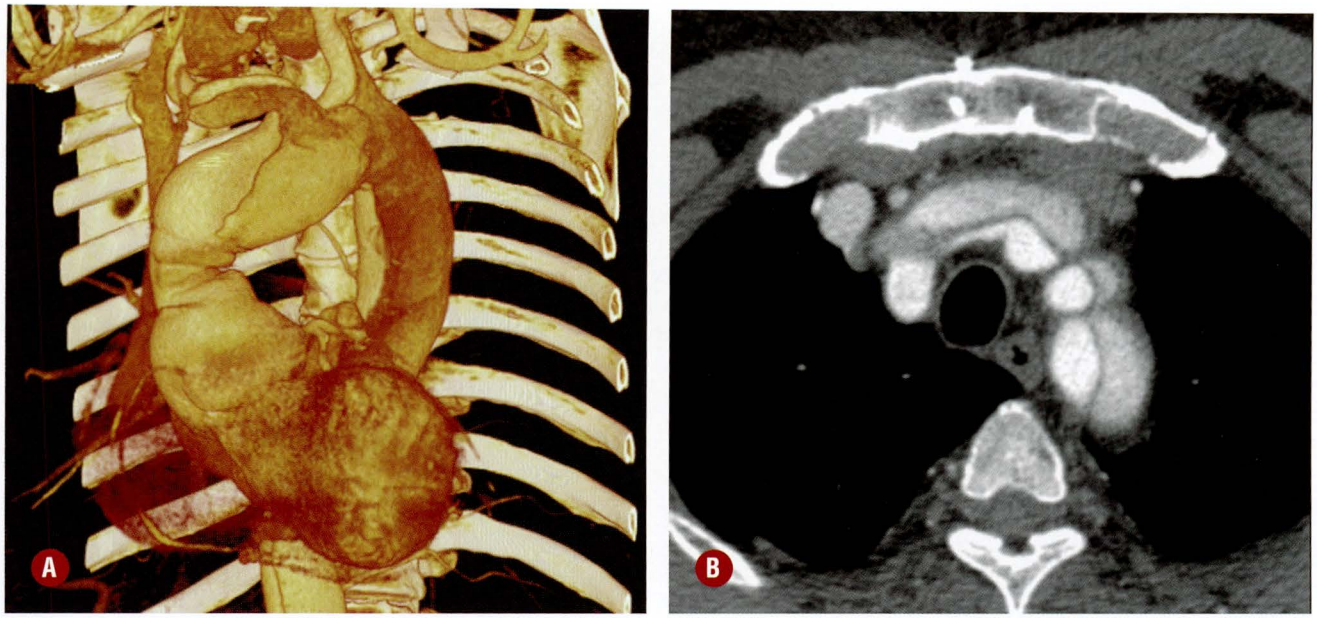

FIGURA 5-26. **A,** Dissecção da aorta Stanford A corrigido cirurgicamente. **B,** Dissecção do segmento transverso da aorta com comprometimento dos óstios dos troncos supra-aórticos.

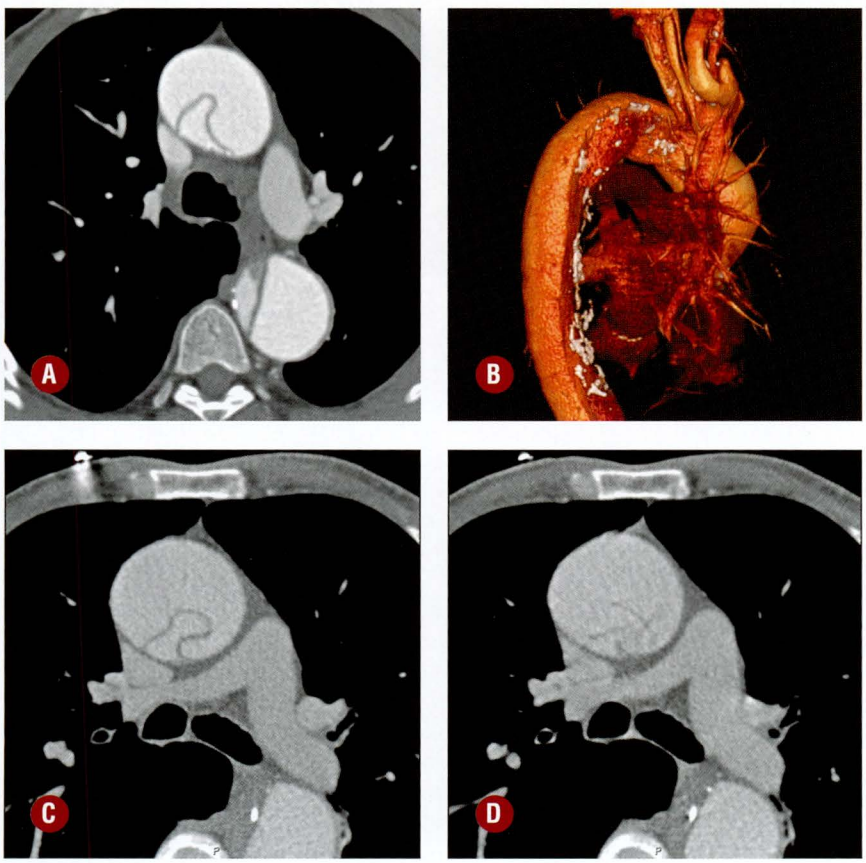

FIGURA 5-27. **Dissecção da aorta.** **A,** Extensa dissecção do segmento ascendente com dilatação da falsa luz e redução das dimensões da luz verdadeira. A luz verdadeira no segmento descendente tem dimensões ainda menores e apresenta opacificação sob baixa densidade. **B,** Reconstrução VRT mostra calcificações ao longo da luz verdadeira e opacificação sob baixa densidade. **C,** Imagem axial reconstruída durante a diástole mostrando a proporção entre a luz verdadeira e a falsa. **D,** Imagem axial durante a sístole mostra compressão da luz verdadeira, sugerindo obstrução dinâmica.

5. *Presença de fenestrações*
São comunicações secundárias entre as luzes falsa e verdadeira, importantes na reperfusão da falsa luz e consequentemente de seus ramos no caso de obliteração terapêutica da laceração intimal proximal (Fig. 5-29).

Hematoma Intramural

- Hematoma intramural é uma forma atípica de dissecção sem fluxo na falsa luz, constituindo 10% a 20% das síndromes aórticas agudas. Decorre de úlcera penetrante aguda, trauma ou ruptura espontânea da *vasa vasorum*.

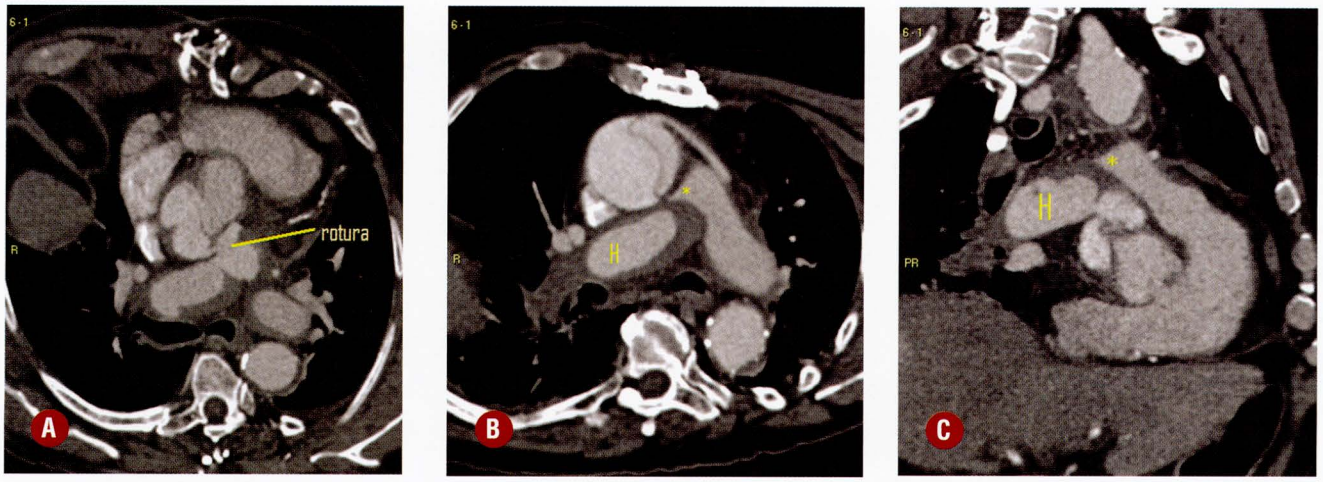

FIGURA 5-28. Dissecção da aorta Stanford A em paciente com revascularização do miocárdio. Imagem axial oblíqua da aorta ascendente (**A**) mostra o ponto de ruptura e comunicação com o hematoma na bainha da artéria pulmonar direita. Imagem axial (**B**) e reconstrução da via de saída da artéria pulmonar (**C**) demonstram o hematoma (H) e a obstrução da artéria pulmonar direita (*).

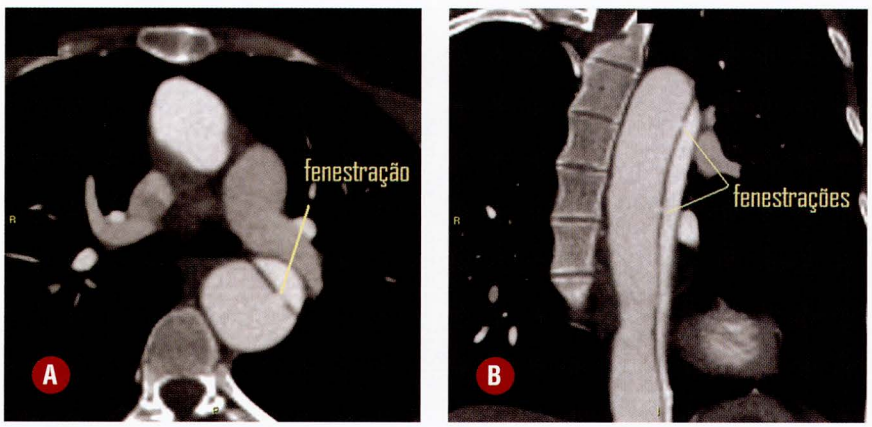

FIGURA 5-29. Dissecção da aorta. Imagem axial (**A**) e reconstrução coronal (**B**) demonstram fenestrações.

- Ocorre com maior frequência nos segmentos ascendente e descendente proximal, como acontece na dissecção (Fig. 5-30).
- O hematoma intramural aparece na TC, conforme discutido anteriormente, como uma área hiperdensa com configuração em crescente, que não capta o meio de contraste. Pode haver deslocamento de calcificação parietal em direção ao lúmen da aorta.
- Ele é subdividido de acordo com a classificação de Stanford. Alguns autores acreditam que o hematoma intramural seja um precursor da dissecção aórtica, no entanto essa relação permanece incerta. Achados como diâmetro aórtico maior ou igual a 50 mm no primeiro exame, hematoma tipo A de Stanford, hematoma espesso com compressão da luz da aorta, derrame pericárdico ou, menos importante, derrame pleural são úteis em predizer a progressão para dissecção.
- Alguns autores recomendam que o hematoma tipo A de Stanford seja tratado cirurgicamente, como a dissecção. Outros preconizam tratamento clínico, com controles frequentes por imagem, diante das altas taxas de morbidade e mortalidade associadas à cirurgia de aorta. De fato, pode haver reabsorção e regressão do hematoma com o tempo ou ele pode progredir para complicações graves, como dissecção, ulceração e dilatação focal (Fig. 5-31).

Úlcera Aterosclerótica Penetrante

- A úlcera aterosclerótica penetrante é definida como a ulceração de uma placa aterosclerótica erodindo a camada íntima e alcançando a camada média (Fig. 5-32).
- Tipicamente localiza-se no arco aórtico ou na aorta torácica descendente, podendo estar associada à quantidade variável de hematoma intramural. Ela raramente ocorre na aorta ascendente, onde o fluxo sanguíneo rápido a partir do ventrículo esquerdo protege contra aterosclerose.
- A fase sem contraste da TC mostra aterosclerose extensa com hematoma intramural. Na fase contrastada, observa-se coleção de contraste fora da luz da aorta. Podem ser únicas ou múltiplas. Com frequência associa-se a espessamento da parede da aorta.
- A úlcera aterosclerótica pode ser assintomática ou complicar com a formação de pseudoaneurismas, dissecção ou ruptura (Fig. 5-33).

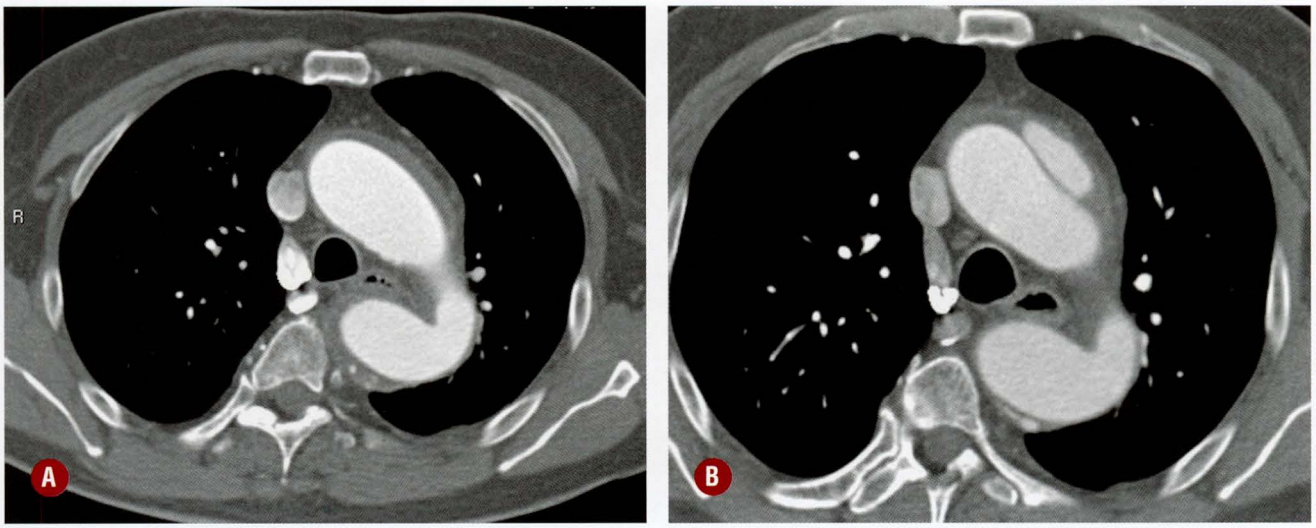

FIGURA 5-30. Hematoma intramural. A, Imagem axial de angiotomografia mostra hematoma intramural Stanford A. **B,** Imagem axial de controle evolutivo após dois meses mostra surgimento de ulceração na borda anterolateral da transição dos segmentos ascendente e transverso da aorta.

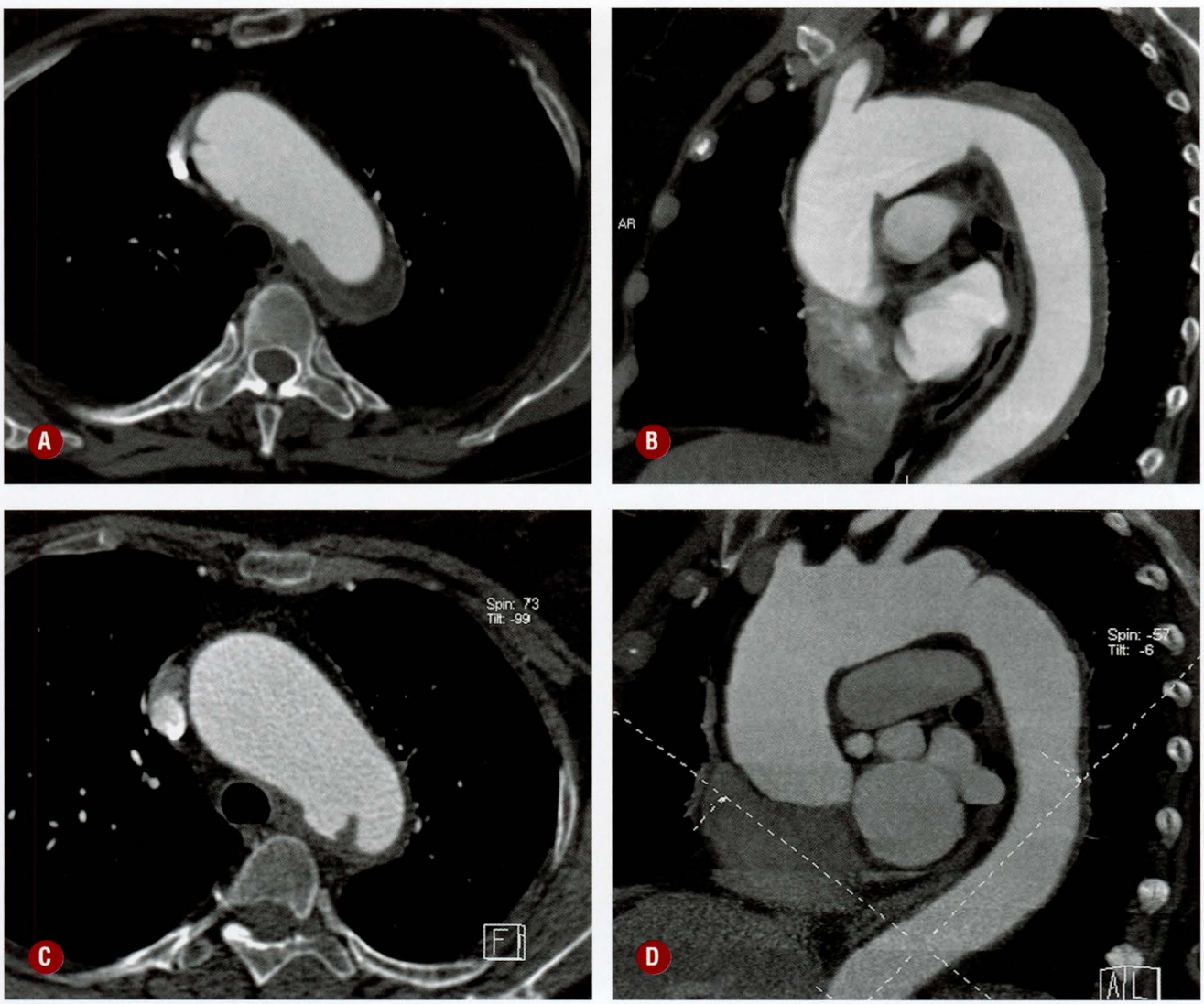

FIGURA 5-31. Hematoma intramural. Imagem axial (**A**) e reconstrução oblíqua (**B**) demonstram hematoma intramural do segmento descendente da aorta torácica. Imagens do controle evolutivo (**C** e **D**) em seis meses mostram reabsorção do hematoma, surgimento de ulceração na borda posterior da croça e dilatação da croça da aorta.

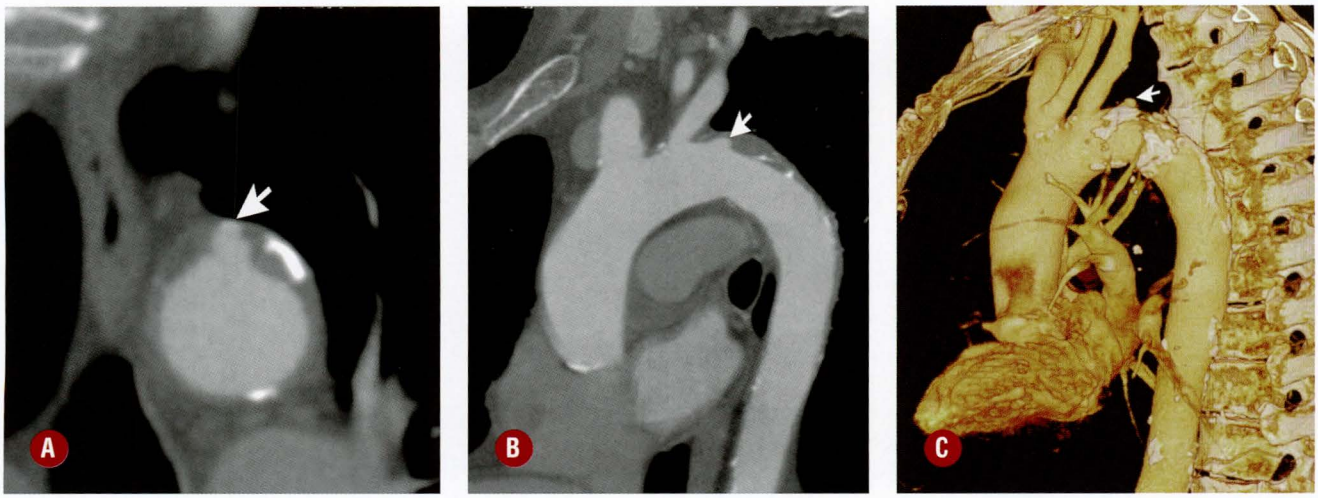

FIGURA 5-32. Úlcera aterosclerótica penetrante. Imagens de TC (**A-C**) mostram pequena ulceração na borda posterior da croça da aorta (seta) com discreto hematoma intramural adjacente. **A**, Reconstrução ortogonal da aorta no sítio da ulceração. **B**, Reconstrução oblíqua em MIP. **C**, Reconstrução VRT.

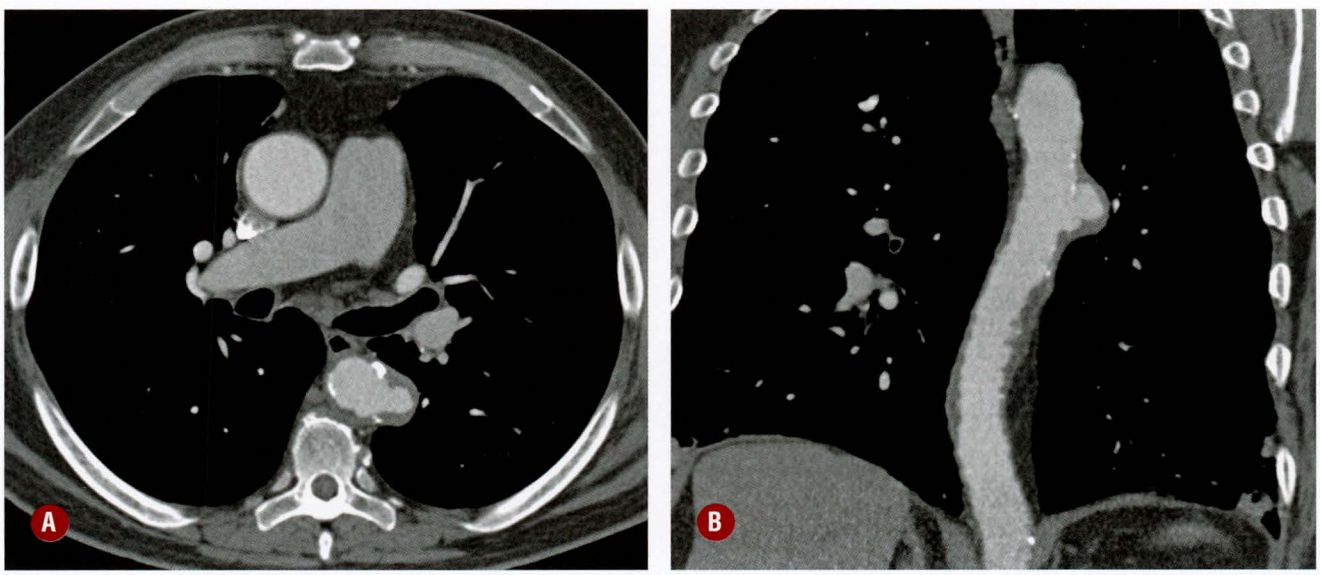

FIGURA 5-33. Úlcera aterosclerótica penetrante. Imagem axial (**A**) e reconstrução coronal (**B**) demonstram úlcera aterosclerótica penetrante da borda lateral do terço proximal da aorta descendente.

Ruptura da Aorta

A ruptura da aorta, traumática ou não, pertence à síndrome aórtica aguda. Seus achados tomográficos já foram comentados na seção "Aneurismas".

VI. PLANEJAMENTO DO TRATAMENTO

- O tratamento moderno das patologias da aorta torácica começou na década de 1950 com DeBakey e colaboradores por meio de ressecção do segmento patológico e colocação de diversos tipos de enxerto. Apesar de todo avanço e desenvolvimento nas técnicas anestésicas e cirúrgicas e os cuidados pós-operatórios, a cirurgia transtorácica possui um alto risco de complicações e da mortalidade (5-15%) nas cirurgias eletivas e 50% nos casos de emergência.
- Desde 1991, quando o Dr. Juan Carlos Parodi realizou o primeiro reparo endovascular de aneurisma de aorta utilizando um *stent* tubular revestido, essa técnica tornou-se uma opção terapêutica com baixas morbidade e mortalidade, quando em comparação com a cirurgia aberta, podendo ser a única alternativa para pacientes com alto risco cirúrgico (cardiopatia isquêmica, insuficiência cardíaca, hipertensão arterial sistêmica, insuficiência renal crônica, DPOC, obesidade etc.), aorta operada (aneurisma de boca anastomótica e *endoleak* do tipo I) ou em abdomes hostis (obesidade, colostomia, fibrose retroperitoneal etc.).
- Apesar da aparente superioridade do tratamento endovascular, vale salientar que a exclusão do aneurisma com essa técnica não é definitiva, portanto o paciente deverá ser acompanhado com exames seriados (US e/ou TC) por toda

a sua vida, na busca de possíveis complicações tardias como fratura, migração e trombose do *stent*. A liberação e a fixação da endoprótese tradicional dependem de uma zona de ancoragem proximal com dimensões e características adequadas, o que não ocorre em todos os pacientes, excluindo-os do tratamento endovascular.

- Nos últimos anos o desenvolvimento das endopróteses e das técnicas endovasculares tem possibilitado a utilização de dispositivos ramificados ou fenestrados, associados ou não a cirurgia aberta, para o tratamento de pacientes críticos com aneurismas justarrenais, toracoabdominais e de arco aórtico.
- O tratamento endovascular de aneurisma de croça da aorta tem sido um desafio em decorrência da configuração do arco aórtico, de seu calibre, mobilidade, alto fluxo e pela importância dos seus ramos, que não toleram isquemia.
- A fabricação personalizada das endopróteses fenestradas e/ou ramificadas requer informações precisas do calibre da aorta e da distância entre os ramos viscerais, além do calibre e da distribuição angular desses vasos. Essas informações são facilmente obtidas pelo processamento das imagens da TC *multislice*, que permitem mensurações precisas da área e dos diâmetros vasculares em reconstruções multiplanares com resolução isotrópica ortogonais ao vaso.
- De uma maneira geral, os seguintes parâmetros são importantes na morfometria do aneurisma da aorta (Fig. 5-34):
  1. *Diâmetros da aorta*
     a. Antes do aneurisma (zona de ancoragem proximal)
     b. Maiores diâmetros do aneurisma
     c. Após o aneurisma (zona de ancoragem distal)
  2. *Comprimentos*
     a. Do colo proximal
        - Aorta ascendente (distância entre o plano valvar e o início do aneurisma);
        - Aorta descendente (distância entre o aneurisma e a emergência da artéria subclávia esquerda)
     b. Do aneurisma

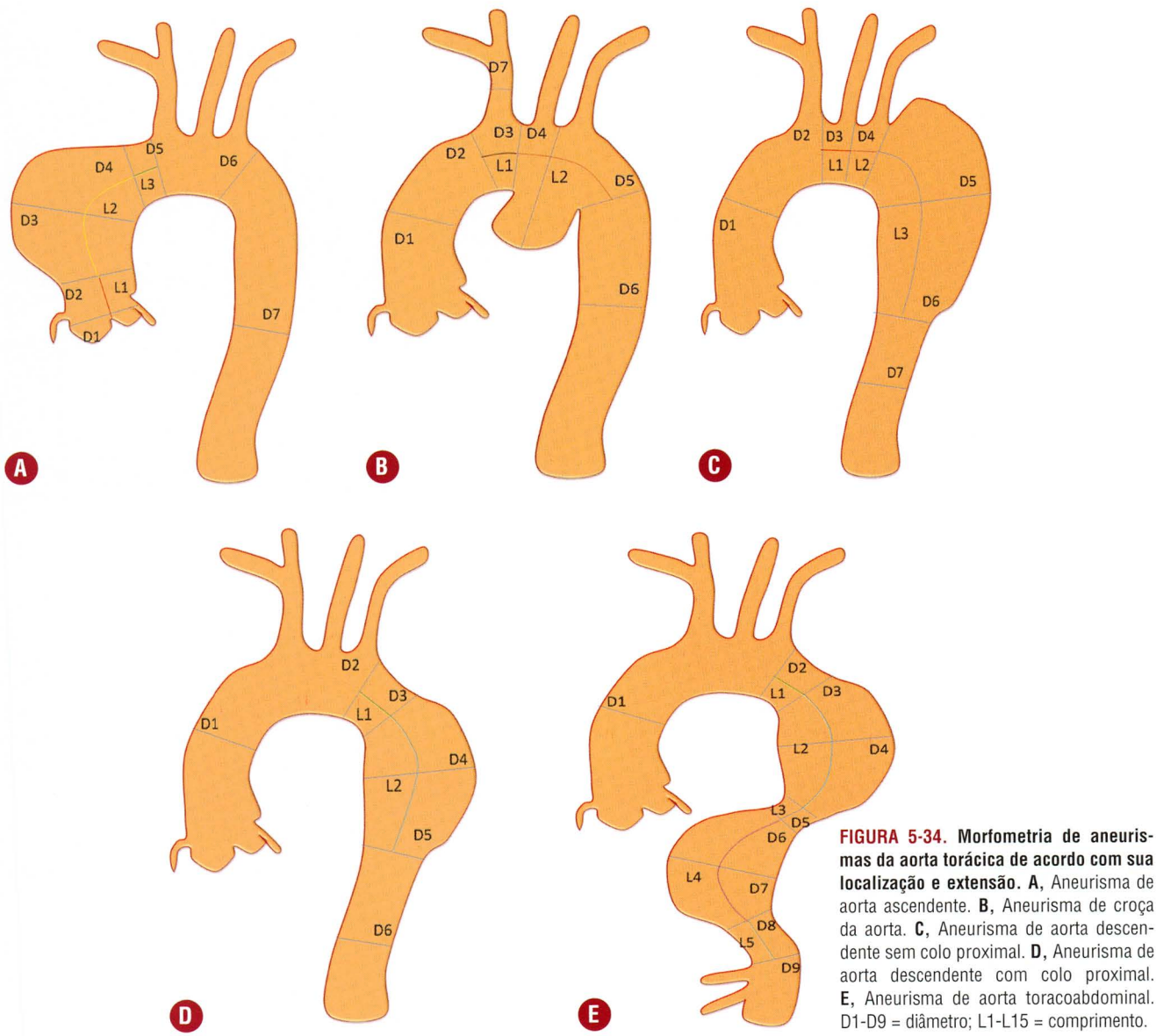

FIGURA 5-34. Morfometria de aneurismas da aorta torácica de acordo com sua localização e extensão. A, Aneurisma de aorta ascendente. **B,** Aneurisma de croça da aorta. **C,** Aneurisma de aorta descendente sem colo proximal. **D,** Aneurisma de aorta descendente com colo proximal. **E,** Aneurisma de aorta toracoabdominal. D1-D9 = diâmetro; L1-L15 = comprimento.

c. Do colo distal
   - Aorta ascendente (distância entre o final do aneurisma e a emergência do tronco braquicefálico)
   - Aorta descendente (distância entre o final do aneurisma e a emergência do tronco celíaco)

3. *Distância entre a emergência dos ramos aórticos*
4. *Diâmetros dos ramos aórticos*
5. *Posição angular do ramo visceral:* posição da emergência do ramo visceral no corte axial em relação ao centro da aorta
6. *Condições da parede das zonas de ancoragem*
   a. Calcificações
   b. Trombos

- São características favoráveis de um colo proximal:
  a. comprimento de no mínimo 15 mm;
  b. diâmetro máximo de 40 mm;
  c. ausência de trombo ou ateroma circunferencial.
- Se a lesão estiver muito próxima à artéria subclávia esquerda, sua origem pode ser intencionalmente ocluída para aumentar o segmento de ancoragem. Nesses casos, a distância até a artéria carótida esquerda deve ser medida e a patência das artérias carótidas e vertebrais, avaliada.
- Técnicas modernas utilizam *stents* no interior dos troncos supra-aórticos, sendo necessário o conhecimento de seus diâmetros e posicionamento.
- Devem ser referidas alterações relacionadas com a valva aórtica, como espessamento e calcificação, e, caso o exame tenha sido realizado com o uso de *gatting* cardíaco, é possível avaliar sua movimentação.
- A identificação da artéria de Adamkiewicz (artéria radiculomedular anterior) é de grande importância para reduzir o risco de paraparesia ou paraplegia nos pacientes submetidos ao tratamento de aneurismas toracoabdominais. Na série de Yoshioka e colaboradores a artéria foi identificada em 90% das angiotomografias, utilizando-se equipamento *multislice* com quatro canais.
- As recomendações sobre as vias de acesso incluem: a) acesso distal de calibre suficiente e b) tortuosidade limitada dos vasos ilíacos e da aorta abdominal. O acesso preferencial é a artéria femoral comum direita. Se ela for muito estreita ou patológica, a artéria ilíaca comum ou a aorta abdominal via acesso retroperitoneal podem ser alternativas. E se esses acessos forem também inapropriados, pode ser tentado o acesso anterógrado via aorta ascendente, exposta por meio de esternotomia.
- Observa-se progressiva evolução das técnicas endovasculares que possibilitam a abordagem de pacientes críticos com anatomia aórtica desfavorável. O radiologista deve estar familiarizado com esses procedimentos e ser capaz de oferecer informações adequadas e precisas no planejamento pré-operatório, o que é crucial para o resultado da cirurgia. A TC obtida em aparelhos com múltiplas fileiras de detectores (*multislice*) é o método de imagem de eleição para a avaliação desses pacientes.

VII. ACOMPANHAMENTO DO TRATAMENTO ENDOVASCULAR

- A angiotomografia é o exame de escolha para a avaliação do tratamento endovascular. Ela apresenta acurácia superior à US na detecção de *endoleak* e não é suscetível, como a RM, a artefatos provenientes do material do *stent* (Figs. 5-35 e 5-36). A angiotomografia tem sido considerada mais acurada que a angiografia convencional na pesquisa de *endoleaks*, não sendo encontradas vantagens na realização da angiografia para pesquisa de complicações do procedimento.
- O protocolo de exame inclui a fase sem contraste com extensão nos limites superior e inferior da prótese, utilizando-se colimação de 0,6 a 2,5 mm. Essa fase visa à detecção de calcificação no interior do saco aneurismático que possa ser confundida com *endoleak*. Acreditamos que seja suficiente a aquisição da fase sem contraste somente no primeiro controle pós-operatório. Os demais exames de controle podem ser adquiridos somente nas fases arterial e tardia, reduzindo,



FIGURA 5-35. Aspectos pré-operatório (**A**) e pós-operatório (**B**) de aneurisma de aorta torácica descendente com colo proximal curto. Note exclusão da artéria subclávia esquerda pela endoprótese.

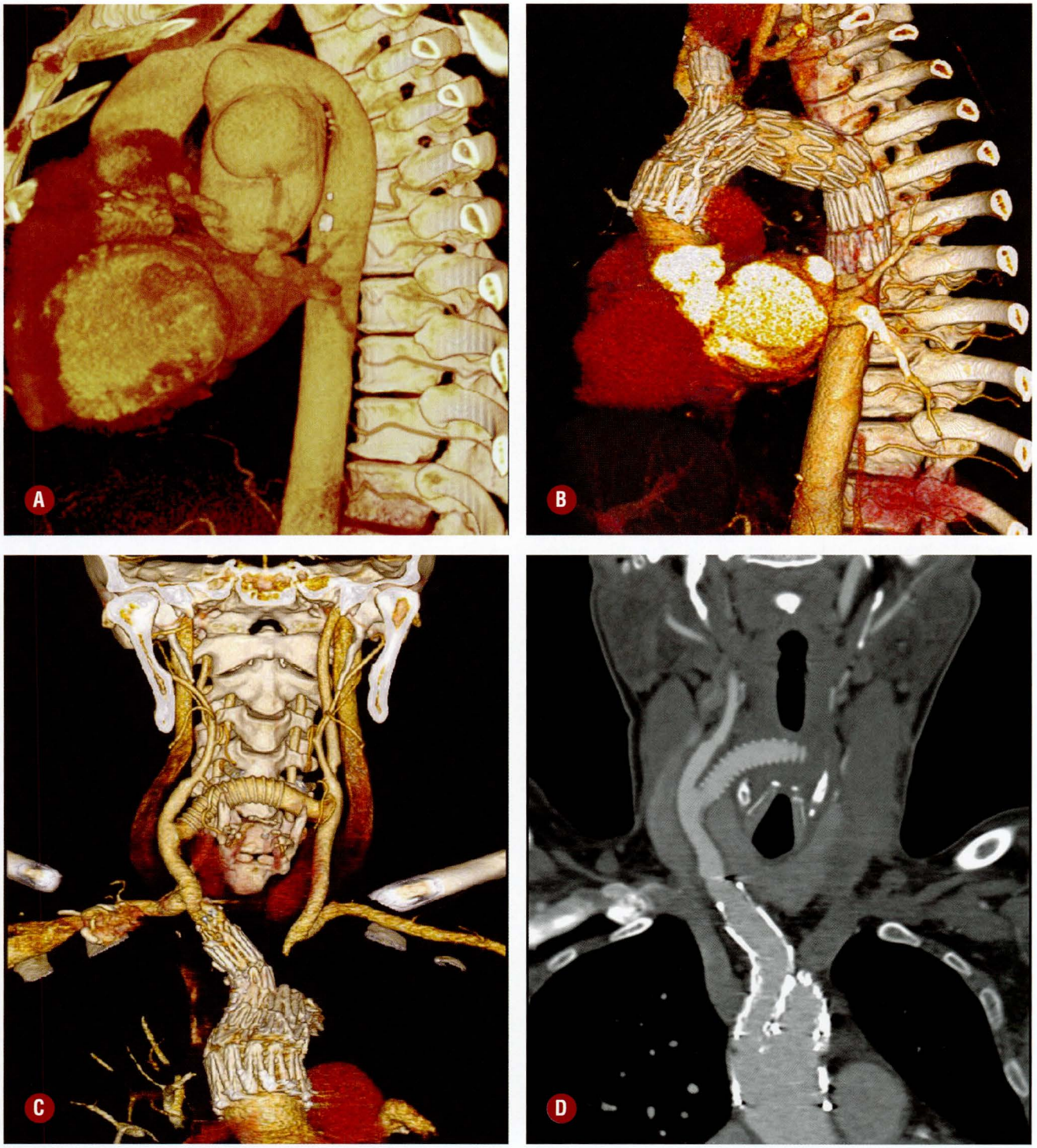

FIGURA 5-36. A, Reconstrução VRT mostra aneurisma sacular da croça da aorta com orientação inferior. **B,** Reconstrução VRT em visão lateral esquerda mostra o aspecto pós-operatório do corpo da endoprótese. **C,** VRT com vista frontal da ramificação para o tronco braquicefálico e das derivações carótido-carotídea e carótido-subclávia esquerda. **D,** Reconstrução ao longo do tronco braquicefálico e da artéria carótida comum direita, mostrando a permeabilidade do lúmen.

assim, a dose de radiação. A diferenciação de eventuais calcificações pode ser realizada comparando-se os achados com os exames anteriores.

- Pode ser necessária uma fase mais tardia, com cerca de 90 segundos de retardo, para detecção de *endoleak* com fluxo lento, não observado na fase arterial (Fig. 5-37).
- Não existe consenso quanto aos intervalos para a realização dos controles. Em muitas instituições eles são realizados 3, 6, 12, 18 e 24 meses após o procedimento e, a seguir, anualmente.
- O sucesso do tratamento endovascular baseia-se na exclusão completa do fluxo para o saco aneurismático, manifes-

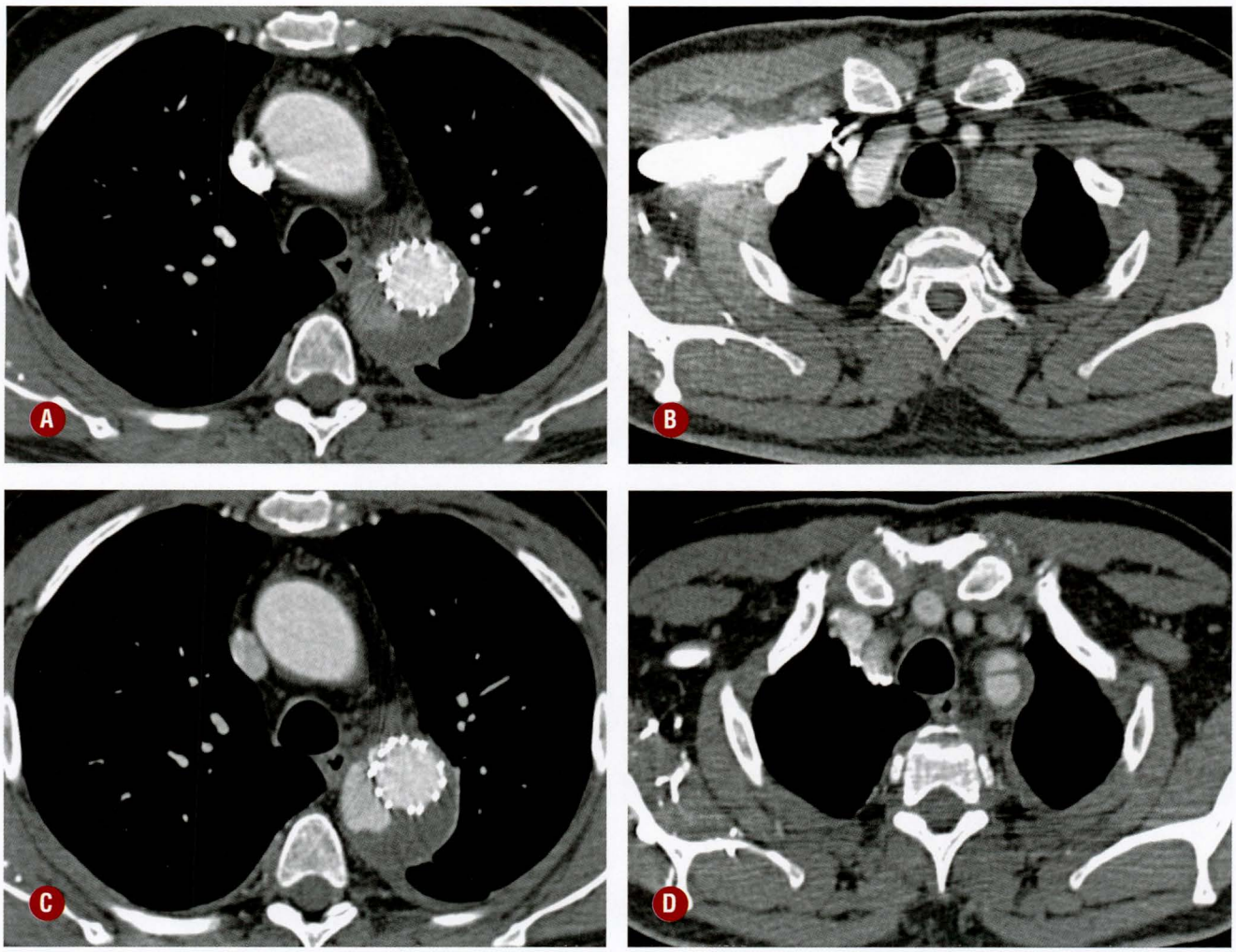

FIGURA 5-37. Angiotomografia da aorta torácica na fase arterial mostra endoprótese tubular no segmento descendente com tênue opacificação da falsa luz por fluxo retrógrado (**A**) e aparente exclusão da artéria subclávia esquerda (**B**). A aquisição tardia mostra progressiva opacificação da falsa luz (**C**) que reabita a artéria subclávia esquerda, a qual se encontra dissecada (**D**).

tado pela parada ou redução do crescimento do aneurisma. Controle tomográfico precoce pode revelar aumento dos diâmetros do aneurisma e presença de bolhas gasosas no interior do saco aneurismático, secundários ao procedimento cirúrgico.

- A não redução do aneurisma ou seu aumento de diâmetro nos exames de controle sugerem a presença de *endoleak*, que representa extravasamento de contraste para além dos limites da prótese, no interior do saco aneurismático (Figs. 5-38 e 5-39). É a complicação mais comum, sendo observada em cerca de 20% dos tratamentos endovasculares de aneurisma, principalmente o tipo II. Porém, cerca de 80% se resolvem espontaneamente em seis meses, sendo necessária a conversão para cirurgia aberta ou nova intervenção endovascular naqueles em que a complicação persiste após esse prazo.
- Há cinco tipos de *endoleak*:
  - Tipo I: relacionado com o enxerto em suas porções proximal ou distal;
  - Tipo II: perfusão retrógrada por meio de um ramo aórtico, como as artérias intercostais, lombares, mesentérica inferior não ocluídas durante o procedimento. A angio-

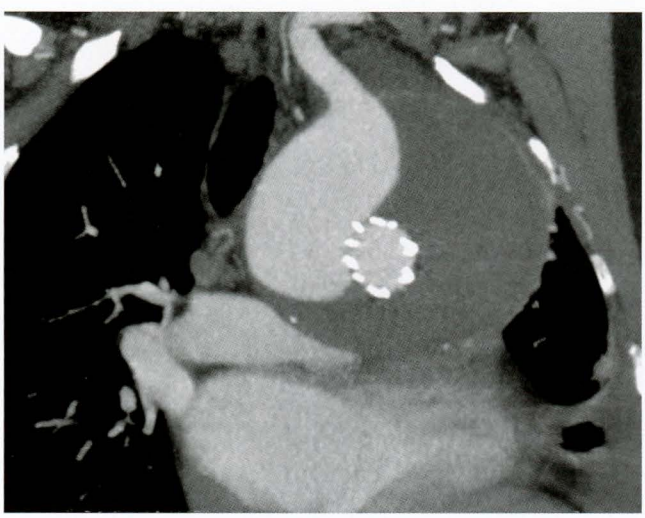

FIGURA 5-38. Dissecção da aorta (DeBakey III) tratada com implantação de endoprótese por via endovascular. Reconstrução coronal da croça da aorta mostra importante vazamento com opacificação da falsa luz pela falha na fixação proximal (*endoleak* tipo I).

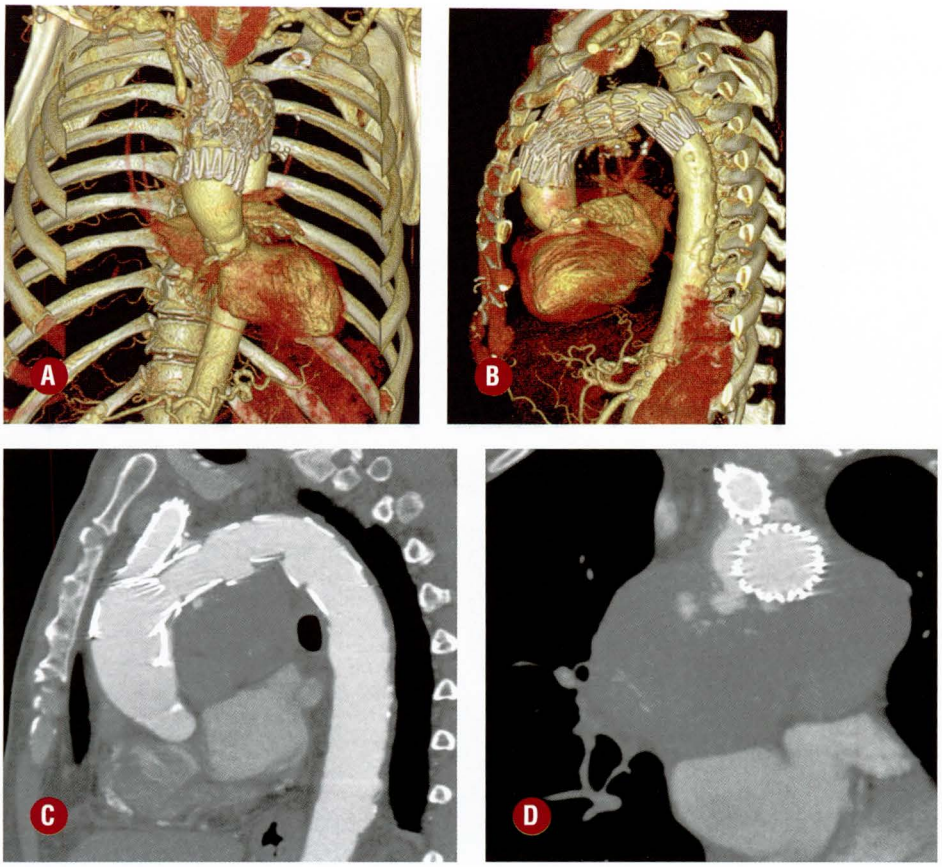

FIGURA 5-39. Aspecto pós-operatório de implantação de endoprótese ramificada para tratamento de aneurisma de croça da aorta. Reconstruções 3D VRT com vistas anterior (**A**) e lateral esquerda (**B**) demonstram o corpo da endoprótese na croça da aorta e a ramificação para o tronco braquicefálico. Reconstruções multiplanares no plano sagital oblíquo (**C**) e ortogonal à croça da aorta (**D**) mostram extravasamento do meio de contraste para o saco aneurismático.

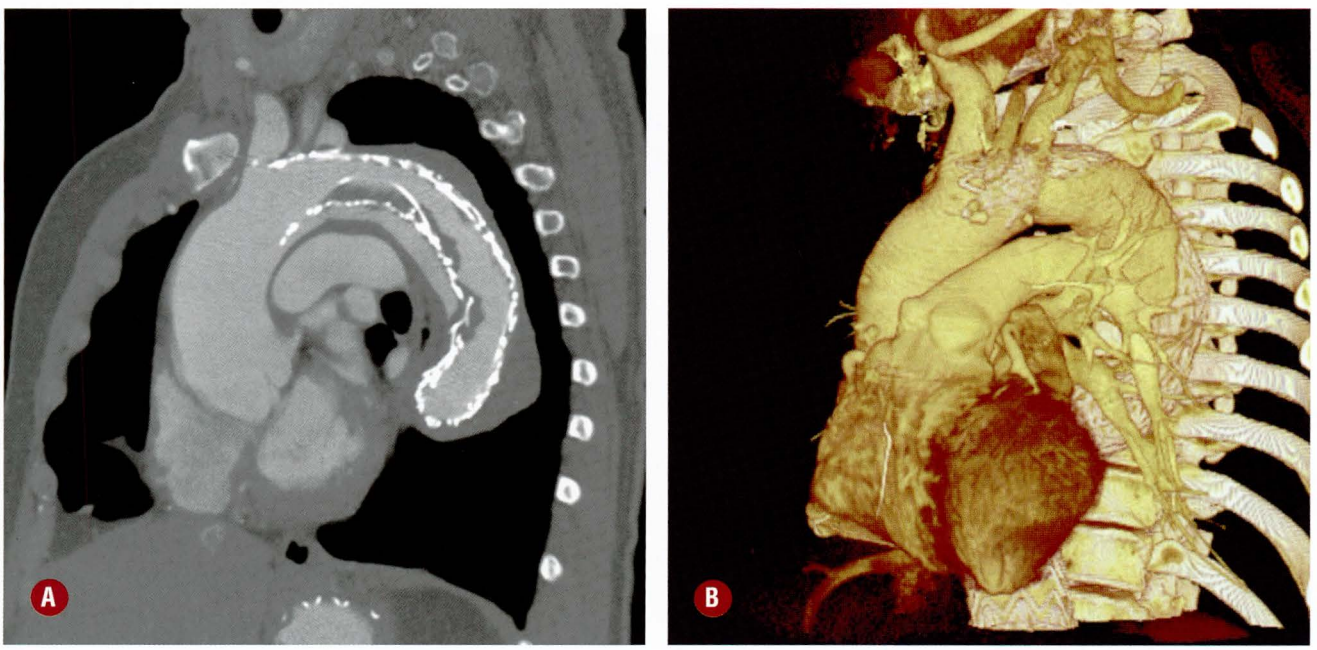

FIGURA 5-40. *Endoleak* tipo I e trombose parcial da endoprótese em paciente com dissecção Debakey III tratado por via endovascular. A, Reconstrução coronal oblíqua. **B,** Reconstrução VRT.

tomografia é também utilizada para o planejamento da reintervenção para embolização desses ramos;

- Tipo III: associado ao enxerto pelo desacoplamento ou ruptura dos componentes da prótese;
- Tipo IV: *leak* precoce, sem evidência de qualquer origem, atribuído à porosidade do material de enxerto. Esse tipo de *endoleak* deve desaparecer em 4-6 semanas;

  - Tipo V: relacionado com endotensão, em que o saco aneurismático aumenta de tamanho sem a visualização de extravasamento à angiotomografia.
- Outras complicações avaliadas:
  - Estenose da luz da prótese, usualmente em pontos de junção dos componentes;
  - Trombose da luz da prótese ou de suas ramificações (Fig. 5-40);
  - Migração e angulação da prótese;
  - Dissecção de um vaso via de acesso.

LITERATURA RECOMENDADA

1. Agarwal PP, Chughtai A, Matzinger FR, Kazerooni EA. Multidetector CT of thoracic aortic aneurysms. Radiographics 2009;29:537-52.
2. Alexander SA, Rubin GD. Imaging the thoracic aorta: anatomy, technical considerations, and trauma. Semin Roentgenol 2009;44:8-15.
3. Amerding MD, Rubin GD, Beaulieu CF, et al. Aortic aneurysmal disease: assessment of stent-graft treatment – CT *versus* conventional angiography. Radiology 2000;215:138-46.
4. Bae KT. Test-bolus versus bolus-tracking techniques for CT angiographic timing. Radiology 2005;236:369-70.
5. Birchard KR. Acute aortic syndrome and acute traumatic aortic injury. Semin Roentgenol 2009;44:16-28.
6. Castañer E, Andreu M, Gallardo X, Mata JM, et al. CT in nontraumatic acute thoracic aortic disease: typical and atypical features and complications. Radiographics 2003;23:S93-S110.
7. Coady MA, Rizzo JA, Goldstein LJ, Elefteriades JA. Natural history, pathogenesis and etiology of thoracic aortic aneurysms and dissections. Cardiology Clinics 1999;17:615-35.
8. Therasse E, Soulez G, Giroux MF, et al. Stent-graft placement for the treatment of thoracic aortic diseases. RadioGraphics 2005;25:157-73.
9. Fraser R, Müller NL, Colman N, Pare PD. Diagnosis of diseases of the chest. 4th ed. Philadelphia: W.B. Saunders Company,1999. p. 655-62.
10. Hoang JK, Martinez S, Hurwitz LM. MDCT angiography of thoracic aorta endovascular stent-grafts: pearls and pitfalls. AJR Am J Roentgenol 2009;192:515-24.
11. Hoang JK, Martinez S, Hurwitz LM. MDCT angiography after open thoracic aortic surgery: pearls and pitfalls. AJR Am J Roentgenol 2009;192:W20-W27.
12. Iezzi R, Cotroneo AR, Marano R, Filippone A, Storto ML. Endovascular treatment of thoracic aortic diseases: follow-up and complications with multi-detector computed tomography angiography. Eur J Radiol 2008;65:365-76.
13. Hoang JK, Martinez S, Hurwitz LM. MDCT angiography of thoracic aorta endovascular stent-grafts: pearls and pitfalls. AJR Am J Roentgenol 2009;192:515-24.
14. Nosher JL, Chung J, Brevetti LS, Graham AM, Siegel RL. Visceral and renal artery aneurysms: a pictorial essay on endovascular therapy. RadioGraphics 2006;26:1687-704.
15. Lawler LP, FRCR, Fishman EK. Multidetector row computed tomography of the aorta and peripheral arteries. Cardiology Clinics 2003;21:607-29.
16. Lee EY, Siegel MJ, Hildebolt CF, Gutierrez FR, et al. MDCT evaluation of thoracic aortic anomalies in pediatric patients and young adults: comparison of axial, multiplanar and 3D images. AJR Am J Roentgenol 2004;182:774-84.
17. Lell MM, Anders K, Uder M, et al. New techniques in CT angiography. RadioGraphics 2006;26:S45-S62.
18. Novelline RA, Rhea JT, Rao PM, Stuk JL. Helical CT in emergency radiology. Radiology 1999;213:321-39.
19. Parmer SS, Carpenter JP, Stavropoulos SW, et al. Endoleaks after endovascular repair of thoracic aortic aneurysms. J Vasc Surg 2006;44:447-52.
20. Quint LE, Francis IR, Williams DM, et al. Evaluation of thoracic aortic disease with the use of helical CT and multiplanar reconstructions: comparison with surgical findings. Radiology 1996; 201:37-41.
21. Quint LE, Francis IR, Williams DM, Monaghan HM, Deeb GM. Synthetic interposition grafts of the thoracic aorta: postoperative appearance on serial CT studies. Radiology 1999;211:317-24.
22. Sakai T, Dake MD, Semba CP, et al. Descending thoracic aortic aneurysm: thoracic CT findings after endovascular stent-graft placement. Radiology 1999;212:169-74.
23. Sebastià C, Quiroga S, Boyé R, Perez-Lafuente M. Aortic stenosis: spectrum of diseases depicted at multi-section CT. RadioGraphics 2003;23:S79-S91.
24. Shimada I, Rooney SJ, Farnet PA, et al. Reproducibility of thoracic aortic diameter measurements using computed tomography scans. Eur J Cardiothorac Surg 1999;16:59-62.
25. Sundaram B, Quint LE, Patel S, et al. CT appearance of thoracic aortic graft complications. AJR Am J Roentgenol 2007;188: 1273-7.
26. Svensson LG, Kouchoukos NT, Miller DC, et al.; Society of Thoracic Surgeons Endovascular Surgery Task Force. Expert consensus document on the treatment of descending thoracic aortic disease using endovascular stent-grafts. Ann Thorac Surg 2008;85(1 Suppl):S1-41.
27. Tatli S, Yucel EK, Lipton MJ. CT and MR imaging of the thoracic aorta: current techniques and clinical applications. Radiol Clin North Am 2004;42:565-85.
28. Urban BA, Bluemke DA, Johnson KM, Fishman EK. Imaging of thoracic aortic disease. Cardiol Clin 1999;17(4):659-82, viii.
29. Yoshioka K, Niinuma H, Ohira A, et al. MR Angiography and CT angiography of the Artery of Adamkiewicz: noninvasive preoperative assessment of thoracoabdominal aortic aneurysm. RadioGraphics 2003;23:1215-25.
30. Yoo SM, Lee HY, White CS. MDCT evaluation of acute aortic syndrome. Radiol Clin North Am 2010;48:67-83.

Doenças das Artérias e Veias Pulmonares

6-1 CAPÍTULO

Tromboembolia Pulmonar Aguda

Cesar Augusto de Araújo Neto
Jorge Luiz Pereira-Silva

I. INTRODUÇÃO

Tromboembolia pulmonar (TEP) e trombose venosa profunda (TVP) são manifestações clínicas de uma mesma doença, a tromboembolia venosa (TEV). Nos EUA, estima-se que haja 600 mil casos de TEP por ano, embora apenas 260 mil sejam diagnosticados e tratados. A TEP é a terceira causa de morbimortalidade entre as doenças cardiovasculares agudas e causa comum de óbitos entre indivíduos hospitalizados. Em um estudo realizado no Departamento de Anatomia Patológica da Faculdade de Ciências Médicas da Santa Casa de Misericórdia de São Paulo, em que foram realizadas 16.466 autópsias consecutivas, a incidência de TEP foi de 4,7%. Em mais de 70% dos casos de TEP em autópsias, o diagnóstico clínico não foi sequer presumido, o que se deve à inespecificidade das apresentações clínicas e ao baixo índice de suspeição. A despeito de ser uma entidade passível de prevenção e tratamento altamente efetivos, capazes de reduzir a mortalidade, diminuir o risco de recidivas e de ocorrência de hipertensão arterial pulmonar tromboembólica crônica (HAPTEC), a TEV é ainda subdiagnosticada e não tratada adequadamente na maioria dos casos. Ao lado do imprescindível alto índice de suspeição diagnóstica, os avanços nos recursos de imagem observados nas últimas décadas, sobretudo com o advento dos métodos não invasivos e de maior acurácia diagnóstica, representam fortes aliados ao manejo da tromboembolia venosa.

1. Fisiopatologia

A TEP resulta, comumente, de TVP formada no sistema venoso profundo dos membros inferiores (MMII), em topografia proximal, mas também incluindo a veia poplítea. A implantação de cateteres venosos, sobretudo os de longa permanência, especialmente em pacientes oncológicos, tem propiciado a formação de trombos que podem migrar para os pulmões excepcionalmente pelo sistema da veia cava superior. Em cerca de 50% dos casos de TVP proximal pode-se identificar TEP por meio de pesquisa sistemática em pacientes assintomáticos respiratórios. Em aproximadamente 70% dos casos de TEP, a TVP está presente nos MMII, muitas vezes sem evidências clínicas.

Êmbolos pulmonares pequenos e restritos aos territórios segmentares e subsegmentares da artéria pulmonar, ainda que não sejam, muitas vezes, suficientes para causar hipoxemia significativa ou distúrbio hemodinâmico em pacientes com boa reserva cardiorrespiratória, podem provocar áreas de hemorragia alveolar e resultar em hemoptise, dor torácica ventilatório-dependente e, habitualmente, pequeno derrame pleural. Essa forma de apresentação é denominada infarto de pulmão, cuja tradução radiográfica é uma opacidade pulmonar triangular de base pleural, a corcova de Hampton.

Êmbolos pulmonares maiores e/ou múltiplos podem determinar elevação súbita da resistência vascular pulmonar a um nível intolerável ao ventrículo direito. Muitos deles resultam em morte súbita, frequentemente sob a forma de dissociação ele-

tromecânica, enquanto outros se manifestam por síncope e/ou hipotensão arterial sistêmica, que pode progredir para choque refratário e culminar em óbito secundário a insuficiência ventricular direita aguda. Nos casos fatais, a mortalidade estimada é de 11% na primeira hora, 43% a 80% em duas horas e 85% nas primeiras seis horas após o evento.

O distúrbio hemodinâmico costuma ocorrer quando se estabelece a oclusão de 30% a 50% do leito vascular pulmonar, que assume maior vulto nos pacientes com pobre reserva cardiorrespiratória. Ocasionalmente pode acontecer um segundo episódio de desestabilização hemodinâmica nas primeiras 48 horas do evento inicial como resultado de recidiva da TEP e/ou de deterioração da insuficiência ventricular direita, ocorrendo, em sua maioria, nos casos não diagnosticados ou tratados de forma insuficiente.

A despeito de sua gravidade, essa emergência médica é uma condição potencialmente reversível, desde que reconhecida a tempo e tratada corretamente com a brevidade necessária. Choque ou hipotensão estão presentes em 5% a 10% dos casos de TEP aguda. Ademais, em 30% a 50% dos casos de TEP sem distúrbio hemodinâmico há sinais de injúria e/ou disfunção do ventrículo direito, que acarretam pior prognóstico.

O índice de recidivas é maior nos casos de TEP idiopática, enquanto o risco de TEP fatal é mais elevado nos casos em que houve um episódio prévio. A maioria dos óbitos acontece nos pacientes não tratados. Somente 10% deles acometem pacientes que receberam terapia adequada e precocemente instituída. Na ausência de anticoagulação adequada, 50% dos pacientes com TEP ou TVP apresentam recidivas nos três meses subsequentes. Ao concluir os três a 12 meses de tratamento, o risco de TEP fatal cai para 0,19 a 0,49 episódio/100 pacientes/ano. Hipertensão arterial pulmonar tromboembólica crônica costuma ser encontrada em 0,5% a 5% dos pacientes tratados para TEP.

2. Diagnóstico Clínico

A elaboração diagnóstica da TEV envolve vários fatores a serem analisados conjuntamente. Ao lado da probabilidade clínica – também denominada probabilidade pré-teste (baixa, intermediária ou alta) –, a seleção de exames e as estratégias diagnósticas consideram: condição clínica do paciente (estratificação do risco), disponibilidade de recursos na instituição, riscos individuais referentes aos meios de contraste e à radiação e custo-efetividade. Embora a TEV possa acometer indivíduos aparentemente sem fatores predisponentes identificáveis (TEP idiopática), um ou mais deles, de caráter temporário ou permanente, costumam estar presentes (TEP secundária). No International Cooperative Pulmonary Embolism Registry (ICOPER), 20% dos indivíduos tiveram TEP idiopática.

O algoritmo diagnóstico a ser seguido, a seleção da medicação e o momento adequado para sua introdução dependem do nível de estabilidade do paciente e da rapidez com que se consegue confirmar ou afastar o diagnóstico naquela instituição. Em pacientes estáveis, por vezes é possível aplicar a primeira dose da medicação depois da confirmação diagnóstica obtida por um método de imagem. Pacientes em estado crítico, em choque, com ou sem hipoxemia grave, podem ser submetidos à terapia trombolítica, com base na alta probabilidade pré-teste, desde que consideradas suas contraindicações. O uso de anticoagulantes na ausência de TEP, com base em um resultado falso-positivo, implica risco inadmissível para o paciente. Por outro lado, um resultado falso-negativo conduz à omissão terapêutica, o que acarreta maior risco de mortalidade, maior índice de recidivas e surgimento de HAPTEC. Portanto, é fundamental conhecer os cenários clínicos, a sensibilidade, a especificidade e os valores preditivos positivos e negativos dos recursos diagnósticos para a TEV.

Dois escores clínicos já validados têm sido utilizados para estabelecer a probabilidade pré-teste: o de Wells (Quadro 6-1-1) e o de Geneva revisado (Quadro 6-1-2). Em ambos, por meio do somatório de pontos atribuídos a variáveis clínicas, fatores de risco e dados de exame físico, é possível estabelecer a probabilidade pré-teste, indispensável à elaboração diagnóstica e à seleção dos exames comprobatórios a serem realizados.

2.1. O Valor Preditivo Negativo

Nos últimos anos, a dosagem do d-dímero, produto de degradação da fibrina, tem sido incorporada aos algoritmos para manejo da TEV. Pode ser realizada por várias técnicas, sendo o ensaio imunossorvente ligado à enzima (*enzyme-linked immunosorbent assay* [ELISA]) considerado o de melhor acurácia, com sensibilidade e especificidade de 97% e 42%, respectivamente. Seu nível plasmático costuma estar elevado nas condições em que haja inflamação, infecção ou necrose, bem como nas gestantes e nos pacientes com doença oncológica. Disso resulta sua alta sensibilidade e baixíssima especificidade para o diagnóstico de TEV. Considerando-se o alto valor preditivo

QUADRO 6-1-1. Escore Clínico de Wells

Variável	Pontos
Sinais clínicos e sintomas de TVP (edema e dor à palpação)	3
TEP é o diagnóstico mais provável	3
FC > 100 bpm	1,5
Imobilização ou cirurgia nas últimas 4 semanas	1,5
TEP/TVP no passado	1,5
Hemoptise	1
Câncer (em tratamento, tratado nos últimos 6 meses ou paliativo)	1

Probabilidade clínica: baixa: < 2 pontos; intermediária: 2-6 pontos; alta: > 6 pontos.

QUADRO 6-1-2. Escore Clínico de Geneva Revisado

Variável	Pontos
Idade > 65 anos	1
TVP ou TEP no passado	3
Cirurgia ou fratura de membro inferior nos últimos 30 dias	2
Câncer em atividade ou considerado curado há menos de 1 ano	2
Dor unilateral em membro inferior	3
Hemoptise	2
FC 75-94 bpm	3
FC > 94 bpm	5
Dor à palpação profunda do membro inferior + edema unilateral	4

Probabilidade clínica: baixa: 0-3 pontos; intermediária: 4-10 pontos; alta: > 10 pontos.

negativo (VPN) e baixo valor preditivo positivo (VPP), a dosagem do d-dímero fica restrita aos indivíduos de baixa probabilidade clínica. Nessa condição, juntamente com a dosagem do d-dímero inferior a 500 μg/L, fica afastada a possibilidade de TEV e a investigação deve ser direcionada para outra possibilidade clínica. Utilizando o modelo clínico de Wells, nos casos de baixa probabilidade clínica para TEP e dosagem do d-dímero negativa, o VPN é de 99,5% (IC 95% 99, 1%-100%). A dosagem do d-dímero não deve ser solicitada nos casos de probabilidade pré-teste alta.

2.2. Gases Sanguíneos

Embora a maioria dos pacientes com TEP tenha hipoxemia, em até 20% dos casos a PaO_2 pode estar normal, sobretudo nos jovens com boa reserva cardiorrespiratória. Uma pequena parcela dos indivíduos com TEP pode cursar com a $P(A\text{-}a)O_2$ normal. O monitoramento da PaO_2 e da $P(A\text{-}a)O_2$ mostra-se útil para orientar a instalação e o desmame de oxigenoterapia e ventilação mecânica, bem como na avaliação da resposta terapêutica.

2.3. Eletrocardiograma

O eletrocardiograma costuma revelar achados inespecíficos, embora possa ser útil no diagnóstico diferencial da síndrome coronariana aguda. As alterações eletrocardiográficas mais específicas na TEP são aquelas em que estão presentes sinais da sobrecarga aguda do ventrículo direito. Bloqueio do ramo direito, desvio do eixo elétrico para a direita, padrão S1Q3T3 e inversão da onda "T" nas derivações precordiais, de V1 a V4, são as principais anormalidades eletrocardiográficas correlacionadas com a TEP e presentes nos casos de maior gravidade.

2.4. Exames Indicados para o Planejamento Terapêutico

Diante da suspeita clínica de TEP, além das radiografias do tórax e, em casos selecionados, da dosagem do d-dímero e do eletrocardiograma, devem-se solicitar os seguintes exames, que poderão servir de auxílio para o diagnóstico diferencial, o planejamento terapêutico e a monitoração do tratamento: hemograma, plaquetas, ureia, creatinina, tempo de protrombina, tempo parcial de tromboplastina ativada (TTPa) e gasometria arterial.

3. Estratificação do Risco

Uma vez firmado o diagnóstico de TEP, deve-se caracterizar o nível de gravidade e estabelecer os fatores de risco. Instabilidade hemodinâmica é o principal fator preditor de mau prognóstico em TEP. No estudo ICOPER, a mortalidade em 90 dias foi de 52,4% e 14,7% nos indivíduos com TEP e choque (pressão arterial sistólica [PAS] < 90 mmHg) e naqueles com TEP e PAS ≥ 90 mmHg, respectivamente.

Ecocardiograma e biomarcadores, que costumam ser desnecessários em pacientes com TEP maciça, mostram-se úteis nos casos de TEP aguda em pessoas normotensas. Indivíduos normotensos, com disfunção de câmaras direitas revelada ao ecocardiograma e/ou biomarcadores têm taxa de mortalidade inferior a daqueles com instabilidade hemodinâmica, porém superior a dos indivíduos com ecocardiograma e biomarcadores normais. O pro-BNP, por estímulo de estiramento dos miócitos do ventrículo esquerdo (em maior escala) ou do ventrículo direito (em menor intensidade), libera o BNP (fração ativa) e o N-terminal-pro-BNP (NT-pro-BNP), a fração inativa. Por outro lado, a troponina costuma elevar-se quando há injúria ao miocárdio. A elevação desses biomarcardores no sangue periférico de indivíduos com TEP guarda correlação com a disfunção do ventrículo direito e acarreta pior prognóstico.

Entretanto, baixos níveis de BNP, usando os mesmos índices aplicados em casos de insuficiência cardíaca congestiva (90 pg/mL) não nos asseguram um curso benigno precoce da TEP. Todavia, um ponto de corte mais baixo (50 pg/mL) identifica 95% dos casos com curso clínico benigno. BNP elevado acarreta pior prognóstico (VPP 12%-26%), enquanto o BNP normal representa bom prognóstico (VPN 94%-100%). Também ficou demonstrado que níveis de NT-pró-BNP inferiores a 500 pg/ml são capazes de predizer um curso clínico benigno da TEP. Casos de infarto transmural têm sido descritos em autópsias de indivíduos com TEP maciça e coronárias normais. Nível sérico de troponina T > 0,1 ng/mL foi registrado em 0% dos casos de TEP não maciça, em 35% na submaciça e 50% na maciça. Troponina T > 0,1 ng/mL está associada a maior mortalidade hospitalar (44%), quando em comparação com os 3% nos casos em que está normal (OR 15,2; 95% IC1,2-190,4).

QUADRO 6-1-3. Manejo da TEP conforme a Estratificação do Risco de Mortalidade Precoce, Variáveis de Mau Prognóstico e Implicações Terapêuticas

Risco de Mortalidade Precoce	Choque ou Hipotensão	Disfunção do VD	Injúria ao Miocárdio	Implicações Terapêuticas
Alto (> 15%)	+	+	+	Trombólise ou embolectomia
Intermediário (3%-15%)	—	+ + —	+ — +	Admissão hospitalar
Baixo (< 1%)	—	—	—	Alta precoce ou tratamento domiciliar

Adaptado de Torbicki A, Perrier A, Konstantinides S, et al. Guidelines on the diagnosis and management of acute pulmonary embolism: the task force for the diagnosis and management of acute pulmonary embolism of the European Society of Cardiology (ESC). Eur Heart J 2008;29:2276-315.

O Quadro 6-1-3 sugere um modelo para manejo da TEP diante da estratificação por critérios de gravidade e suas implicações terapêuticas.

II. ACHADOS DE IMAGEM

Radiografia do Tórax

As manifestações radiográficas de TEP aguda demonstram baixas sensibilidade e especificidade. O método radiológico, todavia, tem função importante no sentido de excluir outras condições que podem simular clinicamente a TEP, como pneumotórax, pneumomediastino, pneumonia e fratura de costela, além de fornecer informações que auxiliam a interpretação de exames cintilográficos. Os achados radiográficos na TEP podem ser classificados conforme a presença ou não de infarto pulmonar.

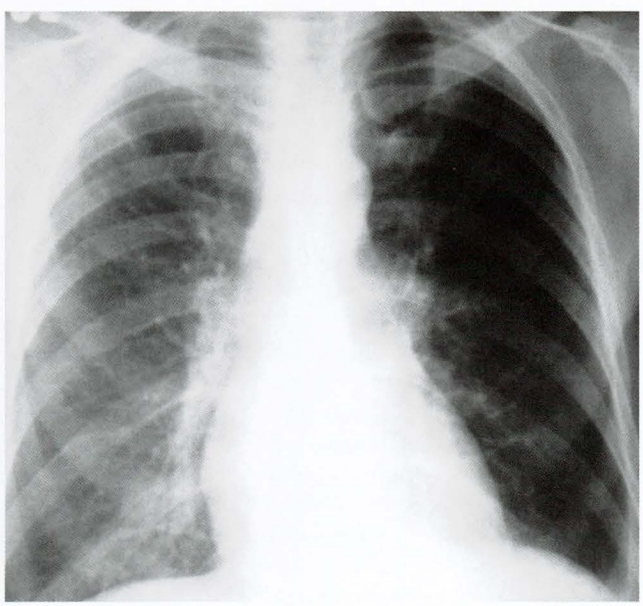

FIGURA 6-1-1. Sinal de Westermark. Radiografia do tórax obtida na projeção frontal demonstra o pulmão esquerdo hipertransparente devido à hipoperfusão difusa, destacando-se o aumento de calibre do ramo esquerdo da artéria pulmonar deste lado. Assinala-se o redirecionamento do fluxo sanguíneo para o pulmão contralateral.

1. Tromboembolia sem Infarto

- Oligoemia regional (sinal de Westermark) – depende da oclusão de artéria pulmonar de grosso calibre ou da obstrução de múltiplos vasos menores (Fig. 6-1-1).
- Aumento do calibre de artéria pulmonar central (sinal de Fleischner) – está relacionado com TEP maciça e é reconhecido mais facilmente na região hilar direita.
- Perda de volume – a redução volumétrica de um dos lobos inferiores pode ser caracterizada pela elevação da hemicúpula frênica e do deslocamento da grande cissura interlobar no sentido caudal, ou ambos.
- Em alguns pacientes são identificadas opacidades lineares como manifestação de TEP, representando atelectasias laminares secundárias à elevação do diafragma, inibição da ventilação e presumível depleção de surfactante.
- Achados adicionais – alterações relacionadas com disfunção do ventrículo direito, dilatação das veias ázigos e cava superior, indicando hipertensão venosa sistêmica.

2. Tromboembolia com Infarto

A. Consolidação parenquimatosa

- Causada habitualmente por hemorragia ou infarto, geralmente tem apresentação multifocal e localização preferencialmente nas regiões pulmonares inferiores.
- Por vezes o infarto pulmonar assume a configuração de uma consolidação cuneiforme na periferia do pulmão, com base contígua a uma superfície pleural visceral e ápice voltado para a região hilar, denominada "corcova de Hampton".
- Infarto com cavidade no seu conteúdo é uma situação rara e pode ser causado por infecção secundária ou resultar principalmente de êmbolos sépticos.

B. Doença pleural

- Identificada em 35% a 55% dos pacientes com TEP aguda, é mais frequentemente observada em pacientes com infarto ou hemorragia.

- Essa pode ser a única manifestação de TEP na radiografia do tórax. Geralmente é unilateral e o volume de líquido, pequeno.

Cintilografia Pulmonar

- A cintilografia tem apresentado um papel relevante no diagnóstico da TEP por mais de três décadas e tem se constituído em uma ferramenta importante quando os resultados são definitivos (Fig. 6-1-2). Como ficou demonstrado no Prospective Investigation of Pulmonary Embolism Diagnosis (PIOPED), que utilizou a arteriografia pulmonar como padrão ouro nos casos de alta probabilidade clínica e cintilografia de ventilação/perfusão (V/Q) de alta probabilidade, a arteriografia confirmou o diagnóstico em 96% dos casos (alto VPP). Por outro lado, diante de baixa probabilidade clínica e cintilografia normal ou de baixa probabilidade, a TEP foi identificada em menos de 4% dos casos (alto VPN). Lamentavelmente, em dois terços dos casos suspeitos, o resultado é inconclusivo e não é capaz de sugerir possibilidade diagnóstica alternativa. Em uma análise de 12 estudos, 25% dos pacientes com cintilografia pulmonar inconclusiva (excluídas as normais e as de alta probabilidade) tiveram seu diagnóstico de TEP comprovado por arteriografia convencional.
- O Prospective Investigative Study of Acute Pulmonary Embolism Diagnosis (PISA-PED) difere do PIOPED por ter excluído a fase inalatória da cintilografia. Valendo-se da TC helicoidal ou da arteriografia pulmonar como padrões de referência, nos casos de "cintilografia anormal e compatível", diante da probabilidade clínica "muito provável" ou "possível", confirmou-se o diagnóstico em 99% e 92%, respectivamente. No outro polo, diante da estimativa clínica de diagnóstico "improvável" e cintilografia perfusional normal, em 97% dos casos não havia sinais de TEP.
- Um estudo de validação realizado posteriormente demonstrou que a análise da cintilografia perfusional, combinada com a probabilidade clínica e os achados radiológicos, é de alta acurácia no diagnóstico da TEP.
- A cintilografia tem sido considerada uma alternativa preferida entre as técnicas de diagnóstico por imagem, quando o paciente não pode ser submetido a angiotomografia, sendo também uma boa opção para se avaliar mulheres em fase reprodutiva e com radiografia do tórax normal. Outra aplicação da cintilografia considera o acompanhamento de pacientes com diagnóstico comprovado de TEP submetidos a anticoagulação, com o intuito de avaliar recidivas sintomáticas.
- A cintilografia pulmonar é imprescindível em casos selecionados de HAPTEC candidatos à endarterectomia pulmonar.

Tomografia Computadorizada (Angiotomografia e Venotomografia)

A tomografia computadorizada (TC) helicoidal consolidou-se definitivamente como o padrão ouro para o manejo da TEP aguda (Fig. 6-1-3). No PIOPED II, em que se pretendia testar a acurácia diagnóstica da angiotomografia, usando como referência a arteriografia pulmonar, os autores viram-se obrigados a modificar o delineamento do estudo, pois, àquela altura, enfrentariam problemas de natureza ética ao submeter todos os pacientes ao procedimento invasivo, considerando-se a eficácia comprovada da angiotomografia. Dessa forma, a arteriografia pulmonar foi realizada apenas nos casos em que a angiotomografia mostrou-se inconclu-

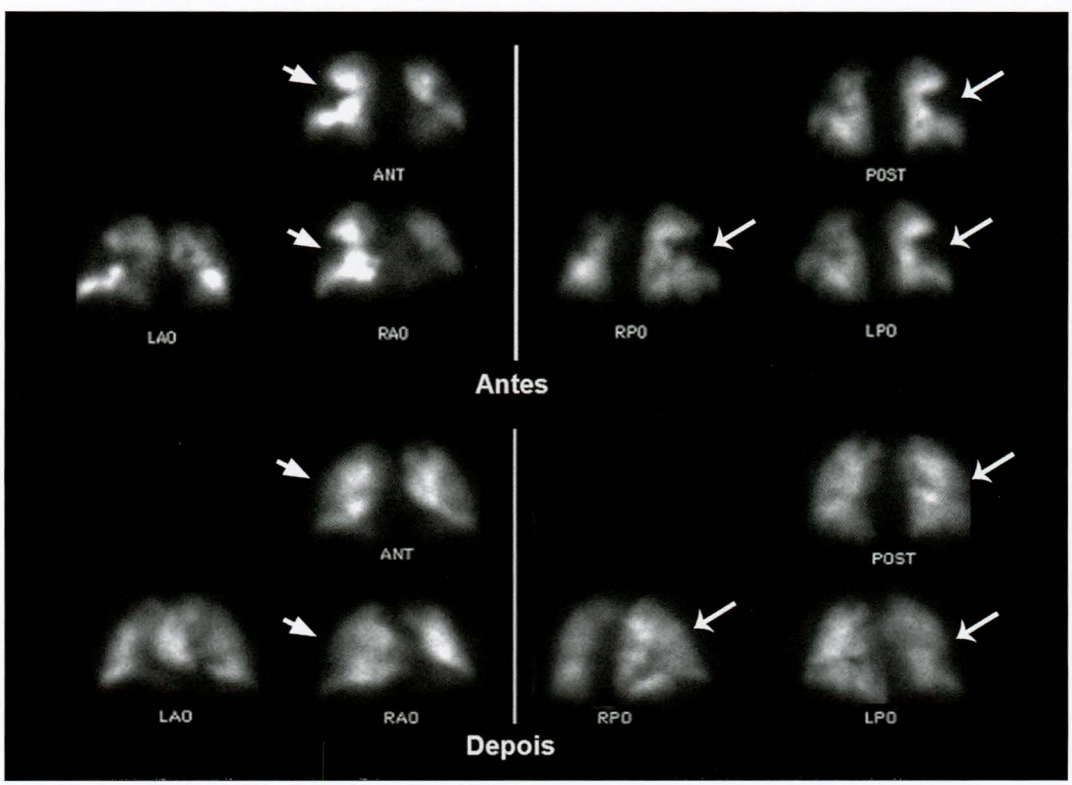

FIGURA 6-1-2. Cintilografia pulmonar perfusional, antes e depois do tratamento, em paciente com radiografia do tórax normal. Fica demonstrada a reperfusão pulmonar nas áreas segmentares (setas) previamente comprometidas.

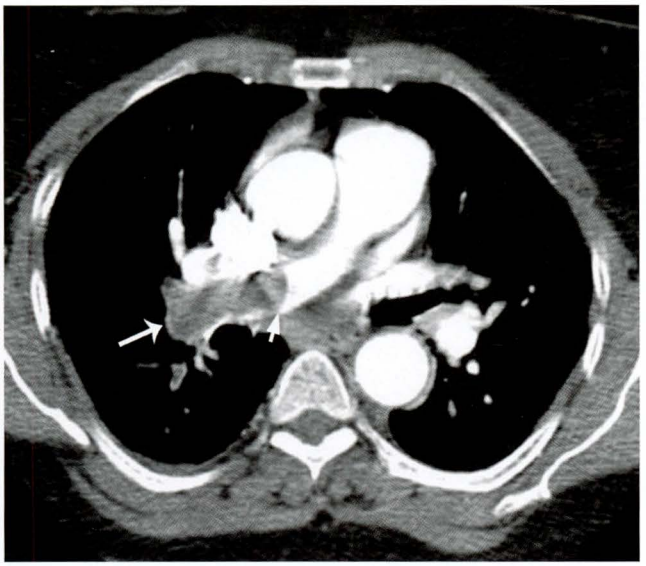

FIGURA 6-1-3. TC helicoidal com administração intravenosa do meio de contraste revela grande êmbolo preenchendo completamente a luz do ramo direito da artéria pulmonar, que se mostra aumentado de calibre (seta longa). O defeito de repleção endoluminal forma um ângulo agudo com a parede do vaso (seta curta).

siva. Sua acurácia tornou-se ainda maior com o desenvolvimento dos equipamentos de múltiplos detectores, em função da elevada resolução espacial e temporal, permitindo ainda o diagnóstico de TEP nos territórios segmentar e subsegmentar (Fig. 6-1-4). A angiotomografia possibilita a identificação de êmbolos e de anormalidades parenquimatosas que subsidiam o diagnóstico de TEP e fornece possibilidades de diagnósticos alternativos ou adicionais. Assim como a arteriografia convencional, a angiotomografia permite o reconhecimento direto de êmbolos endoluminais, em lugar das evidências indiretas demonstradas por outros métodos tradicionais, a exemplo da cintilografia.

1. Angiotomografia

A. Achados vasculares

- *Defeito de enchimento parcial:* pode se manifestar como uma imagem intravascular hipodensa central ou marginal, circundada pelo meio de contraste (Fig. 6-1-5).
- *Defeito de enchimento completo:* caracterizado como uma imagem endoluminal de baixa densidade ocupando toda a secção arterial, que geralmente demonstra o calibre aumentado (Fig. 6-1-6).
- O sinal mais seguro de TEP aguda é o defeito de enchimento formando um ângulo agudo com a parede do vaso, delimitada pela substância contrastante (Fig. 6-1-7).

B. Achados parenquimatosos

- Consolidação: habitualmente tem configuração triangular ou aspecto de tronco de cone, com o ápice côncavo ou convexo e a base relacionada com a superfície pleural, correspondendo ao sinal de Hampton (Fig. 6-1-8), também reconhecido no exame radiológico convencional, secundário à presença de hemorragia ou infarto distal ao êmbolo. Em casos de infarto pode ser encontrada, na região central da consolidação, área de menor densidade, que pode mimetizar o sinal do halo invertido na janela de pulmão.
- Oligoemia causando área localizada de hipoatenuação. Não é um achado comum, exceto na TEP maciça.
- Atelectasia laminar: identificada frequentemente nos exames de pacientes com TEP aguda.

O prognóstico e a adequação da terapia dos pacientes com TEP estão na dependência de eventos hemodinâmicos, como naquelas situações em que o indivíduo desenvolve disfunção ventricular direita e requer terapia com trombolíticos ou procedimento cirúrgico (Figs. 6-1-9 e 6-1-10). Com o advento da tecnologia de múltiplos detectores, a tomografia computadorizada tem possibilitado o estudo morfológico integrado com a análise funcional durante o exame do tórax. Embora vários estudos tenham demonstrado que a angiotomografia é uma técnica acurada e confiável para avaliar a função ventricular

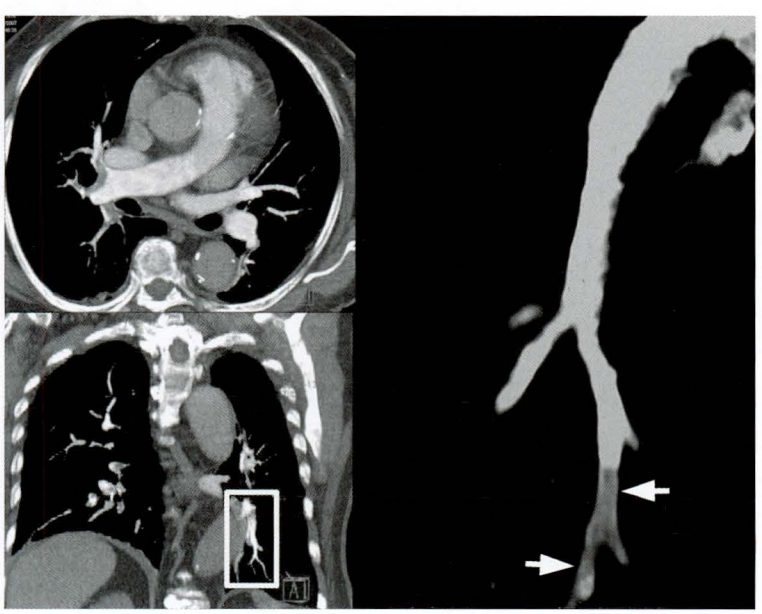

FIGURA 6-1-4. TC de múltiplos detectores com administração intravenosa da substância contrastante evidencia tromboembolia pulmonar nos ramos centrais e segmentar à direita e no território subsegmentar esquerdo (setas).

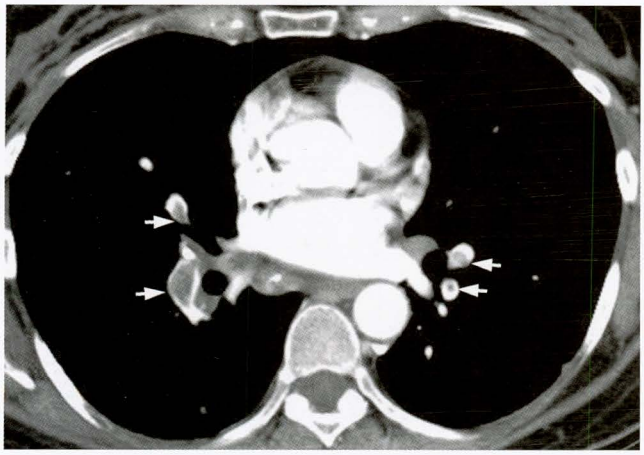

FIGURA 6-1-5. TC helicoidal após administração intravenosa do material contrastante mostra falhas de enchimento endoluminais parciais, central e excêntrica, em ambos os lados (setas).

direita, seu emprego, no contexto clínico de TEP aguda, ainda permanece sob investigação.

2. *Venotomografia × Ultrassonografia com Doppler*

- Uma parte integral do diagnóstico da TEV é a avaliação de trombose venosa profunda dos membros inferiores (Fig. 6-1-11).
- A venografia convencional foi substituída pela ultrassonografia (US) com Doppler (US-Doppler) e, mais recentemente, foi demonstrado que o rastreamento tomográfico da pelve e dos membros inferiores depois de 3 a 3,5 minutos da injeção do material contrastante para angiotomografia pulmonar foi capaz de mostrar trombo venoso nos membros inferiores e na pelve (Fig. 6-1-12).
- Vários estudos comparativos revelam que a acurácia da venotomografia e da US-Doppler é equivalente no diagnóstico de trombose venosa profunda, embora esta última tenha sido mais bem aceita em função do menor custo e por não expor o paciente à radiação ionizante.
- A venotomografia é capaz de demonstrar TVP em 20% dos casos suspeitos de TEP com angiotomografia do tórax normal. Ocasionalmente, pacientes com TEP, cujos êmbolos partiram presumivelmente do sistema venoso profundo dos MMII, não mostram sinais de TVP na US-Doppler. Nesses casos, admitem-se as hipóteses de que o trombo tenha se desgarrado completamente do local de origem e migrado para os pulmões, ou que sua topografia precisa não tenha sido rastreada adequadamente durante o procedimento, podendo estar oculta na pelve ou na veia cava inferior (Fig. 6-1-13). Alternativamente, os êmbolos podem chegar aos pulmões pela veia cava superior.
- Havendo a decisão de se utilizar a venotomografia para a investigação de coágulo em membros inferiores, recomenda-se que o rastreamento seja realizado a partir do acetábulo até o nível do platô tibial. A despeito da possibilidade de haver trombo isolado na pelve ou na veia cava inferior, na ausência de TVP em veias distais nos MMII, um estudo recente demonstrou que essa é uma ocorrência rara: 0,1% (2/2.074). Por outro lado, a exposição à radiação na venotomografia dos MMII é de 0,6 mSv contra os 5,2 mSv quando rastreada a cavidade pélvica. Deve-se também optar pela técnica de cortes descontínuos e com modulação automática da corrente do tubo, sendo que essas atitudes determinam redução da dose de radiação em torno de 75% em relação ao

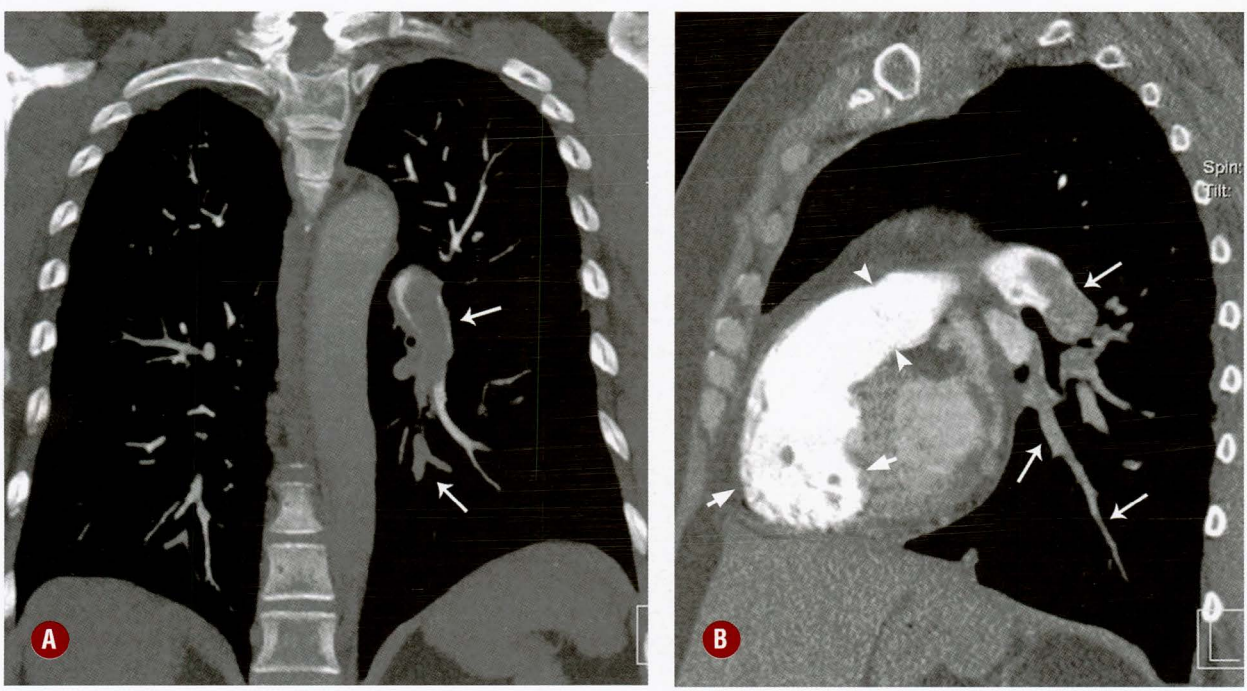

FIGURA 6-1-6. As reconstruções de TC com múltiplos detectores após administração intravenosa do meio de contraste, nos planos frontal (**A**) e sagital (**B**), mostram aspectos de tromboembolia pulmonar aguda. Falhas de repleção plena no conteúdo de ramos interlobar e segmentares da artéria pulmonar esquerda (setas longas), além de dilatação da cavidade ventricular direita (B, setas curtas) e do tronco arterial pulmonar (B, cabeças de setas).

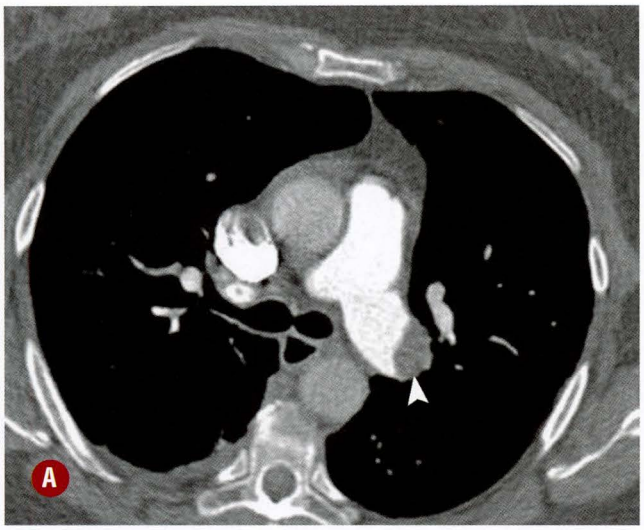

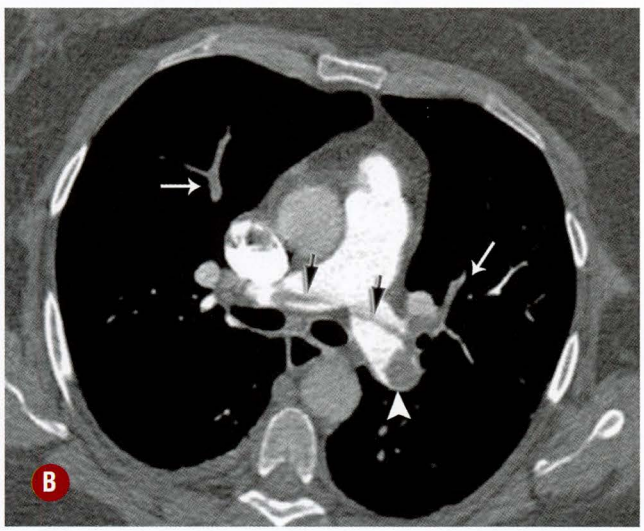

FIGURA 6-1-7. Imagens de TC helicoidal (**A**, **B**) após administração intravenosa do material contrastante mostram tromboembolia pulmonar aguda com defeito de enchimento completo no ramo esquerdo da artéria pulmonar (**A** e **B**, cabeças de setas), formando ângulo agudo com a parede do vaso e preenchimento pleno da luz das artérias segmentares anteriores dos lobos superior esquerdo e direito (**B**, setas longas), além de "êmbolo em sela" (B, setas pretas) situado nas artérias pulmonares principais. Pequeno derrame pleural à direita.

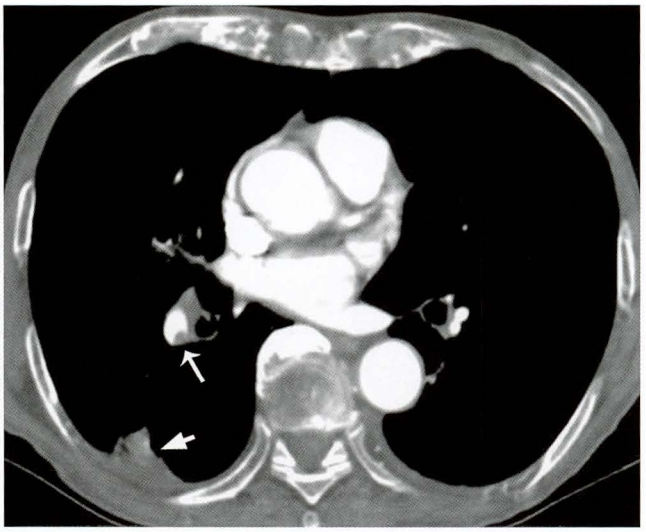

FIGURA 6-1-8. Infarto de pulmão na tromboembolia aguda. A TC helicoidal com contraste intravenoso revela opacidade parenquimatosa de aspecto triangular (seta curta), com base relacionada com a superfície pleural, localizada no lobo inferior direto (corcova de Hampton). Destaca-se falha de enchimento excêntrica (seta longa) na artéria lobar inferior do mesmo lado. Pequeno derrame pleural à esquerda.

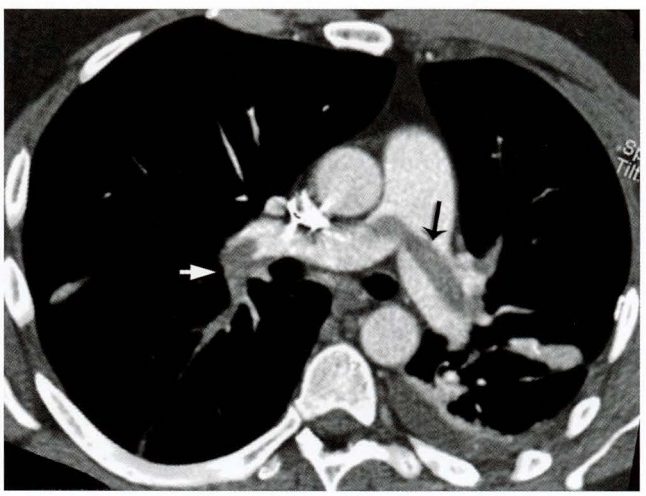

FIGURA 6-1-9. Tromboembolia pulmonar aguda ocorrida no 15º dia após acidente com arma de fogo que resultou em paraplegia em um indivíduo com 42 anos de idade vítima de assalto. A TC de múltiplos detectores com injeção intravenosa do material contrastante exibe "êmbolo em sela" (seta) nos ramos principais da artéria pulmonar e outro êmbolo preenchendo a luz das artérias interlobar direita (seta curta), segmentar e subsegmentar do segmento apical do lobo inferior correspondente. Pequeno derrame pleural à esquerda.

protocolo inicialmente preconizado, que incluía a avaliação da pelve.

3. Nefrotoxicidade Induzida por Meio de Contraste

- Em exames tomográficos, a nefrotoxicidade depende do tipo do meio de contraste utilizado e de condições individuais do próprio paciente.
- Estão sob maior risco os indivíduos com disfunção renal prévia, os hipertensos, diabéticos e aqueles com depleção de volume.
- A nefrotoxicidade induzida por meio de contraste pode ser temporária ou permanente, costuma ser não oligúrica e manifestar-se nas primeiras 48 horas após sua aplicação. Nos casos transitórios, costuma se resolver em uma semana.
- Recomenda-se monitorar o nível sérico de ureia e creatinina ou, preferentemente, da taxa de filtração glomerular em pacientes de maior risco. Estratégias de prevenção, como hidratação adequada e uso de fármacos, devem ser incentivadas sempre que houver tempo hábil.

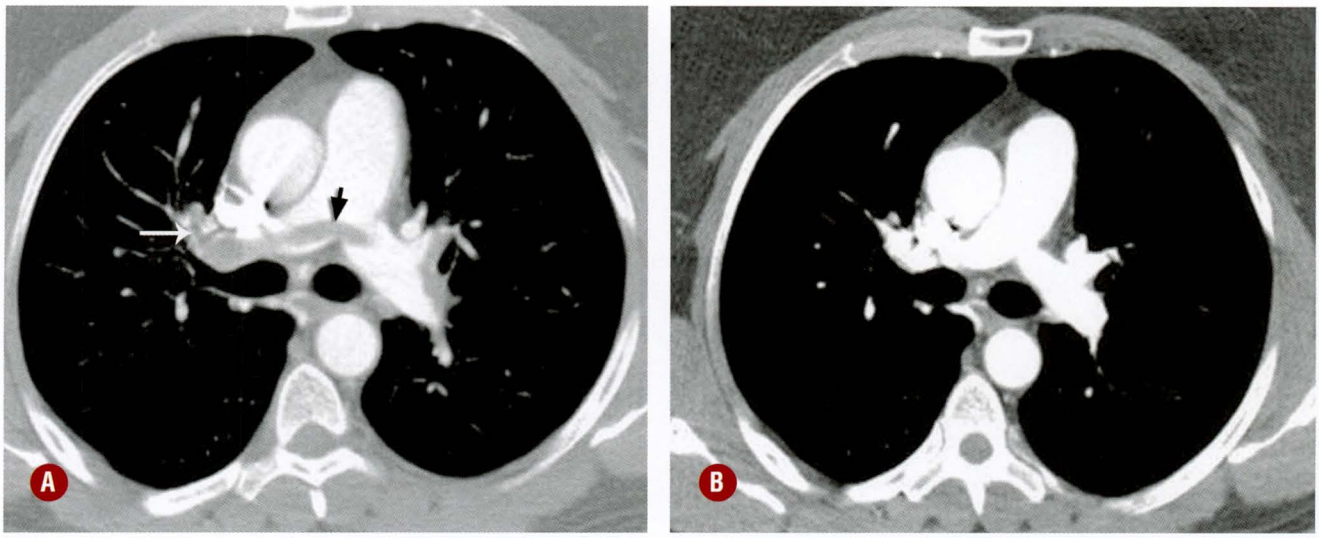

FIGURA 6-1-10. Tromboembolia pulmonar maciça, antes (PMAP 65 mmHg) e sete dias depois de tratamento trombolítico (PMAP 19 mmHg), em um indivíduo conduzido à emergência logo após uma síncope, estando com a PA 80 × 40 mmHg e a $Sp0_2$ 82% em ar ambiente. A TC de múltiplos detectores com injeção intravenosa do meio de contraste (**A**) exibe "êmbolo em sela" (seta curta) nas artérias pulmonares principais com maior comprometimento da artéria pulmonar direita (seta longa). Trombos excêntricos são identificados na artéria interlobar esquerda com extensão para a artéria do lobo superior. A Figura 6-1-10 **B** realizada após tratamento trombolítico comprova a lise dos trombos.

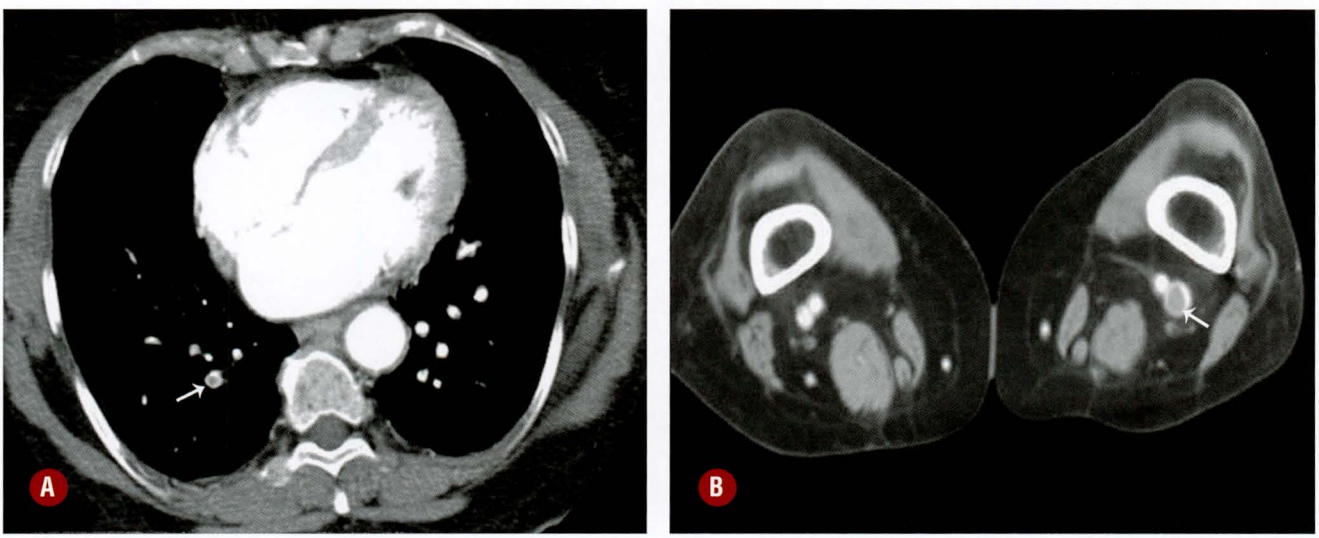

FIGURA 6-1-11. A angiotomografia pulmonar (**A**) demonstra pequeno êmbolo não oclusivo em território subsegmentar do lobo inferior direito (seta), enquanto a venotomografia (**B**) evidencia trombose preenchendo a luz da veia femoral profunda esquerda (seta).

4. Reações Anafiláticas e Anafilactoides ao Meio de Contraste

- Reações anafiláticas são pouco frequentes (1-2 casos/1.000 com meios de contraste de alta osmolaridade e 1-2/10.000 com baixa osmolaridade), e as reações fatais, muito raras (1/40.000 a 1/170.000 exames). Reações anafiláticas com diversos níveis de gravidade – que se desenvolvem em pacientes alérgicos e com história familiar de atopia, mediadas por IgE em pacientes com testes cutâneos positivos para os alérgenos – e reações anafilactoides, que costumam ocorrer no primeiro contato com a substância e ser inteiramente imprevisíveis, merecem consideração especial.
- Nos casos identificados de maior risco, preconiza-se o uso de duas doses de corticoide (40 mg de prednisona ou equivalente), a primeira ministrada 6 a 24 horas antes da aplicação intravenosa do meio de contraste, enquanto a segunda, duas horas antes do procedimento. Deve-se também ministrar dose única de anti-histamínico (H1) cerca de duas horas antes da aplicação do meio de contraste. Lamentavelmente, nos casos suspeitos de TEP, em pacientes atópicos ou com maior risco de nefrotoxicidade induzida por meios de contraste, não costuma haver tempo hábil para que as estratégias protetoras tornem-se efetivas. Não há evidências consistentes para a utilização de corticoide em dose única,

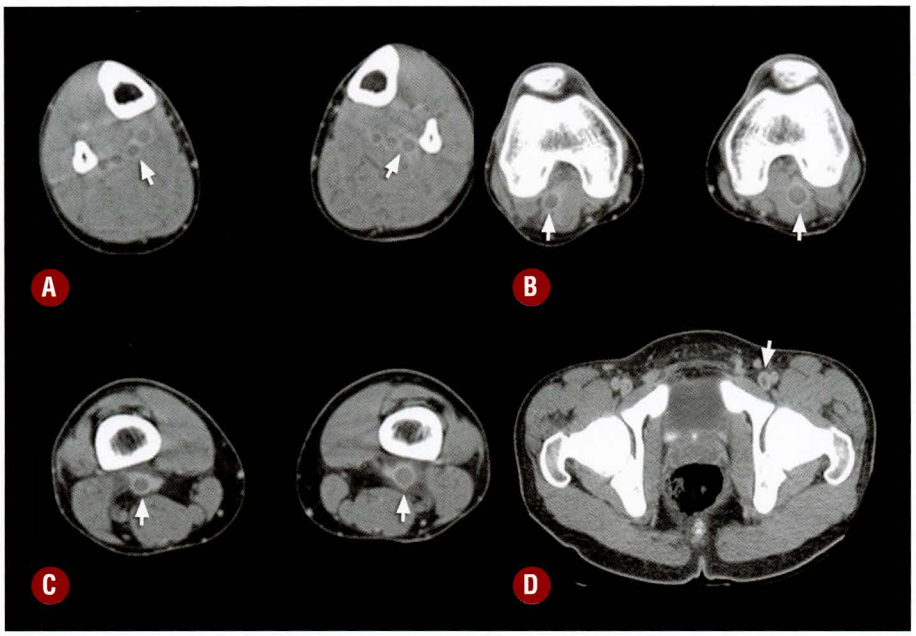

FIGURA 6-1-12. A venotomografia dos membros inferiores exibe trombose maciça do sistema venoso profundo em ambos os lados (setas), envolvendo vasos da porção distal das pernas (**A**), bem como vasos poplíteos (**B**) e femorais (**C**) bilateralmente e vaso inguinal superficial à esquerda (**D**), em um paciente com TEP ocorrida em pós-operatório de gastrectomia.

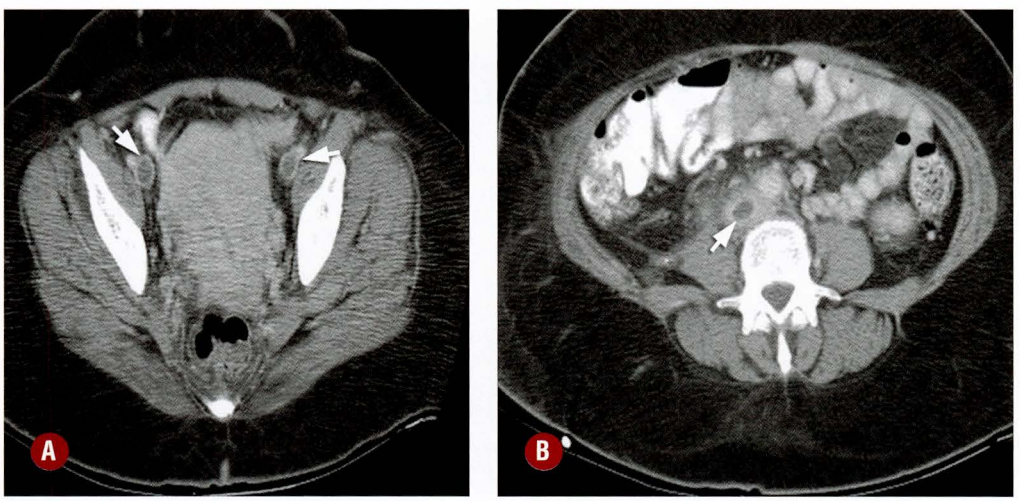

FIGURA 6-1-13. Paciente com tromboembolia pulmonar aguda e US-Doppler dos membros inferiores normal. A venotomografia demonstra trombose nas veias ilíacas externas (**A**, setas) e na veia cava inferior (**B**, seta).

aplicado poucas horas ou minutos antes do procedimento, com o intuito de prevenir o surgimento de reações anafiláticas graves.

Arteriografia Pulmonar

A arteriografia pulmonar por cateter é uma técnica de elevada resolução espacial, considerada por muitos anos o padrão de referência no diagnóstico de TEP, pois possibilita excelente avaliação do sistema arterial pulmonar e o reconhecimento da falha de enchimento endoluminal que caracteriza a afecção, tida ainda pela literatura especializada como um método consistente e de validade clínica. Todavia o procedimento é invasivo, estando associado a riscos de complicações cardiorrespiratórias e de morte, tem custo elevado, é pouco disponível e requer especialista habilitado para execução e interpretação adequadas. Por essas razões o método é pouco utilizado, mesmo em grandes centros acadêmicos dos Estados Unidos e da Inglaterra, tendo as suas indicações restritas a situações em que testes não invasivos para TEP não são diagnósticos, quando estes são considerados inseguros para evitar a anticoagulação, ou quando é necessário estabelecer o diagnóstico para definir conduta terapêutica em pacientes com sintomas graves.

Ressonância Magnética

- Nos últimos anos tem-se observado considerável desenvolvimento na técnica de angiorressonância magnética, que tem proporcionado expressiva redução do tempo de aquisição de imagem, menor suscetibilidade aos artefatos de movimento e melhor resolução espacial (Fig. 6-1-14).
- Um estudo recente constatou que a sensibilidade da angiorressonância magnética foi de 100% para embolia pulmonar em artérias principais e lobares, 84% em artérias segmentares e apenas 40% em ramos subsegmentares.
- A acurácia da venorressonância magnética é maior do que a venografia convencional e do que a US-Doppler no sentido de reconhecer TVP do sistema iliocaval. Vários estudos atu-

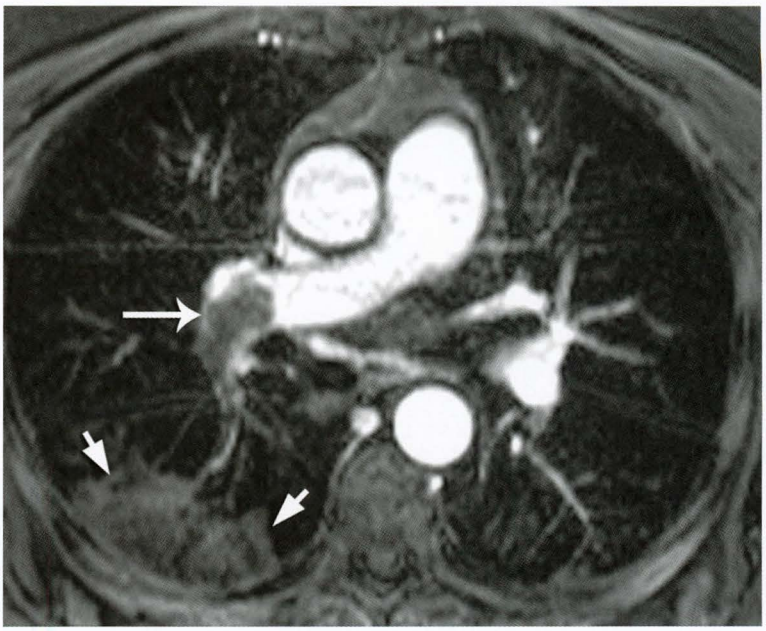

FIGURA 6-1-14. Tromboembolia pulmonar aguda. A angiorressonância magnética mostra defeito de repleção parcial nas artérias interlobar e lobar inferior direitas (seta), associado a uma área de infarto pulmonar no lobo inferior ipsilateral (setas curtas).

ais têm confirmado a viabilidade do exame combinado para pesquisar embolia pulmonar e trombose venosa profunda, demandando um tempo médio de 20 minutos, com administração do meio de contraste e sem radiação ionizante ou nefrotoxicidade. Portanto, a angiorressonância e a venorressonância magnéticas podem potencialmente ser efetuadas como procedimentos alternativos para o diagnóstico de TEV em pacientes que não podem ser submetidos ao material de contraste iodado ou quando a exposição à radiação ionizante é motivo de preocupação.

- Ao se compararem as técnicas de ressonância magnética (RM) e tomografia computadorizada verifica-se que a RM é mais complexa, requer tempo mais longo de execução e tem acesso mais limitado para os pacientes. Outra desvantagem é a pouca habilidade para detectar anormalidades pulmonares que simulam as manifestações clínicas de TEP, além de ser inacessível para indivíduos que usam marca-passo cardíaco e dispositivos implantados, salientando-se, ainda, que o ambiente em que está instalado o equipamento de ressonância magnética é desfavorável para pacientes instáveis e que requerem aparelhos de suporte à vida, incompatíveis com o ambiente de elevado campo magnético.
- Outra situação a ser considerada com muita atenção é o uso do gadolínio como agente de contraste para ressonância magnética em pacientes com insuficiência renal avançada pelo risco de precipitar a fibrose sistêmica nefrogênica, de grave evolução. A aplicação do gadolínio está contraindicada a pacientes com taxa de filtração glomerular inferior a 30 mL/min/1,73m^2.

Diagnóstico de TEP na Gestação

- Dispneia e edema de MMII são queixas comuns em gestantes. A ocorrência de TEV é mais frequente no puerpério do que no período gestacional.
- A investigação da TEV na gestante exige a realização de procedimentos de boa acurácia diagnóstica com risco aceitável para a mãe e para o feto. Para tanto, recomenda-se conjugar a probabilidade pré-teste aos achados da radiografia do tórax (abdome protegido), da cintilografia pulmonar perfusional e do ecocardiograma. A dosagem do d-dímero somente será valorizada se inferior a 500 μg/L, considerando-se a maior probabilidade de se obterem resultados falso-positivos no período gestacional.
- Na faixa etária dessa população, composta de indivíduos habitualmente saudáveis e com radiografias do tórax normais, o modelo PISAPED é superior ao PIOPED, que inclui a cintilografia de inalação. A exposição à radiação relacionada com a cintilografia inalatória e perfusional é de 1,2 a 2 mSv, enquanto a cintilografia inalatória usada isoladamente produz exposição equivalente a 0,8 mSv. Uma angio-TC com multidetectores resulta em 1,6 a 8,3 mSv, enquanto a venotomografia de MMII com multidetectores acrescenta 5,7 mSv.
- Nos últimos anos tem sido considerada a possibilidade de se inserir a angiotomografia com multidetectores, com baixa dose de radiação e sem a venotomografia conjugada, para o manejo da TEV no período gestacional.

III. DIAGNÓSTICO DIFERENCIAL PRINCIPAL

- O diagnóstico diferencial principal de falhas de enchimento na angiotomografia e angioressonância inclui tromboembolia pulmonar crônica (Cap. 6-2), embolismo tumoral (p. ex., carcinoma de células renais) e sarcoma da artéria pulmonar.
- Defeito de enchimento completo na TEP aguda geralmente resulta em aumento do calibre do vaso, enquanto na TEP crônica o vaso apresenta calibre reduzido. Na TEP crônica o defeito de enchimento parcial é geralmente excêntrico e contíguo à parede do vaso.
- Tumores da artéria pulmonar costumam apresentar realce tardio na angiotomografia ou angiorressonância e captação nos estudos de PET-FDG.
- Existem várias armadilhas bem conhecidas que podem mimetizar TEP e que devem ser consideradas durante a in-

terpretação das imagens, como: artefatos relacionados com movimentos respiratório e cardíaco, má qualidade do exame com pouca opacificação das artérias pulmonares, veias pulmonares não opacificadas, brônquio com impacção mucoide e presença de linfonodos adjacentes a vasos, sobretudo os linfonodos peri-hilares.

LITERATURA RECOMENDADA

1. Auger WR, Kim NH, Kerr KM, et al. Chronic thromboembolic pulmonary hypertension. Clin Chest Med 2007;28:255-69.
2. Castañer E, Gallardo X, Ballesteros E, et al. CT diagnosis of chronic pulmonary thromboembolism. RadioGraphics 2009;29: 31-53.
3. Cham MD, Yankelevitz DF, Henschke CI. Thromboembolic disease detection at indirect CT venography *versus* CT pulmonary angiography. Radiology 2005;234:591-4.
4. Corwin MT, Donohoo JH, Partridge R, et al. Do emergency physicians use serum d-dimer effectively to determine the need for CT when evaluating patients for pulmonary embolism? Review of 5,344 consecutive patients. Am J Roentgenol 2009;192:1319-23.
5. Golin V, Sprovieri SRS, Salles MJC. Pulmonary thromboembolism: retrospective study of necropsies performed over 24 years in an university hospital in Brazil. São Paulo Med J/Rev Paul Med 2002;120(4):105-8.
6. Kalva SP, Jagannathan JP, Hahn PF, et al. Venous thromboembolism: Indirect CT venography during CT pulmonary angiography: should the pelvis be imaged? Radiology 2008; 246:605-11.
7. Klok FA, Kruisman E, Spaan J, et al. Comparison of the revised Geneva score with the Wells rule for assessing clinical probability of pulmonary embolism. Thromb Haemost. 2008;6:40-4.
8. Masotti L, Righini M, Vuilleumier N, et al. Prognostic stratification of acute pulmonary embolism: Focus on clinical aspects, imaging, and biomarkers. Vascular Health and Risk Management 2009:5:567-75.
9. Mayo JR, Aldrich J, Muller NL. Radiation exposure at chest CT: a statement of the Fleischner Society. Radiology 2003;228: 15-21.
10. McLaughlin VV, Archer SL, Badesch DB, et al. ACCF/AHA 2009 expert consensus document on pulmonary hypertension: a report of the American College of Cardiology Foundation Task Force on Expert Consensus Documents and the American Heart Association. Circulation 2009;119:2250-94.
11. Pengo V, Lensing AWA, Prins MH, et al. Incidence of chronic thromboembolic pulmonary hypertension after pulmonary embolism. N Engl J Med 2004;350:2257-64.
12. Perez-Rodriguez J, Shenghan L, Ehst BD, et al. Nephrogenic systemic fibrosis: Incidence, associations and effect of risk factor assessment: report of 33 cases. Radiology 2009;250:371-7.
13. Powell T, Müller NL. Imaging of acute pulmonary thromboembolism: should spiral computed tomography replace the ventilation-perfusion scan? Clin Chest Med 2003;24:29-38.
14. Ribeiro A, Lindmarker P, Johnsson H, et al. Pulmonary embolism: one-year follow-up with echocardiography doppler and five-year survival analysis. Circulation 1999;99:1325-30.
15. Simonneau G, Robbins IM, Beghetti M, et al. Updated clinical classification of pulmonary hypertension. J Am Coll Cardiol 2009;54:43-54.
16. Soloff LA, Rodman T. Acute pulmonary embolism. Am Hearth J 1967;74:829-47.
17. Sostman HD, Stein PD, Gottschalk A, et al. Acute pulmonary embolism: sensitivity and specificity of ventilation-perfusion scintigraphy in PIOPED II Study. Radiology 2008:246:941-6.
18. Stein PD, Fowler SE, Goodman LR, et al The PIOPED II Investigators multidetector computed tomography for acute pulmonary embolism. N Engl J Med 2006;354:2317-27.
19. Stein PD, Gottschalk A, Sostman D, et al. Methods of prospective investigation of pulmonary embolism diagnosis III (PIOPED III). Semin Nucl Med 2008;38:462-70.
20. Tapson VF, Humbert M. Incidence and prevalence of chronic thromboembolic pulmonary hypertension - From acute to chronic pulmonary embolism. Proc Am Thorac Soc 2006;3:564-7.
21. Torbicki A, Perrier A, Konstantinides S, et al. Guidelines on the diagnosis and management of acute pulmonary embolism: the task force for the diagnosis and management of acute pulmonary embolism of the European Society of Cardiology (ESC). Eur Heart J 2008;29:2276-315.

6-2
CAPÍTULO

Tromboembolia Pulmonar Crônica

Nestor L. Müller
C. Isabela S. Silva

I. INTRODUÇÃO

Generalidades

A tromboembolia pulmonar (TEP) crônica é definida como aquela que permanece por um período mínimo de três meses depois de um episódio agudo. Estudos recentes demonstram que em aproximadamente 96% dos pacientes que sobrevivem ao quadro agudo de embolia pulmonar ocorrem fragmentação mecânica e degeneração fibrinolítica do trombo por meio de tratamento clínico ou resolução espontânea. Em cerca de 4% dos pacientes há uma incompleta lise do trombo, com recanalização parcial na vasculatura pulmonar, organização e extensão proximal do trombo. Em pacientes com embolismo agudo extenso ou embolismo recorrente, o processo pode resultar em hipertensão pulmonar (Cap. 6-3).

Achados clínicos e laboratoriais

Muitos pacientes são assintomáticos. Quando a TEP crônica é extensa e causa hipertensão pulmonar, o principal sintoma é a dispneia progressiva. Outros achados incluem tosse seca, dor torácica atípica, taquicardia, síncope e, eventualmente, *cor pulmonale*. Embora esses sinais e sintomas sejam inespecíficos, deve-se suspeitar de TEP em indivíduos com esses achados clínicos, fatores predisponentes bem caracterizados (p. ex., hipercoagulabilidade e estase venosa) e história de tromboembolia pulmonar prévia.

II. ACHADOS DE IMAGEM

Radiografia de Tórax

- A radiografia pode ser normal ou mostrar áreas com redução da vascularização.
- Aumento dos calibres das artérias pulmonares centrais, com rápido afilamento dos vasos à medida que progridem para a periferia pulmonar, e aumento do ventrículo direito sugerem presença de hipertensão pulmonar (Fig. 6-2-1).

Cintilografia Pulmonar

- Os achados típicos da cintilografia de inalação-perfusão consistem em defeitos perfusionais subsegmentares e segmentares e ventilação preservada (Fig. 6-2-2).

Angiotomografia Computadorizada do Tórax

- Localização excêntrica dos êmbolos pulmonares (Fig. 6-2-3).
- Trombo ocluindo completamente uma artéria associado a redução do diâmetro da artéria ocluída (Fig. 6-2-4).
- Estreitamento abrupto do diâmetro arterial.
- Recanalização das falhas de enchimento intraluminal.
- Membrana (*web*) intraluminal (Fig. 6-2-5).
- Calcificação no interior do êmbolo pode ser encontrada, sendo mais frequente em paciente com hipertensão pulmonar (Fig. 6-2-6).
- Dilatação das artérias pulmonares centrais e brônquicas (Fig. 6-2-7).
- Áreas do parênquima pulmonar com vascularização diminuídas.

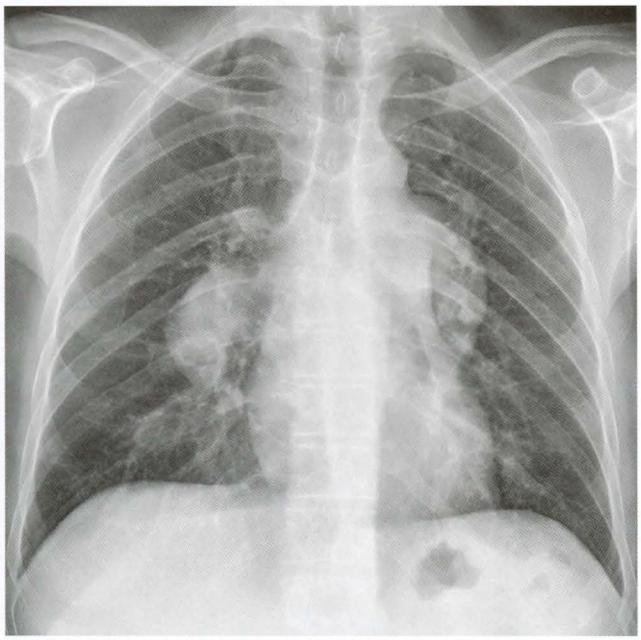

FIGURA 6-2-1. Radiografia de tórax demonstra aumento dos calibres das artérias pulmonares centrais e rápido afilamento dos vasos em paciente com tromboembolia pulmonar crônica.

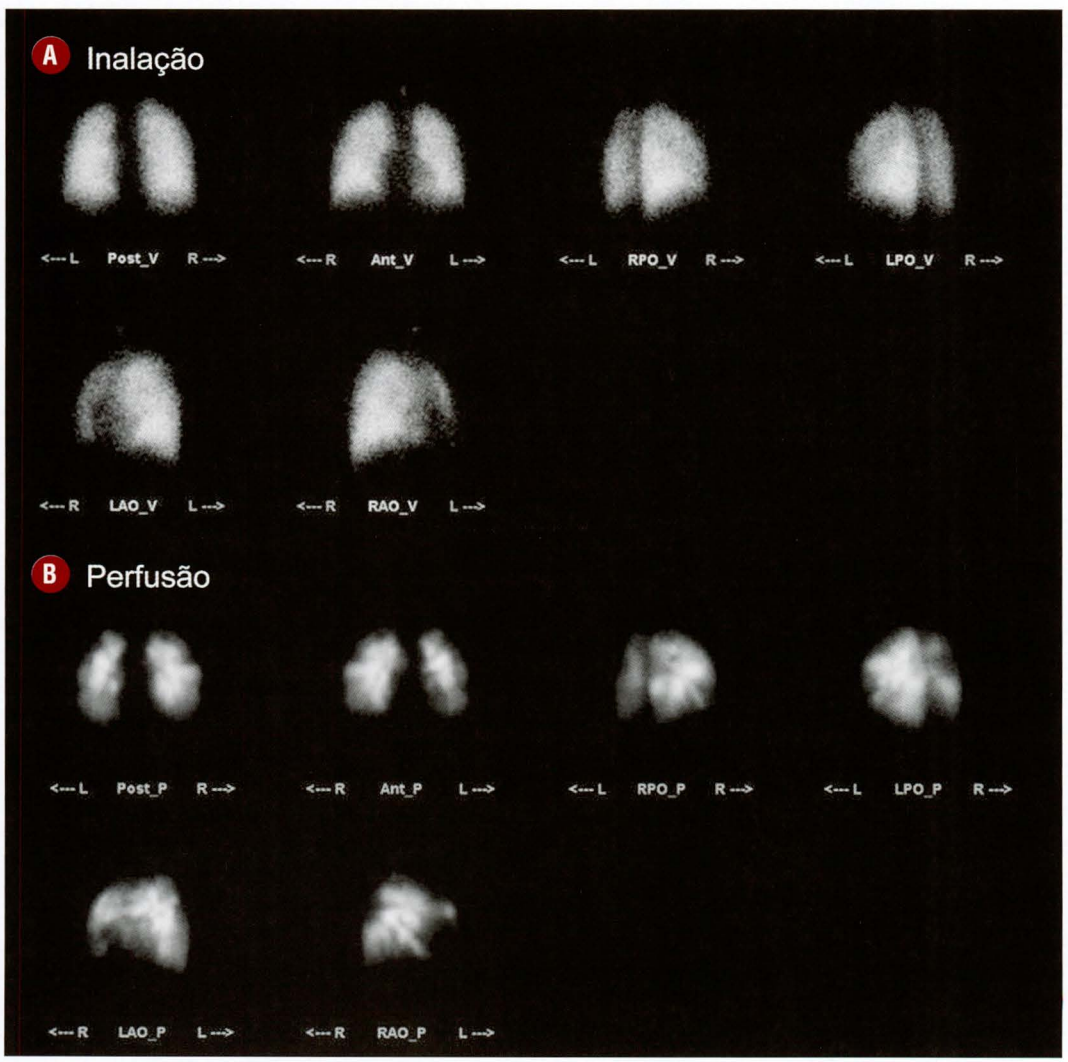

FIGURA 6-2-2. Cintilografia em tromboembolia pulmonar crônica. **A**, Cintilografia de inalação normal. **B**, Na cintilografia de perfusão observam-se múltiplos defeitos segmentares e subsegmentares.

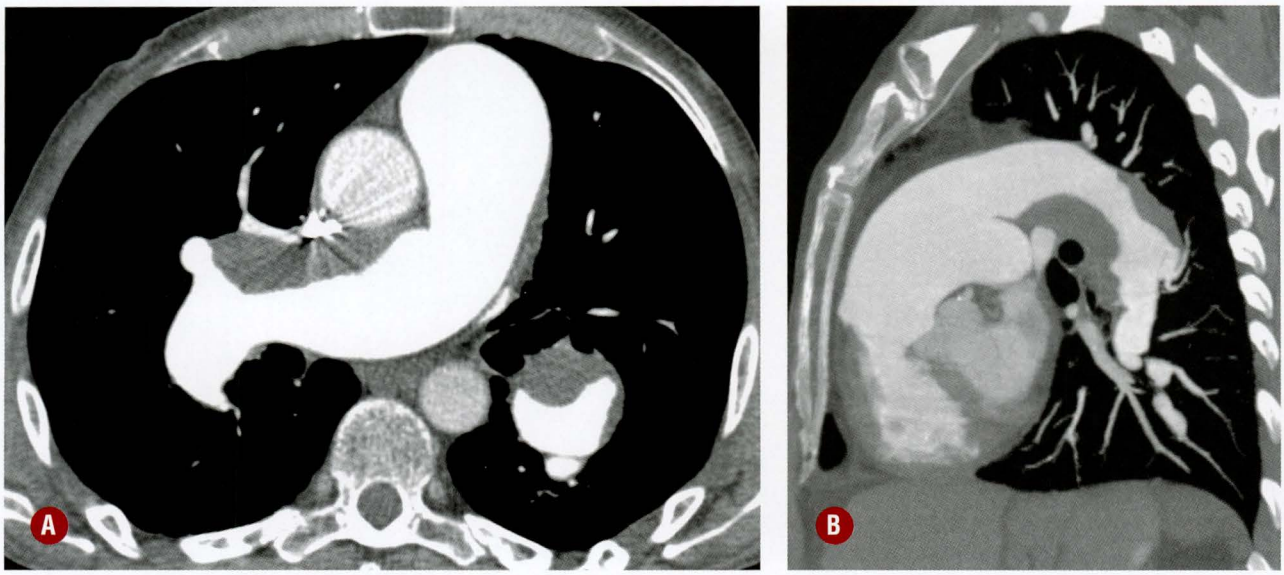

FIGURA 6-2-3. **A,** Angiotomografia computadorizada do tórax demonstra aumento do diâmetro das artérias pulmonares e localização excêntrica dos êmbolos pulmonares. **B,** Reformatação sagital mostra aumento do diâmetro do tronco da artéria pulmonar e localização excêntrica dos êmbolos na artéria pulmonar esquerda.

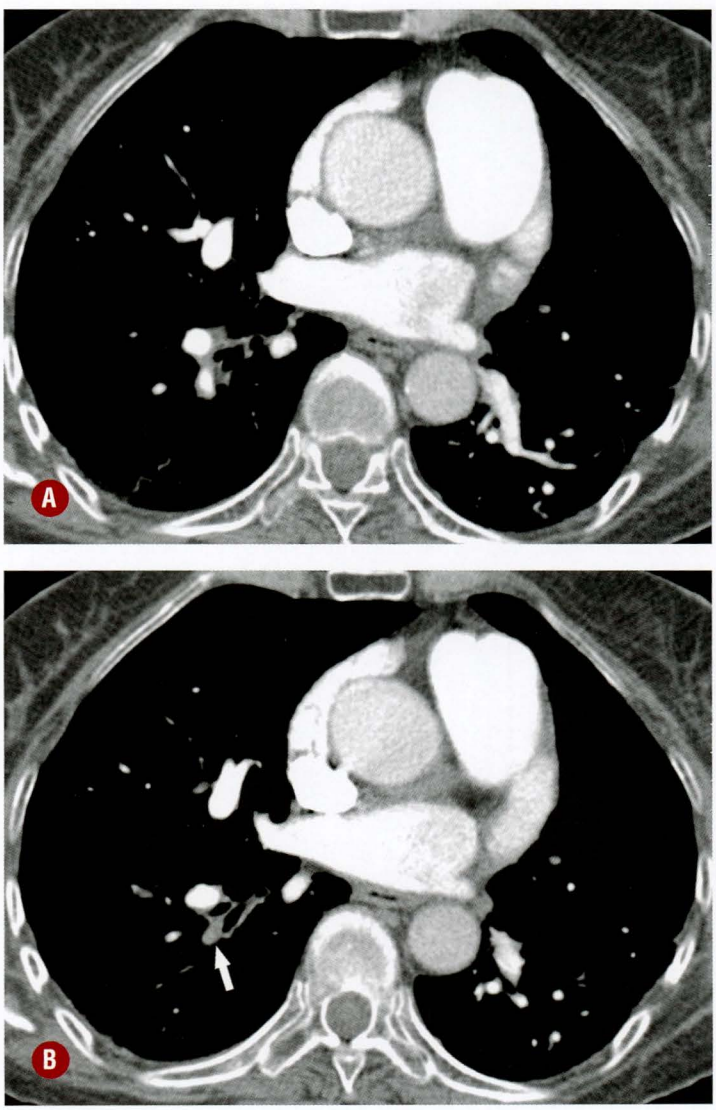

FIGURA 6-2-4. **A,** Angiotomografia computadorizada do tórax mostra boa opacificação das artérias pulmonares. **B,** Angiotomografia poucos milímetros mais caudal a **A** demonstra completa obstrução da artéria segmentar basal posterior direita (seta), que apresenta diâmetro reduzido.



FIGURA 6-2-5. Angiotomografia computadorizada do tórax demonstra membrana (setas) dentro do lúmen da artéria interlobar direita.

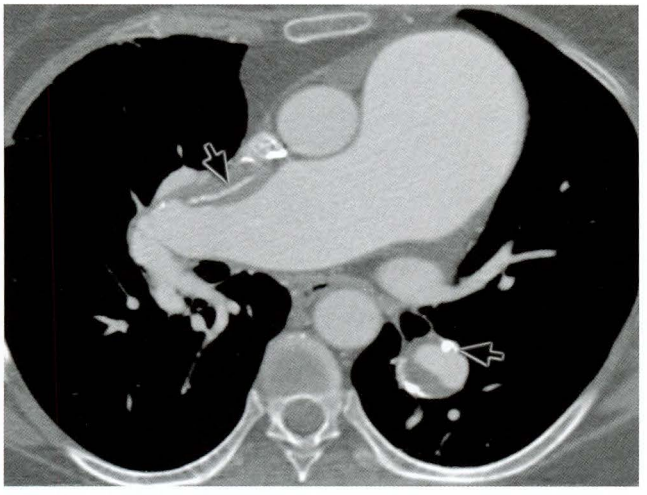

FIGURA 6-2-6. Hipertensão arterial pulmonar em paciente com tromboembolia crônica. Angiotomografia computadorizada do tórax demonstra dilatação do tronco da artéria pulmonar e das artérias pulmonar direita e interlobar esquerda. Existem trombos excêntricos e parietais com calcificação (setas) nas artérias pulmonar direita e interlobar esquerda.

- Parênquima pulmonar com padrão de atenuação (perfusão) em mosaico (Fig. 6-2-8).

Arteriografia Pulmonar

- Reservada para pacientes com tromboembolia crônica e hipertensão pulmonar considerados para tromboendarterectomia (Cap. 6-3).

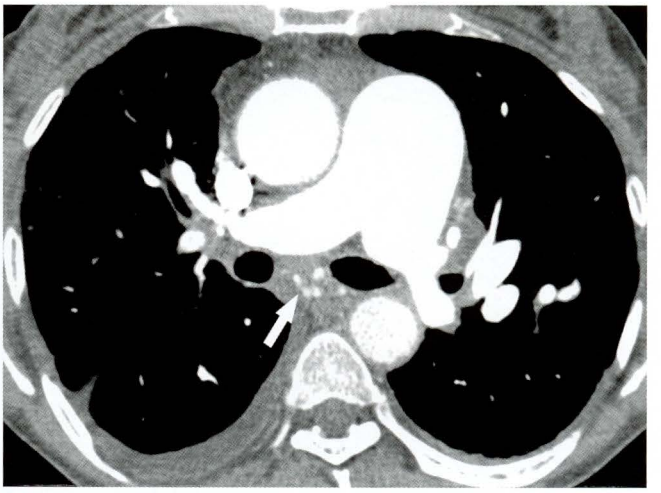

FIGURA 6-2-7. Angiotomografia computadorizada do tórax mostra aumento do diâmetro da artéria pulmonar principal e de várias artérias brônquicas (seta). Nota-se também pequeno derrame pleural à direita.

Recomendações

O primeiro exame realizado em pacientes com suspeita clínica de TEP crônica geralmente é a cintilografia. A cintilografia pulmonar normal afasta o diagnóstico de tromboembolia pulmonar crônica. Na prática clínica, o exame de escolha para confirmar o diagnóstico e avaliar a extensão do embolismo é a angiotomografia computadorizada do tórax.

III. DIAGNÓSTICO DIFERENCIAL PRINCIPAL

- A combinação de áreas de atenuação e vascularização diminuídas e áreas com atenuação e vascularização normais ou aumentadas (padrão de atenuação e perfusão em mosaico) pode resultar de diminuição da perfusão pulmonar secundária à obstrução das artérias pulmonares ou, mais comumente, à obstrução brônquica ou bronquiolar. A causa vascular mais comum é a TEP crônica, muitas vezes associada a aumento do tamanho do tronco da artéria pulmonar principal na tomografia computadorizada de alta resolução (TCAR). Nas doenças obstrutivas das vias aéreas, o padrão de atenuação e perfusão em mosaico está frequentemente associado a outros achados (p. ex., bronquiectasias) e é acentuado na TCAR expiratória (aprisionamento aéreo).
- Diminuição da perfusão pulmonar secundária a obstrução das artérias pulmonares também pode ocorrer por compressão extrínseca das artérias pulmonares (p. ex., carcinoma pulmonar, mediastinite fibrosante) e em doenças que promovem obstrução direta (p. ex., tumores vasculares).
- Na maioria dos casos, o diagnóstico de TEP crônica pode ser estabelecido com certeza na angiotomografia computadorizada do tórax.

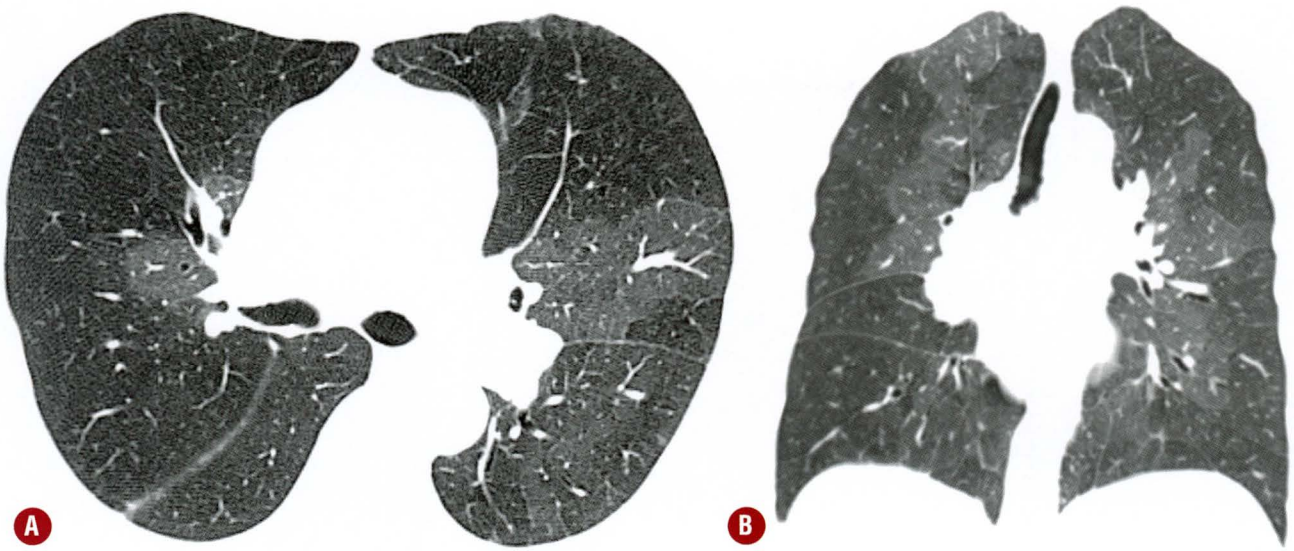

FIGURA 6-2-8. Imagem axial de TC de alta resolução (**A**) e reformatação coronal (**B**) demonstram áreas de atenuação e vascularização diminuídas e áreas com atenuação e vascularização normais ou aumentadas (padrão de atenuação e perfusão em mosaico).

LITERATURA RECOMENDADA

1. Auger WR, Kim NH, Kerr KM, Test VJ, Fedullo PF. Chronic thromboembolic pulmonary hypertension. Clin Chest Med 2007;28(1):255-69.
2. Castañer E, Gallardo X, Ballesteros E, et al. CT diagnosis of chronic pulmonary thromboembolism. Radiographics 2009;29(1):31-50; discussion 50-3.
3. Coulden R. State-of-the-art imaging techniques in chronic thromboembolic pulmonary hypertension. Proc Am Thorac Soc 2006; 3(7):577-83.
4. Dias BA, Jardim C, Hovnanian A, et al. Hipertensão pulmonar associada ao tromboembolismo pulmonar crônico: limitações diagnósticas. J Bras Pneumol 2008;34:749-52.
5. Dornas AP, Campos FT, Rezende CJ, et al. Intimal sarcoma of the pulmonary artery: a differential diagnosis of chronic pulmonary thromboembolism. J Bras Pneumol 2009;35(8):814-8.
6. Han D, Lee KS, Müller NL, et al. Thrombotic and nonthrombotic pulmonary arterial embolism: spectrum of imaging findings. Radiographics 2003;23:1521-39.
7. Hoeper M, Mayer E, Simonneau G, et al. Chronic thromboembolic pulmonary hypertension. Circulation 2006;113:2011-20.
8. Pengo V, Lensing AW, Prins MH, et al. Incidence of chronic thromboembolic pulmonary hypertension after pulmonary embolism. N Engl J Med 2004 27;350(22):2257-64.
9. Wittram C, Kalra MK, Maher MM, et al. Acute and chronic pulmonary emboli: angiography-CT correlation. AJR Am J Roentgenol 2006;186(6 Suppl 2):S421-9.
10. Remy-Jardin M, Louvegny S, Remy J, et al. Acute central thromboembolic disease: posttherapeutic follow-up with spiral CT angiography. Radiology 1997;203(1):173-80.

CAPÍTULO 6-3

Hipertensão Pulmonar

Mário Terra Filho
Marcos Rinaldo Manzini

I. INTRODUÇÃO

Generalidades

A hipertensão arterial pulmonar (HAP) pode ser definida quando existe aumento da pressão média de artéria pulmonar (PMAP) para valores superiores a 25 mmHg em repouso, ou maiores que 30 mmHg ao exercício, associada a pressão de oclusão (PO) inferior a 15 mmHg, medidas realizadas sempre por cateterismo direito. Achados pressóricos entre 26 e 35 mmHg são considerados hipertensão leve; de 36 a 45 mmHg, hipertensão moderada; acima de 45 mmHg, hipertensão grave.

Em alguns casos, pode ser encontrado aumento de pressão arterial pulmonar sem que o paciente demonstre quaisquer alterações clínicas, radiológicas ou eletrocardiográficas. Vale lembrar que, nos pacientes idosos, a pressão arterial pode estar elevada, principalmente durante os esforços, porém sem qualquer doença associada.

Etiologia e Classificação

Usualmente a classificação da HAP depende do local de acometimento vascular, podendo ser de origem pré-capilar ou pós-capilar (Quadro 6-3-1). As causas pré-capilares incluem doença hipertensiva arterial pulmonar idiopática (HAPI), doença trombótica e não trombótica, obstrução vascular proximal por tumor ou vasculites, doenças cardíacas congênitas e doenças pleuroparenquimatosas. Entre as causas pós-capilares de HAP incluem-se as doenças que aumentam a pressão venosa, como aquelas que comprometem as câmaras cardíacas esquerdas, mixoma atrial, doença venoclusiva e a hemangiomatose capilar pulmonar.

Completando essa classificação quanto ao local de acometimento vascular, a Organização Mundial da Saúde (OMS), em seu encontro de 1973, definiu uma classificação clínica, individualizando as diferentes categorias dentro dos achados fisiopatológicos, apresentação clínica e na opção terapêutica. Desde então, duas novas atualizações foram realizadas: Evian, em 1998, e Veneza, em 2003 (Quadro 6-3-2). Em 2008, após a quarta edição do Simpósio Mundial de Hipertensão Pulmonar em Dana Point, Califórnia, um grupo de especialistas organizou a atualização da classificação clínica da hipertensão arterial (Quadro 6-3-3). Exemplos das modificações dessa nova classificação são a colocação de esquistossomose e anemia hemolítica crônica como doenças separadas no subgrupo de HAP associada a causas identificáveis e a colocação de doença pulmonar venoclusiva e hemangiomatose pulmonar capilar em um grupo separado.

Fisiopatologia da Hipertensão Pulmonar

A HAP, independente da etiologia, acarreta um grau de dilatação pulmonar e consequente aterosclerose. Outros achados comuns incluem fibrose intimal e espessamento da camada muscular das artérias e arteríolas, estas últimas como consequência da hiperplasia e da hipertrofia muscular, caracterizando o achado patológico de arteriopatia plexogênica. Essas anormalidades incluem proliferação celular intimal e fibrose, necrose fibrinoide e vasculites.

QUADRO 6-3-1. Causas de Hipertensão Pulmonar

Doenças pré-capilares

- Doença dos Pequenos Vasos
  - Hipertensão pulmonar idiopática, hipertensão portopulmonar, doenças do tecido conectivo, infecção pelo HIV
- Obstrução da Artéria Pulmonar
  - Doença tromboembólica crônica e não trombótica (tumores, metástases, parasitas etc.)
- Doenças de Hiperfluxo
  - Doenças cardíacas congênitas com *shunt*
- Doenças Pleuropulmonares
  - DPOC, bronquiectasias, fibrose cística
- Deformidades da Caixa Torácica
- Hipoventilação Alveolar
  - Doenças neuromusculares, obesidade, apneia obstrutiva do sono

Doenças Pós-capilares

- Doença pulmonar venoclusiva
- Hemangiomatose capilar pulmonar
- Doenças do coração esquerdo
- Doenças da válvula mitral
- Mixoma atrial
- Mediastinite fibrosante

QUADRO 6-3-2. Classificação Clínica da Hipertensão Pulmonar (Veneza, 2003)

Grupo 1 - Hipertensão arterial pulmonar

- 1.1 Idiopática
- 1.2 Familiar

Relacionada com:

- 1.3 Doenças do colágeno
- 1.4 Hipertensão portopulmonar
- 1.5 Infecção pelo HIV, drogas e toxinas
- 1.6 Anorexígenos
- 1.7 Cardiopatia congênita
- 1.8 Hipertensão arterial persistente do recém-nascido
- 1.9 Hemangiomatose capilar pulmonar
- 1.10 Doença pulmonar venoclusiva

Grupo 2 - Hipertensão pulmonar por doenças do coração esquerdo

- 2.1 Hipertensão arterial sistêmica
- 2.2 Coronariopatias/valvulopatias

Grupo 3 - Hipertensão pulmonar por doença pulmonar e/ou hipóxia

- 3.1 DPOC
- 3.2 Doença intersticial pulmonar
- 3.3 Distúrbios do sono, hipoventilação
- 3.4 Anormalidades do desenvolvimento

Grupo 4 - Hipertensão pulmonar por doença trombótica e/ou embólica crônica

- 4.1 Obstrução tromboembólica das artérias pulmonares proximais
- 4.2 Obstrução tromboembólica das artérias pulmonares distais
- 4.3 Embolia pulmonar não trombótica (tumor, parasitas, corpos estranhos)

Grupo 5 - Miscelânea

- 5.1 Sarcoidose
- 5.2 Histiocitose pulmonar das células de Langerhans
- 5.3 Linfangioliomiomatose
- 5.4 Mediastinite fibrosante
- 5.5 Compressão de vasos pulmonares (linfonodomegalias, tumores)

QUADRO 6-3-3. Atualização da Classificação Clínica da Hipertensão Pulmonar (Dana Point, 2008)

1. Hipertensão arterial pulmonar
   - 1.1 Hipertensão arterial pulmonar idiopática
   - 1.2 **Genética**
     - 1.2.1 **BMPR2**
     - 1.2.2 **ALK1, endoglin (com ou sem telangiectasia hemorrágica hereditária)**
     - 1.2.3. **Desconhecida**
   - 1.3. Induzida por drogas e toxinas
   - 1.4. Associada a:
     - 1.4.1 Doenças do tecido conectivo
     - 1.4.2 Infecção pelo HIV
     - 1.4.3 Hipertensão portal
     - 1.4.4 Doenças cardíacas congênitas
     - 1.4.5 **Esquistossomose**
     - 1.4.6 Anemia hemolítica crônica
   - 1.5 Hipertensão pulmonar persistente do recém-nascido
   - 1.6 Doença pulmonar venoclusiva e/ou hemangiomatose capilar pulmonar
2. Hipertensão pulmonar por doenças do coração esquerdo
   - 2.1 **Disfunção sistólica**
   - 2.2 **Disfunção diastólica**
   - 2.3 Doenças valvulares
3. Hipertensão pulmonar decorrente de doenças pulmonares ou hipóxia
   - 3.1 Doença pulmonar obstrutiva crônica
   - 3.2 Doença pulmonar intersticial
   - 3.3 Outras doenças pulmonares associadas a restrição/obstrução
   - 3.4 Doença ventilatória do sono
   - 3.5 Distúrbios alveolares hipoventilatórios
   - 3.6 Exposição crônica a grandes altitudes
4. **Hipertensão pulmonar por tromboembolismo crônico**
5. **Hipertensão pulmonar por mecanismos multifatoriais**
   - 5.1 Doenças hematológicas: esplenectomia, doenças mieloproliferativas
   - 5.2 Doenças sistêmicas: **sarcoidose, histiocitose pulmonar das células de Langerhans**, linfangioliomiomatose, neurofibromatose, vasculites
   - 5.3 **Doenças metabólicas: de depósito de glicogênio, de Gaucher, da tireoide**
   - 5.4 **Outros: obstrução tumoral, mediastinite fibrosante, insuficiência renal crônica em diálise**

Nota: Os itens em negrito representam as principais modificações da classificação de Veneza, 2003 (Quadro 6-3-2). Adaptado da referência Simonneau G, Robbins IM, Beghetti M, et al. Updated clinical classification of pulmonary hypertension. J Am Coll Cardiol 2009;54 (1 Suppl):S43-54.
BMPR2 = *bone morphogenetic protein receptor* tipo 2; ALK1 = *activin receptor-like kinase* tipo 1.

Achados Clínicos e Laboratoriais

Os sintomas dos pacientes com HAP são inespecíficos. A dispneia relacionada com os esforços é o sintoma mais precoce e frequente, tendo caráter progressivo e reflete a incapacidade do sistema cardiovascular em aumentar o débito cardíaco no esforço. Outros sintomas que podem estar presentes são fadiga, pré-síncope, síncope, dor torácica e palpitações. A hemoptise e a rouquidão (ocasionada por compressão do nervo laríngeo recorrente por ramos dilatados da artéria pulmonar) são sintomas incomuns. A associação entre síncope e hemoptise reflete um quadro de péssimo prognóstico.

Os achados do exame físico do paciente são bastante variáveis de acordo com o estágio da doença: desde um aspecto normal até a presença marcante de sinais de insuficiência cardíaca direita (edema de membros inferiores, hiperfonese de P2, turgescência jugular, hepatomegalia). Alguns achados ao exame físico podem contribuir para a identificação da eventual causa associada à HAP. Alterações cutâneas, telangiectasias e esclerodactilia impõem a investigação de doenças do tecido conjuntivo. A hipoventilação como causa da HAP deve ser investigada principalmente em pessoas obesas ou com deformidades da caixa torácica. Todas as formas de hipertensão ocorrem sem predomínio de sexo e faixa etária, exceto a HAPI, mais comum em mulheres na terceira década de vida.

Os métodos de investigação laboratorial e radiológicos da HAP são vastos. Recentemente foram desenvolvidas diretrizes em âmbito nacional para diagnóstico e tratamento, em que um roteiro diagnóstico é proposto, e é apresentado neste capítulo (Quadro 6-3-4) após adaptação.

II. ACHADOS DE IMAGEM

Radiografia de Tórax

- A radiografia de tórax com incidência em PA é o primeiro passo na investigação radiológica na suspeita de HAP.
- Os achados vasculares típicos na radiografia de tórax em portadores da HAP consistem em aumento dos calibres das

QUADRO 6-3-4. Investigação Diagnóstica da Hipertensão Pulmonar

Exame complementar	Condição associada à HAP
Ecocardiograma (microbolhas e transesofágico na suspeita de *shunt*)	Cardiopatia esquerda, congênitas e valvulopatias
Radiografia simples, tomografia de tórax, espirometria	DPOC, tromboembolia, doenças intersticiais e defeitos da caixa torácica
Oximetria noturna e polissonografia	Distúrbios do sono
Cintilografia V/Q Angiotomografia do tórax Arteriografia	Tromboembolismo crônico
FAN, fator reumatoide, ANCA Sorologias para HIV e vírus das hepatites C e B	Doenças do tecido conectivo, vasculites AIDS, hepatites B ou C
Função hepática/PPF Biópsia retal Ultrassom de abdome	Hipertensão portopulmonar Esquistossomose

DPOC: doença pulmonar obstrutiva crônica; FAN: fator antinuclear; ANCA: anticorpos anticitoplasma de neutrófilos; PPF: exame parasitológico de fezes.

artérias centrais, com rápido afilamento dos vasos à medida que progridem para a periferia pulmonar (Figs. 6-3-1 e 6-3-2). Essa propriedade quanto à diferença de calibre dos vasos centrais em relação aos periféricos ocorre independente da etiologia.

- A área cardíaca pode estar aumentada, principalmente à custa de câmaras direitas, ou normal.
- Um achado radiográfico não usual da hipertensão pulmonar grave é a calcificação vascular. Geralmente está localizada na artéria pulmonar principal e em seus ramos, nos hilos e ocasionalmente nos ramos lobares. Quando encontrado, podemos associá-lo a um acentuado aumento da resistência vascular pulmonar ou a uma doença vascular irreversível.
- Embora a presença de HAP possa ser avaliada pela radiografia simples de tórax por intermédio de vários sinais já citados, sua sensibilidade é baixa e seu grau de acurácia na estimativa da gravidade de hipertensão é controverso. Esse exame é de grande valia principalmente para afastar ou sugerir causas de HAP, como a doença pulmonar obstrutiva crônica (DPOC), fibrose pulmonar e doenças granulomatosas.

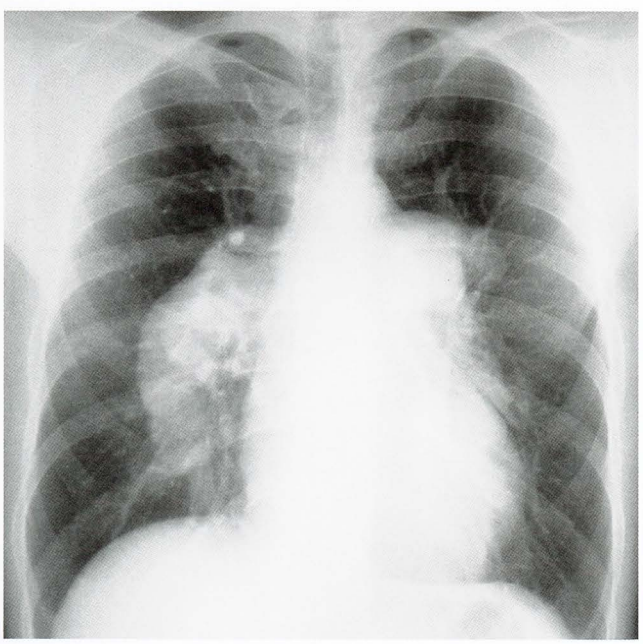

FIGURA 6-3-1. Radiografia de tórax em PA mostra acentuada dilatação das artérias pulmonares centrais e oligoemia periférica em paciente com comunicação interatrial. PMAP = 72 mmHg.

Tomografia Computadorizada

- A tomografia computadorizada (TC) de tórax é um importante método diagnóstico na suspeita da doença hipertensiva pulmonar. A combinação de angiotomografia de tórax em aparelhos com múltiplas fileiras de detectores e reconstruções com filtro de alta resolução possibilita maiores sensibilidade e especificidade na avaliação das artérias pulmonares principais e distais (Fig. 6-3-3), bem como do parênquima pulmonar na vigência de alterações de fluxo sanguíneo.
- A mensuração da artéria pulmonar principal deve ser feita próximo à sua bifurcação e lateralmente à aorta ascendente. Em adultos o diâmetro normal é de até 29 mm. Acima desse valor podemos sugerir que um indivíduo esteja com HAP, desde que existam achados clínicos e de história compatíveis. O valor do método fica bem estabelecido quando demonstramos suas sensibilidade e especificidade, respectivamente de 69% a 87% e 89% a 100%.
- Um diâmetro da artéria pulmonar maior que o da aorta ascendente ao mesmo nível tem sensibilidade de 70% e especificidade de 92% no diagnóstico de hipertensão pulmonar.
- A prevalência dos achados parenquimatosos da HAP, como padrão de atenuação (perfusão) em mosaico, nódulos centrolobulares, opacidades com atenuação em vidro fosco e

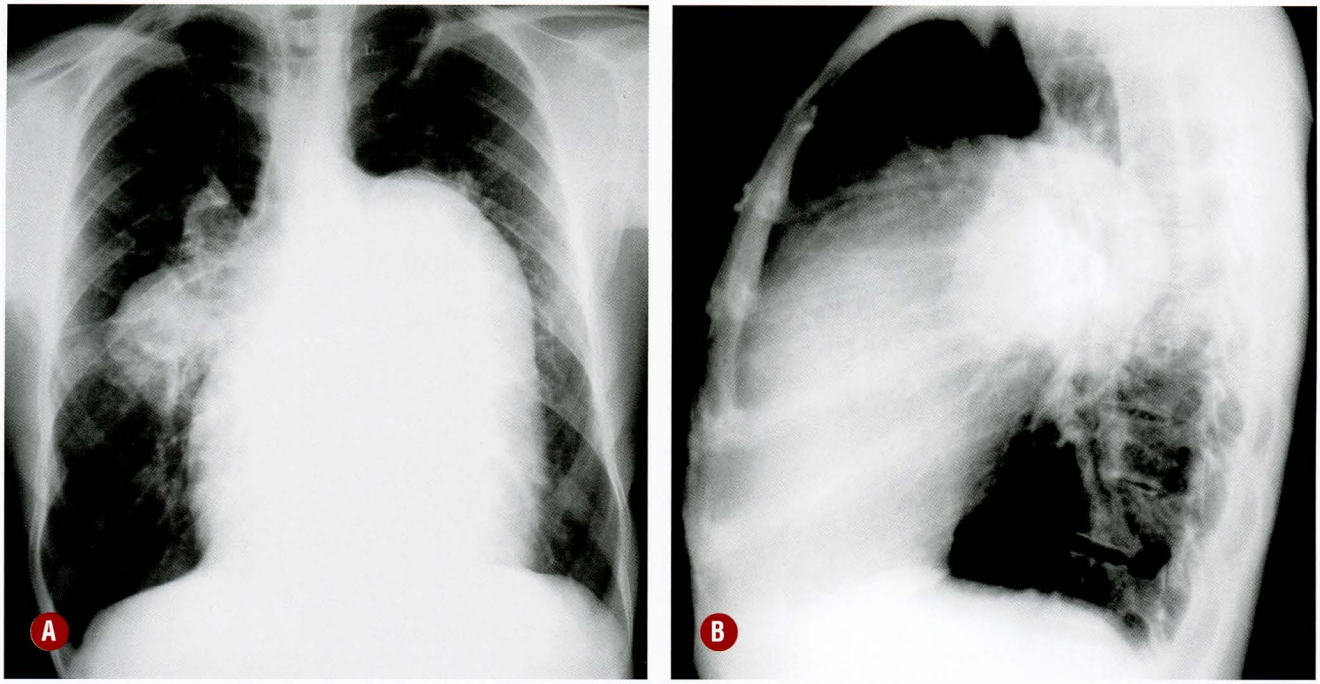

FIGURA 6-3-2. Hipertensão arterial pulmonar em paciente com esquistossomose. **A,** Radiografia de tórax em PA demonstra aumento do tronco pulmonar e do ramo arterial direito e afilamento dos vasos pulmonares periféricos. **B,** Radiografia de tórax em perfil evidencia acentuada dilatação da artéria pulmonar.

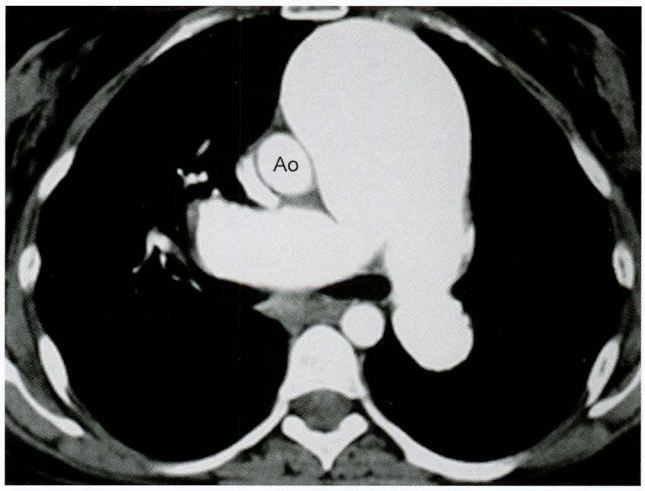

FIGURA 6-3-3. Hipertensão arterial pulmonar em paciente com esquistossomose. Angiotomografia computadorizada do tórax demonstra importante dilatação do tronco e das artérias pulmonares. Ao, aorta. PMAP = 50 mmHg.

espessamento dos septos interlobulares, depende da etiologia e do mecanismo da hipertensão.

- Outros achados que podem ser encontrados incluem derrame ou espessamento pleural e, em pacientes com hipertensão pulmonar grave, pequeno derrame pericárdico.

Ressonância Magnética

- Além da possibilidade de ser utilizada na mensuração do diâmetro da artéria pulmonar, podemos usar a ressonância magnética (RM) para visualizar a direção e a velocidade do fluxo sanguíneo nas câmaras cardíacas e nos grandes vasos, obtendo com isso imagens precisas das estruturas cardiovasculares.
- Por ser um método não invasivo e por não emitir radiação ionizante, essa técnica é de escolha quando necessitamos de um longo seguimento das alterações cardíacas estruturais, complementando os achados ecocardiográficos.
- Em geral, estudos por meio de RM em pacientes com HAP mostram mudanças características nas anatomias cardíaca e vascular, entre outras a hipertrofia do ventrículo direito e a dilatação das artérias pulmonares.

Ecocardiografia

- A ecocardiografia é o método não invasivo mais preciso para avaliar a presença de HAP. Esse exame, realizado com Doppler de ondas contínuas ou Doppler pulsado, pode determinar a pressão sistólica do ventrículo direito, usada na estimativa da pressão da artéria pulmonar.
- Uma vantagem da avaliação ecocardiográfica no estudo hemodinâmico dos pulmões é a possibilidade da realização de medições durante um aumento no esforço cardíaco, resposta a um exercício ou agente inotrópico (ecocardiograma de estresse). Medidas pressóricas invasivas obtidas sob esforço só são realizadas em poucos centros de referência para HAP.

Cintilografia de Inalação-Perfusão

- O principal papel da cintilografia de inalação-perfusão é na diferenciação entre HAPI e hipertensão pulmonar do tromboembolismo crônico. Para essa diferenciação etiológica o método possui sensibilidade e especificidade de aproximadamente 90% a 100% e 94% a 100%, respectivamente.

- É usada principalmente em pacientes com contraindicação para a angiotomografia ou, então, para complementar as informações radiológicas.

Arteriografia

- A arteriografia pulmonar é o exame definitivo para o estadiamento vascular da hipertensão pulmonar do tromboembolismo crônico.
- É um procedimento de grande importância em pacientes que estão sendo avaliados para uma tromboendarterectomia. Esse procedimento, além de permitir uma boa visão contrastada da vascularização pulmonar, também é capaz de proporcionar, desde que se utilizem os cateteres e transdutores adequados, a quantificação das pressões da artéria pulmonar, manobra que deve ser sempre realizada junto com a medida da resistência vascular pulmonar, do débito cardíaco e da pressão capilar pulmonar.

A. HIPERTENSÃO PULMONAR PRÉ-CAPILAR

■ Hipertensão Arterial Pulmonar Idiopática (HAPI) e Condições Relacionadas

I. INTRODUÇÃO

Generalidades

Doença arterial pulmonar rara, com incidência de 1-2 para 1 milhão de pessoas na população geral. O diagnóstico normalmente é feito em torno dos 36 anos, com predominância do sexo feminino (1.7: 1). Apesar de a maior parte dos casos ser esporádica, em até 10% dos indivíduos é possível identificar um componente familiar. O intervalo médio do início dos sintomas ao diagnóstico de HAPI pode chegar a dois anos, com sobrevida média inferior a três anos se não tratada adequadamente.

Achados Clínicos

A sintomatologia principal inclui dispneia aos esforços, com início insidioso, além de achados cardiológicos de *cor pulmonale*. A morte acontece em poucos anos. Também podemos encontrar como manifestações menos frequentes síncope, dor torácica e tosse.

II. ACHADOS DE IMAGEM

Radiografia e Tomografia Computadorizada do Tórax

- Aumento do calibre dos vasos pulmonares (Fig. 6-3-4).
- Afilamento dos vasos no sentido da periferia pulmonar e oligoemia.
- Sinais de cardiomegalia direita.
- Tortuosidade dos vasos pulmonares periféricos.
- Em alguns pacientes com hipertensão arterial pulmonar idiopática, a TC com cortes finos pode mostrar, na janela de pulmão, opacidades focais e nódulos centrolobulares com atenuação em vidro fosco que podem corresponder a hemorragia, congestão vascular ou depósitos de granulomas de colesterol. O padrão de atenuação (perfusão) em mosaico também pode ser identificado em alguns pacientes

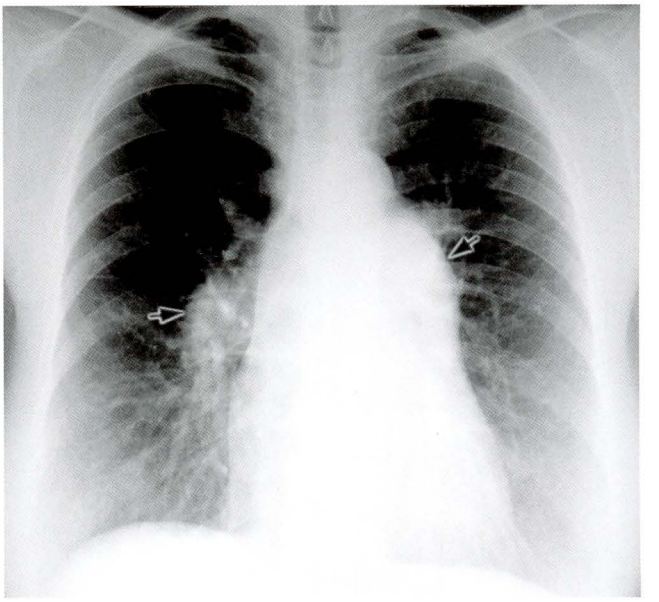

FIGURA 6-3-4. Hipertensão arterial pulmonar idiopática. Radiografia de tórax em PA demonstra abaulamento do tronco pulmonar e das artérias pulmonares (setas). PMAP = 65 mmHg.

■ Hipertensão Portopulmonar

I. INTRODUÇÃO

Generalidades

A hipertensão pulmonar é uma das complicações da doença hepática crônica, particularmente a acompanhada de hipertensão portal. A prevalência de HAP em pacientes com cirrose hepática é baixa (0,61% a 0,73%). De grande importância no Brasil, a doença hepatoesplênica, causada pelo *Schistosoma mansoni*, tem alta prevalência no nosso país e atinge mais de 200 milhões de pessoas em todo o mundo.

Fisiopatologia

A fisiopatologia da HAP associada a esquistossomose é muito debatida, porém identificou-se que ovos do *S. mansoni* são implantados nas vênulas hepáticas, formando granulomas reacionais e desenvolvendo um grau de fibrose periportal e subsequente hipertensão da veia porta. Na presença de hipertensão portal, *shunts* porto-cava são formados, ocorrendo a migração dos ovos para os capilares pulmonares. Inicialmente acreditava-se que a simples obstrução dos vasos pelos ovos seria o fator desencadeante da doença, porém descobriu-se que outros fatores são relacionados com a HAP, como a disfunção endotelial que promove desequilíbrio entre as substâncias que controlam o tônus vascular, lesão de cisalhamento causada pelo hiperfluxo sanguíneo e reações inflamatórias na íntima, elementos importantes para o estabelecimento da vasculopatia.

Achados Clínicos

As características clínicas da HAP nos esquistossomóticos não diferem daquelas da HAPI, a não ser pelo tempo de evolução da doença. Chama a atenção nos portadores de esquistosso-

mose que, para um determinado valor de pressão, os diâmetros vasculares pulmonares são muito aumentados quando em comparação com a HAPI.

II. ACHADOS DE IMAGEM

Radiografia e Tomografia Computadorizada do Tórax

- Aumento do diâmetro das artérias pulmonares (Figs. 6-3-2 e 6-3-3).
- Afilamento das artérias no sentido da periferia pulmonar e oligoemia periférica.
- Aumento do diâmetro do ventrículo direito.
- Esplenomegalia.

■ Hipertensão Pulmonar Associada a Doença Imunológica Sistêmica

I. INTRODUÇÃO

Generalidades

A HAP não acompanhada de doença pulmonar parenquimatosa e manifesta na histologia por arteriopatia plexogênica pode ocorrer ocasionalmente nas doenças autoimunes do tecido conjuntivo, entre elas esclerose sistêmica progressiva, doença mista do tecido conjuntivo e no lúpus eritematoso sistêmico (LES). O fenômeno de Raynaud está frequentemente associado, sugerindo que a doença pulmonar representa parte de uma vasculopatia generalizada. A HAP também pode ocorrer em indivíduos com doença pulmonar intersticial autoimune, como artrite reumatoide e esclerose sistêmica progressiva. Nesses casos, as características radiológicas e patológicas são idênticas às apresentadas na doença pulmonar intersticial crônica por outras causas. A hipertensão raramente surge como complicação da vasculite pulmonar; é mais frequente na arterite de Takayasu ou na doença de Behçet.

II. ACHADOS DE IMAGEM

Radiografia e Tomografia Computadorizada do Tórax

- Aumento do diâmetro das artérias pulmonares centrais.
- Afilamento das artérias no sentido da periferia pulmonar e oligoemia periférica.
- Aumento do diâmetro do ventrículo direito.
- Presença ou não de doença pulmonar intersticial.

■ Hipertensão Pulmonar Associada a Infecção pelo HIV

A associação entre HAP e infecção pelo HIV está bem estabelecida, porém não existe evidência da atuação direta do vírus na vasculatura pulmonar. Acredita-se que ocorra uma resposta imunológica com alterações nos vasos pulmonares. Em muitos casos, as alterações patológicas são semelhantes às da hipertensão arterial pulmonar plexogênica. São relatados ainda achados vasculares de tromboembolia e doença venoclusiva nesses pacientes. A HAP ocorre em torno de 0,5% dos portadores dessa doença e o tratamento antiviral específico pode melhorar o quadro hipertensivo. Os achados radiológicos são similares aos da HAPI.

■ Hipertensão Pulmonar Causada por Tromboembolismo Crônico

I. INTRODUÇÃO

Generalidades

Pode ser definida como quadro de HAP observado após um período mínimo de três meses, depois de pelo menos um episódio de embolia pulmonar, desde que excluídas outras formas de HAP. É uma doença grave causada por obstrução das artérias pulmonares que não foi resolvida com o tratamento clínico habitual. Até há pouco tempo dificilmente se fazia o diagnóstico de hipertensão pulmonar causada por tromboembolismo crônico, principalmente porque os sinais e sintomas clínicos não são específicos, sendo frequentemente confundidos com outros distúrbios cardiovasculares. A história natural da tromboembolia pulmonar demonstra que, em aproximadamente 96% dos pacientes que sobrevivem ao quadro agudo de obstrução vascular, evolui com resolução espontânea ou por meio de tratamento clínico. Em aproximadamente 4% dos casos esse processo não ocorre, permitindo que o trombo se desenvolva no interior do vaso, obstruindo sua luz e produzindo um quadro de HAP. A resolução precoce da obstrução vascular ocorre por dois mecanismos: fragmentação mecânica e degeneração fibrinolítica do trombo.

Fisiopatologia

A patogênese da tromboembolia crônica ainda não está bem estabelecida. A maioria dos especialistas sustenta que a trombose *in situ* é um fator de progressão da doença por contribuir com a persistência da trombose. Existe um remodelamento incompleto do trombo intraluminal, principalmente naqueles pacientes com grande alteração perfusional e episódios recorrentes de tromboembolia. Em 4% a 5% dos pacientes há evolução para um quadro hipertensivo decorrente da obstrução/remodelamento vascular pulmonar.

Achados Clínicos

Muitos pacientes permanecem assintomáticos por longo período de tempo, evoluindo a seguir com quadro de dispneia progressiva, tosse crônica não produtiva, dor torácica atípica, taquicardia, síncope e, eventualmente, *cor pulmonale*. Os diagnósticos diferenciais incluem sarcoma, vasculites, mediastinite fibrosante e outras doenças não tromboembólicas.

II. ACHADOS DE IMAGEM

Angiotomografia Computadorizada do Tórax

- Artérias pulmonares centrais dilatadas.
- Trombo ocluindo completamente uma artéria tipicamente associado a redução do diâmetro da artéria ocluída (Fig. 6-3-5).
- Localização excêntrica dos êmbolos pulmonares com ou sem calcificação (Fig. 6-3-6).
- Estreitamento abrupto do diâmetro arterial.
- Recanalização das falhas de enchimento intraluminal.
- Dilatação das artérias brônquicas.

- Áreas com vascularização diminuída.
- Parênquima pulmonar com padrão de atenuação (perfusão) em mosaico (Fig. 6-3-7).

Cintilografia de Inalação-Perfusão

- Os achados típicos da cintilografia de inalação-perfusão consistem em defeitos perfusionais subsegmentares e segmentares e ventilação preservada (Fig. 6-3-8).

Arteriografia

Esse exame permite o estadiamento vascular, informação necessária para um bom preparo dos pacientes portadores de hipertensão pulmonar causada por tromboembolismo crônico candidatos a tromboendartectomia, que é o tratamento preferencial dessa moléstia, desde que associado a anticoagulação. Os achados incluem:

- artérias pulmonares dilatadas;
- áreas com vascularização diminuída;
- afilamento rápido dos vasos;
- tortuosidade vascular;
- *flushing* representando áreas de integridade vascular distal (Fig. 6-3-9);
- êmbolos representados por falhas de enchimento homogêneas.

III. DIAGNÓSTICO DIFERENCIAL PRINCIPAL

- O tromboembolismo crônico pode mimetizar outras doenças que promovem obstrução direta ou compressão extrínseca das artérias pulmonares, como mediastinite fibrosante (Fig. 6-3-10), tumores vasculares (Fig. 6-3-11) e linfonodomegalia mediastinal e hilar.



FIGURA 6-3-5. Hipertensão arterial pulmonar em paciente com tromboembolismo crônico. Angiotomografia computadorizada do tórax demonstra falha de enchimento compatível com trombo ocluindo a artéria pulmonar direita (setas). PMAP = 60 mmHg.

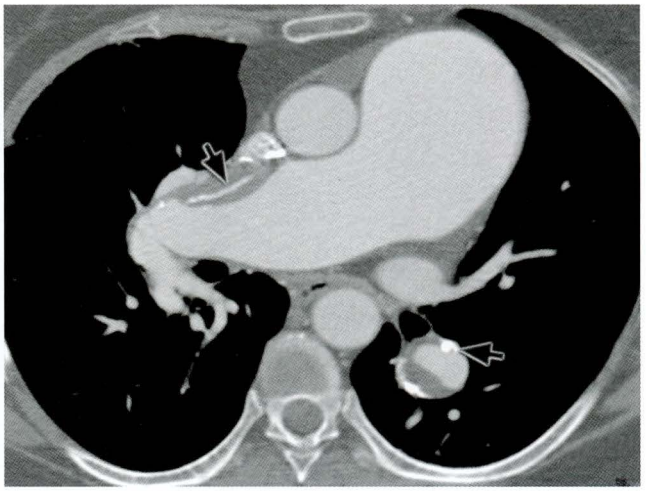

FIGURA 6-3-6. Hipertensão arterial pulmonar em paciente com tromboembolismo crônico. Angiotomografia computadorizada do tórax demonstra dilatação do tronco da artéria pulmonar e das artérias pulmonar direita e interlobar esquerda. Existem trombos excêntricos e parientais com calcificação (setas) nas artérias pulmonar direita e interlobar esquerda. (Cortesia de Dr. Nestor Müller, Vancouver General Hospital, Canadá.)

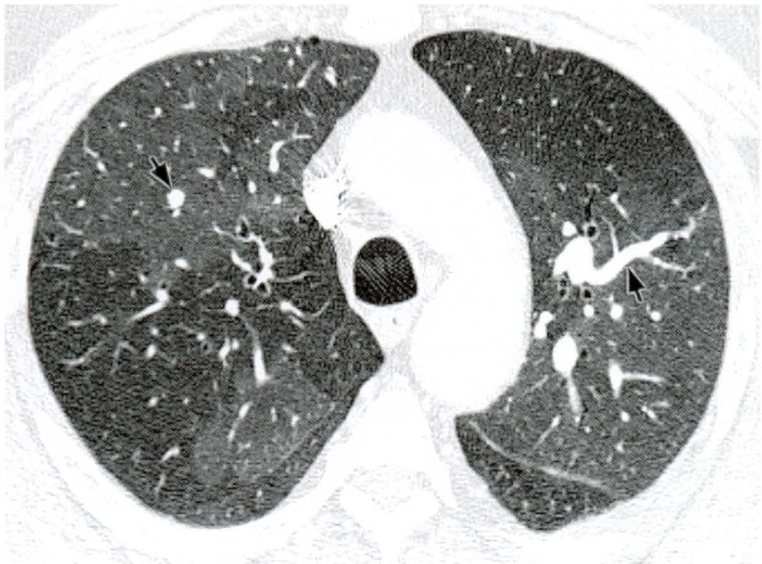

FIGURA 6-3-7. TCAR evidencia padrão de atenuação (perfusão) em mosaico em paciente com hipertensão arterial pulmonar secundária a tromboembolismo crônico. Note vasos com calibre aumentado (setas) nas áreas de parênquima com maior atenuação, refletindo redistribuição do fluxo. (Cortesia de Dr. Nestor Müller, Vancouver General Hospital, Canadá.)

- Nas imagens de TC, a presença do padrão de atenuação (perfusão) em mosaico identificado nas janelas de pulmão em um paciente com hipertensão pulmonar é sugestiva de tromboembolismo crônico. Esse achado, no entanto, também já foi descrito em alguns pacientes com hipertensão pulmonar relacionada com outras causas, bem como na hipertensão arterial idiopática.

■ Hipertensão Pulmonar Associada a Doenças Vasculares Congênitas

I. INTRODUÇÃO

Generalidades

Nessa categoria estão as doenças que promovem aumento do volume/fluxo sanguíneo total e/ou do débito cardíaco, como as cardiopatias congênitas com *shunt* esquerda-direita, comunicação interatrial (CIA), comunicação interventricular (CIV), persistência do canal arterial (PCA), janela aortopulmonar e transposição de grandes vasos, além da tireotoxicose e insuficiência renal crônica. Pode haver grande aumento do fluxo arterial pulmonar durante longo período de tempo antes que a resistência elevada resulte em um quadro de hipertensão pulmonar. O *shunt* esquerda-direita pode levar a hipertensão arterial pulmonar grave irreversível, com dilatação das artérias pulmonares centrais e reversão do *shunt* esquerda-direita em nível atrial, ventricular ou aortopulmonar (síndrome de Eisenmenger).

Achados Clínicos

Muitos pacientes com *shunt* esquerda-direita são assintomáticos. Se o *shunt* for grande, pode estar associado a hipodesenvolvimento físico e maior tendência a infecções respiratórias. O paciente pode se queixar de fadiga, palpitações, dispneia e exibir sinais de insuficiência cardíaca.

II. ACHADOS DE IMAGEM

Radiografia e Tomografia Computadorizada do Tórax

- Aumento do calibre das artérias pulmonares (Fig. 6-3-1).
- Calcificação de grandes vasos.
- Aumento das dimensões do ventrículo direito.

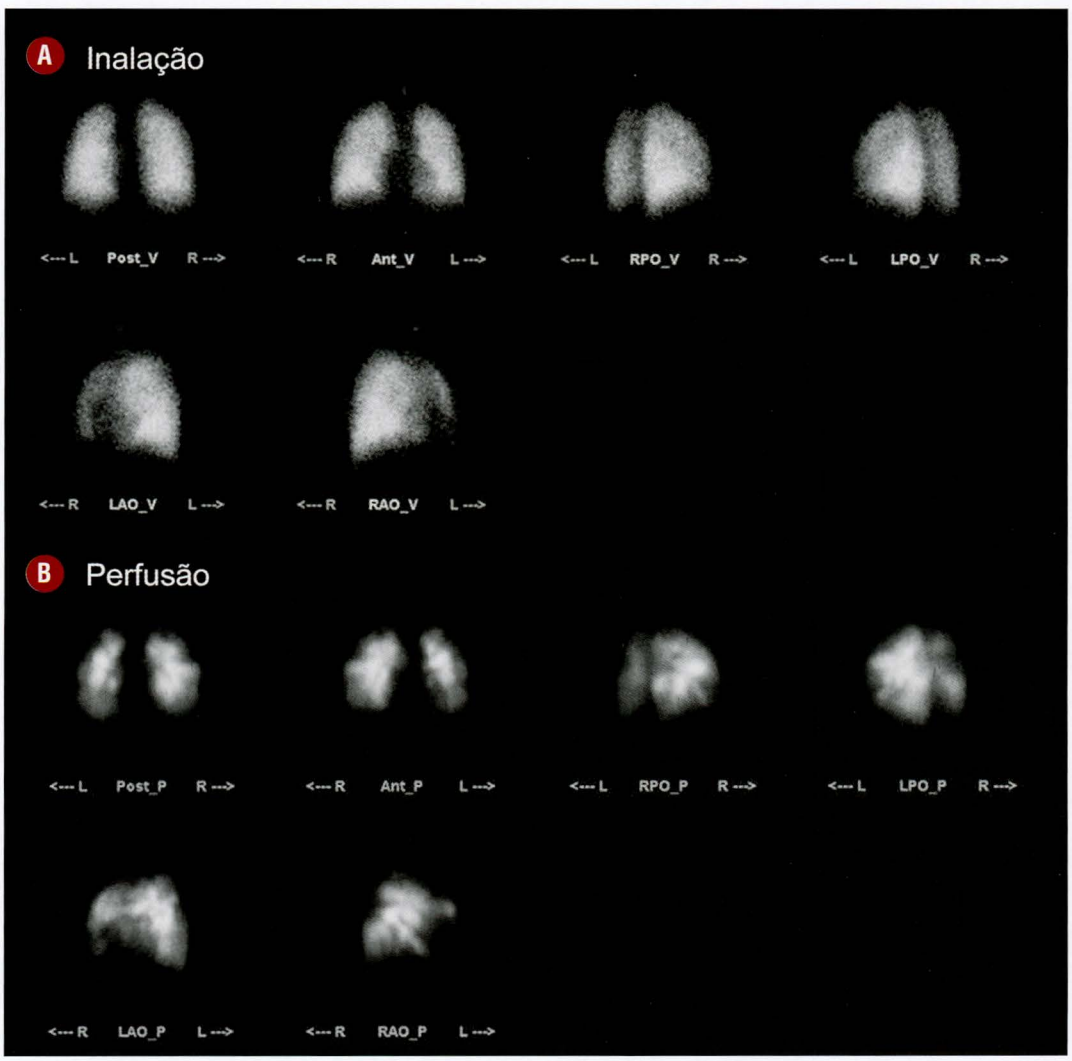

FIGURA 6-3-8. A, Cintilografia de inalação normal. **B,** Na cintilografia de perfusão observam-se múltiplos defeitos segmentares e subsegmentares. (Cortesia de Dr. Nestor Müller, Vancouver, Canadá.)

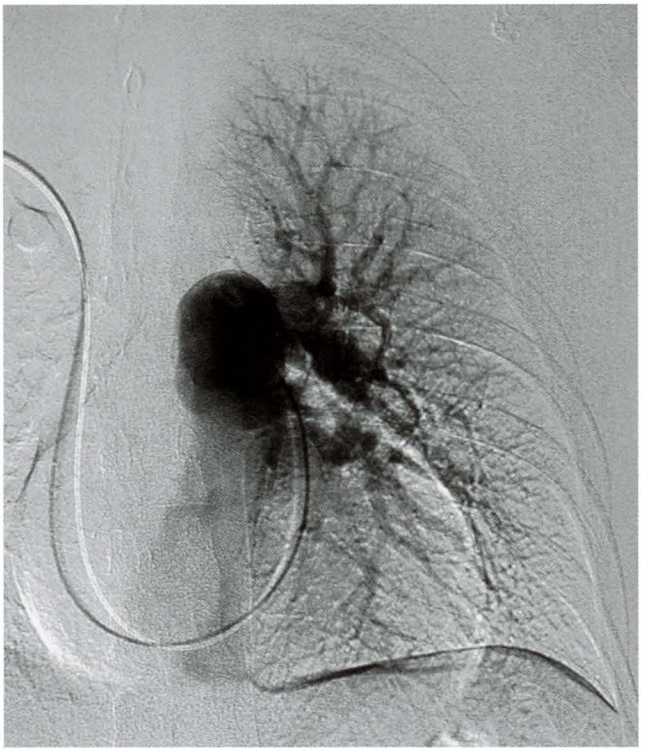

FIGURA 6-3-9. Hipertensão arterial pulmonar em paciente com tromboembolismo crônico. Arteriografia pulmonar demonstra ausência de contraste no pulmão direito e no lobo inferior esquerdo. Presença do sinal do *flushing* no lobo superior esquerdo caracterizando permeabilidade vascular distal. Resistência vascular pulmonar = 850 dyna/s/cm^{-5}.

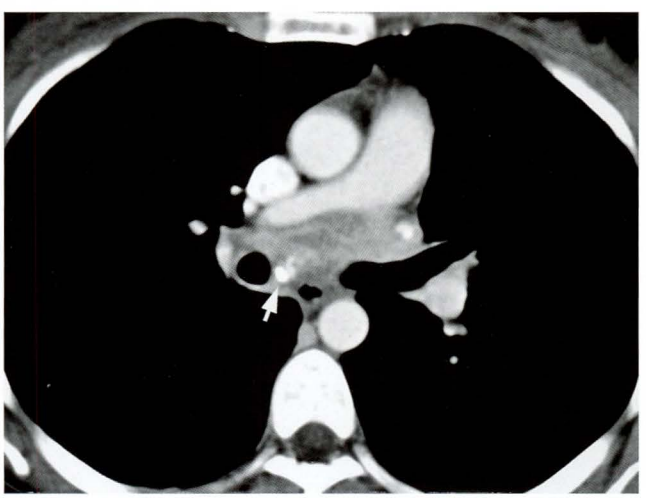

FIGURA 6-3-10. Mediastinite fibrosante. Angiotomografia computadorizada do tórax revela massa heterogênea com focos de calcificação (seta) na região subcarinal, promovendo compressão extrínseca das artérias pulmonar e interlobar direitas e da veia pulmonar superior esquerda.

Ressonância Magnética

- Valioso exame na avaliação do *shunt* esquerda-direita.
- Maior sensibilidade na avaliação do *shunt* e das características anatômicas das anomalias cardiovasculares associadas, sejam simples ou complexas.

■ Hipertensão Pulmonar Associada a Doença Pleuropulmonar Primária e da Parede Torácica

I. INTRODUÇÃO

Generalidades

Uma grande variedade de doenças primárias dos pulmões, da pleura e da parede torácica pode causar elevação na pressão arterial pulmonar sem alteração significativa na pressão venosa. Porém raramente esse aumento de pressão atingirá o nível observado nos casos de doença vascular. A hipertensão pode ser transitória, alternando episódios de infecção pulmonar com hipóxia associada, não sendo detectável clinicamente até que o *cor pulmonale* e a insuficiência cardíaca se instalem.

B. HIPERTENSÃO PULMONAR PÓS-CAPILAR

■ Doença Pulmonar Venoclusiva

I. INTRODUÇÃO

Generalidades

A doença pulmonar venoclusiva foi inicialmente descrita como doença idiopática, rara ou como complicação de outras condições, sendo histologicamente definida pela trombose venosa pulmonar e, clinicamente, por sinais e sintomas de HAP. Pode ocorrer em qualquer idade, mas é mais comum durante a infância e adolescência. Na adolescência a incidência é igual em ambos os sexos, mas na fase adulta/velhice mostra discreta predominância pelo sexo masculino. A etiologia e a patogenia não são bem conhecidas, podendo relacionar-se com mais de uma fonte ou mecanismo. As mais importantes seriam medicamentosas, como bleomicina e mitomicina. Também já foi descrita como complicação da infecção pelo HIV, em pacientes transplantados de medula óssea, na sarcoidose, entre outras.

Achados Clínicos

Os achados característicos da doença pulmonar venoclusiva consistem em hipertensão pulmonar progressiva, edema pulmonar e pressão atrial esquerda normal. Clinicamente os pacientes evoluem com dispneia lenta e progressiva e ortopneia, além de alguns apresentarem edema pulmonar agudo e hemoptise.

Achados Histológicos

O achado histopatológico mais marcante da doença pulmonar venoclusiva é a estenose ou obliteração parcial das veias e vênulas pulmonares por tecido fibroso proveniente da íntima.

II. ACHADOS DE IMAGEM

Radiografia de Tórax

- Aumento do diâmetro das artérias pulmonares.
- Pequenos derrames pleurais.
- Linhas B de Kerley.

Tomografia Computadorizada do Tórax (Fig. 6-3-12)

- Espessamento liso dos septos interlobulares e cissuras interlobares (pode ser o padrão predominante).

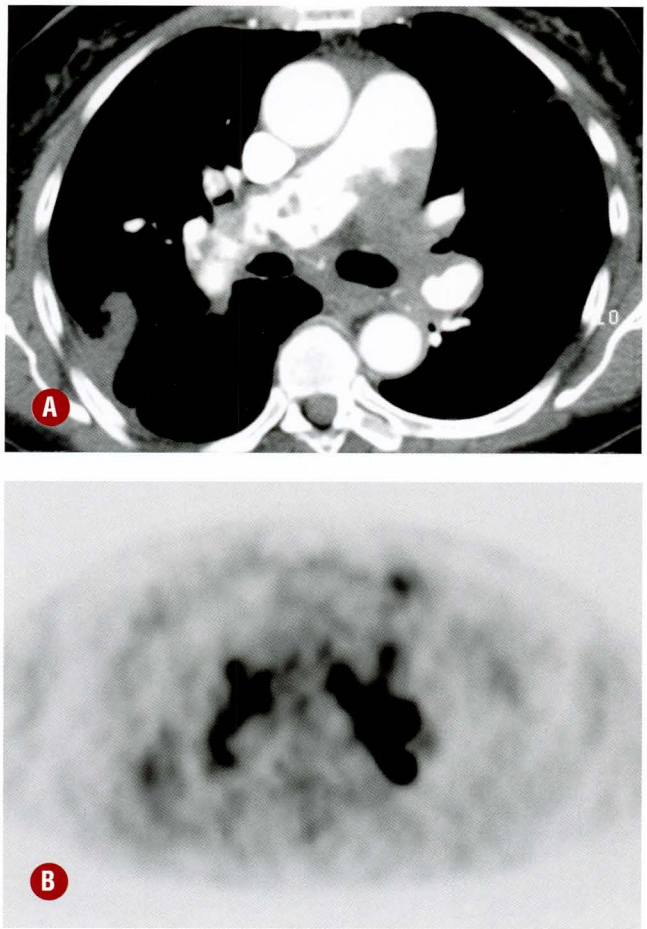

FIGURA 6-3-11. Paciente com angiossarcoma e hipertensão pulmonar. **A**, Angiotomografia computadorizada do tórax demonstra falhas de enchimento adjacentes às paredes da artéria pulmonar principal e dos ramos direito e esquerdo. **B**, Imagem de PET demonstra captação do radiofármaco na projeção das artérias pulmonares.

- Pequenos nódulos centrolobulares com atenuação em vidro fosco.
- Opacidades com atenuação em vidro fosco, principalmente nas regiões pulmonares peri-hilares e pendentes.
- Pequenos derrames pleurais.
- Diâmetro normal de veias pulmonares, átrio esquerdo e ventrículo esquerdo.

■ Doenças das Câmaras Cardíacas Esquerdas

I. INTRODUÇÃO

Generalidades

A hipertensão venosa capilar, também chamada hipertensão venosa pós-capilar, decorre do aumento da pressão venosa acima de um nível crítico. Ocorre principalmente pelas doenças do coração esquerdo, como aquelas que causam insuficiência ventricular, entre elas hipertensão arterial sistêmica e coronariopatias. Causas menos comuns incluem estenose mitral, anomalias cardíacas (*cor triatriatum*), hemangiomatose capilar pulmonar, mixoma atrial, drenagem venosa anômala total e doença venoclusiva primária.

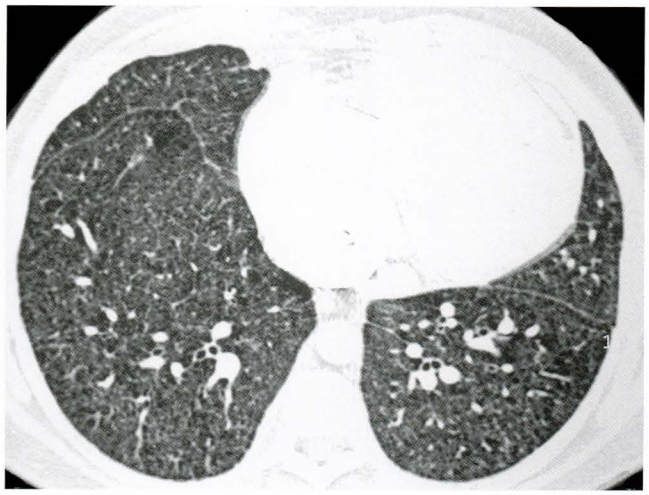

FIGURA 6-3-12. Doença pulmonar venoclusiva. TCAR demonstra opacidades com atenuação em vidro fosco e pequenos nódulos centrolobulares associados a espessamento de alguns septos interlobulares. Os achados tomográficos deste paciente são idênticos aos da hemangiomatose capilar pulmonar. PMAP = 55 mmHg e PO = 22 mmHg.

Em indivíduos normais em repouso, a perfusão pulmonar e o calibre dos vasos pulmonares são menores nos ápices com relação às bases. Isso ocorre nos seres humanos porque a pressão venosa pulmonar é mais alta nos lobos inferiores quando em comparação com os superiores quando estão na posição ortostática, fato decorrente da diferença de pressão hidrostática. O resultado final é uma elevação generalizada da resistência vascular arterial pulmonar, com consequente HAP.

Achados Clínicos

Os sintomas associados à HAP pós-capilar em geral são prontamente diferenciados daqueles que acompanham a hipertensão pulmonar pré-capilar. No caso da insuficiência ventricular esquerda, que é a causa mais comum, os sinais e sintomas predominantemente estão relacionados com o quadro de edema pulmonar agudo, ou seja, dispneia, ortopneia e dispneia paroxística noturna. Também pode ser encontrada expectoração rosa e, no caso de hemoptise, deve-se pensar em estenose mitral.

II. ACHADOS DE IMAGEM

Radiografia de Tórax

- Artérias pulmonares dilatadas.
- Linhas septais (A e B de Kerley, secundárias ao edema septal interlobular).
- Perda da definição dos vasos segmentares e subsegmentares (resultado do edema perivascular).
- Pequenos derrames pleurais.
- Cardiomegalia (relacionada com dilatação do átrio e ventrículo direitos).

LITERATURA RECOMENDADA

1. Bergin CJ, Rios G, King MA, et al. Accuracy of high-resolution CT in identifying chronic pulmonary thromboembolic disease. AJR Am J Roentgenol 1996;166: 1371-7.

2. Burkat KM, Farber HW. HIV-associated pulmonary hypertension: diagnosis and treatment. Adv Cardiol 2003;40:197-207.
3. Chatterjee K, De Marco T, Alpert JS: Pulmonary hypertension: hemodynamic diagnosis and management. Arch Intern Med 2002; 162:1925-33.
4. Chemla D, Castelain V, Herve P, et al. Series advances in pathobiology, diagnosis and treatment of pulmonary hypertension. Eur Respir J 2002;20:1314-31.
5. Castaner E, Gallardo X, Ballesteros E, et al. CT diagnosis of chronic pulmonary thromboembolism. RadioGraphics 2009;29:31-50.
6. Chaouat A,Naeije R, Weitzenblum E. Pulmonary hypertension in COPD. Eur Respir J 2008;32:1371-85.
7. Dias BA, Jardim C, Hovnanian A, et al. Hipertensão pulmonar associada ao tromboembolismo pulmonar crônico: limitações diagnósticas. J Bras Pneumol 2008;34: 749-52.
8. Dufour B, Maitre S, Humbert M, Simonneau G, et al. High-Resolution CT of the chest in four patients with pulmonary capillary hemangiomatosis or pulmonary veno-occlusive disease. AJR Am J Roentgenol 1998; 171:1321-4.
9. Eddahibi S, Morrell N, d'Ortho MP, et al. Pathobiology of pulmonary arterial hypertension Eur Respir J 2002;20:1559-72.
10. Frazier AA, Franks TJ, Mohammed TLH, et al. From the archives of the AFIP: pulmonary veno-occlusive disease and pulmonary capillary hemangiomatosis. RadioGraphics 2007;27:867-82.
11. Galiè N, Rubin LJ, eds. Pulmonary arterial hypertension. Epidemiology, pathobiology, assessment and therapy. JACC 2004; 43(Suppl S):1S-90S.
12. Harvey RM, Enson Y, Ferrer MI. A reconsideration of the pulmonary hypertension. Chest 1971;59:82-94.
13. Hasleton PS, Ironside JW, Whittaker JS, et al. Pulmonary veno-occlusive disease: a report of four cases. Histopathology 1986; 10:933-44.
14. Hansell DM. Small-vessel diseases of the lung: CT: pathologic correlates. Radiology 2002;225:639-53.
15. Han D, Lee KS, Müller NL, et al. Thrombotic and nonthrombotic pulmonary arterial embolism: spectrum of imaging findings. Radiographics 2003;23:1521-39.
16. Hoeper M, Mayer E, Simonneau G, et al. Chronic thromboembolic pulmonary hypertension. Circulation 2006;113:2011-20.
17. Kim NHS. Diagnosis and evaluation of the patient with pulmonary hypertension. Cardiol Clin 2004;22: 367-73.
18. Lapa M, Souza R, Terra-Filho M, et al. Cardiopulmonary manifestations of hepatosplenic schistosomiasis. Circulation 2009;119: 1518-23.
19. Montani D, Price LC, Dorfmuller P, et al. Pulmonary veno-occlusive disease. Eur Respir J 2009;33:189-200.
20. Remy-Jardin M, Duhamel A, Deken V, et al. systemic collateral supply in patients with chronic thromboembolic and primary pulmonary hypertension: assessment with multi-detector row helical CT angiography. Radiology 2005;235:274-81.
21. Remy-Jardin M, Remy J: Spiral angiography of the pulmonary circulation. Radiology 1999;212:6-15.
22. Resten A, Sophie M, Humbert M, et al. Pulmonary hypertension: CT of the chest in pulmonary veno-occlusive disease. AJR Am J Roentgenol 2004;183:65-70.
23. Simonneau G, Robbins IM, Beghetti M, et al. Updated clinical classification of pulmonary hypertension. J Am Coll Cardiol 2009;54(1 Suppl):S43-54.
24. Souza R, Cardoso AP, Pedra CA, Jardim C, Watge D, Campos FT, et al. Diretrizes Brasileiras para o Manejo da Hipertensão Pulmonar. J Bras Pneumol 2005;31:S1-S31.
25. Wittram C, Shepard JO, McLoud TC, et al. CT angiography of pulmonary embolism: diagnostic criteria and causes of misdiagnosis. RadioGraphics 2004;24:1219-38.

CAPÍTULO 6-4

Embolia Pulmonar Não Trombótica e Aneurisma de Artéria Pulmonar

Nestor L. Müller
C. Isabela S. Silva

■ 1. Embolia Pulmonar Não Trombótica

I. INTRODUÇÃO

Generalidades

A embolia pulmonar não trombótica é uma condição incomum e definida como embolização para a circulação pulmonar de diferentes tipos de células (hematopoiéticas, adipócitas, amnióticas, trofoblásticas e neoplásicas), bactérias, fungos, parasitas, corpo estranho ou gás. Entre as principais formas de embolia pulmonar não trombótica e que serão discutidas neste capítulo destacamos a embolia séptica, a embolia gordurosa, a talcose intravenosa e a embolia iatrogênica. Outras formas de embolia pulmonar não trombótica incluem: embolismo tumoral (discutido no Cap. 21, Metástases Pulmonares), embolia de líquido amniótico, embolia gasosa e embolismo hidático (causado pelo *Echinococcus granulosus*).

A patogênese da embolia pulmonar não trombótica parece ser mais complexa do que a da tromboembolia pulmonar, pois os efeitos não estão relacionados apenas com a obstrução mecânica, mas também com a natureza do agente causal, podendo ocorrer reações inflamatórias graves às circulações pulmonar e sistêmica, bem como ao pulmão.

Achados Clínicos e Laboratoriais

Os achados clínicos da embolia pulmonar não trombótica são variados, podendo ser agudos ou crônicos; entretanto, são com frequência não específicos. A depender do agente causal e do cenário clínico, os pacientes podem ser assintomáticos (p. ex., embolia de cianoacrilato) ou manifestarem-se com quadro agudo e sinais de síndrome de angústia respiratória aguda (SARA) (p. ex., embolia gordurosa). Apesar de ser um diagnóstico difícil, em alguns casos o mesmo pode ser feito com precisão por meio de uma avaliação multidisciplinar, com correlação clinicolaboratorial e dos achados sugestivos dos métodos de imagem.

Achados Histológicos

Em muitos casos o diagnóstico final pode ser obtido pela análise cuidadosa da hemocultura ou do lavado broncoalveolar. A biópsia pulmonar pode ser necessária em alguns casos.

II. ACHADOS DE IMAGEM

Em algumas situações, os métodos de imagem, sobretudo a tomografia computadorizada (TC), podem demonstrar achados sugestivos da embolia pulmonar não trombótica, sendo fundamental a familiarização do radiologista com os diversos tipos de apresentação da doença. Os achados de imagem de diversas causas de embolia pulmonar não trombótica são discutidos com detalhes nas seções específicas deste capítulo.

■ 1.1 Embolia Séptica

I. INTRODUÇÃO

Generalidades

A embolia séptica pulmonar ocorre quando os fragmentos de trombo contêm microrganismos, em geral bactérias. Os fatores de risco incluem consumo intravenoso de drogas, presença de cateter intravascular, infecção generalizada em pacientes imunodeficientes, doença cardíaca congênita, tromboflebite séptica e processos supurativos de cabeça e pescoço. A maioria dos êmbolos origina-se no coração, geralmente em associação a endocardite infecciosa da válvula tricúspide, ou nas veias periféricas (tromboflebite séptica). O microrganismo mais frequentemente isolado em hemoculturas é o *Staphylococcus aureus*, com o estreptococo e a *Klebsiella pneumoniae* sendo causas menos comuns. A síndrome de Lemierre é caracterizada por infecção aguda da orofaringe, complicada por tromboflebite séptica e trombose venosa da jugular interna, e embolia séptica. O microrganismo mais comum nesses pacientes é o *Fusobacterium* sp., que faz parte da flora normal da boca e da faringe.

Achados Clínicos e Laboratoriais

O sintoma mais frequente é febre, com duração média prévia ao diagnóstico de uma a duas semanas. Outros sintomas incluem tosse (com ou sem expectoração de material purulento) e hemoptise. O diagnóstico de embolia séptica é baseado em achados radiológicos e hemocultura positiva.

Achados Histológicos

Áreas com hemorragia e infartos pulmonares associados à presença de neutrófilos, microrganismos, extensa liquefação do material necrosado e formação de cavidades.

II. ACHADOS DE IMAGEM

Radiografia de Tórax

- Opacidades periféricas múltiplas arredondadas ou cuneiformes geralmente bilaterais; simétricas ou assimétricas (Fig. 6-4-1A).
- Bordas mal definidas.
- Tamanho uniforme ou variado, indicando episódios repetidos de embolia.
- Escavação das lesões é frequente; cavidades em geral com paredes finas (Fig. 6-4-1A).

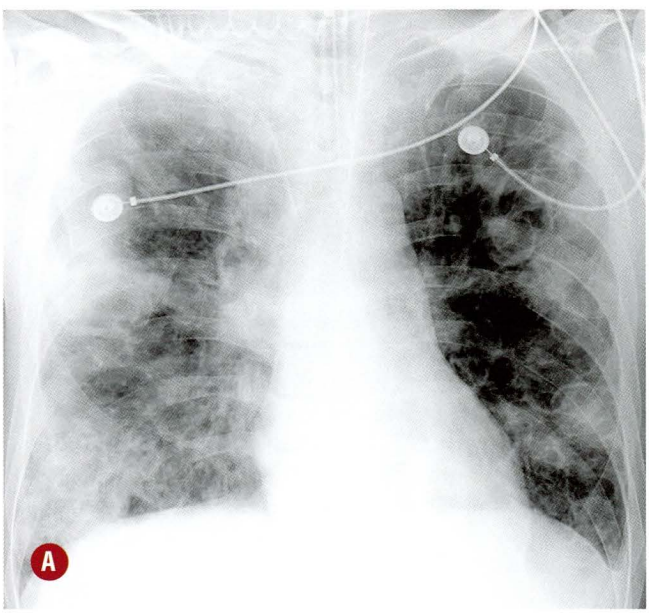



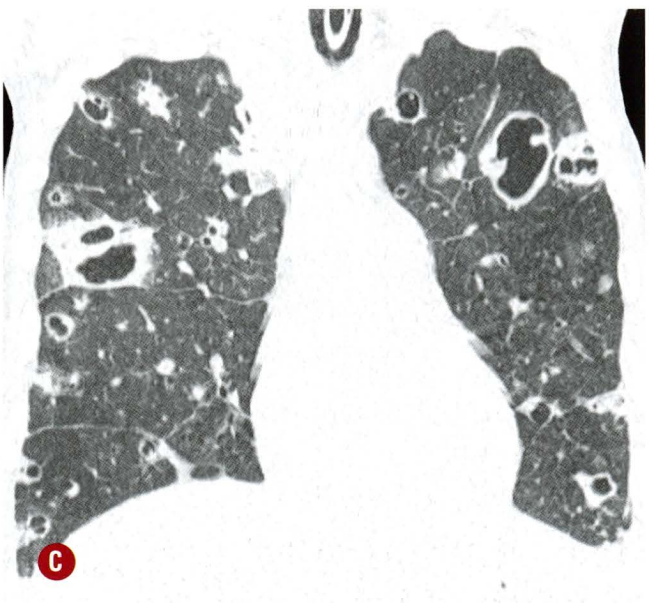

FIGURA 6-4-1. Embolia séptica. A, Radiografia de tórax demonstra múltiplas opacidades periféricas arredondadas e cuneiformes bilaterais e várias cavidades com paredes finas. Tubo endotraqueal e cateter de acesso venoso central estão presentes. **B** e **C,** Imagem axial de TCAR (**B**) e reformatação coronal (**C**) demonstram opacidades nodulares bilaterais e esparsas em vários estágios de escavação e área de consolidação subpleural e cuneiforme no lobo superior direito (**B**).

- Pode simular broncopneumonia.
- Pode haver derrame pleural unilateral ou bilateral.

Tomografia Computadorizada

- Nódulos esparsos, geralmente entre 0,5 cm e 3 cm de diâmetro, em vários estágios de escavação; bordas bem definidas ou mal definidas (Fig. 6-4-1B e C).
- Nódulos mais numerosos nas regiões periféricas e lobos inferiores.
- Embora os nódulos muitas vezes pareçam estar localizados na extremidade de um vaso pulmonar (sinal do vaso supridor), exames com corte fino em aparelhos multidetectores demonstraram que o vaso geralmente se curva em volta do nódulo e, quando central, trata-se quase sempre de uma veia drenando o nódulo em vez de ser uma artéria suprindo o nódulo.
- Áreas de consolidação geralmente subpleurais e cuneiformes frequentemente com regiões centrais de atenuação heterogênea ou escavação (Fig. 6-4-1B).
- Bordas mal definidas.
- Áreas de consolidação demonstram realce periférico com administração de contraste intravenoso.
- Derrame pleural unilateral ou bilateral com ou sem espessamento e realce da pleura consistente com empiema.
- Linfonodomegalia hilar ou mediastinal pode ocorrer.

Recomendações

A radiografia de tórax é o método de imagem de escolha a ser utilizado na avaliação inicial e de seguimento dos pacientes com suspeita ou diagnóstico de embolia séptica. A TC permite melhor avaliação da presença e distribuição dos nódulos e da presença de escavação. É recomendada a pacientes com suspeita clínica de embolia séptica e com achados não específicos na radiografia. Na prática, a embolia séptica é muitas vezes primeiramente suspeitada na TC realizada para avaliação de pacientes com febre e achados clínicos e radiográficos não específicos.

III. DIAGNÓSTICO DIFERENCIAL PRINCIPAL

- Metástases pulmonares.
- Broncopneumonia.
- Aspergilose angioinvasiva.
- Linfoma.
- Granulomatose de Wegener.

■ 1.2 Embolia Gordurosa

I. INTRODUÇÃO

Generalidades

A embolia gordurosa é a oclusão de pequenos vasos por gotículas de gordura. Afeta principalmente a circulação pulmonar, mas pode também passar para a circulação sistêmica. Os glóbulos de gordura geralmente originam-se de fraturas do fêmur, tíbia e bacia, ou de artroplastias do joelho ou quadril. Além de gordura, esses êmbolos frequentemente carregam também células hematopoiéticas da medula óssea. Recentemente a embolia gordurosa foi descrita também em traumatismos graves do tecido subcutâneo e depois de procedimentos estéticos, como a lipoaspiração.

Achados Clínicos e Laboratoriais

Os sintomas típicos incluem dificuldade respiratória progressiva, alterações da consciência (ansiedade, agitação, confusão, delírio) e petéquias cutâneas. Classicamente, os sintomas iniciam-se um a dois dias depois do trauma ou cirurgia.

Não há achado laboratorial diagnóstico. Em pacientes com embolia gordurosa maciça, muitas vezes há presença de gotículas de gordura na urina. No entanto, esse achado pode ser visto também em pacientes sem sintomas clínicos e estar ausente em pacientes com quadros clínico e radiológico de embolia gordurosa.

Achados Histológicos

Os achados resultam da obstrução mecânica dos vasos pulmonares pelos glóbulos gordurosos e do efeito da conversão dos triglicerídeos neutros da gordura em ácidos graxos livres por lipases. Os ácidos graxos livres têm um efeito tóxico sobre as células nos septos alveolares, resultando em dano alveolar difuso com edema de permeabilidade, exsudato proteico e membranas hialinas no espaço aéreo. A gordura pode ser identificada predominantemente dentro das arteríolas e dos capilares sob a forma de espaços redondos ou ovais comprimindo os eritrócitos para os lados.

II. ACHADOS DE IMAGEM

Radiografia de Tórax

- Opacidades mal definidas com atenuação em vidro fosco progredindo para consolidação bilateral e simétrica (Fig. 6-4-2).
- A distribuição tende a ser esparsa ou difusa, mas pode afetar predominantemente os lobos inferiores e as regiões periféricas dos pulmões.
- Os achados radiológicos, quando presentes, são os mesmos de uma SARA de qualquer causa.
- A radiografia pode ser normal, mesmo em paciente sintomático.

Tomografia Computadorizada

- Inicialmente pode mostrar nódulos centrolobulares mal definidos e/ou opacidades bilaterais esparsas com atenuação em vidro fosco. Os nódulos provavelmente representam edema alveolar, micro-hemorragia e resposta inflamatória secundária à isquemia.
- Evolução para opacidades em vidro fosco difusas e áreas de consolidação (Fig. 6-4-2).
- As opacidades com atenuação em vidro fosco difusas podem ter uma distribuição geográfica e ser associadas a espessamento septal liso e linhas intralobulares (padrão de pavimentação em mosaico).
- Áreas de consolidação principalmente nas regiões pendentes dos pulmões (Fig. 6-4-2).

Recomendações

A radiografia de tórax é o método de imagem de escolha a ser utilizado nas avaliações inicial e de seguimento dos pacientes com suspeita ou diagnóstico de embolia gordurosa. A TC permite melhor avaliação da presença e distribuição dos achados e é recomendada a pacientes com suspeita clínica de embolia

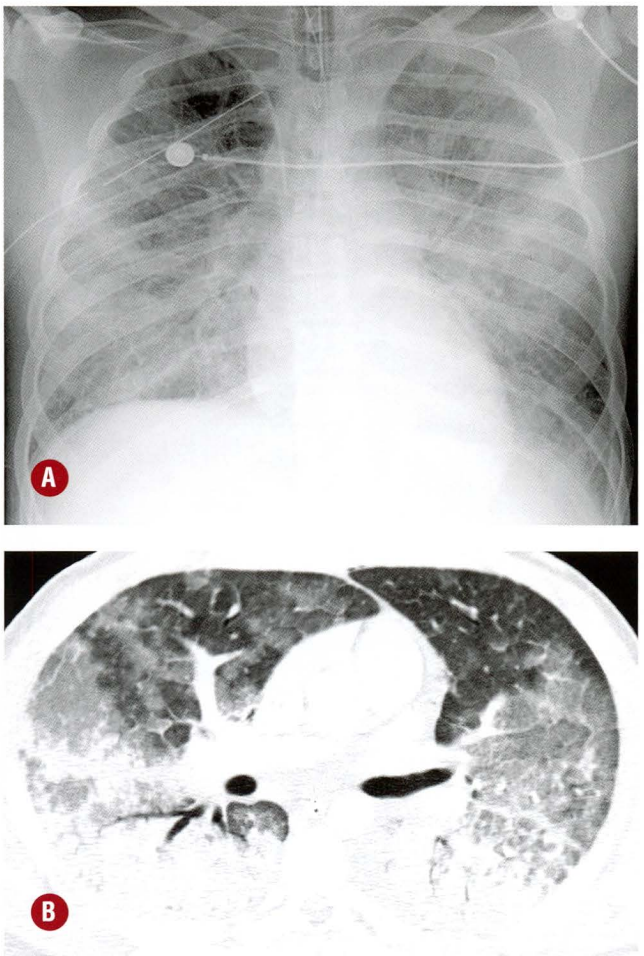

FIGURA 6-4-2. Embolia gordurosa em paciente com fratura externa do fêmur. A, Radiografia de tórax mostra opacidades em vidro fosco mal definidas e difusas e áreas focais de consolidação. Tubo endotraqueal, cateter de acesso venoso central e tubo torácico à direita estão presentes. **B**, Imagem axial de TC demonstra opacidades em vidro fosco difusas nas regiões anteriores e consolidação nas regiões pendentes dos pulmões.

gordurosa e com radiografia normal ou achados não específicos na mesma. Na prática, recomenda-se fazer a TC com contraste intravenoso, pois o diagnóstico diferencial principal nesses pacientes geralmente é a tromboembolia pulmonar.

III. DIAGNÓSTICO DIFERENCIAL PRINCIPAL

- SARA relacionada com outras causas, como trauma grave ou sepse.
- Tromboembolia pulmonar.
- Pneumonia.
- Contusão pulmonar.

■ 1.3 Talcose Intravenosa

I. INTRODUÇÃO

Generalidades

A talcose intravenosa se refere à embolia de talco (silicato de magnésio), e ocorre quase exclusivamente em usuários crônicos de drogas intravenosas. Na maioria das vezes, decorre de medicamentos ou drogas em forma de comprimidos, os quais são triturados, dissolvidos em água e injetados por via intravenosa. As medicações e drogas injetadas mais frequentemente são pentazocina, meperedina, heroína, cocaína, anfetamina e metilfenidato (ritalina).

Achados Clínicos e Laboratoriais

A maioria dos pacientes com talcose intravenosa é assintomática. Os sintomas se desenvolvem somente nos grandes usuários e consistem em dispneia lentamente progressiva e, ocasionalmente, tosse seca persistente.

Achados Histológicos

Quando injetado por via intravenosa, o talco fica retido nas arteríolas e nos capilares pulmonares. Com o tempo, o talco e outras partículas estranhas contidas nos comprimidos (celulose e amido) migram através das paredes dos vasos, depositam-se no tecido intersticial parenquimatoso adjacente e resultam em uma reação de corpo estranho com acúmulo de células gigantes e desenvolvimento de fibrose. Histologicamente, os pequenos nódulos vistos nos exames de imagem consistem em agregados de células gigantes multinucleadas cercadas por tecido fibroso. Os grandes focos de consolidação observados nos lobos superiores na doença de longa duração consistem em uma aglomeração mais densa de células gigantes multinucleadas e tecido fibroso. O talco é identificável por polarização microscópica dentro das células gigantes, como cristais birrefringentes e irregulares.

II. ACHADOS DE IMAGEM

Radiografia

- Padrão granular; micronódulos disseminados com 1 mm ou menos de diâmetro.
- Distribuição inicialmente difusa e uniforme nos dois pulmões.
- Nos estágios mais tardios da doença, as opacidades podem coalescer principalmente nos lobos superiores, formando massas ou áreas de consolidação geralmente nas regiões peri-hilares associadas a elevação dos hilos pulmonares devido à fibrose.

Tomografia Computadorizada do Tórax

- Micronódulos disseminados com 1 mm ou menos de diâmetro (Fig. 6-4-3).
- Os micronódulos podem resultar em um aspecto granular ou vidro fosco difuso na TC.
- Nos estágios mais tardios da doença, as opacidades podem coalescer principalmente nos lobos superiores, formando massas ou áreas de consolidação geralmente nas regiões peri-hilares, com elevação dos hilos devido à fibrose.
- Áreas localizadas de alta atenuação dentro das massas ou áreas de consolidação correspondentes à deposição de talco (Figs. 6-4-3 e 6-4-4).
- Enfisema panacinar nos lobos inferiores, principalmente em pacientes com talcose devido ao uso endovenoso de metilfenidato (ritalina) (Fig. 6-4-5).
- Aumento do diâmetro da artéria pulmonar e outros sinais de hipertensão pulmonar podem ser vistos em alguns pacientes (Fig. 6-4-5).

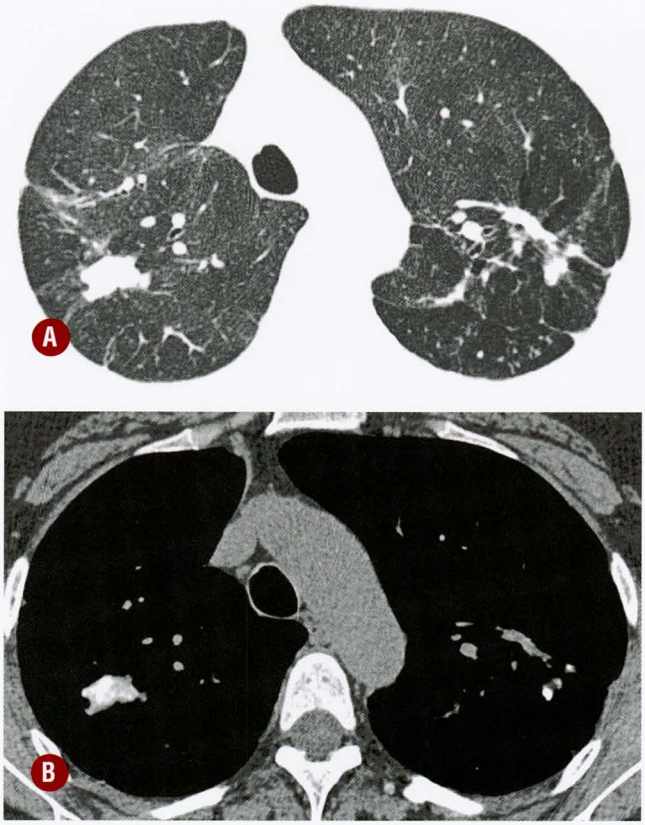

FIGURA 6-4-3. Talcose intravenosa. A, TCAR demonstra opacidades puntiformes disseminadas, correspondendo a nódulos com 1 mm ou menos de diâmetro, e opacidades nodulares com mais de 1 cm de diâmetro, representando conglomeração de micronódulos. **B,** Imagem de TC fotografada com janela para avaliação do mediastino mostra, no interior das opacidades nodulares, áreas localizadas de elevada atenuação que correspondem à deposição de talco.

Recomendações

A radiografia de tórax é o método de imagem de escolha a ser utilizado na avaliação inicial dos pacientes. A TC de alta resolução permite melhor avaliação da presença e distribuição dos achados e é recomendada para pacientes com suspeita clínica de talcose intravenosa e com radiografia normal ou achados não específicos na mesma.

III. DIAGNÓSTICO DIFERENCIAL PRINCIPAL

- Microlitíase alveolar.
- Silicose, pneumoconiose dos mineradores de carvão.
- Sarcoidose.
- Enfisema panlobular devido à deficiência de alfa-1-antitripsina.



FIGURA 6-4-4. Talcose intravenosa. Imagem de TCAR fotografada com janela para avaliação do mediastino mostra massas pulmonares com atenuação elevada.

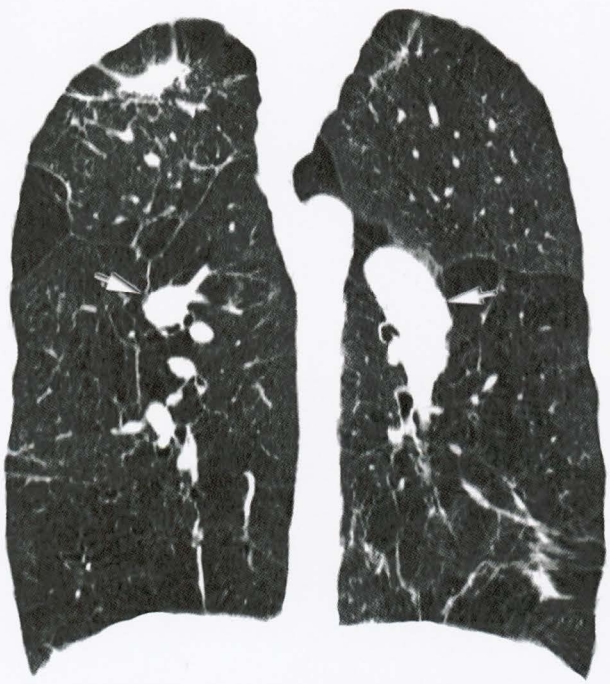

FIGURA 6-4-5. Talcose intravenosa. Reformatação coronal de TC demonstra enfisema panlobular nos lobos inferiores e opacidades com atenuação em vidro fosco nas regiões superiores. A opacidade nodular irregular no lobo superior direito corresponde a conglomerados de nódulos de talcose. Note que as artérias pulmonares (setas) apresentam calibres aumentados, traduzindo hipertensão pulmonar.

■ 1.4 Embolia Iatrogênica

- O embolismo pulmonar por material iatrogênico, como fragmento de cateter, cemento acrílico de polimetilmetacrilato (usado em vertebroplastia e cifoplastia percutâneas), isobutil-2-cianoacrilato e n-butil-2-cianoacrilato (utilizados na terapia de embolização para malformações vasculares e tratamento de escleroterapia para varizes gástricas) e mercúrio (usado em suicídio), pode ocorrer ocasionalmente. Outras associações com embolia pulmonar não trombótica incluem a canulação de veias jugular interna, femoral, subclávia e antecubital, assim como cateterismo cardíaco e colocação temporária de marca-passo. Muitos pacientes são assintomáticos ou podem apresentar dor torácica. A embolia iatrogênica geralmente não é fatal, a não ser que o

evento seja massivo. A atenuação elevada do material facilita a sua caracterização na radiografia (Fig. 6-4-6A) e na TC (Fig. 6-4-6B). Em alguns pacientes, entretanto, a depender do tamanho do material embolizado, o mesmo só poderá ser identificado na TC com cortes finos e janela adequada (Fig. 6-4-7).

- A fratura espontânea do cateter corresponde a 25% dos casos de embolismo de cateter. A maioria dos fragmentos do cateter é encontrada na veia basílica e nas artérias pulmonares. Outros lugares incluem coração direito, grandes veias e

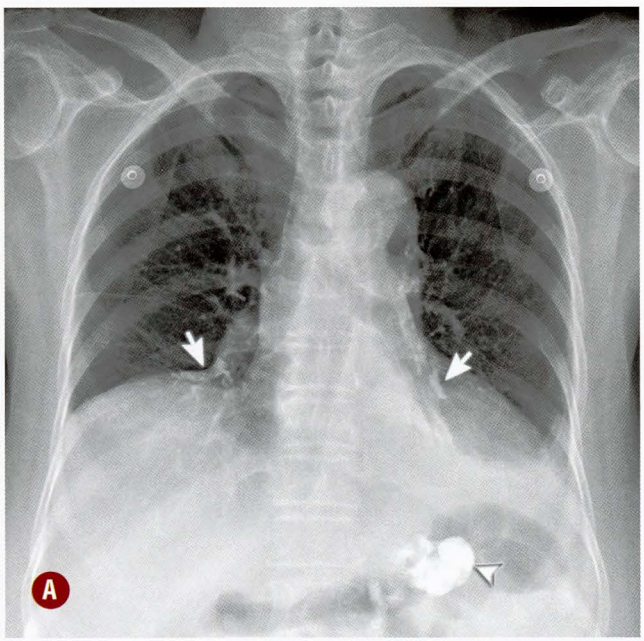

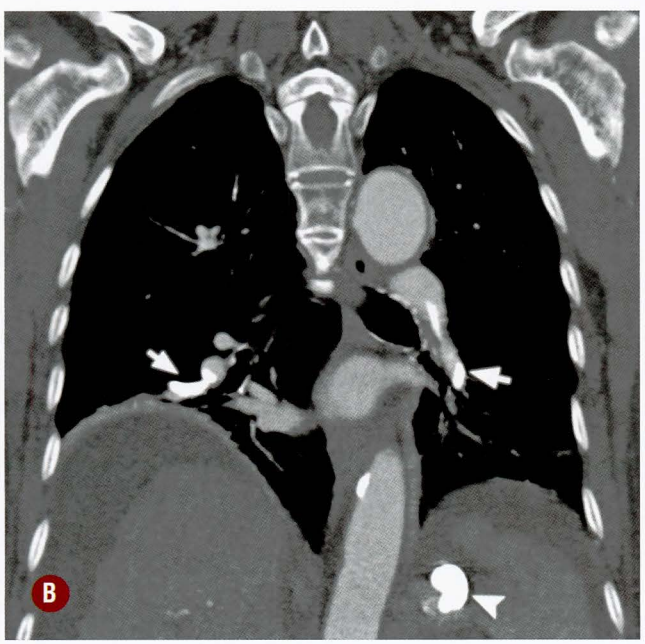

FIGURA 6-4-6. Embolia de cianoacrilato após tratamento de varizes gástricas. Radiografia de tórax (**A**) e reformatação coronal de TC com contraste (**B**) demonstram material de elevada atenuação nas artérias pulmonares (setas) que correspondem a êmbolos de cianoacrilato. Note material hiperdenso no interior do estômago (cabeça de seta).



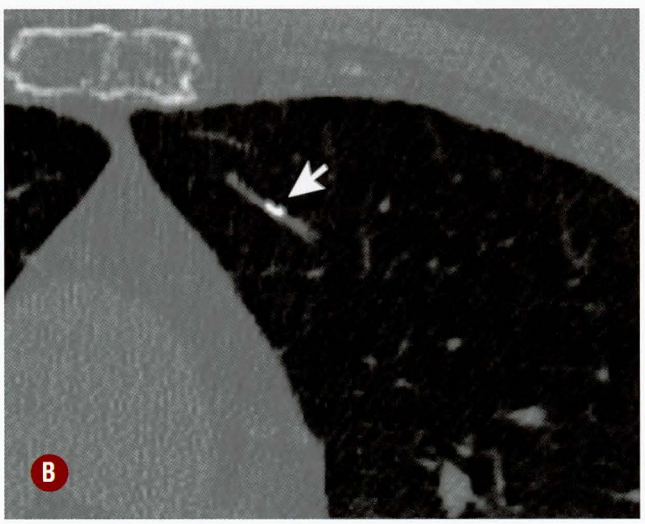

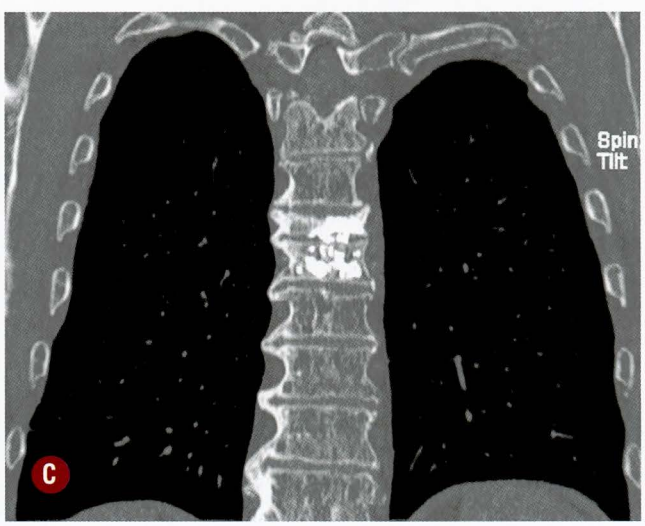

FIGURA 6-4-7. Embolia de cemento acrílico de polimetilmetacrilato após vertebroplastia torácica. Imagens de TC fotografadas com janela de pulmão (**A**) e óssea (**B**) demonstram material de elevada densidade no interior de uma artéria pulmonar subsegmentar do lobo superior esquerdo (setas) que corresponde a embolismo de cemento acrílico de polimetilmetacrilato utilizado na vertebroplastia percutânea realizada há sete meses para tratamento de fraturas de corpos vertebrais torácicos em paciente com mieloma múltiplo (**C**, reformatação coronal). Paciente sem sintomas respiratórios; achado incidental.



FIGURA 6-4-8. Aneurisma de artéria pulmonar causado por cateter de Swan-Ganz. Angiotomografia de tórax mostra dilatação localizada da parede de uma das artérias pulmonares do lobo inferior esquerdo (seta).

periferia do pulmão. Embolização de fragmentos de agulha em usuário de droga também pode ocorrer.

- De acordo com alguns estudos, a frequência de embolização pulmonar do cemento após vertebroplastia e cifoplastia é estimada entre 1,7% e 6,8%. Muitos pacientes são assintomáticos, porém alguns podem apresentar dor torácica, dispneia, edema de membros inferiores, hipotensão, arritmias, insuficiência cardíaca, hipertensão pulmonar e, em casos mais graves, insuficiência respiratória. A vertebroplastia percutânea é um procedimento minimamente invasivo guiado por fluoroscopia ou TC, utilizado no tratamento de fraturas por compressão na coluna vertebral por osteoporose avançada ou tumor ósseo. O procedimento envolve a colocação de um material estabilizador (polimetilmetacrilato) no interior da vértebra fraturada. O material endurece e estabiliza a vértebra, reduzindo a dor causada pela fratura e prevenindo o colapso vertebral.

■ 2. Aneurisma da Artéria Pulmonar

I. INTRODUÇÃO

Generalidades

Aneurisma é uma dilatação localizada da parede de uma artéria. Os aneurismas da artéria pulmonar são raros e podem ser classificados em verdadeiros, quando todo o perímetro da dilatação inclui as três túnicas arteriais, e pseudoaneurismas, quando inclui duas ou menos túnicas arteriais. As principais causas incluem trauma (cateterismo, procedimento cirúrgico), infecção (embolismo séptico, tuberculose), vasculite (doença de Behçet, síndrome de Hughes-Stovin) e hipertensão pulmonar grave. Uma das causas mais frequentes de aneurismas e pseudoaneurismas com perfuração é o mau posicionamento de um cateter Swan-Ganz (Fig. 6-4-8). O pseudoaneurisma pulmonar relacionado com tuberculose crônica é conhecido como aneurisma de Rasmussen.

Achados Clínicos e Laboratoriais

Os pacientes podem ser assintomáticos, ter sintomas relacionados com a doença de base, ou apresentar-se com tosse, dispneia e hemoptise. A hemoptise geralmente indica instabilidade do aneurisma e necessidade de pronta intervenção.

II. ACHADOS DE IMAGEM

Radiografia

- Nódulos ou massas pulmonares com 2 a 8 cm de diâmetro.
- Distribuição peri-hilar na doença de Behçet (Cap. 34); localização em área de tuberculose no aneurisma de Rasmussen.
- Consolidação parenquimatosa focal densa.

Tomografia Computadorizada do Tórax (Fig. 6-4-8)

- Dilatação localizada da parede de uma ou mais artérias pulmonares.
- Mesma densidade que as artérias pulmonares centrais na TC com contraste.
- Áreas de opacidades com atenuação em vidro fosco ou consolidação representando hemorragia pulmonar.
- Achados relacionados com a doença de base (p. ex., cavidade em tuberculose).

Recomendações

A TC helicoidal com cortes finos em aparelhos multidetectores e com contraste intravenoso é a modalidade preferida para o diagnóstico.

III. DIAGNÓSTICO DIFERENCIAL PRINCIPAL

- Nódulo pulmonar nos exames sem contraste.
- Malformação arteriovenosa.
- Broncocele.

LITERATURA RECOMENDADA

Embolia Séptica

1. Bhalla S, Lopez-Costa I. MDCT of acute thrombotic and nonthrombotic pulmonary emboli. Eur Respir J 2007;64:54-64.
2. Cook RJ, Ashton RW, Aughenbaugh GL, Ryu JH. Septic pulmonary embolism: presenting features and clinical course of 14 patients. Chest 2005;128(1):162-6.
3. Dodd JD, Souza CA, Müller NL. High-resolution MDCT of pulmonary septic embolism: evaluation of the feeding vessel sign. AJR Am J Roentgenol 2006;187:623-9.
4. Jorens PG, Marck EV, Snoeckx A, Parizel PM. Nonthrombotic pulmonary embolism. Eur Respir J 2009;34:452-74.

5. Kwon WJ, Jeong YJ, Kim KI, et al. Computed tomographic features of pulmonary septic emboli: comparison of causative microorganisms. J Comput Assist Tomogr 2007;31:390-4.

Embolia Gordurosa

1. Bhalla S, Lopez-Costa I. MDCT of acute thrombotic and nonthrombotic pulmonary emboli. Eur Respir J 2007;64:54-64.
2. Jorens PG, Marck EV, Snoeckx A, Parizel PM. Nonthrombotic pulmonary embolism. Eur Respir J 2009;34:452-74.
3. Han D, Lee KS, Franquet T, et al. Thrombotic and nonthrombotic pulmonary arterial embolism: spectrum of imaging findings. Radiographics 2003;23:1521-39.
4. Malagari K, Economopoulos N, Stoupis C, et al. High-resolution CT findings in mild pulmonary fat embolism. Chest 2003;123: 1196-201.
5. Nucifora G, Hysko F, Vit A, Vasciaveo A. Pulmonary fat embolism: common and unusual computed tomography findings. J Comput Assist Tomogr 2007;31(5):806-7.
6. Talbot M, Schemitsch EH. Fat embolism syndrome: history, definition, epidemiology. Injury 2006;37:S3-S7.

Talcose Intravenosa

1. Jorens PG, Marck EV, Snoeckx A, Parizel PM. Nonthrombotic pulmonary embolism. Eur Respir J 2009;34:452-474.
2. Ward S, Heyneman LE, Reittner P, Kazerooni EA, Godwin JD, Müller NL. Talcosis associated with IV abuse of oral medications: CT findings. AJR Am J Roentgenol 2000;174:789-793.
3. Nguyen ET, Silva CI, Souza CA, Müller NL. Pulmonary complications of illicit drug use: differential diagnosis based on CT findings. J Thorac Imaging 2007;22:199-206.

Embolia Iatrogênica

1. Barraganá-Campos HM, Vallée JN, Lo D, et al. Percutaneous vertebroplasty for spinal metastasis: complications. Radiology 2006;238:354-62.
2. Bhalla S, Lopez-Costa I. MDCT of acute thrombotic and nonthrombotic pulmonary emboli. Eur Respir J 2007;64:54-64.
3. Choe DH, Marom EM, Ahrar K, et al. Pulmonary embolism of polymethyl methacrylate during percutaneous vertebroplasty and kyphoplasty. AJR Am J Roentgenol 2004;183:1097-102.
4. Duran C, Sirvanci M, Aydofu M, et al. Pulmonary cement embolism: a complication of percutaneous vertebroplasty. Acta Radiol.= 2007;48:854-9.
5. Han D, Lee KS, Franquet T, et al. Thrombotic and nonthrombotic pulmonary arterial embolism: spectrum of imaging findings. Radiographics 2003;23:1521-39.
6. MacTaggart JN, Pipinos II, Johanning JM, Lynch TG. Acrylic cement pulmonary embolus masquerading as an embolized central venous catheter fragment. J Vasc Surg 2006;43:180-3.
7. Pelz DM, Lownie SP, Fox AJ, Hutton LC. Symptomatic pulmonary complications from liquid acrylate embolization of brain arteriovenous malformations. AJNR Am J Neuroradiol 1995;16:19-26.

Aneurisma Pulmonar

1. Castañer E, Gallardo X, Rimola J, et al. Congenital and acquired pulmonary artery anomalies in the adult: radiologic overview. Radiographics 2006;26(2):349-71.
2. Chae EJ, Do KH, Seo JB, et al. Radiologic and clinical findings of Behçet disease: comprehensive review of multisystemic involvement. Radiographics 2008;28:e31.
3. Nguyen ET, Silva CI, Seely JM, et al. Pulmonary artery aneurysms and pseudoaneurysms in adults: findings at CT and radiography. AJR Am J Roentgenol 2007;188:W126-34.
4. Uzun O, Akpolat T, Erkan L. Pulmonary vasculitis in behcet disease: a cumulative analysis. Chest 2005;127(6):2243-53.

PARTE 4

Doenças das Vias Aéreas

CAPÍTULO 7

Traqueia

Rodrigo Caruso Chate
Rodrigo Bastos Duarte Passos
Ronaldo Hueb Baroni

As anormalidades da traqueia são raras e compreendem um grupo de doenças de etiologias variadas, incluindo as idiopáticas, infecciosas, inflamatórias, pós-traumáticas e neoplásicas. Tais doenças são geralmente categorizadas segundo o tipo de acometimento traqueal, se focal ou difuso, embora alguma sobreposição possa ser observada. Ainda que a radiografia de tórax seja capaz de demonstrar as anormalidades traqueais em alguns casos, a tomografia computadorizada (TC) de tórax de múltiplos detectores com reconstruções multiplanares e tridimensionais é, sem dúvida, o método de imagem de escolha para a caracterização das diversas patologias traqueais, apresentando ótima correlação com a broncoscopia, ainda considerada o exame padrão-ouro nas doenças da traqueia. Neste capítulo, revisaremos os aspectos fundamentais das doenças traqueais, discutindo, sobretudo, suas principais características clínicas e achados de imagem.

DOENÇAS FOCAIS DAS VIAS AÉREAS CENTRAIS

■ Estenose Traqueal Pós-intubação

I. INTRODUÇÃO

Generalidades

A estenose traqueal pode ser resultado de processos inflamatórios, infecções, neoplasias ou, na maioria dos casos, ser de causa iatrogênica, relacionada com intubação endotraqueal. Discutiremos especificamente a estenose traqueal secundária à intubação, ao passo que as principais condições inflamatórias e neoplásicas traqueais serão abordadas na sequência do capítulo.

A estenose pós-intubação está associada à pressão exercida pelo balão do tubo traqueal sobre a parede da traqueia, que, quando excessiva, tem como consequência a necrose da mucosa seguida de fibrose e estreitamento luminal. Intubação prolongada, muitas vezes acompanhada de infecção respiratória, corticoterapia e utilização de pressão positiva na ventilação mecânica, representam os principais fatores de risco para o desenvolvimento de estenose traqueal. Indivíduos traqueostomizados também podem desenvolver estenose, normalmente próxima ao orifício da traqueostomia.

Achados Clínicos

Os pacientes com estenose traqueal costumam apresentar estridor, sibilos e dispneia, que variam de acordo com o grau de estenose traqueal. Indivíduos com estreitamentos luminais leves podem ser assintomáticos.

Achados Histopatológicos

A etiopatogenia da estenose traqueal está diretamente relacionada com o comprometimento do suprimento sanguíneo para a camada mucosa da traqueia, resultando em necrose isquêmica, fibrose e formação de tecido de granulação, com consequente estreitamento luminal.

II. ACHADOS DE IMAGEM

Radiografia, Tomografia Computadorizada e Ressonância Magnética

1. Estreitamento focal da traqueia
   - A estenose pós-intubação manifesta-se como espessamento parietal concêntrico (ou excêntrico) da traqueia associado a estreitamento luminal, geralmente acometendo um curto segmento traqueal (ao redor de 2 cm). A região subglótica é a mais comumente afetada.
   - Estenoses traqueais significativas podem ser identificadas na radiografia de tórax, porém frequentemente não são inicialmente percebidas pelos radiologistas.
   - A TC é o principal exame de imagem para a pesquisa de estenose traqueal, especialmente a TC de múltiplos detectores (TCMD) com reconstruções multiplanares e tridimensionais, que aumentam a sensibilidade do método e possibilitam melhor avaliação da extensão longitudinal do acometimento (Fig. 7-1).
   - A estenose traqueal pode se acompanhar de traqueomalácia, cujo diagnóstico por imagem é idealmente feito por TC com sequência expiratória dinâmica.
   - A ressonância magnética (RM) pode ser utilizada como uma alternativa diagnóstica quando se deseja reduzir a exposição dos pacientes à radiação.

Recomendações

Embora a radiografia de tórax frequentemente seja o primeiro exame de imagem realizado nos pacientes que apresentam sintomas relacionados com obstrução das vias aéreas centrais,



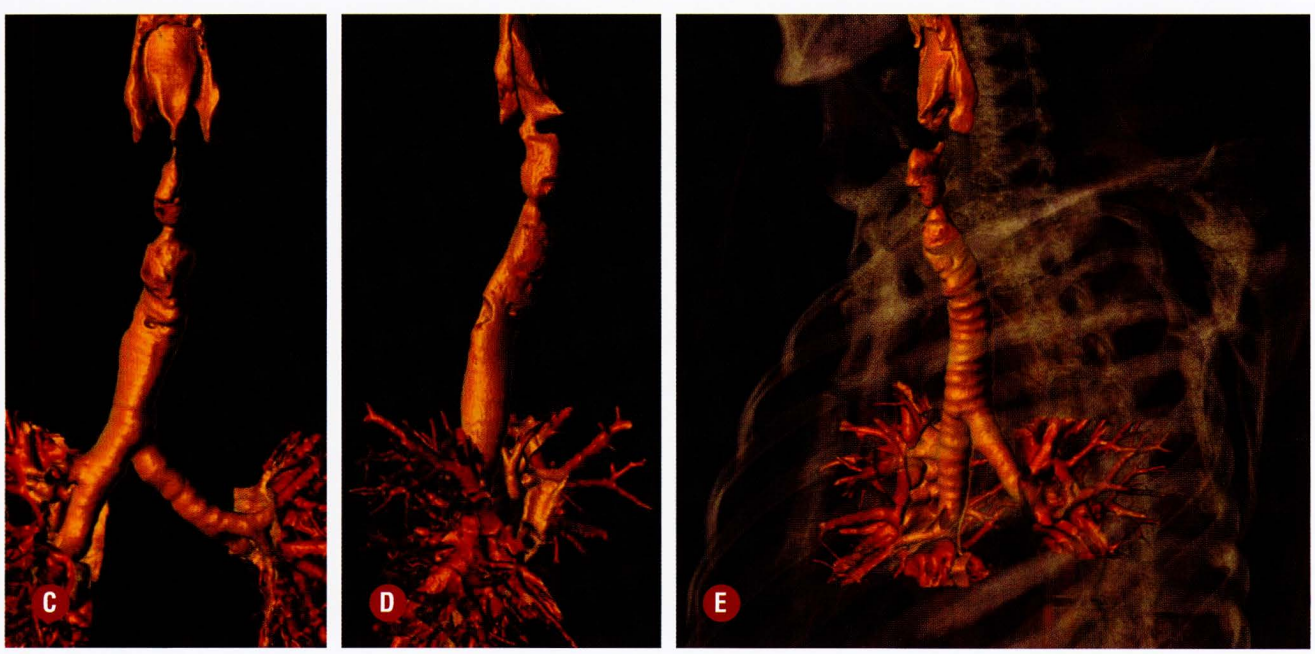

FIGURA 7-1. Estenose traqueal pós-intubação. Reformatações coronal (**A**) e sagital (**B**) de TC de tórax demonstram estenose focal de um curto segmento da traqueia na região subglótica. Imagens de TC com reconstruções coronal (**C**) e sagital (**D**) volumétrica 3D ressaltam o aspecto característico da estenose pós-intubação. **E,** Imagem tomográfica com reconstrução oblíqua 3D demonstra mais uma vez a estenose traqueal pós-intubação. Paciente do sexo masculino de 30 anos, vítima de acidente automobilístico, necessitando de intubação prolongada na unidade de terapia intensiva.

o diagnóstico de estenose traqueal pós-intubação dificilmente é feito por esse método, exceto nos casos em que existe a suspeita clínica e a estenose é bastante significativa. A TCMD com reconstruções multiplanares e tridimensionais é o principal exame de imagem para o diagnóstico. A RM pode ser utilizada como uma alternativa com o objetivo de evitar a exposição à radiação.

III. DIAGNÓSTICO DIFERENCIAL PRINCIPAL

A caracterização de estenose traqueal comprometendo um curto segmento da região subglótica, em pacientes com antecedente de intubação traqueal ou traqueostomia, é fortemente sugestiva de estenose pós-intubação, praticamente não permitindo outra consideração diagnóstica.

■ Neoplasias Traqueais

I. INTRODUÇÃO

Generalidades

Os tumores primários da traqueia são infrequentes, tendo uma incidência de cerca de 2,7 novos casos por 1 milhão/ano. As neoplasias malignas respondem pela maior parte dos tumores observados em adultos, sendo o carcinoma de células escamosas o tipo histológico mais comum, seguido pelo carcinoma adenoide cístico. O primeiro deles origina-se a partir do epitélio superficial da traqueia, enquanto o segundo deriva do epitélio das glândulas traqueobrônquicas. Quanto à prevalência e à epidemiologia, o carcinoma de células escamosas é mais frequente em pacientes do sexo masculino, sendo que sua ocorrência está relacionada com o hábito de fumar. O carcinoma adenoide cístico, por sua vez, não mostra predileção por sexo e não parece apresentar qualquer relação com o tabagismo. A idade média de apresentação do carcinoma de células escamosas está entre 50 e 60 anos. Por sua vez, o carcinoma adenoide cístico é mais frequente cerca de uma década mais cedo, embora possa ocorrer dentro de um amplo espectro de faixas etárias. Outras diversas neoplasias malignas menos frequentes podem ser encontradas, como, por exemplo, tumor carcinoide, carcinoma mucoepidermoide, adenocarcinoma, condrossarcoma, linfoma e plasmocitoma.

Entre as neoplasias benignas, a mais comum é o papiloma de células escamosas, que pode ser único ou múltiplo. Os papilomas solitários têm associação com o tabagismo, ao contrário dos papilomas múltiplos, cuja ocorrência está relacionada com infecção do vírus do papiloma humano (VPH ou HPV, do inglês *human papiloma virus*). A idade média de apresentação do papiloma de células escamosas está ao redor de 50 anos, enquanto a papilomatose traqueobrônquica comumente se manifesta na infância. Várias outras neoplasias benignas podem ser observadas, destacando-se as originadas a partir do tecido mesenquimal, incluindo hamartoma, leiomioma, schwannoma, lipoma e condroma.

Achados Clínicos

As principais manifestações clínicas dos tumores traqueais incluem dispneia, tosse, hemoptise, sibilância e estridor. Vale ressaltar que os sintomas costumam ser importantes somente quando já existe significativa obstrução traqueal pela neoplasia, algo em torno de 75% de redução luminal.

Até um terço dos pacientes com neoplasias traqueais é erroneamente diagnosticado como asmático de início tardio; assim, ainda que as neoplasias traqueais sejam incomuns, elas devem ser incluídas no diagnóstico diferencial desses indivíduos.

Achados Histopatológicos

O carcinoma de células escamosas costuma manifestar-se como uma lesão séssil de grandes dimensões no momento do diagnóstico (ao redor de 4 cm), que determina estreitamento assimétrico da luz traqueal. Metástases para linfonodos regionais e invasão mediastinal circunjacente são relativamente frequentes. O tumor pode apresentar extensão para os brônquios principais em cerca de um quarto dos casos, ao passo que o desenvolvimento de fístulas traqueoesofágicas é observado em aproximadamente 15% dos pacientes.

O carcinoma adenoide cístico caracteriza-se por uma lesão intraluminal polipoide de caráter infiltrativo, com superfície lisa ou ulcerada, frequentemente com tamanho inferior a 2 cm. Na microscopia, a neoplasia é formada por camadas de células pequenas e uniformes com alta relação núcleo/citoplasma, dispostas em um padrão cribiforme ou tubular. Tipicamente, esses tumores não são encapsulados e disseminam-se ao longo dos feixes neurais e linfáticos, sendo que frequentemente já infiltram a submucosa de longos segmentos traqueais no momento do diagnóstico. A invasão microscópica geralmente é maior do que a observada pelos métodos de imagem e mesmo no ato cirúrgico.

O papiloma traqueal solitário caracteristicamente se apresenta como uma pequena lesão séssil ou pedunculada originada a partir da parede da traqueia. Na patologia, a lesão é caracterizada por proliferação de epitélio escamoso ao redor de um tecido fibrovascular. Podem ser observados focos de displasia, carcinoma *in situ* ou mesmo carcinoma invasivo no interior de um papiloma de células escamosas.

Por serem mais raras as diversas outras neoplasias traqueais malignas e benignas, seus achados histopatológicos não serão abordados nesta seção.

II. ACHADOS DE IMAGEM

Radiografia e Tomografia Computadorizada de Tórax

1. Nódulo ou massa traqueal intraluminal (Fig. 7-2)
   - Manifestação radiológica mais comum.
   - Embora algumas vezes seja possível a identificação de uma lesão intraluminal na radiografia de tórax de pacientes com neoplasias traqueais, frequentemente a alteração não é inicialmente percebida pelos radiologistas.
   - A TC de múltiplos detectores é a modalidade de escolha para o diagnóstico por imagem e apresenta alta sensibilidade (> 97%).
   - As neoplasias traqueais podem aparecer como lesões intraluminais polipoides ou sésseis, comumente com atenuação de partes moles; podem ser observadas necrose e ulceração.
   - Lesões benignas costumam ter menos de 2 cm, limites bem definidos e superfície regular.
   - Neoplasias malignas comumente medem entre 2 e 4 cm, têm contornos irregulares ou lobulados, estando frequentemente associadas a espessamento parietal traqueal e sinais de invasão mediastinal (Fig. 7-3).

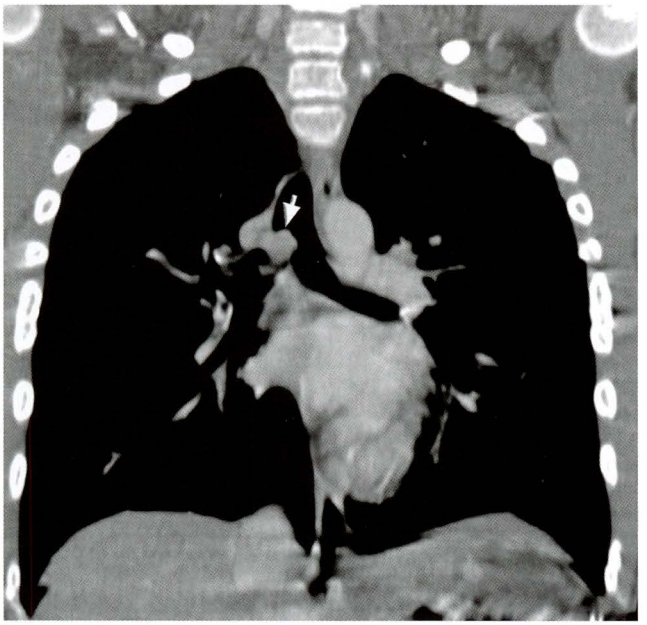

FIGURA 7-2. Carcinoma mucoepidermoide. Reformatação coronal de TC de tórax obtida com contraste iodado endovenoso demonstra nódulo de contornos lobulados protruindo na luz do terço distal da traqueia (seta), imediatamente acima da carina.

- A caracterização de gordura no interior de uma lesão é altamente sugestiva de um hamartoma ou lipoma; por sua vez, a identificação de calcificação favorece fortemente um tumor de matriz cartilaginosa (condroma ou condrossarcoma).
- A extensão de uma lesão no eixo longitudinal pode ser bem avaliada pela TC de múltiplos detectores com reconstruções multiplanares e tridimensionais.
- Particularmente nos casos de tumores malignos, a TC permite a identificação de linfonodomegalias mediastinais, possibilita a avaliação do comprometimento extratraqueal/mediastinal e pode detectar eventuais fístulas traqueoesofágicas.

2. Espessamento parietal traqueal
   - Essa manifestação, menos frequente do que os nódulos e massas intraluminais, somente é observada nas neoplasias traqueais malignas (Fig. 7-3).
   - O espessamento parietal traqueal pode ser circunferencial ou excêntrico.
   - Quando resulta em estreitamento importante do lúmen traqueal, pode ser identificado na radiografia de tórax, embora isso não seja comum.
   - A TC de múltiplos detectores é o melhor método de imagem para a detecção de espessamento parietal traqueal.
   - A TC com reconstruções multiplanares e tridimensionais permite avaliar com precisão o grau de estreitamento luminal resultante do espessamento parietal, bem como a extensão longitudinal do comprometimento traqueal.

Ressonância Magnética

- A RM é mais sensível do que a TC para a detecção de invasão mediastinal pelas neoplasias traqueais malignas, podendo ser útil nos casos em que a TC não for conclusiva.
- O crescimento submucoso do tumor também é identificado com maior acurácia pela RM. Tanto o espessamento parietal quanto o estreitamento traqueal são muito bem caracterizados pela RM.
- Os nódulos e massas intraluminais frequentemente apresentam sinal intermediário nas imagens ponderadas em T1 e alto sinal nas imagens ponderadas em T2.
- A caracterização tecidual também pode ser bastante precisa pela RM, por exemplo, para a detecção de gordura em casos de hamartomas e lipomas traqueais.

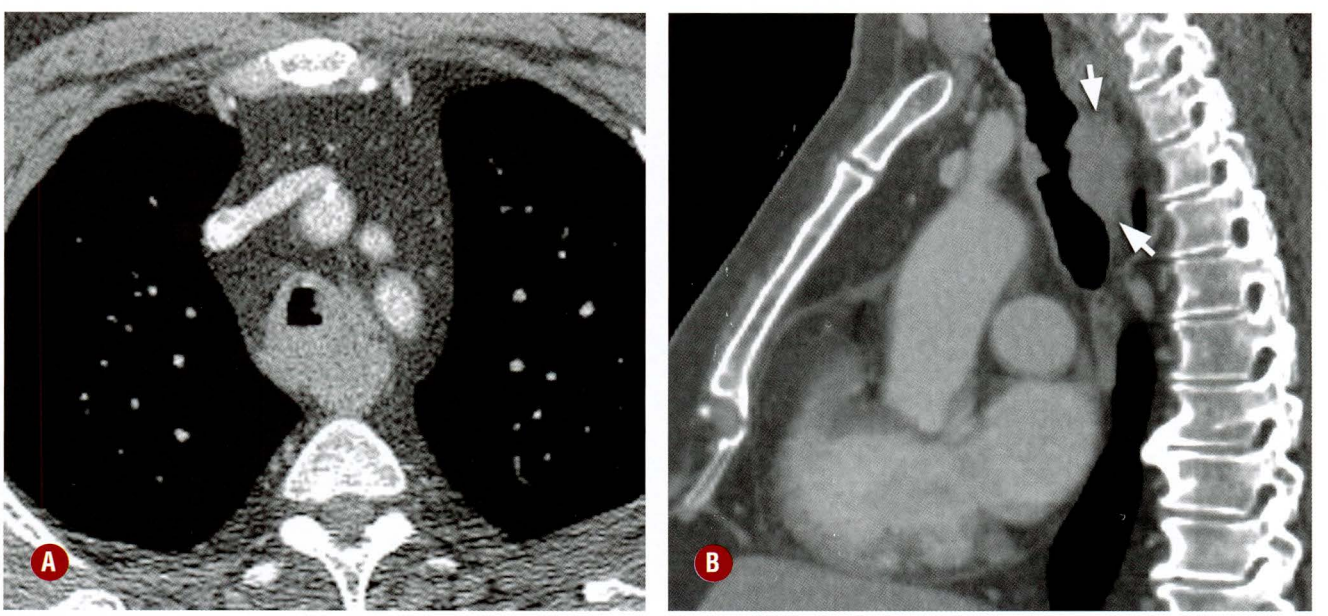

FIGURA 7-3. Carcinoma de células escamosas. A, TC de tórax obtida com contraste iodado endovenoso demonstra acentuado espessamento irregular assimétrico da parede da traqueia associado a massa com sinais de franca invasão mediastinal posterior e envolvimento do esôfago. **B,** Reformatação sagital da TC de tórax revela espessamento irregular da traqueia e massa com atenuação de partes moles invadindo a gordura mediastinal a partir da parede posterior da traqueia (setas).

Recomendações

Embora a radiografia de tórax seja o primeiro exame de imagem realizado na maioria dos pacientes que apresentam sintomas relacionados com a obstrução das vias aéreas centrais, como dispneia, tosse, hemoptise, sibilância e estridor, frequentemente o diagnóstico de uma neoplasia traqueal não é feito por esse método. A TCMD com reconstruções multiplanares e tridimensionais é o método de imagem de escolha para o diagnóstico por imagem. A RM pode ser empregada com a finalidade de pesquisar eventual invasão mediastinal ou para caracterização tecidual complementar.

III. DIAGNÓSTICO DIFERENCIAL PRINCIPAL

O diagnóstico diferencial depende do padrão de apresentação nos exames de imagem.

1. Nódulo ou massa traqueal intraluminal
   - Invasão luminal por neoplasia maligna extratraqueal, como, por exemplo, carcinoma de tireoide ou câncer de pulmão de localização paramediastinal/paratraqueal.
   - Metástase intraluminal de neoplasias malignas primárias de mama, rim, pele (melanoma), cólon e pulmão.
   - Alterações benignas como secreção aderida à parede traqueal mimetizando uma lesão polipoide, pólipos de granulação e amiloidose.
2. Espessamento parietal traqueal
   - Estenose traqueal pós-intubação.
   - Tuberculose.
   - Granulomatose de Wegener.
   - Policondrite recidivante.
   - Amiloidose.

■ Granulomatose de Wegener

O comprometimento das vias aéreas centrais pode ser observado na granulomatose de Wegener. O local mais comumente afetado é a região subglótica da traqueia, manifestando-se como espessamento parietal e estenose focal. Pode haver envolvimento dos brônquios principais, lobares e segmentares, também sob a forma de espessamento parietal e estenose focal. Os principais aspectos da granulomatose de Wegener e suas manifestações radiológicas serão mais bem discutidos na seção sobre vasculites (Cap. 34).

DOENÇAS DIFUSAS DAS VIAS AÉREAS CENTRAIS

■ Policondrite Recidivante

I. INTRODUÇÃO

Generalidades

A policondrite recidivante é uma doença sistêmica caracterizada por surtos inflamatórios repetitivos que acometem o tecido cartilaginoso das orelhas externas, septo nasal, articulações periféricas, laringe, traqueia e brônquios, podendo afetar também estruturas ricas em proteoglicanos, que incluem orelhas internas, olhos, coração, vasos e rins. Trata-se de uma doença rara de etiologia incerta, provavelmente autoimune. Acomete igualmente homens e mulheres, com idade de início dos 20 aos 60 anos, sendo seu pico de incidência ao redor da quarta década.

Achados Clínicos

Condrite auricular bilateral, artrite inflamatória soronegativa, inflamação ocular, condrite do septo nasal, inflamação cartilaginosa das vias aéreas e dano audiovestibular são as principais características clínicas da doença. A policondrite recidivante pode ser diagnosticada quando três dessas alterações estão presentes, ou quando ao menos uma delas é encontrada em associação a achados histológicos de inflamação cartilaginosa em duas ou mais localizações distintas.

A condrite auricular é a manifestação mais comum da doença, caracterizada por inflamação aguda do pavilhão auricular, geralmente poupando o lóbulo da orelha (diferentemente da condrite auricular infecciosa). A destruição da porção cartilaginosa do septo nasal resultando em deformidade nasal também é bastante comum na doença. O comprometimento das vias aéreas, presente em cerca da metade dos pacientes, frequentemente é observado em associação a outras manifestações clínicas, sendo responsável pelas maiores taxas de morbidade e mortalidade da policondrite recidivante.

Quando existe envolvimento da laringe e da árvore traqueobrônquica, os pacientes podem apresentar estridor, sibilos, tosse seca, dispneia e infecções de repetição.

Achados Histopatológicos

A policondrite recidivante é caracterizada histologicamente por um infiltrado inflamatório agudo na cartilagem e no tecido pericondral, resultando em dissolução e fragmentação cartilaginosa, podendo evoluir finalmente com fibrose tecidual.

II. ACHADOS DE IMAGEM

Radiografia, Tomografia Computadorizada e Ressonância Magnética

1. Espessamento parietal traqueal e calcificação (Fig. 7-4)
   - A TC é o principal exame de imagem para a detecção de calcificação traqueal, bem como para a caracterização de espessamento parietal da traqueia.
   - Por ser uma doença que afeta especificamente o tecido cartilaginoso, a calcificação e o espessamento parietal traqueal observados na policondrite recidivante tipicamente poupam a porção membranosa posterior da traqueia.
   - Nos pacientes com doença avançada e extensa calcificação traqueal, a radiografia de tórax pode demonstrar tal alteração.
   - A RM apresenta baixa sensibilidade para a detecção de calcificação traqueal, porém é capaz de demonstrar o espessamento de suas paredes; ao contrário da TC, pode ter utilidade em casos específicos para a diferenciação de inflamação e fibrose relacionadas com a patologia.
2. Estenose traqueal
   - Complicação frequente da policondrite recidivante, comumente associada à estenose brônquica.
   - Pode ser observada estenose focal ou difusa.
   - A TC é o principal exame de imagem para a pesquisa de estenose traqueal, particularmente a TC de múltiplos

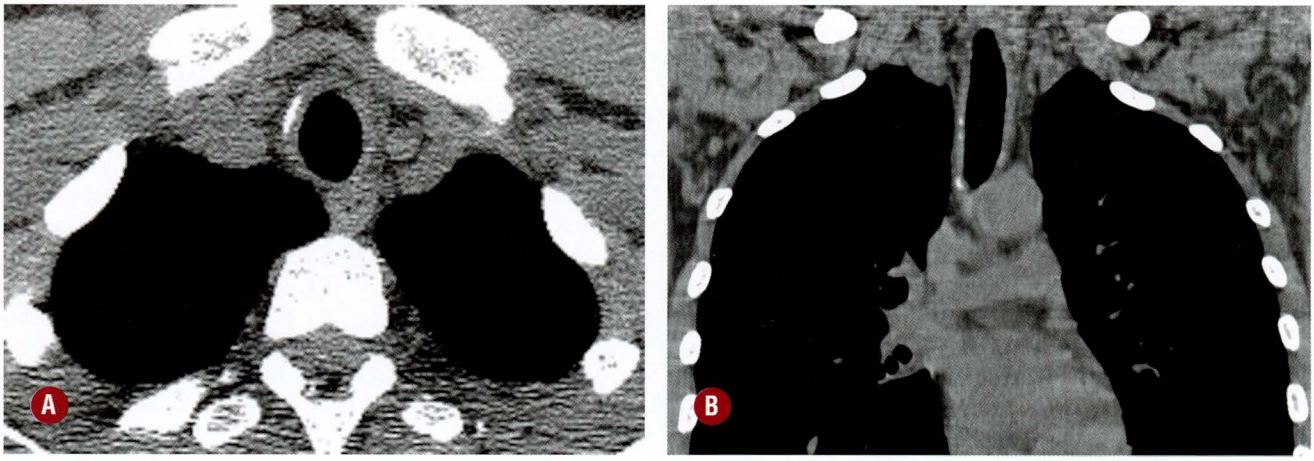

FIGURA 7-4. Policondrite recidivante. A, TC de tórax obtida sem infusão endovenosa de contraste iodado revela espessamento parietal traqueal com calcificação, caracteristicamente poupando a parede membranosa posterior. **B,** Reformatação coronal da TC de tórax demonstra espessamento parietal difuso da traqueia com focos de calcificação.

detectores utilizando reconstruções multiplanares e tridimensionais, as quais aumentam a sensibilidade do método e possibilitam uma melhor avaliação da extensão longitudinal do acometimento.
- Estenoses traqueais graves podem ser caracterizadas na radiografia de tórax.

3. Traqueomalácia
   - Pode estar associada às demais manifestações radiológicas da doença (calcificação, espessamento parietal e estenose).
   - Caracterizada por colapso luminal excessivo da traqueia na expiração, com redução de sua área de secção transversa superior a 50%.
   - Pode-se realizar uma sequência com apneia ao final da expiração (TC pós-expiratória) ou a chamada sequência expiratória dinâmica, em que as imagens são adquiridas durante a expiração forçada, aumentando a sensibilidade da TC para o diagnóstico.
   - A cine-RM pode ser utilizada no lugar da TC para o diagnóstico de traqueomalácia.

Recomendações

Como regra geral, as manifestações radiológicas da policondrite recidivante relacionadas com as vias aéreas são mais bem caracterizadas pela TC de múltiplos detectores com reconstruções multiplanares e tridimensionais, possibilitando uma análise acurada mesmo dos casos mais leves, além de melhor avaliação da extensão longitudinal do acometimento traqueal. A RM pode ser utilizada nos casos em que existem contraindicações à TC, porém está mais sujeita a artefatos decorrentes da respiração e apresenta baixa sensibilidade para a detecção de calcificação traqueal, uma característica importante da patologia. A radiografia pode identificar calcificação e estenose traqueal apenas em casos avançados, tendo papel secundário na avaliação por imagem da policondrite recidivante.

III. DIAGNÓSTICO DIFERENCIAL PRINCIPAL

- Traqueobroncopatia osteocondroplástica – apresenta pequenas nodulações submucosas protruindo na luz traqueal em associação às demais alterações (espessamento parietal, calcificação e estenose).
- Amiloidose – geralmente não poupa a parede membranosa posterior.
- Granulomatose de Wegener.
- Estenose e malácia relacionadas com intubação prolongada.

■ Traqueobroncopatia Osteocondroplástica

I. INTRODUÇÃO

Generalidades

A traqueobroncopatia osteocondroplástica é uma doença rara de etiologia desconhecida. Especula-se que possa estar relacionada com fatores hereditários, processos inflamatórios crônicos, infecções de repetição e amiloidose, entre outras condições. Afeta pacientes do sexo masculino em relação ao feminino em uma proporção de cerca de 3:1. O diagnóstico normalmente é feito entre a quinta e a sexta década de vida.

Achados Clínicos

Os pacientes portadores dessa condição podem apresentar tosse, dispneia, sibilos, hemoptise e infecções de repetição. Vale dizer que a doença pode ser incidentalmente diagnosticada, por exemplo, pelo encontro das alterações características na tomografia computadorizada em indivíduos assintomáticos ou com queixas não relacionadas com a condição.

Achados Histopatológicos

Ao exame histopatológico, a doença é caracterizada por múltiplos e pequenos nódulos submucosos de natureza osteocartilaginosa, com preservação da superfície mucosa propriamente dita.

II. ACHADOS DE IMAGEM

Radiografia e Tomografia Computadorizada de Tórax

1. Estreitamento luminal difuso da traqueia com nódulos calcificados.

- A TC é o principal exame de imagem para o diagnóstico, demonstrando estreitamento luminal difuso da traqueia associado a múltiplos e pequenos nódulos calcificados originando-se a partir das paredes laterais e anterior, com preservação da parede posterior membranosa (Fig. 7-5).
- Acompanhando as alterações características da doença, pode também ser observado o aspecto em bainha de sabre da traqueia.
- Em casos avançados, a radiografia de tórax pode demonstrar estreitamento luminal difuso da traqueia associado a nodularidade e calcificação de suas paredes.

Recomendações

A TC de múltiplos detectores com reconstruções multiplanares e tridimensionais é o principal exame de imagem para o diagnóstico. A identificação de estreitamento luminal associado a pequenos nódulos calcificados acometendo de forma difusa a traqueia, poupando a parede posterior membranosa, é altamente sugestiva da doença.

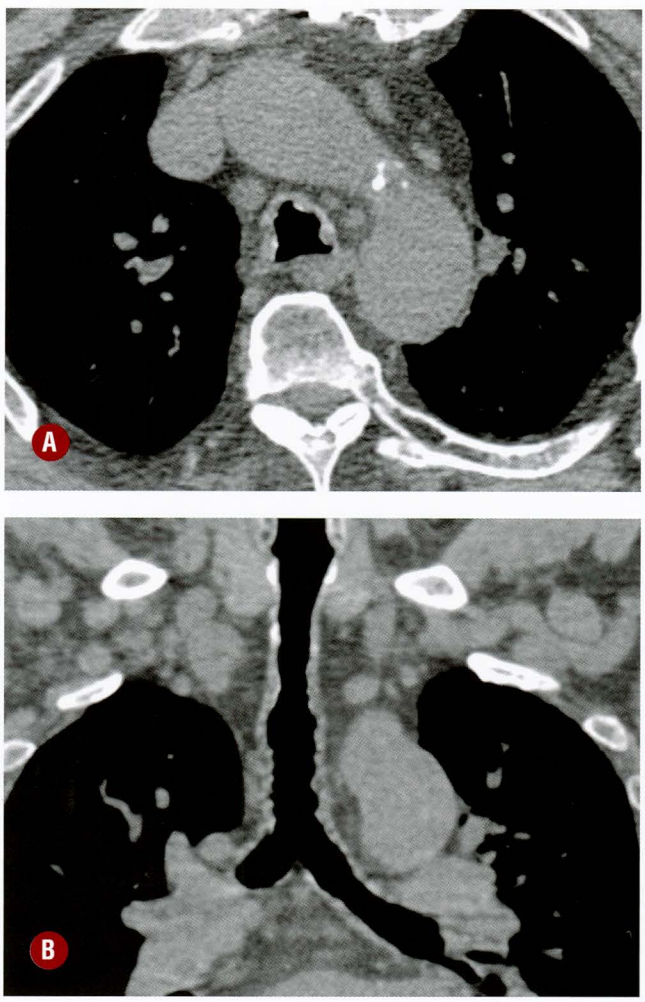

FIGURA 7-5. Traqueobroncopatia osteocondroplástica. Imagens de TC de tórax nos planos axial (**A**) e coronal (**B**) demonstram múltiplos e pequenos nódulos, alguns com discretas calcificações, originando-se a partir das paredes laterais e anterior da traqueia, com preservação da parede posterior membranosa. Nota-se também estreitamento luminal da traqueia, mais bem identificado na reformatação coronal (**B**). (Cortesia de Dr. Nestor Müller, Vancouver General Hospital, Canadá.)

III. DIAGNÓSTICO DIFERENCIAL PRINCIPAL

- Policondrite recidivante – não apresenta nódulos protruindo na luz traqueal.
- Amiloidose – não poupa a parede posterior membranosa.

■ Amiloidose

A amiloidose é representada por um complexo grupo de doenças infrequentes causadas por distúrbios do metabolismo proteico, nas quais ocorre o depósito extracelular de amiloide, uma proteína fibrilar insolúvel que, em condições normais, não está presente no corpo. A amiloidose pode ser hereditária ou adquirida, sistêmica ou localizada. A doença é mais comum a partir da quinta década de vida, sem predileção por sexo. No aparelho respiratório, manifesta-se sob as formas nodular pulmonar (mais comum), parenquimatosa difusa e traqueobrônquica. Pode comprometer ainda linfonodos mediastinais e hilares, o coração, as artérias pulmonares e o diafragma.

Na forma traqueobrônquica, manifesta-se principalmente como espessamento focal ou difuso (mais comum) da traqueia e dos brônquios centrais, resultando em estreitamento luminal (Fig. 7-6). Pode haver calcificação parietal associada. Fazem parte dos diagnósticos diferenciais principais: policondrite recidivante, traqueobroncopatia osteocondroplástica, granulomatose de Wegener e tuberculose. Raramente, o comprometimento traqueal se faz sob a forma de nódulo ou massa intraluminal localizada, quando entrará no diagnóstico diferencial com neoplasias traqueais (p. ex., carcinoma adenoide cístico).

Os principais aspectos da amiloidose e as demais manifestações radiológicas serão discutidos com detalhes na seção sobre doenças metabólicas (Cap. 32).



FIGURA 7-6. Amiloidose traqueal. TC de tórax demonstra espessamento circunferencial (setas) da traqueia. (Cortesia de Dr. Nestor Müller, Vancouver General Hospital, Canadá.)

■ Papilomatose Traqueobrônquica

I. INTRODUÇÃO

Generalidades

A papilomatose traqueobrônquica é resultado da infecção do trato respiratório pelo HPV, o que na maioria dos casos ocorre ao nascimento durante a passagem pelo canal de parto contaminado. A doença é mais comum em crianças com idade entre 18 meses e 3 anos, sem predileção por sexo. Eventualmente, a infecção pode acontecer durante a vida adulta por meio do contato oral com mucosa infectada. Na maioria dos casos, a papilomatose traqueobrônquica limita-se à laringe. O acometimento traqueal e dos brônquios centrais ocorre em aproximadamente 5% dos pacientes, enquanto a extensão para as vias aéreas distais e para os espaços alveolares acontece em cerca de 1% dos casos.

Achados Clínicos

As manifestações clínicas características da doença nas crianças incluem rouquidão progressiva, estridor e dificuldade respiratória. A rouquidão é a manifestação mais comum nos adultos. Quando existe comprometimento das vias aéreas centrais, os sintomas assemelham-se, por exemplo, aos da doença pulmonar obstrutiva crônica (DPOC) e da asma. A disseminação para as vias aéreas periféricas pode provocar pneumonias de repetição e atelectasias obstrutivas, com febre, tosse, hemoptise e dispneia progressiva.

Achados Histopatológicos

O HPV promove a proliferação de células epiteliais das vias aéreas, resultando na formação de papilomas sésseis ou pediculados revestidos por epitélio escamoso, que se projetam no lúmen das vias aéreas. Raramente, pode haver evolução dos papilomas para carcinoma de células escamosas. A proliferação de células infectadas no interior dos espaços alveolares tem como consequência a formação de nódulos, que podem escavar, confluir e originar grandes lesões cavitárias no parênquima pulmonar.

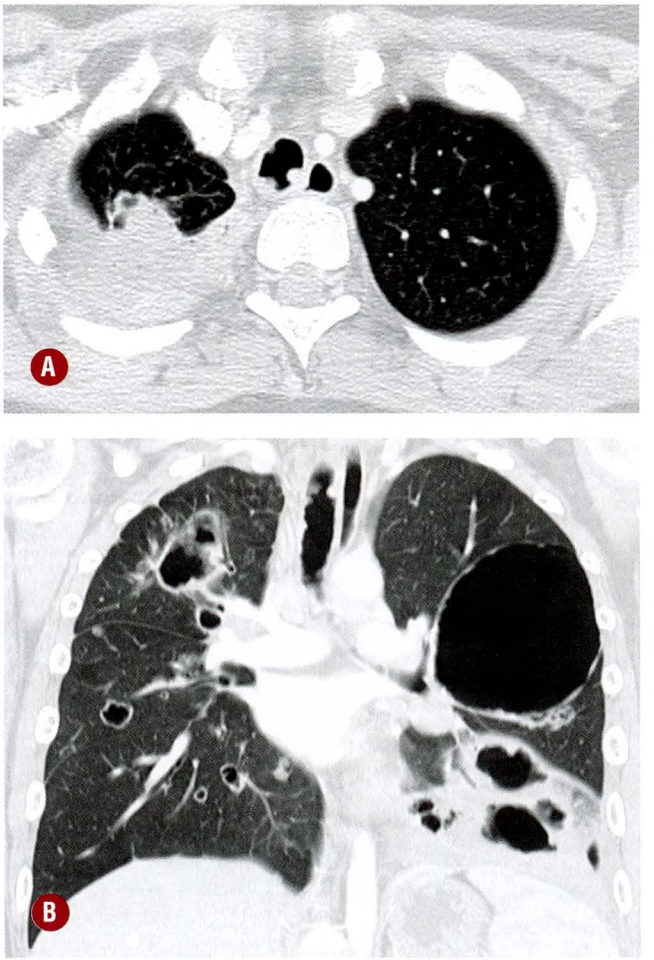

FIGURA 7-7. Papilomatose traqueobrônquica. A, TC de tórax demonstra pequenos nódulos (papilomas) projetando-se no lúmen traqueal. Notam-se também consolidação e espessamento pleural à direita. **B,** Reformatação coronal de TC de tórax revela múltiplos nódulos consistentes com papilomas nas paredes traqueais. Destacam-se ainda diversos nódulos escavados no parênquima pulmonar, grandes cavidades nos lobos superiores e consolidação no lobo inferior esquerdo com áreas cavitárias no seu interior.

II. ACHADOS DE IMAGEM

Radiografia e Tomografia Computadorizada de Tórax

1. Nódulos bem definidos ou espessamento nodular difuso das vias aéreas resultando em estreitamento luminal
   - Conforme mencionado, na maioria dos casos a doença limita-se à laringe. O envolvimento da traqueia e dos brônquios centrais ocorre em cerca de 5% dos casos.
   - A TC de múltiplos detectores com reconstruções multiplanares demonstra com precisão pequenas imagens polipoides projetando-se no lúmen das vias aéreas (Fig. 7-7).
2. Múltiplos nódulos no parênquima pulmonar
   - A disseminação da infecção para as vias aéreas distais e espaços alveolares ocorre em aproximadamente 1% dos casos, resultando na formação de múltiplos nódulos no parênquima pulmonar.
   - Os nódulos podem atingir vários centímetros e frequentemente apresentam-se escavados.
3. Cavidades pulmonares
   - Cavidades confluentes e grandes lesões escavadas com paredes finas podem ser observadas em casos graves.
   - Em quadros de longa evolução, o encontro de cavidades de paredes espessas e irregulares, ou com nodulações parietais, deve levantar a suspeita de transformação para carcinoma de células escamosas.
4. Atelectasia, consolidação e aprisionamento aéreo
   - Os papilomas endobrônquicos podem resultar em atelectasia e pneumonite obstrutiva.
   - Áreas de redução da atenuação pulmonar e aprisionamento aéreo podem ser observados nos casos em que existe acometimento das vias aéreas distais.

Recomendações

Embora a radiografia de tórax comumente seja o primeiro exame de imagem realizado em pacientes com sintomas respiratórios, a TC de múltiplos detectores com reconstruções

multiplanares é o principal método de imagem para o diagnóstico, uma vez que permite melhor caracterização das alterações relacionadas com a doença, especialmente dos papilomas distribuídos ao longo das vias aéreas.

III. DIAGNÓSTICO DIFERENCIAL PRINCIPAL

1. Nódulos ou espessamento nodular das vias aéreas centrais
   - Neoplasias, amiloidose, granulomatose de Wegener, policondrite recidivante, secreção aderida.
2. Nódulos pulmonares escavados ou não
   - Tuberculose, infecção fúngica, embolia séptica, granulomatose de Wegener, metástases (no caso de nódulos cavitários, especialmente de tumores de cabeça e pescoço e colo uterino).

■ Traqueia em Bainha de Sabre

I. INTRODUÇÃO

Generalidades

A traqueia em bainha de sabre é caracterizada por redução do diâmetro coronal e aumento do diâmetro sagital da traqueia. É definida na TC pela identificação da traqueia situada 1 cm acima do nível do arco da aorta, com diâmetro coronal igual ou menor que a metade do diâmetro sagital. Tal condição é observada quase exclusivamente em pacientes do sexo masculino, a maioria dos quais portadora de DPOC, sendo mais comum a partir da sexta década de vida. Caracteristicamente, compromete apenas a porção intratorácica da traqueia, sugerindo estar relacionada com as pressões transmurais transmitidas em pacientes que apresentam pulmões hiperinflados.

Achados Clínicos

Não existem manifestações clínicas específicas da traqueia em bainha de sabre. Como grande parte dos indivíduos que apresentam essa condição é portadora de DPOC, os achados clínicos confundem-se com os observados nesses pacientes.

Achados Histopatológicos

Ao exame macroscópico, a traqueia apresenta redução do diâmetro coronal e aumento do diâmetro sagital, resultando em estreitamento luminal difuso de sua porção intratorácica. A superfície interna da traqueia costuma ser lisa, embora ocasionalmente possa exibir alguma nodularidade. Frequentemente existe calcificação dos anéis cartilaginosos traqueais.

II. ACHADOS DE IMAGEM

Radiografia e Tomografia Computadorizada de Tórax

1. Estreitamento luminal difuso
   - Conforme mencionado, caracteristicamente existe redução do diâmetro coronal e aumento do diâmetro sagital da traqueia, resultando em estreitamento luminal difuso (Fig. 7-8).
   - As alterações são observadas somente na porção intratorácica da traqueia, normalmente existindo uma transição abrupta de calibre no nível do introito torácico; a porção extratorácica da traqueia costuma apresentar calibre normal (diâmetros coronal e sagital similares).



FIGURA 7-8. Traqueia em bainha de sabre. TC de tórax demonstra redução do diâmetro coronal e aumento do diâmetro sagital da traqueia com consequente estreitamento luminal.

   - A radiografia de tórax com incidências frontal e lateral é suficiente para demonstrar o aspecto traqueal característico.
   - A TC de múltiplos detectores com cortes axiais e reconstruções multiplanares e tridimensionais ilustra com clareza as alterações morfológicas.
   - Maior redução do diâmetro coronal pode ser observada durante expiração forçada devido à presença de traqueomalácia das paredes laterais.

Recomendações

Não é necessária a realização de exames de imagem com a finalidade específica de diagnosticar a traqueia em bainha de sabre, sendo comumente um achado adicional em pacientes portadores de DPOC que se submetem a exames por motivos variados. A radiografia pode ser suficiente para a caracterização dessa condição. A TC demonstra com clareza as alterações traqueais características.

III. DIAGNÓSTICO DIFERENCIAL PRINCIPAL

As manifestações de imagem mencionadas aliadas à história de DPOC são bastante específicas dessa condição.

■ Traqueomalácia

I. INTRODUÇÃO

Generalidades

A traqueomalácia é uma patologia secundária à fraqueza das paredes traqueais e do tecido cartilaginoso de suporte, resultando em colapso excessivo da traqueia. Tal condição pode ser congênita, como, por exemplo, relacionada com distúrbios ou imaturidade do tecido cartilaginoso, ou adquirida, associada a DPOC, compressão extrínseca de longa data (vascular, bócio tireoidiano etc.), intubação prévia, radioterapia, policondrite

recidivante, entre outras causas. Sua prevalência exata é incerta, pois os estudos apontam para o fato de ser uma condição subdiagnosticada.

Achados Clínicos

A forma congênita comumente se manifesta nas primeiras semanas ou meses de vida através de tosse, estridor expiratório e dificuldade para amamentação, sendo mais frequente em crianças prematuras. Pode estar associada a displasia broncopulmonar, anomalias cardíacas, fístula traqueoesofágica e refluxo gastroesofágico. A forma adquirida é mais prevalente em pacientes idosos, podendo se manifestar com tosse crônica de difícil tratamento, dispneia, sibilância e infecções de repetição.

Achados Histopatológicos

A traqueomalácia caracteriza-se por fraqueza do tecido cartilaginoso de suporte e/ou da porção membranosa posterior da traqueia, com degeneração e atrofia das fibras longitudinais elásticas.

II. ACHADOS DE IMAGEM

Tomografia Computadorizada e Ressonância Magnética

1. Colapso traqueal excessivo na expiração
   - A traqueomalácia é caracterizada por colapso excessivo da traqueia na expiração, com redução superior a 50% de sua área de secção transversa em relação à observada na inspiração.
   - A TC com realização de sequências em inspiração e durante a expiração forçada (expiração dinâmica) é o método de imagem de escolha para o diagnóstico dessa condição (Fig. 7-9).
   - A série expiratória dinâmica é mais sensível do que a sequência realizada com apneia ao final da expiração (pós-expiratória) para o diagnóstico de traqueomalácia. A aquisição de imagens tomográficas durante a manobra de tosse forçada também é bastante sensível para o diagnóstico da doença.
   - O aspecto em "crescente" da traqueia, às vezes observado na tomografia mesmo sem a realização de uma sequência expiratória propriamente dita, deve levantar a suspeita de traqueomalácia, que poderá então ser adequadamente pesquisada com a realização de protocolo específico.
   - A cine-RM, utilizando sequências durante a respiração ou com manobra de tosse forçada, pode ser empregada como uma alternativa diagnóstica nos casos em que se deseja reduzir a exposição dos pacientes à radiação.

Recomendações

A TC com séries inspiratória e expiratória dinâmica é o principal exame de imagem para o diagnóstico de traqueobroncomalácia. A cine-RM pode ser utilizada como uma alternativa diagnóstica quando se deseja reduzir a exposição à radiação, por exemplo, em pacientes jovens ou que necessitam de exames seriados.

III. DIAGNÓSTICO DIFERENCIAL PRINCIPAL

A caracterização de colapso traqueal excessivo durante a expiração é altamente sugestiva de traqueomalácia. Nos casos em que a redução luminal da traqueia estiver muito próxima ao valor de referência de 50%, torna-se fundamental a correlação dos achados de imagem com as manifestações clínicas para se estabelecer um diagnóstico correto, uma vez que estudos recentes têm demonstrado que mesmo indivíduos jovens e saudáveis podem apresentar colapso traqueal expiratório superior a 50%.

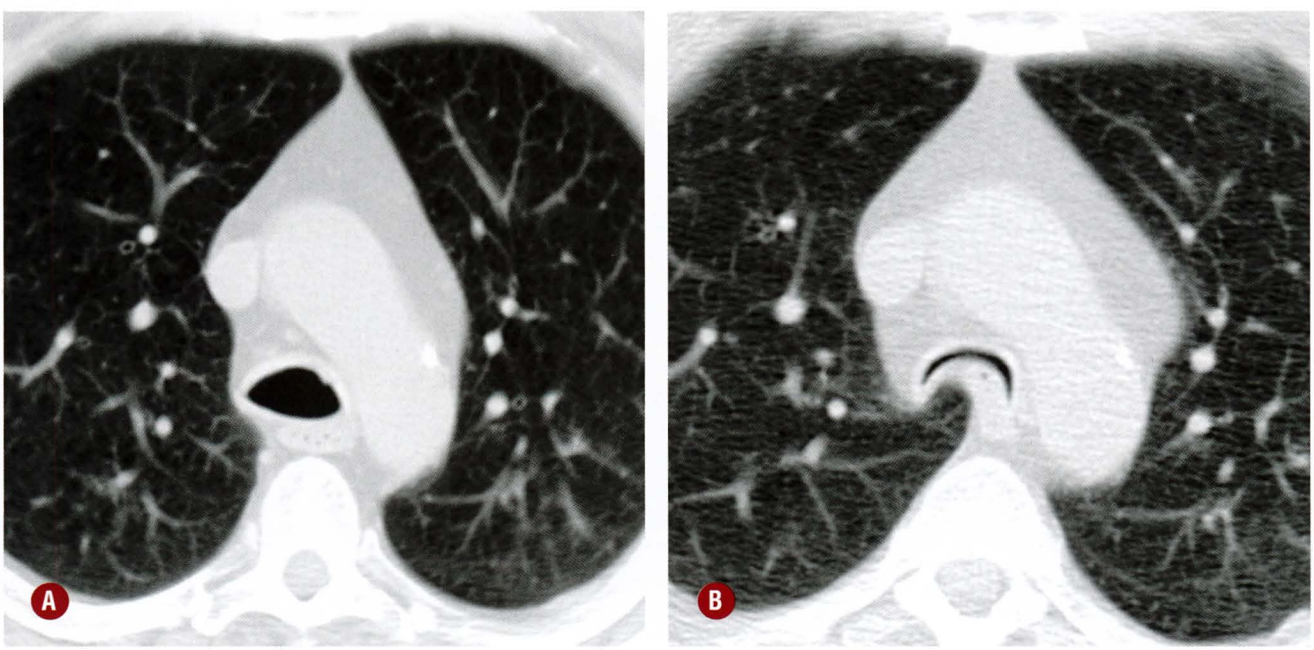

FIGURA 7-9. Traqueomalácia. A, TC de tórax obtida em inspiração demonstra calibre normal da traqueia. **B,** TC de tórax adquirida em expiração dinâmica evidencia significativo colapso traqueal (> 50%).

■ Traqueobroncomegalia

I. INTRODUÇÃO

Generalidades

A traqueobroncomegalia, também conhecida como síndrome de Mounier-Kuhn, é uma condição rara de etiologia incerta, provavelmente relacionada com um defeito do tecido conjuntivo. Embora a maioria dos casos ocorra de forma esporádica, a doença também tem sido documentada em associação às síndromes de Ehlers-Danlos e Marfan. É observada principalmente em homens entre a terceira e a quinta década de vida.

A traqueomegalia também pode ser secundária a patologias pulmonares crônicas fibrosantes, possivelmente em decorrência de tosse crônica e infecções de repetição.

Achados Clínicos

Os pacientes com traqueobroncomegalia costumam apresentar tosse crônica produtiva, hemoptise ocasional e graus variados de dispneia. Infecções de repetição também fazem parte do quadro clínico.

Achados Histopatológicos

O exame histológico das vias aéreas de indivíduos com traqueobroncomegalia demonstra atrofia dos tecidos muscular, elástico e cartilaginoso, resultando em aumento dos diâmetros da traqueia e dos brônquios principais. A dilatação dos anéis cartilaginosos traqueais possibilita que o tecido entre eles protrua para fora da traqueia e dos brônquios centrais, originando divertículos cujas dimensões variam de poucos milímetros até alguns centímetros. Tais divertículos podem ser observados de forma localizada ou difusa ao longo de toda a extensão das vias aéreas centrais, condição conhecida como diverticulose traqueobrônquica.

II. ACHADOS DE IMAGEM

Radiografia, Tomografia Computadorizada e Ressonância Magnética

1. Dilatação traqueal e dos brônquios principais
   - Os diâmetros normais máximos da traqueia são de 25 mm (transverso) e 27 mm (anteroposterior) no sexo masculino e 21 mm (transverso) e 23 mm (anteroposterior) no feminino. Os brônquios principais direito e esquerdo

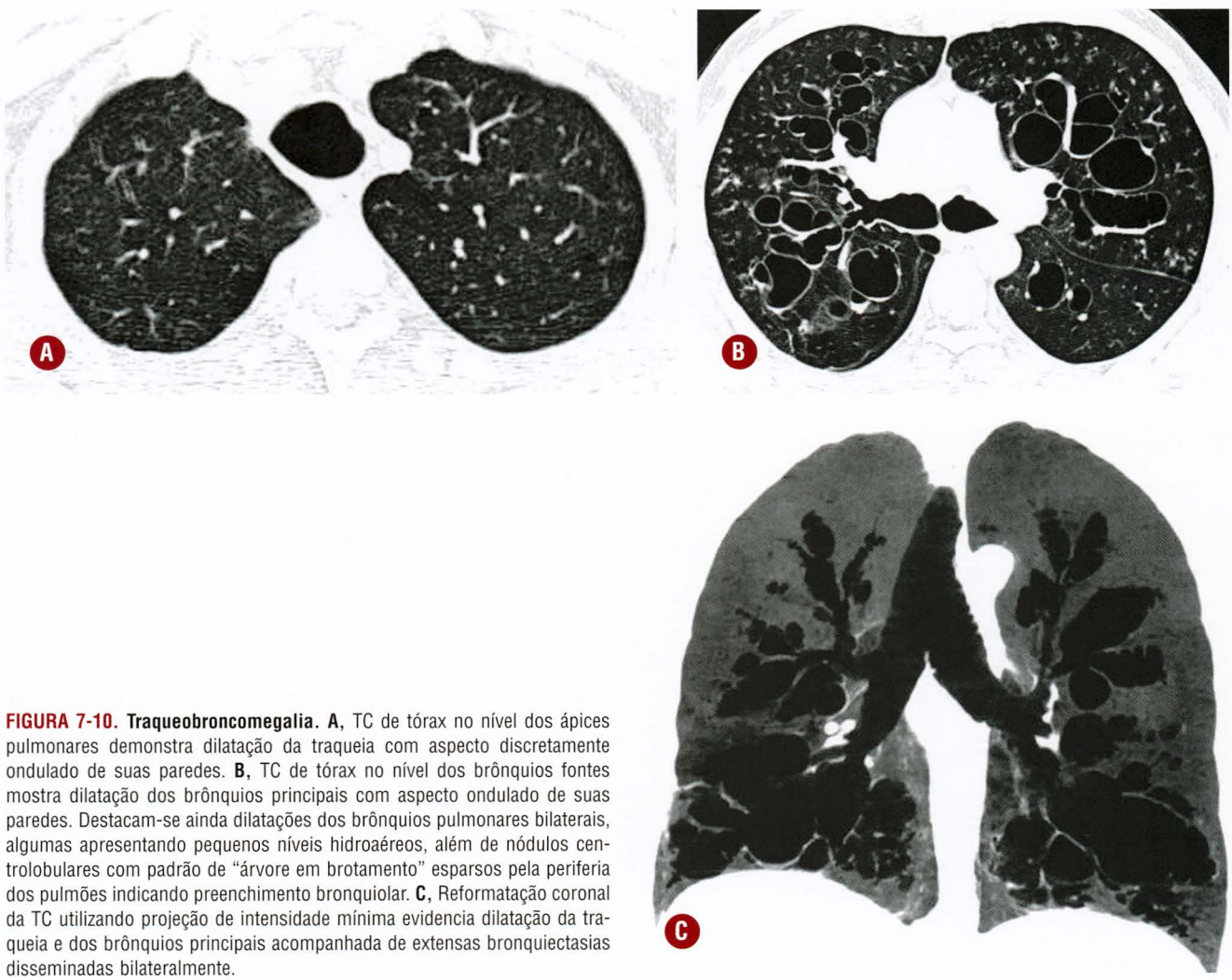

FIGURA 7-10. Traqueobroncomegalia. A, TC de tórax no nível dos ápices pulmonares demonstra dilatação da traqueia com aspecto discretamente ondulado de suas paredes. **B,** TC de tórax no nível dos brônquios fontes mostra dilatação dos brônquios principais com aspecto ondulado de suas paredes. Destacam-se ainda dilatações dos brônquios pulmonares bilaterais, algumas apresentando pequenos níveis hidroaéreos, além de nódulos centrolobulares com padrão de "árvore em brotamento" esparsos pela periferia dos pulmões indicando preenchimento bronquiolar. **C,** Reformatação coronal da TC utilizando projeção de intensidade mínima evidencia dilatação da traqueia e dos brônquios principais acompanhada de extensas bronquiectasias disseminadas bilateralmente.

podem medir até 21 mm e 18 mm nos homens e 20 mm e 17 mm nas mulheres, respectivamente.
- Na traqueobroncomegalia, os diâmetros da traqueia e dos brônquios principais excedem os valores mencionados.
- A radiografia de tórax é capaz de demonstrar a dilatação da traqueia e dos brônquios principais.
- A TC caracteriza facilmente a dilatação traqueobrônquica, demonstrando ainda o aspecto ondulado da parede traqueal e dos brônquios característico dessa condição (Fig. 7-10).
- A TC possibilita reconstruções multiplanares e tridimensionais das vias aéreas centrais, o que permite uma avaliação bastante clara do comprometimento pela doença.
- A TC é capaz de avaliar com precisão complicações da patologia, que incluem bronquiectasias, fibrose, enfisema, traqueobroncomalácia e infecções de repetição.
- A RM pode ser utilizada como uma alternativa diagnóstica quando se deseja reduzir a exposição dos pacientes à radiação.

2. Divertículos traqueobrônquicos
   - São frequentemente observados nos indivíduos com a síndrome de Mounier-Kuhn, porém são raros na traqueomegalia secundária a patologias pulmonares crônicas fibrosantes.
   - Os divertículos são facilmente caracterizados na TC, normalmente em associação a dilatação traqueal e aspecto ondulado de suas paredes.

Recomendações

A radiografia de tórax é capaz de demonstrar a dilatação da traqueia e dos brônquios principais característica da doença. A TC permite uma avaliação mais detalhada do acometimento das vias aéreas, demonstrando com clareza o aspecto ondulado das paredes da traqueia e dos brônquios centrais, assim como a presença de divertículos. Complicações da doença, que incluem bronquiectasias, fibrose, enfisema, traqueobroncomalácia e infecções de repetição, são mais bem avaliadas pela TC. A RM pode ser utilizada como uma alternativa diagnóstica com o objetivo de evitar a exposição excessiva à radiação.

III. DIAGNÓSTICO DIFERENCIAL PRINCIPAL

Do ponto de vista de imagem, os achados da traqueobroncomegalia são bastante característicos e específicos. Seu principal diagnóstico diferencial é justamente a traqueomegalia relacionada com patologias pulmonares crônicas fibrosantes, condição que, ao contrário da síndrome de Mounier-Kuhn, não costuma demonstrar divertículos e o aspecto corrugado das paredes traqueobrônquicas, juntamente com a dilatação luminal.

LITERATURA RECOMENDADA

1. Baroni RH, Feller-Kopman D, Nishino M, et al. Tracheobronchomalacia: comparison between end-expiratory and dynamic-expiratory CT methods for evaluation of central airway collapse. Radiology 2005;2:635-41.
2. Baroni RH, Chate RC, Costa DN, et al. Tracheobronchomalacia. In: Boiselle PM, Lynch DA. Contemporary medical imaging: CT of the airways. Humana Press 2008:191-212.
3. Behar JV, Choi YW, Hartman TA, et al. Relapsing polychondritis affecting the lower respiratory tract. AJR Am J Roentgenol 2002;178:173-7.
4. Boiselle PM. Tracheal abnormalities: tracheomalacia. In: Müller NL, Silva CIS. Imaging of the chest. Philadelphia: Saunders Elsevier; 2008. p. 1005-8.
5. Boiselle PM. Tracheal abnormalities: relapsing polychondritis. In: Müller NL, Silva CIS. Imaging of the chest. Philadelphia: Saunders Elsevier; 2008. p. 1009-13.
6. Boiselle PM. Tracheal abnormalities: tracheomegaly. In: Müller NL, Silva CIS. Imaging of the chest. Philadelphia: Saunders Elsevier; 2008. p. 1014-7.
7. Boiselle PM. tracheal abnormalities: tracheobronchopathia osteochondroplastica. In: Müller NL, Silva CIS. Imaging of the chest. Philadelphia: Saunders Elsevier; 2008. p. 1018-1020.
8. Boiselle PM, O'Donnell CR, Bankier AA, et al. Tracheal collapsibility in healthy volunteers during forced expiration: assessment with multidetector CT. Radiology 2009;252:255-62.
9. Ferretti GR, Bithigoffer C, Righini CA, Arbib F, Lantuejoul S, Jankowski A. Imaging of tumors of the trachea and central bronchi. Radiol Clin North Am 2009;47:227-41.
10. Grenier PA, Beigelman-Aubry C, Brillet PY. Nonneoplastic tracheal and bronchial stenoses. Radiol Clin North Am 2009;47: 243-60.
11. Heyer CM, Nuesslein TG, Jung D, et al. Tracheobronchial anomalies and stenoses: detection with low-dose multidetector CT with virtual tracheobronchoscopy – comparison with flexible tracheobronchoscopy. Radiology 2007;242:542-9.
12. Kwak SH, Lee KS, Chung MJ, et al. Adenoid cystic carcinoma of the airways: helical CT and histopathologic correlation. AJR Am J Roentgenol 2004;183:277-81.
13. Lee KS, Ernst A, Trentham DE, et al. Relapsing polychondritis: prevalence of expiratory CT airway abnormalities. Radiology 2006;240:565-73.
14. Lee KS, Boiselle PM. Tracheal abnormalities: tracheal neoplasms. In: Müller NL, Silva CIS. Imaging of the chest. Philadelphia: Saunders Elsevier; 2008. p. 999-1004.
15. Marom EM, Goodman PC, McAdams HP. Focal abnormalities of the trachea and bronchi. AJR Am J Roentgenol 2001;176:707-11.
16. Marom EM, Goodman PC, McAdams HP. Diffuse abnormalities of the trachea and main bronchi. AJR Am J Roentgenol 2001; 176:713-7.
17. McCarthy MJ, Rosado-de-Christenson ML. Tumors of the trachea. J Thorac Imaging 1995;10:180-98.
18. Parsons RB, Milestone BN, Adler, LP. Radiographic assessment of airway tumors. Chest Surg Clin North Am 2003;13:63-77.
19. Prince JS, Duhamel DR, Levin DL, et al. Nonneoplastic lesions of the tracheobronchial wall: radiologic findings with bronchoscopic correlation. RadioGraphics 2002;22(Spec Issue):S215-S230.
20. Sun M, Boiselle PM. Tracheal abnormalities: tracheal stenosis. In: Müller NL, Silva CIS. Imaging of the chest. Philadelphia: Saunders Elsevier; 2008. p. 995-8.
21. Webb EM, Elicker BM, Webb WR. Using CT to diagnose nonneoplastic tracheal abnormalities. AJR Am J Roentgenol 2000; 174:1315-21.

CAPÍTULO 8

Doenças Brônquicas Difusas

C. Isabela S. Silva
Nestor L. Müller

Entre as doenças brônquicas difusas mais comuns e mais importantes destacam-se as bronquiectasias, a bronquite crônica e a asma (Cap. 9). Na maioria dos casos, as bronquiectasias resultam de um processo infeccioso na infância ou de uma obstrução brônquica e tendem a afetar um ou dois lobos pulmonares. Bronquiectasias difusas, embora também possam ter origem em um processo infeccioso, devem sugerir a presença de uma anormalidade congênita que afeta as vias aéreas (p. ex., traqueobroncomegalia, fibrose cística, discinesia ciliar) ou deficiência imunológica congênita ou adquirida. Ocasionalmente, as bronquiectasias difusas são secundárias à aspergilose broncopulmonar alérgica (ABPA) (Cap. 15).

■ Bronquiectasia

I. INTRODUÇÃO

Generalidades

- Bronquiectasia representa dilatação brônquica irreversível. Os três fatores mais importantes na patogenia da bronquiectasia são infecção, obstrução de vias aéreas e fibrose peribrônquica (bronquiectasia de tração).
- As causas mais comuns são infecções respiratórias (pneumonia, bronquiolite) na infância, infecção crônica (principalmente tuberculose) e condições que propiciam infecções, como fibrose cística ou discinesia ciliar.
- Entre as anomalias congênitas da via aérea destacamos a traqueobroncomegalia, ou síndrome de Mounier-Kuhn (Cap. 7), e a síndrome de Williams-Campbell (forma rara de bronquiectasia primária com colapso expiratório importante causados por deficiência congênita na cartilagem dos brônquios, sobretudo os de quarta a sexta ordem). Na Tabela 8-1 encontram-se listadas as principais causas e doenças associadas a bronquiectasias.
- A bronquiectasia pode ser focal ou difusa e ocorre bilateralmente em cerca de 50% dos casos. Há predomínio de acometimento nos segmentos basais dos lobos inferiores, seguidos pelo lobo médio e pela língula.
- A tomografia computadorizada de alta resolução (TCAR) do tórax é o método de imagem de escolha no diagnóstico da presença, extensão e distribuição das bronquiectasias. Embora a TCAR tenha um valor limitado no diagnóstico da etiologia, a distribuição da bronquiectasia e a presença de sinais associados, como calcificação de linfonodos, impacção mucoide com atenuação elevada ou fibrose, podem ser bastante úteis no diagnóstico diferencial.
- Bronquiectasias com distribuição bilateral e predomínio nos lobos superiores são mais frequentemente encontradas em pacientes com ABPA, fibrose cística e fibrose relacionada com sarcoidose ou silicose.
- A bronquiectasia relacionada com tuberculose tende a ser unilateral ou bilateral e assimétrica, geralmente, afetando os lobos superiores em maior extensão. Maior acometimento dos lobos inferiores é encontrado na maioria dos casos

TABELA 8-1. Causas de Bronquiectasias

Causas	*Exemplos*
Infecções	Pneumonia, tuberculose
Obstrução brônquica	Neoplasia, corpo estranho
Anomalias congênitas de brônquios	Traqueobroncomegalia (síndrome de Mounier-Kuhn), síndrome de William-Campbell, atresia brônquica
Defeitos genéticos hereditários	Fibrose cística, discinesia ciliar primária
Deficiências imunológicas	Hipogamaglobulinemia, infecção pelo HIV
Bronquite ou pneumonite tóxica	Inalação de amônia, aspiração de conteúdo gástrico
Doença do colágeno	Artrite reumatoide, síndrome de Sjögren
Fibrose do parênquima	Pneumonia intersticial fibrosante (PIU, PINE), sarcoidose, tuberculose
Miscelâneas	Asma, ABPA, bronquiolite obliterante, colite ulcerativa, síndrome das unhas amarelas
Idiopática	

de bronquiectasias relacionadas com infecção respiratória da infância, hipogamaglobulinemia e discinesia ciliar primária.

- As bronquiectasias de tração encontradas em pacientes com fibrose pulmonar idiopática e pneumonia intersticial não específica também predominam nos lobos inferiores. Predomínio no lobo médio e na língula ocorre principalmente em pacientes com infecção por micobactérias atípicas e em alguns pacientes com discinesia ciliar primária.
- Impacção mucoide com aumento de atenuação ocorre mais frequentemente em pacientes com ABPA.

Achados Clínicos e Laboratoriais

Os sintomas mais comuns são tosse e expectoração. Outras manifestações incluem produção copiosa de secreção purulenta, hemoptise e, nas fases avançadas, dispneia, hipoxemia e *cor pulmonale*. Exames laboratoriais são essenciais no diagnóstico de certas causas de bronquiectasias, como fibrose cística e discinesia ciliar.

II. ACHADOS DE IMAGEM

Radiografia de Tórax

- A radiografia pode ser normal ou mostrar achados não específicos, como espessamento brônquico.
- Sinais sugestivos de bronquiectasia incluem paredes brônquicas visíveis, formando linhas paralelas (trilhos de trem), que geralmente são mais bem apreciadas nas regiões basais, na radiografia do tórax em PA, e no lobo médio e língula, na radiografia em perfil. Quando visto de frente, o brônquio dilatado aparece como imagem anelar. Bronquiectasias císticas podem se manifestar como imagens anelares ou císticas de paredes finas ou espessas, com ou sem conteúdo e nível hidroaéreos (Figs. 8-1 e 8-2).
- Achados associados incluem perda de volume da região acometida, aprisionamento aéreo em imagens expiratórias e consolidação em pacientes com pneumonia.

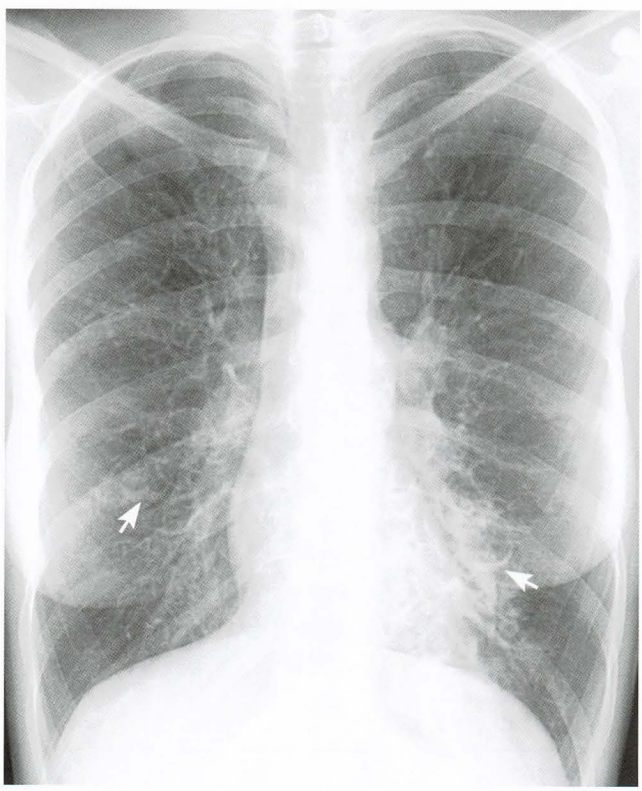

FIGURA 8-1. Bronquiectasia. Radiografia de tórax em PA mostra imagens anelares bilaterais, algumas com níveis hidroaéreos (setas).

Tomografia Computadorizada de Alta Resolução

- Os achados na TCAR incluem diâmetro interno do brônquio maior do que a artéria pulmonar adjacente (sinal do "anel de sinete") (Fig. 8-3), perda do afilamento gradual do brônquio, definido como manutenção do calibre por mais que 2 cm distalmente à bifurcação (aspecto em "trilho de trem") (Fig. 8-4),

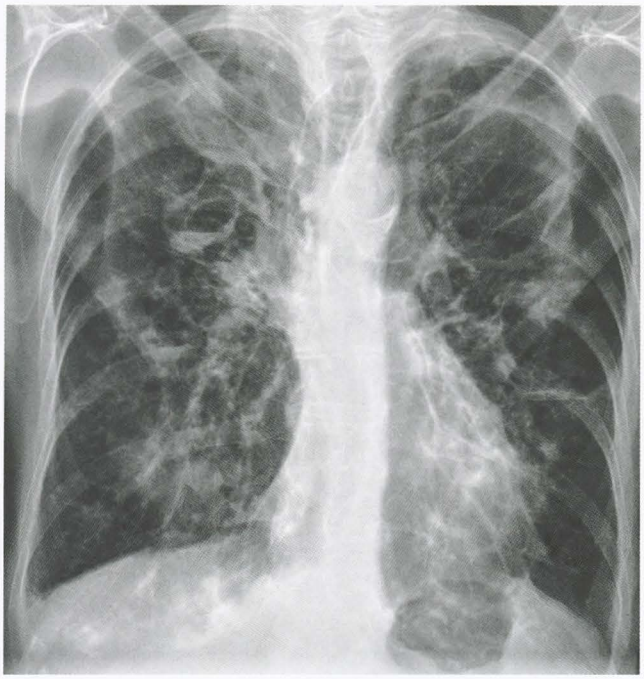

FIGURA 8-2. Bronquiectasia. Radiografia de tórax em PA mostra imagens anelares algumas com níveis hidroaéreos, imagens tubulares paralelas (sinal do "trilho de trem") e espessamento da parede dos brônquios.



FIGURA 8-3. Bronquiectasia. Imagem de TCAR demonstra brônquios com diâmetro interno maior que o diâmetro das artérias pulmonares adjacentes (sinal do "anel de sinete") (setas).



FIGURA 8-4. Bronquiectasia. Imagem de TCAR demonstra perda do afilamento dos brônquios depois da bifurcação.



FIGURA 8-5. Bronquiectasia. Imagem de TCAR mostra brônquios dilatados e de paredes espessadas a menos de 1 cm das pleuras costal e paravertebral e em contato com a pleura mediastinal adjacente à aorta.

identificação de via aérea a menos de 1 cm da superfície pleural costal ou paravertebral (Fig. 8-5) e visualização de via aérea tocando a pleura mediastinal (Fig. 8-5).

- A depender da aparência do brônquio acometido, a bronquiectasia pode ser classificada em três tipos: cilíndrica, varicosa e cística. Bronquiectasia cilíndrica é o padrão morfológico mais comum (Fig. 8-6). Bronquiectasia varicosa é caracterizada por sua aparência serpiginosa e contornos internos corrugados (Fig. 8-7). Já a bronquiectasia cística (ou sacular) é reconhecida pela presença de imagens císticas contínuas com os brônquios proximais (Fig. 8-7). Em imagens de TCAR obtidas perpendicularmente aos brônquios, bronquiectasias varicosas podem apresentar aspecto de bronquiectasia cilíndrica ou cística. Embora bronquiectasias varicosas e císticas sejam consideradas manifestações de doença mais avançada, em termos de diagnóstico clínico, a distinção entre esses dois tipos de bronquiectasias provavelmente não é de grande importância.
- Bronquiectasias são frequentemente acompanhadas de espessamento das paredes brônquicas, impacção mucoide (Fig. 8-7) e padrão de árvore em brotamento relacionado com o acúmulo de secreções nos bronquíolos (Fig. 8-7). A presença de alterações irreversíveis das pequenas vias aéreas resulta em áreas de parênquima pulmonar com diminuição da atenuação e vascularização na TC inspiratória e aprisionamento aéreo na TC expiratória.

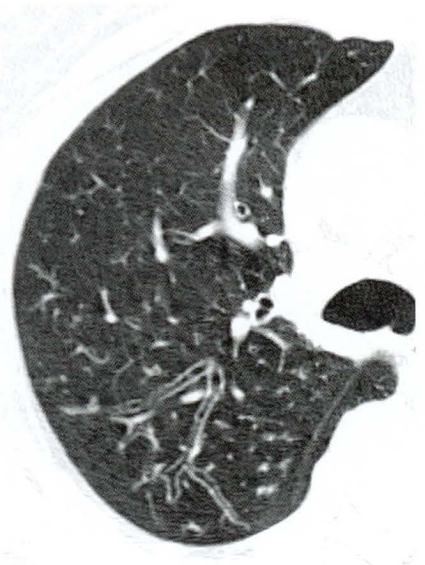

FIGURA 8-6. Bronquiectasia cilíndrica na TCAR.

- O espessamento da parede brônquica é reconhecido na TCAR quando a espessura da parede do brônquio é duas vezes maior do que a espessura da parede dos brônquios normais adjacentes ou equivalentes no pulmão contralateral, ou quando a luz do brônquio representa menos de 80% do seu diâmetro externo.
- Bronquiectasias e bronquiolectasias de tração tipicamente ocorrem em áreas de fibrose pulmonar (Fig. 8-8).
- Manifestações associadas podem incluir nível líquido no interior das dilatações, espessamento liso de septos interlobulares, linfonodomegalia mediastinal, hipertrofia das artérias brônquicas e dilatação do tronco da artéria pulmonar (secundária à hipertensão pulmonar em pacientes com doença prolongada).

Recomendações

A radiografia de tórax apresenta várias limitações no diagnóstico de bronquiectasias, com baixa sensibilidade e especificidade, mesmo em estágios avançados. A TCAR com cortes de 1 a 1,5 mm de espessura é o método de imagem de escolha para o diagnóstico de bronquiectasias. Embora na maioria dos casos o diagnóstico possa ser feito com facilidade utilizando-se a técnica de TCAR convencional, ou seja, com intervalo de 10 a 15 mm entre os cortes, bronquiectasias focais podem deixar de ser identificadas com essa técnica de TC. Recomenda-se, portanto, para avaliação de bronquiectasias em pacientes adultos, a realização de TC de tórax com técnica volumétrica em aparelhos com múltiplas fileiras de detectores, com cortes de 1 a 2 mm de espessura e intervalo de 1-2 mm. Com essa técnica poderão ser obtidas reformatações sagitais e coronais com intervalos de 1 mm. As imagens devem ser interpretadas em estações de trabalho.

III. DIAGNÓSTICO DIFERENCIAL PRINCIPAL

- Anormalidades que podem ser confundidas com bronquiectasias na TC incluem: cistos difusos em doenças pulmonares císticas (p. ex., linfangioliomiomatose, histiocitose pulmonar de células de Langerhans), pneumatoceles e enfisema centrolobular.
- Brônquio normal ou vasoconstrição: em indivíduos normais, o diâmetro do brônquio é aproximadamente igual ao da artéria pulmonar adjacente. Como o diagnóstico de bronquiectasia é muitas vezes baseado na presença de brônquios com diâmetro maior do que a artéria pulmonar adjacente, pode haver diagnóstico errôneo quando a artéria pulmonar se bifurca antes do brônquio ou quando há vasoconstrição hipóxica na artéria pulmonar. É importante, portanto, comparar o calibre dos brônquios e das artérias em áreas adjacentes ou na mesma altura no pulmão contralateral.



FIGURA 8-7. Bronquiectasias varicosas e císticas. Imagens de TCAR (**A** e **B**) demonstram bronquiectasias dos tipo varicosa e cística. Notam-se também impacção mucoide (setas) e nódulos centrolobulares com padrão de árvore em brotamento no lobo inferior direito (**A**, cabeças de setas).

■ Fibrose Cística

I. INTRODUÇÃO

Generalidades

- A fibrose cística (ou mucoviscidose) é uma doença hereditária autossômica recessiva, multissistêmica, de curso progressivo e letal caracterizada por produção anormal de secreções de algumas glândulas exócrinas. O defeito genético situa-se no braço longo do cromossomo 7 (7q31), com mutações no gene CFTR (do inglês: *cystic fibrosis trans-*



FIGURA 8-8. Bronquiectasias de tração. Imagem de TCAR em paciente com pneumonia intersticial não específica demonstra opacidades em vidro fosco associadas a extenso padrão reticular e dilatação e distorção dos brônquios e bronquíolos.

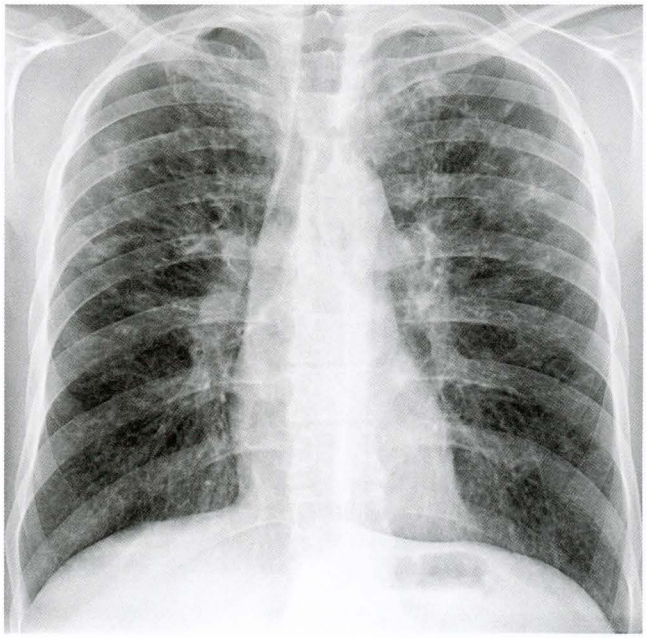

FIGURA 8-9. Fibrose cística. Radiografia de tórax em PA mostra padrão reticulonodular e espessamento brônquico nas regiões pulmonares superiores.

membrane conductance regulator), que codifica um polipeptídio que funciona como um canal de cloro nas membranas das glândulas exócrinas, e tratos respiratório, gastrointestinal e reprodutivo. Mais de mil mutações e variações do gene já foram descritas.

- A incidência da fibrose cística varia em diferentes populações, sendo mais comum em caucasianos (1:2.000) do que em negros (1:17.000) e asiáticos (1:70.000). A incidência estimada no Brasil é de 1:7.000 nascidos vivos.
- O acometimento pulmonar é a principal causa de morbidade e mortalidade, sendo secundário a obstrução, infecção e inflamação crônica das vias aéreas.

Achados Clínicos e Laboratoriais

Os sintomas iniciam-se geralmente na infância e, em cerca de 80% dos pacientes, o diagnóstico é feito antes dos 5 anos de idade. Na maioria dos casos a doença é rapidamente incapacitante. No entanto, alguns pacientes são oligossintomáticos, o que resulta ocasionalmente em diagnóstico inicial feito depois dos 20 anos de idade.

Os achados clínicos mais comuns em adolescentes e adultos são tosse crônica, pneumonias de repetição, dispneia progressiva, hipoxemia, *cor pulmonale*, sinusopatia crônica, esteatorreia e infertilidade. O diagnóstico é baseado na demonstração de excesso de cloro e sódio no suor. Uma dosagem de cloreto superior a 40 mEq/L é sugestiva, e acima de 60 mEq/L em duas ocasiões é diagnóstica. A concentração do sódio na amostra não deve diferir mais de 15 mEq/l do cloreto.

II. ACHADOS DE IMAGEM

Radiografia de Tórax

- A radiografia pode ser normal ou mostrar achados não específicos, como aumento da trama broncovascular com predomínio nos lobos superiores, hiperinflação pulmonar (resultando em aumento do espaço retroesternal e cúpulas frênicas rebaixadas e retificadas) e espessamento brônquico (Fig. 8-9).
- Sinais sugestivos de bronquiectasia incluem paredes brônquicas visíveis formando linhas paralelas (trilhos de trem), imagens anelares ou císticas de paredes finas ou espessas, áreas de consolidação com pneumonias de repetição e hiperinflação pulmonar.
- O pneumotórax é uma complicação relativamente comum, ocorrendo em até 20% dos pacientes adultos.

Tomografia Computadorizada de Alta Resolução

- Bronquiectasias (achado principal), que podem ser do tipo cilíndrica, varicosa ou cística; geralmente bilaterais, mais extensas nos lobos superiores e associadas a espessamento de paredes brônquicas (Fig. 8-10). Impacção mucoide pode estar presente (Fig. 8-11).
- Nódulos centrolobulares e opacidades lineares ou ramificadas (padrão de árvore em brotamento) (Fig. 8-11).
- Áreas de diminuição da atenuação e perfusão nas imagens inspiratórias e aprisionamento aéreo à expiração.
- Achados associados comuns incluem consolidação (na presença de pneumonia concomitante), lesões císticas ou bolhosas nos ápices, linfonodomegalias mediastinal e hilar, dilatação do tronco da artéria pulmonar (secundária a hipertensão pulmonar em pacientes com doença de longa data), hipertrofia de artérias brônquicas e anormalidades pleurais (derrame ou espessamento), traduzindo infecção crônica.

Recomendações

A radiografia de tórax tem baixas sensibilidade e especificidade no diagnóstico de bronquiectasia, mas é o método de escolha na avaliação inicial e de seguimento de pacientes com fibrose cística com suspeita de complicações como pneumonia ou pneumotórax, já que a maioria dos pacientes é composta de crianças ou adultos jovens. A TCAR com cortes de 1 a 1,5 mm é o método de imagem de escolha na avaliação da presença e extensão da bronquiectasia. Como esses pacientes frequentemente necessitam de vários exames de tomografia

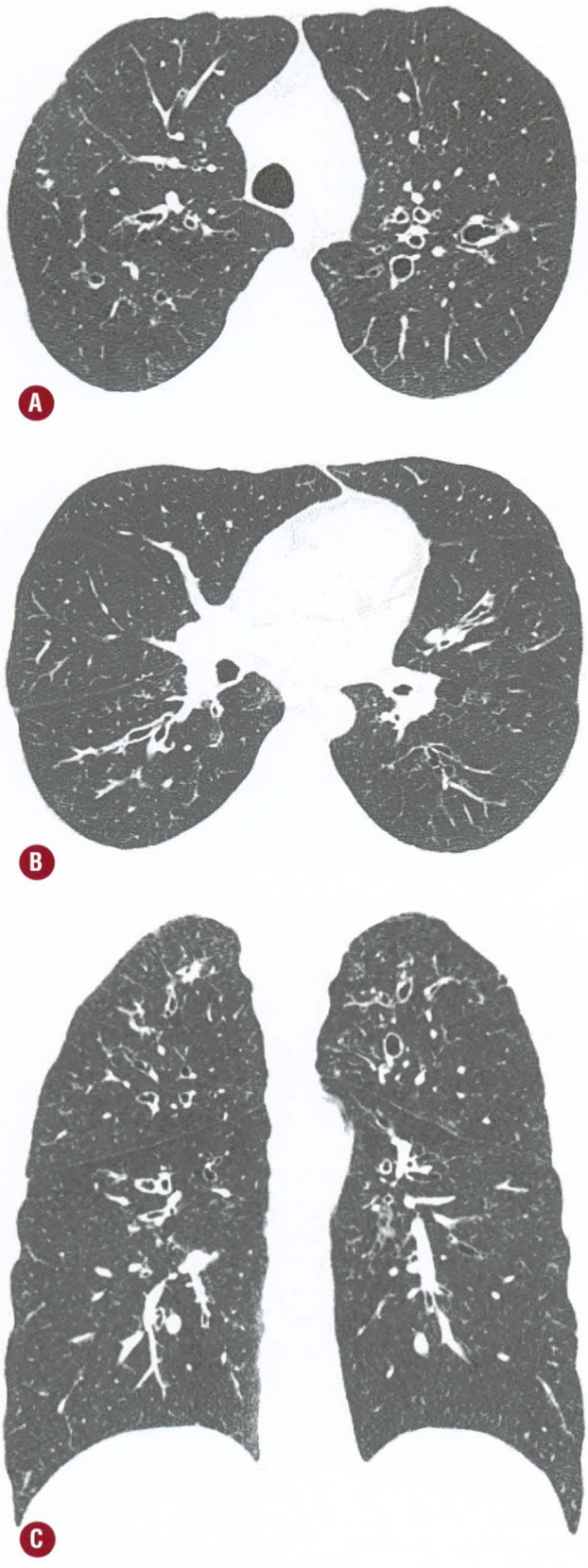

FIGURA 8-10. Fibrose cística. Imagens de TCAR ao nível do arco aórtico **(A)** e do brônquio intermédio **(B)** mostrando brônquios dilatados e com espessamento das paredes bilateralmente. A imagem de reformatação coronal **(C)** demonstra a predominância das bronquiectasias nas regiões pulmonares superiores e médias.

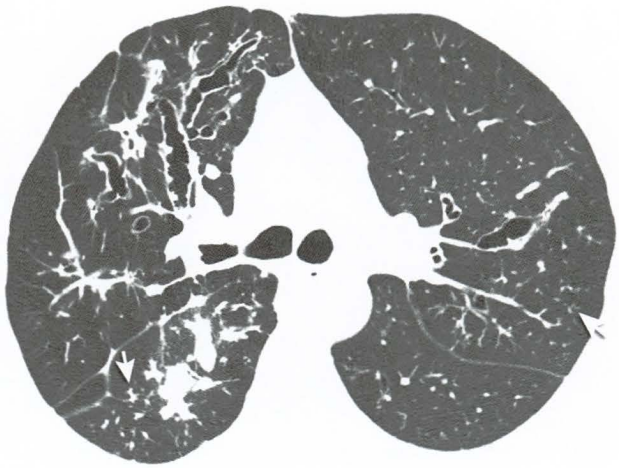

FIGURA 8-11. Fibrose cística. Imagem de TCAR mostra bronquiectasias varicosas bilaterais. Presença de impacção mucoide no lobo inferior direito e nódulos centrolobulares esparsos por vezes com aspecto de padrão de árvore em brotamento (setas) traduzindo comprometimento bronquiolar. Nota-se também diminuição da atenuação do parênquima pulmonar.

para o seguimento da doença, é importante que a TCAR seja realizada a 10 ou 20 mm de intervalo e usando baixa dose de radiação para diminuir os riscos de radiação. Uma alternativa é utilizar TC volumétrica com baixíssimas doses, com 20 a 40 mAs, por exemplo. Alguns estudos têm demonstrado o uso da ressonância magnética em pacientes jovens com fibrose cística, mas os resultados ainda são bastante preliminares.

III. DIAGNÓSTICO DIFERENCIAL PRINCIPAL

Outras causas de bronquiectasias (Tabela 8-1).

■ Discinesia Ciliar Primária

I. INTRODUÇÃO

Generalidades

Discinesia ciliar primária é uma doença autossômica recessiva caracterizada por anormalidades ultraestruturais ciliares que comprometem a atividade ciliar, predispondo a infecções respiratórias repetidas. Afeta o epitélio colunar pseudoestratificado ciliado que reveste o trato respiratório desde o terço posterior das fossas nasais até os bronquíolos, incluindo seios paranasais e ouvido médio. A prevalência varia de 1:20.000 a 1:60.000, acomete ambos os sexos e não apresenta predileção por grupos raciais.

Achados Clínicos e Laboratoriais

Os sintomas mais comuns são tosse produtiva crônica, pneumonias de repetição, sinusite e otite média crônicas. Metade dos casos é associada a *situs inversus* (síndrome de Kartagener), descrita originalmente como sendo a combinação de *situs inversus*, sinusite crônica e bronquiectasias. Acredita-se que durante a embriogênese a atividade ciliar é a responsável pela rotação orgânica do coração e de órgãos abdominais. Quando os cílios são deficientes, a rotação ocorre, porém, de forma aleatória, à direita ou à esquerda, de tal forma que, estatisticamente, a metade dos pacientes tem *situs inversus*. A discinesia

também afeta a cauda dos espermatozoides, resultando em infertilidade masculina.

O diagnóstico é estabelecido pela análise ciliar ultraestrutural de espécimes respiratórios, após a exclusão inicial de outras doenças, como fibrose cística, deficiência de alfa-1 antitripsina e imunodeficiências (IgG, neutrófilos e complemento).

II. ACHADOS DE IMAGEM

Radiografia de Tórax

- A radiografia pode ser normal ou mostrar achados não específicos, como aumento da trama broncovascular e espessamento de brônquios.
- Dextrocardia e *situs inversus* em 50% dos casos.
- Sinais sugestivos de bronquiectasia incluem paredes brônquicas visíveis, formando linhas paralelas (trilhos de trem), imagens anelares ou císticas de paredes finas ou espessas e áreas de consolidação relacionadas com pneumonias de repetição (Fig. 8-12).

Tomografia Computadorizada de Alta Resolução

- Bronquiectasias (achado principal) geralmente do tipo cilíndrica e menos frequentemente varicosa ou cística; geralmente mais extensas nos lobos médios e inferiores e associadas a espessamento de paredes brônquicas (Fig. 8-7).
- Nódulos centrolobulares e opacidades lineares ou ramificadas (padrão de árvore em brotamento) (Fig. 8-7).
- Áreas de diminuição da atenuação e perfusão e aprisionamento aéreo à expiração.

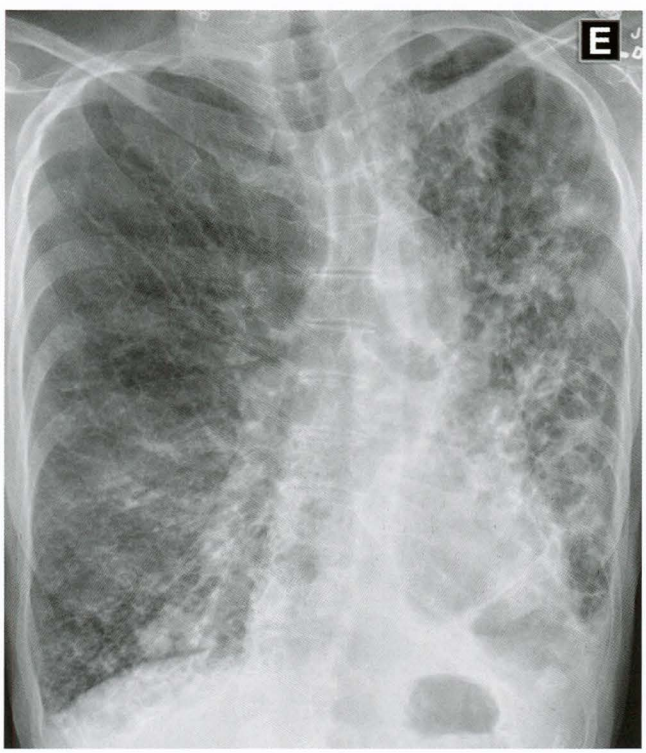

FIGURA 8-12. Discinesia ciliar primária. Radiografia de tórax em PA demonstra imagens anelares e tubulares bilaterais compatíveis com bronquiectasias com maior acometimento do pulmão esquerdo, o qual apresenta perda de volume.

III. DIAGNÓSTICO DIFERENCIAL PRINCIPAL

Outras causas de bronquiectasias (Tabela 8-1).

■ Bronquite Crônica

I. INTRODUÇÃO

Generalidades

A bronquite crônica é definida, clinicamente, como a presença de tosse produtiva por pelo menos três meses do ano, durante dois anos consecutivos, sem que outra doença a justifique. A bronquite crônica e o enfisema são as entidades que constituem a doença pulmonar obstrutiva crônica (DPOC), caracterizada por limitação crônica ao fluxo aéreo que não é totalmente reversível. A obstrução do fluxo aéreo é geralmente progressiva e está associada a uma resposta inflamatória dos pulmões à inalação de partículas ou gases tóxicos, causada primariamente pelo tabagismo. Estima-se que a prevalência de DPOC no Brasil seja de cerca de 12% em adultos maiores de 40 anos, ou seja, 5.500.000 indivíduos.

Achados Clínicos e Laboratoriais

Por definição, tosse produtiva por pelo menos três meses ao ano durante dois anos consecutivos. Exacerbação aguda ocorre frequentemente, geralmente devido a infecção respiratória.

II. ACHADOS DE IMAGEM

Radiografia de Tórax

- Geralmente normal, pode mostrar achados não específicos, como aumento da trama broncovascular e espessamento de brônquios (Fig. 8-13). Hiperinflação pode ser vista em pacientes com enfisema grave associado (Fig. 8-13).

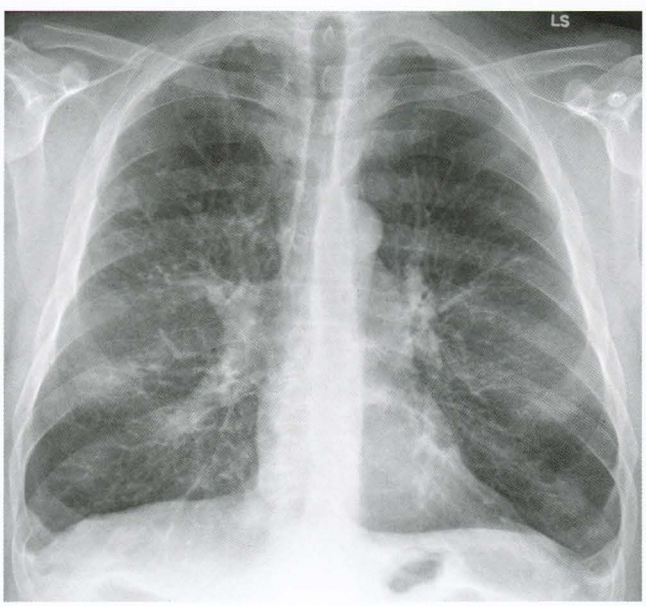

FIGURA 8-13. Bronquite crônica. Radiografia de tórax em PA demonstra aumento da trama pulmonar e espessamento brônquico. Nota-se também aumento do volume pulmonar secundário à presença de enfisema.

Tomografia Computadorizada de Alta Resolução

- Espessamento de paredes brônquicas (Fig. 8-14).
- Pequenos pseudodivertículos traqueais e brônquicos secundários a hipertrofia das glândulas submucosas (Fig. 8-15).
- Secreção em traqueia e brônquios.
- Enfisema associado é achado frequente (Figs. 8-14 e 8-15).

Recomendações

A radiografia e a TC de tórax são de baixo valor no diagnóstico da bronquite crônica. A radiografia é o método de escolha na avaliação inicial e no *follow-up* desses pacientes e na avaliação de pacientes com suspeita de pneumonia. O uso da TC é limitado a pacientes com suspeita de bronquiectasia ou carcinoma pulmonar.

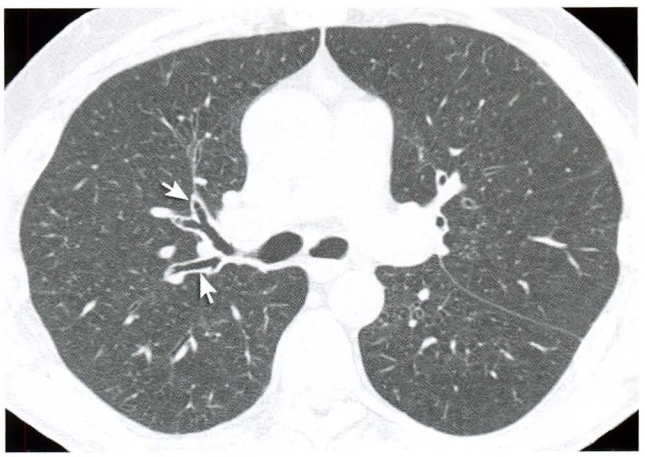

FIGURA 8-14. Bronquite crônica. Imagem de TCAR demonstra espessamento de paredes brônquicas (setas) e enfisema centrolobular.



FIGURA 8-15. Bronquite crônica. Reformatação coronal de TC demonstra pseudodivertículos (setas) nos brônquios fontes e enfisema parasseptal bilateral.

III. DIAGNÓSTICO DIFERENCIAL PRINCIPAL

Outras causas de espessamento brônquico, incluindo bronquite aguda, asma e bronquiectasia.

LITERATURA RECOMENDADA

Bronquiectasia

1. Javidan-Nejad C, Bhalla S. Bronchiectasis. Radiol Clin North Am 2009;47(2):289-306.
2. Kim JS, Müller NL, Park CS, et al. Cylindrical bronchiectasis: diagnostic findings on thin-section CT. AJR Am J Roentgenol 1996;21:306-11.
3. Moreira JS, Porto NS, Camargo JJP, et al. Bronquiectasias: aspectos diagnósticos e terapêuticos. Estudo de 170 pacientes. J Pneumol 2003;29:258-63.
4. O'Donnell AE. Bronchiectasis. Chest 2008;134:815-23.
5. Rosen MJ. Chronic cough due to bronchiectasis: ACCP evidence-based clinical practice guidelines. Chest 2006;129(1Suppl):122S-131S.
6. Sibtain NA, Ujita M, Wilson R, et al. Interlobular septal thickening in idiopathic bronchiectasis: a thin-section CT study of 94 Patients. Radiology 2005;237:1091-6.
7. Souza Junior AS. Curso de diagnóstico por imagem do tórax. Capítulo VI – Diagnóstico por imagem na bronquiectasia. J Pneumol 1999;25:327-34.

Fibrose Cística

1. Britto MCA, Bezerra PGM, Rego JC. Fibrose Cística. Rev Pediatr (Ceará) 2001;2:5-8.
2. Brody AS, Klein JS, Molina PL, et al. High-resolution computed tomography in young patients with cystic fibrosis: distribution of abnormalities and correlation with pulmonary function tests. J Pediatr 2004;145:32-8.
3. Helbich TH, Heinz-Peer G, Eichler I, et al. Cystic fibrosis: CT assessment of lung involvement in children and adults. Radiology 1999;213:537-44.
4. Loeve M, Lequin MH, de Bruijne M, et al. Cystic fibrosis: are volumetric ultra-low-dose expiratory CT scans sufficient for monitoring related lung disease? Radiology 2009;253:223-9.
5. Martínez TM, Llapur CJ, Williams TH, et al. High-resolution computed tomography imaging of airway disease in infants with cystic fibrosis. Am J Respir Crit Care Med 2005;172:1133-8.
6. Robinson TE. Computed tomography scanning techniques for the evaluation of cystic fibrosis lung disease. Proc Am Thorac Soc 2007;4:310-5.

Discinesia Ciliar Primária

1. Bush A, Chodhari R, Collins N, et al. Primary ciliary dyskinesia: current state of the art. Arch Dis Child 2007;92:1136-40.
2. Javidan-Nejad C, Bhalla S. Bronchiectasis. Radiol Clin North Am 2009;47:289-306.
3. Kennedy MP, Noone PG, Leigh MW, et al. High-resolution CT of patients with primary ciliary dyskinesia. AJR Am J Roentgenol 2007;188:1232-8.
4. Morillas HN, Zariwala M, Knowles MR. Genetic causes of bronchiectasis: primary ciliary dyskinesia. Respiration 2007;74:252-63.
5. Ortega HAV, Vega NA, Santos BQ, et al. Discinesia ciliar primária: Considerações sobre seis casos da síndrome de Kartagener. J Bras Pneumol 2007;33:602-8.

Bronquite Crônica

1. Chung KF, Pavord ID. Prevalence, pathogenesis and causes of chronic cough. Lancet. 2008;371:1364-74.
2. Müller NL, Coxson H. Chronic obstructive pulmonary disease. 4: imaging the lungs in patients with chronic obstructive pulmonary disease. Thorax 2002;57:982-5.
3. Shaker SB, Dirksen A, Bach KS, Mortensen J. Imaging in chronic obstructive pulmonary disease. COPD 2007;4:143-61.

9 CAPÍTULO

Asma

C. Isabela S. Silva
Nestor L. Müller

I. INTRODUÇÃO

Generalidades

- Asma é uma doença crônica de natureza inflamatória caracterizada pela hiperreatividade das vias aéreas inferiores a vários estímulos, resultando em limitação variável ao fluxo aéreo reversível espontaneamente ou com tratamento. Em pacientes adultos com asma grave persistente (cerca de 5% a 10% dos pacientes com asma), a inflamação pode determinar obstrução irreversível ao fluxo aéreo.
- Existem vários fatores causais e/ou desencadeantes da asma, destacando-se: alérgenos (polens, ácaros, poeira domiciliar, descamação de pelos de animais etc.), drogas (propanolol , narcóticos, agentes anestésicos locais, aspirina e outros anti-inflamatórios não hormonais, inibidores da enzima conversora da angiotensina [ECA] etc.), exercício, irritantes (odores e fumaças químicas, fumaças de cigarro, ar frio, cosméticos, perfumes, mudanças climáticas, refluxo esofágico etc.), infecção viral (rinovírus, sincicial respiratório, influenza etc.), psicogênica (fadiga, ansiedade, depressão, estresse), condições simultâneas (pré-menstrual, sinusite, pólipos nasais, hipertireoidismo, reflexo vagal).
- A incidência da asma tem aumentado nos últimos anos e estima-se que atualmente afete aproximadamente 7% da população mundial, sendo mais frequente em crianças do que adultos. A asma é a doença crônica mais comum em crianças. Entre pacientes adultos, as mulheres apresentam maiores morbidade e mortalidade por asma. Cerca de 80% das mortes relacionadas com asma ocorrem em países subdesenvolvidos ou em desenvolvimento. Em recente estudo brasileiro de 253 indivíduos com diagnóstico de asma, pacientes do sexo feminino, com baixa escolaridade, baixa renda familiar, maior gravidade da asma, com sobrepeso e com elevada frequência de sintomas de rinite apresentaram maior frequência de exacerbações de asma. A asma grave é responsável pelo maior número de internações e visitas à emergência e, portanto, representa um ônus elevado para o sistema de saúde.
- A asma é a causa mais comum de doença respiratória relacionada com o trabalho. Existem duas categorias que ocorrem no local de trabalho: asma ocupacional (que se manifesta como consequência da exposição a uma substância ou substâncias no local de trabalho) e asma agravada no local de trabalho (preexistente, agravada por fatores irritantes do ambiente de trabalho). A frequência de asma ocupacional não é completamente conhecida, mas, de acordo com a Organização Mundial da Saúde, estima-se que cerca de 10% de todas doenças asmáticas sejam atribuídas a fatores ocupacionais. O número de casos varia de país para país e de indústria para indústria. No Japão, por exemplo, estima-se que 15% dos casos de asma em homens sejam de natureza ocupacional e que 2% de todos os casos de asma nos Estados Unidos da América estejam relacionados com o trabalho. A prevalência da doença também varia em função da profissão e da substância a que o trabalhador fica exposto. Entre os trabalhadores expostos a enzimas proteolíticas, a prevalência

de asma é de 10% a 45%. Já entre os trabalhadores expostos a isocianatos ou poeiras de madeiras de cedro a prevalência é de aproximadamente 5%. A lista de agentes causadores de asma ocupacional é extensa e crescente, com mais de 350 agentes já reconhecidos.

- Complicações da asma incluem pneumomediastino, pneumotórax, pneumopericárdio, pneumorraqui, pneumonia, rolhas de muco (impacção mucoide), atelectasia, pneumonia, aspergilose broncopulmonar alérgica (ABPA) (Cap. 15), pneumonia eosinofílica (Cap. 35) e síndrome de Churg-Strauss (Cap. 34). Cerca de 50% dos pacientes com pneumonia eosinofílica crônica e a maioria daqueles com síndrome de Churg-Strauss têm história de asma ou atopia. Os pacientes com asma são mais suscetíveis a infecções virais respiratórias do que os não asmáticos, apresentando uma resposta nitidamente mais forte. Acredita-se que 80% das exacerbações de asma em crianças em idade escolar e cerca de metade daquelas em adultos estejam associadas a infecções virais do trato respiratório superior. O rinovírus humano é considerado o principal vírus associado a exacerbações em asmáticos.

Achados Clínicos e Laboratoriais

Os sintomas característicos consistem em episódios recorrentes de sibilância, dispneia e tosse, particularmente à noite e pela manhã, ao acordar. A frequência e a gravidade dos sintomas são variáveis. Hipoxemia e cianose podem ocorrer em pacientes com ataques agudos graves, enquanto outros têm apenas tosse seca crônica. A tosse geralmente é não produtiva e quase constante na asma em todos os grupos etários. Na asma ocorre hipertrofia das glândulas mucosas e a tosse pode estar associada a expectoração.

O diagnóstico é confirmado pelos achados da espirometria, que mostra obstrução ao fluxo aéreo que desaparece ou melhora significativamente (aumento de pelo menos 12%) após broncodilatador. A obstrução das vias aéreas caracteriza-se, na espirometria, por uma redução na relação do volume expiratório forçado no primeiro segundo (VEF1) e pela capacidade vital forçada (CVF) (VEF1/CVF abaixo de 80% do valor previsto).

Achados Histológicos

A limitação ao fluxo aéreo na asma é recorrente e causada por alterações diversas na via aérea, que incluem broncoconstrição, hiperreatividade, edema, hipersecreção mucosa com formação de rolhas de muco e alterações estruturais (remodelamento). A asma geralmente afeta brônquios segmentares e subsegmentares, mas acometimento bronquiolar e do parênquima peribronquiolar também pode ocorrer. Os achados histológicos de inflamação são caracterizados por infiltração de células inflamatórias na via aérea, como neutrófilos (comuns na asma fatal, asma ocupacional e em pacientes fumantes), eosinófilos, linfócitos, além de ativação de mastócitos e injúria de células epiteliais. A inflamação da via aérea contribui para a hiperreatividade, limitação ao fluxo aéreo, sintomas respiratórios e cronicidade da doença. O remodelamento da via aérea é caracterizado por inflamação, espessamento da membrana basal com fibrose subepitelial, hipertrofia e hiperplasia de músculo liso do brônquio, hipersecreção mucosa, alteração na composição da matriz extracelular e angiogênese. O remodelamento interfere na arquitetura da via aérea, podendo causar alterações estruturais permanentes em alguns pacientes e levar a perda progressiva da função pulmonar, que não é completamente responsiva à terapia disponível. Anormalidades bronquiolares crônicas ou tardias que podem ser encontradas na asma incluem bronquiolite celular crônica com espessamento da parede e presença de muco, metaplasia peribronquiolar e bronquiolite obliterante.

II. ACHADOS DE IMAGEM

Radiografia de Tórax

- O exame é normal na maioria dos casos.
- Em pacientes com doença mais grave os achados mais frequentes incluem:
- Espessamento de paredes brônquicas (Fig. 9-1). O espessamento da parede das vias aéreas acomete principalmente os brônquios segmentares e subsegmentares e pode resultar em imagens anelares ou em "trilho de trem".
- Oligoemia periférica.
- Hiperinflação pulmonar resultando em achatamento das cúpulas do diafragma e aumento do espaço retroesternal (Fig. 9-2). A hiperinflação geralmente é pequena e transitória em pacientes asmáticos não fumantes, mesmo durante ataques agudos graves.
- Atelectasia (subsegmentar, lobar ou total), consolidação focal (geralmente relacionada com infecção ou ABPA) (Fig. 9-3) ou multifocal (pneumonia cosinofílica crônica), pneumomediastino e pneumotórax (raro) representam complicações da asma que podem ser identificadas na radiografia de tórax.

Tomografia Computadorizada de Alta Resolução

- A TCAR pode ser normal (10% a 30% dos casos) ou, mais comumente, demonstrar espessamento de paredes brônquicas (Fig. 9-4), áreas de parênquima pulmonar com diminuição da atenuação e vascularização (padrão de atenuação e perfusão em mosaico) nas imagens inspiratórias (Figs. 9-5 e 9-6) e aprisionamento aéreo no estudo em expiração (Fig. 9-7).
- Em pacientes com broncoconstrição aguda ou crônica nota-se diminuição da relação entre o diâmetro interno dos brônquios e da artéria pulmonar adjacente. Em um estudo, pacientes com asma grave (VEF1 abaixo de 60% do valor predito) tinham uma relação de diâmetro broncoarterial média de 0,48 em comparação com 0,60 em pacientes com asma leve ou moderada e 0,65 em indivíduos normais.
- Manifestações menos comuns da asma incluem bronquiectasias (habitualmente cilíndricas) (Fig. 9-8), impacção mucoide (principalmente no contexto de ABPA) (Figs. 9-9 e 9-10), nódulos centrolobulares (secundários a espessamento da parede bronquiolar ou presença de muco nos bronquíolos), bronquiolectasias e, raramente, cistos.
- A presença de consolidação crônica multifocal bilateral (associada ou não a opacidade em vidro fosco) e distribuição predominantemente periférica (Fig. 9-11) deve levantar a suspeita de pneumonia eosinofílica crônica (Cap. 35).

Recomendações

- A radiografia e a TC de tórax não são indicadas na avaliação de rotina de pacientes com asma.

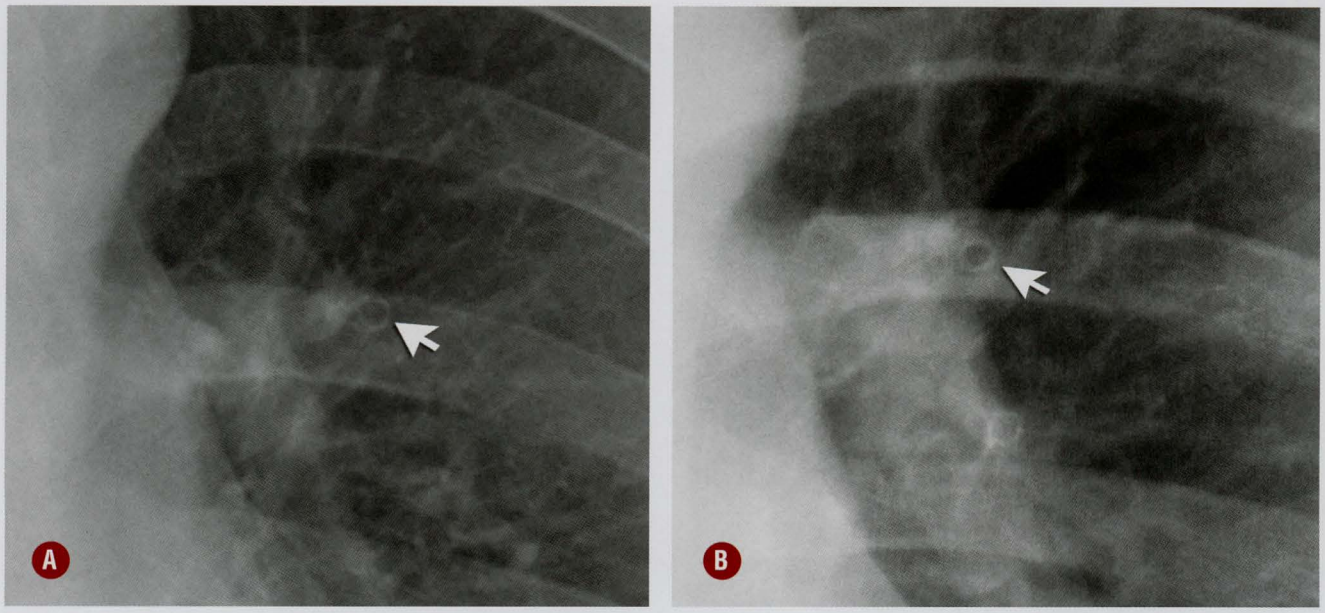

FIGURA 9-1. Asma. A, Imagem magnificada localizada de radiografia de tórax em PA mostra brônquio normal no lobo superior esquerdo (seta) em paciente assintomático. **B,** Imagem magnificada localizada de radiografia de tórax em PA mostra brônquio de parede espessada no lobo superior esquerdo (seta) em paciente asmático.

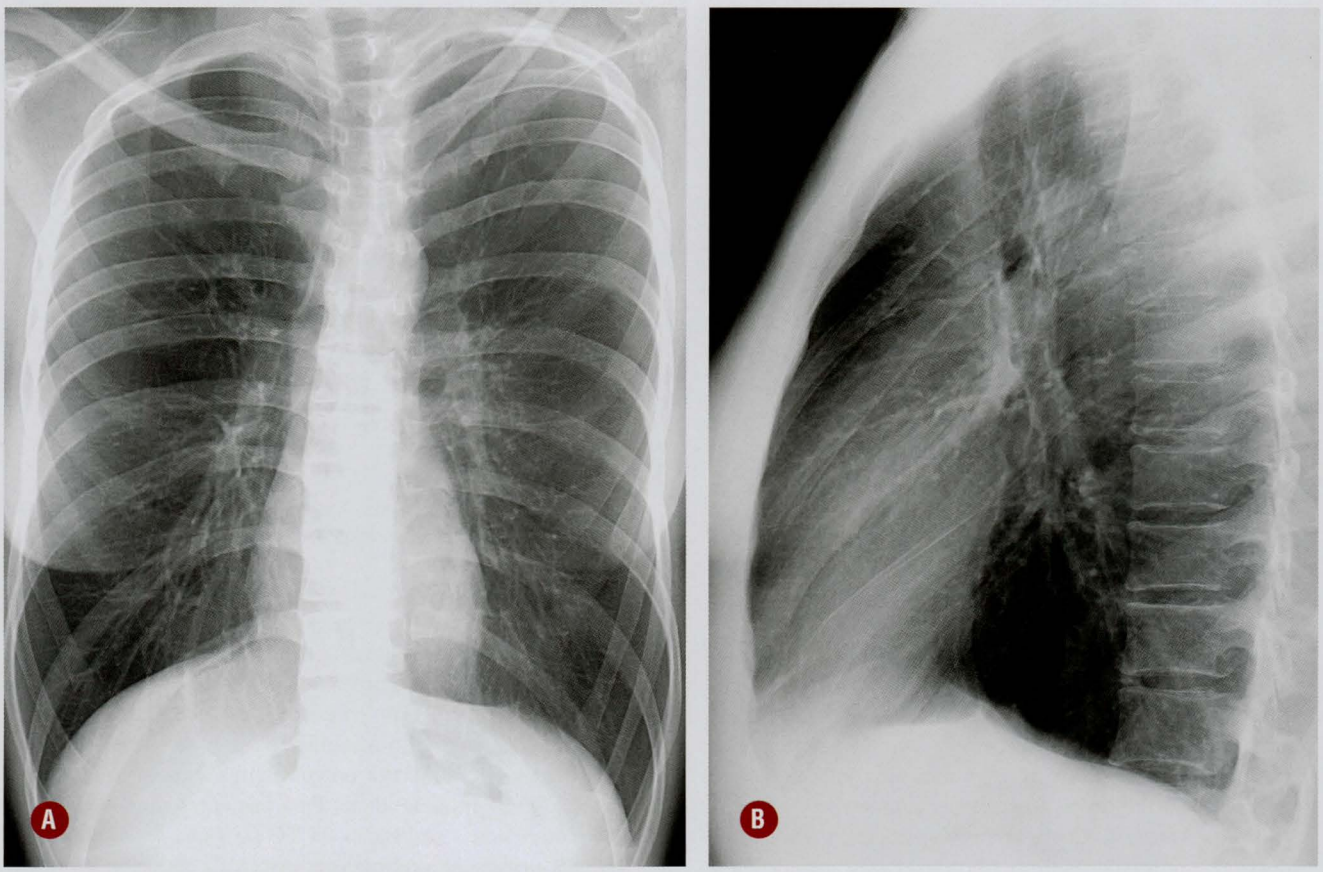

FIGURA 9-2. Achados radiográficos de asma em paciente feminino, 23 anos de idade. Radiografias de tórax em PA **(A)** e perfil **(B)** mostram espessamento de paredes brônquicas e sinais de hiperinflação pulmonar.

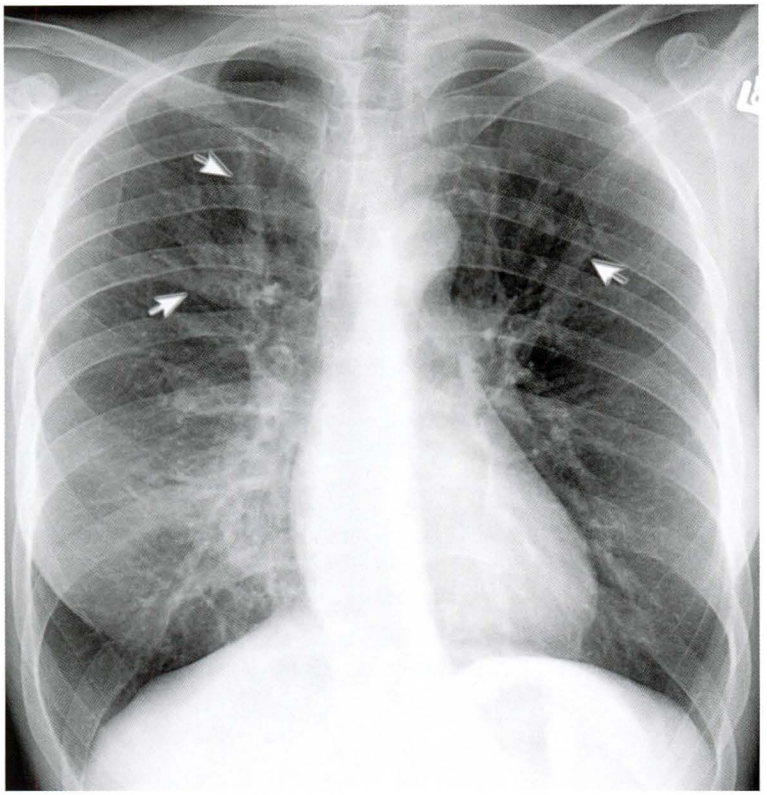

FIGURA 9-3. Aspergilose broncopulmonar alérgica em paciente asmático. Radiografia de tórax em PA mostra consolidação no lobo médio e opacidades tubulares (setas) no lobos superiores consistentes com broncoceles (impacção mucoide).

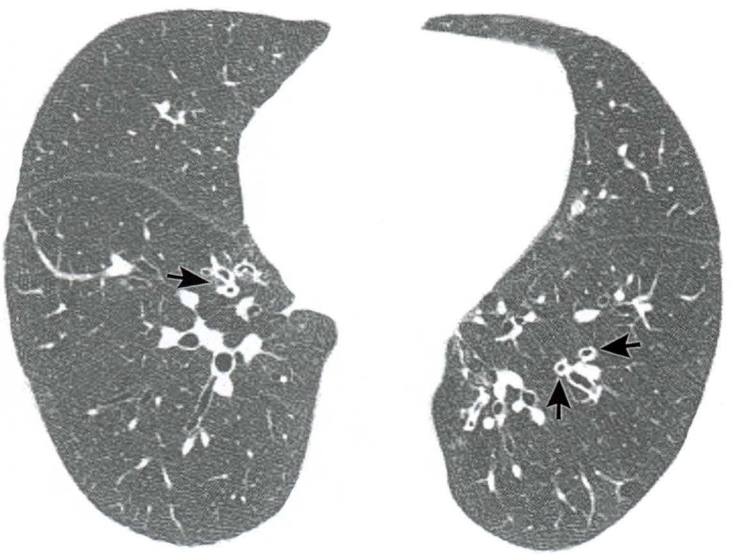

FIGURA 9-4. Asma. Imagem de TCAR demonstra brônquios de paredes espessadas (setas) com redução do lúmen.

- A radiografia de tórax nas incidências posteroanterior (PA) e perfil é recomendada a pacientes com asma suficientemente grave para justificar internação hospitalar ou quando há suspeita de complicações como pneumonia, pneumomediastino ou pneumotórax. A radiografia e a TC de tórax também são indicadas a pacientes com suspeita de obstrução da traqueia ou dos brônquios principais por tumor ou corpo estranho, o que pode mimetizar sintomas de asma. A presença de anel vascular como causa da obstrução da via aérea é facilmente avaliada pela TC.
- A TCAR é recomendada na avaliação de suspeita de complicações como aspergilose broncopulmonar alérgica, pneumonia eosinofílica crônica e síndrome de Churg-Strauss. A TCAR também pode ser utilizada para avaliar a presença e extensão de enfisema em pacientes asmáticos fumantes acima de 50 anos de idade. Para pacientes mais jovens não se recomenda a realização da TC sem que tenha indicação clínica por causa dos maiores riscos da radiação ionizante nessa faixa etária.

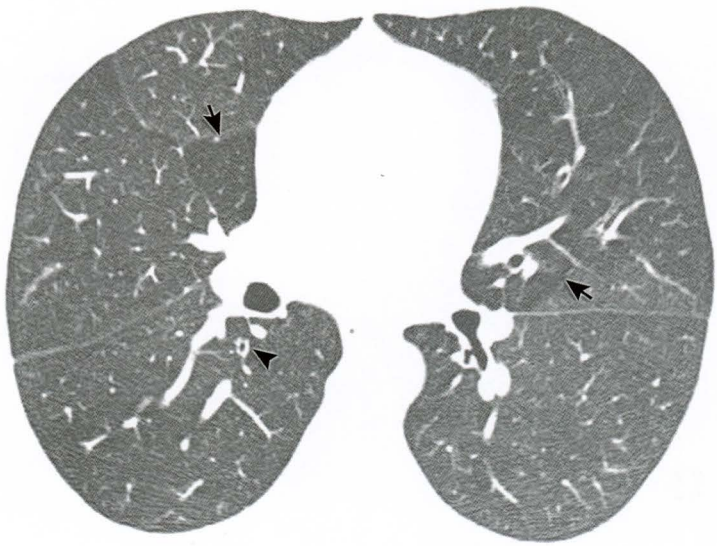

FIGURA 9-5. Asma. Imagem de TCAR demonstrando brônquio de parede espessada no lobo inferior direito (cabeça de seta) e áreas de parênquima pulmonar com diminuição da atenuação e vascularização (setas).



FIGURA 9-6. Asma grave. Imagem de TCAR demonstrando parênquima pulmonar heterogêneo (padrão de atenuação em mosaico) com áreas extensas de diminuição da atenuação e vascularização e redistribuição do fluxo sanguíneo para as áreas de parênquima pulmonar preservadas.

III. DIAGNÓSTICO DIFERENCIAL

- Obstrução da traqueia ou dos brônquios principais por carcinoma, tumor carcinoide ou corpo estranho frequentemente mimetiza asma de início recente em pacientes adultos.
- *Traqueobroncomalacia*: caracteriza-se por obstrução do fluxo aéreo expiratório devida ao colapso da traqueia e dos brônquios. É considerada presente quando o diâmetro da traqueia ou dos brônquios diminui mais de 50% na TC expiratória. Como a maioria dos pacientes adultos com aparente traqueomalacia na TC não tem sintomas relacionados com esse achado, o diagnóstico requer correlação com os achados clínicos.
- *Doença pulmonar obstrutiva crônica (DPOC)*: hiperinflação é relativamente frequente na asma, mas enfisema é raro em asmáticos não fumantes e, quando presente, geralmente é pouco extenso e secundário a fibrose cicatricial peribronquiolar. Raramente cistos localizados podem ocorrer distalmente a obstrução parcial por bronquiolite inflamatória crônica. Pacientes com DPOC também têm maior incidência de traqueobroncomalacia na TC e na broncoscopia.
- *Aspergilose broncopulmonar alérgica (ABPA)*: impacção mucoide pode ser vista com certa frequência na TCAR de pacientes com asma. Esse achado, todavia, deve levar à suspeita de ABPA concomitante (Fig. 9-9). Os achados de ABPA na TCAR incluem imagens tubulares ou ramificadas hipodensas ou com atenuação elevada (secundária ao depósito de sais de cálcio), afetando principalmente os brônquios segmentares e subsegmentares dos lobos superiores. Extensão para os brônquios periféricos e bronquíolos pode ocorrer e resultar em nódulos centrolobulares e padrão de árvore em brotamento (Fig. 9-12). Áreas de consolidação podem ser encontradas (Fig. 9-10), bem como padrão de atenuação em mosaico, esse último traduzindo comprometimento de pequena via aérea. Na ABPA, as bronquiectasias são geralmente bilaterais (do tipo cilíndrica e/ou varicosa), estão associadas a impacção

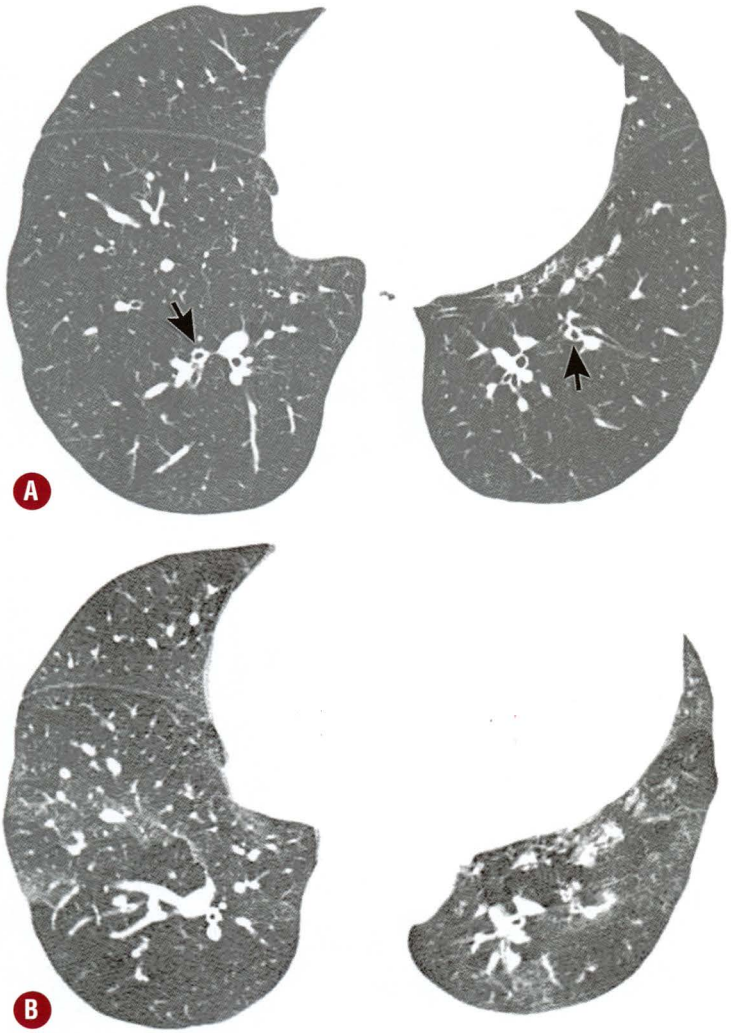

FIGURA 9-7. Asma. A, Imagem de TCAR em inspiração mostra brônquios de paredes espessadas (setas) e parênquima pulmonar discretamente heterogêneo, notando-se nos lobos inferiores algumas áreas com diminuição da atenuação. **B,** A TCAR em expiração acentua a heterogeneidade da atenuação do parênquima pulmonar com a caracterização de extensas áreas de aprisionamento aéreo.

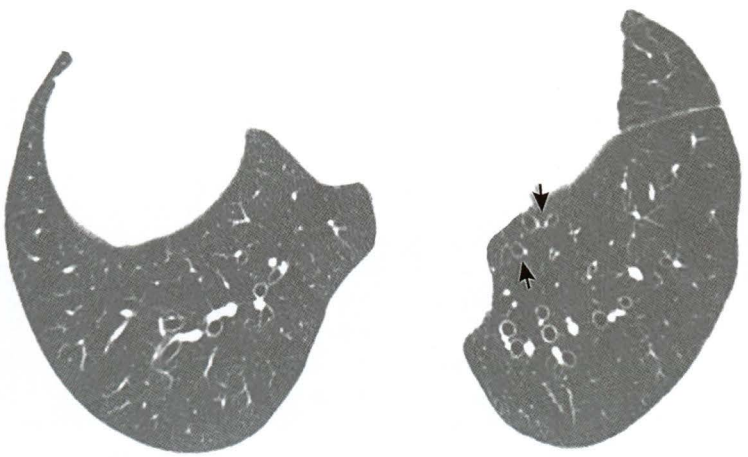

FIGURA 9-8. Asma. TCAR demonstra bronquiectasias (sinal do anel de sinete) no lobo inferior esquerdo (setas).

mucoide e, muitas vezes, são bastante extensas (Fig. 9-12). Já as bronquiectasias encontradas em pacientes asmáticos sem ABPA são geralmente cilíndricas e esparsas.

- *Bronquiolite obliterante (constritiva)*: as áreas de diminuição de atenuação do parênquima pulmonar são menos extensas no paciente com asma, exceto em alguns pacientes com asma grave crônica com obstrução irreversível da via aérea (Fig. 9-6). Nesses casos os achados de TCAR são indistinguíveis dos encontrados na bronquiolite obliterante relacionada com outras etiologias (Cap. 10).

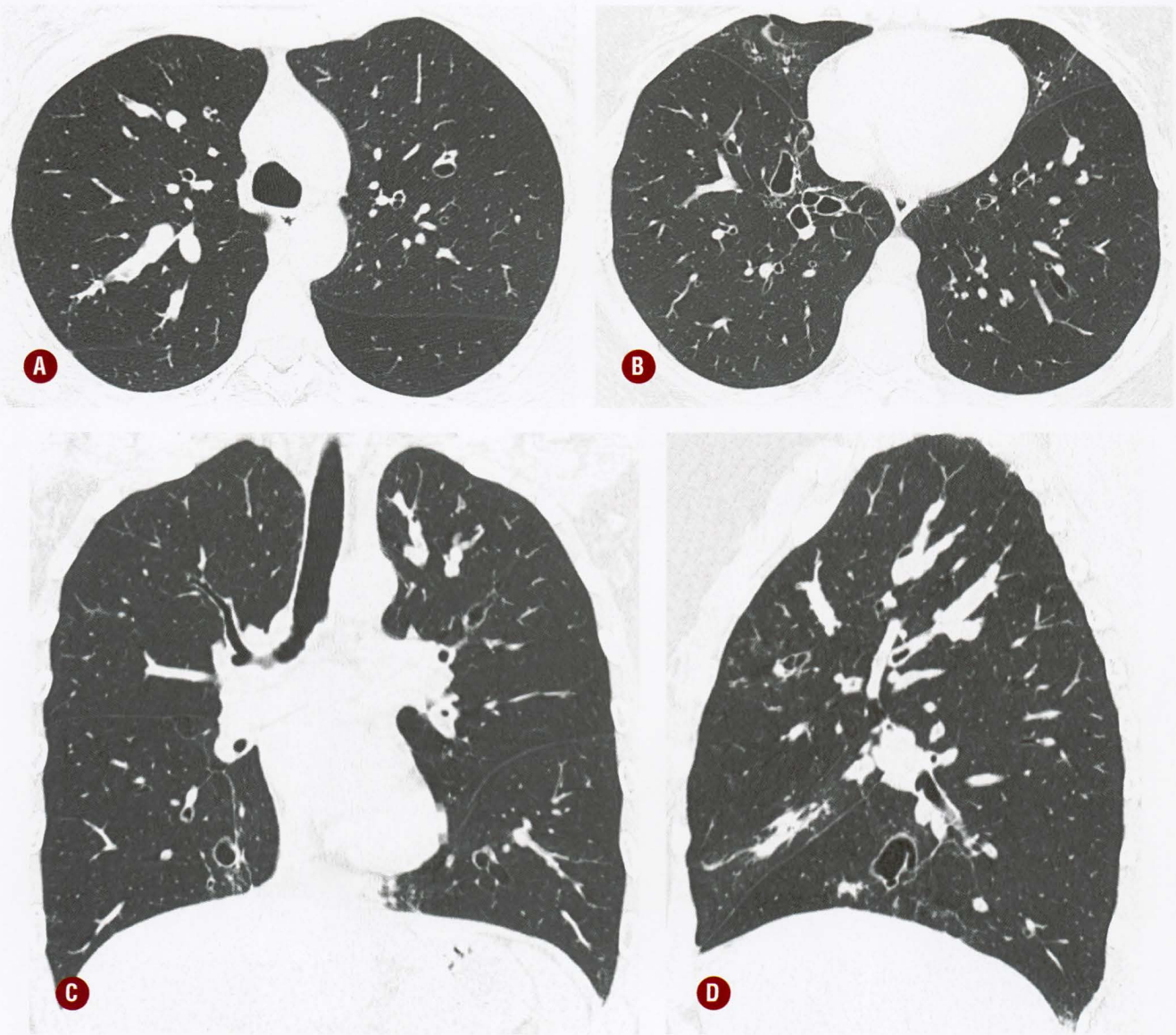

FIGURA 9-9. Aspergilose broncopulmonar alérgica em paciente asmático. Imagens axiais de TCAR **(A, B)** e reformatações coronal **(C)** e sagital **(D)** demonstram bronquiectasias cilíndricas bilaterais algumas com impacção mucoide.

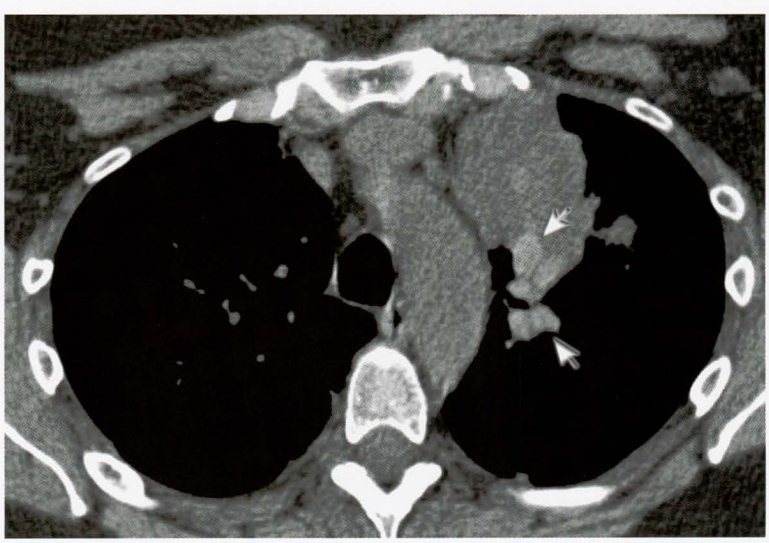

FIGURA 9-10. Aspergilose broncopulmonar alérgica em paciente asmático. Imagem de TCAR dos lobos superiores demonstra consolidação à esquerda contendo brônquios dilatados e preenchidos por material de elevada atenuação (setas).

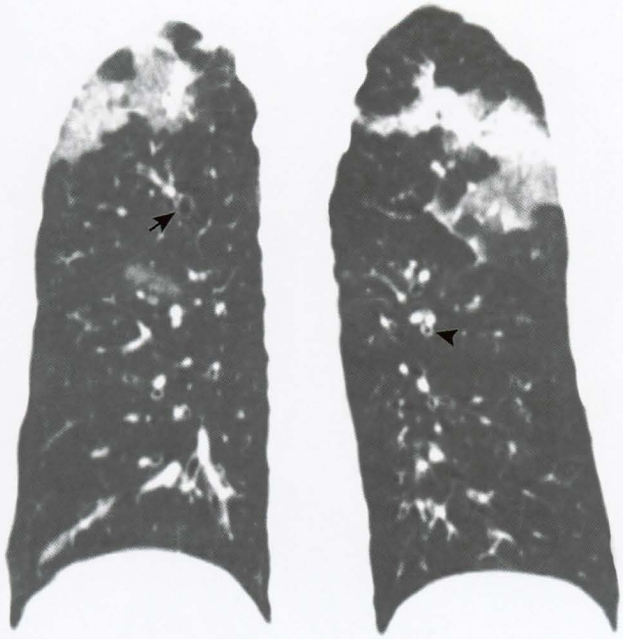

FIGURA 9-11. Pneumonia eosinofílica crônica em paciente asmático. Reformatação coronal demonstra áreas de consolidação e opacidades com atenuação em vidro fosco predominando nos lobos superiores, típicas de pneumonia eosinofílica crônica. Brônquios dilatados (seta) e de paredes espessadas (cabeça de seta) também estão presentes e são relacionados com a asma.

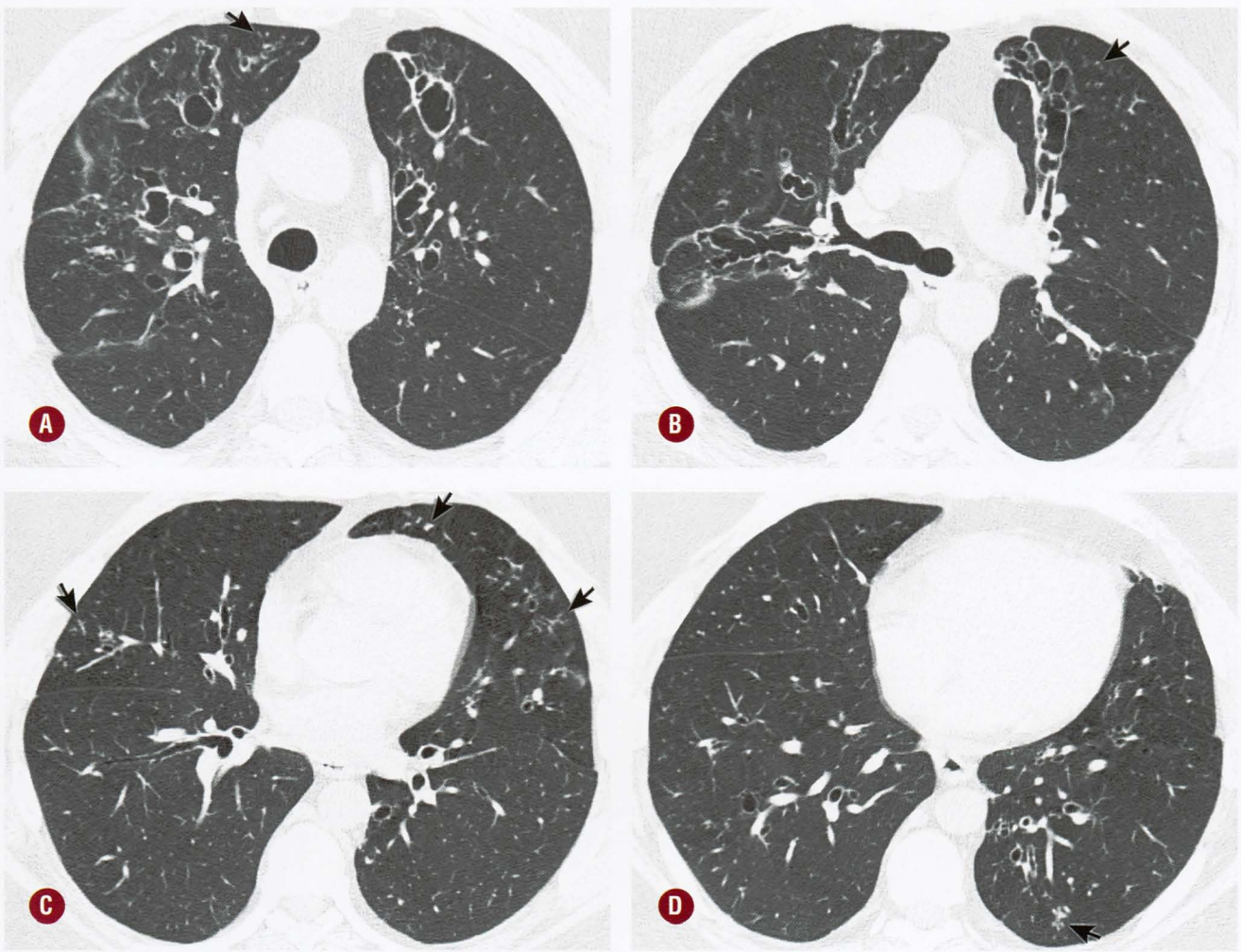

FIGURA 9-12. Aspergilose broncopulmonar alérgica de longa data em paciente asmático. Imagens axiais de TCAR **(A-D)** demonstrando bronquiectasias varicosas e císticas extensas que predominam nos lobos superiores **(A, B)** e áreas de parênquima pulmonar com atenuação diminuída. Nódulos centrolobulares e padrão de árvore em brotamento (setas) também estão presentes e caracterizam comprometimento bronquiolar.

TABELA 9-1. Diagnóstico Diferencial da Asma

Crianças

Doenças de via aérea superior
- Rinite alérgica e sinusite

Obstrução da grande via aérea
- Corpo estranho na traqueia ou brônquio, anéis vasculares
- Disfunção de corda vocal
- Traqueobroncomalacia, estenose traqueal ou brônquica
- Linfonodomegalia ou neoplasia

Obstrução da pequena via aérea
- Bronquiolite viral, bronquiolite constrictiva pós-infecciosa
- Fibrose cística, displasia broncopulmonar
- Doença cardíaca

Outras causas
- Refluxo gastroesofágico, outros distúrbios da deglutição, tosse recorrente não relacionada com asma

Adultos

- Doença pulmonar obstrutiva crônica
- Insuficiência cardíaca congestiva
- Tromboembolia pulmonar
- Obstrução mecânica da via aérea por tumores benignos ou malignos
- Tosse relacionada com o uso de medicamentos (p. ex., inibidores da ECA)
- Disfunção de cordas vocais
- Refluxo esofágico
- Doenças intersticiais (p. ex., pneumonite de hipersensibilidade)
- Vasculites pulmonares

Fonte: National Heart, Lung, and Blood Institute. National asthma education and prevention program. Expert panel report 3: guidelines for the diagnosis and management of asthma. http://www.nhlbi.nih.gov/guidelines/asthma/asthgdln.htm.

LITERATURA RECOMENDADA

1. Brandão HV, Cruz CS, Pinheiro MC, et al. Fatores de risco para visitas à emergência por exacerbações de asma em pacientes de um programa de controle da asma e rinite alérgica em Feira de Santana, BA. J Bras Pneumol 2009;35:1168-73.
2. Logan PM, Müller NL. High-attenuation mucous plugging in allergic bronchopulmonary aspergillosis. Can Assoc Radiol J 1996;47:374-7.
3. Mitchell TA, Hamilos DL, Lynch DA, Newell JD. Distribution and severity of bronchiectasis in allergic bronchopulmonary aspergillosis (ABPA). J Asthma 2000; 37:65-72.
4. Mehra PK, Woessner KM. Dyspnea, wheezing, and airways obstruction: is it asthma? Allergy Asthma Proc 2005;26:319-22.
5. Murgu SD, Colt HG. Tracheobronchomalacia and excessive dynamic airway collapse. Respirology 2006;11:388-406.
6. National Heart, Lung, and Blood Institute. National asthma education and prevention program. Expert panel report 3: guidelines for the diagnosis and management of athma. Full report 2007. http://www.nhlbi.nih.gov/guidelines/asthma/asthgdln.htm.
7. Park CS, Müller NL, Worthy SA, Kim JS, Awadh N, Fitzgerald M. Airway obstruction in asthmatic and healthy individuals: inspiratory and expiratory thin-section CT findings. Radiology 1997;203: 361-7.
8. Silva CIS, Colby TV, Müller NL. Asthma and associated conditions: high-resolution CT and pathologic findings. AJR Am J Roentgenol 2004;183:817-24.
9. Stirbulov R, Bernd LAG, Sole D. IV Diretrizes para o manejo da asma. J Bras Pneumol 2006;32(Supl 7):S 447-S 74.
10. Sung A, Naidich D, Belinskaya I, Raoof S. The role of chest radiography and computed tomography in the diagnosis and management of asthma. Curr Opin Pulm Med 2007; 13:31-6.
11. Ward S, Heyneman L, Lee MJ, Leung AN, Hansell DM, Müller NL. Accuracy of CT in the diagnosis of allergic bronchopulmonary aspergillosis in asthmatic patients. AJR Am J Roentgenol 1999;173:937-42.
12. Woods AQ, Lynch DA. Asthma: an imaging update. Radiol Clin North Am. 2009;47:317-29.

10 CAPÍTULO

Doenças das Pequenas Vias Aéreas (Bronquiolite)

Luiz Felipe Nobre

I. INTRODUÇÃO

Generalidades

Bronquiolite é um termo inespecífico utilizado para caracterizar inflamação de pequenas vias aéreas que medem menos de 2 mm de diâmetro e que não contêm cartilagem em suas paredes. Inflamação nessa região do pulmão ocorre em uma grande variedade de doenças, tanto como desordem bronquiolar primária quanto como componente secundário de doença local ou sistêmica que envolva múltiplos compartimentos anatômicos. Embora várias classificações tenham sido propostas na tentativa de englobar essa grande variedade de condições que cursam com inflamação bronquiolar, nenhuma delas conseguiu ampla aceitação. Uma vez que existem bronquiolites com padrões morfológicos específicos e outras cujo diagnóstico diferencial depende da associação entre informações clínicas, radiológicas e histopatológicas, frequentemente é necessária uma abordagem multidisciplinar para o diagnóstico diferencial entre os diferentes tipos de inflamação bronquiolar.

A tomografia computadorizada de alta resolução (TCAR) do tórax tem importante papel no diagnóstico das doenças bronquiolares, uma vez que os sintomas costumam ser pouco específicos e as alterações nas provas de função pulmonar irão aparecer apenas quando ocorrer grande destruição da extensa área de superfície das vias aéreas periféricas. Embora os padrões tomográficos associados às bronquiolites usualmente sejam inespecíficos, eles devem ser reconhecidos, uma vez que permitem localizar anatomicamente a doença nessa região dos pulmões e, corretamente correlacionados com os dados clínicos e funcionais, podem se tornar importante instrumento no diagnóstico de determinadas formas de doença bronquiolar primária ou secundária.

Na histologia, brônquios são vias aéreas de maior calibre que contêm cartilagem em suas paredes e têm função condutora do ar. Já os bronquíolos não contêm cartilagem e podem ser subdivididos em (a) *condutores*, também denominados bronquíolos membranosos e (b) *respiratórios*, que apresentam alvéolos formando-se a partir de suas paredes. A partir desses bronquíolos respiratórios é que irão se originar os ductos e sacos alveolares.

Em relação à estrutura do lóbulo pulmonar secundário, o bronquíolo lobular tem localização clássica em sua porção central, junto à artéria pulmonar (Fig. 10-1). O bronquíolo lobular se ramifica no interior do lóbulo secundário dando origem a três ou mais gerações de bronquíolos membranosos e respiratórios, que eventualmente podem ser reconhecidos em situação intralobular na TCAR. A distribuição centrolobular do bronquíolo é bastante útil na caracterização da doença da pequena via aérea.

Agradecimento: Gostaria de agradecer à Dra. Irene Vieira Souza, Profª. Adjunta de Patologia, Departamento de Patologia, Universidade Federal de Santa Catarina (UFSC); e ao Dr. Antônio César Cavallazzi, Prof. Adjunto de Pneumologia, Departamento de Clínica Médica, UFSC, pelos anos de valiosa colaboração multidisciplinar, pela seleção e disponibilização dos casos e revisão cuidadosa do texto final deste capítulo.

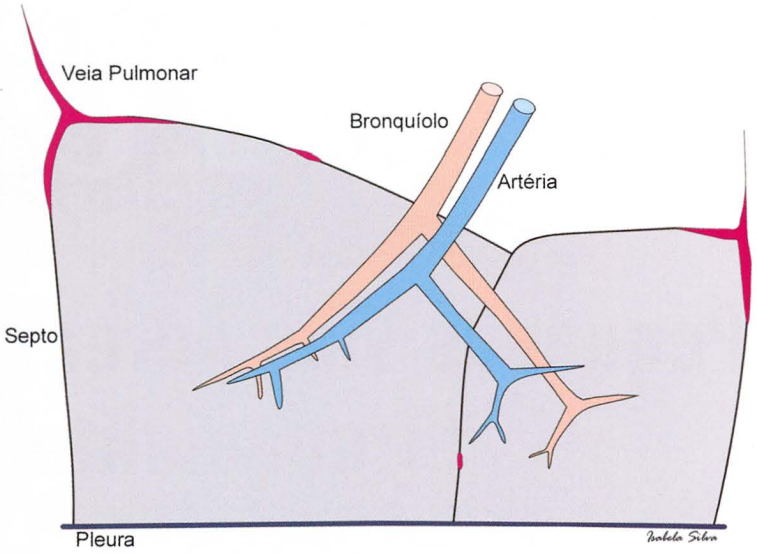

FIGURA 10-1. Desenho esquemático das estruturas do lóbulo pulmonar secundário. (Cortesia de Dra. Isabela Silva.)

Inflamação bronquiolar determina basicamente dois padrões de anormalidade na TCAR: (a) *nódulos centrolobulares ou opacidades dicotomizantes denominadas árvore em brotamento*, quando predominam o espessamento parietal e a dilatação bronquiolar, contendo material inflamatório, secreções ou pus, e (b) *atenuação em mosaico*, quando a doença se caracteriza principalmente por obstrução luminal bronquiolar e retenção de ar nos espaços alveolares, aumentando o volume residual pulmonar. Nesse último caso, é ainda frequentemente observada a redução do calibre dos pequenos vasos pulmonares nas áreas envolvidas, por vasoconstrição reflexa relacionada com hipóxia, e redistribuição da vascularização para áreas normais dos pulmões, privilegiando as trocas gasosas. Esse padrão, classicamente denominado *perfusão em mosaico*, deve ser idealmente descrito como *atenuação em mosaico com redistribuição vascular*, segundo o glossário de termos em Radiologia Torácica da Sociedade Fleischner publicado em 2008. Nos exames de TCAR obtidos em expiração, as áreas com retenção de ar (atenuação diminuída) são acentuadas (aprisionamento aéreo) e também mostram ausência de redução de volume. A tomografia serve ainda para demonstrar outros padrões de doença pulmonar não localizada nas pequenas vias aéreas, mas que podem ocorrer em associação a achados característicos de doença bronquiolar, como bronquiectasias, opacidades em vidro fosco e consolidações de distribuição lobular, auxiliando muitas vezes no diagnóstico diferencial.

Achados Histológicos

Ainda que a inflamação bronquiolar seja uma alteração relativamente comum, não existe consenso atual sobre como as bronquiolites devem ser genericamente classificadas. Na verdade, esse é um bom exemplo de como diferentes especialidades médicas utilizam abordagens diferentes para o entendimento de determinadas doenças.

Clínicos usualmente classificam as bronquiolites de acordo com o agente causal; radiologistas, de acordo com sinais diretos ou indiretos na TCAR; e patologistas tendem a classificá-las tomando como base a morfologia dos achados microscópicos (aguda × crônica, proliferativa × obliterante) (Quadro 10-1). Na verdade, isso ocorre porque as pequenas vias aéreas respondem de maneira não muito diversa à agressão, ao mesmo tempo em que síndromes clínicas bastante diferentes podem apresentar alterações histopatológicas semelhantes. Entretanto, há situações em que achados histopatológicos específicos de determinado agente causal ou doença podem ser encontrados, além de situações nas quais pistas histológicas podem apontar em direção a determinada doença (Quadro 10-2). De qualquer maneira, a abordagem multidisciplinar deve ser sempre utilizada, a fim de melhorar a eficácia diagnóstica, sobretudo com o objetivo de definir se a doença bronquiolar é primária ou associada a outras alterações pulmonares.

Usualmente, biópsia cirúrgica a céu aberto é necessária, preferencialmente em mais de um sítio pulmonar, uma vez que biópsias endo ou transbrônquicas raramente são suficientes para estabelecer o diagnóstico histopatológico, e lavado broncoalveolar pode trazer informações adicionais, mas que por si só não asseguram diagnóstico de nenhuma doença bronquiolar. A exceção é a bronquiolite infecciosa, em que o diagnóstico sugerido na TCAR pode ser geralmente confirmado com cultura dos organismos causadores em espécimes de escarro, ou lavado broncoalveolar, ou sorologia.

Ainda que algumas alterações encontradas na biópsia pulmonar sejam inespecíficas, dados como intensidade e subtipo do processo inflamatório, presença ou inexistência de fibrose e sua natureza, assim como a eventual existência de obliteração luminal, podem ser importantes no cuidado e gerenciamento dos pacientes, independentemente de sua origem. Além disso, é importante que sejam avaliadas estruturas anatômicas pulmonares além dos bronquíolos, mesmo que o processo pareça primário das vias aéreas.

É importante que o patologista estude extensos fragmentos da biópsia com pequena magnificação, a fim de tentar identificar doença bronquiolar primária, caracterizada pela distribuição peribronquiolar ou centrolobular das alterações inflamatórias e/ou fibróticas (Fig. 10-2). Além disso, alterações secundárias nos espaços aéreos peribronquiolares podem ser observadas, como acúmulo de macrófagos espumosos ou preenchimento mucoide em bronquíolos dilatados de maior calibre, sugerindo

QUADRO 10-1. Classificação das Bronquiolites segundo Diferentes Especialidades

Clínicos	Inflamação local	Infecção, drogas, alérgica, exposição ambiental, idiopática
	Associada a doença sistêmica	Colagenoses, sarcoidose, doença inflamatória intestinal (p. ex., colite ulcerativa), doença dermatológica (p. ex., pênfigo paraneoplásico)
Radiologistas (TCAR)	Bronquiolite constritiva/obliterante	Sinais indiretos (atenuação em mosaico com redistribuição vascular, aprisionamento aéreo, acentuação à expiração)
	Bronquiolite exsudativa	Sinais diretos (nódulos centrolobulares, árvore em brotamento)
Patologistas	Inflamatórias	Aguda, crônica, aguda sobre crônica, granulomatosa, eosinofílica
	Fibro-obliterativas	Padrões de distribuição peribronquiolar e intraluminal (pneumonia em organização)
	Patognomônicas	Hiperplasia idiopática difusa de células neuroendócrinas, panbronquiolite difusa

Nota: adaptado de *Rice A, Nicholson AG. The pathologist´s approach to small airways disease. Histopathology 2009;54:117-33.*

QUADRO 10-2. Doença Bronquiolar: Classificação Histológica

Doenças em que os bronquíolos são o sítio primário da patologia

Achados inespecíficos

- Alterações celulares (aguda, aguda + crônica, crônica)
  Inúmeras infecções podem produzir bronquiolite celular (tuberculose, micobacterioses atípicas, infecções bacterianas, especialmente em pacientes imunodeprimidos e com fibrose cística)
  Broncoaspiração e inalação de fumos tóxicos
- Alterações fibróticas (peribronquiolar, intraluminal, constritiva)
  Bronquiolite constritiva pode ser idiopática (rara) ou ocorrer associada a infecções, drogas, doenças do colágeno e transplantes

Achados sugestivos de etiologias

- Bronquiolite folicular
- Bronquiolite eosinofílica
- Bronquiolite granulomatosa
- Bronquiolite por aspiração de poeiras inorgânicas

Doenças com achados específicos

- Panbronquiolite difusa
- Hiperplasia idiopática difusa de células neuroendócrinas
- Outras

Alterações bronquiolares secundárias a outras doenças pulmonares

Associadas a alterações de vias aéreas de maior calibre

- Bronquiectasias, asma, doença broncopulmonar obstrutiva crônica

Associadas a doença intersticial difusa

- Bronquiolite respiratória
- Pneumonite de hipersensibilidade
- Pneumonia em organização criptogênica (POC): pode ser idiopática (comum) ou ocorrer associada a infecções, drogas, doenças do colágeno
- Sarcoidose
- Histiocitose pulmonar de células de Langerhans
- Fibrose intersticial centrada na via aérea (pneumonia intersticial bronquiolocêntrica idiopática)
- Outras

Nota: adaptado de *Rice A, Nicholson AG. The pathologist´s approach to small airways disease. Histopathology 2009;54:117-33.*

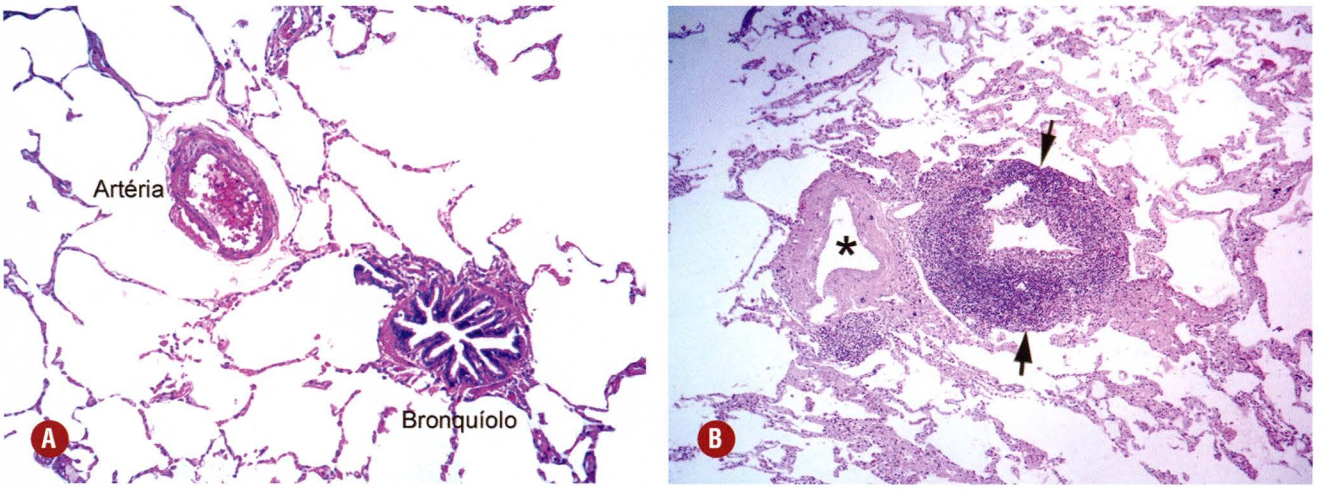

FIGURA 10-2. **A,** Corte histológico demonstra achados normais do bronquíolo e artéria pulmonar em topografia centrolobular, cercados por tecido pulmonar normal (alvéolos e septos alveolares). **B,** Corte histológico com pequeno aumento evidencia processo inflamatório peribronquiolar (setas). Asterisco = artéria pulmonar normal.

obstrução bronquiolar, mesmo quando alterações bronquiolares não são identificadas na amostra original. Em maior aumento, deve-se ainda tentar definir se o padrão de distribuição da doença é predominantemente peribronquiolar, intraluminal ou obliterativo, e, ainda, se predominam as alterações inflamatórias ou fibróticas. Se há predominância do processo inflamatório, torna-se importante estudar características do infiltrado, como sua natureza aguda, crônica, folicular, granulomatosa ou eosinofílica. Dados adicionais, que possam servir como pistas para sugerir uma etiologia específica, devem ser atentamente observados, como, por exemplo, inclusões virais.

A correlação das observações histopatológicas com os achados clínicos e da TCAR deve ser sempre realizada, objetivando um diagnóstico mais preciso, não sendo infrequentes os casos em que uma bronquiolite aparentemente primária venha a ser reclassificada como secundária a algum processo inflamatório de vias aéreas de maior calibre, a partir da identificação de bronquiectasias no exame de imagem.

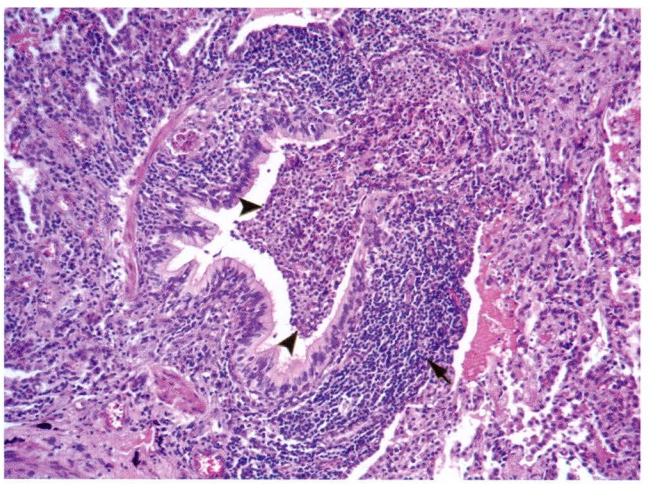

FIGURA 10-3. Bronquiolite celular com infiltrado inflamatório crônico na parede bronquiolar (seta) e exsudato neutrofílico intraluminal caracterizando processo agudo (cabeças de setas).

Classificação Histológica das Bronquiolites

Doenças Bronquiolares Primárias

1) Padrões inespecíficos

Alterações celulares. Bronquiolite celular é um padrão comumente relacionado com várias doenças, podendo manifestar-se de forma aguda ou crônica isoladamente, ou com características de alteração aguda sobre um padrão de fibrose estabelecida. Bronquiolites folicular e respiratória podem ser consideradas subtipos específicos de bronquiolite celular, porém serão discutidas separadamente.

Bronquiolite aguda é caracterizada por necrose epitelial associada a infiltrado celular inflamatório neutrofílico, com exsudatos intraluminais (Fig. 10-3). Estes podem, com o tempo, resultar em pneumonia em organização adjacente, sendo mais frequente a evolução do processo para a cura, embora possa haver progressão em alguns casos para fibrose e obstrução bronquiolar constritiva. O diagnóstico de bronquiolite aguda raramente é realizado em amostras de biópsia pulmonar, sobretudo em adultos. Em crianças, pode ser observada em associação a infecções virais (vírus sincicial respiratório, parainfluenza, adenovírus e sarampo) e infecção por *Mycoplasma*. Em adultos, pode ocorrer como manifestação de várias infecções pulmonares (tuberculose, micobacterioses atípicas, infecções bacterianas e fúngicas), porém especialmente em pacientes imunodeprimidos e com fibrose cística, e após broncoaspiração e inalação de fumos tóxicos.

Bronquiolite crônica é caracterizada por infiltrado inflamatório celular tipicamente linfocitário dentro das paredes das vias aéreas distais (Fig. 10-4). Centros germinativos podem ser identificados, embora a hiperplasia folicular não seja predominante nem determine obstrução luminal, o que seriam características da bronquiolite folicular. Alterações fibróticas são frequentemente observadas e podem indicar irreversibilidade de eventuais dificuldades respiratórias. Achados não específicos de bronquiolite crônica podem ser encontrados em diferentes infecções pulmonares, colagenoses, doença inflamatória intes-

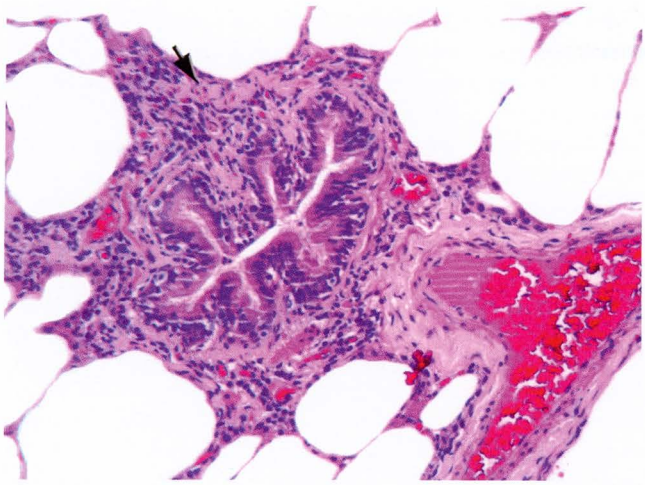

FIGURA 10-4. Bronquíolo circundado por infiltrado inflamatório linfocítico discreto, caracterizando processo crônico e inespecífico (seta).

tinal, rejeição a transplantes, agressões inalatórias, assim como em associação a bronquiectasias, doença intersticial e doença broncopulmonar obstrutiva crônica (DPOC).

Alterações fibróticas. A bronquiolite constritiva, também denominada obliterativa (BO), é caracterizada pelo depósito subepitelial de colágeno na mucosa da pequena via aérea, determinando afilamento e eventual obliteração da luz bronquiolar (Fig. 10-5). Essas alterações podem ser encontradas em associação a várias condições que apresentam dano crônico à via aérea, tendo como resposta cicatrização anormal, o que resulta em fibrose. É frequentemente observada em pacientes com transplante de pulmão, chegando a ocorrer em até 65% dos casos transplantados no intervalo de cinco anos após a realização da cirurgia. Também comum é a ocorrência desse padrão de agressão pulmonar associado a doença enxerto *versus* hospedeiro (transplante de células hematopoéticas) e a diferentes condições como colagenoses (especialmente artrite reumatoide, mas também síndrome de Sjögren), drogas (ouro, penicilamina), hiperplasia idiopática difusa de células neuroendócrinas e, em situação distal, bronquiectasias. Pode ainda ser encontrada como uma complicação de longo prazo da bronquiolite celular pós-infecciosa (especialmente adenovírus), após agressão inalatória, ingestão de toxinas (*Sauropus androgynus*) e associada a pênfigo paraneoplásico. Raramente pode ser observada na forma idiopática, sem causa definida, acometendo mulheres de meia-idade sem evidências de doença do tecido conectivo, imunodeficiência, fumo, agressão inalatória ou infecção prévia. O prognóstico é variável, tendo sido descritos casos com evolução lenta ou rápida, em algumas situações com progressão para falência respiratória.

As alterações da BO podem se limitar a apenas um dos pulmões e se apresentar na forma da síndrome descrita por Swyer-James e MacLeod, caracterizada por hipertransparência pulmonar unilateral secundária a vasoconstrição reflexa e subsequente aprisionamento aéreo, ocorrendo tipicamente em crianças após um processo infeccioso viral. Como veremos adiante, com o advento da TCAR tornou-se frequente a observação do envolvimento pulmonar bilateral nessa doença, ao contrário da impressão inicial desses autores.

Bronquiolite associada à pneumonia em organização. Formação de plugues de colágeno de aspecto polipoide na luz dos bronquíolos distais e ductos alveolares podem ser encontrada em pacientes com pneumonia em organização (Cap. 22) (Fig. 10-6). O achado predominante nessa condição é o preenchimento inflamatório e fibrótico dos espaços alveolares, ou seja, a pneumonia em organização e a bronquiolite, ao contrário da bronquiolite obliterante, são geralmente reversíveis. Por isso recomenda-se o uso do termo pneumonia em organização em vez de bronquiolite obliterante com pneumonia em organização (BOOP) ou BOOP-similar. Ocasionalmente plugues de colágeno de aspecto polipoide podem ser encontrados na luz dos bronquíolos distais sem envolvimento dos espaços aéreos distais. Para tal condição recomenda-se o uso do termo *bronquiolite proliferativa.*

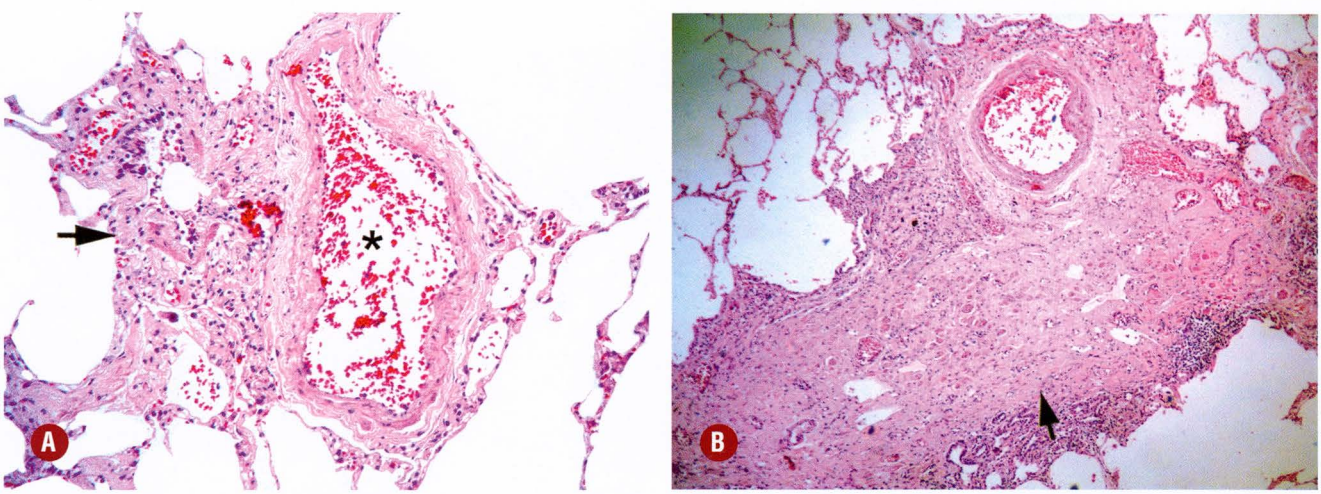

FIGURA 10-5. Bronquiolite obliterante/constritiva. A, Estreitamento da luz bronquiolar determinado por fibrose e infiltrado inflamatório crônico peribronquiolar (seta). Notar a importante redução das dimensões do bronquíolo em relação à artéria centrolobular adjacente (asterisco). **B,** Obliteração completa da luz bronquiolar por fibrose. Neste exemplo, somente permanece cicatriz adjacente à artéria na localização normalmente ocupada pelo bronquíolo (seta).

2) Achados sugestivos de etiologias

Bronquiolite folicular. Inflamação crônica bronquiolocêntrica com formação de tecido linfoide hiperplasiado e centros germinativos reativos, obstruindo as luzes bronquiolares, são achados característicos da bronquiolite folicular (Fig. 10-7). Essa condição é diferenciada da pneumonia intersticial linfocítica (PIL) pela ausência de predomínio da infiltração inflamatória linfocitária no interstício alveolar. Bronquiolite folicular deve ainda ser distinguida dos linfomas pulmonares primários do tipo MALT por correlação clínica e histológica, e pelo fato de que, enquanto a bronquiolite folicular é uma doença difusa, os linfomas apresentam-se tipicamente como consolidações focais. Os achados de bronquiolite folicular podem ainda ser vistos em associação a doenças do tecido conectivo (especialmente artrite reumatoide), com imunodeficiência congênita ou adquirida, e também em conjunto com bronquiectasias proximais.

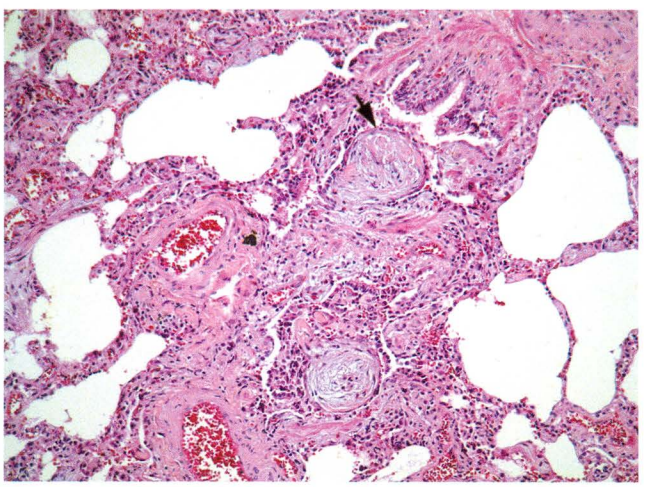

FIGURA 10-6. Pneumonia em organização criptogênica com componente bronquiolar. Corte histológico demonstra plugues de colágeno jovem ocupando a luz bronquiolar (seta) e infiltrado pneumônico em vias aéreas adjacentes.

Bronquiolite eosinofílica. Embora dentro do espectro da bronquiolite celular, a presença de grande número de eosinófilos no infiltrado inflamatório parietal bronquiolar é um dado que deve sugerir investigação clínica em direção alternativa a uma infiltração de aspecto inespecífico. Em pacientes asmáticos mal controlados, submetidos a biópsia para estudo de doenças correlatas, o encontro de infiltrado eosinofílico, sobretudo quando este afeta também vias aéreas de maior calibre, sugere o diagnóstico de aspergilose broncopulmonar alérgica. A correlação com os achados na TCAR pode reforçar a suspeita diagnóstica. Outras doenças fúngicas e parasitoses pulmonares, além de reação pulmonar a drogas, podem também apresentar essas características, embora nesse último caso ocorra predomínio de envolvimento intersticial. Casos idiopáticos são raros, mas já foram descritos. Achados de infiltração eosinofílica bronquiolar podem ainda ser encontrados como componentes secundários da pneumonia eosinofílica, predominantemente parenquimatosa.

Bronquiolite granulomatosa. Diferentes diagnósticos devem ser considerados quando granulomas são encontrados no entorno das pequenas vias aéreas, incluindo infecção, sarcoidose, pneumonite de hipersensibilidade, aspiração crônica e, mais raramente, doença de Crohn e reação a droga (Fig. 10-8). A correlação com outros achados microbiológicos e com dados clínicos e de exames de imagem pode reforçar determinada suspeita diagnóstica, que pode ser ainda mais bem avaliada pela realização de colorações especiais da amostra.

Bronquiolite por aspiração de poeira inorgânica. Diferentes substâncias inaladas e poeiras inorgânicas podem determinar bronquiolite, como asbesto, óxido ferroso, sílica e carvão. Outros tipos menos frequentes de exposição ocupacional podem ainda ser considerados, como aspiração de fibras sintéticas microscópicas na indústria do náilon e exposição ao diacetil volátil utilizado na produção de pipoca de microondas. Os achados histopatológicos são inespecíficos, podendo apresentar características de doença aguda, subaguda ou crônica, refletindo o tempo de exposição. Alterações agudas

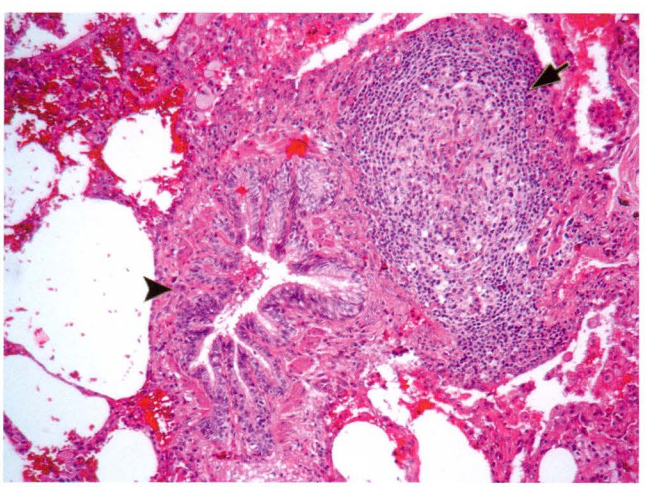

FIGURA 10-7. Bronquiolite folicular. Presença de folículo linfoide (seta) com centro germinativo adjacente ao bronquíolo (cabeça de seta).

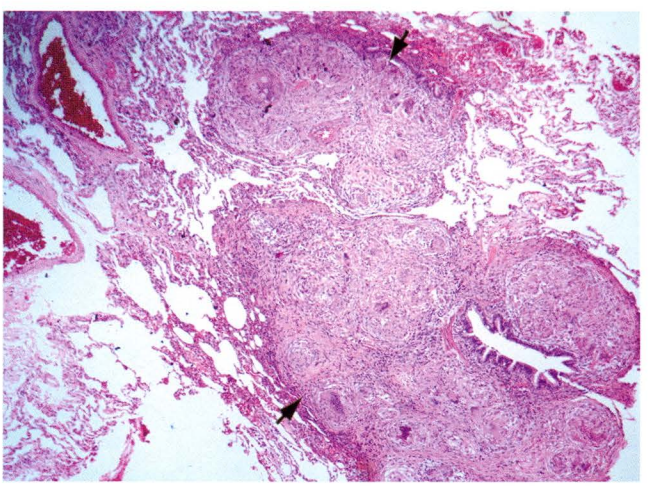

FIGURA 10-8. Bronquiolite granulomatosa. Presença de granulomas peribronquiolares em um caso de sarcoidose (setas).

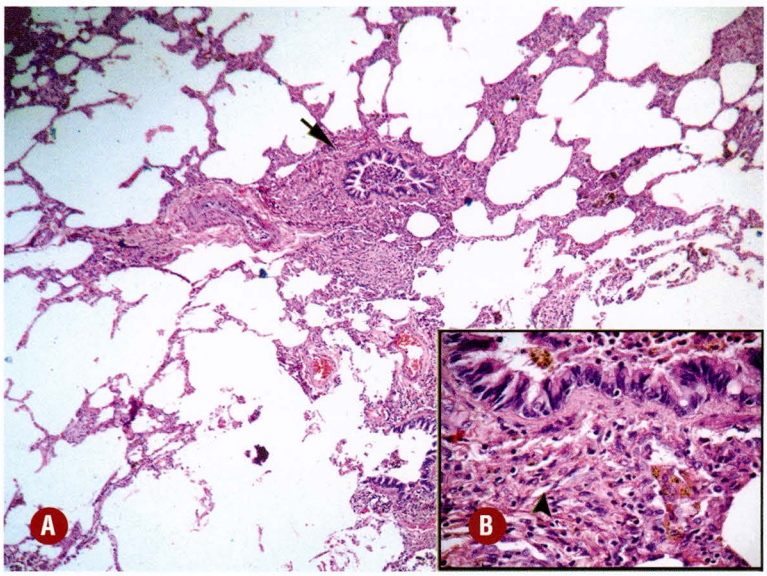

FIGURA 10-9. Bronquiolite por aspiração de poeira mineral (silicose). A, Corte histológico com baixa magnificação revela infiltrado inflamatório peribronquiolar (seta). **B,** Corte histológico magnificado revela macrófagos carregados de poeira (cabeça de seta), caracterizada por imagem em negativo no citoplasma celular.

podem incluir necrose bronquiolar e dano alveolar difuso no parênquima pulmonar adjacente. Nos casos subagudos há infiltração peribronquiolar crônica de aspecto inespecífico, ocasionalmente associada a um padrão similar à bronquiolite respiratória. Em alguns pacientes sujeitos a exposição crônica podem desenvolver-se fibrose peribronquiolar e obstrução da via aérea. O grau de fibrose usualmente está relacionado com a natureza e a quantidade do material aspirado (Fig. 10-9).

3) Doenças com achados específicos

Panbronquiolite difusa. Na Ásia, especialmente no Japão e na Coreia, é comum uma forma de bronquiolite idiopática, com características genéticas usualmente relacionadas com o antígeno HLA Bw54 e que determinam sintomatologia que envolve vias aéreas superiores e inferiores, incluindo sinusite, tosse produtiva e dispneia crônicas, com testes respiratórios funcionais de padrão obstrutivo. Casos isolados foram descritos na América do Norte e na Europa, e até mesmo no Brasil, quase sempre em pacientes com ascendência oriental, embora indivíduos de outras origens possam ser raramente acometidos. A doença afeta adultos de meia-idade, sendo mais frequente em homens. O lavado broncoalveolar pode demonstrar acentuada neutrofilia, e na análise do sangue, elevação de aglutininas e positividade do fator reumatoide podem ser encontrados.

Na histologia, a tríade – infiltrado inflamatório peribronquiolar misto, bronquiolite folicular e acúmulo de macrófagos no interstício e nos espaços alveolares – é característica da doença (Fig. 10-10), embora esses achados possam ser encontrados em até 10% de pacientes com bronquiectasias, fibrose cística e doença pulmonar reumatoide. As alterações apresentam distribuição pulmonar difusa, eventualmente observando-se associação a pneumonia em organização e desenvolvimento de bronquiectasias em casos crônicos.

O tratamento deve ser realizado com baixas doses de antibiótico macrolídeo (p. ex., eritromicina), que possui efeito imunomodulador e inibe a hipersecreção das vias aéreas. Pacientes não tratados apresentam mortalidade de 50% em cinco anos, que com o tratamento, pode modificar-se para 10% em 10 anos. Apesar do tratamento, alguns pacientes podem apresentar doença progressiva, desencadeando insuficiência respiratória e superinfecção bacteriana, frequentemente por *Pseudomonas aeruginosa.*

Hiperplasia idiopática difusa de células neuroendócrinas. Os achados histopatológicos que caracterizam essa condição variam desde proliferação linear ou multifocal de células neuroendócrinas superficiais à membrana basal até a formação de nódulos menores que 5 mm, que se estendem além desta, denominados *tumourlets.* Embora essas proliferações celulares neuroendócrinas sejam frequentemente encontradas em associação a outras doenças que cursem com hipóxia crônica, são hoje consideradas manifestação de uma proliferação bronquiolocêntrica primária. Esse padrão de resposta pulmonar pode ainda apresentar associação a bronquiolite constritiva/obliterante de evolução clínica estável e com o de-

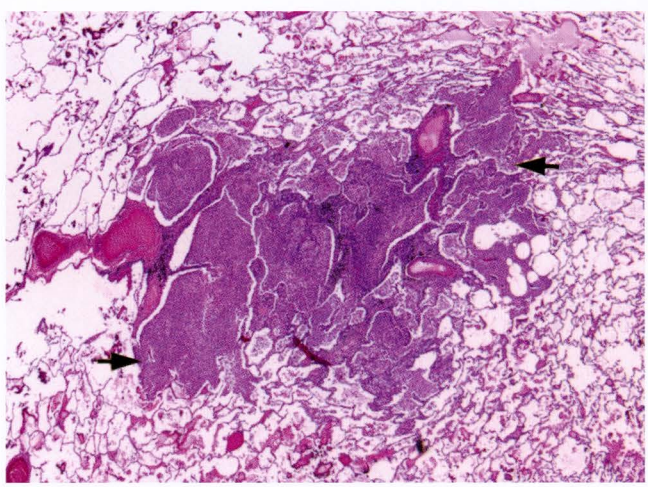

FIGURA 10-10. Panbronquiolite difusa. Corte histológico demonstra infiltrado inflamatório peribronquiolar misto e acúmulo de macrófagos no interior do bronquíolo, interstício e espaços alveolares (setas). (Cortesia de Dr. John English, Vancouver General Hospital, Canadá.)

senvolvimento de carcinoides típicos e atípicos, assim como com neoplasia neuroendócrina múltipla do tipo I.

Uma forma infantil da doença foi recentemente descrita. Os pacientes apresentam taquidispneia, hipoxemia e estertores respiratórios persistentes, com boa evolução em cinco anos. Exames de imagem demonstram hiperinflação e opacidades em vidro fosco, sugerindo lesão intersticial. Os achados histopatológicos são inespecíficos, com pouca inflamação das vias aéreas e apenas discreto aumento de macrófagos intra-alveolares e células claras no epitélio bronquiolar. O diagnóstico é realizado pela demonstração de um aumento de células neuroendócrinas identificado por imuno-histoquímica para bombesina.

Alterações Bronquiolares Secundárias a Outras Doenças Pulmonares

1) Associadas a alterações de vias aéreas de maior calibre

Diversas doenças das vias aéreas de maior calibre, como asma, fibrose cística e bronquiectasias, podem apresentar envolvimento secundário não específico das pequenas vias aéreas distais, conforme anteriormente discutido. Na maioria dos casos, a associação de dados clínicos a métodos diagnósticos não invasivos, como provas de função pulmonar e TCAR, é suficiente para o diagnóstico.

2) Associadas a doença intersticial difusa

Bronquiolite respiratória. Forma mais comum de bronquiolite vista pelos patologistas, a bronquiolite respiratória (BR) corresponde a um padrão histopatológico especificamente relacionado com o fumo, sendo identificada em praticamente qualquer biópsia de pulmão de fumantes e podendo persistir por vários anos após o indivíduo parar de fumar. Raramente pode ser descrita em fumantes passivos ou após inalação de poeiras inorgânicas. Na maioria dos casos ocorre como achado incidental, não associada a sintomatologia respiratória. Em um pequeno grupo de pacientes fumantes, entretanto, podem ocorrer tosse, respiração dificultada e padrão restritivo moderado nas provas de função pulmonar, sugerindo bronquiolite respiratória com doença pulmonar intersticial associada (BR-DPI) (ver Cap. 23).

Os achados histopatológicos da BR e da BR-DPI são indistintos, com acúmulo de macrófagos pigmentados dentro da luz de bronquíolos respiratórios, ductos alveolares e espaços alveolares adjacentes. A associação a diferentes graus de inflamação crônica e fibrose intersticial é o que determina a classificação dos achados como uma ou outra entidade (Fig. 10-11). O diagnóstico diferencial principal é com a pneumonia intersticial descamativa (PID), em que o acúmulo de macrófagos alveolares envolve difusamente ácinos e lóbulos pulmonares.

Miscelâneas. Outras doenças pulmonares difusas, como pneumonite de hipersensibilidade (PH), sarcoidose, pneumonia em organização (Fig. 10-6) e histiocitose pulmonar de células de Langerhans (Quadro 10-2), podem ocorrer com variados graus de envolvimento das pequenas vias aéreas e/ou com uma distribuição dos achados predominando em torno das mesmas. Em casos nos quais as alterações na TCAR são características, como na histiocitose pulmonar de células de Langerhans, a biópsia pulmonar pode ser dispensada. Em outras situações, em que permanece a dúvida diagnóstica, a realização de biópsia pulmonar cirúrgica é frequentemente realizada, sobretudo se há modificação no padrão de evolução da doença (como na PH subaguda/crônica). O achado de doença bronquiolar ou acentuação bronquiolocêntrica da alteração intersticial nessas situações deve ser reconhecido e relatado pelo patologista (Fig. 10-12).

É importante nos referirmos ainda à pneumonia intersticial bronquiolocêntrica idiopática, também denominada fibrose intersticial centrada na via aérea, recentemente descrita como uma doença com padrão histológico de fibrose intersticial e metaplasia bronquiolar desenvolvendo-se em torno de bronquíolos com extensa fibrose parietal e hipertrofia muscular lisa. Clinicamente, os pacientes referem tosse crônica e dispneia progressiva, podendo ocorrer tanto em fumantes como em não fumantes, sendo frequente um histórico de exposição inalatória a variados agentes orgânicos e inorgânicos. A evolução é ruim, ocorrendo progressão para insuficiência respiratória na maioria dos casos. O exame radiológico convencional do tórax demonstra padrão reticulonodular difuso com predomínio peri-hilar e redução volumétrica dos pulmões. Na TCAR é referido padrão de espessamento intersticial e sinais de acentuada fibrose peribroncovascular.

Na verdade, embora o padrão histológico aponte para uma nova forma de fibrose desenvolvendo-se em torno das vias aéreas, cujo aspecto não se encaixa nos padrões conhecidos de doença intersticial e das pequenas vias aéreas, há ainda controvérsias sobre a classificação desses achados, como uma doença particular, ou um padrão morfológico característico de resposta pulmonar que poderia ocorrer com diferentes tipos de agressão, à semelhança do que acontece com as pneumonias intersticiais idiopáticas.

II. ACHADOS DE IMAGEM

Radiografia de Tórax

1. Os achados são inespecíficos, podendo ocorrer pequenas opacidades nodulares ou reticulonodulares.
2. Nos pacientes com bronquiolite obliterante grave podem ser encontrados sinais de hiperinflação pulmonar (Fig. 10-13).

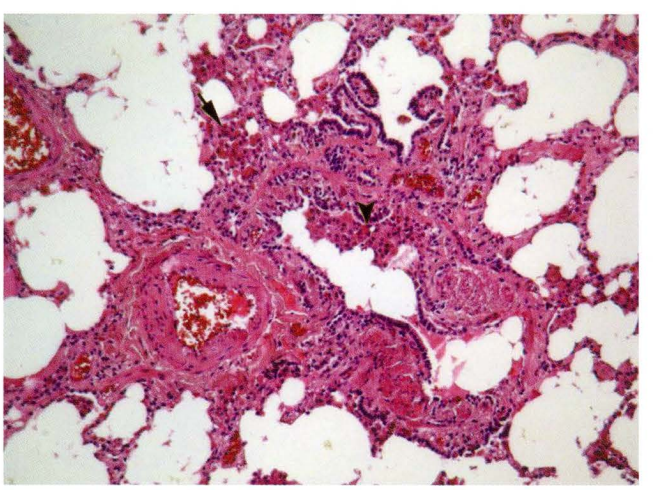

FIGURA 10-11. *Bronquiolite respiratória.* Corte histológico demonstra bronquíolo (cabeça de seta) e alvéolos adjacentes (seta) preenchidos por macrófagos pigmentados.

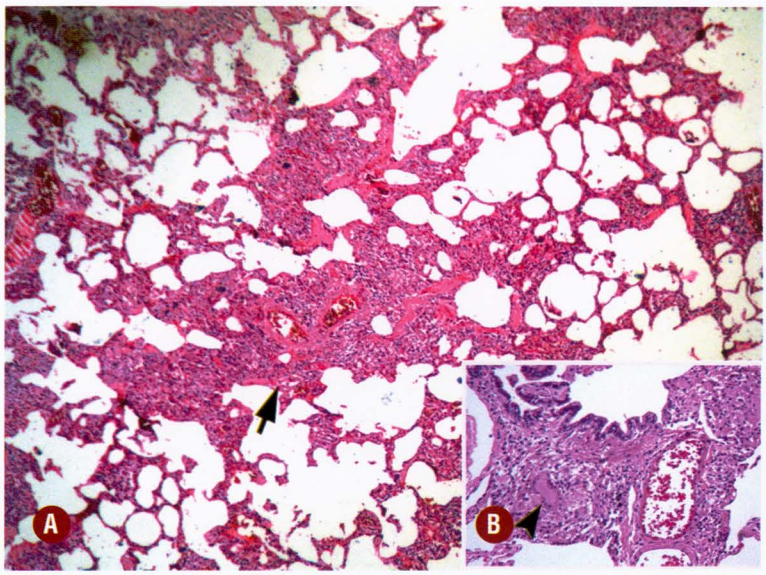

FIGURA 10-12. Pneumonite de hipersensibilidade. A, Corte histológico em pequeno aumento demonstra pneumonia intersticial crônica com distribuição bronquiolocêntrica caracterizada por infiltrado inflamatório crônico e espessamento dos septos alveolares (seta). **B,** Corte histológico em maior aumento revela granuloma frouxo no interstício peribronquiolar (cabeça de seta).

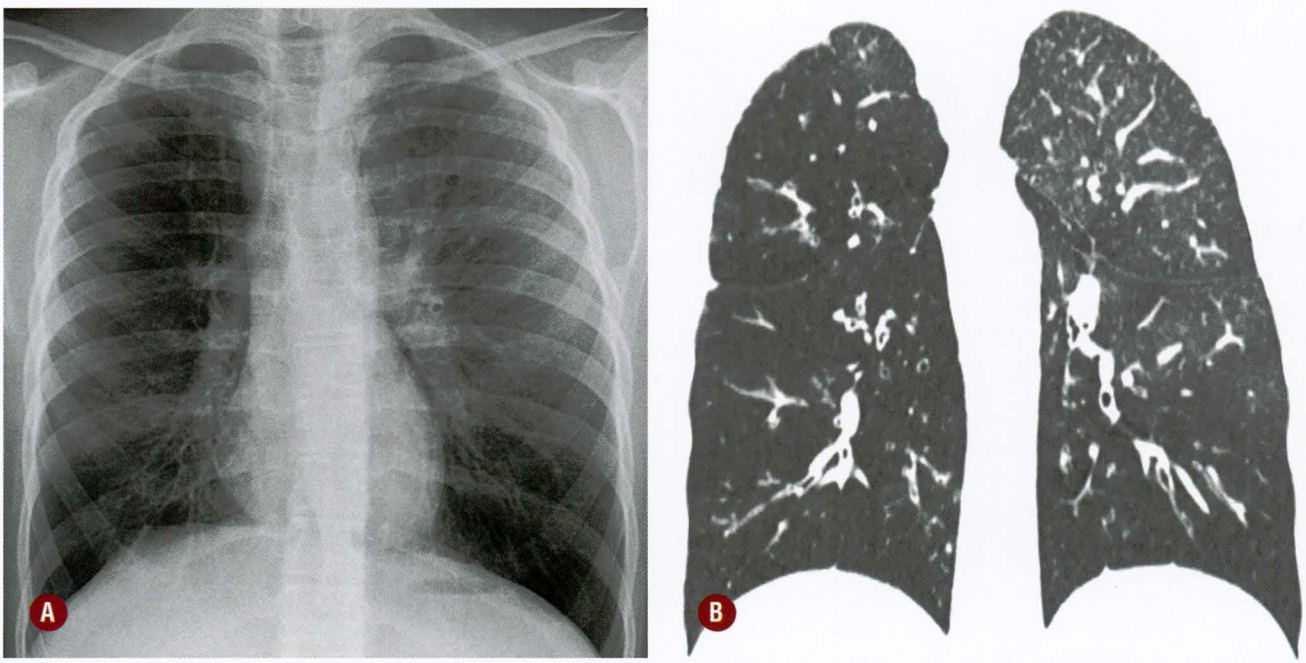

FIGURA 10-13. Bronquiolite obliterante após transplante de células hematopoéticas (doença enxerto *versus* hospedeiro). A, Radiografia de tórax em PA demonstra sinais de hiperinflação pulmonar bilateral com diminuição da vascularização e aumento da transparência do pulmão direito e base do pulmão esquerdo. Observa-se também opacidade na metade superior do pulmão esquerdo. **B,** Reconstrução coronal de TCAR revela parênquima pulmonar com atenuação e vascularização diminuídas no pulmão direito e base esquerda, além de alguns brônquios dilatados consistentes com bronquiolite obliterante. As áreas de parênquima pulmonar preservadas no pulmão esquerdo apresentam atenuação e vascularização aumentadas por causa do redirecionamento do fluxo sanguíneo (correlacionar com a radiografia). (Cortesia de Dr. Nestor Müller, Vancouver General Hospital, Canadá.)

3. Não permite a distinção entre os diferentes tipos de doença inflamatória bronquiolar.

Tomografia Computadorizada de Alta Resolução (TCAR)

1. Permite localizar as alterações no nível das pequenas vias aéreas e sugerir algumas características do envolvimento bronquiolar por meio do reconhecimento de padrões.
2. Os achados da TCAR nas doenças das pequenas vias aéreas podem ser classificados como diretos e indiretos.
3. Achados diretos:
   - Refletem espessamento inflamatório das paredes bronquiolares e/ou preenchimento luminal exsudativo, dando origem aos *nódulos centrolobulares* (Fig. 10-14), eventualmente assumindo aspecto dicotomizante, o que caracteriza o padrão de *árvore em brotamento* (Fig. 10-15).
   - Progressão da bronquiolite infecciosa para broncopneumonia resulta em *nódulos acinares* e *opacidades em vidro fosco* com distribuição lobular (Fig. 10-16).



FIGURA 10-14. Sinais diretos de bronquiolite na TCAR. Na região não comprometida o padrão anatômico normal centrolobular corresponde à artéria pulmonar (cabeça de seta). Em outra região do pulmão o bronquíolo inflamado, ocupa a mesma posição e resulta em nódulos centrolobulares (seta) que não tocam a superfície pleural. Brônquios dilatados são também observados.



FIGURA 10-15. Sinais diretos de bronquiolite na TCAR. Nódulos centrolobulares (cabeça de seta), alguns com aspecto dicotomizante, caracterizando o padrão de árvore em brotamento (seta). (Cortesia de Dr. Nestor Müller, Vancouver General Hospital, Canadá.)

4. Achados indiretos:
   - O principal sinal indireto relacionado com as bronquiolites é o aprisionamento aéreo, que ocorre quando o componente predominante do processo inflamatório é a obstrução da via aérea. Em situações em que há evolução crônica da bronquiolite obliterante/constritiva, os achados costumam ser irreversíveis, uma vez que o desenvolvimento de fibrose peribronquiolar determina redução permanente de sua luz, ocorrendo ventilação das estruturas acinares distais à obstrução através de colaterais aéreas (ductos alveolares, poros de Kohn e canais de Lambert).
   - Nas imagens de TCAR obtidas em inspiração observam-se áreas com atenuação diminuída que tipicamente contêm vasos pulmonares em número e tamanho menores que o pulmão normal adjacente, o qual pode ter atenuação normal ou aumentada por causa do redirecionamento do fluxo sanguíneo (padrão de atenuação em mosaico com redistribuição vascular) (Fig. 10-13B). Essas alterações são mais evidentes nas imagens de TCAR realizada em expiração forçada (aprisionamento aéreo), que também mostram ausência de redução de volume das áreas com atenuação diminuída (Fig. 10-17).
   - Pós-processamento das imagens obtidas em modo volumétrico em aparelho de múltiplas fileiras de detectores, como projeção de intensidade máxima (MIP), pode demonstrar de maneira mais clara o aspecto de redistribuição vascular associado às áreas de aprisionamento aéreo (Fig. 10-18).
   - O aprisionamento aéreo devido à bronquiolite obliterante geralmente tem distribuição lobular ou segmentar bilateral, mas pode ocasionalmente afetar principalmente um lobo ou um pulmão (Figs. 10-13B e 10-17).

III. DIAGNÓSTICO DIFERENCIAL PRINCIPAL

A TCAR demonstra padrões que se correlacionam com as características de envolvimento da via aérea e interstício adjacente pelo processo inflamatório, podendo ser, de maneira geral, subdivididos em dois grupos: (a) quando há predomínio de inflamação, e (b) quando a fibrose peribronquiolar é a alteração preponderante (Quadro 10-3). O reconhecimento desses padrões de alteração na TCAR pode auxiliar o radiologista no sentido de buscar dados clínicos complementares e propor investigação dirigida a um determinado grupo de possíveis diagnósticos diferenciais (Quadro 10-4).

Predomínio Inflamatório

1) Bronquiolite infecciosa

- Tuberculose, micobactérias atípicas, micoplasma, bactérias e vírus são os agentes mais frequentemente responsáveis por esse tipo de bronquiolite em adultos.

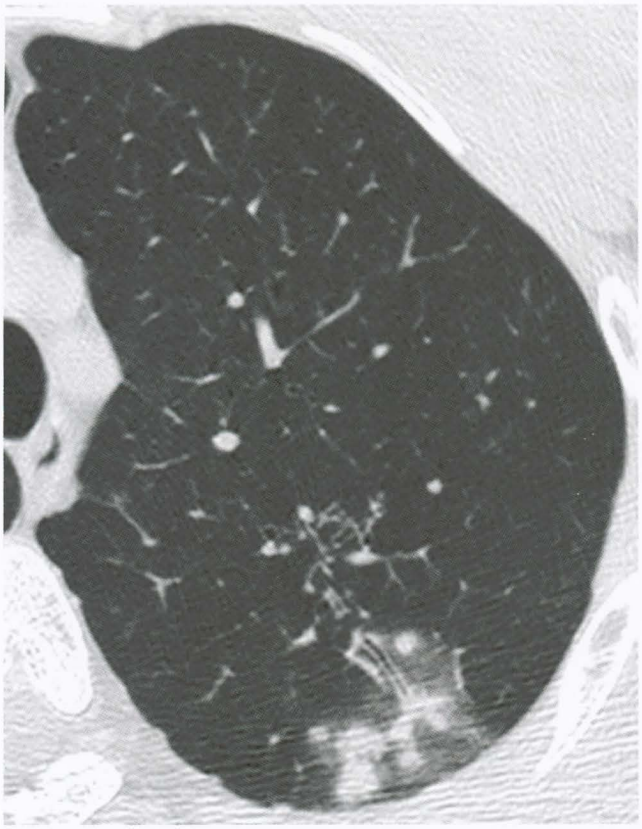

FIGURA 10-16. TCAR demonstra nódulos centrolobulares, nódulos acinares e opacidades em vidro fosco com distribuição lobular que refletem a extensão do processo bronquiolar para o parênquima pulmonar adjacente (broncopneumonia).



FIGURA 10-17. TCAR em expiração máxima demonstra aprisionamento aéreo (setas).

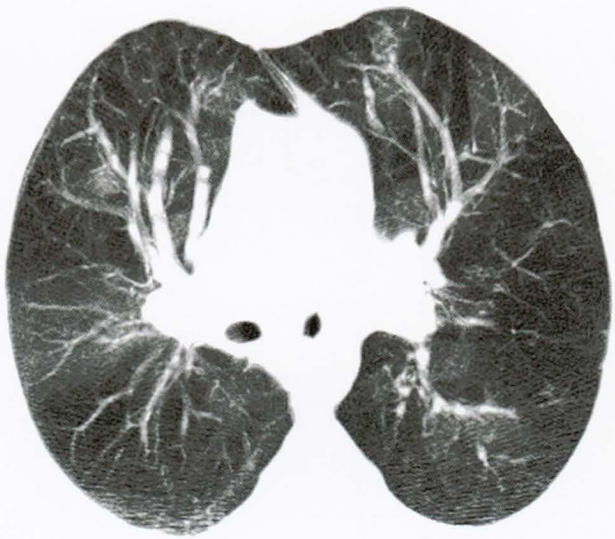

FIGURA 10-18. Imagem com projeção de intensidade máxima (MIP) acentua os sinais de redistribuição vascular associados ao padrão de atenuação em mosaico.

- Em crianças, bronquiolite infecciosa usualmente resulta de uma infecção viral aguda.
- Em imunossuprimidos, outros agentes podem estar envolvidos, como *Aspergillus*, citomegalovírus, vírus sincicial respiratório e *Pseudomonas aeruginosa*.
- Na TCAR, os padrões encontrados correlacionam-se com o espessamento inflamatório de paredes dos bronquíolos e o preenchimento exsudativo de sua luz, sendo caracterizados pela formação de nódulos centrolobulares e pelo aspecto de árvore em brotamento, usualmente com distribuição multifocal unilateral ou bilateral e assimétrica.
- É comum a associação desses achados a outros sinais de infecção aguda ou crônica, como focos de atenuação em vidro fosco, consolidações, bronquiectasias (Fig. 10-19), espessamento de paredes brônquicas e, eventualmente, escavações (Fig. 10-20) e estrias fibróticas residuais.

2) Bronquiolite respiratória

- Frequente achado em biópsias pulmonares de pacientes tabagistas, podendo também ocorrer em fumantes passivos.
- Na TCAR são identificados nódulos centrolobulares em vidro fosco com limites mal definidos que refletem a presença de um processo inflamatório com acúmulo de macrófagos pigmentados principalmente nos alvéolos em volta dos bronquíolos respiratórios. Por definição, os nódulos centrolobulares estão localizados 3 a 10 mm da superfície pleural ou dos septos interlobularers, permitindo a identificação de uma faixa contínua de parênquima pulmonar normal entre os nódulos e a pleura, mais bem identificada nas margens cissurais. Geralmente os nódulos centrolobulares predominam nas regiões pulmonares superiores, mas podem ser difusos (Fig. 10-21).
- A bronquiolite respiratória com BR-DPI geralmente mostra maior extensão dos nódulos centrolobulares e presença de opacidades em vidro fosco com predomínio em lobos superiores. Aprisionamento aéreo, embora não tão frequente quanto na PH, pode ser observado nessa situação.

No diagnóstico diferencial por imagem da BR podem ser incluídas bronquiolite infecciosa e, sobretudo, PH, que deve ser sempre considerada quando a TCAR demonstrar nódulos centrolobulares em vidro fosco (Fig. 10-21). É importante

QUADRO 10-3. Influência do Tipo de Alteração Histopatológica sobre os Achados da TCAR nas Bronquiolites

Alteração histológica predominante	*Tipo*	*Causa*	*Achados na TCAR*	*Diagnóstico diferencial*
Inflamação				
	Bronquiolite celular (infecciosa)	TB, micobactérias atípicas, vírus, micoplasma	Nódulos centrolobulares, árvore em brotamento, espessamento de paredes brônquicas. Opacidades em vidro fosco e nódulos acinares quando ocorre progressão para broncopneumonia	PH, aspiração (lobos inferiores)
	Bronquiolite respiratória	Fumo	Nódulos centrolobulares, opacidades em vidro fosco multifocais em lobos superiores	PH, congestão capilar (síndrome de Eisenmenger, hipertensão pulmonar grave)
	Bronquiolite folicular	Doenças do colágeno (artrite reumatoide e síndrome de Sjögren)	Nódulos centrolobulares predominando em lobos inferiores, bronquiolectasias, bronquiectasias	Panbronquiolite difusa, bronquiolite infecciosa
	Panbronquiolite difusa	Idiopática, fator genético relacionado com o antígeno HLA Bw54	Nódulos centrolobulares, bronquiolectasias e bronquiectasias com predomínio nos lobos inferiores	Bronquiolite folicular, bronquiolite infecciosa
Fibrose				
	Bronquiolite constritiva ou obliterante	Idiopática, Pós-infecciosa [síndrome de Mcleod (Swyer-James)], após inalação de fumos tóxicos	Atenuação em mosaico com redistribuição vascular, bronquiolectasias, bronquiectasias, aprisionamento aéreo (TC em expiração)	Hipertensão pulmonar e alterações de origem vascular primária (tromboembolismo pulmonar crônico)
	Bronquiolite obliterante pós-transplante (pulmão, coração/pulmão e medula)	Pós-transplante ou doença do enxerto *versus* hospedeiro	Atenuação em mosaico em lobos inferiores, aprisionamento aéreo com redistribuição vascular, aprisionamento aéreo (TC em expiração)	Bronquiolite obliterante pós-infecciosa
	Hiperplasia idiopática difusa de células neuroendócrinas	Proliferação linear ou multifocal de células neuroendócrinas superficiais à membrana basal	Atenuação em mosaico com redistribuição vascular, aprisionamento aéreo (TC em expiração), pequenos nódulos (2 mm a 1,5 cm)	Metástase, infecção

Nota: adaptado de *Pipavath SNJ, Stern EJ. Imaging of Small Airway Disease (SAD). Radiol Clin N Am 2009;47:307-16.*

QUADRO 10-4. Bronquiolites – Diagnóstico Diferencial pelos Padrões na TCAR

Árvore em brotamento

Comuns

- Infecções *(tuberculose, micobacterioses atípicas, infecções bacterianas – especialmente em pacientes com fibrose cística e imunodeprimidos, infecções por vírus, micoplasma)*
- Panbronquiolite difusa

Raras

- Infecções fungos por fungos (*incluindo Pneumocystis)* e citomegalovírus em imunodeprimidos
- Bronquiolite proliferativa

Nódulos centrolobulares mal definidos

Comuns

- Pneumonite de hipersensibilidade subaguda
- Bronquiolite respiratória
- Bronquiolite respiratória associada a doença pulmonar intersticial (BR-DPI)
- Bronquiolite induzida por poeiras minerais

Raras

- Bronquiolite folicular
- Sarcoidose

Redução da atenuação/aprisionamento aéreo

Comuns

- Bronquiolite obliterante/constritiva
  - *pós-transplante*
  - *pós-infecção viral na infância (síndrome de Swyer-James-MacLeod)*
  - *associada a colagenoses (p. ex., artrite reumatoide)*
  - *associada a inalação de fumos tóxicos*
  - *associada ao consumo de* Sauropus androgyrus *(usado em dietas)*
  - *associada a hiperplasia idiopática difusa de células neuroendócrinas*
  - *associada a sarcoidose*
  - *associada a pneumonite de hipersensibilidade*

lembrar que a nicotina parece ter papel protetor sobre o desenvolvimento de PH, o que muitas vezes auxilia no diagnóstico diferencial entre BR e PH. Já no diagnóstico diferencial da BR-DPI, PH e as pneumonias intersticiais descamativa (PID) e não específica (PINE) podem ser consideradas, por apresentarem padrão tomográfico semelhante.

3) Bronquiolite folicular

- Forma de bronquiolite resultante da hiperplasia do tecido linfoide adjacente aos bronquíolos, classicamente associada a doença do colágeno, particularmente artrite reumatoide (AR) e síndrome de Sjögren.
- Na TCAR podem ser observados nódulos centrolobulares, padrão de árvore em brotamento e opacidades peribronquiolares com atenuação em vidro fosco (Fig. 10-22).

4) Panbronquiolite difusa

- Forma idiopática crônica de bronquiolite vista quase exclusivamente em pacientes de origem asiática.
- Os achados na TCAR incluem nódulos centrolobulares bem definidos, padrão de árvore em brotamento, bronquiolectasias, bronquiectasias e padrão de atenuação em mosaico com redistribuição vascular que costuma predominar nos lobos inferiores (Fig. 10-23). Também podem ser encontradas consolidações multifocais, sinais de impacção mucoide e atelectasias segmentares.

5) Bronquiolite proliferativa

- Apresentação rara da pneumonia em organização com presença de plugues de colágeno de aspecto polipoide na luz dos bronquíolos distais sem envolvimento dos espaços aéreos distais.
- Na TCAR observam-se nódulos centrolobulares bem definidos e padrão de árvore em brotamento.

Predomínio de Fibrose

1) Bronquiolite obliterante/constritiva

- Causas comuns incluem infecção prévia (principalmente viral ou por *Mycoplasma*), inalação de fumos tóxicos, doenças autoimunes (AR, doença enxerto *versus* hospedeiro, transplante e doença inflamatória intestinal) e reação a drogas (D-penicilamina). Pode também ser idiopática

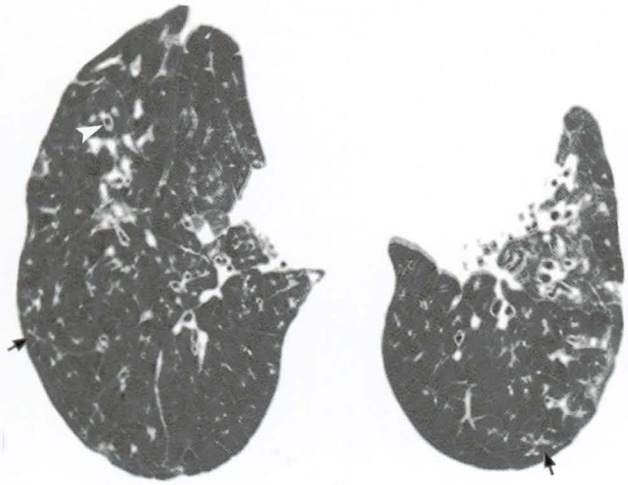

FIGURA 10-19. Bronquiolite infecciosa. Corte axial de TCAR demonstra nódulos centrolobulares, padrão de árvore em brotamento (setas), além de brônquios dilatados com paredes espessadas (cabeça de seta).



FIGURA 10-21. Bronquiolite respiratória. Corte axial de TCAR demonstra nódulos centrolobulares com atenuação em vidro fosco e faixa de pulmão normal interposta entre estes e as superfícies pleurais (setas). Os achados de TCAR são idênticos aos da pneumonite de hipersensibilidade subaguda.



FIGURA 10-20. Cavidade de parede espessa no lobo superior direito associada a nódulos centrolobulares e opacidades em vidro fosco bilateralmente, típicas de disseminação broncogênica de tuberculose.



FIGURA 10-22. Bronquiolite folicular. Corte axial de TCAR demonstra opacidades centrolobulares (peribronquiolares) com atenuação em vidro fosco.

ou associada a hiperplasia idiopática difusa de células neuroendócrinas.

- A TCAR demonstra o padrão de atenuação em mosaico geralmente bilateral com redistribuição vascular traduzindo obstrução bronquiolar (Fig. 10-13B) e aprisionamento aéreo à expiração máxima (Fig. 10-24).
- Em alguns pacientes com bronquiolite obliterante grave, o parênquima pulmonar pode apresentar-se com atenuação difusamente diminuída e mimetizar enfisema panlobular.
- Na hiperplasia idiopática difusa de células neuroendócrinas em adultos, além do achado de aprisionamento aéreo, podem ser encontrados pequenos nódulos bem definidos (2 mm a 1,5 cm) que correspondem a pequenos carcinoides.
- A síndrome de Mcleod (Swyer-James) é uma forma infrequente de bronquiolite obliterante caracterizada por lobo ou pulmão hipertransparente, usualmente secundária a uma infecção viral ocorrida na infância. Os achados típicos na radiografia incluem hipertransparência unilateral ou lobar associada a diminuição da vascularização pulmonar, hilo pequeno, volume normal ou reduzido do pulmão afetado e aprisionamento aéreo nas radiografias obtidas em expiração. A TCAR inspiratória geralmente mostra padrão de atenuação em mosaico bilateral, porém assimétrico, com redistribuição vascular e bronquiectasias (Fig. 10-25). A TCAR expiratória demonstra aprisionamento aéreo principalmente em um lobo ou pulmão. Temos observado vários casos em que essa condição é diagnosticada na fase adulta, após sugestão do radiologista com base nos achados tomográficos, em pacientes não raramente tratados equivocadamente como asmáticos durante toda a sua vida.



FIGURA 10-23. Panbronquiolite difusa. Corte axial de TCAR das bases pulmonares demonstra alterações difusas caracterizadas por nódulos centrolobulares e padrão de árvore em brotamento (cabeças de setas). Alguns brônquios dilatados (setas) são também identificados. (Cortesia de Dr. Nestor Müller, Vancouver General Hospital, Canadá.)

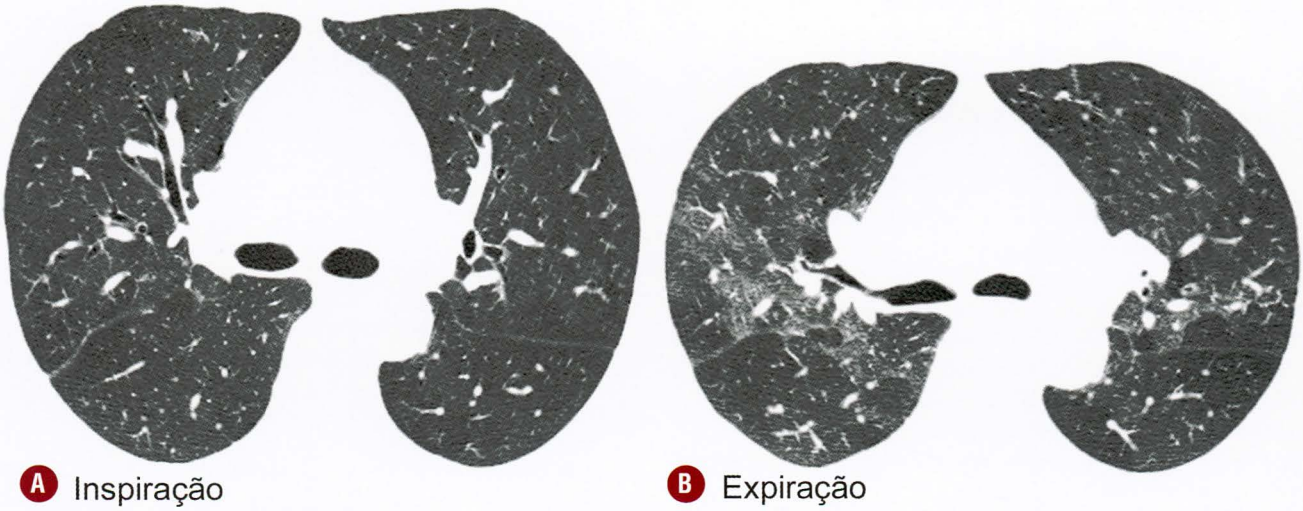

FIGURA 10-24. Bronquiolite obliterante/constritiva idiopática. TCAR em inspiração **(A)** demonstra pulmão com atenuação heterogênea (padrão de atenuação em mosaico). TCAR em expiração máxima **(B)** acentua a heterogeneidade do parênquima pulmonar, notando-se aprisionamento aéreo nas áreas de menor atenuação pulmonar identificadas em **A**.



FIGURA 10-25. Bronquiolite obliterante/constritiva pós-infecciosa em dois pacientes. Imagens **(A, B)** obtidas em expiração máxima demonstram parênquima pulmonar heterogêneo com aprisionamento aéreo. Em **(A)** há unilateralidade do aprisionamento aéreo pulmonar e importante redução do calibre dos vasos no pulmão esquerdo, refletindo a síndrome clássica descrita por Mcleod (Swyer-James). Em **(B)** os achados são difusos, com áreas de aprisionamento bilateralmente. Nota-se também atelectasia do lobo médio.

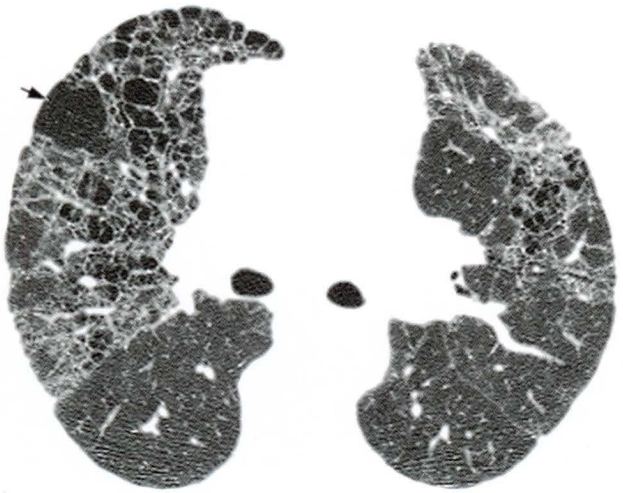

FIGURA 10-26. Bronquiolite associada a doença pulmonar difusa (PH crônica). Corte axial de TCAR demonstra área de aprisionamento aéreo lobular (seta) associada a alterações intersticiais difusas fibrosantes caracterizadas por padrão reticular fino e faveolamento.

Doenças com Alteração Bronquiolar Secundária a Outras Patologias Pulmonares

Achados de inflamação e fibrose relacionada com os bronquíolos ocorrem ainda como componente secundário de doenças pulmonares difusas que cursam com inflamação crônica das vias aéreas. Dessa forma, assim como na histopatologia, é comum o achado de alterações na TCAR com características de doença das pequenas vias aéreas em associação a alterações das vias aéreas de maior calibre (bronquiectasias, asma, DPOC) e doença intersticial difusa (PH, sarcoidose, histiocitose pulmonar de células de Langerhans).

Ambos os padrões de predomínio inflamatório e fibrótico podem ser encontrados nessas situações. A evidência de hiperinflação focal de lóbulo pulmonar secundário em associação a doença intersticial difusa, traduzindo bronquiolite constritiva, pode até mesmo auxiliar no diagnóstico diferencial, sendo o achado bastante comum na PH (Fig. 10-26) e na sarcoidose. A utilização de pós-processamento de imagens pela técnica de projeção de intensidades mínimas (MinIP) pode facilitar a identificação desse achado.

Na pneumonia em organização criptogênica, como o componente parenquimatoso predomina sobre o componente bronquiolar, os achados de imagem mais importantes são opacidades em vidro fosco e consolidações multifocais.

LITERATURA RECOMENDADA

1. Attili AK, Kazerooni EA, Gross BH, et al. Smoking-related interstitial lung disease: radiologic-clinical-pathologic correlation. RadioGraphics 2008;28:1383-98.
2. Babu KS, Marshall BG. Drug-induced airway diseases. Clin Chest Med 2004;25:113-22.
3. Boag AH, Colby TV, Fraire AE, et al. The pathology of interstitial lung disease in nylon flock workers. Am J Surg Pathol 1999;23:1539-45.
4. Churg A, Myers J, Suarez T, et. al. Airway-centered interstitial fibrosis: a distinct form of aggressive diffuse lung disease. Am J Surg Pathol 2004;28:62-8.
5. Churg A, Wright JL, Wiggs B, Pare PD, Lazar N. Small airways disease and mineral dust exposure. Prevalence, structure and function. Am Rev Respir Dis 1985;131:139-43.
6. Davies SJ, Gosney JR, Hansell DM, et al. Diffuse idiopathic pulmonary neuroendocrine cell hyperplasia: an under-recognised spectrum of disease. Thorax 2007;62:248-52.
7. Estenne M, Maurer JR, Boehler A, et al. Bronchiolitis obliterans syndrome 2001: an update of the diagnostic criteria. J Heart Lung Transplant 2002;21:297-310.
8. Franquet T, Müller NL. Disorders of the small airways: high-resolution computed tomographic features. Semin Respir Crit Care Med 2003;24:437-44.
9. Hansell DM, Bankier AA, MacMahon H, McLoud TC, Müller NL, Remy J. Fleischner Society: glossary of terms for thoracic imaging. Radiology 2008;246:697-722.
10. Hansell DM. Small airways diseases: detection and insights with computed tomography. Eur Respir J 2001;17:1294-313.
11. Harber P, Saechao K, Boomus C. Diacetyl-induced lung disease. Toxicol Rev 2006;25:261-72.
12. Howling SJ, Hansell DM, Wells AU, Nicholson AG, Flint JD, Müller NL. Follicular bronchiolitis: thin-section CT and histologic findings. Radiology 1999;212:637-42.
13. Jensen SP, Lynch DA, Brown KK, et al. High resolution CT features of severe asthma and bronchiolitis obliterans. Clin Radiol 2002;57:1078-85.
14. Kanwal R. Bronchiolitis obliterans in workers exposed to flavoring chemicals. Curr Opin Pulm Med 2008;14:141-6.
15. King GG, Müller NL, Pare PD. Evaluation of airways in obstructive pulmonary disease using high-resolution computed tomography. Am J Respir Crit Care Med 1999;159:992-1004.
16. Kogutt MS, Swischuk LE, Goldblum R. Swyer-James syndrome (unilateral hyperlucent lung) in children. Am J Dis Child 1973;125:614-8.
17. Long FR. Imaging evolution of airway disorders in children. Radiol Clin N Am 2005;43:371-89.
18. McGrath EE, McLaughlin AM, Fitzgerald MX. Diffuse panbronchiolitis: east meets West. Eur Respir J 2007;29:817-8.
19. Müller NL, Miller RR. Diseases of the bronchioles: CT and histopathologic findings. Radiology 1995;196:3-12.
20. Nishimura K, Kitaichi M, Izumi T, et al. Diffuse panbronchiolitis: correlation of high-resolution CT and pathologic findings. Radiology 1992;184:779-85.
21. Nobre LF, Marchiori E, Souza IV, et al. Bronquiolite constritiva: aspectos tomográficos e correlação anatomopatológica. Radiol Bras 2002;35:335-9.
22. Pipavath SJ, Lynch DA, Cool C, et al. Radiologic and pathologic features of bronchiolitis. AJR Am J Roentgenol 2005;185: 354-63.
23. Pipavath SNJ, Stern EJ. Imaging of small airway disease (SAD). Radiol Clin N Am 2009;47:307-16.
24. Ryu JH. Classification and approach to bronchiolar diseases. Curr Opin Pulm Med 2006;12:145-51.
25. Takayanagi N, Kanazawa M, Kawabata Y, Colby TV. Chronic bronchiolitis with associated eosinophilic lung disease (eosinophilic bronchiolitis). Respiration 2001;68;319-22.
26. Visscher DW, Myers JL. Bronchiolitis: the pathologist's perspective. Proc Am Thorac Soc 2006;3:41-7.
27. White ES, Tazelaar HD, Lynch JP III. Bronchiolar complications of connective tissue diseases. Semin Respir Crit Care Med 2003;24:543-66.

PARTE 5

Infecção Pulmonar

CAPÍTULO 11

Tuberculose

Domenico Capone
Agnaldo José Lopes
Rafael Barcelos Capone

I. INTRODUÇÃO

Generalidades

Tuberculose é uma doença infectocontagiosa crônica, granulomatosa, causada pelo bacilo *Mycobacterium tuberculosis*, e ocasionalmente *M. bovis*, que se caracteriza pelo comprometimento da imunidade mediada por células. Pode acometer praticamente qualquer órgão, mas tem na localização pulmonar sua forma mais frequente. Doença milenar, os gregos a designavam como tísica, a forma mais grave dos marasmos. A sequência genética IS-6110, específica do complexo *M. tuberculosis,* foi encontrada em nódulos pulmonares de um índio peruano mumificado que viveu há mais de 1.100 anos a.C. A doença representa um grave problema de saúde pública em nível mundial, sobretudo nos países em desenvolvimento.

A pandemia da síndrome da imunodeficiência adquirida (SIDA) e a emergência de bacilos multirresistentes, aliadas à desorganização dos serviços de saúde, à miséria e às péssimas condições de habitação, são alguns dos fatores que contribuem para a grande devastação causada pela tuberculose. O crescimento populacional urbano surge, também, como nova preocupação e será um dos maiores desafios da humanidade nas próximas décadas. A Organização Mundial de Saúde (OMS) aponta um panorama desolador e estima que um terço da população mundial esteja infectado pelo bacilo tuberculoso. Isso possibilita um enorme reservatório de bacilos que, a cada ano, faz adoecer cerca de 9 milhões de pessoas e matar quase 2 milhões.

Ao se analisar o número absoluto de casos, verifica-se maior incidência da tuberculose na Índia, China, Indonésia e Nigéria, aparecendo o Brasil na 14ª posição. Considerando-se o número de casos novos a cada ano, a lista passa a ser liderada por alguns países da África e pelo Camboja, ocupando o Brasil a 22ª posição. Nas Américas, a taxa de incidência da doença varia amplamente, sendo observados valores abaixo de 24/100.000 habitantes em países como Estados Unidos da América, Canadá, Cuba e Chile e acima de 85/100.000 na Bolívia e no Peru. O Brasil ocupa posição intermediária, com cerca de 41/100.000 habitantes. Em relação à mortalidade, estima-se que a tuberculose cause 7% de todas as mortes e 26% das mortes preveníveis no mundo, a maioria ocorrendo na faixa etária entre 20 e 40 anos, sendo dois terços no sexo masculino. A mortalidade no Brasil continua elevada, com cerca de 6 mil óbitos ao ano (Quadro 11-1).

II. ASPECTOS ETIOPATOGÊNICOS E ANATOMOPATOLÓGICOS

O *M. tuberculosis* é um bacilo imóvel, não formador de esporos e aeróbio estrito. Seu crescimento é lento, multiplicando-se a cada 25-32 horas. Devido à presença de uma parede celular rica em ácidos graxos, o bacilo é muito resistente à ação dos agentes químicos, mas é extremamente sensível ao calor e à radiação ultravioleta.

A transmissão do bacilo é feita quase exclusivamente por via inalatória. A fala, o espirro e, principalmente, a tosse de um

QUADRO 11-1. Notas Importantes: Aspectos Epidemiológicos e Sociais

- Cerca de 9 milhões de pessoas adoecem anualmente de tuberculose no mundo.
- Cerca de 2 milhões de pessoas morrem de tuberculose por ano no mundo.
- A maioria dos casos novos ocorre na África e no sudeste da Ásia. O Brasil ocupa a 22ª posição.
- Os principais fatores de risco para adoecimento são: pobreza, miséria, conglomerados urbanos, desmantelamento dos sistemas de saúde, pandemia pelo HIV.

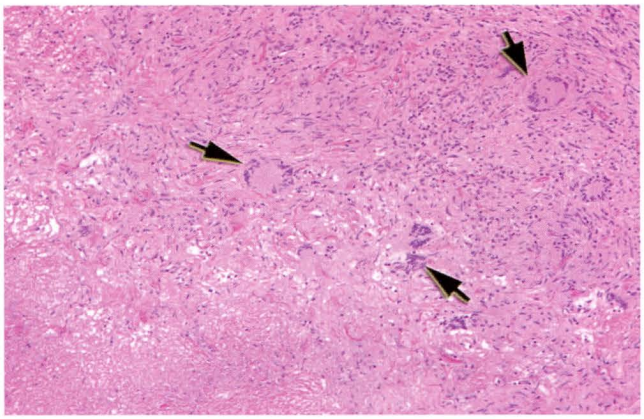

FIGURA 11-1. Visão ampliada de corte histológico do pulmão corado por H&E demonstra granuloma caracterizado por arranjo nodular constituído de células gigantes multinucleadas (setas) e histiócitos epitelioides além de área de necrose. (Cortesia de Dr. John English, Vancouver General Hospital, Canadá.)



FIGURA 11-2. Foco pulmonar calcificado representativo da primoinfecção tuberculosa, foco de Ghon, caracterizado como nódulo periférico de coloração esbranquiçada (seta). (Cortesia do Prof. Carlos Alberto Basilio de Oliveira, Universidade Federal do Estado do Rio de Janeiro, UNIRIO.)

doente com tuberculose pulmonar lançam no ar gotículas contaminadas de tamanhos variados. As mais pesadas vão ao solo, enquanto as mais leves permanecem em suspensão. Somente os núcleos secos das gotículas, contendo um a três bacilos, conseguem atingir os bronquíolos periféricos e alvéolos e iniciar a multiplicação. Alguns fatores estão sabidamente relacionados com maior possibilidade de contágio. Entre eles citam-se a extensão da doença nos pulmões, a presença de cavidade, a virulência do microrganismo e as condições imunológicas individuais. Calcula-se que, durante um ano, numa comunidade, uma fonte de infecção possa infectar cerca de 10 a 15 pessoas que com ela tenham tido contato.

Aparentemente o *M. tuberculosis* não produz qualquer endotoxina ou exotoxina, sendo as lesões causadas pela resposta do hospedeiro ao bacilo infectante. Nos pulmões, uma sucessão de eventos biopatológicos ocorre, independente de ser esse o primeiro (primoinfecção) ou o segundo contato (reinfecção). A reação inflamatória inicial é inespecífica, exsudativa e mediada por neutrófilos e macrófagos. Essa reação é fugaz e vencida pelo bacilo, sendo os neutrófilos substituídos pelos macrófagos que englobam os microrganismos infectantes. Além da produção de interleucinas (IL), como IL-1, IL-6, IL-12 e do fator de necrose tumoral alfa (TNF-α), que induz a necrose de caseificação, os macrófagos ativados e infectados pelo *M. tuberculosis* processam e apresentam antígenos, estabelecendo o início da ativação da resposta imunoespecífica, que pode ser mediada por anticorpos ou por células. A resposta celular é de grande importância, uma vez que linfócitos T $CD4^+$ e T $CD8^+$ são estimulados e participam ativamente da resposta imunológica contra os bacilos infectantes.

Com a chegada dos linfócitos T ao local de infecção, inicia-se a formação do granuloma constituído de macrófagos centrais transformados em células epitelioides, zona de necrose de caseificação e uma camada periférica de linfócitos dispostos em manto. A formação do granuloma é, na verdade, uma tentativa do organismo de deter a progressão da infecção e isolar o bacilo (Fig. 11-1).

O foco pulmonar da primoinfecção, em geral único e periférico, é chamado de nódulo de *Ghon* (Fig. 11-2). Nas fases iniciais, o bacilo se propaga por via linfática aos linfonodos regionais localizados com mais frequência no hilo e na região paratraqueal. O conjunto representado por polo parenquimatoso, linfangite regional e polo linfonodal é denominado complexo primário ou de Ranke e pode ser surpreendido nos exames de imagem (Figs. 11-3 e 11-4). Com o desenvolvimento da resposta imunoespecífica mediada por linfócitos T, o complexo primário evolui para a cura cerca de duas a 12 semanas após a infecção inicial na maioria dos indivíduos. No entanto, esse foco, constituído de um conjunto de tubérculos frequentemente calcificados, pode conter material necrótico central com bacilos que permanecem viáveis por muitos anos e têm a capacidade de originar reativação endógena. Essa possibilidade é conhecida como tuberculose-infecção (latente), é assintomática e pode ser constatada radiologicamente pela observação de focos pulmonares e linfonodais calcificados (Fig. 11-5). Essas alterações, juntamente com a reação positiva ao teste de Mantoux, constituem as únicas testemunhas da infecção. A incapacidade de uma resposta imunológica adequada determina a progressão da infecção, que pode manifestar-se sob duas formas: primária ou pós-primária.

Na *tuberculose primária*, em 95% dos casos, as lesões iniciais regridem espontaneamente. Estima-se que em apenas 5% dos pacientes infectados a primoinfecção não é contida, por di-



FIGURA 11-3. Complexo de Ranke. Pulmão não fixado onde se observa polo parenquimatoso (seta) e polo linfonodal (cabeça de seta).

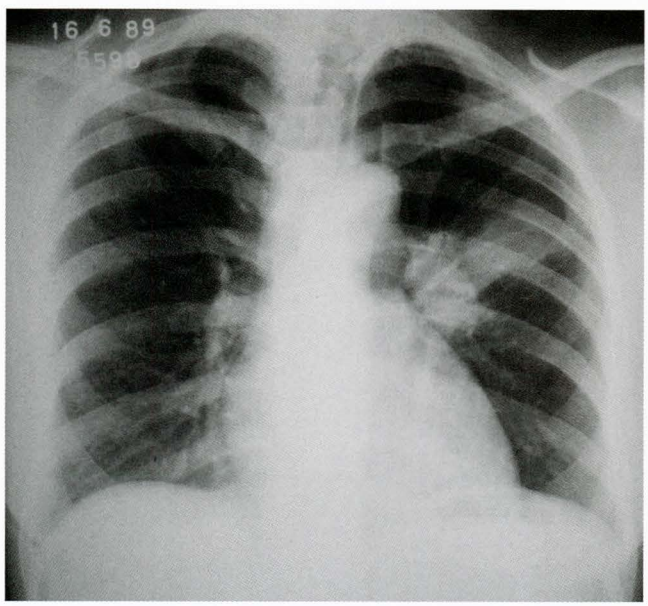

FIGURA 11-4. Complexo de Ranke. Radiografia do tórax em PA demonstra polos parenquimatoso e linfonodal no pulmão esquerdo.

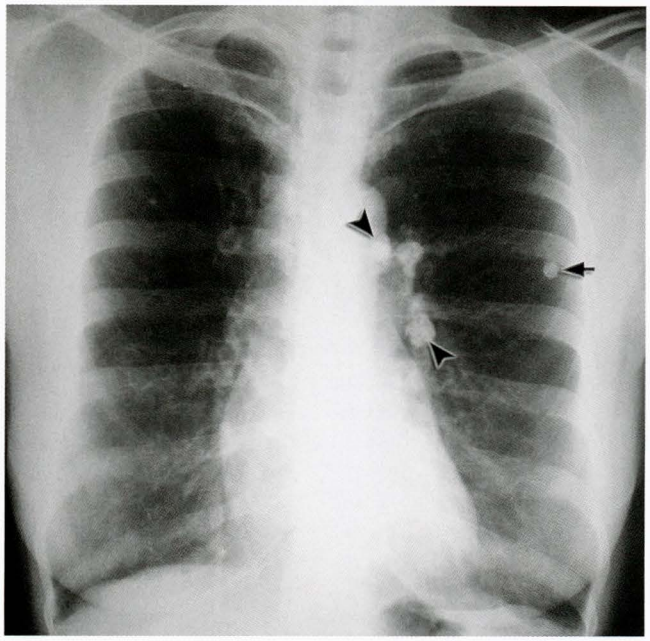

FIGURA 11-5. Complexo de Ranke calcificado. Radiografia do tórax em PA demonstra pequeno nódulo pulmonar periférico calcificado à esquerda (seta; polo parenquimatoso) associado a linfonodos também calcificados no hilo ipsilateral e na janela aortopulmonar (cabeças de setas; polo linfonodal).



FIGURA 11-6. Tuberculose primária. Pulmão não fixado demonstra material inflamatório exsudativo preenchendo lóbulos primários que, ao confluírem, configuram aspecto macroscópico típico da tuberculose conhecido como "sinal do trevo" (setas).

versas razões, ocorrendo o desenvolvimento da doença. Conceitualmente, a tuberculose primária resulta da progressão do complexo primário, podendo evoluir tanto a partir do polo linfonodal quanto parenquimatoso. Em certos casos, um polo regride e se cura enquanto outro progride. O foco parenquimatoso em atividade tende a se espalhar de forma centrífuga por via linfática e pelos ductos alveolares e bronquíolos, originando um padrão pneumônico mais ou menos extenso, uni ou bilateral, conforme a quantidade de bacilos aspirados e sua distribuição. A reação granulomatosa e a consequente caseificação das lesões ocupam os ácinos pulmonares que compõem o lóbulo primário, originando macroscopicamente o típico aspecto "em trevo", quando três ou mais lóbulos preenchidos confluem (Fig. 11-6). Evolutivamente a lesão primária pode alcançar a parede de um brônquio e o material caseoso é eliminado, advindo então a cavidade (Fig. 11-7). A partir desse momento, torna-se mais fácil o acometimento de outras áreas do pulmão por via broncogênica. Pode ainda a lesão primária alcançar a parede de um vaso sanguíneo e despejar bacilos na

corrente sanguínea, originando as mais variadas formas da doença, como a miliar (Fig. 11-8) e as que acometem o sistema nervoso central, os ossos, as articulações e o sistema genitourinário, entre outras.

A *tuberculose pós-primária* ocorre em 5% das pessoas infectadas pelo bacilo de Koch. Isso pode ocorrer a partir da reativação endógena, muitos anos após a infecção inicial, ou por meio de um novo evento exógeno. Nos pulmões, a forma pós-primária tem início com discretos focos parenquimatosos localizados notadamente nos lobos superiores e no pulmão direito, nas regiões apical e infraclavicular. Essas alterações, quando não descobertas e tratadas adequadamente, podem evoluir para formas variadas. Do ponto de vista anatomopatológico, essas lesões são semelhantes àquelas observadas na forma primária, porém com decurso mais longo. A necrose caseosa resultante do processo de resposta à multiplicação bacilar progride para liquefação e alcança uma via aérea de drenagem, estabelecendo-se a cavidade. Parte do material caseoso é eliminada pela tosse para o exterior e parte alcança outras áreas dos pulmões por via broncogênica, surgindo as apresentações mais clássicas da tuberculose pós-primária. Disseminação hematogênica pode resultar em formas difusas miliares ou afetar outros órgãos isoladamente (Fig. 11-9). Pode haver envolvimento de vasos sanguíneos no interior de cavidades, com consequente comprometimento da íntima e formação de pequenos pseudoaneurismas de Rasmüssen (Fig. 11-10). Estes, ao se romperem, originam variados quadros de hemoptise, às vezes ameaçadores à vida. Além da disseminação broncogênica para outras áreas do pulmão, pode haver ainda alterações brônquicas irreversí-

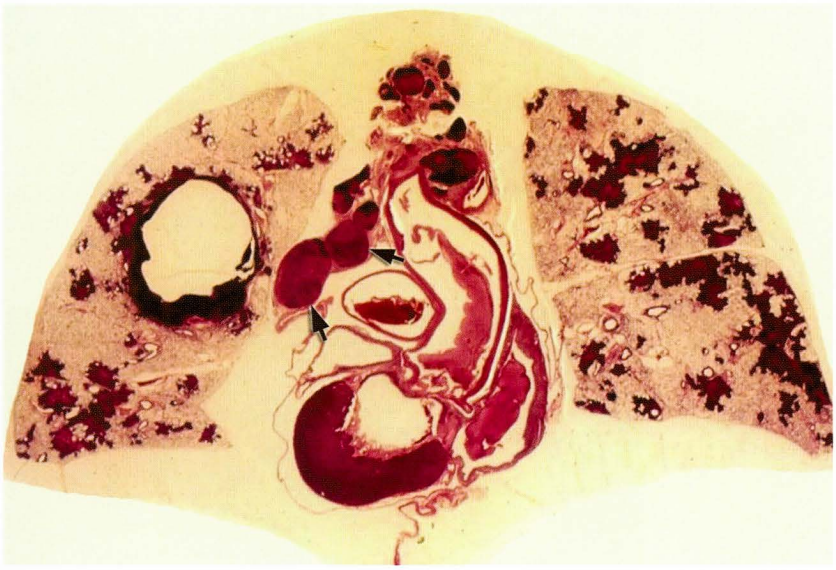

FIGURA 11-7. Tuberculose primária. Corte panorâmico de pulmão, coração e grandes vasos da base, fixado em celioidina, demonstra linfonodomegalias mediastinais (setas), caverna primária sem parede própria e disseminação broncogênica característica para ambos os pulmões. (Coleção do Prof. Amadeu Fialho, Universidade Federal do Estado do Rio de Janeiro, UNIRIO).

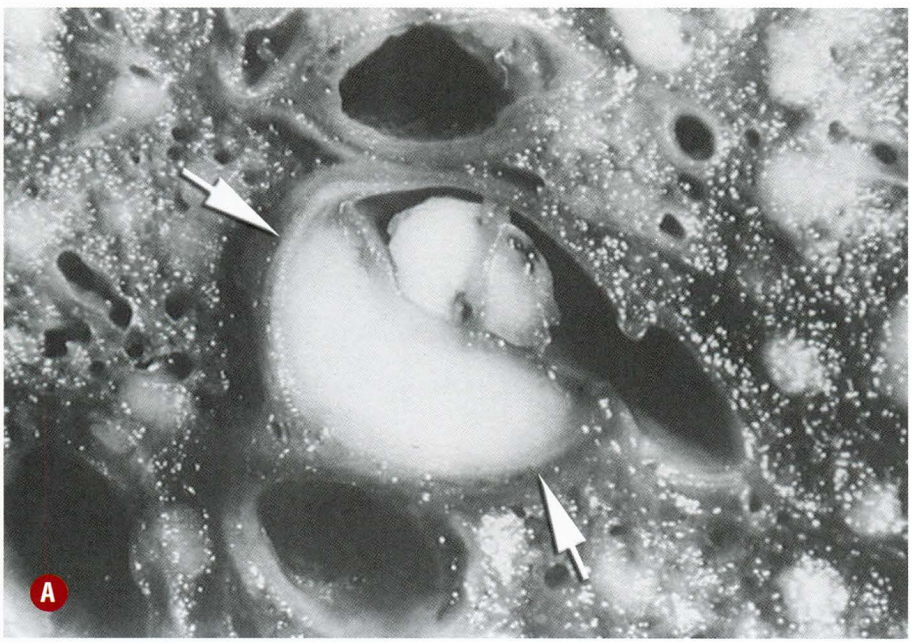

FIGURA 11-8. A, Tuberculose miliar. Pulmão não fixado demonstra nódulo caseoso implantado na íntima do vaso (setas).

veis, estenoses de vias aéreas e complicações diversas, como pneumotórax e empiema (Quadro 11-2).

III. FORMAS CLÍNICAS E DIAGNÓSTICO

A tuberculose primária é de gravidade variável e de difícil diagnóstico. No nosso meio é mais comum em crianças e tem caráter insidioso, podendo apresentar manifestações clínicas inespecíficas, incluindo indisposição, irritabilidade, inapetência e perda ponderal. A febre, em geral moderada e vespertina, pode arrastar-se por vários dias ou semanas. Os sintomas respiratórios mais comuns são tosse e eventualmente dispneia por obstrução traqueobrônquica causada por linfonodomegalias mediastinais. Em pacientes imunossuprimidos, a doença pode se manifestar de forma aguda com febre alta, toxemia e prostração acentuada.

A tuberculose pós-primária apresenta grande espectro de manifestações, sendo que elas se relacionam com o órgão



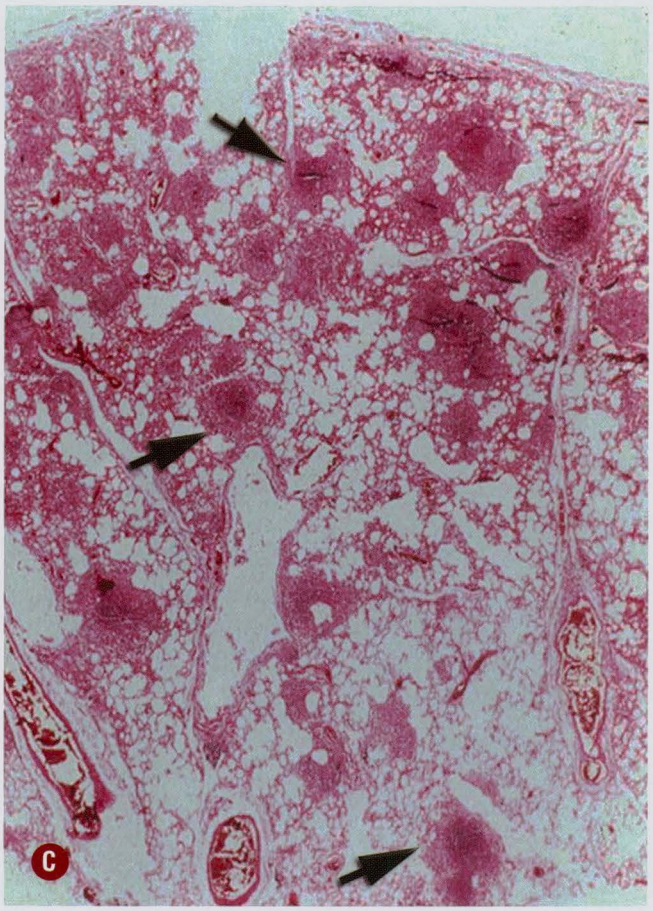

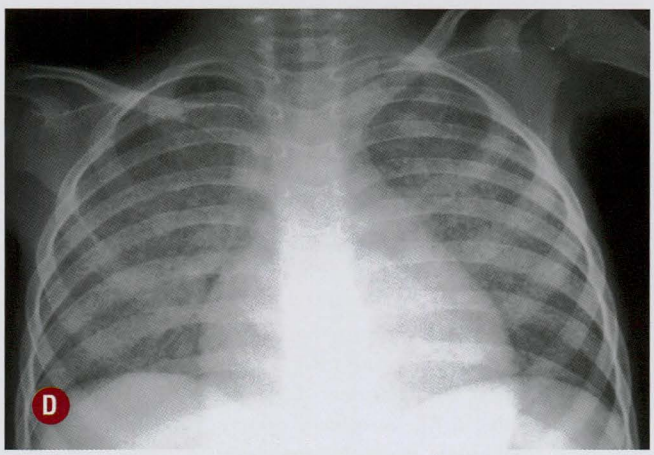



FIGURA 11-8. cont. **B**, Disseminação micronodular difusa em pulmão não fixado. **C**, Corte histológico corado pela H&E revela lóbulo secundário com granulomas distribuídos aleatoriamente (setas). **D**, Radiografia do tórax em PA demonstra padrão micronodular difusamente distribuído. **E**, TCAR revela o mesmo padrão miliar observado na radiografia. (Material anatomopatológico do arquivo do Dr. Nilton Costa, do Instituto de Tisiologia e Pneumologia da UFRJ.)

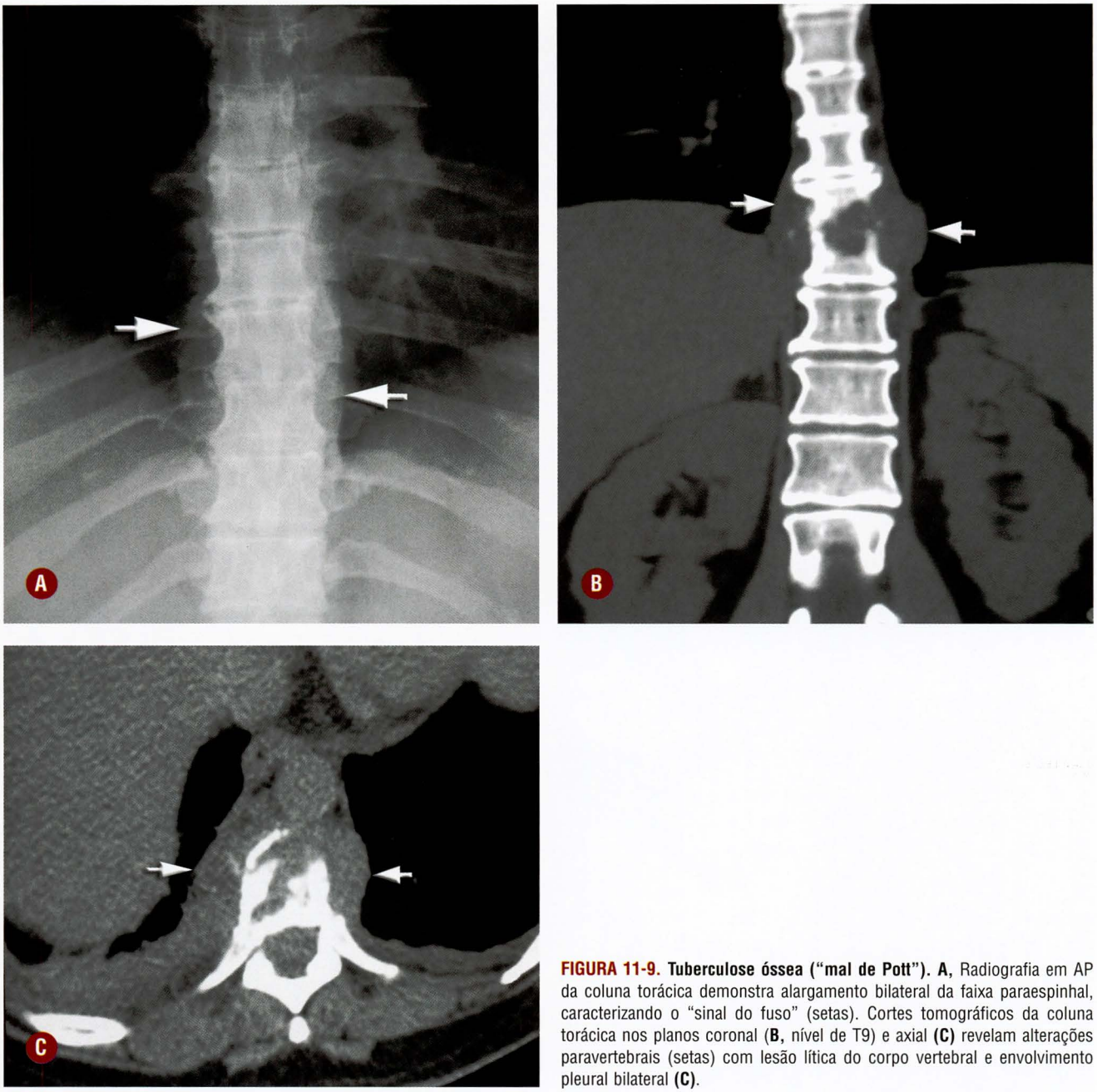

FIGURA 11-9. Tuberculose óssea ("mal de Pott"). A, Radiografia em AP da coluna torácica demonstra alargamento bilateral da faixa paraespinhal, caracterizando o "sinal do fuso" (setas). Cortes tomográficos da coluna torácica nos planos coronal (**B,** nível de T9) e axial **(C)** revelam alterações paravertebrais (setas) com lesão lítica do corpo vertebral e envolvimento pleural bilateral **(C)**.

comprometido. Nas formas pulmonares, os pacientes apresentam quadro clínico arrastado, às vezes com queixas não valorizadas e com tempo de sintomas antes do diagnóstico de um a três meses, na maioria dos casos. As manifestações constitucionais são observadas em cerca de 70% dos casos, sendo as mais frequentes representadas por inapetência, febre baixa e vespertina, sudorese noturna e perda ponderal. A manifestação respiratória mais comum e característica é a tosse seca, que posteriormente torna-se produtiva com expectoração clara ou amarelada. Escarros sanguíneos e hemoptise ocorrem em menos de um quarto dos pacientes, podendo, em alguns casos, ser consequentes à ruptura dos aneurismas de Rasmüssen (Fig. 11-10). Dor torácica do tipo pleurítica é ocasionalmente referida.

O diagnóstico laboratorial da tuberculose contempla a detecção e o isolamento da micobactéria. Para o exame de baciloscopia, o método adotado no Brasil é o de Ziehl-Neelsen, em que se recomenda a coleta de pelo menos duas amostras de escarro. Para que a baciloscopia seja positiva, deve haver de 5.000 a 10.000 bacilos/mL na amostra examinada, onde se identifica o agente como bacilo álcool-ácido-resistente (BAAR), característica comum a todas as micobactérias. Já a cultura é realizada em meio de Löwenstein-Jensen, onde o crescimento do *M. tuberculosis* ocorre a partir do 28º dia de incubação. Mais recentemente, com a introdução dos métodos de detecção automatizada ou semiautomatizada (incluindo o BACTEC – *Battle area clearance and training equipment consultants* e o MGIT – *Mycobacteria growth indicator tube*),

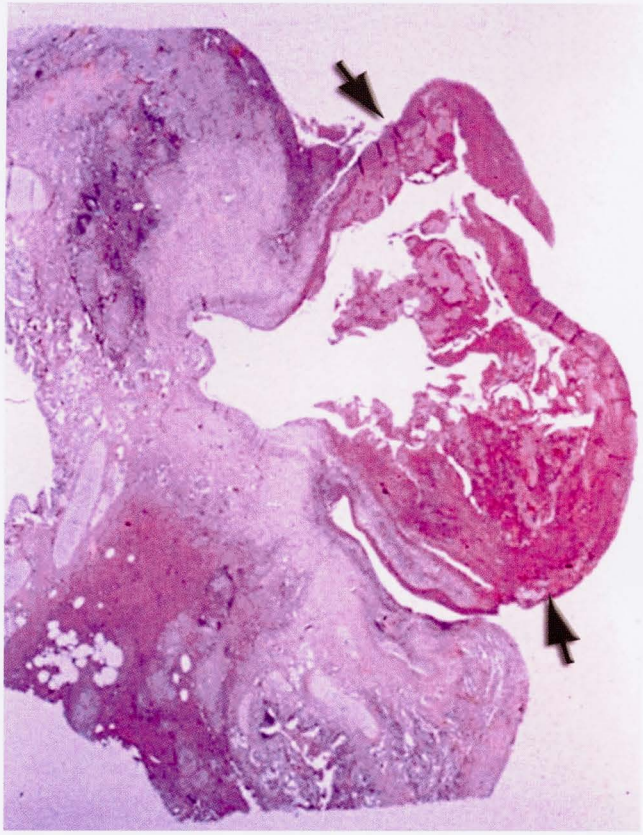

FIGURA 11-10. Tuberculose pós-primária. Corte histológico corado pela H&E em que se observa a parede de caverna tuberculosa com camada de necrose caseosa e formação de aneurisma de Rasmüssen (setas) responsável por hemoptises vultosas. (Material gentilmente cedido pelo Prof. Carlos Alberto Basilio de Oliveira, Universidade Federal do Estado do Rio de Janeiro, UNIRIO).

o crescimento micobacteriano passou a ser detectado em uma a três semanas (Quadro 11-3).

IV. ACHADOS DE IMAGEM

Após a descoberta da radiação ionizante por William C. Röentgen, em 1895, o diagnóstico da tuberculose sempre esteve associado aos métodos de imagem. A radiografia de tórax é um método com alta sensibilidade em demonstrar manifestações parenquimatosas de várias pneumopatias e, apesar de sua baixa especificidade no diagnóstico definitivo da tuberculose pulmonar, é imperativo que pneumologistas, clínicos e radiologistas reconheçam o clássico padrão de apresentação radiológica dessa doença. Por ser o pulmão a principal porta de entrada do bacilo da tuberculose, as alterações radiográficas constituem relevante instrumento diagnóstico, representam os eventos patológicos a partir do contágio e são abordadas considerando-se as duas situações distintas: *tuberculose primária* e *tuberculose pós-primária*.

■ A. Tuberculose Primária

A *tuberculose primária* ou *primoinfecção* ocorre mais frequentemente na infância em indivíduos não expostos previamente ao *M. tuberculosis*. Nos países em desenvolvimento como o Brasil, onde as condições epidemiológicas favorecem a transmissão do bacilo, as crianças com menos de 5 anos de idade representam o maior grupo de risco. Em países com baixa prevalência têm sido observadas formas primárias em adultos jovens com mais frequência. Em razão das inúmeras dificuldades em se estabelecer o diagnóstico definitivo por meio de baciloscopia e cultura do escarro, a história clinicoepidemiológica associada aos dados de imagem é essencial na investigação. Dessa forma, a radiografia de tórax permanece como o principal instrumento diagnóstico, embora alterações pulmonares não possam ser demonstradas em até 15% dos casos de tuberculose primária, podendo essa técnica ser complementada pela tomografia computadorizada (TC) quando necessário. As manifestações radiográficas e tomográficas podem ser agrupadas nos seguintes

QUADRO 11-2. Notas Importantes: Aspectos da Etiopatogenia e Patologia

- *Mycobacterium tuberculosis* é o agente causador.
- A transmissão se dá por via inalatória por meio de gotículas.
- Nos tecidos, determina formação de granuloma com necrose caseosa.
- A forma primária caracterizada pelo complexo de Ranke tem cura espontânea na maioria dos casos; nas lesões residuais, podem permanecer bacilos viáveis capazes de se multiplicar posteriormente.
- A forma pós-primária ocorre em cerca de 5% das pessoas infectadas.

QUADRO 11-3. Notas Importantes: Aspectos Clínicos e Diagnóstico Diferencial

Tuberculose primária

- Irritabilidade, inapetência e febre são os sintomas gerais mais comuns, sendo geralmente acompanhados de tosse e dispneia.
- A dificuldade em colher escarro e a baixa positividade do lavado gástrico tornam o diagnóstico baciloscópico muito difícil.

Tuberculose pós-primária

- Quadro clínico insidioso na maioria dos casos.
- Inapetência, febre vespertina, sudorese e perda de peso são os sintomas gerais mais comuns.
- Tosse, escarros sanguíneos e dor torácica são os sintomas respiratórios mais frequentes.

Diagnóstico diferencial

- *Doenças infecciosas:* pneumonia bacteriana, actinomicose, nocardiose, coccidioidomicose, paracoccidioidomicose, criptococose, histoplasmose pulmonar crônica, aspergilose pulmonar crônica.
- *Causas não infecciosas:* sarcoidose, vasculites pulmonares (granulomatose de Wegener).
- *Causas neoplásicas:* carcinoma bronquioloalveolar, linfoma.

padrões: 1) opacidades parenquimatosas; 2) linfonodomegalia; 3) atelectasia; 4) doença miliar difusa (padrão miliar); 5) derrame pleural (Quadro 11-4).

1. Opacidades Parenquimatosas

- Uma vez constituído, o complexo de Ranke (Fig. 11-3) sofre regressão espontânea na maioria dos casos. A localização mais comum tem sido motivo de controvérsias, mas a maior parte dos autores admite a predominância no pulmão direito, especialmente nos lobos superiores em crianças e nos lobos médio e inferior em adultos. O foco parenquimatoso, todavia, pode progredir. Se a progressão ocorrer de modo contemporâneo ao primeiro contágio, tem-se a tuberculose primária (Fig. 11-11).
- As opacidades parenquimatosas podem ser encontradas em 51% a 100% dos casos. Geralmente representa consolidação, podendo ser unifocal, segmentar ou lobar e exibir aspectos radiográficos e tomográficos variados. Pode ainda estar associada a outras alterações, como calcificação, abaulamento cissural, escavações e disseminação broncogênica. A ideia de que a calcificação é um fenômeno de aparecimento tardio, observada após pelo menos seis meses de tratamento, tem sido questionada por alguns trabalhos que assinalam esse achado em intervalos mais curtos.
- Opacidades arredondadas persistentes medindo até 3 cm de diâmetro, chamadas tuberculomas, representam uma manifestação não habitual da tuberculose primária e têm sido descritas em menos de 10% dos casos. Essas alterações predominam nos lobos superiores e, em quase metade dos casos, pode haver calcificação, que, surpreendida em linfonodo hilar, praticamente define o diagnóstico.

2. Linfonodomegalia

- Principal manifestação radiográfica da tuberculose primária, sendo observada na quase totalidade dos casos na infância e em até 40% nos adultos.
- Habitualmente o comprometimento linfonodal é unilateral, podendo ser bilateral em até 30% dos casos. As regiões mais comprometidas são hilar, paratraqueal direita e subcarinal (Fig. 11-12). Com menos frequência, podem ser observados linfonodos comprometidos nas regiões pré-vascular (janela aortopulmonar) e mediastinal posterior.
- Na TC, o aspecto mais sugestivo da tuberculose consiste em linfonodo aumentado de volume com área central hipodensa secundária à necrose caseosa e área periférica mais

QUADRO 11-4. Notas Importantes: Achados de Imagem (Radiografia) na Tuberculose Primária

- Mais comum em crianças menores de 5 anos.
- Linfonodomegalias hilares e/ou mediastinais são os achados mais frequentes, determinando redução volumétrica dos pulmões.
- A alteração pulmonar mais encontrada é a opacidade parenquimatosa, que pode estar associada a escavação, calcificação e disseminação broncogênica.
- Formas miliares são mais frequentes em pacientes não vacinados com BCG.

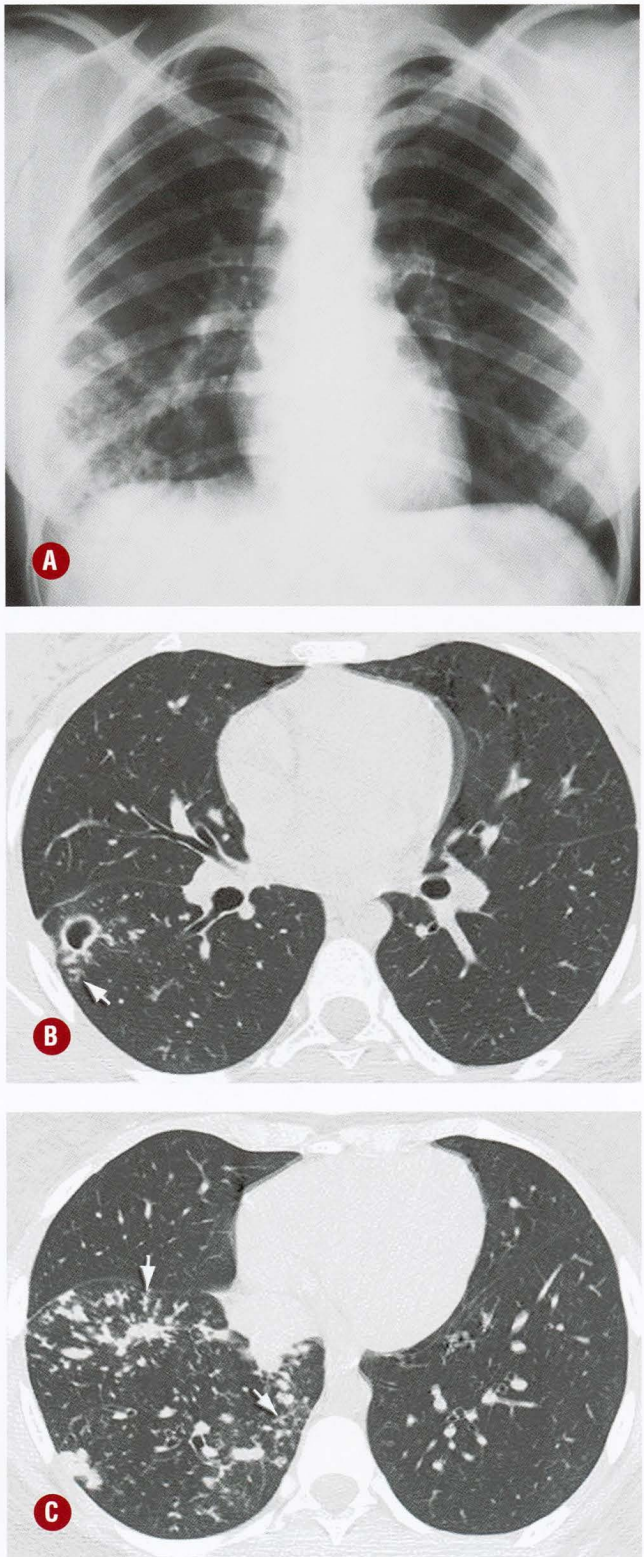

FIGURA 11-11. Tuberculose primária numa criança com 10 anos de idade. **A,** Radiografia do tórax em PA demonstra cavidade no terço médio do pulmão direito associada a disseminação broncogênica característica representada por nódulos acinares agrupados. **B** e **C,** Cortes tomográficos registrados em janela de parênquima demonstram cavidade no segmento superior do lobo inferior direito **(B)** e lesões nodulares adjacentes características de disseminação broncogênica, alguns com aspecto de árvore em brotamento (setas).

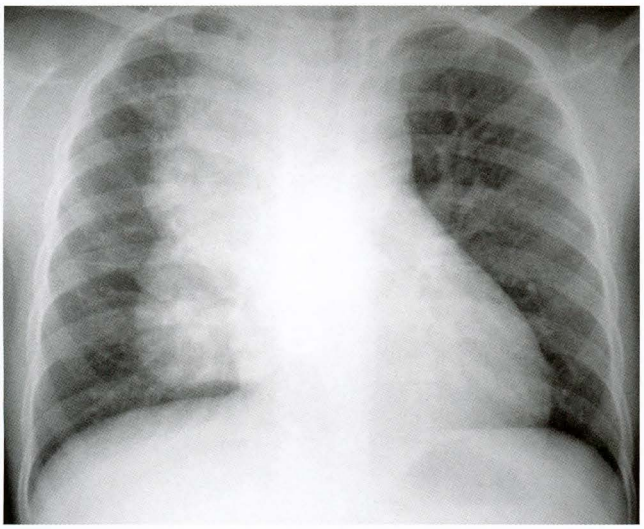

FIGURA 11-12. Tuberculose primária. Radiografia do tórax em PA revela volumosas linfonodomegalias mediastinais e hilar à direita determinando redução volumétrica do pulmão do mesmo lado.

densa que se acentua após administração venosa do meio de contraste iodado (Fig. 11-13).

- Em algumas situações pode-se surpreender a extensão do processo inflamatório linfonodal para a via aérea contígua, configurando quadros broncopneumônicos extensos graves.

3. Atelectasia

- Decorre da compressão extrínseca das vias aéreas por linfonodomegalias.
- Em crianças de até 2 anos de idade, a redução volumétrica é manifestação frequente da tuberculose. Os locais mais comprometidos são os segmentos anteriores dos lobos superiores e o segmento medial do lobo médio (Fig. 11-14).

4. Padrão Miliar

- Traduz a forma disseminada da tuberculose e ocorre notadamente em indivíduos imunossuprimidos e crianças não vacinadas pelo bacilo de Calmette-Guérin (BCG). Pode haver comprometimento concomitante de outros órgãos.
- A radiografia do tórax pode ser completamente normal, no início dos sintomas, ou surgir hiperinflação pulmonar como manifestação radiográfica mais sugestiva. O clássico padrão difuso caracteriza-se por padrão micronodular difuso, distribuído, na maioria das vezes, de forma simétrica (Fig. 11-8D). Em cerca de 15% dos casos, o comprometimento pode ser assimétrico.
- Pode haver associação a outras alterações, como opacidades parenquimatosas, sendo que essas ocorrem em até 40% dos casos observados na infância. Linfonodomegalias também podem ser observadas em 95% das crianças e 10% dos adultos (Fig. 11-15).
- A tomografia computadorizada de alta resolução do tórax (TCAR) é mais sensível que a radiografia na detecção do padrão miliar, pois identifica múltiplos pequenos nódulos com 1 a 3 mm de diâmetro e distribuição randômica (Figs. 11-8E e 11-15B). Espessamento de septos interlobulares pode ser encontrado.

5. Derrame Pleural

O envolvimento pleural é considerado uma manifestação tardia da tuberculose primária, ocorrendo em cerca de um quarto dos casos. É frequentemente unilateral e de pequeno volume.

■ B. Tuberculose Pós-primária

Essa forma ocorre essencialmente em adultos, sendo o pulmão o órgão mais afetado. São muitas as condições ou doenças associadas que favorecem a reinfecção. As mais citadas são: desnutrição, alcoolismo, extremos de faixas etárias, prisões, indivíduos que vivem nas ruas, AIDS, diabetes *mellitus*, gastrectomia, insuficiência renal crônica, paracoccidioidomicose, silicose, doenças linfoproliferativas e uso de drogas imunossupressoras. As lesões localizam-se com mais frequência nos lobos superiores, não se acompanham habitualmente de linfonodomegalias e exibem escavação numa significativa proporção de casos (Quadro 11-5). Do ponto de vista radiográfico,

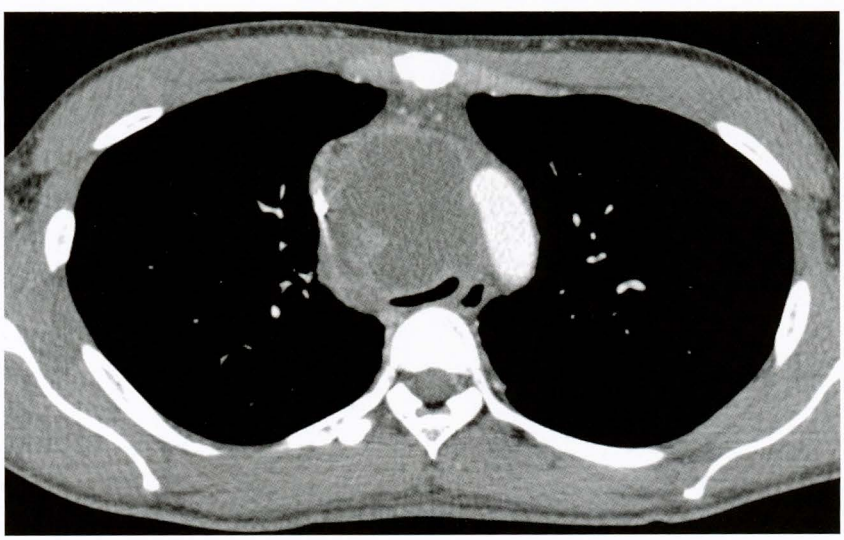

FIGURA 11-13. Linfonodomegalia mediastinal na tuberculose. TC de tórax com contraste revela volumosa linfonodomegalia paratraqueal superior direita com centro hipodenso e efeito compressivo importante sobre a parede anterior da traqueia. (Cortesia de Dr. Nestor Müller, Vancouver General Hospital, Canadá.)

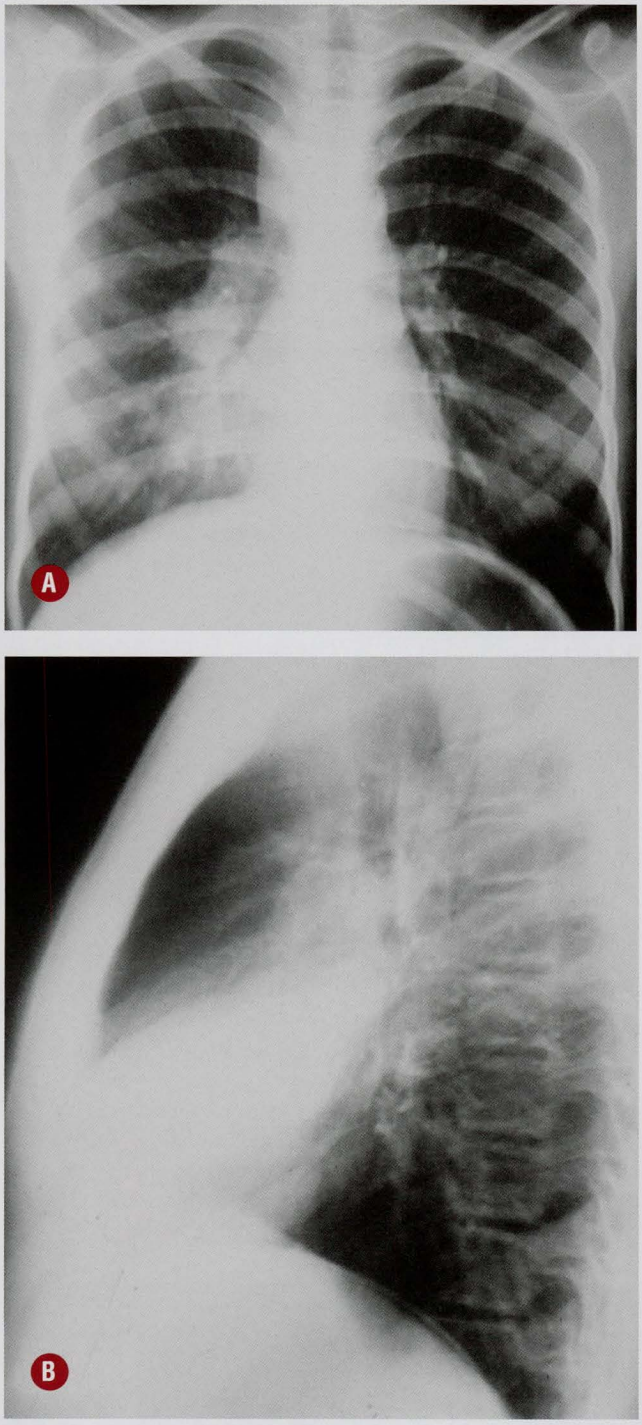

FIGURA 11-14. Tuberculose primária. A, Radiografia do tórax em PA demonstra volumosas linfonodomegalias na região paratraqueal direita e hilar do mesmo lado. **B,** Radiografia do tórax em perfil revela linfonodomegalias determinando atelectasia do lobo médio (síndrome do lobo médio).

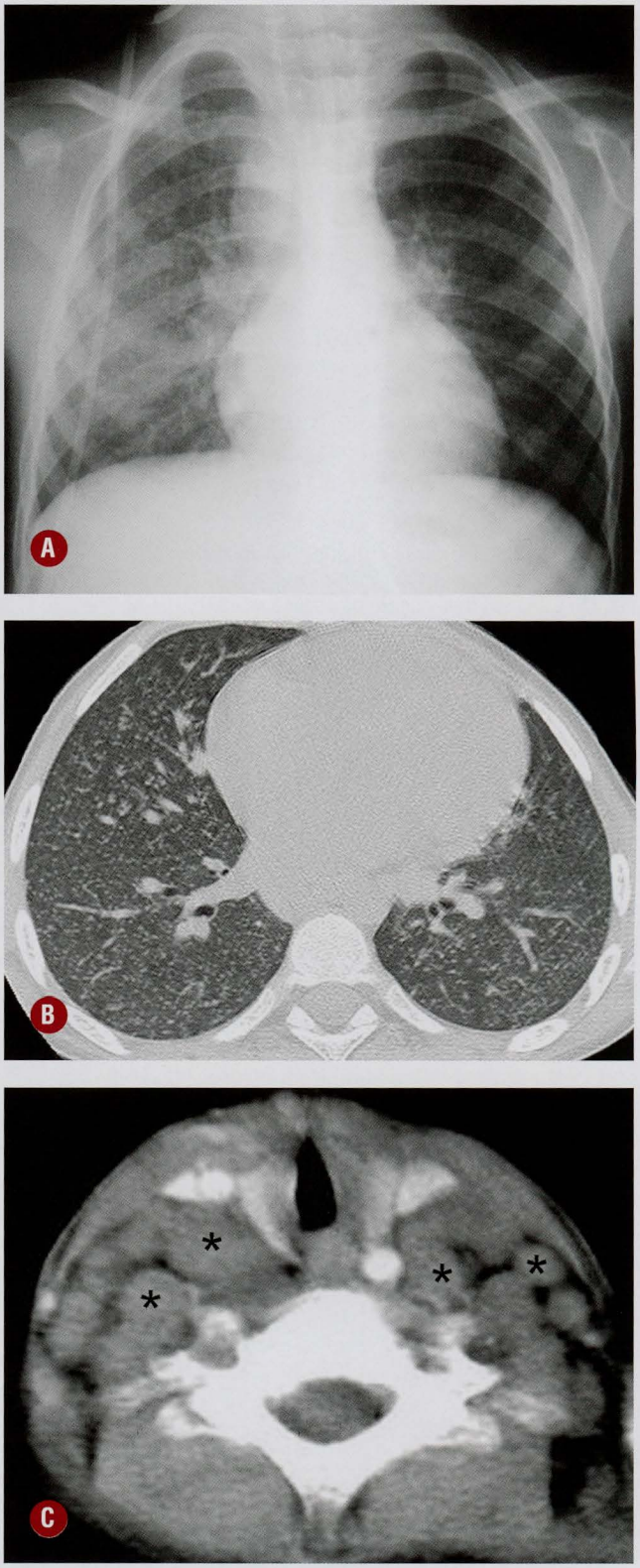

FIGURA 11-15. Tuberculose primária disseminada num paciente com 5 anos de idade. A, Radiografia do tórax em PA demonstra padrão reticulonodular difuso predominando à direita associado a linfonodomegalia paratraqueal direita. **B,** TCAR no nível das veias pulmonares inferiores e fotografada para avaliação do parênquima pulmonar demonstra micronódulos difusos com distribuição randômica (tuberculose miliar) e linfonodomegalia subcarinal. Cortes tomográficos fotografados em janela mediastinal no nível da base do pescoço **(C)**.

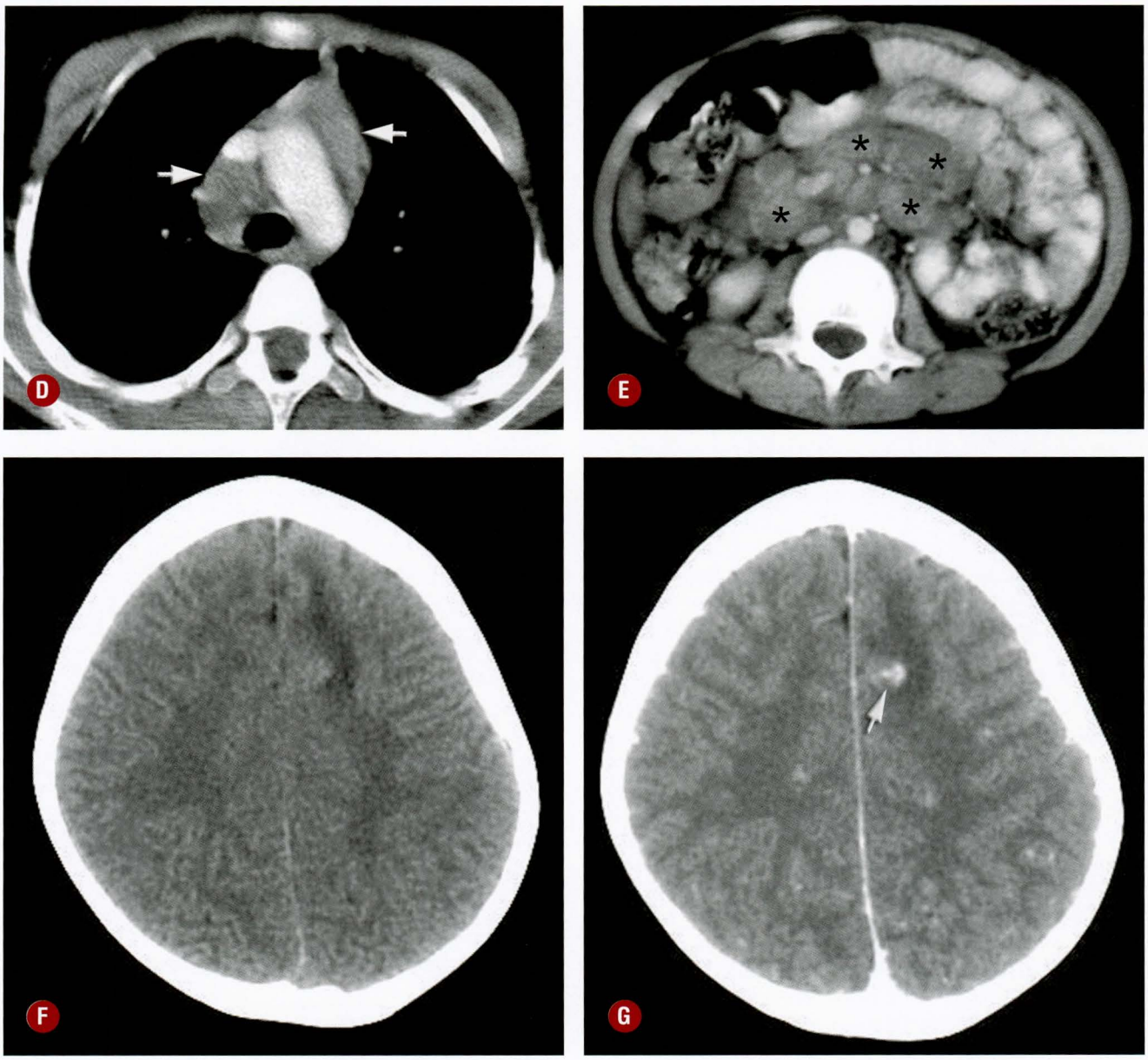

FIGURA 11-15. cont. arco aórtico **(D)** e artéria mesentérica superior **(E)**, após administração venosa do meio de contraste iodado, demonstram linfonodomegalias (setas e asteriscos). Tomografia do crânio antes **(F)** e após administração venosa do meio de contraste **(G)** demonstra imagem ovalada com discreta captação de contraste (**G**, seta) circundada por edema e localizada no lobo frontal esquerdo.

essas lesões são agrupadas em: 1) alterações parenquimatosas; 2) alterações nas vias aéreas; e 3) alterações pleurais.

Radiografia de Tórax

1) Alterações parenquimatosas

- As alterações parenquimatosas são as manifestações mais comuns da tuberculose pós-primária, sendo descritas como opacidades focais ou consolidações heterogêneas que predominam nos segmentos apicais e posteriores dos lobos superiores e apicais dos lobos inferiores.
- As formas iniciais consistem em tênues opacidades focais nodulares e/ou lineares localizadas principalmente nos ápices e nas regiões infraclaviculares. Essas alterações, por serem muito discretas, desafiam a argúcia do examinador (Fig. 11-16).
- Se o diagnóstico for retardado, a doença pode progredir, surgindo opacidades parenquimatosas heterogêneas segmentares ou lobares, que podem ser bilaterais em até dois terços dos casos (Fig. 11-17).
- A disseminação broncogênica da doença pode ocorrer mesmo sem a presença de cavidade. As alterações exsudativas associadas a necrose de caseificação liquefazem-se, alcançam um brônquio de drenagem e dão origem ao clássico padrão da tuberculose pós-primária caracterizada por disseminação broncogênica e presença de cavidade (Fig. 11-18). A cavidade pode ser única ou múltipla,

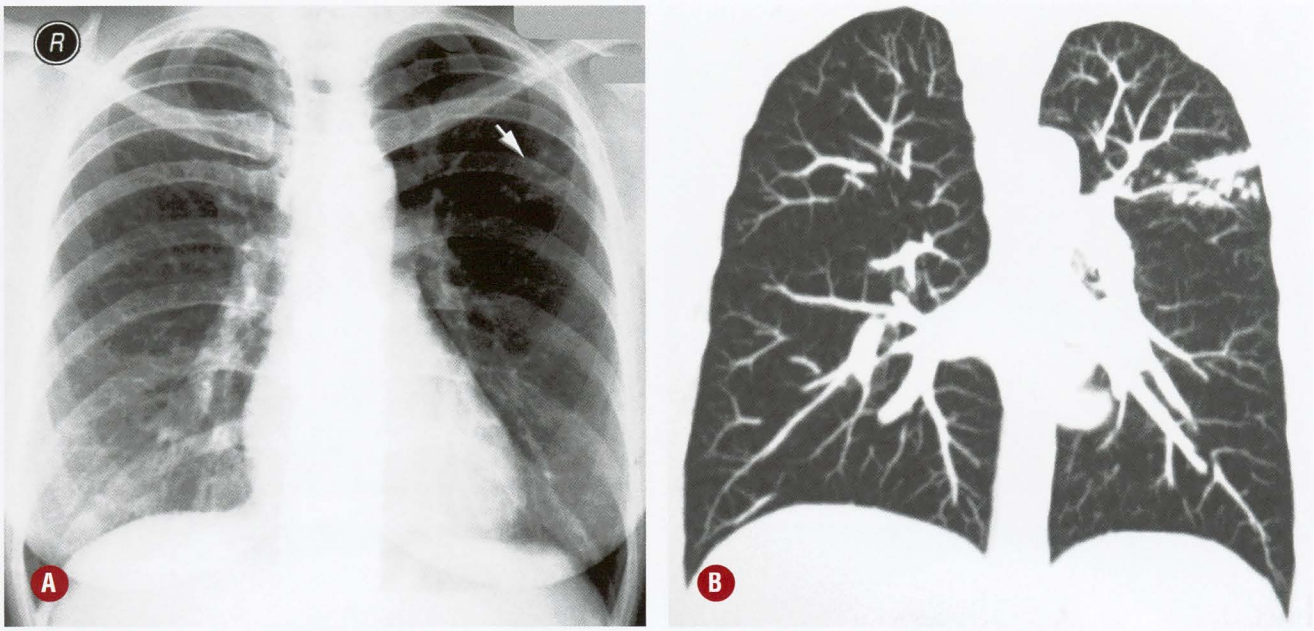

FIGURA 11-16. Tuberculose pós-primária. Radiografia do tórax em PA **(A)** demonstra pequenos nódulos agrupados (seta) projetados na região infraclavicular esquerda mais bem observados na reconstrução coronal da tomografia de tórax **(B)** com intensidade de projeção máxima (MIP).

associa-se frequentemente a áreas de opacidades de limites imprecisos, tem tamanho médio entre 2 e 3 cm de diâmetro, localiza-se preferencialmente nos segmentos apicais e dorsais e, quando sua parede tem mais de 3 mm de espessura, geralmente indica atividade de doença. Raramente observa-se nível líquido no interior da cavidade, exceto em pacientes com comorbidades como diabetes e alcoolismo, nos quais a possibilidade de infecção bacteriana associada é maior.

- *Formas pneumônicas:* opacidades parenquimatosas que comprometem a quase totalidade de um lobo pulmonar são designadas de formas pneumônicas e se confundem com pneumonias bacterianas. Na radiografia caracterizam-se por opacidades com aereobrocongramas de permeio. Podem ter aspecto triangular com a base voltada para a periferia e o vértice apontando para o hilo (Fig. 11-19).
- *Tuberculomas:* as opacidades parenquimatosas podem exibir aspecto nodular (cerca de 5%). Ao se apresentarem dessa forma, são designados de tuberculomas, conceitualmente descritos como opacidades nodulares de até 3 cm de diâmetro, de aspecto arredondado ou ovalado e com limites precisos e bordos nítidos. Localizam-se com mais frequência nos lobos superiores e na maioria dos casos são lesões únicas. Pequenas opacidades nodulares adjacentes aos nódulos conhecidas como lesões

QUADRO 11-5. Notas Importantes: Achados de Imagem (Radiografia) na Tuberculose Pós-primária

- Mais comum em adultos.
- Opacidades parenquimatosas heterogêneas comprometendo mais de um lobo são as alterações mais comuns.
- As lesões localizam-se com mais frequência nos segmentos apicais e posteriores dos lobos superiores e apicais dos lobos inferiores.
- Cavidades e disseminação broncogênica são comuns.
- Envolvimento pleural pode ocorrer simultaneamente em até 25% dos casos.
- Ausência de linfonodomegalias mediastinais.

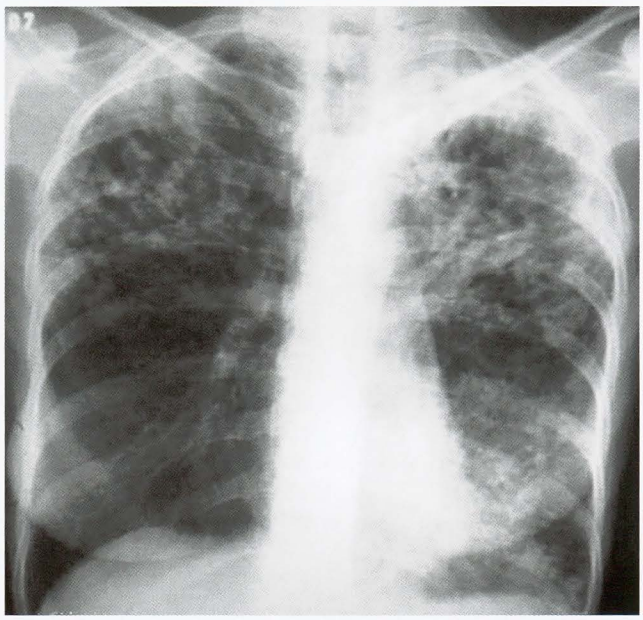

FIGURA 11-17. Tuberculose pós-primária avançada. Radiografia do tórax em PA demonstra opacidades heterogêneas bilaterais que predominam nas regiões pulmonares superiores e inferior esquerda.

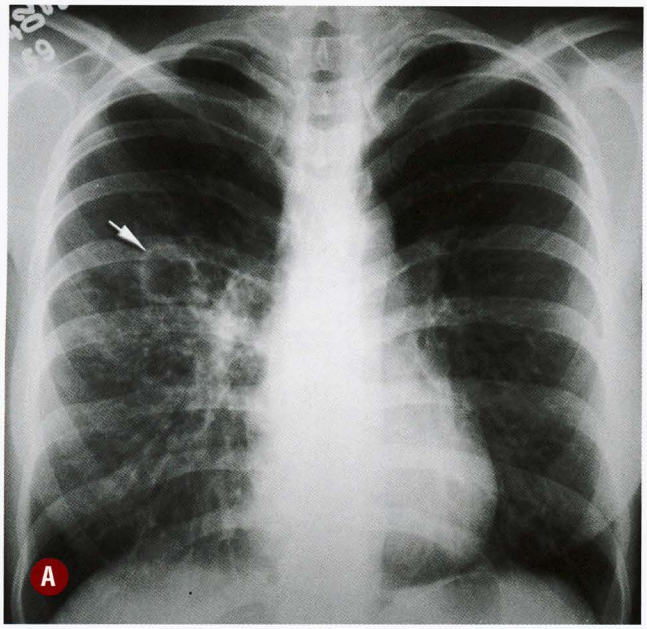

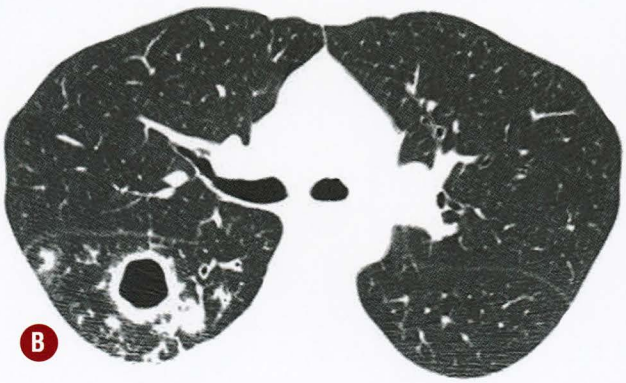

FIGURA 11-18. Tuberculose pós-primária. A, Radiografia do tórax em PA demonstra cavidade de paredes espessadas e pequenos nódulos adjacentes configurando padrão clássico da tuberculose. **B,** Corte tomográfico revela cavidade de parede espessa com a típica disseminação acinonodular representada por imagens satélites de limites imprecisos, agrupadas em torno da cavidade, no segmento superior do lobo inferior direito.

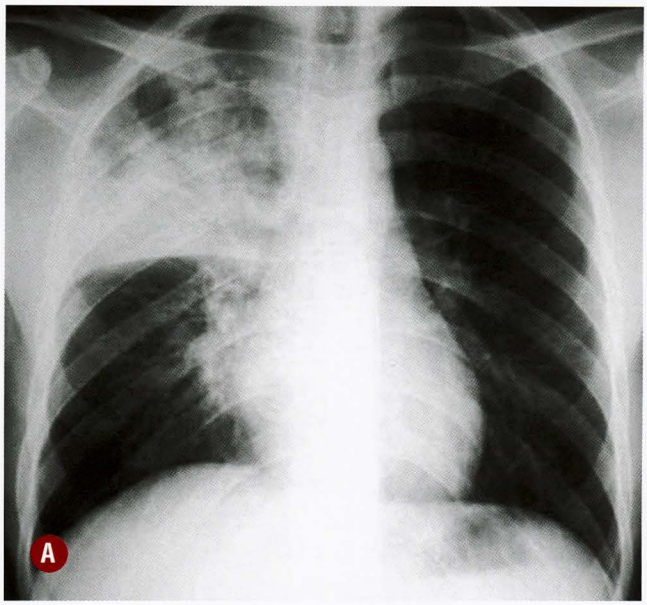



FIGURA 11-19. Tuberculose pós-primária. Forma pneumônica em homem com 22 anos de idade queixando-se de febre alta, calafrios e tosse com expectoração clara. **A,** Radiografia do tórax em PA demonstra opacidade parenquimatosa heterogênea comprometendo a região superior do pulmão direito. **B,** Imagem de TCAR revela cavidade (seta) e consolidação com aerobroncogramas no lobo superior direito não visualizados adequadamente na radiografia de tórax **(A)**. Alguns nódulos adjacentes estão presentes.

satélites têm grande valor diagnóstico, porém são pobremente demonstradas pela radiografia. Nesses casos, a TC tem papel relevante na demonstração dessas lesões (Fig. 11-20).

- ***Forma pseudotumoral:*** apresentação incomum da tuberculose caracterizada nos exames de imagem como opacidade arredondada com mais de 3 cm de diâmetro (massa). O diagnóstico é quase sempre estabelecido cirurgicamente. A TC, porém, pode demonstrar imagens satélites adjacentes à alteração principal, sendo essas muito sugestivas da doença, no contexto clínico adequado (Fig. 11-21).
- ***Forma miliar:*** surge em razão da disseminação hematogênica do bacilo e pode ocorrer muitos anos após. Caracteriza-se na radiografia por padrão micronodular difuso distribuído aleatoriamente. Eventualmente ocorrem opacidades parenquimatosas, pequenas cavidades e linfonodomegalias associadas (Fig. 11-15).
- ***Apresentações atípicas:*** comprometem com mais frequência os segmentos anteriores dos lobos superiores e os segmentos basais. São mais comuns em pacientes idosos, diabéticos ou com outras comorbidades, como AIDS. As manifestações radiográficas da tuberculose associadas à AIDS dependem do grau de comprometimento da imunidade mediada por linfócitos T. Em pacientes com $CD4^+$ próximo do normal, as alterações radiográficas da tuberculose são semelhantes às dos pacientes não infectados pelo vírus da imunodeficiência humana (HIV). No entanto, pacientes infectados pelo HIV com $CD4^+$ abaixo de 200 células/mm^3 de sangue perdem a memória imunológica. Como consequência podem apresentar radiografia de tórax normal em 10% a 20% dos casos ou alterações encontradas na forma primária (Fig. 11-22).

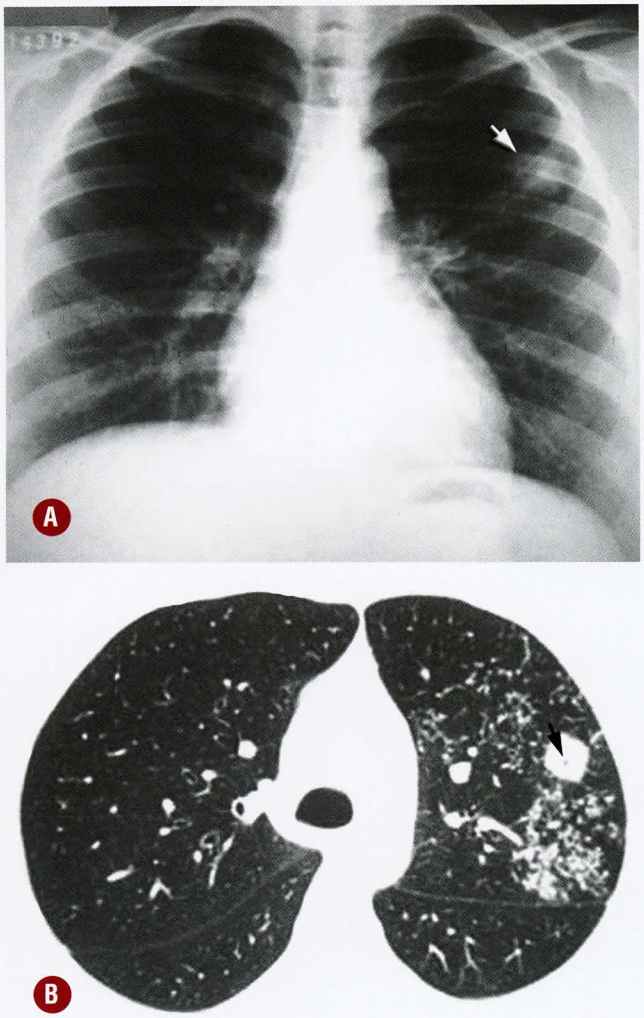

FIGURA 11-20. Tuberculose pós-primária (forma nodular) em mulher de 34 anos de idade, auxiliar de enfermagem. A, Radiografia do tórax em PA demonstra nódulo no lobo superior esquerdo. Observam-se discutíveis opacidades acinares adjacentes. Realizou três baciloscopias do escarro, todas negativas para BAAR. **B,** TCAR de tórax da mesma época demonstra nódulo (cerca de 2,5 cm de diâmetro) com imagem hipodensa puntiforme (seta) associado a alguns nódulos acinares e opacidades ramificadas (padrão de árvore em brotamento), configurando a disseminação característica da tuberculose. O diagnóstico foi confirmado posteriormente por cultura do escarro.

- Formas disseminadas podem também ser observadas em pacientes nos quais não se consegue determinar, por meios laboratoriais rotineiros, nenhum grau de imunossupressão ou nenhuma associação mórbida subjacente.
- ***Tuberculose multirresistente (TBMR):*** surge em decorrência de um fenômeno biológico iatrogênico consequente à utilização inadequada de medicamentos. A resistência bacteriana não é um fenômeno novo e tampouco indica o surgimento de uma nova doença. No Brasil são notificados entre 300 e 400 casos de TBMR a cada ano, destacando-se o Rio de Janeiro com quase 40% dos casos. Dos casos notificados, cerca de 98% apresentam envolvimento pulmonar, predominando a forma bilateral cavitária (Fig. 11-23) e havendo, em 7% dos casos, associação à AIDS.

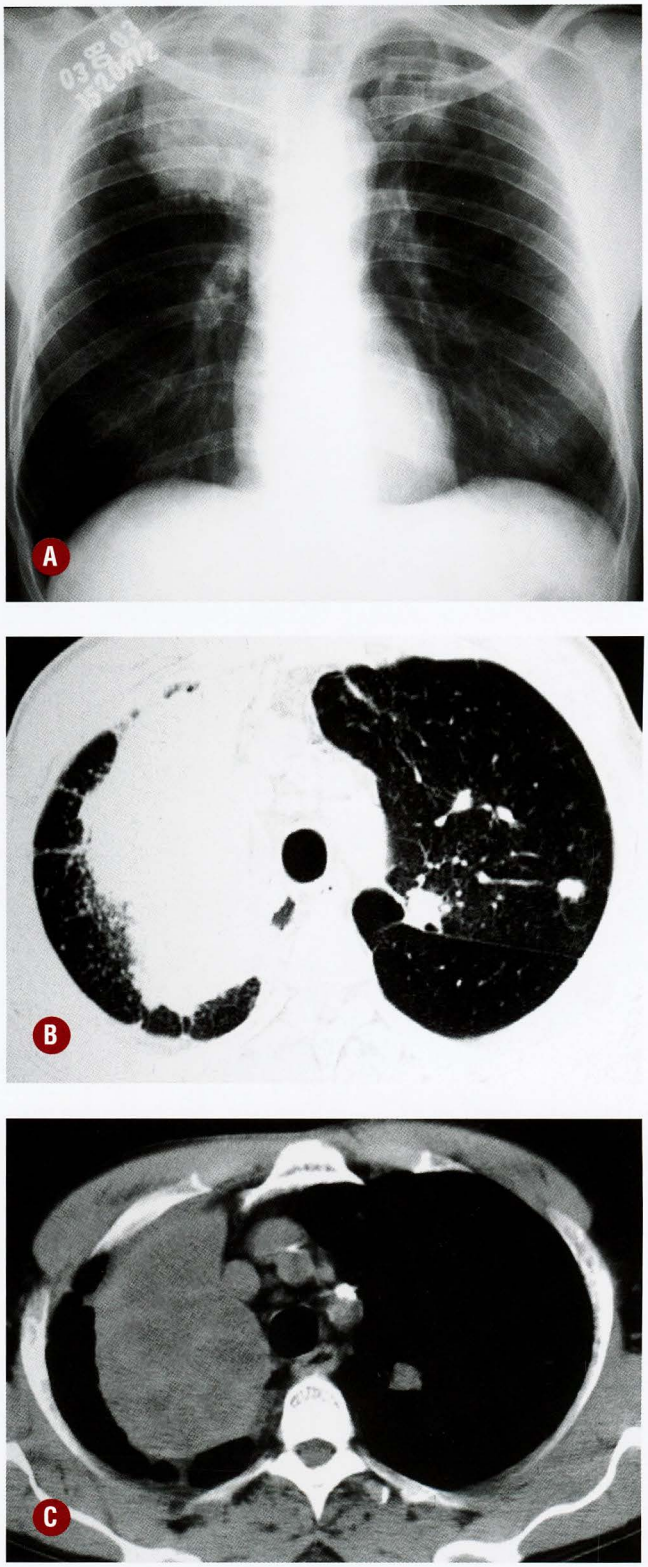

FIGURA 11-21. Tuberculose pós-primária (forma pseudotumoral) em paciente do sexo masculino com 54 anos de idade. A, Radiografia do tórax em PA demonstra massa no lobo superior direito (LSD) e nódulo projetado na região infraclavicular esquerda. **B,** Imagem de TCAR demonstra massa de limites imprecisos no LSD, espessamento de alguns septos interlobulares e micronódulos de permeio à massa à direita e dois nódulos no lobo superior esquerdo. **C,** TC de tórax fotografada com janela do mediastino demonstra o aspecto heterogêneo da massa. Diagnóstico confirmado por toracotomia.

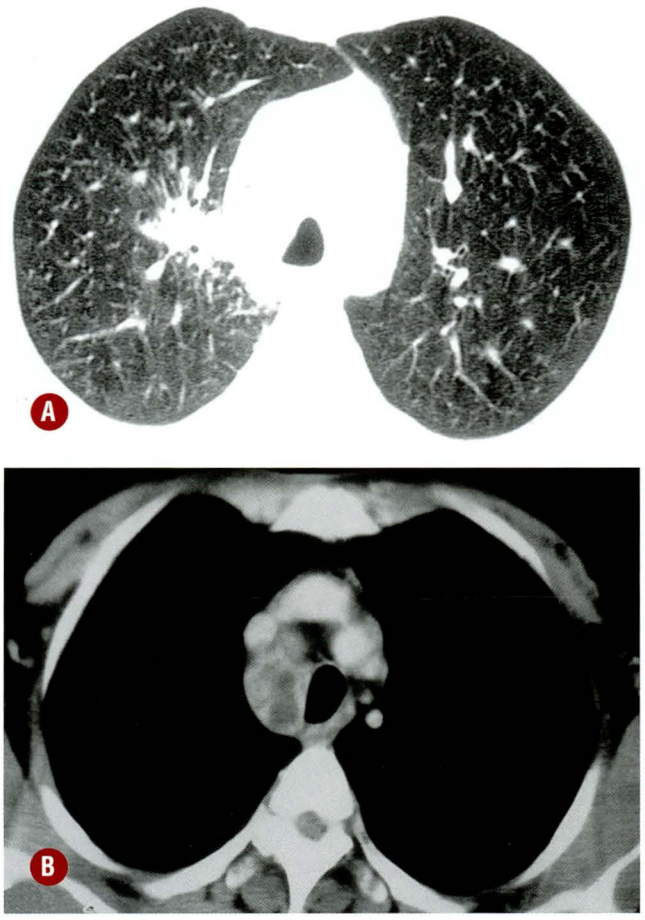

FIGURA 11-22. Tuberculose e AIDS: paciente do sexo feminino com 23 anos de idade. A, TC de tórax demonstra opacidade de limites imprecisos no lobo superior direito, além de compressão extrínseca da parede lateral da traqueia por linfonodomegalia. **B,** TC de tórax com contraste fotografada para avaliação do mediastino demonstra linfonodomegalia na região paratraqueal inferior direita com centro hipodenso e captação periférica.

2) Alterações nas vias aéreas

- Em cerca de 10% a 40% dos casos, o envolvimento brônquico na tuberculose caracteriza-se por estenose radiograficamente demonstrada por vários graus de atelectasia. A avaliação por TC é importante para demonstrar a exata localização e extensão da estenose, bem como a viabilidade do parênquima subjacente objetivando correção cirúrgica após o tratamento medicamentoso (Fig. 11-24).

3) Envolvimento pleural

- A tuberculose pleural é a forma mais comum da doença extrapulmonar. Resulta da ruptura de focos parenquimatosos periféricos no espaço pleural ou de disseminação linfo-hemática. Em cerca de 30% dos casos há alterações parenquimatosas associadas ao derrame pleural evidentes na radiografia.
- O envolvimento pleural é, na maioria dos casos, unilateral e caracterizado por derrame livre ou loculado, de pequeno a moderado volume e facilmente demonstrado por métodos de imagem (Fig. 11-25).
- Possíveis complicações incluem: extensas calcificações, fibrotórax (Fig. 11-26), empiema, pneumotórax e fístula broncopleural (Fig. 11-27).

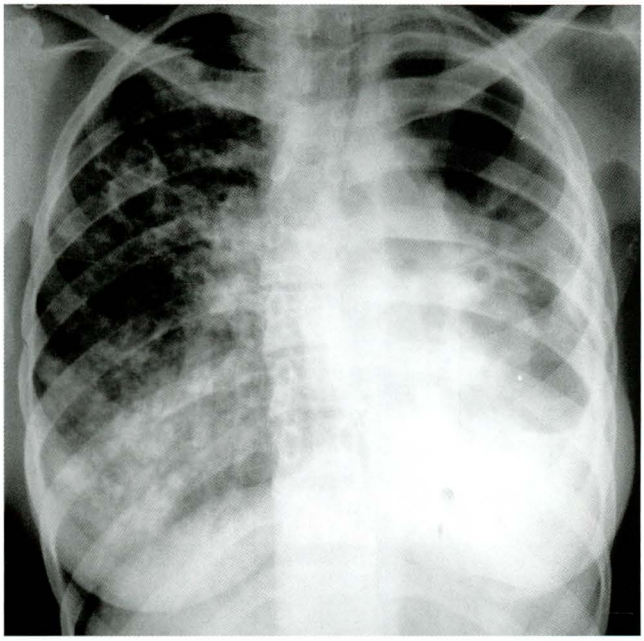

FIGURA 11-23. Tuberculose multirresistente em paciente do sexo feminino com 19 anos de idade. Radiografia do tórax em PA demonstra imagens escavadas bilaterais com disseminação broncogênica e redução volumétrica do pulmão esquerdo.

Tomografia Computadorizada

- As alterações mais comuns do comprometimento parenquimatoso na tuberculose pós-primária identificadas na TCAR são (Quadro 11-6):
  1. *Nódulos centrolobulares e padrão de árvore em brotamento (opacidades nodulares ramificadas):* representam necrose caseosa e inflamação granulomatosa no interior e ao redor dos bronquíolos terminais e respiratórios e ductos alveolares (Figs. 11-11C e 11-27). A distribuição multilobar dessas alterações reflete disseminação endobrônquica da tuberculose (Fig. 11-28);
  2. *Nódulos do espaço aéreo ou acinares:* traduzem as alterações inflamatórias granulomatosas no nível de bronquíolo terminal e ductos alveolares. Essas alterações podem ser muito tênues ou bem definidas. Quando discretas, são de difícil observação, caracterizando-se por áreas com densidade alterada em relação ao parênquima adjacente ou contralateral (Fig. 11-29). Quando bem definidas, não há dificuldade em detectá-las na TC. Já foram descritas e consideradas na patologia como típicas de tuberculose ao exibirem aspecto chamado "em trevo". As alterações acinares podem ser observadas na radiografia em menos da metade dos casos de tuberculose ativa, porém a TCAR é capaz de demonstrá-las em cerca de 98% dos casos (Fig. 11-30);
  3. *Áreas de consolidação lobar ou opacidades em vidro fosco;*
  4. *Cavidades*: costumam ter paredes espessadas, mas podem ser finas, principalmente durante o curso do tratamento.
- Nódulos do espaço aéreo associados a nódulos centrolobulares e ao padrão de árvore em brotamento, embora não específicos, representam as alterações tomográficas mais sugestivas de atividade da doença (Figs. 11-20B e 11-30B).



FIGURA 11-28. Tuberculose pós-primária: aspectos tomográficos. TCAR revela nódulos do espaço aéreo associados a ramificações lineares configurando o padrão de árvore em brotamento nos lobos superior e inferior à direita.

- Com base na detecção de alguns achados na TC, certo número autores tentou estabelecer o diagnóstico de tuberculose ativa por esse método de imagem. Os achados mais importantes incluem:
  1. Disseminação endobrônquica e escavação: diagnóstico correto em 91% de 188 casos estudados segundo uma série;
  2. Presença de nódulos centrolobulares (91% a 95% dos pacientes avaliados em dois estudos) e padrão de árvore em brotamento (71% a 95% dos pacientes);
  3. Cavidade: 50% dos pacientes com tuberculose ativa e 12% com doença inativa ou residual;
  4. Outras alterações: nódulos escavados em 69%, consolidação lobular em 52%, espessamento do septo interlobular em 39% e distorção de vasos e brônquios em 17% dos casos.
- Em nosso meio, Campos e colaboradores, analisando, retrospectivamente, a TCAR de 42 pacientes com diagnóstico confirmado de tuberculose, verificaram que os principais sinais sugestivos de atividade de doença foram: 1) nódulos do espaço aéreo em 83% dos casos; 2) nódulos centrolobulares em 74%; 3) aspecto de árvore em brotamento em 67%; 4) cavidade em 67%; 5) espessamento das paredes brônquicas em 55%; 6) consolidações em 48%; 7) opacidades em vidro fosco em 21%; 8) espessamento do interstício pulmonar em 9%. Dessa forma, concluíram que a TCAR pode sugerir a atividade da doença e permitir instituição do tratamento adequado antes do resultado da cultura.
- Opacidades dos tipos consolidação e vidro fosco com distribuição lobar ou lobular podem também ser observadas na tuberculose em atividade (Fig. 11-19). Disseminação linfática local pode ocorrer sem, contudo, associar-se a linfonodomegalia.
- *Alterações das vias aéreas:* caracterizadas mais especificamente como espessamento das paredes brônquicas, também podem ser observadas como dilatação e aproximação dos brônquios comprometidos. O envolvimento de grandes vias aéreas, denominado tuberculose endobrônquica, pode ter evolução inesperada apesar da terapêutica. Estreitamento e fibrose de segmentos das vias aéreas podem determinar atelectasia segmentar ou lobar com repercussão funcional importante. Nesses casos, a TC assume relevante papel na localização exata da área de estenose e, principal-

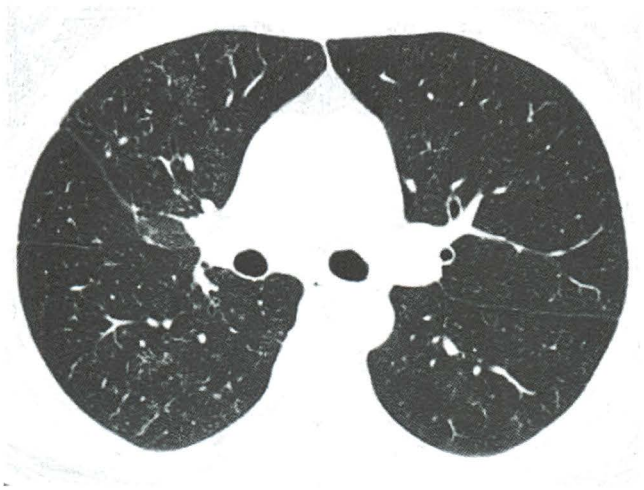

FIGURA 11-29. Tuberculose pós-primária: aspectos tomográficos. TCAR demonstra tênues opacidades centrolobulares agrupadas, localizadas nos lobos médio e inferior direito. Diagnóstico confirmado por cultura do escarro para BK após sucessivas baciloscopias negativas para BAAR.

QUADRO 11-6. Notas Importantes: Achados Tomográficos na Tuberculose Pulmonar

- Nódulos do espaço aéreo, nódulos centrolobulares, opacidades ramificadas (padrão de árvore em brotamento).
- Opacidades parenquimatosas do tipo consolidação e/ou vidro fosco.
- Cavidades.
- Comprometimento de vias aéreas: espessamento das paredes brônquicas, dilatação e aproximação dos brônquios

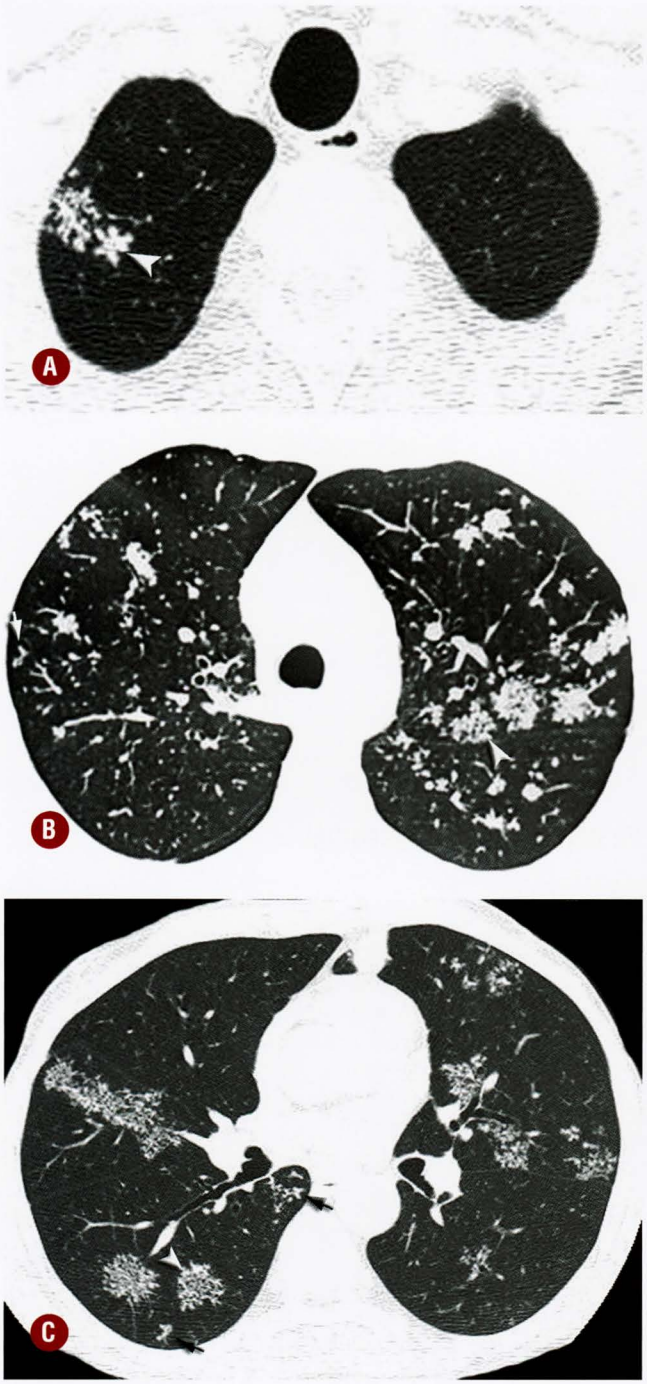

FIGURA 11-30. Tuberculose pós-primária: aspectos tomográficos. Imagens de TCAR em três pacientes **(A, B, C)** com tuberculose demonstram opacidades acinares confluentes preenchendo as vias aéreas distais e lóbulos secundários em que se observam o "sinal do trevo" (cabeças de setas) descrito por alguns autores (ver correlação histológica com Fig. 11-6) e opacidades ramificadas tipicamente denominadas padrão de árvore em brotamento (**B** e **C**, setas).

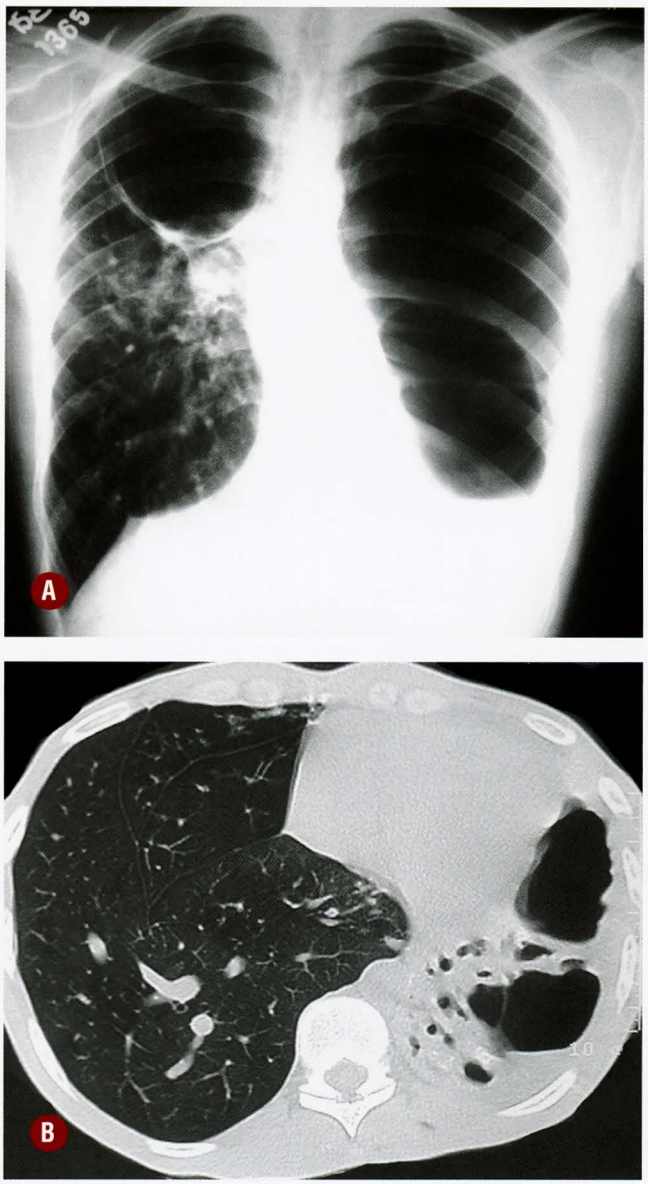

FIGURA 11-31. Efeitos tardios da tuberculose com graves repercussões funcionais num paciente com 23 anos de idade que abandonou o tratamento por várias vezes. A, Radiografia do tórax em PA demonstra sinas avançados de hiperinflação pulmonar, além de volumosas bolhas que preservam apenas o lobo inferior direito. **B,** Imagem de TCAR das bases pulmonares revela redução volumétrica com destruição do parênquima na base esquerda que foi substituído por bronquiectasias e bolhas. Note hiperinflação compensatória do pulmão direito e alguns brônquios dilatados anteriormente.

mente, na avaliação da viabilidade do parênquima subjacente no sentido de correção cirúrgica para preservar a área afetada (Fig. 11-24).

- A TC é também útil na avaliação de complicações pleurais determinadas pela tuberculose (Fig. 11-25).

Complicações, Formas Crônicas Fibrosantes (Quadro 11-7)

- Os efeitos tardios da tuberculose são inúmeros e, algumas vezes, graves, especialmente nos casos em que ocorre destruição acentuada do parênquima pulmonar. Com o tratamento medicamentoso, mesmo que adequado, a reparação tecidual não recompõe o parênquima afetado, podendo resultar em alterações estruturais responsáveis por hemoptises vultosas que podem necessitar de tratamento cirúrgico.
- A fibrose com deformação do conteúdo torácico, além das cavernas, é o caráter mais importante da tuberculose crônica

QUADRO 11-7. Sequelas e Complicações Mais Comuns da Tuberculose

Parenquimatosa	Via Aérea	Vascular
Bola fúngica (aspergiloma) Doença multicística (geralmente reversível) SARA Destruição pulmonar	Bronquiectasia Bronquiolite obliterante Broncolitíase Estenose traqueobrônquica	Pseudoaneurisma de artéria brônquica e pulmonar (aneurisma de Rasmussen) Trombose
Pleural	**Mediastinal**	**Parede Torácica**
Empiema Fibrotórax Pneumotórax Fístula broncopleural	Mediastinite fibrosante Pericardite constritiva Fístula esofagomediastinal Fístula esofagobrônquica	Empiema de necessidade Condrite Espondilite Osteomielite

nos pulmões, constituindo a tísica fibrosa e podendo cursar com graves alterações funcionais incapacitantes. Muito comum no passado, alguns casos ainda podem ser vistos nesse início de milênio (Figs. 11-26 e 11-31). Colonização fúngica ("bola fúngica") e bronquiectasias são as complicações mais comuns (Fig. 11-32).

- Arterite e trombose de artérias brônquicas e pulmonares, além de pseudoaneurisma de artéria brônquica ou pseudoaneurisma de Rasmussen, representam as complicações vasculares mais comuns da tuberculose pós-primária.
- Complicações mediastinais incluem fístulas esofagomediastinal e esofagobrônquicas, mediastinite fibrosante e pericardite constritiva.

Recomendações

Por ser amplamente acessível, de baixo custo e fornecer muitas informações relevantes, a radiografia do tórax continua ocupando lugar de destaque no diagnóstico e seguimento dos pacientes com tuberculose. No entanto, a maior sensibilidade da TCAR tem sido amplamente documentada na literatura mundial e esse método cada vez mais se firma como excelente instrumento diagnóstico em casos selecionados. Dessa maneira, a TCAR está indicada nas seguintes situações:

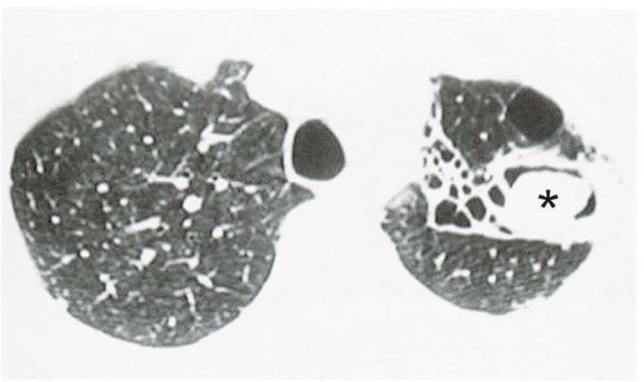

FIGURA 11-32. Complicações da tuberculose. TC de tórax demonstra alterações retráteis no lobo superior esquerdo com bronquiectasias e colonização de cavidade preexistente por bola fúngica (asterisco).

- Pacientes com sintomas respiratórios e baciloscopia do escarro negativa;
- Casos suspeitos de tuberculose nos quais a radiografia do tórax é normal ou demonstra alteração duvidosa;
- Necessidade de avaliação mediastinal;
- Doença disseminada;
- Alterações endobrônquicas.

VI. DIAGNÓSTICO DIFERENCIAL

- O diagnóstico diferencial da tuberculose inclui condições infecciosas e não infecciosas. Entre as primeiras, destacam-se pneumonia bacteriana aguda, infecções crônicas causadas por bactérias filamentosas e doenças fúngicas.
- Ocasionalmente, a tuberculose pulmonar pode apresentar-se de forma aguda. Essa forma é chamada de "pneumonia tuberculosa" por simular pneumonia bacteriana típica no sentido mais amplo do termo, apresentando-se clinicamente com febre, calafrios, dor torácica, expectoração e, ocasionalmente, escarros sanguíneos. Do ponto de vista radiográfico, a "pneumonia tuberculosa" é também indistinguível da pneumonia bacteriana, apresentando opacidade segmentar ou lobar com aerobroncograma de permeio. Por ser uma forma paucibacilar, o diagnóstico torna-se ainda mais difícil.
- Infecções causadas por bactérias filamentosas, como *Nocardia* sp. e actinomicetos, têm curso crônico e devem ser sempre suspeitadas diante de processo infeccioso pulmonar arrastado. A infecção por *Nocardia* atinge predominantemente pacientes imunocomprometidos e pode cursar com fistulização de linfonodos. A infecção por *Actimomyces* também tem curso crônico e pode evoluir, em uma significativa proporção de casos, para empiema e fistulização cutânea.
- Das infecções fúngicas, criptococose, paracoccidioidomicose, coccidioidomicose, histoplasmose pulmonar crônica e aspergilose pulmonar crônica podem, eventualmente, simular tuberculose. A sarcoidose é também uma doença polimorfa e caminha no rastro da tuberculose, podendo causar confusão no diagnóstico.
- As causas não infecciosas, passíveis de mimetizar tuberculose, incluem principalmente as doenças neoplásicas e as vas-

culites. O carcinoma bronquioloalveolar pode se apresentar com sintomas respiratórios inespecíficos e, radiologicamente, sob a forma de opacidades lobares, de curso indolente, o que dificulta ainda mais o diagnóstico. O linfoma primário pode cursar com opacidades pulmonares, simulando tuberculose. No vasto grupo de doenças imunológicas, a granulomatose de Wegener pode, eventualmente, ser confundida com tuberculose, inclusive pela presença de cavidade ao exame radiológico (Quadro 11-3).

- Os achados tomográficos de nódulos do espaço aéreo associados a nódulos centrolobulares e opacidades ramificadas (padrão de árvore em brotamento) podem ser também observados em outras doenças, como bronquiectasias, broncopneumonias, obstrução endobrônquica e micoses pulmonares sistêmicas, sendo imperativo, portanto, analisar a TC em um contexto clínico e epidemiológico, diminuindo assim a possibilidade de erro.
- Linfonodomegalia com necrose central pode ser encontrada em linfoma e metástase de câncer de pulmão ou extratorácico.
- Outras causas do padrão miliar incluem infecção fúngica e metástase miliar hematogênica.

LITERATURA RECOMENDADA

1. Attamna A, Chemtob D, Attamna S, Fraser A, Rorman E, Paul M, et al. Risk of tuberculosis in close contacts of patients with multidrug resistant tuberculosis: a nationwide cohort. Thorax 2009;64:271.
2. Barreto AMW, Sant'Anna CC, Campos CED, Branco CAC, Capone D, Bethlem EP et al. O diagnóstico da tuberculose. In: Controle da Tuberculose. Uma proposta de integração ensino-serviço. Fundação Oswaldo Cruz. Escola Nacional de Saúde Pública Sergio Arouca, Rio de Janeiro, 2008. p. 131-212.
3. Burril J, Williams CJ, Baln G, et al. Tuberculosis. A radiologic review. RadioGraphics 2007;27:1255-73.
4. Campos CA, Marchiori E, Rodrigues R. Tuberculose pulmonar: achados na tomografia computadorizada de alta resolução do tórax em pacientes com doença em atividade comprovada bacteriologicamente. J Pneumol 2002;2:23-8.
5. Capone D, Jansen JM, Lopes AJ, et al. Curso de tuberculose. Aula 4 – Diagnóstico por imagem da tuberculose pulmonar. Pulmão RJ 2006;15(3):166-74.
6. Capone D, Mogami R, Miyagui T. Tomografia computadorizada de alta resolução nas doenças difusas pulmonares: correlação anatomopatológica. Rio de Janeiro: Atheneu; 2003.
7. Filho GB Bogliolo. Patologia. 3ª ed. Rio de Janeiro: Guanabara-Koogan; 1981.
8. Flynn JL, Chan J. Immunology of tuberculosis. Ann Rev Immunol 2001;19:93-129.
9. Hatipoblu ON, Osma E, Manisali M, et al. High resolution computed tomographic findings in pulmonary tuberculosis. Thorax 1996;51:397-402.
10. Im JG, Song KS, Kang HS, et al. Mediastinal tuberculosis limphadenitis: CT manifestations. Radiology 1987;164:115-9.
11. Kim WS, Choi J, Cheon JE, et al. Pulmonary tuberculosis in infant: radiographic and CT findings. Am J Roentgenol 2006;187: 1024-33.
12. Lamont AC, Cremin BJ, Pelteret RM. Radiological patterns of pulmonary tuberculosis in the pediatric age group. Pediatr Radiol 1986;16:2-7.
13. Lee KS. Pulmonary tuberculosis. In: Müller NL, Silva CIS, eds. Imaging of the Chest. Philadelphia: Saunders Elsevier; 2008: 322-41.
14. Lee KS, Hwang JW, Chung MP, et al. Utility of CT in the evaluation of pulmonary tuberculosis in patients without AIDS. Chest 1996;110:977-84.
15. Leung AN, Muller NL, Pineda PR, et al. Primary tuberculosis in childhood: radiographic manifestations. Radiology 1992;210: 307-22.
16. Marais BJ, Parker SK, Verver S, et al. Primary and postprimary or reactivation tuberculosis: time to revise confusing terminology? Am J Roentgenol 2009;192:8.
17. Mc Adams HP, Erasmus J, Winter JA. Radiologic manifestations of pulmonary tuberculosis. Radiol Clin North Am 1995;33(4): 655-78.
18. Pereira BAF, Macedo, SGD, Nogueira RA, et al. Aspectos tomográficos da consolidação lobar na tuberculose primária. Radiol Bras 2009;42(2):109-13.
19. Rosemberg J, Tarantino AB, Sobreiro MC. Tuberculose. In: Tarantino AB, ed. Doenças pulmonares. 6ª ed. Rio de Janeiro: Guanabara-Koogan; 2008. p. 266-330.
20. Sant'Anna CC, Hijjar MA. Recente contribuição da Organização Mundial de Saúde para o controle da tuberculose na infância. Rev Saúde Pública 2007;41(supl.1):117-20.
21. Sociedade Brasileira de Pneumologia e Tisiologia. II Diretrizes Brasileiras para Tuberculose. J Bras Pneumol 2004;30(supl):S1-S186.
22. Trébucq A. Tuberculosis and big cities. Int J Tuberc Lung Dis 2007:11(7):709.
23. UN Habitat´s-State of the world's cities 2006/7 [database online]. Cities Alliance; 2009. Updated May 15, 2009.
24. Wang YH, Lin AS, Lai YF, et al. The high value of high-resolution computed tomography in predicting the activity of pulmonary tuberculosis. Int J Tuberc Lung Dis 2003;7:563-8.
25. Woodring JH, Vandiviere HM, Fried AM, et al. Update: the radiographic features of pulmonary tuberculosis. AJR 1986;146: 497-506.

12 CAPÍTULO

Micobactérias Atípicas

Claudia M. Figueiredo

I. INTRODUÇÃO

Generalidades

As micobactérias atípicas ou não tuberculosas (MNT) são bacilos álcool-ácido-resistentes (BAAR) que têm ampla distribuição, podendo ser encontradas no solo, na água natural ou tratada (incluindo piscinas e banheiras), no leite e em animais. Não há evidência de transmissão entre humanos, mesmo em populações mais suscetíveis, como pacientes com fibrose cística.

Os mecanismos de inoculação incluem inalação, ingestão ou inoculação direta por trauma ou instrumentos médicos.

As MNTs podem causar infecção sintomática ou assintomática em humanos. Embora se conheça mais de uma centena de espécies, apenas cerca de 20 têm sido associadas a doença em humanos, algumas dessas extremamente raras.

De modo geral, a prevalência vem aumentando. Credita-se esse aumento à síndrome da imunodeficiência adquirida (SIDA), a outras imunossupressões, ao envelhecimento populacional, à melhora no diagnóstico e a um maior conhecimento da doença por parte dos médicos.

No Brasil, acredita-se que a prevalência das micobactérias atípicas seja subestimada, e que muitas vezes as MNTs sejam confundidas e tratadas como tuberculose, uma vez que não se faz rotineiramente a identificação da espécie. Além disso, o esquema terapêutico utilizado para tuberculose inclui drogas parcialmente eficazes contra as MNTs. Numa revisão do Instituto Adolfo Lutz, em São Paulo, de 9.381 casos de micobactérias encontradas, 82,9% foram identificadas como *M. tuberculosis* e 17,1% como MNT, das quais 9,9% foram identificadas como complexo *M. avium*, 3,1% como *M. kansasii*, 1,2% como *M. gordonae*, 0,8% como *M. chelonae*, 0,7% como *M. fortuitum*, e demais espécies como *M. xenopi*, *M. genavese*, entre outras, foram identificadas em porcentagens inferiores a 0,2% cada.

A maior parte das infecções pulmonares ocorre em pacientes com mais de 50 anos de idade que têm uma doença pulmonar de base (p. ex., doença pulmonar obstrutiva crônica [DPOC], bronquiectasias, fibrose cística, pneumoconioses etc.) ou problema imunológico. São também fatores de risco artrite reumatoide, diabetes *mellitus*, alcoolismo, acalasia, neoplasias em outros órgãos e uso de certas medicações imunossupressoras.

O complexo *M. avium* (que inclui *M. avium* e *M. intracellulare*, entre outras) é a mais comum MNT a causar doença em humanos. Se somarmos *M. kansasii* e o complexo *M. chelonae* (que inclui *M. chelonae*, *M. fortuitum* e *M. abscessus*), abrangeremos a maioria das infecções por MNT.

O *M. avium* é o mais frequentemente identificado no comprometimento linfonodal por MNT. Além disso, é também a mais comum micobactéria a determinar infecção nos pacientes com SIDA avançada. Antes do início do uso de terapia antirretroviral, de 30% a 50% dos pacientes com SIDA desenvolviam infecção por *M. avium*. Esse número caiu drasticamente, porém após a instituição desse tratamento.

O *M. kansasii* é considerado o mais agressivo entre as MNTs. Nos indivíduos imunocomprometidos a infecção por MNT

pode ser disseminada. Num trabalho norte-americano de 1998, foram identificados 270 casos de *M. kansasii*, sendo dois terços dos pacientes positivos para o vírus da imunodeficiência humana (HIV). A maioria desses pacientes apresentava uma imunodeficiência avançada. No grupo de pacientes negativos para HIV, 75% eram do sexo masculino e a mediana da idade era de 61 anos (contra 39 anos no primeiro grupo). Ainda nesse grupo, não havia nenhum problema de saúde predisponente em 40% dos pacientes.

A infecção pulmonar por MNT em crianças é rara. Entre pacientes imunocompetentes, a maioria se constitui de homens com mais de 50 anos, porém a incidência em mulheres e indivíduos mais jovens tem aumentado. No grupo dos imunocomprometidos, como a maioria dos pacientes acometidos tem SIDA, a idade e o gênero desse grupo de pacientes é semelhante ao desta doença.

Achados Clínicos e Laboratoriais

Os sintomas das infecções por MNT são semelhante aos da tuberculose. Destacam-se tosse, catarro, perda de peso, febre e hemoptise. Os sintomas nos pacientes que já apresentavam doença pulmonar de base, como nos que têm fibrose cística, podem incluir aumento da tosse, do catarro, da dispneia e desenvolvimento de sudorese noturna.

O desenvolvimento de linfonodomegalias é mais frequente nas crianças abaixo de 5 anos e nos pacientes com SIDA. Os sítios mais comuns são as cadeias submentoniana e submaxilar, mais comumente unilaterais.

O diagnóstico de infecção por MNT é frequentemente difícil. Entre outros desafios, é necessário diferenciar entre infecção e colonização. A identificação do bacilo e o teste intradérmico derivado de proteína purificada (PPD) não diferenciam entre *M. tuberculosis* e MNT. Testes intradérmicos específicos para as diferentes espécies podem ser úteis para distinguir entre infecção e colonização, mas seu uso clínico é limitado devido a reações cruzadas. Culturas de escarro ou lavado broncoalveolar podem apresentar falsos positivos por colonização e contaminação, ou falsos negativos na doença não cavitária.

A reação em cadeia da polimerase (PCR) tem sido destacada como técnica molecular promissora para o diagnóstico rápido das micobactérias.

Segundo as diretrizes da American Thoracic Society, a avaliação mínima dos pacientes deve incluir:

- radiografia do tórax ou, na ausência de cavidade, tomografia computadorizada de alta resolução (TCAR) do tórax;
- três ou mais exames de escarro para pesquisa de BAAR;
- exclusão de outras doenças, como tuberculose.

Os critérios clínicos, radiológicos e microbiológicos (Quadro 12-1) são igualmente importantes para o diagnóstico.

Achados Histológicos/Fisiopatológicos

O diagnóstico histológico definitivo da etiologia não tuberculosa geralmente não é possível. Na maioria dos casos são indistinguíveis dos achados do *M. tuberculosis* e se caracterizam por fibrose, escavação, inflamação granulomatosa e necrose caseosa. Disseminações broncogênica e miliar podem ocorrer, porém são menos frequentes que na tuberculose. As alterações pulmonares de base podem também dificultar a interpretação da macroscopia. Além disso, não se sabe com certeza se as bronquiectasias são resultado da MNT ou se, secundárias a outro processo, predispõem à infecção micobacteriana.

QUADRO 12-1. Critérios Diagnósticos de Doença Pulmonar por MNT

Clinicorradiológicos:

1. Sintomas pulmonares e alterações que evidenciem, na radiografia de tórax, nódulos ou cavidades ou, na TCAR, bronquiectasias multifocais e múltiplos pequenos nódulos; e
2. Exclusão de outros diagnósticos.

Microbiológicos:

1. Cultura positiva de pelo menos duas amostras de escarro separadas; ou
2. Cultura positiva de pelo menos um lavado brônquico; ou
3. Biópsia pulmonar (transbrônquica ou outra) com achado de granulomas ou BAAR, e cultura positiva para MNT do tecido; ou biópsia pulmonar com achado de granulomas ou BAAR, e cultura positiva para MNT de um ou mais escarros ou lavados brônquicos.
4. Uma consulta com um especialista deve ser feita se a MNT obtida for rara, o que geralmente represente contaminação.
5. Os pacientes com suspeita de doença pulmonar por MNT, mas que não preencham os critérios acima, deverão ser seguidos até que o diagnóstico seja firmemente estabelecido ou excluído.

II. ACHADOS DE IMAGEM

Radiografia e Tomografia Computadorizada de Tórax

As manifestações radiológicas das MNTs podem ser classificadas em seis grupos: forma cavitária (infecção clássica), forma nodular bronquiectásica (infecção não clássica), nódulos em pacientes assintomáticos, pneumonite de hipersensibilidade, infecção em pacientes imunocomprometidos e naqueles com problemas de deglutição.

1) Forma cavitária (infecção clássica)

- Forma mais comum de infecção por MNT, é indistinguível de tuberculose e causada principalmente por *M. avium-intracellulare* e *M. kansasii*.
- Afeta principalmente homens na quinta e sexta décadas de vida, geralmente com pneumopatia de base como DPOC.
- Os achados típicos na radiografia e na TC consistem em um ou mais nódulos ou massas cavitárias de 1 a 4 cm de diâmetro, geralmente nos lobos superiores, e pequenas opacidades nodulares centrolobulares, principalmente em volta da lesão (Figs. 12-1 e 12-2). Estrias, perda de volume e espessamento pleural apical são comuns.
- Doença miliar, linfonodomegalia e derrame pleural são raros no paciente imunocompetente.



FIGURA 12-1. Infecção por *M. kansasii* (forma cavitária) em paciente do sexo masculino com 75 anos de idade. Imagem de TC demonstra cavidade (seta preta maior) no lobo superior direito associada a opacidades com aspecto de massa (seta preta menor) e pequenas opacidades nodulares centrolobulares (seta branca).



FIGURA 12-2. Infecção por *M. kansasii*. Imagem de TCAR revela nódulo escavado (seta) no segmento superior do lobo inferior direito e pequenos nódulos centrolobulares (cabeça de seta) bilaterais. Presença de enfisema centrolobular esparso bilateralmente.

2) Forma nodular bronquiectásica (infecção não clássica)

- Segunda forma mais comum de MNT, geralmente é causada por *M. avium-intracellulare*.
- Atinge principalmente mulheres brancas acima dos 50 anos, sem doença pulmonar de base, e que apresentam tosse crônica.
- A radiografia é de pouco valor no diagnóstico. Pode mostrar pequenas opacidades nodulares e opacidades mal definidas não específicas (Fig. 12-3).
- Os achados típicos na TCAR incluem bronquiectasias cilíndricas em vários lobos, nódulos de contornos bem definidos menores que 10 mm, nódulos centrolobulares e padrão de árvore em brotamento multifocais (Fig. 12-4). Tende a afetar principalmente o lobo médio e/ou a língula.
- Redução de volume e linfonodomegalias são incomuns.
- É importante ressaltar que apenas cerca de um terço dos pacientes com achado de bronquiectasias bilaterais na TCAR tem infecção por MNT.

3) Nódulos ou massas em pacientes assintomáticos

- Manifestação incomum geralmente causada por *M. avium-intracellulare*.
- Nódulos ou massas únicas ou múltiplas detectados incidentalmente em pacientes assintomáticos. Os nódulos consistem em granulomas macroscópicos e podem representar a manifestação inicial da infecção pulmonar. Quando múltiplos, geralmente são uniformes quanto ao tamanho e se apresentam agrupados.

4) Pneumonite de hipersensibilidade

- Ocasionalmente o *M. avium-intracellulare* encontrado em água de banheiras aquecidas contaminadas (*hot tub lung*), no local de trabalho (fluidos metálicos) e em outros ambientes pode resultar em pneumonite de hipersensibilidade (PH).
- Os achados na radiografia e na TCAR são os de PH subaguda com pequenos nódulos centrolobulares mal definidos, opacidades com atenuação em vidro fosco e áreas lobulares de atenuação pulmonar e vascularização diminuídas (Fig. 12-5).

5) Infecção nos pacientes imunocomprometidos

- Nos pacientes com SIDA, a infecção por MNT ocorre na doença avançada, com níveis de linfócitos T-*helper* (CD4) abaixo de 70/mm^3. É causada principalmente por *M. avium-intracellulare* e *M. kansasii*.

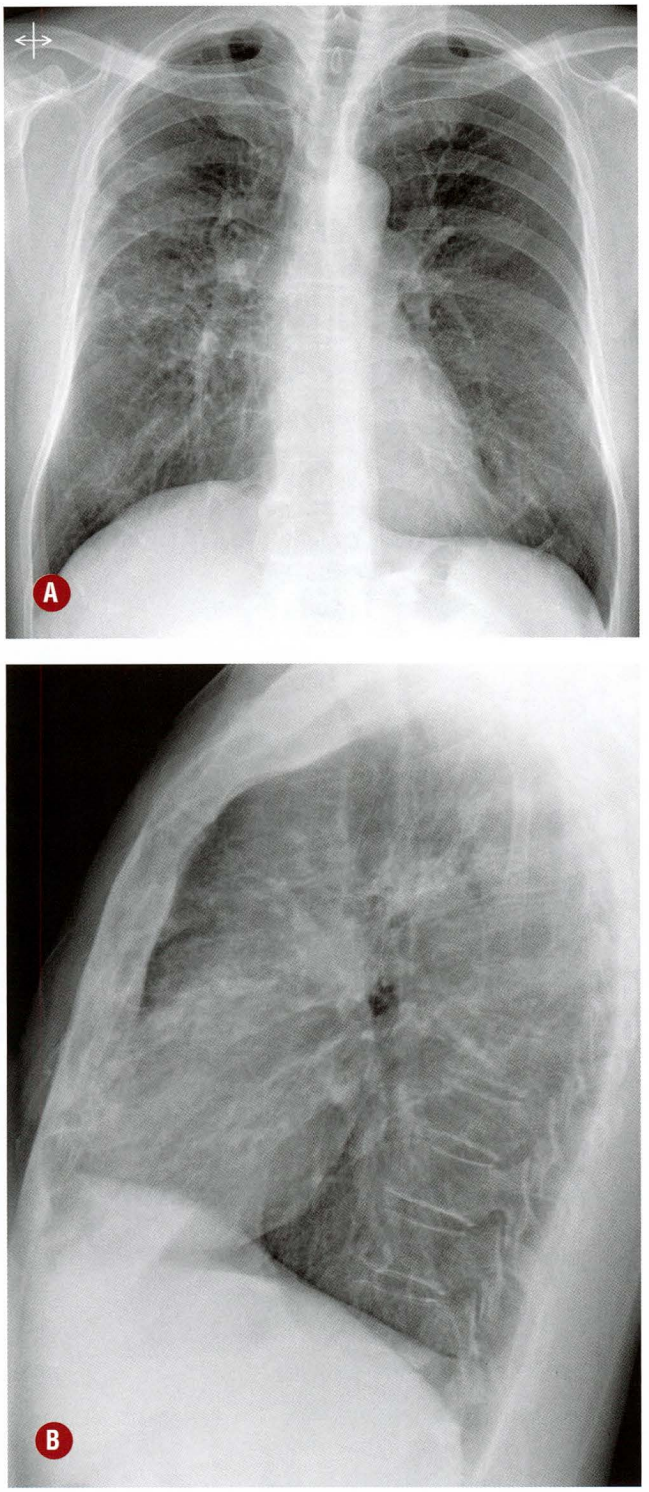

FIGURA 12-3. Infecção por *M. avium* (forma nodular bronquiectásica). Radiografias de tórax em PA **(A)** e perfil **(B)** demonstram opacidades mal definidas nos lobos superior direito e médio. (Cortesia de Dr. Nestor Müller, Vancouver General Hospital, Canadá.)

- O achado mais comum são linfonodomegalias mediastinais e hilares. Outros padrões, mais ocasionais, incluem opacidades nodulares e alveolares esparsas, nódulos miliares e formas pseudotumorais.
- Os pacientes com imunocomprometimento por outras causas geralmente têm doença linfoproliferativa ou são tratados com drogas imunossupressoras. Os achados radiológicos são bastante variados e incluem extensas linfonodomegalias mediastinais e/ou hilares, opacidades heterogêneas esparsas, estrias, escavações e nódulos miliares.

6) Infecção em pacientes com problemas de deglutição

- São predispostos a infecção por MNT, geralmente por *M. fortuitum* e *M. chelonae*. Ocorre principalmente em pacientes com acalasia e naqueles com dismotilidade esofágica devido a doenças neurológicas.
- Tipicamente a infecção resulta em áreas de consolidação geralmente bilaterais, que lembram pneumopatia aspirativa.

Recomendações

A avaliação radiológica inicial dos pacientes sintomáticos deve ser feita por radiografia de tórax. Na ausência de cavidade, deve-se prosseguir a avaliação com TCAR do tórax para melhor caracterização das alterações. Os controles de tratamento podem ser realizados por radiografia, podendo-se reservar a tomografia aos casos com achados menos conspícuos.

III. DIAGNÓSTICO DIFERENCIAL PRINCIPAL

Os principais diagnósticos diferenciais das MNTs, forma cavitária, são a tuberculose pós-primária e, mais remotamente, a aspergilose necrotizante semi-invasiva. Na forma nodular com bronquiectasias, o principal diferencial se faz com bronquiectasias não infectadas ou infectadas por outros agentes. Nos pacientes imunocomprometidos, frequentemente acometidos por infecções concomitantes, o diagnóstico é ainda mais desafiador. Outros diferenciais mais remotos incluem outras doenças granulomatosas, como a sarcoidose.

Tanto na tuberculose quanto no complexo *M. avium* observam-se frequentemente escavação, nódulos centrolobulares e consolidações, porém a incidência e o padrão das bronquiectasias diferem nesses dois grupos. No complexo *M. avium*, as bronquiectasias são mais frequentes e envolvem maior número de lobos (em média quatro a cinco). Geralmente inclui o lobo médio e a língula. Na tuberculose, as bronquiectasias são menos frequentes, acometem menor número de lobos (em média 1 a 2) e predominam nos lobos superiores.

Nos pacientes com infecção por *M. kansasii*, os achados se confundem ainda mais com tuberculose. Acomete mais frequentemente as regiões posteriores dos lobos superiores, e os achados mais comuns são escavação, sinais de disseminação endobrônquica e redução volumétrica. Alguns trabalhos demonstraram que as cavidades, únicas ou múltiplas, são mais comuns na doença por *M. kansasii* que na tuberculose. Por outro lado, as áreas de consolidação parenquimatosa são mais comuns na tuberculose. Embora essas diferenças sejam estatísticas, não há nenhum achado na radiografia ou TC que permita a distinção entre tuberculose e infecção pulmonar por micobactérias não tuberculosas com segurança.

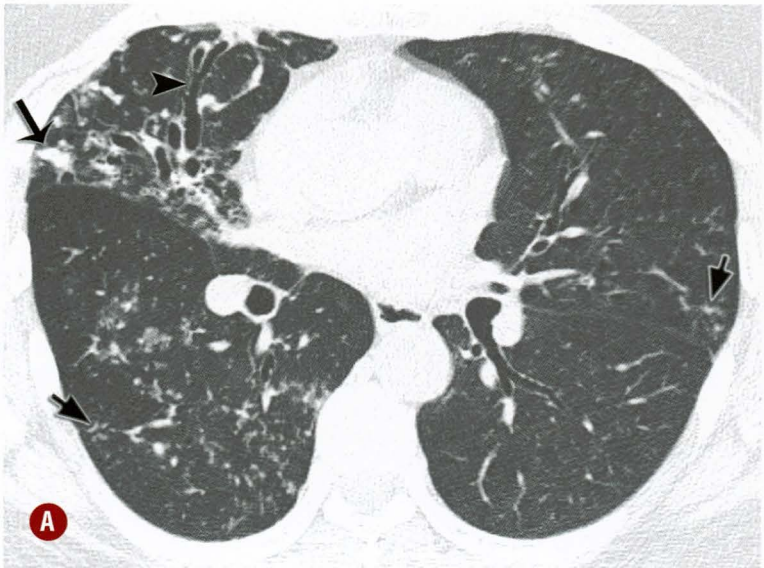

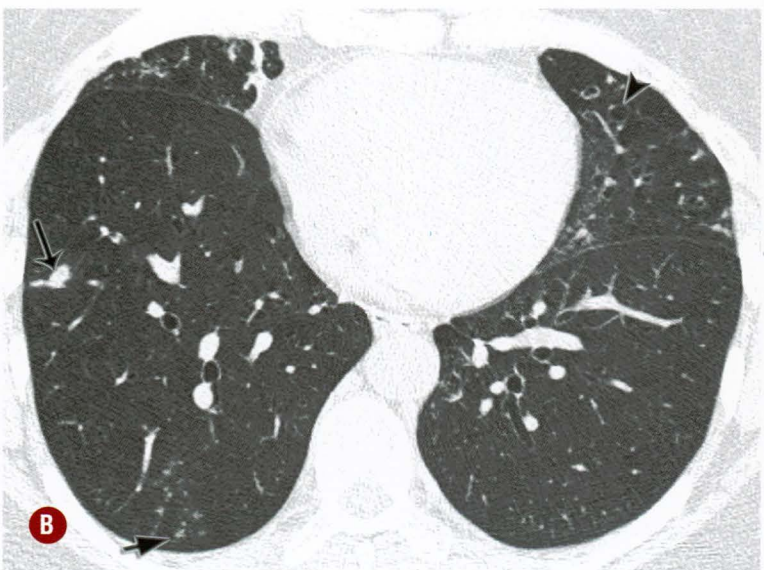

FIGURA. 12-4. Infecção por *M. avium* (forma nodular bronquiectásica) em paciente do sexo feminino com 59 anos de idade. Imagens de TCAR de tórax no nível do brônquio do segmento superior do lobo inferior esquerdo **(A)** e bases pulmonares **(B)** revelam bronquiectasias cilíndricas (cabeças de setas) no lobo médio **(A)** e na língula **(B)**, nódulos sólidos com < 1 cm no lobo médio e lobo inferior direito (setas grandes), múltiplos pequenos nódulos centrolobulares (setas menores) e opacidades em vidro fosco lobulares esparsos bilateralmente. (Cortesia de Dr. Nestor Müller, Vancouver General Hospital, Canadá.)

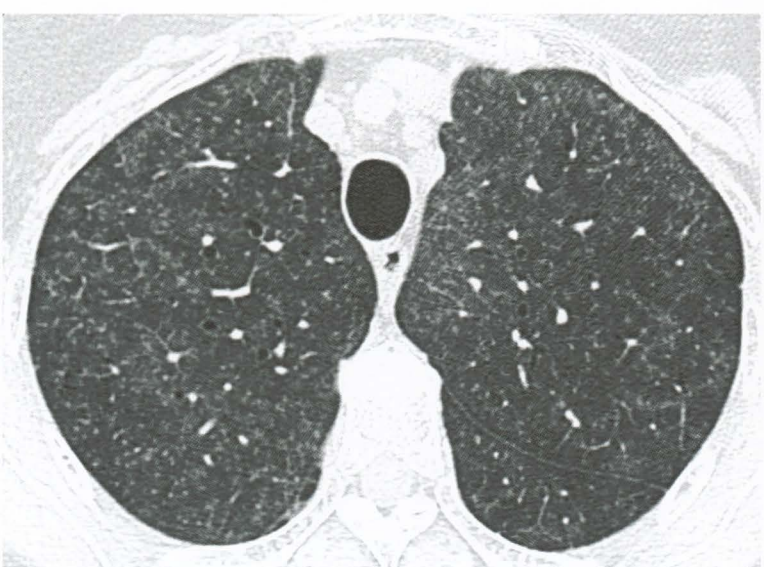

FIGURA. 12-5. Pneumonite de hipersensibilidade relacionada com infecção por *M. avium*. Imagem de TCAR revela nódulos centrolobulares e opacidades em vidro fosco focais. (Cortesia de Dr. Nestor Müller, Vancouver General Hospital, Canadá).

LITERATURA RECOMENDADA

1. Bloch KC, Zwerling L, Pletcher MJ, et al. Incidence and clinical implications of isolation of Mycobacterium kansasii: results of a 5-year, population-based study. Ann Intern Med 1998;129: 698-704.
2. CDC: Centers for Disease Control and Prevention: Mycobacterium avium Complex, 10 de julho de 2009. Disponível em: http://www.cdc.gov/ncidod/dbmd/diseaseinfo/mycobacteriumavium_t.htm.
3. Erasmus JJ, McAdams HP, Farrell MA, et al. Pulmonary nontuberculous mycobacterial infection: radiologic manifestations. Radiographics 1999;19:1487-503.
4. Field K, Cowie RL. Lung disease due to the more common nontuberculous mycobacteria. Chest 2006;129(6):1653-72.
5. Fraser RS, Müller NL, Colman N. Mycobacteria. In: Fraser RS, Müller NL, Colman N, eds. Fraser and Paré's diagnosis of diseases of the chest. Philadelphia: WB Saunders; 1999, p. 849-61.
6. Griffith DE, Aksamit T, Brown-Elliott BA, et at. An official ATS/IDSA statement: Diagnosis, treatment, and prevention of nontuberculous mycobacterial diseases. Am J Respir Crit Care Med 2007;175:367-416.
7. Hartman TE, Jensen E, Tazelaar HD, et al. CT findings of granulomatous pneumonitis secondary to Mycobacterium avium-intracellulare inhalation: "Hot Tub Lung". AJR Am J Roentgenol 2007;188:1050-3.
8. Jeong YJ, Lee KS, Koh WJ, et al. Nontuberculous mycobacterial pulmonary infection in immunocompetent patients: comparison of thin-section CT and histopathologic findings. Radiology 2004;231:880-6.
9. Koh WJ, Lee KS, Kwon OJ, et al. Bilateral bronchiectasis and bronchiolitis at thin-section CT: diagnostic implications in nontuberculous mycobacterial pulmonary infection. Radiology 2005; 235:282-8.
10. Martinez S, McAdams HP, Batchu CS. The many faces of pulmonary nontuberculous mycobacterial infection. AJR Am J Roentgenol 2007;189:177-86.
11. Miller WT Jr. Spectrum of pulmonary nontuberculous mycobacterial infection. Radiology 1994;191:343-50.
12. Seiscento M, Bombarda S, Carvalho AC, Campos JRM, Teixeira L. Derrrame pleural por micobactéria não tuberculosa. J Bras Pneumol 2005;31:459-63.

13 CAPÍTULO

Bactérias

Nestor L. Müller
C. Isabela S. Silva

As infecções pulmonares por bactérias são geralmente adquiridas pelas vias aéreas e tipicamente resultam em pneumonia. Menos frequentemente podem ocorrer por disseminação hematogênica, resultando em embolismo séptico (Cap. 6-4). Em alguns casos, as infecções comprometem principalmente, ou exclusivamente, as vias respiratórias, resultando em traqueíte, bronquite ou bronquiolite, mas essas manifestações são geralmente causadas por vírus ou micoplasma.

■ Pneumonia

I. INTRODUÇÃO

Generalidades

A pneumonia é definida como doença inflamatória aguda de causa infecciosa que acomete os espaços aéreos e é causada por vírus, bactérias ou fungos. A pneumonia adquirida na comunidade se refere àquela adquirida fora do ambiente hospitalar ou de unidades especiais de atenção à saúde, ou, ainda, a que se manifesta em até 48 h após a admissão à unidade assistencial. A pneumonia adquirida em hospital (pneumonia hospitalar ou nosocomial) se refere à contraída por pacientes que estiveram hospitalizados em unidades de pronto atendimento por dois ou mais dias nos 90 dias precedentes; por aqueles provenientes de asilos ou de casas de saúde; pelos que receberam antibióticos por via endovenosa, quimioterapia ou tratamento de escaras nos 30 dias anteriores à doença.

As bactérias são os agentes etiológicos responsáveis por aproximadamente 50% dos casos de pneumonia adquirida na comunidade e pela maioria das pneumonias hospitalares. As bactérias que mais frequentemente resultam em pneumonia adquirida na comunidade são *Streptococcus pneumoniae*, presente em cerca de 40% dos casos, e *Haemophilus influenzae*, responsável por cerca de 5%. O restante, em grande parte, é causado por *Mycoplasma pneumoniae*, *Chlamydia pneumoniae* ou vírus. Os agentes etiológicos mais comuns da pneumonia hospitalar incluem *S. aureus* e organismos Gram-negativos, principalmente *Pseudomonas aeruginosa*, *Enterobacter* sp., *Escherichia coli*, *Klebsiella pneumoniae* e *Proteus* sp. Abscesso, pneumonia necrotizante, pneumatocele, derrame pleural parapneumônico e empiema representam as complicações das pneumonias bacterianas.

Achados Clínicos e Laboratoriais

O diagnóstico clínico de pneumonia baseia-se na presença de sintomas de doença aguda do trato respiratório inferior, opacidade pulmonar nova identificada na radiografia do tórax e exclusão de outras condições que podem resultar em achados clínicos semelhantes. Sintomas de pneumonia incluem febre > 38°C, calafrios, tosse, expectoração, falta de ar e dor pleurítica. Ausculta pulmonar pode demonstrar taquipneia, estertores, crepitações e roncos. O início é geralmente abrupto, mas pode ser indolente, sobretudo em pacientes idosos. Deve-se salientar que nenhuma combinação de achados de história ou exame físico permite fazer o diagnóstico seguro ou afastar a possibilidade de pneumonia. O diagnóstico de pneumonia bacteriana

pode ser confirmado em exame ou cultura de escarro, lavado broncoalveolar e hemocultura.

II. ACHADOS DE IMAGEM

Radiografia e Tomografia Computadorizada de Tórax

As pneumonias causadas por bactérias resultam em dois padrões principais: pneumonia lobar e broncopneumonia. Outro achado, ainda que menos comum, é a pneumonia redonda.

A. Pneumonia lobar

- Tipicamente progride da região subpleural e atravessa segmentos adjacentes (distribuição não segmentar) para envolver a maior parte ou todo o lobo pulmonar (Figs. 13-1 e 13-2).
- A consolidação quase invariavelmente toca a superfície da pleura visceral.
- Os brônquios geralmente continuam pérvios e contêm ar em seu interior, criando um broncograma aéreo.
- Derrame pleural, geralmente pequeno, é frequente.
- Linfonodomegalia hilar ou mediastinal pode ser vista na tomografia computadorizada (TC) e ocasionalmente na radiografia.
- Os principais agentes etiológicos de pneumonia lobar são o *Streptococcus pneumoniae* e, menos frequentemente, *Haemophilus influenzae*, *Klebsiella pneumoniae* e *Legionella pneumophila*.

B. Broncopneumonia

- Tipicamente progride da região centrolobular (ou seja, dos bronquíolos) para o envolvimento de todo o lóbulo pulmonar (consolidação lobular) seguido por envolvimento da maior parte ou de todo o segmento pulmonar (consolidação subsegmentar e segmentar).
- As áreas de consolidação podem ser esparsas ou confluentes, e frequentemente afetam mais de um lobo pulmonar (Figs. 13-3 e 13-4).
- As manifestações do envolvimento centrolobular na TC incluem pequenos focos nodulares de consolidação com 5-10 mm de diâmetro (nódulos do espaço aéreo ou nódulos acinares), nódulos centrolobulares e padrão de árvore em brotamento (Fig. 13-5).
- Os nódulos do espaço aéreo ou nódulos acinares muitas vezes também são identificados na radiografia.
- Derrame pleural é comum, mas geralmente pequeno.
- Linfonodomegalia hilar ou mediastinal pode ser vista na TC e ocasionalmente na radiografia.
- Causas comuns de broncopneumonia incluem *Staphylococcus aureus*, *Streptococcus pyogenes*, *Haemophilus influenzae*, *Pseudomonas aeruginosa* e bactérias anaeróbicas.

C. Pneumonia Redonda

- Pneumonia que se manifesta como área de consolidação redonda ou oval que pode simular massa pulmonar (Fig. 13-6).
- Geralmente constitui etapa precoce na evolução de pneumonia lobar.
- É mais comum em crianças.
- A causa mais comum é o *Streptococcus pneumoniae*; outras causas incluem *Haemophilus influenzae*, *Legionella pneumophila* e *Nocardia* sp.

III. RECOMENDAÇÕES

A radiografia de tórax constitui o método de imagem de escolha na abordagem inicial do paciente com suspeita de pneumonia por sua ótima relação custo-efetividade, baixa dose de radiação e ampla disponibilidade. A radiografia de tórax pode

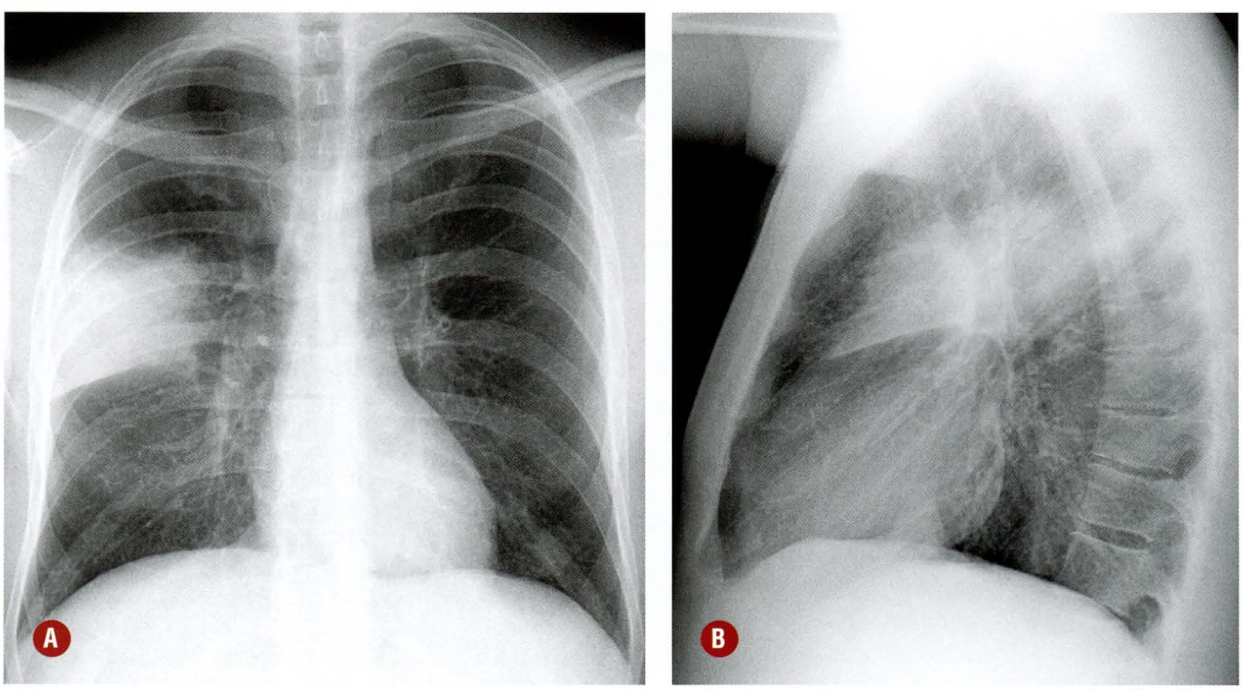

FIGURA 13-1. Pneumonia lobar por *Streptococcus pneumoniae*. Radiografias de tórax em PA **(A)** e perfil **(B)** demonstram consolidação homogênea nos segmentos anterior e posterior do lobo superior direito.

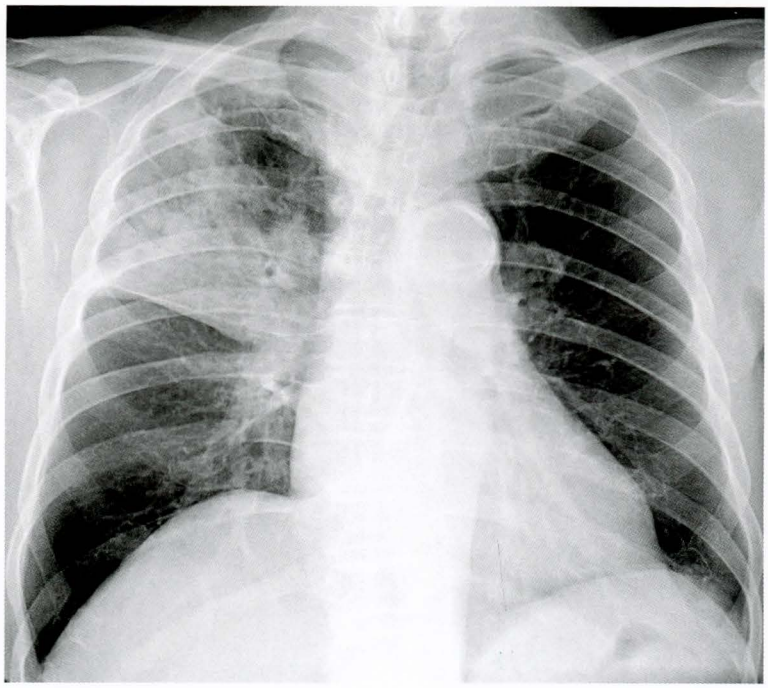

FIGURA 13-2. Pneumonia lobar por *Streptococcus pneumoniae*. Radiografia de tórax em PA mostra extensa consolidação e pequena perda de volume no lobo superior direito. Note presença de broncogramas aéreos.

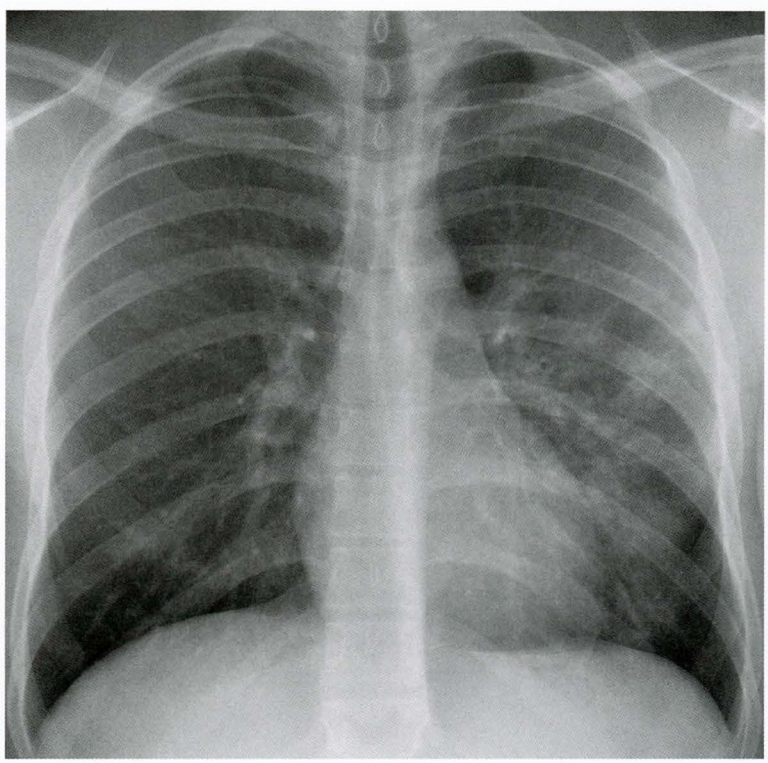

FIGURA 13-3. Broncopneumonia. Radiografia de tórax em PA mostra opacidades focais mal definidas e pequenas áreas de consolidação nas regiões pulmonares médias e inferiores à esquerda.

também indicar presença de condições associadas, como obstrução brônquica ou derrame pleural, sendo útil também na monitorização da resposta ao tratamento.

A TC de tórax é útil quando há dúvidas sobre a presença ou não de anormalidades na radiografia, na presença de um quadro clínico exuberante associado à radiografia normal, na detecção de complicações como abscesso e empiema, para diferenciar pneumonia de massas pulmonares e, em casos com pouca ou nenhuma resposta ao tratamento, para detectar anormalidades subjacentes como tumor endobrônquico e bronquiectasias.

A principal função da imagem no diagnóstico da pneumonia é a confirmação da presença de anormalidades parenquimatosas consistentes com o diagnóstico clínico. A radiografia e a TC têm valor limitado no diagnóstico da etiologia das pneumonias bacterianas. Por exemplo, embora o *Pneumococcus* seja

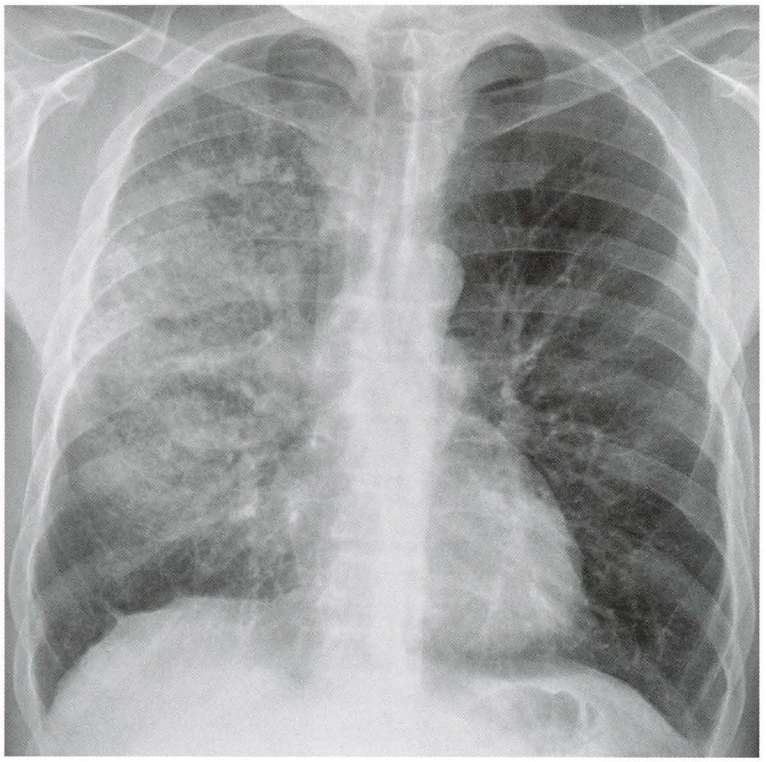

FIGURA 13-4. Broncopneumonia. Radiografia de tórax em PA mostra extensa consolidação heterogênea no pulmão direito.

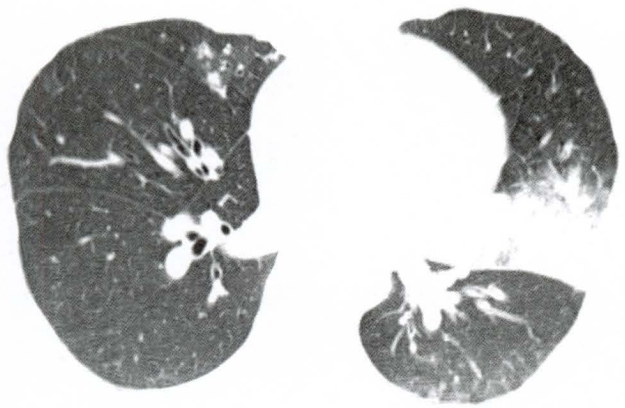

FIGURA 13-5. Broncopneumonia. TCAR mostra consolidação periférica com vidro fosco circunjacente na língula, opacidades com atenuação em vidro fosco no lobo inferior esquerdo e alguns nódulos acinares e centrolobulares no lobo médio.

a causa mais frequente de pneumonia lobar, um padrão idêntico pode ser causado por outros organismos, e o *Pneumococcus* também frequentemente resulta em broncopneumonia. Além disso, outros fatores podem modificar as manifestações radiológicas da infecção pulmonar, principalmente o estado imunológico do paciente e condições preexistentes no pulmão, como a presença de enfisema. Pacientes imunossuprimidos tendem a desenvolver pneumonia disseminada, geralmente por microrganismos oportunistas.

A resolução completa das alterações radiológicas ocorre em duas semanas após a apresentação inicial em cerca de 50% das vezes e em seis semanas em dois terços dos casos. Idade avançada, doença pulmonar obstrutiva crônica (DPOC), imunossupressão, alcoolismo, diabetes e pneumonia multilobar associam-se independentemente a resolução mais lenta. Lesões residuais são encontradas em cerca de 25% dos casos de *Legionella* sp. e pneumonia pneumocócica bacterêmica. As diretrizes brasileiras para pneumonia adquirida na comunidade em adultos imunocompetentes, publicadas em 2009, recomendam que a radiografia de tórax seja repetida seis semanas depois do início dos sintomas em fumantes com mais de 50 anos (risco de carcinoma brônquico) e na persistência dos sintomas ou achados anormais ao exame físico.

■ Complicações da Pneumonia Bacteriana

A. Abscesso Pulmonar

- Abscesso pulmonar é a necrose do tecido pulmonar causada por infecção microbiana.
- Na fase inicial o abscesso é reconhecido na TC como uma área hipodensa arredondada, muitas vezes cercada por tecido que realça com contraste intravenoso, dentro de uma área de consolidação ou numa massa (Fig. 13-7).
- A maioria dos abscessos progride para formação de cavidade com presença de gás, com ou sem nível líquido, produzida pela eliminação ou drenagem da parte necrótica pela via aérea. Nessa fase, os abscessos são visualizados tanto na radiografia como na TC (Fig. 13-8).
- As cavidades podem estar isoladas ou sobrepostas a uma consolidação.
- As margens internas dos abscessos geralmente são lisas; níveis líquidos são vistos em cerca de 70% dos casos.
- As causas mais comuns são bactérias anaeróbicas, *S. aureus* e *Pseudomonas aeruginosa*.

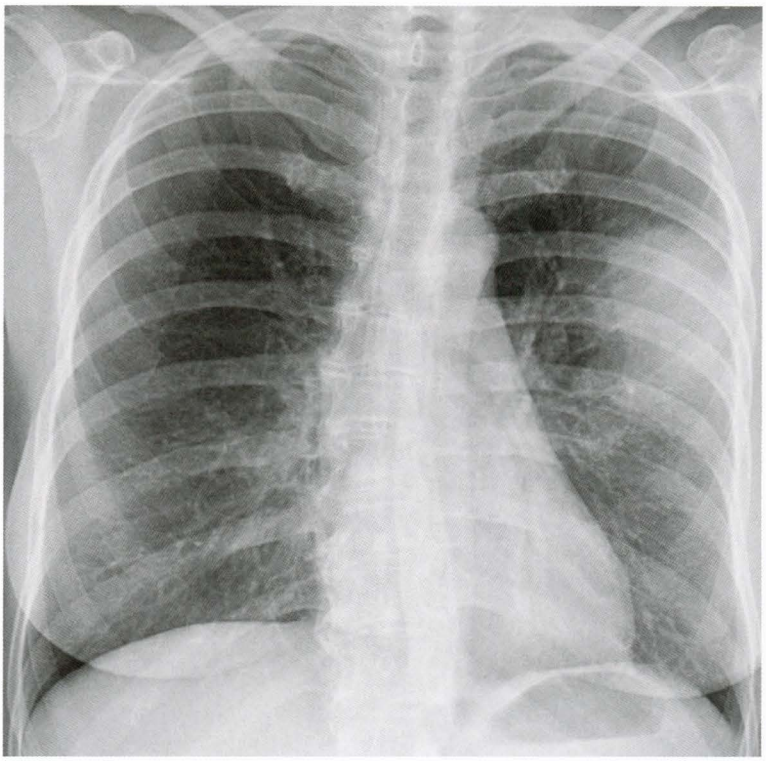

FIGURA 13-6. Pneumonia redonda. Radiografia de tórax em PA mostra consolidação homogênea arredondada no lobo superior esquerdo.

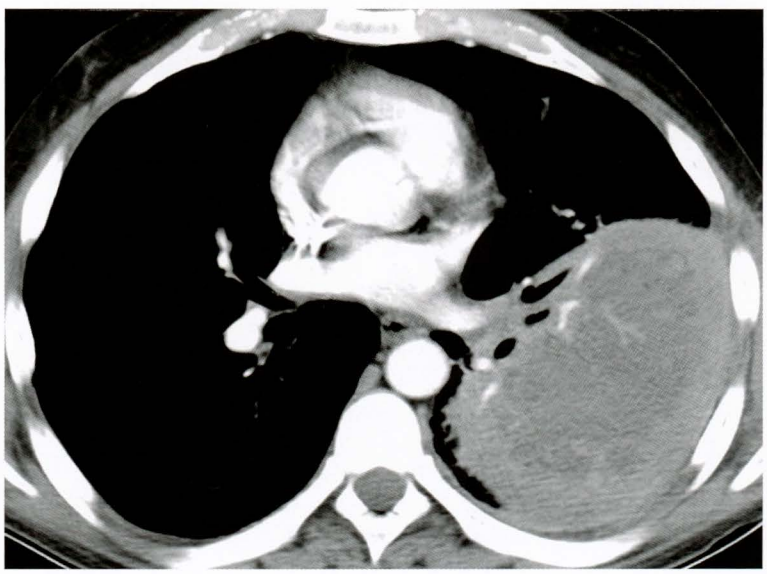

FIGURA 13-7. Abscesso pulmonar. TC de tórax com contraste intravenoso mostra opacidade arredondada e heterogênea no lobo inferior esquerdo que contém área central hipodensa cercada por tecido que apresenta realce. A parede do abscesso é relativamente irregular e espessa. O diagnóstico diferencial deve ser feito com empiema pleural (Fig. 13-11).

B. Pneumonia Necrotizante (Gangrena Pulmonar)

- Complicação rara caracterizada pelo aparecimento de fragmentos de pulmão necrosado dentro da cavidade de um abscesso.
- Desenvolve-se geralmente em uma consolidação lobar associada a aumento do lobo e abaulamento da fissura interlobar (Fig. 13-9).
- Na fase inicial, a radiografia e a TC de tórax revelam pequenas transparências/hipodensidades em uma área de pulmão consolidado. As pequenas transparências/hipodensidades coalescem rapidamente para formar uma grande cavidade contendo líquido e tecido pulmonar desvitalizado (Fig. 13-9).
- A maioria dos casos é secundária a infecção por *Klebsiella pneumoniae*; outros microrganismos causadores incluem *Streptococcus pneumoniae*, *Staphylococcus aureus* e bactérias anaeróbicas.

C. Pneumatocele

- Espaço de conteúdo gasoso cuja parede é formada por espaços aéreos distendidos.

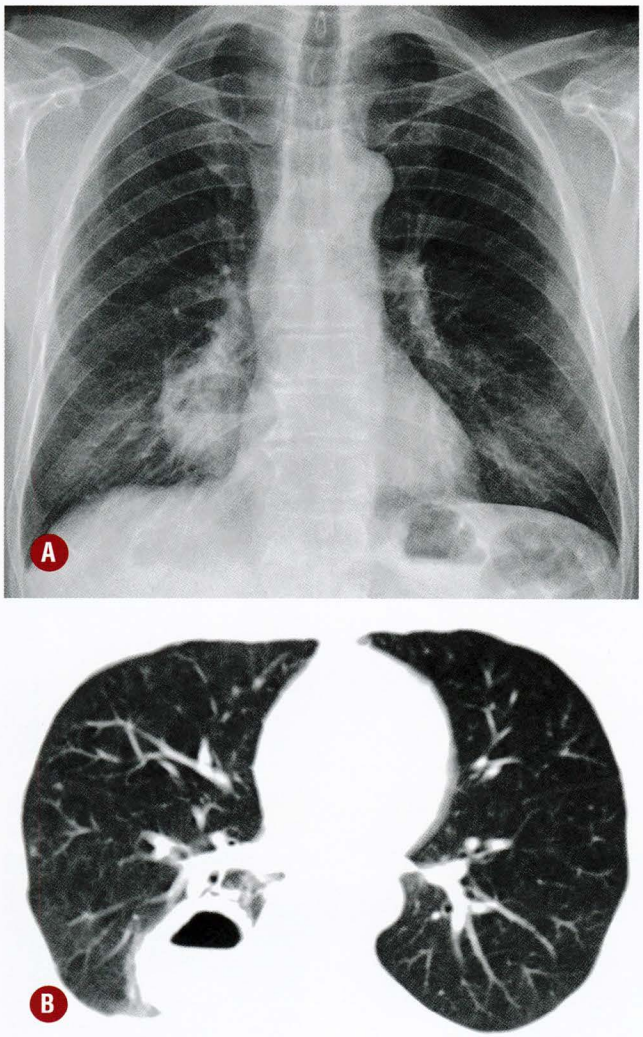

FIGURA 13-8. Abscesso pulmonar. Radiografia de tórax em PA **(A)** e imagem axial de TC **(B)** mostram lesão escavada arredondada com nível líquido no lobo inferior direito.

- Manifesta-se na radiografia e na TC como imagem arredondada de conteúdo gasoso com paredes finas contida em aréa de pneumonia. Pode persistir após resolução da pneumonia como imagem de aspecto cístico (Fig. 13-10).
- Frequentemente muda de tamanho em curto espaço de tempo, fato decorrente do mecanismo valvular obstrutivo da via aérea que lhe é característico.
- Pode se resolver de forma espontânea, ainda que tardia, no curso do tratamento da infecção.
- Costuma associar-se, sobretudo, a pneumonias causadas por *Staphylococcus* em crianças e *Pneumocystis* em pacientes adultos.
- Não deve ser confundida com cavidade (escavação).

D. Derrame Pleural Parapneumônico e Empiema

- Derrame pleural parapneumônico ocorre em cerca de 25% a 50% dos casos de pneumonias bacterianas.
- A maioria desses derrames é resolvida com o mesmo tratamento antibiótico da pneumonia. No entanto, quando não ocorre a resposta ao tratamento, o derrame pleural parapneumônico pode aumentar de volume e evoluir para empiema pleural.

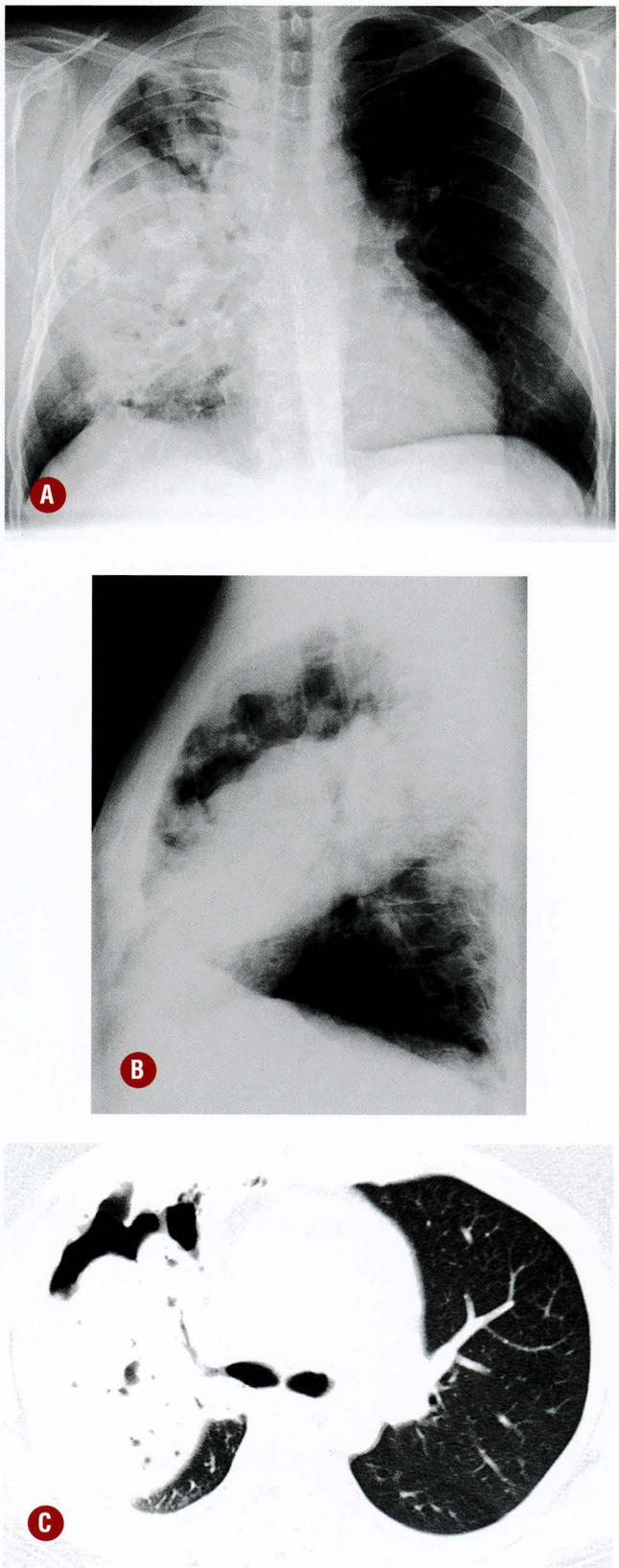

FIGURA 13-9. Pneumonia necrotizante. Radiografias de tórax em PA **(A)** e perfil **(B)** mostram consolidação heterogênea com escavação no lobo superior direito. Nota-se aumento de volume do lobo superior direito com abaulamento da fissura maior, mais bem vista na radiografia em perfil. Imagem axial de TC de tórax **(C)** demonstra consolidação heterogênea e extensa escavação no lobo superior direito.



FIGURA 13-10. Pneumatocele. TC de tórax em paciente durante período de resolução de broncopneumonia demonstra pneumatocele no lobo inferior direito e opacidades focais esparsas bilaterais e de natureza residual.

- A radiografia de tórax é, na maioria das vezes, suficiente para o diagnóstico de derrame pleural. No entanto, pequenas coleções pleurais podem passar despercebidas.
- A presença de pequenos derrames pleurais é mais bem avaliada nas radiografias em perfil e em decúbito lateral com raios horizontais.
- Um exame importante, principalmente nos casos de derrames pequenos ou suspeitos de loculação ou empiema, é a ultrassonografia, pois permite localizar com segurança o derrame, facilitando a coleta de amostra do líquido na toracocentese.
- A TC de tórax pode também detectar pequenos derrames, bem como presença de loculações. Para avaliação dos derrames pleurais complicados, a TC deve ser realizada sempre após a administração do meio de contraste intravenoso.
- Sinais característicos de empiema na TC incluem espessamento pleural, realce das pleuras parietal e visceral, separadas pela coleção no espaço pleural, e aumento de densidade do espaço extrapleural (Fig. 13-11). Os músculos da parede torácica podem estar edemaciados. A combinação de líquido no interior dos folhetos espessados das pleuras parietal e visceral é conhecida como sinal da "pleura dividida", que é caracterizado em 80% a 100% dos empiemas e em 60% dos derrames parapneumônicos.
- A TC com contraste intravenoso também é de grande utilidade no diagnóstico diferencial de empiema e abscesso pulmonar. Os empiemas são geralmente elípticos, apresentam superfície interna lisa e têm bordas bem definidas que deslocam o pulmão adjacente, resultando em brônquios e vasos arqueados (Fig. 13-11). Por outro lado, os abscessos são geralmente arredondados, apresentam paredes espessas, muitas vezes irregulares, pouca nitidez na interface com o pulmão e não causam desvio dos brônquios e vasos parenquimatosos pulmonares (Figs. 13-7 e 13-8).
- Quando se identifica opacidade com nível líquido na radiografia de tórax, a comparação do maior diâmetro da anormalidade nas incidências em PA e perfil pode ajudar a diferenciar empiema de abscesso. Já que o empiema tem forma geralmente lentiforme, o nível líquido apresenta, na maioria das vezes, maior comprimento em uma das incidências. Já no abscesso intrapulmonar, que é tipicamente esférico, o nível líquido terá a mesma extensão nas duas incidências. Também em casos de empiema, o nível líquido pode atingir a parede torácica, enquanto no abscesso, que é geralmente circundado por parênquima pulmonar, tem menor probabilidade de atingir a parede torácica.

■ Traqueíte, Bronquite e Bronquiolite

- A traqueíte e a bronquite geralmente não resultam em anormalidades na radiografia ou TC; em alguns casos a bronquite origina espessamento das paredes brônquicas.
- A bronquiolite também pode estar associada a uma radiografia normal ou resultar em acentuação da trama pulmonar ou padrão reticulonodular.
- Na TCAR, a inflamação da parede bronquiolar e o preenchimento da luz dos bronquíolos com exsudato na bronquiolite infecciosa resultam em pequenos nódulos centrolobulares e opacidades ramificadas (padrão de árvore em brotamento) (Fig. 13-12).
- A distribuição geralmente é unilateral ou bilateral assimétrica.

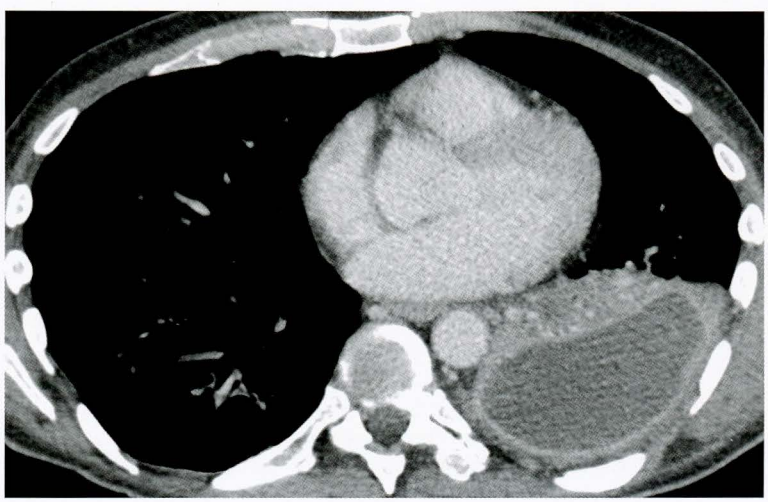

FIGURA 13-11. Empiema. TC de tórax com contraste intravenoso mostra coleção líquida posterior esquerda que comprime e desloca anteriormente o parênquima pulmonar adjacente. Note o espessamento e realce uniformes da parede da coleção e o aumento de densidade do espaço extrapleural, típicos de empiema. A parede da coleção é fina e lisa (tanto interna quanto externamente), e é formada pelas pleuras parietal e visceral espessadas.



FIGURA 13-12. Bronquiolite infecciosa. TCAR demonstra nódulos centrolobulares e padrão de árvore em brotamento nos lobos inferiores em paciente com bronquiolite infecciosa por *S. pneumoniae*.

■ Principais Patógenos Pulmonares

A. COCOS GRAM-POSITIVOS

Os cocos Gram-positivos são responsáveis por cerca de 40% a 50% das pneumonias comunitárias e 25% das hospitalares. Os microrganismos patogênicos mais frequentemente observados são *Streptococcus pneumoniae* e *Staphylococcus aureus*.

Streptococcus pneumoniae

- É o microrganismo patogênico mais frequentemente observado em pacientes hospitalizados por pneumonia, representando cerca de 40% de todas as espécies isoladas.
- Fatores que aumentam o risco incluem doença pulmonar ou cardíaca crônica e paciente idoso ou imunocomprometido.
- Apresentação clínica é geralmente abrupta, com febre, calafrios, tosse e dor pleurítica intensa.
- Os idosos podem não apresentar as manifestações clássicas da doença, e a pneumonia pode ser confundida com outros problemas comuns (ou ser complicada por eles), como insuficiência cardíaca congestiva ou tromboembolia pulmonar.
- O padrão radiológico característico da pneumonia pneumocócica consiste em consolidação não segmentar homogênea de um lobo (pneumonia lobar) (Figs. 13-1 e 13-2).
- Cerca de um terço dos pacientes se apresenta com consolidação esparsa unilateral ou bilateral característica da broncopneumonia na radiografia de tórax (Fig. 13-13).
- Ocasionalmente, a pneumonia se manifesta sob a forma de um foco arredondado de consolidação que simula uma massa (pneumonia redonda).
- Derrame pleural é identificado na radiografia em 10% a 30% dos pacientes.
- Linfonodomegalia hilar ou mediastinal pode ser vista em cerca de 50% dos pacientes na TC, mas geralmente não é evidente na radiografia.

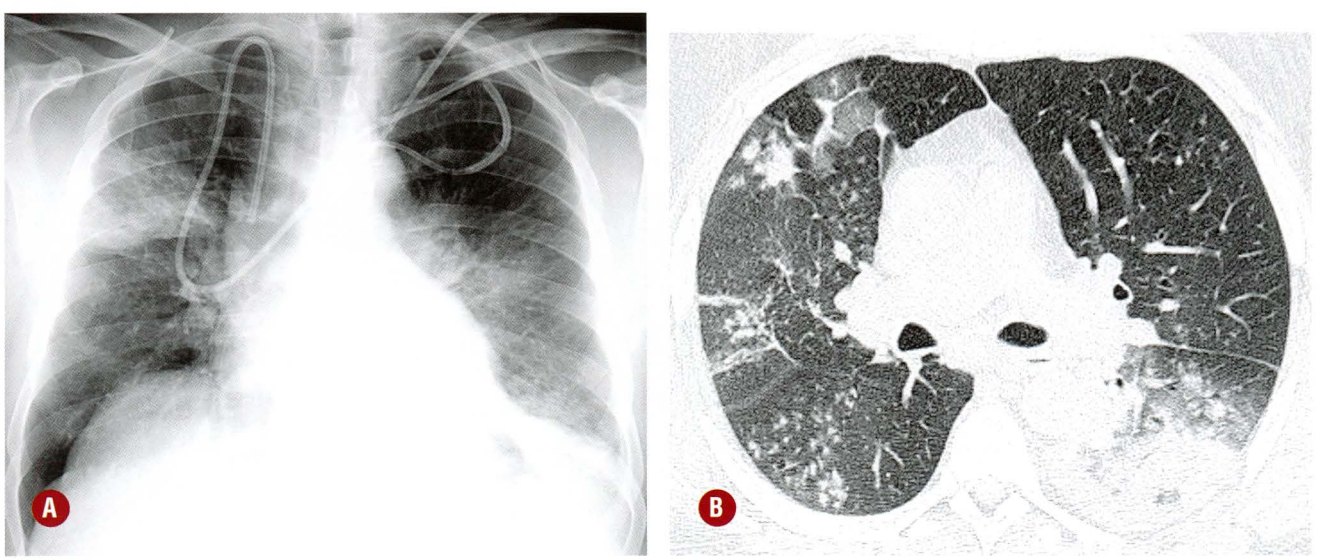

FIGURA 13-13. Broncopneumonia por *Streptococcus pneumoniae*. A, Radiografia de tórax em PA em paciente imunocomprometido mostra consolidação no lobo superior direito e nas regiões pulmonares média e inferior à esquerda. **B,** Imagem axial de TCAR demonstra nódulos centrolobulares bilaterais e assimétricos, opacidades com atenuação em vidro fosco e nódulos acinares no pulmão direito. No lobo inferior esquerdo observam-se consolidação e opacidades com atenuação em vidro fosco circunjacentes.

Staphylococcus aureus

- Responsável por cerca de 2% a 5% dos casos de pneumonia adquirida na comunidade.
- A pneumonia frequentemente ocorre depois da infecção por influenza e principalmente em pacientes idosos com patologias crônicas preexistentes, como DPOC e doenças cardiovasculares.
- O *S. aureus* é uma causa importante de pneumonia nosocomial, especialmente em unidades de tratamento intensivo. Nesse cenário, ele é um dos agentes patogênicos mais comuns, sendo encontrado em 15% ou mais dos casos.
- Apresentação clínica abrupta, com dor pleural, tosse e expectoração amarelada purulenta, algumas vezes rajada de sangue.
- O padrão radiológico é de broncopneumonia com consolidação homogênea ou heterogênea, esparsa ou confluente, tipicamente segmentar.
- A consolidação tende a envolver os lobos inferiores e, em cerca de 60% a 70% dos casos, envolve mais de um lobo.
- Focos nodulares de consolidação com 5-10 mm de diâmetro (nódulos do espaço aéreo) são frequentemente vistos na radiografia e na TC.
- As manifestações na TC incluem consolidação tipicamente lobular, subsegmentar, segmentar e envolvimento centrolobular, com nódulos do espaço aéreo, centrolobulares e padrão de árvore em brotamento.
- Como o exsudato inflamatório preenche as vias respiratórias, a consolidação pode acompanhar-se de atelectasia segmentar; pela mesma razão, raramente observam-se broncogramas aéreos.
- Abscessos pulmonares surgem em 15% a 30% dos pacientes. Embora usualmente solitários, podem ser múltiplos.
- Formação de pneumatocele acontece em cerca de 50% das crianças e em 15% dos adultos (Fig. 13-10). Surge, em geral, durante a primeira semana de pneumonia e desaparece muitas vezes espontaneamente em semanas ou meses.
- Derrames pleurais ocorrem em 30% a 50% dos pacientes; cerca de 50% deles são empiemas.

B. BACILOS GRAM-NEGATIVOS

Os bacilos Gram-negativos constituem causas incomuns de pneumonia comunitária, todavia são responsáveis por mais de 50% das pneumonias hospitalares. Estão associados a alto risco de complicações e taxas de mortalidade de cerca de 30% a 60%. Os microrganismos patogênicos mais frequentemente observados são *Klebsiella pneumoniae*, *Pseudomonas aeruginosa*, *Acinetobacter* spp. e *Enterobacter* spp. Deve-se notar que as pneumonias hospitalares são frequentemente polimicrobianas, com predomínio de bactérias Gram-negativas.

Klebsiella pneumoniae

- Responsável por cerca de 1% a 5% das pneumonias comunitárias e 5% a 15% das hospitalares.
- Fatores de risco para a pneumonia por *Klebsiella* incluem etilismo crônico, DPOC e permanência em unidade de tratamento intensivo.
- O início da pneumonia é geralmente abrupto, com dispneia, tosse com expectoração purulenta, dor pleural, prostração e febre.
- A pneumonia por *Klebsiella* frequentemente mostra as mesmas características radiológicas da lobar pneumocócica: consolidação parenquimatosa lobar homogênea com broncogramas aéreos.
- Comparada com a pneumonia pneumocócica, a causada por *Klebsiella* tem maior tendência a formação de exsudato inflamatório volumoso, levando à expansão lobar, com consequente abaulamento das fissuras interlobares (Fig. 13-9). Há também maior tendência à formação de abscessos, derrame pleural e empiema.
- O padrão de consolidação lobar ocorre principalmente nos portadores de pneumonia por *Klebsiella* adquirida na comunidade. A pneumonia hospitalar por *Klebsiella* manifesta-se geralmente com padrão de broncopneumonia.

Escherichia coli

- Responsável por cerca de 5% a 20% das pneumonias hospitalares.
- Início abrupto, com febre, calafrios, dispneia, dor pleurítica, tosse e expectoração de escarro purulento, complicando uma doença crônica preexistente.
- As manifestações radiológicas quase sempre consistem em um padrão de broncopneumonia. O comprometimento geralmente é multilobar, com preferência pelos lobos inferiores.
- Pode resultar em abscesso.
- Derrame pleural é comum.

Pseudomonas aeruginosa

- É a causa mais comum e mais letal de infecção pulmonar hospitalar, sendo responsável por cerca de 20% das pneumonias nosocomiais.
- Fatores de risco incluem DPOC, ventilação mecânica e uso prévio de antibióticos.
- Pneumonia comunitária por *P. aeruginosa* é incomum e ocorre principalmente em pacientes com fibrose cística e SIDA avançada.
- A *Pseudomonas* é causa importante de colonização crônica das vias respiratórias e de pneumonia em pacientes com fibrose cística.
- A apresentação clínica é abrupta, com febre, calafrios, dispneia e tosse produtiva com escarro purulento. A dor pleurítica não é frequente.
- As manifestações radiológicas consistem em padrão de broncopneumonia. O comprometimento geralmente é multilobar, com preferência pelos lobos inferiores.
- Cerca de 20% dos pacientes desenvolvem um ou mais abscessos pulmonares.
- Derrames pleurais unilaterais ou bilaterais, geralmente pequenos, são evidentes na radiografia em cerca de 50% dos casos. Empiema ocorre em um pequeno número de pacientes.

C. COCOBACILOS GRAM-NEGATIVOS

Haemophilus influenzae

- Responsável por cerca de 5% a 20% das pneumonias comunitárias.
- Os fatores de risco incluem DPOC, etilismo, asplenia, imunoglobulinopatias, idade avançada e SIDA.
- As manifestações radiológicas consistem em padrão de broncopneumonia em cerca de 60% dos pacientes e padrão de pneumonia lobar em 20% a 30% dos casos.

- A consolidação pode ser unilateral ou bilateral, geralmente acometendo os lobos inferiores. Em 10% a 20% dos casos o padrão radiográfico é reticulonodular. Esse padrão, conhecido como pneumonia intersticial, foi demonstrado na TCAR como sendo devido à bronquiolite.
- As manifestações da bronquiolite infecciosa na TCAR consistem em pequenos nódulos centrolobulares e opacidades ramificadas (padrão de árvore em brotamento), geralmente envolvendo vários lobos, com distribuição em geral bilateral e assimétrica.
- Formação de abscesso pode ocorrer, mas não é comum.
- Derrame pleural geralmente pequeno ocorre em cerca de 50% dos casos.

Legionella pneumophila

- Organismo identificado em cerca de 2% a 5% dos pacientes com pneumonia adquirida na comunidade e que requerem hospitalização em cerca de 1% a 5% das pneumonias nosocomiais.
- Acomete principalmente pacientes com doença preexistente como DPOC, doença maligna, insuficiência renal e transplante.
- A apresentação clínica mais comum inclui febre, tosse geralmente não produtiva e dispneia. Cerca de um terço dos pacientes apresenta dor pleurítica.
- O padrão radiográfico característico é o de consolidação sublobar ou lobar, similar à observada na pneumonia por *S. pneumoniae*. Em muitos casos a área de consolidação aumenta rapidamente em três ou quatro dias, ocupando grande parte ou todo um lobo, podendo espalhar-se por lobos contíguos ipsilaterais ou acometer ambos os pulmões.
- O foco de pneumonia pode ser arredondado, simulando massa (pneumonia redonda).
- Nódulos únicos ou múltiplos podem ser observados adjacentes a áreas de consolidação.
- A formação de abscesso não é frequente em pacientes imunocompetentes, ocorrendo em cerca de 5% dos casos. Todavia, é encontrado em cerca de 25% a 70% dos pacientes imunocomprometidos (Fig. 13-14).
- Derrame pleural foi descrito em 35% a 60% dos casos.

D. BACTÉRIAS ANAERÓBICAS

A infecção pulmonar por bactérias anaeróbicas geralmente é polimicrobiana. Os agentes mais importantes incluem *Bacteroides*, *Fusobacterium*, *Prevotella*, *Clostridium* e *Actinomyces*.

- As bactérias anaeróbicas são isoladas em aproximadamente 20% a 30% de todos os pacientes hospitalizados com pneumonia comunitária, perdendo apenas para o *S. pneumoniae* como causa de pneumonia adquirida na comunidade que requer hospitalização.
- Desempenham também importante papel na pneumonia nosocomial, sendo responsáveis por cerca de 15% a 25% dos casos.
- Fatores que predispõem à pneumonia por bactérias anaeróbicas incluem etilismo e diminuição do nível de consciência associada a outros fatores, como anestesia geral, acidente vascular cerebral, crise epilética ou consumo de medicamentos/drogas.
- As manifestações clínicas da pneumonia anaeróbica são variáveis. A pneumonite aguda pode ser idêntica à causada por infecção por *S. pneumoniae*; por outro lado, a infecção complicada por abscesso ou empiema pulmonar pode ter evolução prolongada e insidiosa por várias semanas ou meses. Febre ocorre em 70% a 80% dos pacientes, porém geralmente é baixa. Nos estágios iniciais da infecção, a tosse em geral é não produtiva e o material expectorado raramente é pútrido. Quando ocorre escavação, a expectoração aumenta e se torna pútrida em 40% a 75% dos casos.
- O padrão radiológico típico é o da broncopneumonia e varia desde áreas de consolidação segmentares localizadas até consolidações bilaterais confluentes. A distribuição anatômica é a da pneumonia de aspiração.
- Acomete principalmente os segmentos posteriores dos lobos superiores e os segmentos superiores dos lobos inferiores se a aspiração ocorreu com o paciente deitado, e os segmentos basais dos lobos inferiores se a aspiração se deu com o paciente na posição ortostática.
- Abscessos únicos ou múltiplos ocorrem em 20% a 60% dos casos e empiema, em cerca de 30%.
- Bactérias anaeróbicas podem também resultar em abscessos pulmonares sem aparente consolidação e empiema sem evidência de anormalidade parenquimatosa.
- O aumento dos linfonodos hilares ou mediastinais pode estar ocasionalmente associado a um abscesso, formando uma combinação de achados que pode lembrar aqueles observados nos portadores de carcinoma de pulmão.

E. MISCELÂNEAS

Actinomicose

- Causada por membros da família *Actinomycetaceae*, cujo patógeno mais importante é o *Actinomyces israelli*, uma bactéria anaeróbica filamentar.
- O *A. israelli* é habitante normal da orofaringe e se encontra com frequência em cáries dentárias e bordas gengivais de pessoas com higiene oral deficiente. A doença parece ser adquirida pela disseminação dos microrganismos a partir desses locais.
- As manifestações clínicas iniciais de infecção pulmonar são tosse não produtiva e febre baixa. Com o tempo, a tosse torna-se produtiva, com escarro purulento e, frequentemente, rajas de sangue. A dor pleurítica é comum, surgindo à medida que a infecção se dissemina para a pleura e para a parede torácica.
- O padrão radiológico da actinomicose pulmonar consiste em consolidação focal ou multifocal, em geral na periferia do pulmão e com predileção pelos lobos inferiores (Fig. 13-15). A consolidação pode ser densa e redonda, parecendo uma massa, algumas vezes escavada; simula o carcinoma pulmonar.
- A TC frequentemente mostra áreas hipodensas localizadas com realce em halo, sugerindo formação de abscesso dentro das áreas de consolidação. A infecção em geral se estende até a pleura, com espessamento pleural e/ou derrame pleural detectados na TC.
- Frequente disseminação através das cissuras interlobares.
- A infecção pode se estender até a parede torácica e o mediastino, com formação de abscessos nesses locais.
- A TC e a ultrassonografia são métodos úteis na determinação da presença e extensão do comprometimento da parede torácica.

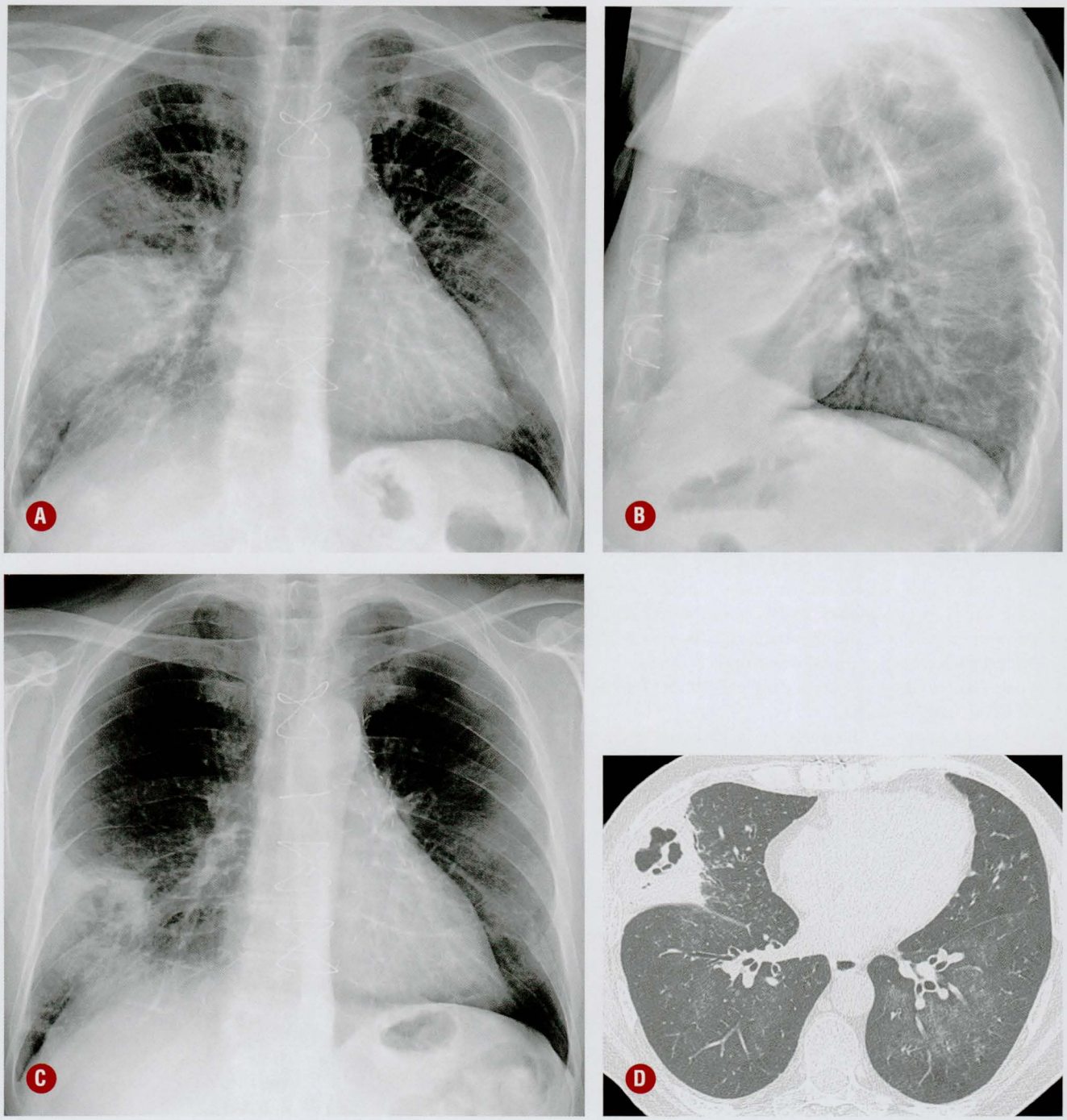

FIGURA 13-14. Pneumonia por *Legionella*. Radiografia de tórax em PA **(A)** e perfil **(B)** mostram consolidação no lobo médio. Presença de esternorrafia metálica, *clips* cirúrgicos mediastinais e fratura consolidada do arco anterior da 2ª costela. Radiografia de tórax em PA **(C)** três dias depois demonstra escavação e redução da lesão. Imagem axial de TC **(D)** obtida no mesmo dia que a radiografia **(C)** confirma a presença de consolidação com áreas de escavação no lobo médio associada a nódulos centrolobulares bilaterais e opacidades com atenuação em vidro fosco que predominam no lobo inferior esquerdo. O paciente desenvolveu pneumonia por *Legionella* durante o tratamento para mieloma múltiplo.

Nocardiose

- Causada por bacilos Gram-positivos da família *Nocardiaceae*. O patógeno pulmonar mais comum é a *N. asteroides*.
- Os microrganismos são habitantes comuns do solo e acredita-se que a maioria dos casos de doença pulmonar seja adquirida por inalação de material proveniente dessa fonte.
- A nocardiose ocorre principalmente em pacientes imunocomprometidos ou com proteinose alveolar, mas também pode ser encontrada em pacientes previamente hígidos.
- Os sintomas clínicos mais comuns são febre baixa, tosse produtiva com escarro purulento e dor pleurítica, geralmente por várias semanas. A hemoptise pode ocorrer ocasionalmente.

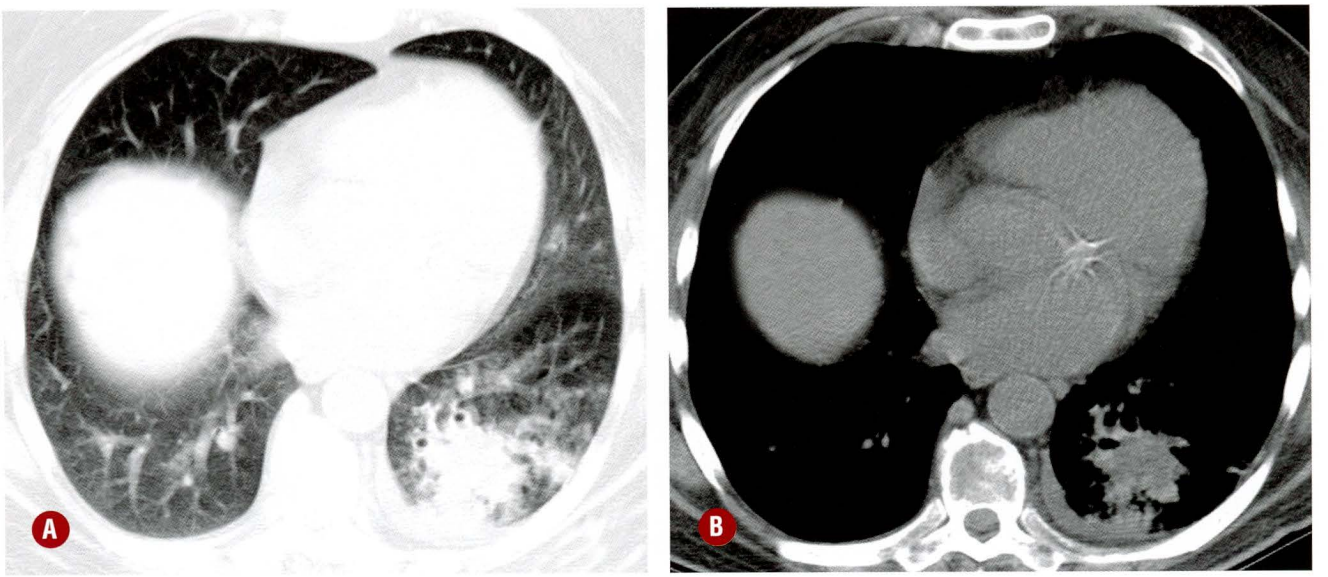

FIGURA 13-15. Actinomicose. Imagens axiais de TC fotografadas com janela de pulmão **(A)** e janela de mediastino **(B)** mostram consolidação com área hipodensa no lobo inferior esquerdo consistente com abscesso. Presença de pequeno derrame pleural à esquerda.

- Os padrões radiológicos são variáveis e incluem pneumonia lobar com consolidação homogênea e não segmentar, pneumonia redonda, broncopneumonia com consolidação esparsa e heterogênea multilobar e massas isoladas.
- A escavação é frequente tanto dentro de lobos consolidados como de massa solitária.
- A TC é superior à radiografia na avaliação da extensão da doença, demonstração de presença de abscesso, e como um guia para se obter material para o diagnóstico definitivo.
- Áreas hipodensas localizadas com realce em halo, sugerindo formação de abscesso, são detectadas na TC com contraste antes da presença da escavação.
- A TC frequentemente demonstra comprometimento pleural, incluindo derrame pleural, empiema e espessamento pleural.
- A infecção pode se estender à parede torácica, ao mediastino e ao pericárdio.

LITERATURA RECOMENDADA

1. Amorim Corrêa R, Cavalcanti FL, Lundgren, JLP-S, et al. Diretrizes Brasileiras para Pneumonia Adquirida na Comunidade em Adultos Imunocompetentes – 2009. J Bras Pneumol 2009;35(6): 574-601.
2. Cabre M. Pneumonia in the elderly. Curr Opin Pulm Med. 2009;15(3):223-9.
3. Carbonara S, Monno L, Longo B, Angarano G. Community-acquired pneumonia.Curr Opin Pulm Med 2009;15(3):261-73.
4. Cheon JE, Im JG, Kim MY, et al. Thoracic actinomycosis: CT findings. Radiology 1998;209:229-33.
5. Franquet T. Imaging of pneumonia: trends and algorithms. Eur Respir J. 2001;18(1):196-208.
6. Groskin SA, Panicek DM, Ewing DK, Rivera F, Math K, Teixeira J, et al. Bacterial lung abscess: a review of the radiographic and clinical features of 50 cases. J Thorac Imaging 1991;6:62-7.
7. Herold CJ, Sailer JG. Community-acquired and nosocomial pneumonia. Eur Radiol. 2004 Mar;14 Suppl 3:E2-20.
8. Kwong JS, Müller NL, Godwin JD, Aberle D, Grymaloski MR. Thoracic actinomycosis: CT findings in eight patients. Radiology 1992;183:189-92.
9. Lutfiyya MN, Henley E, Chang LF, Reyburn SW. Diagnosis and treatment of community-acquired pneumonia. Am Fam Physician 2006;73:442-50.
10. Macfarlane J, Rose D. Radiographic features of staphylococcal pneumonia in adults and children. Thorax 1996;51:539-40.
11. Madeddu G, Fois AG, Pirina P, Mura MS. Pneumococcal pneumonia: clinical features, diagnosis and management in HIV-infected and HIV noninfected patients.Curr Opin Pulm Med 2009; 15(3):236-42.
12. Marchi E, Lundgren F, Mussi R. Derrame pleural parapneumônico e empiema. Bras Pneumol 2006;32(Supl 4):S190-S196
13. Menendez R, Cordero PJ, Santos M, Gobernado M, Marco V. Pulmonary infection with Nocardia species: a report of 10 cases and review. Eur Respir J 1997;10:1542-6.
14. Moon WK, Im JG, Yeon KM, Han MC. Complications of *Klebsiella* pneumonia: CT evaluation. J Comput Assist Tomogr 1995;19:176-81.
15. Reittner P, Ward S, Heyneman L, Johkoh T, Müller NL. Pneumonia: high-resolution CT findings in 114 patients. Eur Radiol 2003;13:515-21.
16. Santos JW, Nascimento DZ, Guerra VA, Rigo Vda S, Michel GT, Dalcin TC. Community-acquired staphylococcal pneumonia. J Bras Pneumol 2008;34(9):683-9.
17. Sharma S, Maycher B, Eschun G. Radiological imaging in pneumonia: recent innovations. Curr Opin Pulm Med 2007;13(3): 159-69.
18. Tanaka N, Matsumoto T, Kuramitsu T, et al. High resolution CT findings in community-acquired pneumonia. J Comput Assist Tomogr 1996;20:600-8.
19. Tarver RD, Teague SD, Heitkamp DE, Conces DJ Jr. Radiology of community-acquired pneumonia. Radiol Clin North Am 2005;43(3):497-512, viii.
20. Vilar J, Domingo ML, Soto C, Cogollos J. Radiology of bacterial pneumonia. Eur J Radiol 2004;51:102-13.
21. Waite S, Jeudy J, White CS. Acute lung infections in normal and immunocompromised hosts. Radiol Clin North Am 2006;44(2):295-315, ix.
22. Washington L, Palacio D. Imaging of bacterial pulmonary infection in the immunocompetent patient. Semin Roentgenol 2007; 42(2):122-45.

14 CAPÍTULO

Vírus, Micoplasma e Clamídia

Nestor L. Müller
C. Isabela S. Silva

■ Vírus

I. INTRODUÇÃO

Generalidades

As infecções respiratórias por vírus são quase sempre adquiridas pelas vias aéreas e podem resultar em traqueíte, bronquite, bronquiolite ou broncopneumonia. Vários estudos mostram que 20% a 30% das pneumonias comunitárias são de origem viral. A causa mais frequente de pneumonia viral em pacientes imunocompetentes é o vírus influenza (vírus da gripe); outras causas comuns incluem os vírus parainfluenza e sincicial respiratório, o adenovírus e o rinovírus. Fatores associados a aumento de risco e gravidade de infecções respiratórias por vírus incluem infância, idade avançada, má nutrição e imunodeficiência. Pacientes imunocomprometidos são também particularmente suscetíveis à pneumonia por citomegalovírus (CMV) e herpesvírus.

Achados Clínicos e Laboratoriais

Os sintomas mais comuns das infecções respiratórias virais são febre, cefaleia, espirros, calafrios, mialgia, dor de garganta e tosse seca relacionados com resfriado ou gripe. Progressão para bronquiolite e pneumonia geralmente resulta em tosse mais grave, escarro mucoso, dispneia e insuficiência respiratória caracterizada por cianose e hipóxia. Na infância, a bronquiolite e a broncopneumonia frequentemente também resultam em sibilância e taquipneia. Além da pneumonia primária, os vírus danificam a mucosa do trato respiratório e favorecem o surgimento de pneumonias bacterianas secundárias.

O diagnóstico do agente etiológico viral pode ser obtido por diferentes métodos, incluindo sorologia, detecção dos agentes virais no trato respiratório ou sangue com o uso de anticorpos monoclonais, detecção genômica de patógenos virais em materiais clínicos usando métodos de amplificação do DNA, como a reação em cadeia da polimerase (PCR), e observação de alterações causadas por vírus na citologia ou histologia. Na prática clínica, no entanto, o diagnóstico de pneumonia viral é muitas vezes por exclusão e baseado na presença de febre, tosse, dispneia e achados radiológicos consistentes com pneumonia e ausência de escarro, ausência de neutrofilia, culturas negativas para bactérias e ausência de resposta ao tratamento com antibióticos.

II. ACHADOS DE IMAGEM

A. Traqueíte e Bronquite

- A traqueíte e a bronquite geralmente não resultam em anormalidades na radiografia ou TC; em alguns casos a bronquite resulta em espessamento da parede brônquica.

B. Bronquiolite

Radiografia de Tórax

- No adulto, a bronquiolite viral pode estar associada a radiografia normal ou resultar em acentuação da trama pulmonar ou em um padrão reticulonodular (Fig. 14-1). Embora o

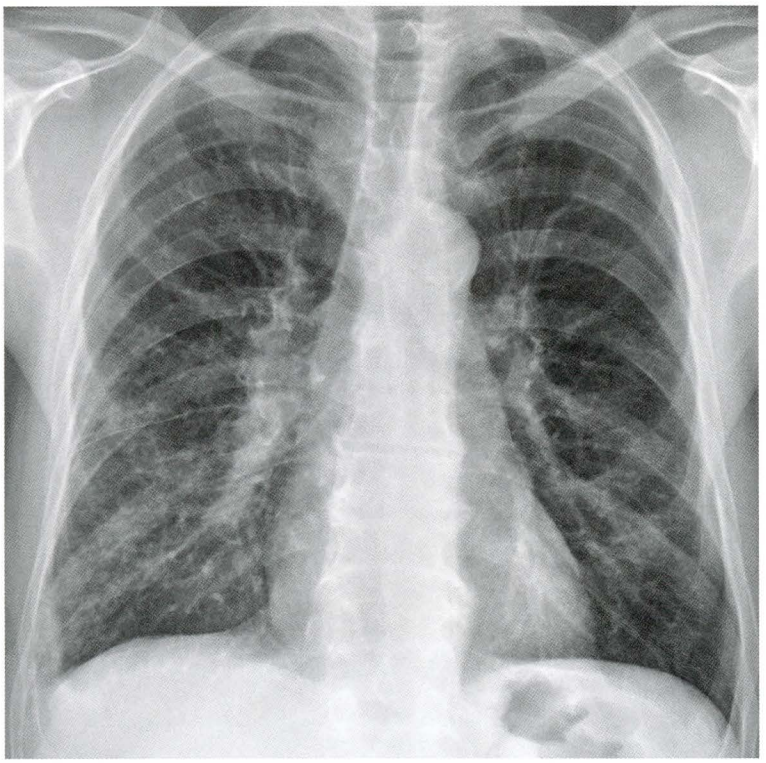

FIGURA 14-1. Bronquiolite viral. Radiografia de tórax em PA mostra padrão reticulonodular nas zonas pulmonares média e inferior à direita. Nota-se também obliteração do seio costofrênico direito consistente com pequeno derrame pleural.

padrão reticulonodular de pneumonia seja frequentemente considerado como representando pneumonia intersticial, ele é causado predominantemente por bronquiolite e inflamação peribronquiolar.

- Na infância, a bronquiolite viral tipicamente resulta em hiperinflação pulmonar. Outros achados comuns incluem espessamento das paredes brônquicas e atelectasias. Quando a bronquiolite progride para broncopneumonia, observam-se também áreas de consolidação focais ou confluentes.

Tomografia Computadorizada

- Na bronquiolite infecciosa, a inflamação da parede bronquiolar e o preenchimento da luz dos bronquíolos com exsudato resultam em pequenos nódulos centrolobulares e em opacidades ramificadas (padrão de árvore em brotamento) (Fig. 14-2). A distribuição das anormalidades pode ser unilateral ou bilateral, assimétrica ou simétrica.
- Obstrução da luz dos bronquíolos, identificada principalmente na bronquiolite viral da infância, resulta em áreas de parênquima pulmonar, com atenuação e vascularização diminuídas em relação ao pulmão normal adjacente, o qual pode ter atenuação e vascularização normais ou aumentadas por causa do redirecionamento do fluxo sanguíneo caracterizando o padrão de atenuação (perfusão) em mosaico.
- A causa mais comum de bronquiolite infecciosa viral é o vírus sincicial respiratório; outras causas incluem adenovírus, vírus parainfluenza e vírus da influenza.

C. Broncopneumonia e Pneumonia

Radiografia e Tomografia Computadorizada de Tórax

- A broncopneumonia caracteristicamente progride da região centrolobular (ou seja, dos bronquíolos) para um envolvimento de todo o lóbulo pulmonar (consolidação lobular) seguido por um envolvimento da maior parte ou de todo o segmento pulmonar (consolidação subsegmentar e segmentar).
- Os achados da broncopneumonia na radiografia incluem áreas de consolidação esparsas ou confluentes, geralmente com bordas mal definidas, que podem ser unilaterais ou bilaterais, mas geralmente afetam mais de um lobo pulmonar (Fig. 14-3). Focos nodulares com 5-10 mm de diâmetro (conhecidos como nódulos do espaço aéreo ou nódulos acinares) podem também ser encontrados.

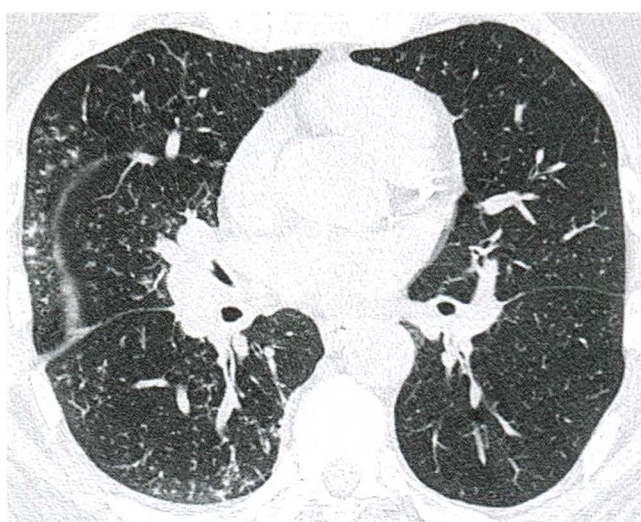

FIGURA 14-2. Bronquiolite viral. Imagem de TCAR demonstra nódulos centrolobulares e padrão de árvore em brotamento no pulmão direito.

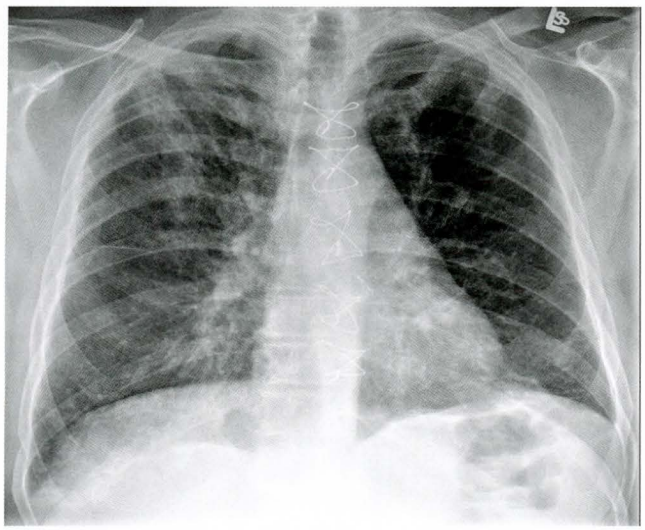

FIGURA 14-3. Broncopneumonia viral. Radiografia de tórax em PA mostra áreas de consolidação esparsas bilaterais, porém com maior extensão no lobo superior direito e alguns focos nodulares mal definidos com 5-10 mm de diâmetro (nódulos do espaço aéreo). Sinais de esternorrafia metálica.

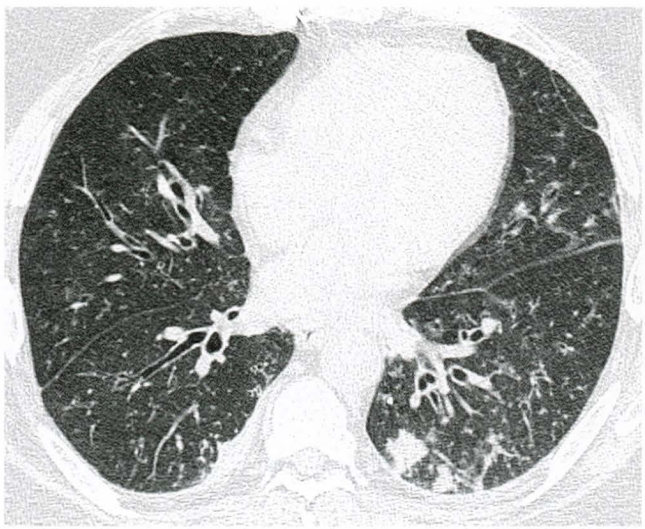

FIGURA 14-4. Bronquiolite e broncopneumonia viral. Imagem de TCAR demonstra nódulos centrolobulares e padrão de árvore em brotamento em ambos os pulmões e dois pequenos focos de consolidação consistentes com pneumonia lobular (broncopneumonia) no lobo inferior esquerdo.

- As manifestações da broncopneumonia na TCAR consistem em nódulos centrolobulares e padrão de árvore em brotamento (refletindo bronquiolite infecciosa), pequenos focos nodulares de consolidação com 5-10 mm de diâmetro (nódulos do espaço aéreo) e áreas lobulares, subsegmentares ou segmentares de opacidades com atenuação em vidro fosco e consolidação (Fig. 14-4).
- Em pacientes com pneumonia grave, a consolidação e as áreas de opacidades em vidro fosco podem se tornar difusas e resultar em síndrome de angústia respiratória aguda (SARA) (Fig. 14-5).
- Derrame pleural, geralmente pequeno, é frequente.
- Linfonodomegalia hilar ou mediastinal pode ser vista na TC e, ocasionalmente, na radiografia.
- Causas comuns de broncopneumonia viral incluem os vírus da influenza, parainfluenza, adenovírus, CMV e herpes simples.

D. Papel dos Métodos de Imagem

- O diagnóstico clínico de pneumonia baseia-se na presença de sintomas de doença aguda do trato respiratório inferior (principalmente tosse e dispneia), alterações no exame físico

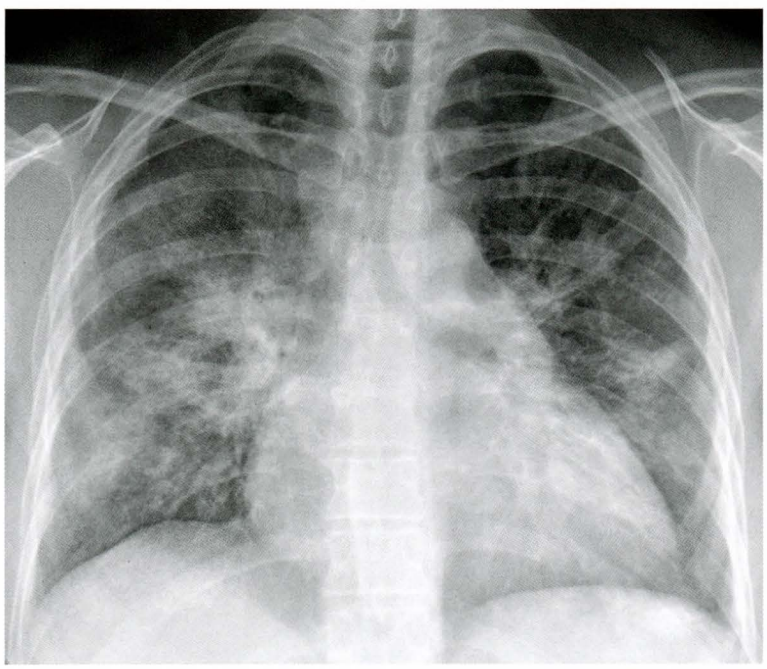

FIGURA 14-5. Broncopneumonia pelo vírus Influenza H1N1. Radiografia de tórax em PA demonstra áreas de consolidação esparsas e bilaterais.

do tórax e manifestações sistêmicas (principalmente febre e calafrios), os quais são corroborados pela presença de novas opacidades pulmonares detectadas na radiografia ou TC de tórax.

- A radiografia de tórax constitui o método de imagem de escolha na abordagem inicial do paciente com suspeita de bronquiolite ou pneumonia, por sua ótima relação custo-efetividade, baixas doses de radiação e ampla disponibilidade.
- A TC de tórax é de grande utilidade quando há dúvidas sobre a existência de anormalidades na radiografia, na presença de um quadro clínico exuberante associado à radiografia normal e na detecção de complicações.
- O principal papel dos exames de imagem no diagnóstico da pneumonia é a confirmação da presença de anormalidades parenquimatosas consistentes com o diagnóstico clínico. A radiografia e a TC têm valor limitado no diagnóstico da etiologia das pneumonias.

III. PRINCIPAIS PATÓGENOS PULMONARES VIRAIS

A. Vírus Influenza

- Os vírus influenza são classificados nos tipos A, B e C. O tipo A resulta em doença moderada a grave em todas as faixas etárias e pode causar epidemias e pandemias, afetando até animais (p. ex., aves silvestres, galinhas, patos e porcos); o tipo B afeta somente humanos, principalmente crianças, e causa epidemias leves; o tipo C não é epidêmico.
- O vírus da influenza (vírus da gripe) é bastante disseminado pelo mundo inteiro, produzindo epidemias anuais, com graus variados de gravidade. Os surtos de influenza tendem a ocorrer durante o inverno e afetam pacientes de todas as idades mas o risco de pneumonia grave é maior em crianças e em idosos.
- A infecção viral inicia-se pela ação da hemaglutinina viral que se liga na membrana celular, e a neuraminidase viral, que permite a liberação e a disseminação do vírus recém-produzido pela célula infectada. Conhecem-se pelo menos 16 hemaglutininas antigenicamente específicas (H1-H16) e nove neuraminidases (N1-N9). O vírus influenza A, que possui hemaglutinina H1, H2 ou H3 é o responsável pela maioria dos casos em humanos. A pandemia de 2009 foi causada pelo vírus influenza A H1N1 (vírus *da gripe suína*).
- Os sintomas mais comuns da gripe são febre, calafrios, dor de garganta, dores musculares, cefaleia, tosse e fadiga. Pneumonia resulta em agravamento da febre e da tosse e desenvolvimento de dispneia.
- A traqueíte e a bronquite geralmente não resultam em anormalidades na radiografia ou TC; em alguns casos a bronquite resulta em espessamento da parede brônquica.
- A bronquiolite manifesta-se com padrão reticulonodular na radiografia, nódulos centrolobulares e padrão de árvore em brotamento na TCAR.
- A broncopneumonia leve manifesta-se com pequenos focos nodulares com 5-10 mm de diâmetro e consolidação de alguns lóbulos pulmonares secundários.
- A broncopneumonia moderada resulta em áreas de consolidação esparsas ou confluentes, unilaterais ou bilaterais (Fig. 14-5).
- Os achados na TC da broncopneumonia pelo vírus H1N1 (gripe suína) observada na pandemia de 2009 consistiram em opacidades com atenuação em vidro fosco e consolidação numa distribuição predominantemente peribroncovascular e periférica semelhante à pneumonia em organização (BOOP) (Fig. 14-6). Nesses casos nódulos centrolobulares e o padrão de árvore em brotamento foram incomuns.
- Casos graves podem resultar em consolidação difusa com aspecto semelhante ao da SARA (Fig. 14-7).
- O padrão de broncopneumonia também pode ser causado por superinfecção bacteriana (mais frequentemente por *S. aureus* e, ocasionalmente, por *Streptococcus*).
- O derrame pleural é incomum.
- A remissão do quadro leva três semanas, em média.

B. Vírus Sincicial Respiratório

- O vírus sincicial respiratório é particularmente importante como causa de doença em lactentes e em crianças pequenas, sendo a causa mais comum de bronquiolite e pneumonia nos três primeiros anos de vida.
- A infecção no adulto geralmente é leve e limitada às vias respiratórias superiores, embora, ocasionalmente, possa resultar em bronquiolite e broncopneumonia principalmente em idosos e pacientes cronicamente enfermos ou imunodeficientes. Estima-se que cerca de 10% dos idosos internados em asilos desenvolvem infecção pelo vírus sincicial respiratório e, desses, 10% desenvolvem pneumonia.
- Em lactentes e crianças pequenas a bronquiolite viral tipicamente resulta em hiperinflação pulmonar. Outros achados comuns incluem espessamento da parede brônquica, infiltrado peribrônquico e atelectasias. Áreas de consolidação são identificadas quando a bronquiolite progride para broncopneumonia.
- No adulto, a bronquiolite viral pode estar associada a radiografia normal ou resultar em acentuação da trama pulmonar ou em padrão reticulonodular. Embora o padrão reticulonodular de pneumonia seja conhecido como pneumonia intersticial, esse padrão é causado predominantemente por bronquiolite e inflamação peribronquiolar. Os achados na TCAR consistem principalmente em pequenos nódulos centrolobulares e padrão de árvore em brotamento. Obstrução da luz dos bronquíolos, encontrada principalmente na bronquiolite viral da infância, resulta no padrão de atenuação (perfusão) em mosaico com redistribuição vascular.
- A broncopneumonia geralmente resulta em nódulos acinares e áreas de consolidação lobulares heterogêneas. Em casos mais graves, as áreas de consolidação se tornam mais extensas, confluentes e homogêneas.
- A distribuição pode ser unilateral ou bilateral assimétrica ou, menos frequentemente, simétrica.
- Sequelas de bronquiolite e broncopneumonia por vírus sincicial respiratório na infância incluem bronquiectasias, bronquiolite obliterante, síndrome de Swyer-James-McLeod e maior risco de infecções respiratórias recorrentes e exacerbação da asma.

C. Adenovírus

- Causa cerca de 5% a 10% das infecções respiratórias em crianças. Pode resultar em bronquiolite e broncopneumonia em adultos, afetando principalmente pacientes idosos, cronicamente enfermos ou imunodeficientes.

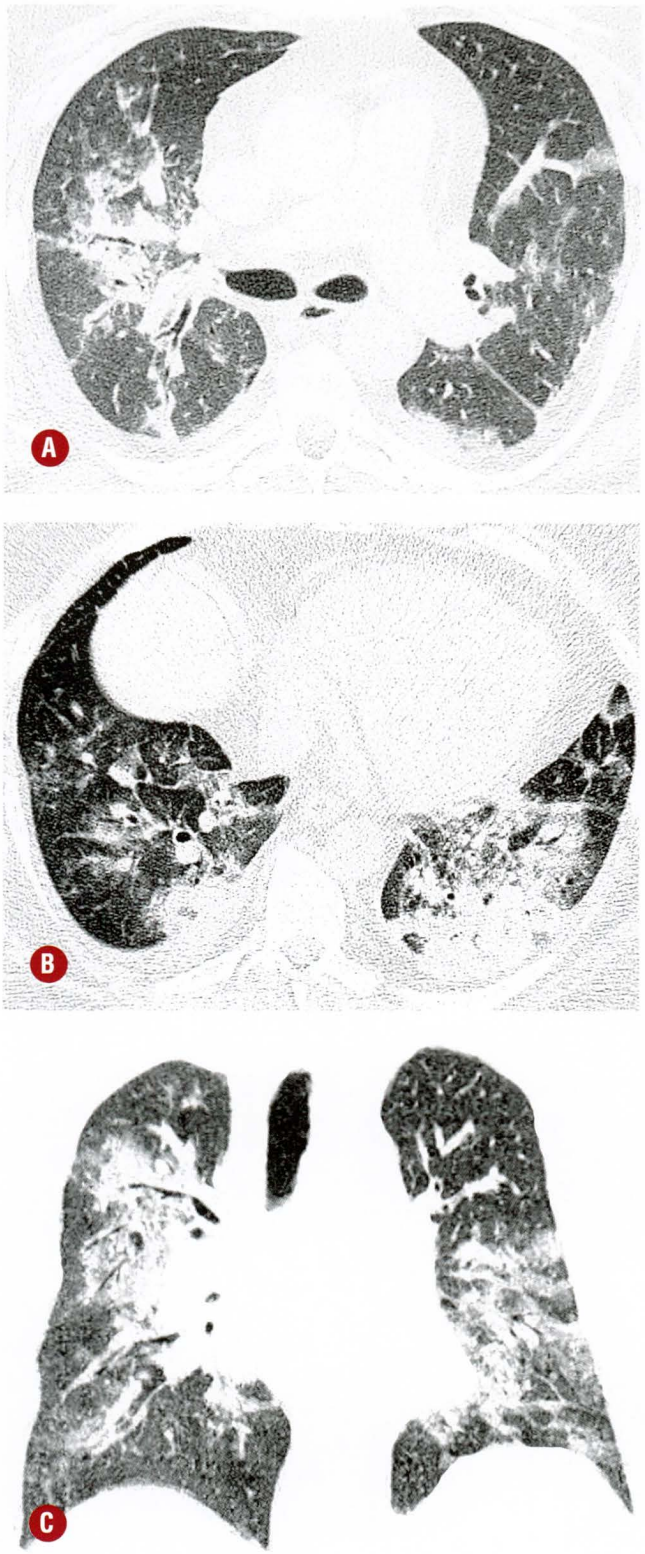

FIGURA 14-6. Broncopneumonia pelo vírus Influenza H1N1. Imagens axiais de TCAR ao nível do brônquio intermédio **(A)** e das bases pulmonares **(B)** e imagem de reformatação coronal **(C)** demonstram opacidades com atenuação em vidro fosco e áreas de consolidação bilaterais com distribuição predominantemente peribroncovascular e periférica. Pequeno derrame pleural bilateral.

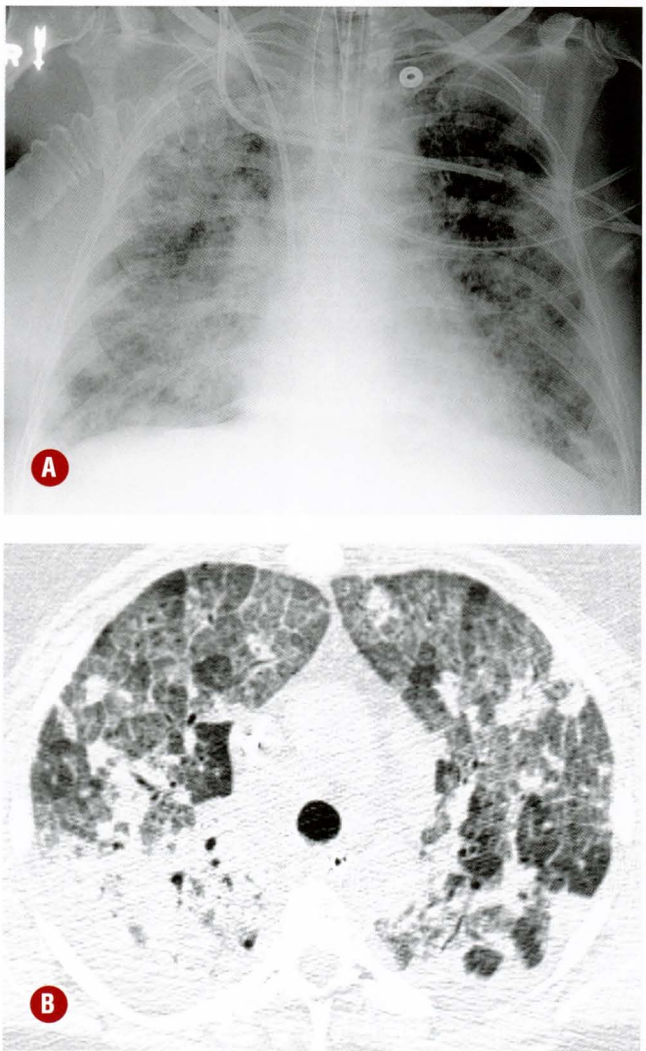

FIGURA 14-7. Broncopneumonia viral grave com síndrome de angústia respiratória aguda (SARA) pelo vírus Influenza. A, Radiografia de tórax em AP mostra múltiplas áreas esparsas de consolidação e pequeno derrame pleural bilateral. Presença de tubos endotraqueal e nasogástrico e cateter de acesso venoso central. **B**, Imagem de TCAR demonstra áreas lobulares de consolidação, além de extensas áreas de opacidades em vidro fosco nas regiões anteriores dos pulmões e consolidação nas regiões pulmonares posteriores.

- Em lactentes e crianças pequenas os achados radiológicos mais comuns consistem em hiperinflação pulmonar, infiltrado peribrônquico e áreas de consolidação refletindo a presença de bronquiolite e broncopneumonia.
- Sequelas de bronquiolite e broncopneumonia por adenovírus na infância incluem bronquiectasias, bronquiolite obliterante, síndrome de Swyer-James-McLeod e maior risco de infecções respiratórias recorrentes e exacerbação da asma.
- No adulto, a bronquiolite por adenovírus resulta em padrão reticulonodular na radiografia e de pequenos nódulos centrolobulares e padrão de árvore em brotamento na TCAR.
- A broncopneumonia resulta em nódulos acinares e áreas de consolidação lobular heterogênea que podem se tornar mais extensas, confluentes e homogêneas.

D. Vírus da Varicela

- O vírus da varicela (vírus varicela-zóster) pode se manifestar sob duas formas clínicas: (1) *varicela (catapora)*, representando a doença primária e geralmente disseminada em indivíduos previamente não infectados, e (2) herpes-zóster, representando a reativação de um vírus latente, sob forma de uma típica erupção cutânea unilateral em dermátomo.
- A maioria das pneumonias ocorre em associação à varicela. A incidência de pneumonia relacionada com varicela é de cerca de 15% em adultos e menos de 1% em crianças com varicela.
- Fatores de risco para pneumonia grave por varicela incluem crianças muito pequenas, gestantes, leucemia, linfoma e outras causas de imunodeficiência.
- O padrão radiológico característico consiste em opacidades nodulares múltiplas de 5 a 10 mm de diâmetro. As opacidades geralmente são bem definidas na periferia do pulmão, porém tendem a coalescer próximo aos hilos e nas bases pulmonares. Na TCAR os nódulos de consolidação frequentemente têm um halo de atenuação em vidro fosco (sinal do halo) (Fig. 14-8).
- A broncopneumonia pode progredir rapidamente para um padrão de pneumonia com múltiplas áreas de consolidação que se tornam confluentes.
- Pode haver aumento do tamanho dos linfonodos hilares, mas pode ser difícil detectá-los em virtude da contiguidade da consolidação no parênquima para-hilar.
- Derrame pleural não é comum e, quando presente, é de pequeno volume.
- Os achados da radiografia de tórax geralmente se resolvem em um período que varia de 10 dias a vários meses. Ocasionalmente, persistem em ambos os pulmões pequenos nódulos calcificados medindo de 1 a 3 mm de diâmetro, com predomínio nas zonas pulmonares inferiores. Os linfonodos hilares não costumam calcificar.

E. Citomegalovírus

- A infecção por CMV é comum, com 40% a 100% das populações adultas de várias partes do mundo mostrando soropositividade. A maioria das infecções é assintomática, sendo a única sequela a presença latente do vírus, que age como uma fonte potencial de reinfecção.
- O CMV raramente causa pneumonia comunitária, mas, em contrapartida, é causa relativamente comum de bronquiolite e pneumonia em pacientes imunodeficientes, principalmente após transplante de órgãos ou de células-tronco e em pacientes com SIDA.
- Os achados na radiografia incluem padrão reticulonodular e/ou áreas de consolidação esparsas ou confluentes, geralmente unilaterais ou bilaterais e assimétricas (Fig. 14-9). Outras manifestações na radiografia incluem pequenas opacidades nodulares e áreas de opacidades em vidro fosco. Pequeno derrame pleural pode ser observado em alguns pacientes.
- As manifestações mais frequentes na TCAR incluem nódulos centrolobulares, áreas de consolidação esparsas e opacidades com atenuação em vidro fosco (Fig. 14-10). A maioria dos pacientes tem mais de um desses padrões. Achados menos comuns incluem padrão de árvore em brotamento e presença de halo de atenuação vidro fosco em volta de pequenos nódulos (sinal do halo).

F. Herpesvírus (Herpes Simples)

- A pneumonia por herpes simples é incomum e ocorre principalmente em pacientes imunodeficientes, mas também pode ser encontrada em pacientes com queimaduras graves ou após cirurgia de grande porte. A maioria dos casos é decorrente de herpes simples tipo I.
- A pneumonia pode ocorrer como extensão de doença da mucosa da orofaringe ou por disseminação hematogênica de lesões orais, genitais ou cutâneas.
- As manifestações na radiografia e TC de tórax geralmente consistem em áreas de consolidação subsegmentares ou segmentares bilaterais esparsas. Outros achados incluem opacidades em vidro fosco e nódulos com 3 a 20 mm de diâmetro, com ou sem halo de atenuação em vidro fosco. Derrame pleural pode ser visto em cerca de 50% dos pacientes.

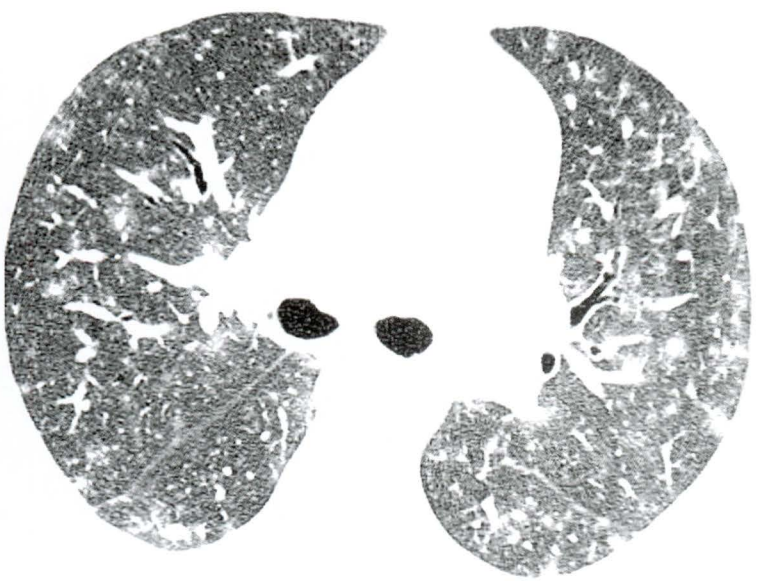

FIGURA 14-8. Pneumonia pelo vírus varicela-zóster. Imagem de TCAR demonstra múltiplos nódulos pulmonares com 3 a 10 mm de diâmetro, alguns com halo de atenuação de vidro fosco, associados a áreas esparsas de opacidades focais com atenuação em vidro fosco. Paciente do sexo masculino, 30 anos de idade, previamente hígido, que desenvolveu varicela e pneumonia por varicela-zóster. (Cortesia de Dr. Jaime Barbosa, Presidente Prudente, São Paulo.)

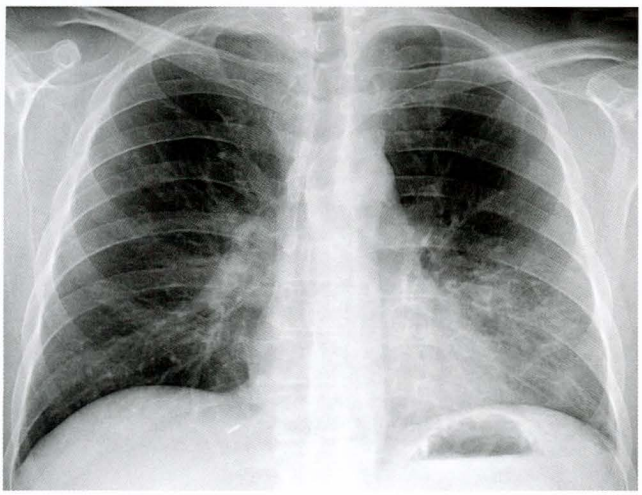

FIGURA 14-9. Pneumonia por citomegalovírus. Radiografia de tórax em PA mostra padrão reticulonodular e opacidades mal definidas na região pulmonar inferior esquerda.

■ Micoplasma

I. INTRODUÇÃO

Generalidades

Micoplasma é a denominação de um grupo de bactérias pequenas que não possuem paredes celulares e por isso não possuem forma definida. Apresentam características diferentes das outras bactérias e se aproximam às dos vírus. O organismo mais importante é o *M. pneumoniae*, causa mais comum de pneumonia comunitária em pacientes entre 5 e 20 anos de idade e responsável por cerca de 10% a 15% das pneumonias em adultos. Pode resultar em epidemias em escolas, prisões e guarnições militares.

Achados Clínicos e Laboratoriais

A infecção por *M. pneumoniae* geralmente é leve e manifesta-se com febre, cefaleia, dor de garganta e tosse improdutiva. Pneumonia extensa pode resultar em dispneia. Manifestações extrapulmonares ocorrem em cerca de 25% dos pacientes e incluem miringite, meningoencefalite, pericardite e anemia hemolítica.

O diagnóstico é baseado nos achados clínicos e radiológicos e na presença de títulos de anticorpos específicos contra *M. pneumoniae* aumentados (títulos de 1:64 ou mais), por meio de testes de fixação de complemento, imunofluorescência ou hemaglutinação passiva.

Achados Histológicos

A anormalidade pulmonar predominante na infecção por *Micoplasma* é a bronquiolite, caracterizada na histologia por infiltrado inflamatório na parede e presença de exsudato rico em neutrófilos na luz dos bronquíolos. Progressão para broncopneumonia resulta em inflamação peribronquiolar e áreas de consolidação lobulares, subsegmentares e segmentares. Manifestações histológicas menos comuns incluem dano alveolar difuso, pneumonia em organização, bronquiolite obliterante e bronquiectasias.

II. ACHADOS DE IMAGEM

Radiografia e Tomografia Computadorizada de Tórax

- A manifestação mais comum na radiografia é um padrão reticulonodular unilateral ou bilateral, que pode estar associado a áreas de consolidação unilaterais ou bilaterais esparsas ou, ocasionalmente, confluentes (Fig. 14-11).
- Pequenos nódulos centrolobulares e padrão de árvore em brotamento unilaterais ou bilaterais assimétricos, refletindo a presença de bronquiolite infecciosa, e espessamento da parede brônquica, relacionado com presença de bronquite, são os achados mais frequentes na TCAR (Fig. 14-12). Progressão para broncopneumonia manifesta-se como áreas lobulares, subsegmentares ou segmentares de opacidades com atenuação em vidro fosco ou consolidação.
- Acomete predominantemente os lobos inferiores.
- O aumento do tamanho dos linfonodos hilares é raro em adultos, mas ocorre em cerca de 30% a 50% das crianças.
- Derrames pleurais pequenos e unilaterais ocorrem em aproximadamente 20% dos pacientes.

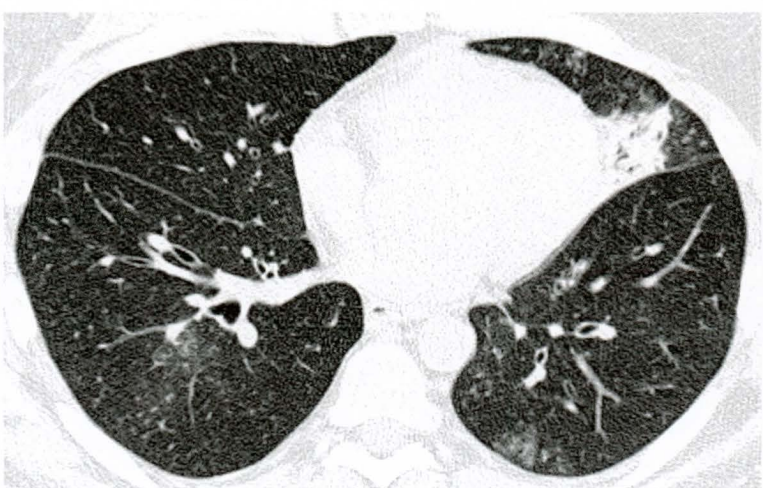

FIGURA 14-10. Broncopneumonia por citomegalovírus. Imagem de TCAR demonstra alguns nódulos centrolobulares e opacidades ramificadas (padrão de árvore em brotamento) esparsos nos lobos inferiores e na língula. Nota-se também pequeno foco de consolidação na língula.

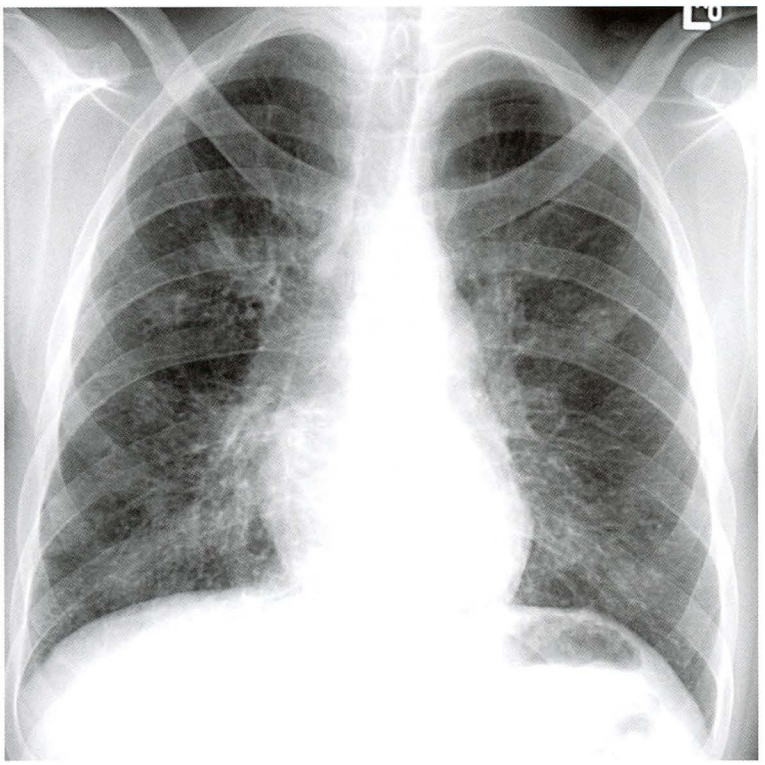

FIGURA 14-11. Broncopneumonia por micoplasma. Radiografia de tórax em PA mostra padrão reticulonodular bilateral com predomínio nas zonas pulmonares médias e inferiores.

- Embora a maioria dos pacientes se recupere completamente, um pequeno número, principalmente crianças, desenvolve bronquiolite obliterante e bronquiectasias, ocasionalmente associadas a hipertransparência pulmonar unilateral (síndrome de Swyer-James-McLeod).

III. DIAGNÓSTICO DIFERENCIAL

- A principal função dos métodos de imagem no diagnóstico da bronquiolite e da pneumonia pelo *M. pneumoniae* é a confirmação da presença de anormalidades consistentes com o diagnóstico clínico.
- A radiografia e a TC têm valor limitado no diagnóstico da etiologia das pneumonias.
- Os achados radiológicos da pneumonia por *M. Pneumoniae* são, em geral, indistinguíveis dos encontrados em infecções causadas por outras bactérias, vírus ou clamídia.

■ Clamídia

I. INTRODUÇÃO

Generalidades

Clamídia é a denominação de um grupo de bactérias pequenas exclusivamente intracelulares e que não crescem em meios de cultura artificiais. O organismo mais importante é o *C. pneumoniae*, causa relativamente comum de pneumonia comunitária, sendo responsável por cerca de 5% a 15% dos casos. Pneumonia por *C. pneumoniae* ocorre principalmente em crianças e adultos com doença pulmonar obstrutiva crônica (DPOC) ou fibrose cística. Ocasionalmente pneumonia também pode ser causada por *C. psitacci* (psitacose ou ornitose), uma zoonose associada a exposição de pássaros infectados (principalmente papagaios), ou por *C. trachomatis*.

Achados Clínicos e Laboratoriais

As manifestações clínicas mais frequentes são febre, dor de garganta e tosse improdutiva. Pneumonia extensa pode resultar em dispneia. Na maioria dos casos a pneumonia é relativamente leve e com baixa mortalidade. O diagnóstico pode ser confirmado com detecção do organismo no escarro ou lavado broncoalveolar pela imunofluorescência com anticorpo monoclonal ou PCR.

II. ACHADOS DE IMAGEM

Radiografia e Tomografia Computadorizada de Tórax

- Os achados de imagem podem ser os de bronquiolite infecciosa, broncopneumonia ou pneumonia lobar.
- A manifestação mais comum na radiografia é um padrão reticulonodular unilateral ou bilateral, que pode progredir para área focal de consolidação ou, menos frequentemente, áreas multifocais unilaterais ou bilaterais de consolidação.
- As áreas de consolidação podem ser esparsas, consistentes com broncopneumonia, sublobares ou lobares.
- Os achados na TCAR incluem pequenos nódulos centrolobulares unilaterais ou bilaterais assimétricos, padrão de árvore em brotamento e espessamento da parede brônquica. As áreas de opacidades em vidro fosco ou consolidação podem ser lobulares, subsegmentares, segmentares ou lobares.
- Derrame pleural, geralmente pequeno, é visto em cerca de 25% dos casos.

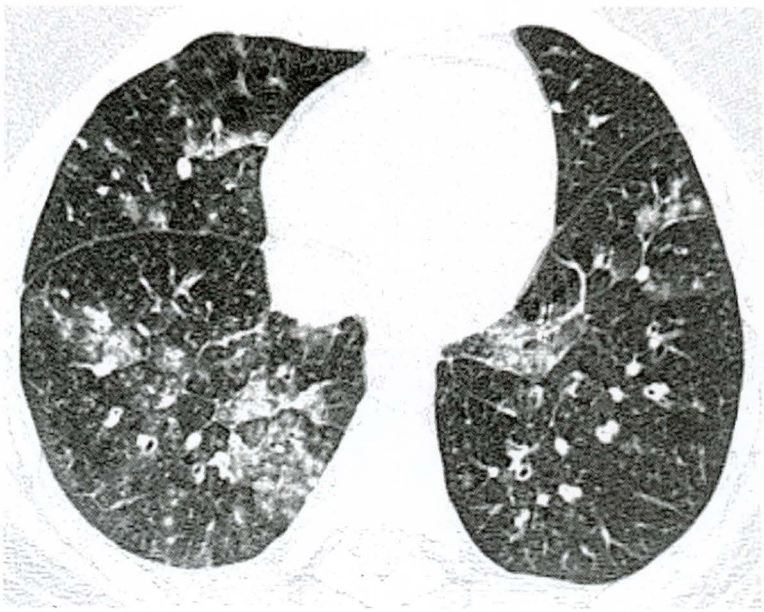

FIGURA 14-12. Broncopneumonia por micoplasma. Imagem de TCAR demonstra nódulos centrolobulares e padrão de árvore em brotamento com distribuição bilateral e assimétrica e algumas áreas esparsas de opacidades com atenuação em vidro fosco com distribuição lobular. Alguns brônquios dos lobos inferiores encontram-se preenchidos por secreção e com paredes espessadas.

III. DIAGNÓSTICO DIFERENCIAL

A principal função dos métodos de imagem no diagnóstico da infecção respiratória por clamídia é a confirmação da presença de anormalidades consistentes com o diagnóstico clínico. A radiografia e a TC têm valor limitado no diagnóstico diferencial entre pneumonia causada por clamídia e pneumonia causada por outros organismos.

LITERATURA RECOMENDADA

1. Agarwal PP, Cinti S, Kazerooni EA. Chest radiographic and CT findings in novel swine-origin influenza A (H1N1) virus (S-OIV) infection. AJR Am J Roentgenol 2009;193:1488-93.
2. Ajlan AM, Quiney B, Nicolaou S. Müller NL. Swine-Origin Influenza A (H1N1) viral infection: radiographic and CT findings. AJR Am J Roentgenol 2009;193:1494-9.
3. Blasi F, Tarsia P, Aliberti S, Cosentini R, Allegra L. Chlamydia pneumoniae and Mycoplasma pneumoniae. Semin Respir Crit Care Med 2005;26:617-24.
4. Cunha BA. The atypical pneumonias: clinical diagnosis and importance. Clin Microbiol Infect 2006;12 Suppl 3:12-24.
5. Escuissato DL, Gasparetto EL, Marchiori E, Rocha Gde M, Inoue C, Pasquini R, Müller NL. Pulmonary infections after bone marrow transplantation: high-resolution CT findings in 111 patients. AJR Am J Roentgenol 2005; 185:608-15.
6. Falsey AR. Respiratory syncytial virus infection in adults. Semin Respir Crit Care Med 2007; 28:171-81.
7. Figueiredo LTM. Pneumonias virais: aspectos epidemiológicos, clínicos, fisiopatológicos e tratamento. J Bras Pneumol 2009;35:899-906.
8. Franquet T, Lee KS, Müller NL. Thin-section CT findings in 32 immunocompromised patients with cytomegalovirus pneumonia who do not have AIDS. AJR Am J Roentgenol 2003; 181: 1059-63.
9. Gasparetto EL, Escuissato DL, Inoue C, Marchiori E, Müller NL. Herpes simplex virus type 2 pneumonia after bone marrow transplantation: high-resolution CT findings in 3 patients. J Thorac Imaging 2005;20:71-3.
10. Gasparetto EL, Escuissato DL, Marchiori E, Ono S, Frare e Silva RL, Müller NL. High-resolution CT findings of respiratory syncytial virus pneumonia after bone marrow transplantation. AJR Am J Roentgenol 2004;182:1133-7.
11. Ison MG, Fishman JA. Cytomegalovirus pneumonia in transplant recipients. Clin Chest Med 2005;26:691-705.
12. Kanne JP, Godwin JD, Franquet T, Escuissato DL, Müller NL. Viral pneumonia after hematopoietic stem cell transplantation: high-resolution CT findings. J Thorac Imaging 2007;22:292-9.
13. Kauppinen MT, Lahde S, Syrjala H. Roentgenographic findings of pneumonia caused by *Chlamydia pneumoniae*. A comparison with streptococcus pneumonia. Arch Intern Med 1996;156:1851-6.
14. Kim EA, Lee KS, Primack SL, et al. Viral pneumonias in adults: radiologic and pathologic findings. RadioGraphics 2002;22(Spec No):S137-S149.
15. Lee I, Kim TS, Yoon HK. *Mycoplasma pneumoniae* pneumonia: CT features in 16 patients. Eur Radiol 2006;16:719-25.
16. Marcos MA, Esperatti M, Torres A. Viral pneumonia. Curr Opin Infect Dis 2009; 22:143-7.
17. Nambu A, Saito A, Araki T, et al. Chlamydia pneumoniae: comparison with findings of *Mycoplasma pneumoniae* and *Streptococcus pneumoniae* at thin-section CT. Radiology 2006;238:330-8.
18. Nicholson KG, Wood JM, Zambon M. Influenza. Lancet 2003; 362:1733-45.
19. Oh YW, Effman EL, Godwin JD. Pulmonary infections in immunocompromised hosts: the importance of correlating the conventional radiologic appearance with the clinical setting. Radiology 2000;217:647-56.
20. Oikonomou A, Müller NL, Nantel S. Radiographic and high-resolution CT findings of influenza virus pneumonia in patients with hematologic malignancies. AJR Am J Roentgenol 2003;181: 507-11.
21. Okada F, Ando Y, Wakisaka M, Matsumoto S, Mori H. Chlamydia pneumoniae pneumonia and Mycoplasma pneumoniae pneumonia: comparison of clinical findings and CT findings. J Comput Assist Tomogr 2005;29:626-32.
22. Reittner P, Ward S, Heyneman L, Johkoh T, Müller NL. Pneumonia: high-resolution CT findings in 114 patients. Eur Radiol 2003;13:515-21.
23. Reittner P, Müller NL, Heyneman L, et al. Mycoplasma pneumoniae pneumonia: radiographic and high-resolution CT features in 28 patients. AJR Am J Roentgenol 1999;174:37-41.
24. Shorman M, Moorman JP. Clinical manifestations and diagnosis of influenza. South Med J 2003;96:737-9.
25. Waites KB, Talkington DF. Mycoplasma pneumoniae and its role as a human pathogen. Clin Microbiol Rev 2004;17:697-728.

CAPÍTULO 15

Fungos

Nestor L. Müller
C. Isabela S. Silva

Os fungos que afetam os pulmões podem ser divididos em dois grupos principais: endêmicos e oportunistas. Os fungos endêmicos são encontrados principalmente em áreas geográficas específicas e frequentemente infectam indivíduos saudáveis. Os exemplos mais importantes no Brasil são *Paracoccidioides braziliensis*, *Histoplasma capsulatum* e *Coccidioides posadasii*. Os microrganismos oportunistas tipicamente afetam hospedeiros imunocomprometidos ou com pulmões previamente doentes e incluem principalmente *Aspergillus fumigatus*, *Candida albicans*, *Cryptococcus neoformans* e *Pneumocystis jiroveci*. Esses microrganismos podem ser encontrados no mundo inteiro e são onipresentes no ambiente.

■ Paracoccidioidomicose (Blastomicose Sul-americana)

I. INTRODUÇÃO

Generalidades

A paracoccidioidomicose, causada pelo fungo *Paracoccidioides braziliensis*, é a micose sistêmica mais comum na América Latina, sendo encontrada principalmente em zonas rurais das regiões subtropicais. Apesar de ser uma doença sistêmica, predominam as formas pulmonares e cutaneomucosas. Os pulmões são comprometidos em cerca de 75% dos casos.

Achados Clínicos e Laboratoriais

A forma aguda geralmente acomete crianças e adultos jovens e manifesta-se principalmente com linfonodomegalia generalizada, hepatoesplenomegalia, febre, adinamia e perda de peso. A forma crônica é a mais comum, tem pico de incidência dos 30 aos 50 anos, e em cerca de 90% dos casos ocorre em homens. Os sintomas e sinais incluem tosse, expectoração, febre, dispneia, emagrecimento e acometimento cutâneo com úlceras de pele e lesões vegetantes.

Achados Histológicos

Os achados histológicos incluem granulomas, cavidades, infiltração inflamatória alveolar e ao longo dos septos interlobulares e fibrose. O diagnóstico pode ser confirmado pela caracterização do fungo em exame micológico ou histopatológico, a partir do escarro ou lavado broncoalveolar, ou por meio de biópsia ou raspado de lesões cutaneomucosas e biópsia de linfonodos.

II. ACHADOS DE IMAGEM

Radiografia e Tomografia Computadorizada de Tórax

- Nódulos e massas com ou sem escavação (60% a 90%) (Fig. 15-1).
- Micronódulos, nódulos centrolobulares e opacidades ramificadas (padrão de árvore em brotamento) (20% a 60%).
- Espessamento de septos interlobulares (pouco numerosos e esparsos pelo parênquima) (30% a 95%).

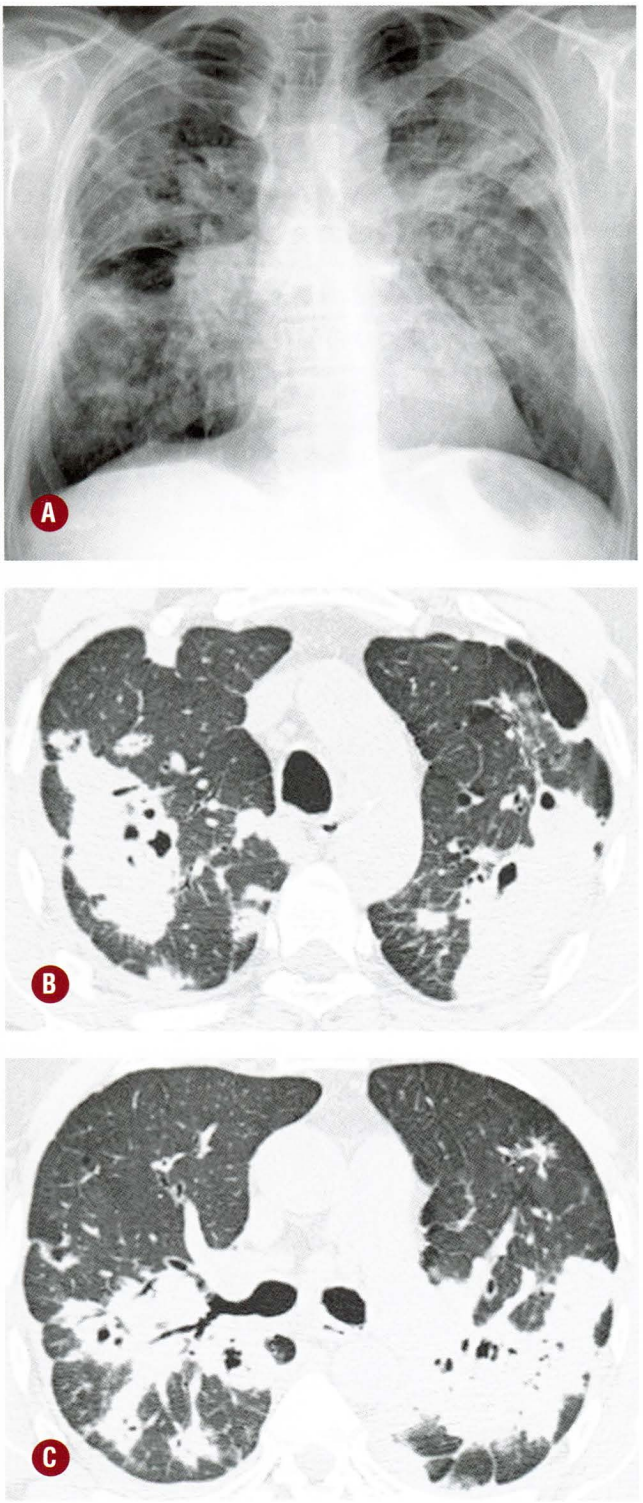

FIGURA 15-1. Paracoccidioidomicose. A, Radiografia de tórax em PA mostra opacidades nodulares mal definidas e áreas de consolidação bilaterais. Imagens de TCAR ao nível do arco aórtico **(B)** e dos brônquios principais **(C)** demonstram massas bilaterais com áreas de escavação associadas a nódulos irregulares. Nota-se também presença de enfisema. (Cortesia de Dr. Arthur Soares Souza Júnior, São José do Rio Preto, São Paulo.)

- Espessamento dos brônquios e do interstício peribroncovascular.
- Opacidades em vidro fosco (30% a 60%) e consolidação (10% a 30%) (Fig. 15-1).
- Opacidades reticulares e bandas parenquimatosas.
- Distorção parenquimatosa; bronquiectasias de tração.
- Aumento irregular do espaço aéreo (enfisema paracicatricial) (50% a 60%).
- Sinal do halo e sinal do halo invertido (Figs. 15-2 e 15-3).
- Os achados frequentemente envolvem todos os lobos pulmonares e tendem a predominar nas regiões posteriores.
- Linfonodomegalias mediastinais e hilares.
- Espessamento pleural (20% a 40%).

III. DIAGNÓSTICO DIFERENCIAL

- Nódulos escavados: tuberculose, histoplasmose, embolismo séptico, metástases.
- Nódulos e espessamento intersticial: tuberculose, silicose, sarcoidose, metástases.
- Opacidades em vidro fosco e consolidação: pneumonia, hemorragia etc.
- Consolidação e escavação: tuberculose, histoplasmose, metástases, embolismo séptico, aspergilose semi-invasiva.
- Sinal do halo invertido: pneumonia em organização, e menos comumente na tuberculose e sarcoidose.

■ Histoplasmose

I. INTRODUÇÃO

Generalidades

A histoplasmose é causada pelo *Histoplasma capsulatum*, um fungo encontrado principalmente em cavernas e solo contaminado com esterco de pássaros ou morcegos. A incidência da histoplasmose é mundial. No Brasil, a doença ocorre em todas as regiões, porém é mais frequente no estado do Rio de Janeiro. A infecção



FIGURA 15-2. Paracoccidioidomicose. Imagem de TC demonstrando nódulos irregulares com halo de atenuação em vidro fosco (sinal do halo) no pulmão direito e opacidade focal em vidro fosco no pulmão esquerdo. (Cortesia de Dr. Arthur Soares Souza Júnior, São José do Rio Preto, São Paulo.)



FIGURA 15-3. Paracoccidioidomicose. Imagem de TCAR demonstra opacidades focais em vidro fosco circundadas por anel de consolidação completo ou parcial (sinal do halo invertido). (Cortesia de Dra. Elza M. Cerqueira, Campinas, São Paulo.)

humana se dá por inalação. Os elementos infectantes, chegando aos alvéolos, resultam em pneumonite focal e daí se estendem até os linfonodos regionais, formando um complexo pulmonar bipolar, semelhante ao complexo de Gohn da tuberculose. A infecção primária geralmente regressa espontaneamente, mas pode progredir ou se disseminar para qualquer órgão.

Achados Clínicos e Laboratoriais

A histoplasmose pode ser classificada em três formas clinicorradiológicas: primária, crônica e sistêmica. A *histoplasmose primária* é assintomática em 90% dos casos; os sintomas mais comuns consistem em febre, cefaleia, calafrios e tosse. Na maioria dos casos os sintomas desaparecem espontaneamente em algumas semanas ou meses. Raramente progride para doença crônica, acometendo os pulmões ou mediastino, sendo os sintomas principais tosse e expectoração. A *histoplasmose crônica* ocorre com maior frequência em pacientes com doença pulmonar obstrutiva crônica (DPOC) ou bronquiectasias. A forma *sistêmica (disseminada)* é vista geralmente em pacientes imunocomprometidos, crianças e idosos. No Brasil, centenas de casos de histoplasmose disseminada foram observadas entre portadores da síndrome da imunodeficiência adquirida (SIDA), principalmente antes da introdução da terapia antirretroviral.

O diagnóstico de histoplasmose pode ser comprovado com identificação ou cultura do fungo no escarro, secreção traqueobrônquica, ou material de biópsia, com reação em cadeia da polimerase (PCR), ou com sorologia (técnica de radioimunoensaio, ensaio imunossorvente ligado à enzima [ELISA], imunodifusão em gel e fixação do complemento).



FIGURA 15-4. Histoplasmose aguda. Imagem de TCAR mostra consolidações focais no lobo superior esquerdo e pequeno foco de consolidação no lobo superior direito.

II. ACHADOS DE IMAGEM

Radiografia e Tomografia Computadorizada de Tórax

- Na maioria dos pacientes com histoplasmose aguda a radiografia de tórax é normal.
- O achado mais comum na radiografia e na TC consiste em consolidação focal ou multifocal mal definida frequentemente associada a linfonodomegalia hilar e/ou mediastinal (Fig. 15-4).
- Exposição aguda a um grande número de fungos, principalmente em cavernas, pode resultar em múltiplos nódulos pulmonares com 3-10 mm de diâmetro, com ou sem áreas de consolidação (Figs. 15-5 e 15-6).
- A manifestação mais frequente em pacientes assintomáticos é o nódulo solitário (histoplasmoma). O histoplasmoma geralmente tem 1 a 3 cm de diâmetro e densidade de partes moles ou calcificação central ou difusa. Quando calcificado, é comumente associado a linfonodo hilar ou mediastinal calcificado.
- Histoplasmose pulmonar crônica resulta em opacidades segmentares ou subsegmentares, lesões escavadas e áreas de fibrose nos ápices pulmonares indistinguíveis da tuberculose.

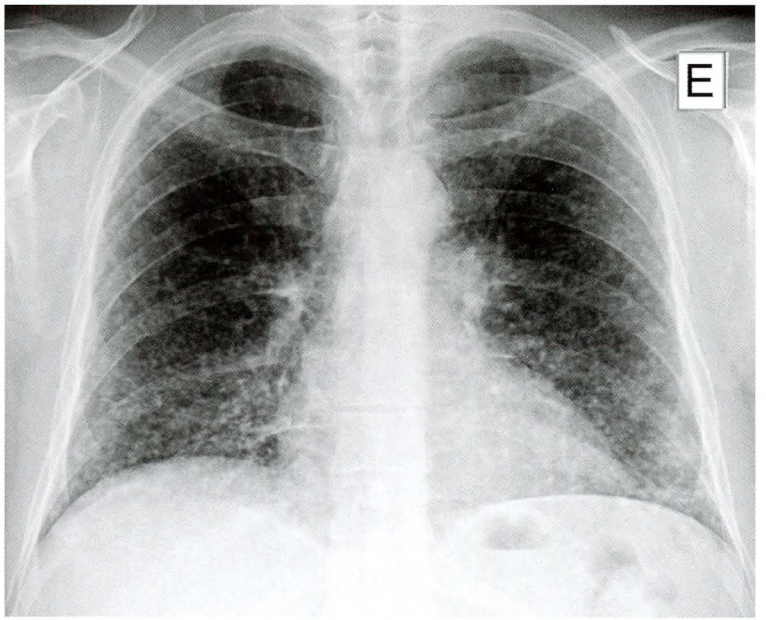

FIGURA 15-5. Histoplasmose aguda. Radiografia de tórax em PA mostra numerosos nódulos bilaterais com 3 a 10 mm de diâmetro.

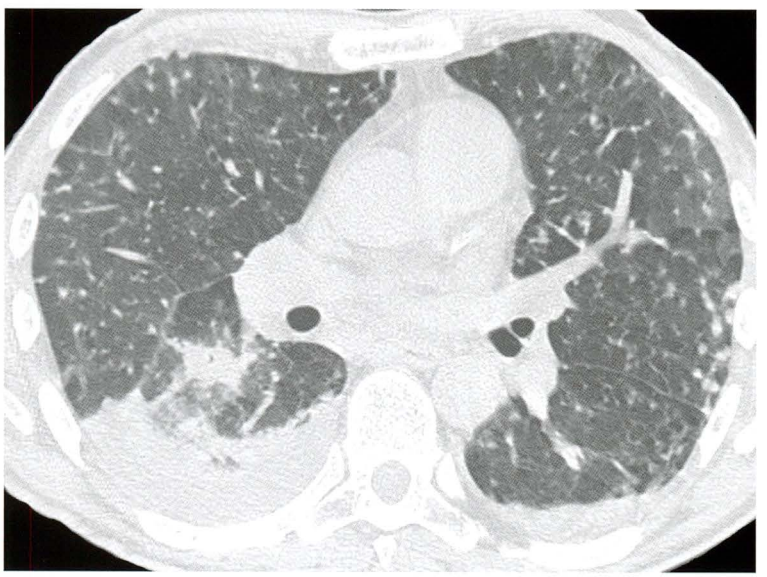

FIGURA 15-6. Histoplasmose aguda. Imagem de TCAR demonstrando numerosos nódulos pulmonares com 3 a 10 mm de diâmetro e áreas de consolidação nas regiões posteriores.

- O comprometimento do mediastino pode resultar em linfonodomegalia, massas mal definidas de tecido necrótico e fibrótico, massas calcificadas e mediastinite fibrosante com obstrução da veia cava superior e estreitamento de artérias e veias pulmonares e brônquios (Fig. 15-7).
- Histoplasmose disseminada resulta em micronódulos difusos (padrão miliar).

III. DIAGNÓSTICO DIFERENCIAL

- Nódulo pulmonar com densidade de partes moles: carcinoma broncogênico, tumor carcinoide, tuberculoma, hamartoma, metástase pulmonar.
- Nódulo pulmonar com foco(s) de calcificação: tuberculose, hamartoma, metástase pulmonar (osteossarcoma, condrossarcoma).
- Consolidação: pneumonia, tuberculose.
- Padrão miliar: tuberculose, criptococose, coccidioidomicose, metástases pulmonares (carcinoma papilífero de tireoide).
- Mediastinite fibrosante: tuberculose, doenças autoimunes, radioterapia.

■ Coccidioidomicose

I. INTRODUÇÃO

Generalidades

A coccidioidomicose é uma micose sistêmica causada pelos fungos dimórficos *Coccidioides immitis* e *Coccidioides posadasii*, encontrados em regiões áridas e semiáridas no sudoeste dos Estados Unidos, no norte do México, na América Central e no Nordeste do Brasil, principalmente Piauí e Ceará. O *C. immi-*

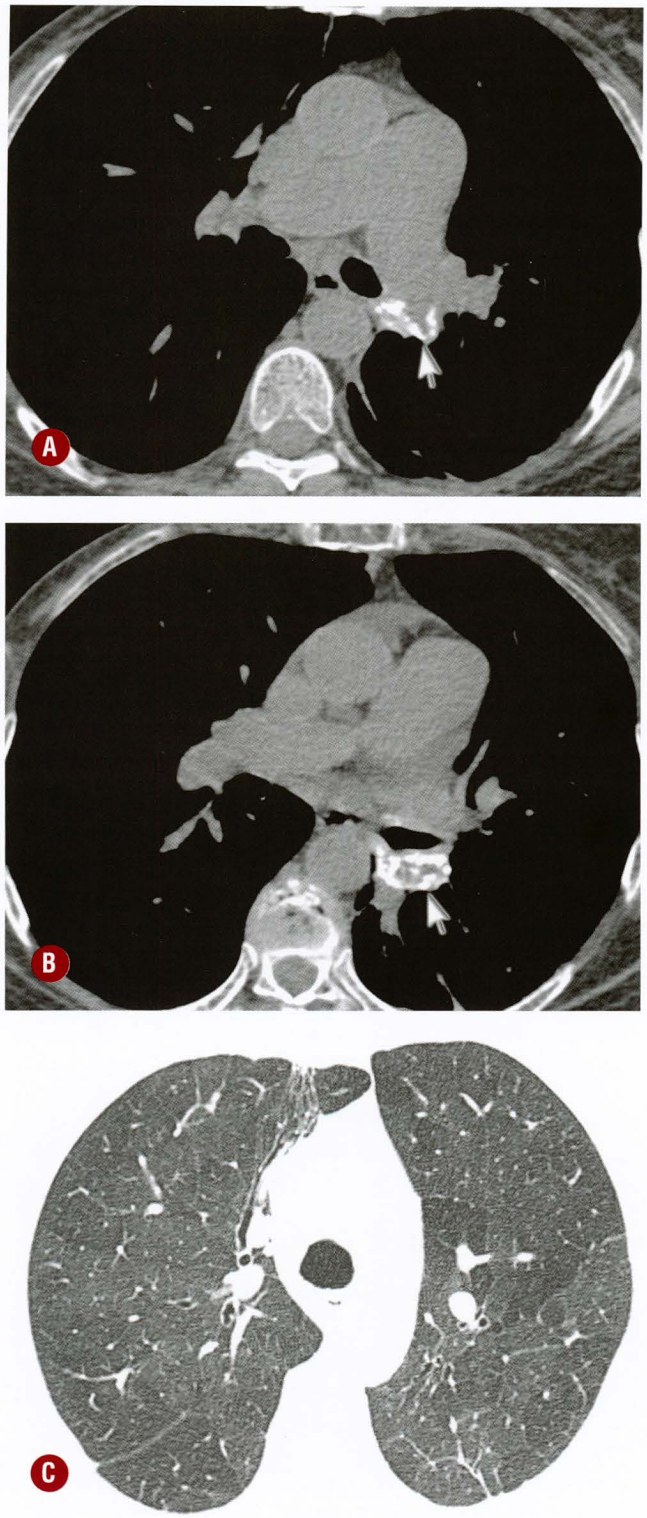

FIGURA 15-7. Histoplasmose: mediastinite fibrosante focal. Imagens de TCAR axiais sem contraste ao nível do brônquio principal esquerdo **(A)** e imediatamente inferior **(B)** mostram dilatação da artéria pulmonar principal e área de calcificação focal na região hilar esquerda (setas) que causa estenose da artéria pulmonar esquerda e espessamento da parede do brônquio. A janela de pulmão **(C)** mostra padrão de atenuação e perfusão em mosaico secundária a obstrução vascular.

tis corresponde aos fungos isolados nos Estados Unidos, e a espécie *C. posadasii* prevalece em todas as demais áreas endêmicas do continente americano, inclusive no Brasil, onde um dos maiores riscos de infecção por *C. posadasii* é a atividade de caçar e desentocar tatus. A doença é adquirida por inalação e geralmente apresenta-se como infecção benigna e de resolução espontânea. Em um pequeno número de indivíduos infectados pode resultar em quadros progressivos ou disseminação hematogênica.

Achados Clínicos e Laboratoriais

A coccidioidomicose manifesta-se sob três formas clínicas principais: pulmonar primária, pulmonar progressiva e disseminada. A forma aguda manifesta-se com febre, sudorese noturna, tosse e dor torácica do tipo pleurítica. Essa forma geralmente regride espontaneamente, mas em cerca de 5% a 10% dos pacientes evolui com lesões pulmonares residuais, tipicamente nódulos solitários ou cavidades de paredes finas, geralmente assintomáticas. Em uma pequena porcentagem de casos, principalmente em pacientes imunocomprometidos, os sintomas da primoinfecção não regridem após dois meses e podem resultar em doença pulmonar fibrocavitária semelhante à tuberculose, disseminação miliar pulmonar e disseminação para pele e sistema nervoso central.

O diagnóstico é baseado na demonstração de esférulas maduras, repletas de endósporos no escarro, lavado brônquico, líquido cefalorraquidiano, ou material de biópsia, ou na detecção de anticorpos.

II. ACHADOS DE IMAGEM

Radiografia e Tomografia Computadorizada de Tórax

- Nódulo sólido com 1-3 cm de diâmetro.
- Cavidade de paredes finas.
- Múltiplos nódulos e cavidades pulmonares.
- Padrão nodular miliar.
- Consolidação pulmonar focal ou multifocal aguda (Fig. 15-8).
- Consolidação crônica progressiva com lesões escavadas.
- Linfonodomegalias mediastinais e hilares (em menos de 25%).
- Derrame pleural (em menos de 25%).

III. DIAGNÓSTICO DIFERENCIAL

- Consolidação pulmonar focal ou multifocal aguda: pneumonia bacteriana.
- Nódulo: tuberculoma, histoplasmoma, carcinoma.
- Múltiplos nódulos e cavidades pulmonares: embolismo séptico, metástases.
- Nódulos miliares: tuberculose, criptococose, histoplasmose, metástases pulmonares (carcinoma papilífero de tireoide).
- Consolidação crônica progressiva com escavações: tuberculose, histoplasmose, paracoccidioidomicose.

■ Aspergilose

A aspergilose pulmonar é uma infecção fúngica tipicamente causada pelo *Aspergillus fumigatus* e geralmente adquirida pela

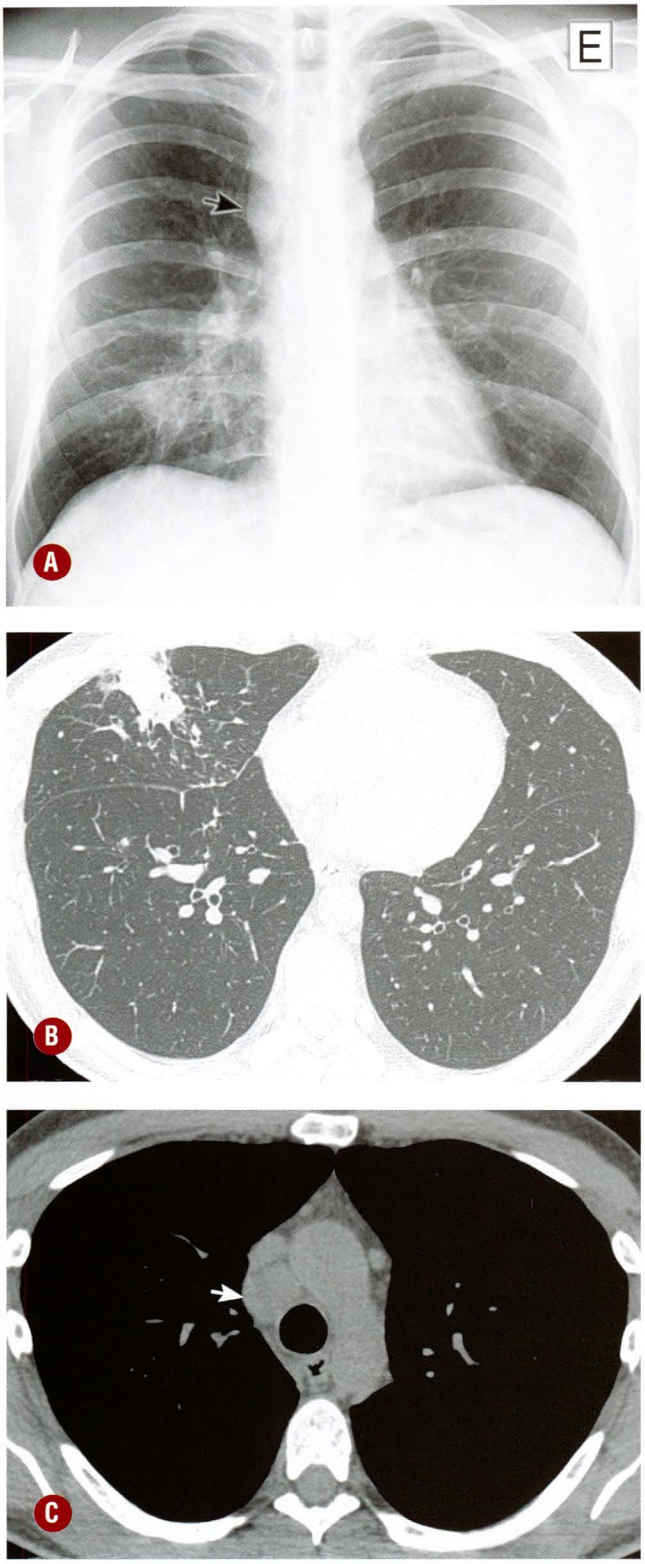

FIGURA 15-8. Coccidioidomicose. A, Radiografia de tórax em PA mostra consolidação na região pulmonar inferior direita e linfonodomegalia paratraqueal (seta). **B**, Imagem de TCAR fotografada com janela de pulmão demonstra consolidação focal no lobo médio. **C**, Imagem de TCAR fotografada para avaliação do mediastino mostra linfonodomegalia paratraqueal direita (seta).

inalação de microrganismos presentes no ambiente. Acomete indivíduos com anormalidades pulmonares subjacentes (p. ex., bronquiectasia, cavidade) e pacientes com hipersensibilidade ou imunocomprometidos. As manifestações clínicas, patológicas e radiológicas podem ser separadas em três formas principais: bola fúngica (aspergiloma), aspergilose broncopulmonar alérgica (ABPA) e aspergilose invasiva. Esta última forma, por sua vez, pode ser subdividida em angioinvasiva, broncopneumonia (invasiva das vias aéreas) e necrotizante crônica ("semi-invasiva"). Deve-se salientar que, embora esta classificação seja útil para entender as várias manifestações clínicas e radiológicas da doença, a aspergilose pulmonar pode apresentar grande espectro de apresentações e mais de uma forma pode ser encontrada no mesmo paciente. Por exemplo, em pacientes com pequeno grau de imunossupressão, tanto o aspergiloma como a ABPA podem progredir para invasão local e, raramente, aspergilose invasiva pode ocorrer em indivíduos aparentemente imunocompetentes.

■ A. Bola Fúngica (Aspergiloma)

I. INTRODUÇÃO

A bola fúngica (aspergiloma) é formada por um emaranhado de hifas fúngicas, fibrina, muco e restos celulares. Compromete tipicamente pacientes imunocompetentes que apresentam cavidades ou bronquiectasias decorrentes de tuberculose (associação mais comum), sarcoidose, granulomatose de Wegener ou outras doenças pulmonares.

Achados Clínicos e Laboratoriais

A maioria dos pacientes não tem sintomas relacionados com bola fúngica. O sintoma mais frequente é hemoptise, que pode ser intermitente e pequena ou volumosa e fatal. O diagnóstico geralmente é baseado nos achados radiológicos e evidência sorológica de *Aspergillus*. Precipitantes contra o *Aspergillus fumigatus* são positivos em 95% dos casos. Embora culturas de escarro sejam positivas em mais de 50% dos pacientes, esse teste não é sensível nem específico para o diagnóstico.

II. ACHADOS DE IMAGEM

Radiografia e Tomografia Computadorizada de Tórax

- Massa/nódulo ou opacidade esponjiforme contendo pequenos espaços aéreos no interior de uma cavidade pulmonar (Fig. 15-9), bronquiectasia ou cisto (p. ex., cisto broncogênico pulmonar).
- "Sinal do crescente aéreo" (espaço de ar que separa a massa/nódulo da parede da cavidade) (Fig. 15-9).
- Massa/nódulo tipicamente muda de posição em imagens obtidas em decúbitos diferentes.
- Espessamento focal da parede de uma cavidade.
- Espessamento pleural adjacente à cavidade.

III. DIAGNÓSTICO DIFERENCIAL PRINCIPAL

- Bola fúngica causada por outros fungos, aspergilose angioinvasiva, hematoma intracavitário, pneumonia necrotizante, abscesso pulmonar, cisto hidático, neoplasia.

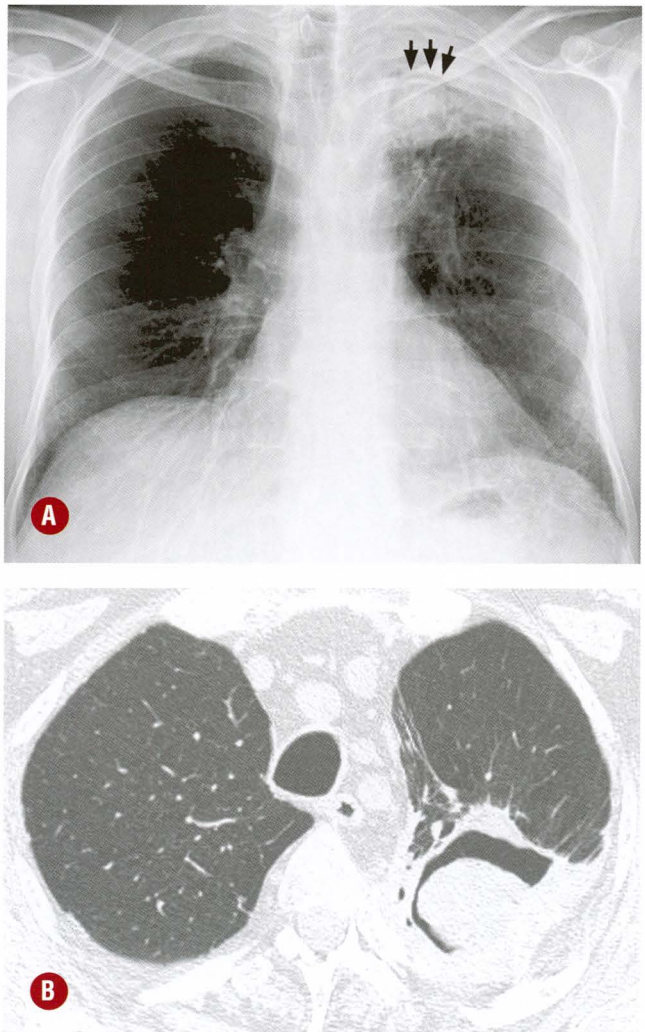

FIGURA 15-9. Bola fúngica (aspergiloma). Radiografia de tórax em PA **(A)** e imagem de TCAR dos lobos superiores **(B)** mostram cavidade no lobo superior esquerdo contendo massa e o sinal do crescente aéreo (setas em **A**). Notam-se também perda de volume com elevação do hilo esquerdo, espessamento apical e bronquiectasias no lobo superior esquerdo.

■ B. Aspergilose Broncopulmonar Alérgica (ABPA)

I. INTRODUÇÃO

Doença pulmonar incomum que reflete uma reação de hipersensibilidade ao *Aspergillus*, comprometendo quase exclusivamente indivíduos asmáticos e alguns pacientes com fibrose cística. Na ABPA, o *Aspergillus* prolifera nas vias aéreas centrais, ocasionando respostas imunológicas dos tipos I e III (IgE e IgG), que induzem a formação de bronquiectasias e tampões mucosos ricos em hifas fúngicas e células inflamatórias, sobretudo eosinófilos. Raramente pode progredir para aspergilose semi-invasiva ou invasiva.

Achados Clínicos e Laboratoriais

Sintomas progressivos de asma, como sibilos, dispneia, febre baixa e escarro com coloração castanha ou, ocasionalmente, com tampões de muco. O diagnóstico pode ser confirmado pela presença de eosinofilia no sangue periférico (> 1.000/mm^3) e no escarro, IgE sérica > 1.000 ng/ml, IgE e IgG específicas para *Aspergillus fumigatus*, precipitantes contra *Aspergillus fumigatus* e achados histológicos característicos em fragmentos obtidos por broncoscopia.

II. ACHADOS DE IMAGEM

Radiografia e Tomografia Computadorizada de Tórax

- A manifestação inicial frequentemente consiste em focos migratórios e transitórios de consolidação relacionados com infiltração eosinofílica do parênquima pulmonar.
- Com a progressão da doença e o desenvolvimento de dilatação brônquica e impacção mucoide, podem ser observadas opacidades ramificando-se em Y e em V ("dedo de luva") (Fig. 15-10).
- Impacção mucoide com densidade elevada (30%) na TC (Fig. 15-10) decorrente do depósito de sais de cálcio.
- Bronquiectasia varicosa e cística segmentar e subsegmentar (central) na TCAR.
- Tende a afetar principalmente os lobos superiores.
- Espessamento das paredes brônquicas.
- Nódulos centrolobulares e opacidades centrolobulares lineares ou ramificadas (aspecto de "árvore em brotamento") na TCAR.
- Atelectasia.
- Padrão de atenuação e perfusão em mosaico na inspiração na TCAR e aprisionamento aéreo à expiração.

III. DIAGNÓSTICO DIFERENCIAL PRINCIPAL

- Bronquiectasia cilíndrica e impacção mucoide em asma não associada a ABPA, fibrose cística, aspergilose invasiva das vias aéreas, granulomatose broncocêntrica.
- Embora bronquiectasia cilíndrica possa ser observada em pacientes com asma sem ABPA, a presença de bronquiectasias varicosas e/ou císticas deve sugerir o diagnóstico de ABPA.

■ C. Aspergilose Pulmonar Angioinvasiva

I. INTRODUÇÃO

A aspergilose pulmonar é caracterizada como angioinvasiva nos casos em que existe infiltração tecidual pelo *Aspergillus*, com invasão de pequenas artérias, necrose do parênquima pulmonar acometido e hemorragia no parênquima adjacente. É encontrada tipicamente em indivíduos imunocomprometidos, sendo comum em neutropênicos graves com leucemia, após transplante de medula óssea, indivíduos que fazem uso de imunossupressores e/ou corticosteroides, pacientes transplantados de órgãos ou portadores de neoplasias. Apresenta prognóstico ruim, necessitando de tratamento apropriado precoce.

Achados Clínicos e Laboratoriais

Pode afetar pacientes imunocomprometidos de todas as idades. Os sintomas mais comuns são febre, tosse e dispneia. A maioria dos pacientes tem neutropenia e plaquetopenia, o que

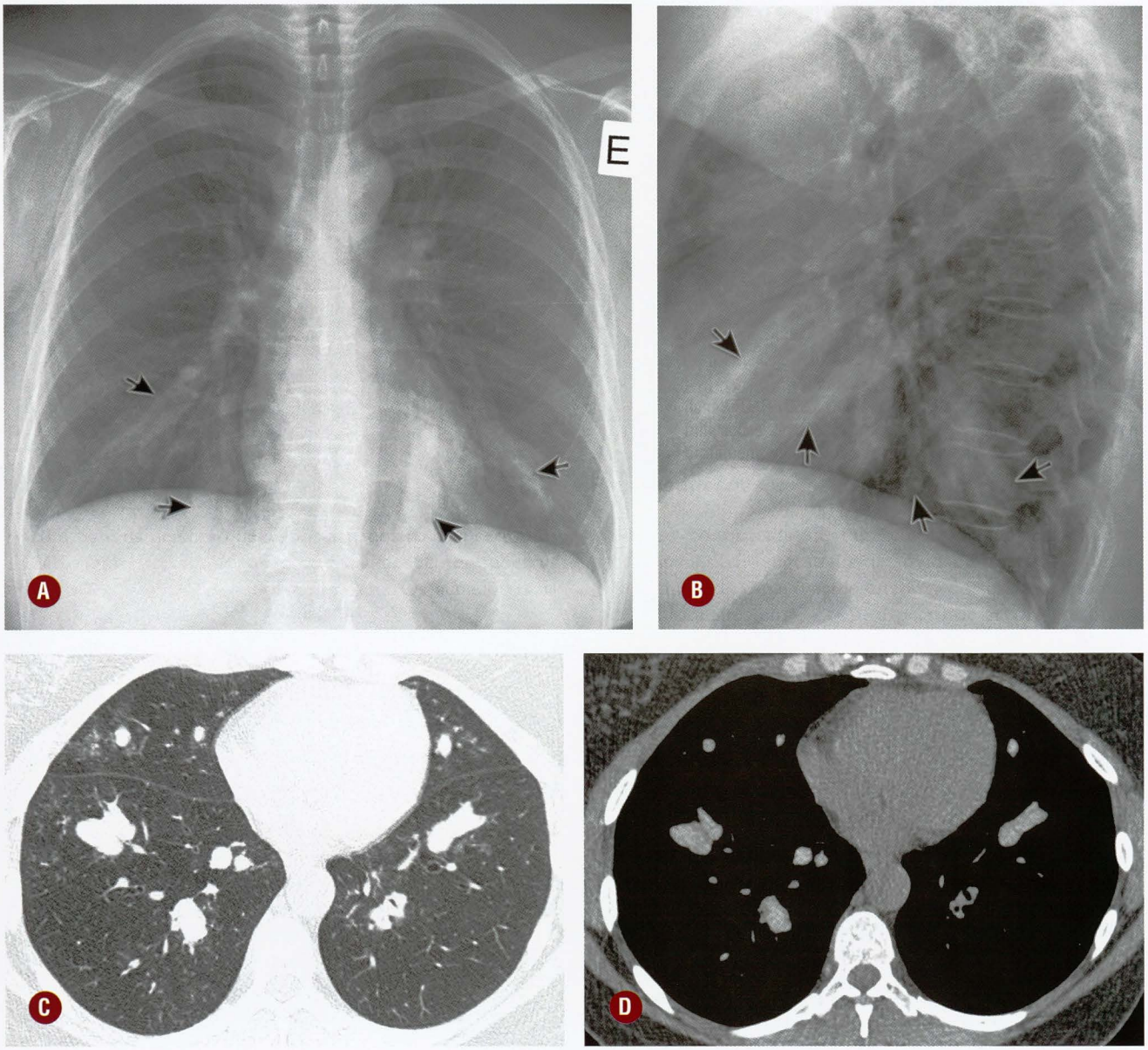

FIGURA 15-10. Aspergilose broncopulmonar alérgica (ABPA) em paciente asmático. Radiografias de tórax em PA **(A)** e perfil (B) e imagem de TCAR fotografada com janela de pulmão mostram opacidades tubulares por vezes ramificadas em Y e em V (aspecto de "dedo de luva") (setas em **A** e **B**) nos lobos médio e inferiores e na língula. O acometimento bronquiolar resulta em nódulos centrolobulares **(C)**. Imagem de TCAR **(D)** (aspecto de fotografada com janela para avaliação do mediastino mostra atenuação elevada da impacção mucoide típica de ABPA.

geralmente impossibilita a biópsia pulmonar. A lavagem broncoalveolar é geralmente negativa. O diagnóstico muitas vezes é presuntivo e baseado na presença de neutropenia grave, febre e nódulos pulmonares com sinal do halo na TC.

II. ACHADOS DE IMAGEM

Radiografia e Tomografia Computadorizada de Tórax

- Opacidades nodulares de limites imprecisos na radiografia (Fig. 15-11).
- Nódulos circundados por halo de atenuação em vidro fosco que traduz hemorragia ("sinal do halo") na TCAR (Fig. 15-11). Identificados na fase inicial da doença.
- Consolidações cuneiformes com base pleural.
- Nódulos escavados com o "sinal do crescente aéreo" (achado um pouco mais tardio em casos com evolução favorável).
- Os nódulos com sinal do halo e consolidações cuneiformes com base pleural representam áreas localizadas de necrose pulmonar.

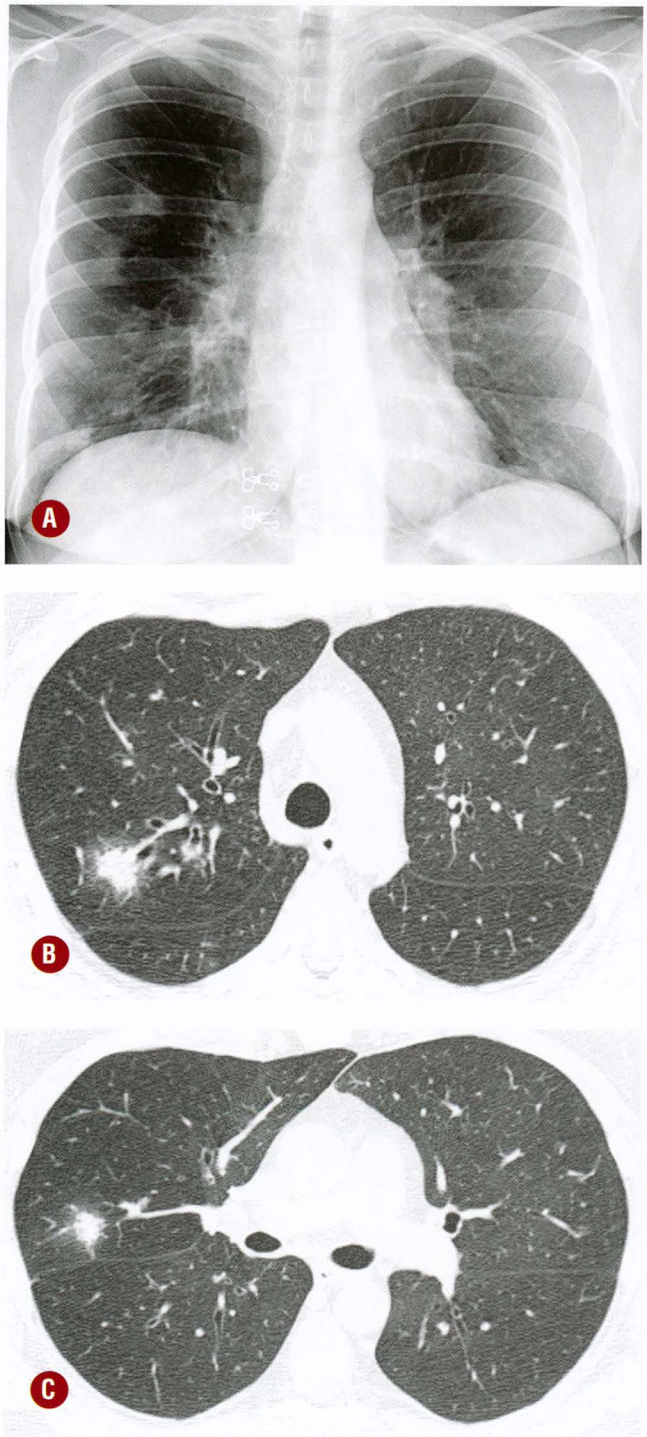

FIGURA 15-11. Aspergilose pulmonar angioinvasiva. A, Radiografia de tórax em PA mostrando opacidades nodulares mal definidas no pulmão direito. Imagens de TCAR ao nível do arco aórtico **(B)** e brônquio intermédio **(C)** demonstrando nódulos com sinal do halo no lobo superior direito.

III. DIAGNÓSTICO DIFERENCIAL PRINCIPAL

- Nódulos escavados: embolismo séptico, granulomatose de Wegener, metástase, nódulo necrobiótico.
- Sinal do halo: candidíase, pneumonia por citomegalovírus, pneumonia por varicela, paracoccidioidomicose, psitacose, mucormicose, sarcoma de Kaposi, adenocarcinoma de pulmão, vasculites (granulomatose de Wegener, síndrome de Churg-Strauss) e metástases hemorrágicas (principalmente angiossarcoma e coriocarcinoma).

■ D. Aspergilose Invasiva das Vias Aéreas

I. INTRODUÇÃO

Generalidades

Caracteriza-se histologicamente pela presença de *Aspergillus* além da membrana basal da via aérea. Extensão para o parênquima adjacente pode ser encontrado. Pode manifestar-se como traqueobronquite aguda, bronquiolite ou broncopneumonia. Da mesma forma que a aspergilose angioinvasiva, ocorre principalmente em pacientes imunocomprometidos com neutropenia grave.

Achados Clínicos e Laboratoriais

Os sintomas mais comuns são febre, tosse e dispneia. A maioria dos pacientes tem neutropenia e plaquetopenia. A lavagem broncoalveolar é geralmente positiva, permitindo o diagnóstico.

II. ACHADOS DE IMAGEM

Radiografia e Tomografia Computadorizada de Tórax

- A radiografia pode ser normal ou mostrar opacidades nodulares mal definidas, opacidades em vidro fosco e consolidações unilaterais ou bilaterais esparsas.
- TCAR em pacientes com bronquiolite por *Aspergillus* demonstra nódulos centrolobulares e opacidades centrolobulares lineares ou ramificadas (aspecto de "árvore em brotamento") (Fig. 15-12).
- Broncopneumonia manifesta-se na TCAR como opacidades em vidro fosco ou consolidações lobulares, subsegmentares ou confluentes, unilaterais ou bilaterais.

III. DIAGNÓSTICO DIFERENCIAL PRINCIPAL

- Bronquiolite e broncopneumonia de qualquer causa.

■ E. Aspergilose Necrotizante Crônica

I. INTRODUÇÃO

Também conhecida como aspergilose semi-invasiva, representa uma infecção indolente, lentamente progressiva, caracterizada por inflamação granulomatosa, necrose e fibrose. Trata-se de uma doença incomum que ocorre tipicamente em pacientes com imunossupressão leve (p. ex., idosos, diabéticos, pacientes em tratamentos com corticoide), que apresentam doença pulmonar crônica tipo fibrose, DPOC, tuberculose ou pneumoconiose. Geralmente acomete indivíduos de meia-idade e idosos.

Achados Clínicos e Laboratoriais

A maioria dos pacientes apresenta sintomas pulmonares ou sistêmicos inespecíficos, com duração de um a seis meses, in-



FIGURA 15-12. Aspergilose invasiva das vias aéreas. Imagem de TCAR demonstrando nódulos centrolobulares e padrão de árvore em brotamento nos lobos inferiores e na língula.

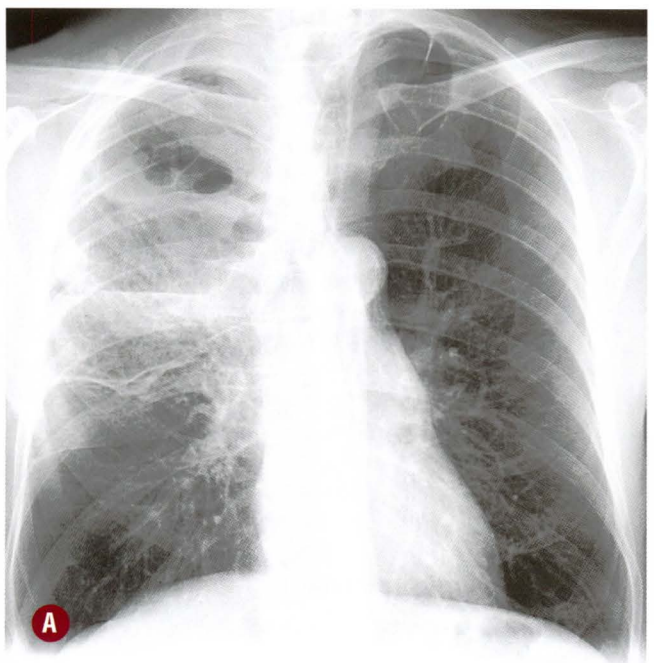



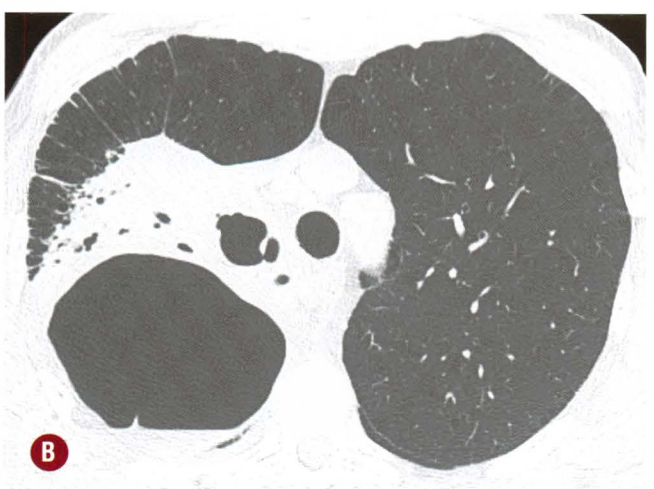

FIGURA 15-13. Aspergilose necrotizante crônica. Radiografia de tórax em PA **(A)** e imagens de TCAR axial **(B)** e reformatação coronal **(C)** demonstram opacidades em vidro fosco, consolidação e cavidades no lobo superior direito. A maior cavidade apresenta nível líquido.

cluindo principalmente tosse, expectoração, dor torácica, febre e emagrecimento. Hemoptise e dispneia podem ocorrer, mas são raras. O diagnóstico definitivo requer biópsia pulmonar com demonstração de invasão do tecido pulmonar por hifas de *Aspergillus* sp., associada à presença de culturas positivas dessas amostra. Quando não há confirmação histopatológica, o diagnóstico é baseado em achados clinicorradiológicos compatíveis, associados ao crescimento de *Aspergillus* sp. em cultura de escarro e/ou amostras broncoscópicas e/ou punções transtorácicas, além da exclusão de outras doenças, como TB e histoplasmose crônica, e resposta clínica à terapia antifúngica específica. A dosagem de anticorpos séricos e o teste cutâneo com antígenos para *Aspergillus* sp. podem auxiliar, mas não são diagnósticos.

II. ACHADOS DE IMAGEM

Radiografia e Tomografia Computadorizada de Tórax

- Consolidações parenquimatosas uni ou bilaterais, geralmente nos lobos superiores (Fig. 15-13).
- Cavidades de paredes espessas.
- Aspergiloma no interior de lesão escavada (em cerca de 50%).
- Espessamento pleural adjacente.
- Os achados tendem a progredir lentamente durante meses.

III. DIAGNÓSTICO DIFERENCIAL PRINCIPAL

- Tuberculose, histoplasmose crônica, carcinoma.

■ Candidíase

I. INTRODUÇÃO

Generalidades

A candidíase pode ser causada por vários fungos do gênero *Candida*, geralmente *C. albicans*. Os microrganismos são saprófitas humanos habituais, sendo normalmente encontrados no aparelho gastrointestinal e nas regiões mucocutâneas. A infecção pulmonar é incomum e observada principalmente em pacientes debilitados e imunodeficientes, muitas vezes na vigência de terapia com antibióticos, corticosteroides ou imunossupressores.

Achados Clínicos e Laboratoriais

Os sinais e sintomas da candidíase pulmonar são inespecíficos e incluem tosse, expectoração purulenta e hemoptise. Muitos pacientes têm evidência de comprometimento de outros órgãos e tecidos.

II. ACHADOS DE IMAGEM

Radiografia e Tomografia Computadorizada de Tórax

- A radiografia mostra opacidades nodulares de alguns milímetros a 3 cm de diâmetro e áreas unilaterais ou bilaterais de consolidação subsegmentar ou segmentar.
- A TC mostra nódulos pulmonares com ou sem halo de vidro fosco (sinal do halo) e focos lobulares, subsegmentares, ou segmentares de opacidades em vidro fosco ou consolidação (Fig. 15-14).
- Evidência de comprometimento de outros órgãos, incluindo fígado, baço e rins (Fig. 15-14).

III. DIAGNÓSTICO DIFERENCIAL

- Causas de nódulos pulmonares com ou sem halo de atenuação em vidro fosco.
- Focos lobulares, subsegmentares ou segmentares de opacidades em vidro fosco ou consolidação: aspergilose angioinvasiva, broncopneumonia.

■ Criptococose

I. INTRODUÇÃO

Generalidades

Criptococose é uma infecção micótica causada por duas espécies do fungo *Cryptococcus*: *C. neoformans*, que causa infecção em indivíduos imunocomprometidos, e *C. gattii*, que afeta hospedeiros imunocompetentes. O *C. neoformans* é encontrado em

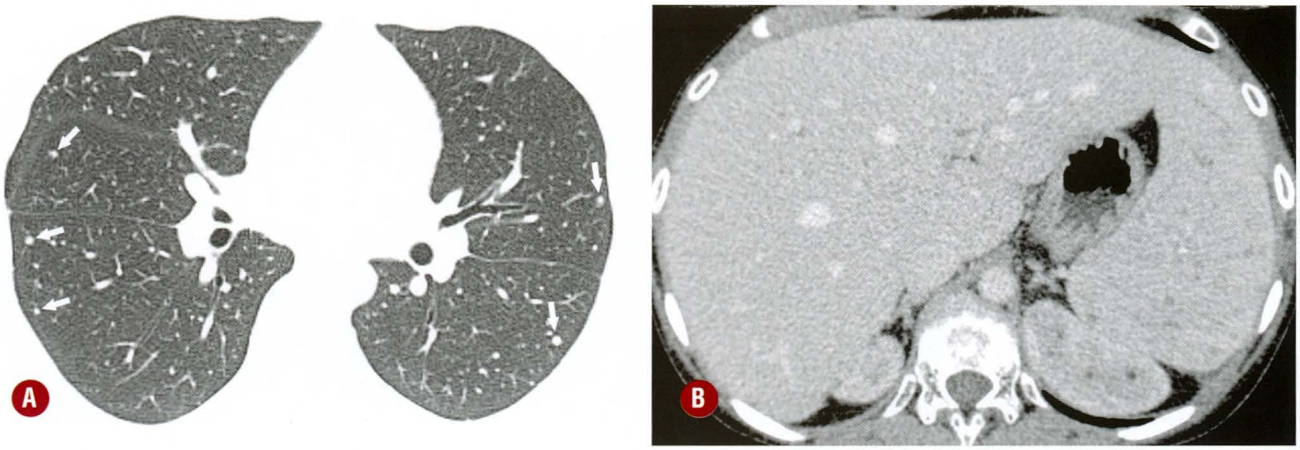

FIGURA 15-14. Candidíase disseminada. A, Imagem de TCAR do tórax mostra pequenos nódulos pulmonares bilaterais (setas). **B,** Imagem de TC do abdome com contraste iodado intravenoso demonstra pequenos nódulos hipodensos no baço e rim esquerdo associados a hepatomegalia.

todo o mundo associado a excretas de pombos e em ocos de árvores. A infecção ocorre principalmente em pacientes com SIDA (80% dos casos) e, também, naqueles com imunossupressão associada a doença de Hodgkin, lúpus eritematoso sistêmico, ou tratamento com corticoide ou outras drogas imunossupressoras. O *C. neoformans* tem predileção pelo sistema nervoso central, podendo acometer também pele ou outros órgãos, incluindo o pulmão. O *C. gattii* é encontrado em regiões tropicais e subtropicais (Austrália, África, Américas, inclusive Brasil), primariamente associado a eucaliptos. A infecção é geralmente limitada aos pulmões, mas também pode resultar em massas inflamatórias (criptococomas) e sequelas neurológicas.

Achados Clínicos e Laboratoriais

Os sintomas em pacientes imunocomprometidos resultam principalmente de meningite e meningoencefalite e são associados a alta positividade nos exames do liquor e hemocultura. A infecção pulmonar pode ser assintomática ou se apresentar como pneumonia aguda com febre, tosse produtiva e dor torácica. A identificação histológica da criptococose é realizada pelas técnicas histoquímicas básicas e especiais (p. ex., Gomori-Grocott, mucicarmim de Mayer).

II. ACHADOS DE IMAGEM

Radiografia e Tomografia Computadorizada de Tórax

- Nódulo solitário ou nódulos múltiplos; massa pulmonar.
- Nódulo ou massa escavada (mais comum em jovens) (Fig. 15-15).
- Nódulos miliares (doença disseminada).
- Consolidação focal ou multifocal.
- Linfonodomegalia.

III. DIAGNÓSTICO DIFERENCIAL

- Massa pulmonar e consolidação: neoplasia pulmonar, granulomatose de Wegener, pneumonias bacterianas, coccidioidomicose.

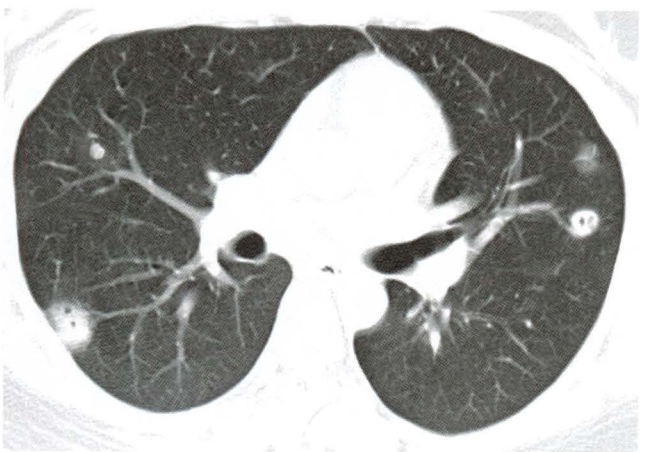

FIGURA 15-15. Criptococose. Imagem de TC de tórax mostrando nódulos pulmonares bilaterais com pequenas escavações.

- Nódulos miliares: tuberculose, coccidioidomicose, histoplasmose, metástases pulmonares (carcinoma papilífero de tireoide).

■ *Pneumocystis jiroveci*

I. INTRODUÇÃO

Generalidades

A infecção pulmonar causada pelo fungo *Pneumocystis jiroveci*, anteriormente denominado *Pneumocystis carinii*, acomete indivíduos imunocomprometidos, sendo considerada a doença oportunística grave mais comum nos pacientes com SIDA. Atualmente sua incidência tem diminuído com o uso de profilaxia e terapia antirretroviral. Também apresenta importância clínica em pessoas com baixa imunidade relacionada com transplante de órgãos, uso de quimioterápicos e corticosteroide.

Achados Clínicos e Laboratoriais

Os sintomas principais são febre, dispneia e tosse sem secreção. A apresentação pode ser aguda ou progredir lentamente por várias semanas ou meses. O diagnóstico é confirmado pela identificação de *Pneumocystis* no escarro, em lavado brônquico ou biópsia.

II. ACHADOS DE IMAGEM

Radiografia e Tomografia Computadorizada de Tórax

- A distribuição das opacidades é geralmente bilateral e simétrica. Pode ser esparsa, peri-hilar ou central, e predominar nos lobos superiores (Fig. 15-16).
- Opacidades com atenuação em vidro fosco bilaterais, difusas ou com distribuição geográfica.
- Padrão de pavimentação em mosaico.
- Cistos (pneumatoceles): podem se resolver espontaneamente com o tempo ou tratamento.
- Consolidação (pode corresponder a áreas de pneumonia em organização, principalmente em pacientes tratados com terapia antirretroviral).
- Espessamento septal.
- Pneumotórax unilateral ou bilateral, geralmente associado a cistos (pneumatoceles).

III. DIAGNÓSTICO DIFERENCIAL

- Padrão de atenuação em vidro fosco: pneumonia por citomegalovírus, síndrome da angústia respiratória aguda (SARA), reação pulmonar medicamentosa, pneumonia intersticial não específica, pneumonia por hipersensibilidade, hemorragia pulmonar, proteinose alveolar.
- Padrão de atenuação em vidro fosco com lesões císticas: pneumonia intersticial linfocítica e pneumonite de hipersensibilidade (cistos esparsos randômicos ou com maior predomínio nos lobos inferiores).
- Padrão de pavimentação em mosaico: pneumonia por citomegalovírus, SARA, hemorragia pulmonar, proteinose alveolar, carcinoma bronquioloalveolar, pneumonia lipoídica.

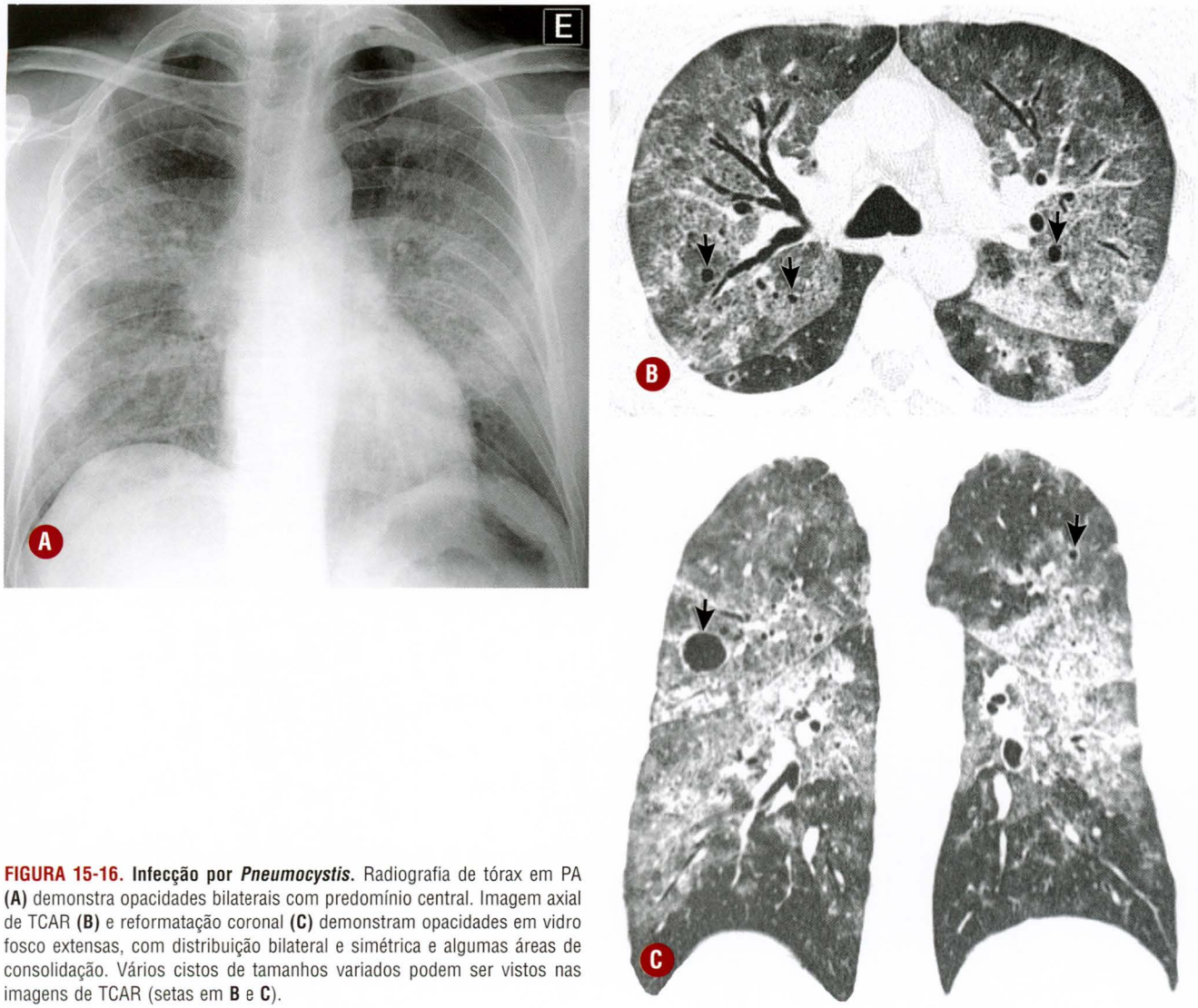

FIGURA 15-16. Infecção por *Pneumocystis*. Radiografia de tórax em PA **(A)** demonstra opacidades bilaterais com predomínio central. Imagem axial de TCAR **(B)** e reformatação coronal **(C)** demonstram opacidades em vidro fosco extensas, com distribuição bilateral e simétrica e algumas áreas de consolidação. Vários cistos de tamanhos variados podem ser vistos nas imagens de TCAR (setas em **B** e **C**).

LITERATURA RECOMENDADA

Paracoccidioidomicose

1. Funari M, Kavakama J, Shikanai-Yasuda MA, et al. Chronic pulmonary paracoccidioidomycosis (South American blastomycosis): high-resolution CT findings in 41 patients. AJR Am J Roentgenol 1999;173:59-64.
2. Gasparetto EL, Escuissato DL, Davaus T, de Cerqueira EM, Souza AS Jr, Marchiori E, et al. Reversed halo sign in pulmonary paracoccidioidomycosis. AJR Am J Roentgenol 2005;184: 1932-4.
3. Marchiori E, Valiante PM, Mano CM, Zanetti G, Escuissato DL, Souza AS Jr, et al. Paracoccidioidomycosis: high-resolution computed tomography-pathologic correlation. Eur J Radiol 2009 Jul 14. [Epub ahead of print].
4. Soares Muniz MA, Marchiori E, Magnago M, et al. Paracoccidioidomicose pulmonar: aspectos na tomografia computadorizada de alta resolução. Radiol Bras 2002;35:147-54.
5. Souza AS Jr, Gasparetto EL, Davaus T, Escuissato DL, Marchiori E. High-resolution CT findings of 77 patients with untreated pulmonary paracoccidioidomycosis. AJR Am J Roentgenol 2006;187:1248-52.

Histoplasmose

1. Aidé MA. Histoplasmose. J Bras Pneumol 2009;35:1145-51.
2. Ferreira MS, Borges AS. Histoplasmose. Rev Soc Bras Med Trop 2009;42:192-8.
3. Franquet T, Gimenez A, Hidalgo A. Imaging of opportunistic fungal infections in immunocompromised patient. Eur J Radiol 2004;51:130-8.
4. Gurney JW, Conces DJ Jr. Pulmonary histoplasmosis. Radiology 1996;199:297-306.
5. Kauffman CA. Histoplasmosis. Clin Chest Med 2009;30:217-25, v.

Coccidioidomicose

1. Chong S, Lee KS, Yi CA, Chung MJ, Kim TS, Han J. Pulmonary fungal infection: imaging findings in immunocompetent and immunocompromised patients. Eur J Radiol 2006;59:371-83.
2. Deus Filho A. Coccidioidomicose. J Bras Pneumol 2009;35: 920-30.
3. Kim KI, Leung AN, Flint JD, Müller NL. Chronic pulmonary coccidioidomycosis: computed tomographic and pathologic findings in 18 patients. Can Assoc Radiol J 1998;49:401-7.
4. Spinello IM, Munoz A, Johnson RH. Pulmonary coccidioidomycosis.Semin Respir Crit Care Med 2008;29:166-73.

Aspergilose

1. Franquet T, Müller NL, Giménez A, et al. Spectrum of pulmonary aspergillosis: histologic, clinical and radiologic findings. Radiographics 2001;21:825-37.
2. Gotway MB, Dawn SK, Caoili EM, et al. The radiologic spectrum of pulmonary Aspergillus infections. J Comput Assist Tomogr 2002;26:159-73.
3. Logan PM, Primack SL, Miller RR, et al. Invasive aspergillosis of the airways: radiographic, CT and pathologic findings. Radiology 1994;193:383-8.
4. Mitchell TA, Hamilos DL, Lynch DA, Newell JD. Distribution and severity of bronchiectasis in allergic bronchopulmonary aspergillosis (ABPA). J Asthma 2000;37:65-72.
5. Silva EFB, Barbosa MP, Oliveira MAA, Martins RR, Silva JF. Aspergilose pulmonar necrotizante crônica. J Bras Pneumol 2009;35:95-8.
6. Ward S, Heyneman L, Lee MJ, Leung AN, Hansell DM, Müller NL. Accuracy of CT in the diagnosis of allergic bronchopulmonary aspergillosis in asthmatic patients. AJR Am J Roentgenol 1999;173:937-42.

Criptococose

1. Chang WC, Tzao C, Hsu HH, Lee SC, Huang KL, Tung HJ, et al. Pulmonary cryptococcosis: comparison of clinical and radiographic characteristics in immunocompetent and immunocompromised patients. Chest 2006;129(2):333-40.
2. Fox DL, Müller NL. Pulmonary cryptococcosis in immunocompetent patients: CT findings in 12 patients. AJR Am J Roentgenol 2005;185:622-6.
3. Lindell RM, Hartman TE, Nadrous HF, Ryu JH. Pulmonary cryptococcosis: CT findings in immunocompetent patients. Radiology 2005;236:326-31.
4. Severo CB, Gazzoni AF, Severo LC. Criptococose pulmonar. J Bras Pneumol 2009;35:1136-44.
5. Shirley RM, Baddley JW. Cryptococcal lung disease. Curr Opin Pulm Med 2009;15:254-60.

Pneumocistose

1. Boiselle PM, Crans CA Jr, Kaplan MA. The changing face of Pneumocystis carinii pneumonia in AIDS patients. Am J Roentgenol 1999;172:1301-9.
2. Godoy MC, Silva CI, Ellis J, Phillips P, Müller NL. Organizing pneumonia as a manifestation of Pneumocystis jiroveci immune reconstitution syndrome in HIV-positive patients: report of 2 cases. J Thorac Imaging 2008;23:39-43.
3. Hartman TE, Primack SL, Müller NL, Staples CA. Diagnosis of thoracic complications in AIDS: accuracy of CT. Am J Roentgenol 1994;162:547-53.
4. Hidalgo A, Falco V, Mauleon S, Andreu J, et al. Accuracy of high-resolution CT in distinguishing between Pneumocystis carinii pneumonia and non- *Pneumocystis carinii* pneumonia in AIDS patients. Eur Radiol 2003;13:1179-84.
5. Krajicek BJ, Thomas CF Jr, Limper AH. Pneumocystis pneumonia: current concepts in pathogenesis, diagnosis, and treatment. Clin Chest Med 2009;30:265-78, vi.
6. Marchiori E, Pereira CIGS, Moreira LBM, Capone D, Pinto de Moraes H. Pneumocistose na síndrome da imunodeficiência adquirida: correlação da tomografia computadorizada de alta resolução com a anatomopatologia. Radiol Bras 2001;34:317-21.
7. Morris A, Lundgren JD, Masur H, et al. Current epidemiology of Pneumocystis pneumonia. Emerg Infect Dis 2004;10:1713-20.
8. Reittner P, Ward S, Heyneman L, Johkoh T, Müller NL. Pneumonia: high-resolution CT findings in 114 patients. Eur Radiol 2003;13:515-21.

16 CAPÍTULO

Parasitos

Nestor L. Müller
C. Isabela S. Silva

Parasito é um organismo invertebrado que vive sobre ou dentro de um organismo de espécie diferente (hospedeiro) da dele obtendo alimento e não raro causando-lhe dano. Os parasitos que mais frequentemente afetam os pulmões no Brasil são os vermes nematódeos (cilíndricos) (*Ascaris lumbricoides*, *Strongyloides stercoralis*, *Ancylostoma duodenale*, *Necator americanus*), vermes platelmintos (achatados) (*Echinococcus granulosus*, *E. vogeli* e *E. oligarthrus*), vermes trematódeos (*Schistosoma mansoni*) e protozoários (amebas) (*Entamoeba histolytica*).

■ Vermes Nematódeos

I. INTRODUÇÃO

Generalidades

Ascaris lumbricoides, *Strongyloides stercoralis*, *Ancylostoma duodenale* e *Necator americanus* são vermes cilíndricos que passam pelos pulmões durante seu ciclo normal de vida.

O *Ascaris lumbricoides* (lombriga) afeta um quinto da humanidade, tendo maior prevalência em países tropicais, incluindo o Brasil. A infestação ocorre por meio da ingestão dos ovos infectados em água ou alimentos, principalmente verduras, contaminados com fezes. As larvas são liberadas no intestino delgado, penetram a parede intestinal, alcançam a corrente sanguínea e os linfáticos e estabelecem-se nos pulmões. A infecção por *Strongyloides*, *Ancylostoma* e *Necator* é adquirida pela penetração das larvas desses organismos através da pele intacta quando em contato com água contaminada com fezes. A larva passa para a corrente sanguínea e estabelece-se no pulmão. Uma vez nos pulmões, as larvas de todos esses organismos invadem os alvéolos, crescem, sobem pelos brônquios, chegando à faringe, onde são ingeridas, e alcançam o intestino delgado, onde completam o desenvolvimento, tornando-se adultos.

Achados Clínicos e Laboratoriais

Na maioria dos casos a passagem das larvas pelos pulmões não resulta em sintomas. As manifestações clínicas mais frequentes são infiltrado pulmonar eosinofílico e eosinofilia no sangue periférico. Em pacientes imunodeprimidos o *Strongyloides* pode resultar em hiperinfecção e manifestar-se com dispneia e insuficiência respiratória aguda. O diagnóstico pode ser comprovado com identificação de larvas de *Strongyloides stercoralis* no aspirado traqueal e nas fezes ou demonstração dos ovos dos outros vermes nas fezes.

II. ACHADOS DE IMAGEM

Radiografia e Tomografia Computadorizada de Tórax

- Áreas multifocais de consolidação e opacidades em vidro fosco, geralmente transitórias e migratórias.
- Tendência a envolver predominantemente as regiões periféricas.
- Resolvem-se espontaneamente dentro de uma a duas semanas.
- Hiperinfecção por *Strongyloides* pode resultar em opacidades em vidro fosco extensas ou consolidações bilaterais, refletin-

do hemorragia alveolar e síndrome da angústia respiratória aguda (SARA) (Fig. 16-1). Raramente pode ser observado um padrão micronodular miliar.

III. DIAGNÓSTICO DIFERENCIAL

- Áreas multifocais de consolidação e opacidades em vidro fosco, geralmente transitórias e migratórias: outras causas de infiltração pulmonar eosinofílica, como reação pulmonar medicamentosa e aspergilose broncopulmonar alérgica (ABPA). A pneumonia em organização pode ocasionalmente apresentar padrão migratório.

■ Equinococose (Hidatidose, Cisto Hidático)

I. INTRODUÇÃO

Generalidades

A maioria dos casos de hidatidose humana é causada pela larva do *Echinococcus granulosus*, um verme platelminto que parasita o intestino do cão. Há duas variedades de hidatidose: rural e silvestre, dependendo dos hospedeiros definitivos e intermediários. Na variedade rural, que é a mais frequente, o verme adulto parasita o intestino do cão (hospedeiro definitivo) e as larvas geralmente afetam ovelhas, vacas ou porcos (hospedeiros intermediários). Os seres humanos adquirem a doença (hospedeiros intermediários acidentais) por contato com cães infestados ou por ingestão de água, alimentos ou solo contaminados. A doença ocorre principalmente nas regiões de criação de ovelhas nos países do Mediterrâneo, Oriente Médio, Austrália, Nova Zelândia, Ásia e América Latina, incluindo o Brasil, sendo comum em áreas rurais do Rio Grande do Sul.

Os vermes adultos maduros vivem no intestino delgado do hospedeiro definitivo (cão). Os ovos são passados das fezes para o pasto ou para água, sendo ingeridos pelos hospedeiros intermediários. Nestes, as larvas desenvolvem-se no duodeno, penetram sua parede e passam para o fígado, a maioria sendo retida nos sinusoides hepáticos, mas outras podendo alcançar os pulmões. A maioria das larvas retidas é morta pelo hospedeiro; as poucas que sobrevivem desenvolvem-se em cistos solitários ou múltiplos. O ciclo do parasito é completado quando o hospedeiro definitivo se alimenta dos restos do hospedeiro intermediário que hospeda os cistos, com subsequente desenvolvimento intraintestinal dos vermes adultos. Aproximadamente 65% a 70% dos cistos de *E. granulosus* ocorrem no fígado e 20% a 30%, nos pulmões. Cistos hidáticos, no entanto, podem ser encontrados em quase todas as partes do corpo; o terceiro órgão mais afetado é o cérebro. A coexistência de cistos hepáticos e pulmonares ocorre somente em cerca de 6% dos casos.

A variedade silvestre da hidatidose por *E. granulomatosus* tem como hospedeiros definitivos várias espécies da família *Canidae*, incluindo o cão e o lobo, e, como hospedeiros intermediários, vários herbívoros, como o alce, cervos (veados) e caribu (rena). A doença é encontrada principalmente no Alasca e no norte do Canadá, e não no Brasil. No entanto, há vários casos relatados no Brasil de equinococose silvestre neotropical causada pelo estádio larvar (hidátide) de *Echinococcus vogeli*, que produz hidátides do tipo policístico nos hospedeiros intermediários – várias espécies de roedores silvestres, principalmente a paca. Os vermes adultos habitam o intestino de carnívoros silvestres (canídeos e felinos) ou cães. O ser humano adquire o parasito acidentalmente por contato com cães de caça ou cão doméstico alimentados, em sítios de caça, com vísceras de roedores parasitados. O órgão mais comumente envolvido é o fígado, mas hidátides também podem ocorrer nos pulmões. A maioria dos casos no país procede de estados da região Amazônica, principalmente Acre, Pará e Amapá.

No ser humano, a doença é manifestada por embriões vivos (larvas) que evoluem para cistos. A reação do hospedeiro forma uma cápsula de tecido conjuntivo denso ao redor do cisto, denominada pericisto. Esse pericisto pode se calcificar, o que ocorre frequentemente no fígado, mas raramente no pulmão. Os cistos têm uma parede fina e lisa composta por duas camadas: o ectocisto e uma delicada membrana interna germinativa

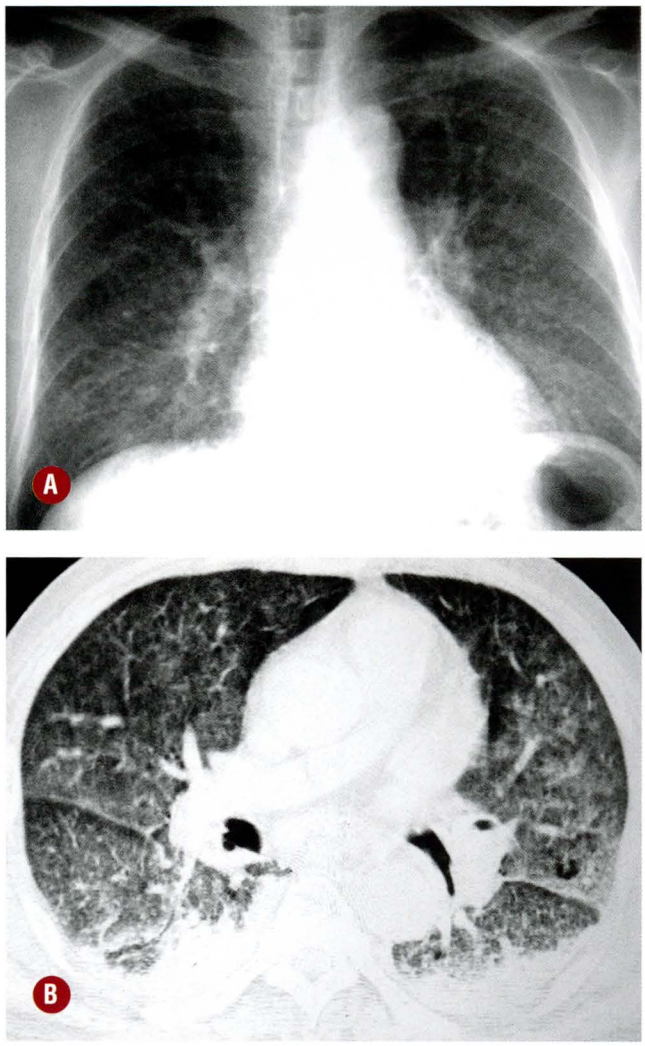

FIGURA 16-1. Hiperinfecção por *Strongyloides* em paciente com linfoma e insuficiência respiratória aguda. A, Radiografia de tórax em PA mostra opacidades mal definidas bilateralmente. **B,** TCAR demonstra opacidades em vidro fosco difusas e áreas de consolidação nas regiões pendentes. Aspirado traqueal mostrou presença de sangue e larvas de *Strongyloides*.

(endocisto) que leva à formação dos protoescóleces. Quando os cistos hidáticos presentes em órgãos contaminados são ingeridos, os escóleces se fixam ao intestino e ali evoluem para as formas adultas, completando o seu ciclo de vida.

Achados Clínicos e Laboratoriais

A maioria dos cistos hidáticos pulmonares intactos é assintomática. Ocasionalmente um cisto intacto causa tosse e discreta hemoptise. A ruptura de um cisto, espontaneamente ou como resultado de infecção secundária, resulta em início abrupto de tosse, expectoração e febre; pode ocorrer reação de hipersensibilidade aguda com urticária, prurido e, em alguns casos, hipotensão. Outras complicações incluem abscesso pulmonar, hemoptise, bilioptise, pneumotórax, derrame pleural e embolismo pulmonar por parasitos.

O diagnóstico pode ser confirmado com sorologia, feita pelo teste ensaio imunossorvente ligado à enzima (ELISA, do inglês *enzyme linked immunosorbent assay*) com detecção de anticorpos específicos contra o parasito. A cirurgia é a modalidade de tratamento de escolha para lesões torácicas.

II. ACHADOS DE IMAGEM

Radiografia de Tórax

- Opacidades esféricas ou ovais bem circunscritas com tamanho variando de 1 cm a mais de 20 cm (Fig. 16-2A).
- Quando em contato com estruturas relativamente rígidas (como um brônquio ou hilo), os cistos podem tornar-se indentados e lobulados.
- Os cistos pulmonares são solitários em cerca de 70% a 80% dos casos.
- A maioria dos cistos localiza-se nos lobos inferiores.
- Ocasionalmente, comunicação entre o cisto e a árvore brônquica pode resultar em uma crescente de ar entre o pericisto e o ectocisto (sinal do menisco ou do crescente aéreo) (Fig. 16-3). Ruptura do cisto pode resultar em um nível hidroaéreo ou, raramente, a parede do cisto pode ser vista flutuando no líquido contido pelo pericisto (sinal da vitória-régia ou camalote) (Fig. 16-2B).

Tomografia Computadorizada

- Cisto de paredes finas e lisas repleto de líquido com atenuação em volta de 0 UH (Fig. 16-4).
- Os cistos podem ser redondos, ovais, indentados ou lobulados (Fig. 16-4).
- A tomografia computadorizada (TC) pode demonstrar sinal do menisco (crescente aéreo) ou sinal da vitória-régia em cistos rotos e cistos filhos intactos. Todavia, a ruptura do cisto pode ocorrer sem evidências desses sinais característicos.
- Infecção secundária do cisto resulta em espessamento das paredes e aumento da atenuação do conteúdo líquido do cisto, tornando-o indistinguível de um abscesso bacteriano.
- Extensão transdiafragmática de cistos hepáticos pode resultar em elevação do hemidiafragma, derrame pleural, consolidação pulmonar, atelectasia, cistos pleurais e, raramente, empiema. Na TC de abdome, a presença de cisto hepático com calcificações septais, periféricas ou centrais e de "cisto dentro de cisto" ou "cisto mãe" e "cisto filho" em paciente de zona endêmica é altamente sugestiva da doença.
- Complicações torácicas menos frequentes incluem invasão do mediastino (geralmente de localização posterior), pericárdio, sistema cardiovascular, pleura, parede torácica e diafragma. Cistos na veia cava inferior e átrio direito podem resultar em embolismo pulmonar recorrente.

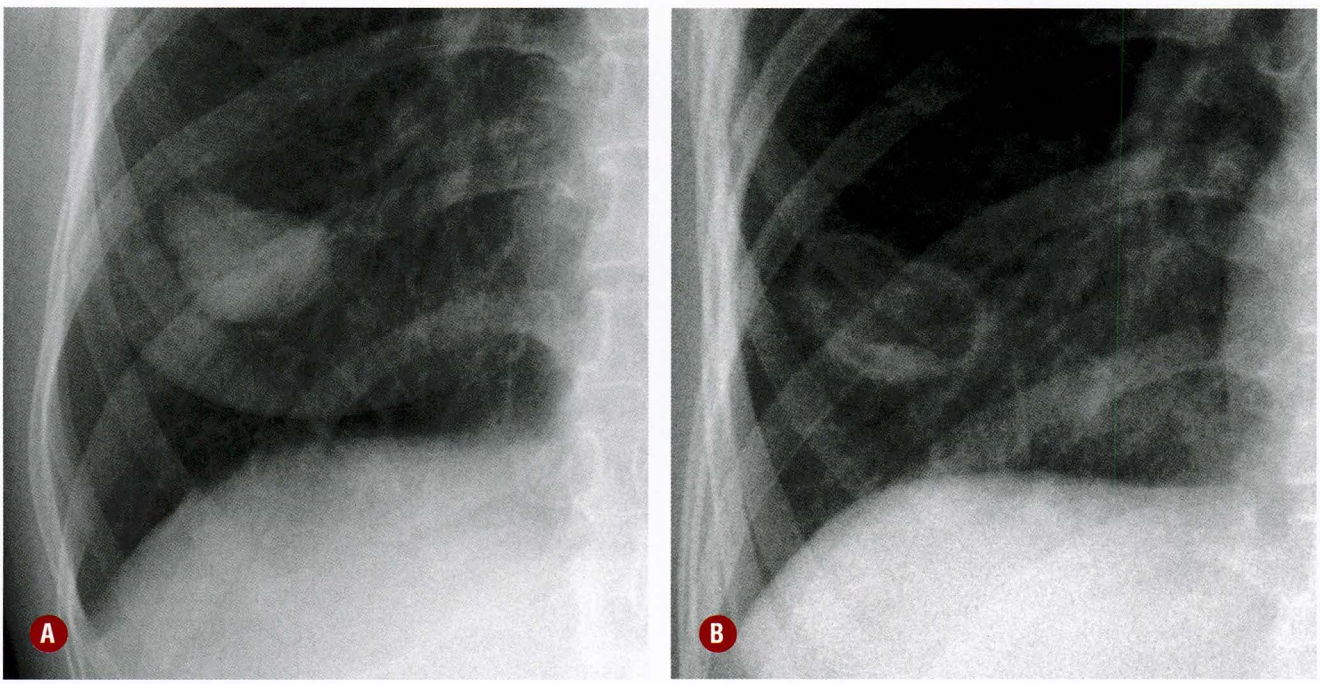

FIGURA 16-2. Hidatidose. A, Detalhe de radiografia de tórax em PA da base do hemitórax direito mostra opacidade ovalar homogênea discretamente lobulada e contornos bem definidos. **B,** Detalhe de radiografia realizada um mês depois da radiografia A, quando o paciente apresentou ruptura do cisto, mostra cavidade com sinal do camalote ou da vitória-régia.

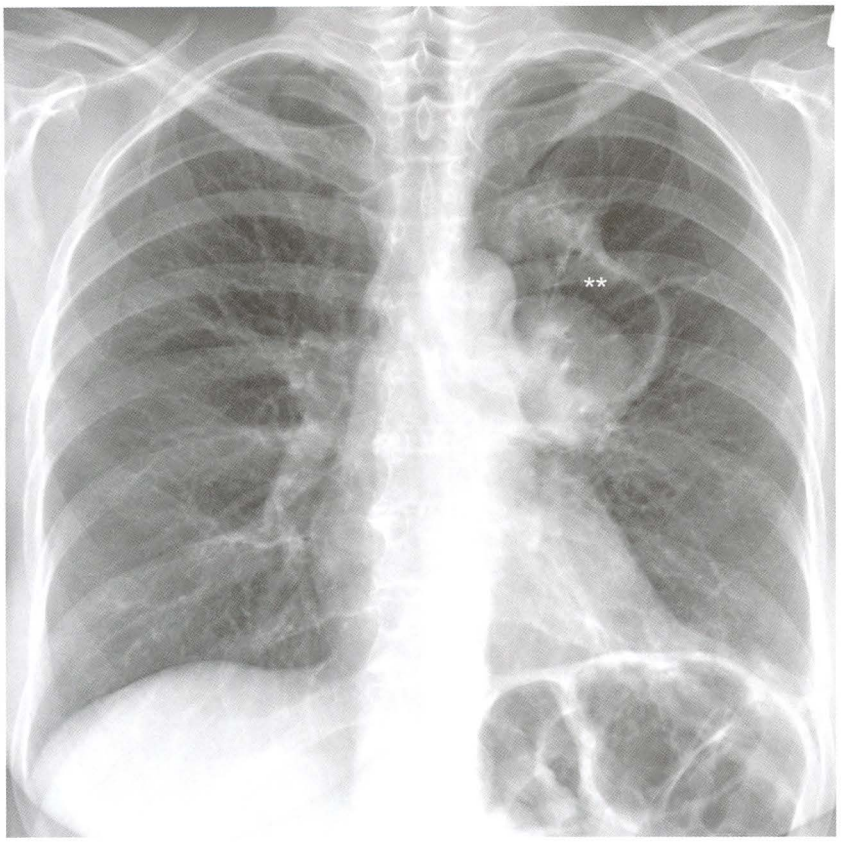

FIGURA 16-3. Cisto hidático com sinal do crescente aéreo. Radiografia de tórax em PA mostra cisto hidático no pulmão esquerdo com crescente de ar (**) entre o pericisto e o ectocisto (sinal do menisco ou do crescente aéreo).

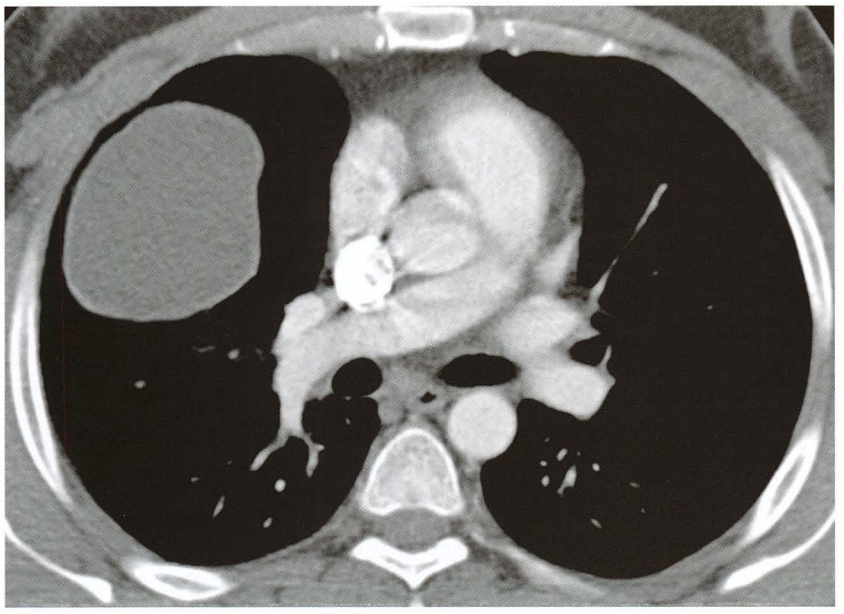

FIGURA 16-4. Hidatidose. Imagem de TC de tórax com contraste mostra cisto de paredes finas no lobo médio de conteúdo líquido com atenuação de 0 UH.

Ressonância Magnética

- Os cistos têm aspecto homogêneo e são hipointensos em T1 e hiperintensos em T2.
- O conteúdo dos cistos é bem demonstrado na ressonância. A membrana do cisto, normal ou colapsada, é visível como uma estrutura curvilínea fina em imagens T1 e T2 (Fig. 16-5).

III. DIAGNÓSTICO DIFERENCIAL

- O aspecto do cisto hidático depende de seu estágio de evolução, maturidade e complicações.
- Embora o pulmão seja o sítio mais comum de comprometimento torácico da doença, o cisto pode estar localizado em qualquer parte do tórax, causando, portanto, dificuldades

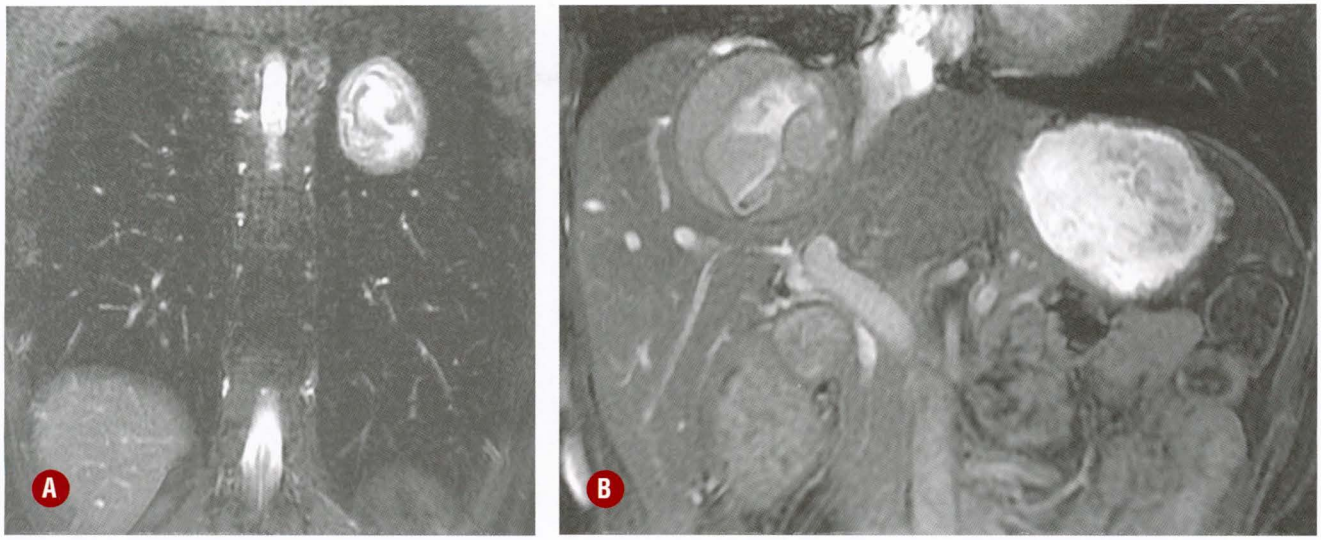

FIGURA 16-5. Hidatidose. Imagem coronal de ressonância magnética do tórax ponderada em T2 **(A)** e imagem coronal do abdome superior ponderada em T1 **(B)**, após administração intravenosa de gadolínio, demonstram no lobo superior esquerdo e no lobo hepático direito, respectivamente, as membranas dos cistos como uma estrutura curvilínea fina.

no diagnóstico de lesões com localização atípica, particularmente quando o cisto apresenta complicações.

- Radiografia: outras causas de nódulos ou massas pulmonares.
- Tomografia computadorizada: cisto broncogênico.

■ Esquistossomose

I. INTRODUÇÃO

Generalidades

Infecção endêmica transmitida pelo contato com água contaminada por cercárias, uma das fases do ciclo evolutivo do *Schistosoma*, um verme parasita da classe *Trematoda*. As espécies que causam enfermidade no homem incluem *S. mansoni*, *S. haematobium* e *S. Japonicum*. O agente causador da infecção varia conforme a região do mundo. No Brasil, a esquistossomose é causada pelo *S. mansoni*. O principal hospedeiro e reservatório do parasito é o homem, que dissemina os ovos a partir das fezes e da urina. Os hospedeiros intermediários são moluscos do gênero *Biomphalaria* (caramujos), onde os ovos passam à forma larvária (cercária). Essa última se dispersa principalmente em águas não tratadas, como lagos, e infecta o homem pela pele. Pessoas comumente se tornam infectadas enquanto nadam em águas contaminadas. Após penetrar a pele, a cercária se transforma numa forma jovem, chamada esquistossômulo, que migra primeiro para o pulmão e, posteriormente, chega ao fígado. O parasito adulto aloja-se principalmente no fígado e nas veias mesentéricas superiores, onde elimina ovos diariamente. Os granulomas formados em resposta à presença dos ovos nos tecidos levam às clássicas complicações: espessamento da parede do intestino, fibrose periportal do fígado e hipertensão portal ou pulmonar.

A esquistossomose é uma das doenças infecciosas mais prevalentes no mundo, e o Brasil é uma das mais importantes zonas de distribuição da doença. No Brasil a esquistossomose ocorre principalmente numa faixa contínua ao longo do litoral, desde o Maranhão até o Rio Grande do Sul. A maior endemicidade é encontrada nos estados de Pernambuco, Alagoas, Sergipe, Bahia e Minas Gerais.

Achados Clínicos e Laboratoriais

Aproximadamente 24 horas depois da penetração das larvas pode ocorrer reação alérgica na pele, com eritema e prurido. Após duas a oito semanas surgem febre, calafrios, cefaleia, dores abdominais, náuseas, vômitos e tosse seca. Essas manifestações sistêmicas agudas são conhecidas como síndrome ou febre de Katayama e ocorrem durante o depósito inicial de ovos. O exame físico pode revelar hepatomegalia, esplenomegalia e linfonodomegalia. Esses sinais e sintomas normalmente desaparecem em poucas semanas. Dependendo da quantidade de vermes, a pessoa pode se tornar portadora do parasita sem nenhum sintoma, ou, depois de alguns meses ou anos, apresentar sintomas da forma crônica da doença, como fadiga, dor abdominal em cólica e diarreia intermitente ou disenteria. As principais complicações da esquistossomose são insuficiência hepática e hipertensão portal, que resultam em hemorragia, ascite e edema. Hipertensão pulmonar ocorre em uma pequena porcentagem de pacientes.

As manifestações pulmonares podem ser agudas ou crônicas. Na forma aguda, o acometimento pulmonar deve-se à presença dos esquistossômulos na circulação pulmonar, levando a uma reação de hipersensibilidade com infiltrado pulmonar eosinofílico. O paciente costuma apresentar febre, que pode se associar a urticária (febre de Katayama), tosse com expectoração mucoide ou hemoptóica, e dispneia. As manifestações pulmonares crônicas mais frequentes são decorrentes de hipertensão pulmonar e *cor pulmonale*. Mais de 25% dos pacientes com hipertensão portal têm acometimento pulmonar, mas apenas 5% apresentam hipertensão pulmonar e *cor pulmonale*. A doença crônica ocorre devido à passagem de ovos para a circulação venosa através de *shunts* intra-hepáticos, ficando retidos nos pulmões. Os ovos causam uma arteriolite necrotizante que leva à obliteração vascular e, eventualmente à hiper-

tensão pulmonar. Formas pulmonares crônicas raras incluem apresentação miliar crônica, forma pseudoneoplásica e pseudotuberculose, devidas à granulomatose esquistossomótica.

O diagnóstico de esquistossomose pode ser feito por exame parasitológico de fezes. Ovos de *S. mansoni* são encontrados nas fezes a partir do 40º dia do contágio. Reações sorológicas podem indicar infestação atual ou passada, mas não têm ampla aplicação na prática clínica.

II. ACHADOS DE IMAGEM

Radiografia e Tomografia Computadorizada de Tórax

1. Forma aguda (febre de Katayama)
   - Migração das formas larvárias pode resultar em áreas multifocais de consolidação e opacidades em vidro fosco migratórias e transitórias.
   - Nódulos miliares semelhantes a tuberculose miliar.
   - Opacidades nodulares com margens mal definidas na radiografia e múltiplos nódulos com sinal do halo na TC (Fig. 16-6).
   - Outros achados incluem opacidades difusas em vidro fosco, padrão reticulonodular bilateral na radiografia, opacidades em vidro fosco esparsas, espessamento irregular de septos interlobulares e do interstício intralobular e pequenos nódulos na TCAR.
2. Forma crônica
   - Achados de hipertensão pulmonar (Fig. 16-7) e esplenomegalia;
   - Raramente calcificações no parênquima pulmonar ou massa localizada (apresentação pseudoneoplásica).

III. DIAGNÓSTICO DIFERENCIAL

- Áreas multifocais de consolidação e opacidades com atenuação em vidro fosco, geralmente transitórias e migratórias: outras causas de infiltração pulmonar eosinofílica, como reação pulmonar medicamentosa e ABPA.
- Nódulos miliares: tuberculose miliar, infecção viral ou fúngica; metástases.
- Apresentação pseudoneoplásica: tumores benignos e malignos e doenças infecciosas que podem produzir lesões tumorais, como tuberculose, paracoccidioidomicose, histoplasmose e criptococose.
- Hipertensão pulmonar: outras causas como tromboembolismo pulmonar crônico e doença do colágeno.

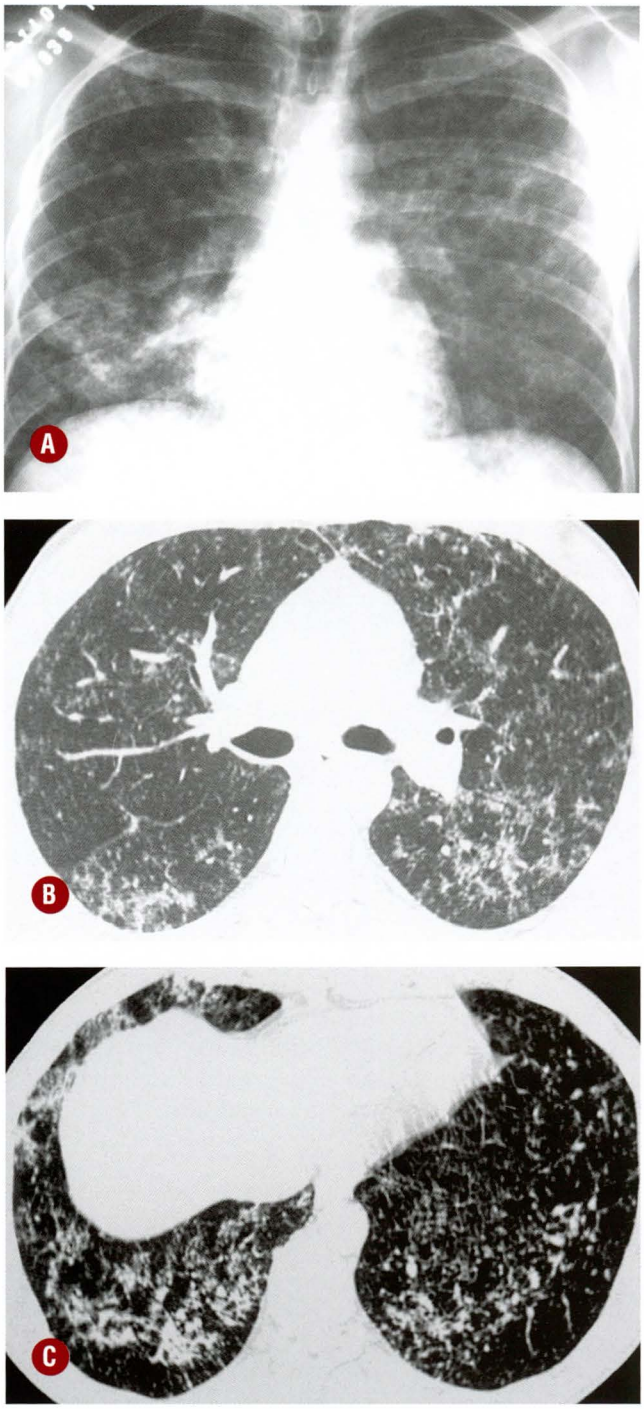

FIGURA 16-6. Esquistossomose aguda. A, Radiografia de tórax em PA mostra opacidades nodulares mal definidas bilaterais e pequenas áreas de consolidação na região inferior direita. Imagens de TCAR ao nível dos brônquios principais **(B)** e bases pulmonares **(C)** demonstram opacidades com atenuação em vidro fosco esparsas, espessamento irregular de septos interlobulares e do interstício intralobular e pequenos nódulos pulmonares. (Cortesia de Dr. Arthur Soares Souza Jr., São José do Rio Preto, São Paulo.)

■ Amebíase

I. INTRODUÇÃO

Generalidades

Amebíase é uma infecção causada pelo protozoário parasito *Entamoeba histolytica*, que afeta aproximadamente 1% da população mundial. Embora distribuída no mundo inteiro, a prevalência da amebíase é maior em regiões com baixo nível de saneamento, nos países das zonas tropicais e subtropicais. No sul e sudoeste do Brasil, a prevalência varia de 2,5% a 11%. Na região amazônica, atinge até 19% e nas demais regiões fica em torno de 10%. A infecção é adquirida por ingestão da forma cística madura contida em alimentos, água ou por qualquer tipo de contato fecal-oral. O desencistamento ocorre no intestino delgado e os trofozoítos liberados migram para o intestino grosso, onde os trofozoítos se multiplicam e dão

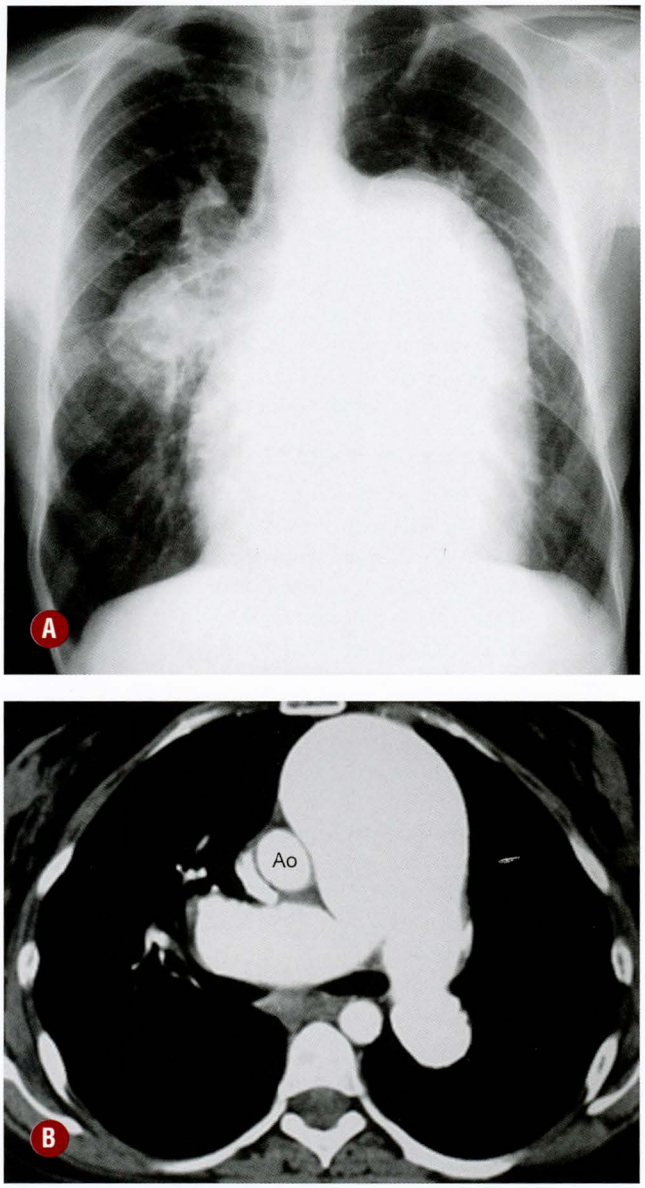

FIGURA 16-7. Esquistossomose crônica com hipertensão pulmonar em dois pacientes. A, Radiografia de tórax em PA demonstrando aumento do tronco da artéria pulmonar e do ramo arterial direito e afilamento dos vasos pulmonares periféricos. **B,** Imagem de angiotomografia do tórax mostrando importante dilatação do tronco e das artérias pulmonares. Ao, aorta. PMAP = 50 mmHg (Cortesia de Prof. Dr. Mário Terra Filho, Universidade de São Paulo.)

origem a novos cistos que são eliminados nas fezes. Os trofozoítos podem permaner confinados no lúmen intestinal ou invadir a mucosa intestinal e, pela corrente sanguínea, atingir o fígado. A amebíase hepática é a forma invasiva que causa o maior número de mortes. O envolvimento pleuropulmonar é a manifestação extra-abdominal mais comum. A via de infecção geralmente é por extensão direta de um abscesso de fígado após sua ruptura através do diafragma ao tórax, que ocorre em cerca de 7% a 20% dos pacientes com abscesso hepático. Infecção secundária é a complicação mais comum do abscesso amebiano (10% a 20%)

Achados Clínicos e Laboratoriais

Os pacientes podem ser assintomáticos ou manifestar achados de disenteria, colite, peritonite ou abscesso hepático. Pacientes com abscesso pleuropulmonar desenvolvem tosse constante e dor pleurítica. Esse quadro pode ser facilmente confundido com pneumonia bacteriana. Casos mais graves levam à formação de fístulas hepatobrônquicas com manifestações como a formação de catarro marrom ("pasta de anchova") contendo material necrótico e trofozoítos. Mais grave, porém menos comum, é a ruptura do abscesso para o pericárdio. Os sintomas incluem dor torácica, dispneia e taquicardia.

Em pacientes com amebíase intestinal e diarreia o diagnóstico de amebíase pode ser feito pela microscopia de amostras de fezes e da mucosa do cólon. Este exame, no entanto, é de valor limitado em pacientes com envolvimento pleuropulmonar, com cistos ou trofozoítos sendo vistos em apenas 15% a 30% dos casos. O diagnóstico de abscessos hepáticos amebianos é feito por sorologia e por ultrassonografia. A sorologia com testes como ELISA, cuja metodologia é baseada em anticorpos monoclonais específicos, é altamente sensível (> 94%) e específica (> 95%) no diagnóstico da amebíase.

II. ACHADOS DE IMAGEM

Radiografia e Tomografia Computadorizada de Tórax

- Elevação do hemidiafragma direito é frequente em abscesso hepático e geralmente precede outras manifestações pleurais e pulmonares.
- Derrame pleural que pode ser estéril, representando uma reação pleural inflamatória, ou, em casos com ruptura do abscesso através do diafragma, corresponder a empiema.
- Consolidação e escavação em casos de envolvimento pulmonar.
- Derrame pericárdico causado por reação inflamatória ou extensão do abscesso amebiano do fígado ao pericárdio.

Tomografia Computadorizada de Abdome

- Área hipodensa localizada geralmente no lobo direito do fígado. Nas imagens com contraste, apresentam um centro de baixa atenuação, circundado por uma parede espessa que realça (Fig. 16-8).

Ultrassonografia

- Método de escolha no diagnóstico de abscesso hepático amebiano. Também é útil em orientar a drenagem de cateterização percutânea do fígado e para seguir o curso da infecção e a sua resolução clínica.
- O abscesso geralmente é solitário, redondo ou oval, hipoecoico e com margens bem definidas.

III. DIAGNÓSTICO DIFERENCIAL PRINCIPAL

- Abscesso piogênico: os abscessos de origem amebiana e piogênica não podem ser diferenciados apenas pelos métodos de imagem, pois apresentam frequentemente aspectos semelhantes e superpostos. A presença de gás, encontrado em cerca de 20% dos abscessos piogênicos, pode sugerir o diagnóstico desta etiologia, pois não é encontrada em abs-

cessos amebianos, salvo quando foi realizada punção aspirativa previamente.
- Cisto hidático complicado.

■ Doença de Chagas

I. INTRODUÇÃO

Generalidades

A doença de Chagas, ou tripanossomíase americana, é uma zoonose causada pelo *Trypanosoma cruzi*, um protozoário flagelado. Seu ciclo evolutivo inclui a passagem obrigatória por hospedeiros de várias classes de mamíferos, inclusive o homem, e insetos hematófagos da família *Triatomidae*, comumente chamados barbeiros ou chupões. A transmissão da infecção ocorre, principalmente, a partir do ferimento da "picada" por triatomas e deposição de fezes do vetor sobre tecidos cutâneos e mucosas. Os tripomastigotas se espalham pelo organismo do hospedeiro, multiplicando-se no interior dos macrófagos e em uma variedade de outras células, com predominância do baço, fígado, linfonodos, miocárdio, músculos esqueléticos, esôfago e cólon. A doença de Chagas afeta cerca de 16 a 18 milhões de pessoas na América Latina.

Achados Clínicos e Laboratoriais

A infecção chagásica apresenta duas fases. A *fase aguda ou inicial*, que pode ser assintomática (maioria dos casos) ou resultar em febre, linfonodomegalia, hepatoesplenomegalia, conjuntive unilateral (sinal de Romaña), miocardite e meningoencefalite. Essa fase caracteriza-se pela presença do *T. cruzi* no exame direto do sangue. A *forma crônica* ocorre após um período de latência de 10 a 15 anos, e pode manifestar-se como três tipos principais de doença: a) forma cardíaca, com miocardite crônica, insuficiência cardíaca e, eventualmente, morte súbita por arritmia cardíaca; b) forma digestiva, com megaesôfago e megacólon; c) forma mista, com cardiopatia e megaesôfago ou megacólon simultaneamente. Sintomas incluem dispneia, disfagia, dor esofagiana espontânea, odinofagia, obstipação intestinal, desnutrição e aspirações pulmonares recorrentes. O diagnóstico geralmente requer métodos sorológicos, que se baseiam principalmente na detecção de anticorpos da classe IgG, característicos da fase crônica da infecção chagásica.

II. ACHADOS DE IMAGEM

Radiografia e Tomografia Computadorizada de Tórax

- Cardiomegalia.
- Megaesôfago (Fig. 16-9), megacólon.
- Áreas de consolidação relacionadas com aspiração de alimentos de estase esofagiana ou pneumonia lipoídica secundária ao uso de laxante.
- Edema pulmonar relacionado com cardiomiopatia.

Fluoroscopia com Contraste (Esofagografia)

- Megaesôfago: esôfago com aumento de diâmetro, atividade motora reduzida, afilamento cônico, simétrico, com aspecto em "cauda de rato" no segmento distal do esôfago. A dilatação crônica do esôfago ocorre por destruição dos plexos mioentéricos. A lesão autonômica leva a perda de peristaltismo e dificuldade na abertura dos esfíncteres, o que resulta em retenção do bolo alimentar.
- Uma das classificações utilizadas para estadiar o comprometimento do esôfago na doença de Chagas é a de Rezende e colaboradores:
  a. **Grupo I** – Esôfago de calibre aparentemente normal. Trânsito lento e pequena retenção de contraste.
  b. **Grupo II** – Esôfago com pequeno a moderado aumento de calibre e apreciável retenção de contraste. Presença frequente de ondas terciárias, associadas ou não a hipertonia do esôfago inferior.
  c. **Grupo III** – Esôfago com grande aumento de diâmetro, atividade motora reduzida. Hipotonia do esôfago inferior e grande retenção de contraste.

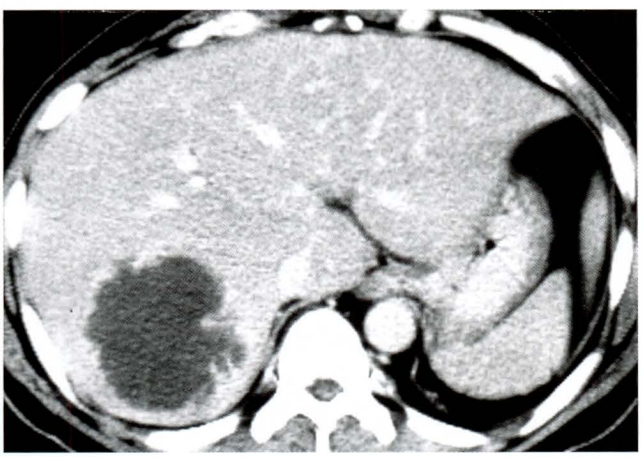

FIGURA 16-8. Abscesso amebiano. Imagem de TC do abdome com contraste mostrando lesão com baixa atenuação e realce periférico no lobo direito do fígado.

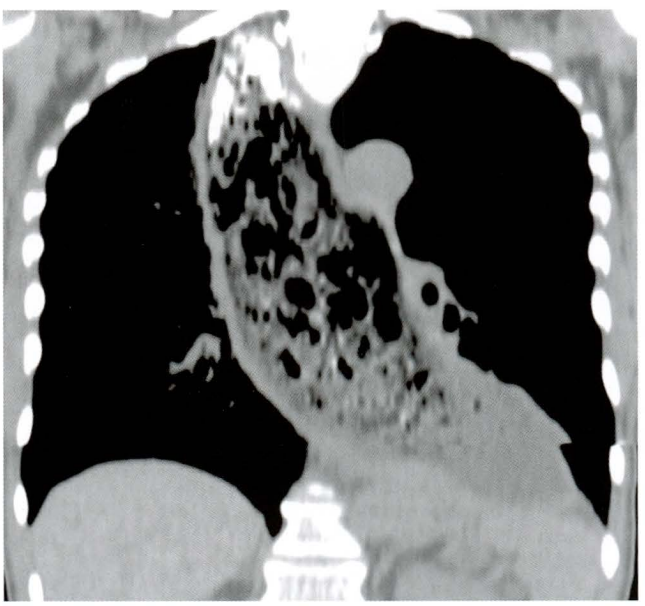

FIGURA 16-9. Megaesôfago chagásico. Reconstrução coronal de TC do tórax demonstra importante dilatação do esôfago, o qual apresenta resíduo de bolo alimentar e de contraste baritado (superiormente) no seu interior.

d. **Grupo IV –** Dolicomegaesôfago. Esôfago com grande capacidade de retenção, atônico, alongado, dobrando-se sobre a cúpula diafragmática.

- Outra classificação utilizada é a de Ferreira-Santos, definida pelo diâmetro transverso da imagem do esôfago contrastado em incidência anteroposterior e pelo tempo de estase:
  a. **Grau I –** Dilatação moderada, até 4 cm de diâmetro transverso. Estase pequena aos 5 minutos.
  b. **Grau II –** Dilatação de até 7 cm de diâmetro transverso. Estase aos 30 minutos.
  c. **Grau III –** Dilatação de até 10 cm de diâmetro transverso, alongamento sigmoide do esôfago (dolicomegaesôfago). Estase pronunciada aos 30 minutos. Resíduo alimentar, dando ao contraste imagem de flocos.
  d. **Grau IV –** dilatação maior que 10 cm de diâmetro transverso. Imagem sem papa de contraste, dado apenas pelo resíduo alimentar.

III. DIAGNÓSTICO DIFERENCIAL PRINCIPAL

- Cardiomegalia: outras causas de cardiomiopatia, doença cardíaca valvular.
- Megaesôfago: acalasia idiopática, esclerose sistêmica, presbiesôfago, carcinoma esofágico, esofagectomia com interposição gástrica.

LITERATURA RECOMENDADA

1. Castro C, Macêdo V, Rezende JM, Prata A. Estudo radiológico longitudinal do esôfago, em área endêmica de doença de Chagas, em um período de seis anos. Rev Soc Bras Med Trop 1992;25: 225-230.
2. Chu E, Whitlock WL, Dietrich RA. Pulmonary hyperinfection syndrome with Strongyloides stercoralis. Chest 1990;97:1475-7.
3. Cordeiro, TGP, Macedo, HW. Amebíase. Rev Patol Trop 2007;36: 119-28.
4. Dantas RO. Motilidade do esôfago no paciente com doença de Chagas sem megaesôfago. Gastroenterol Endosc Dig 2003;22: 79-84.
5. Dubner S, Schapachnik E, Riera AR, Valero E. Chagas disease: state-of-the-art of diagnosis and management. Cardiol J 2008;15: 493-504.
6. Ferreira-Santos R. Tratamento cirúrgico do megaesôfago chagásico. In: Cançado JR (ed.). Doença de Chagas. 1. ed. Imprensa Oficial do Estado de MG, Belo Horizonte, p. 592-604, 1968.
7. Figueirêdo SS, Carvalho TN, Nóbrega BB, Ribeiro FAS, et al. Caracterização radiográfica das manifestações esofagogastrointestinais da doença de Chagas. Radiol Bras 2002;35:293-7.
8. Jerray M, Benzarti M, Garrouche A, Klabi N, Hayouni A. Hydatid disease of the lungs. Study of 386 cases. Am Rev Respir Dis 1992;146:185-9.
9. Kilic D, Tercan F, Sahin E, Bilen A, Hatipoglu A. Unusual radiologic manifestations of the echinococcus infection in the thorax. J Thorac Imaging 2006;21:32-6.
10. Kuzucu A. Parasitic diseases of the respiratory tract. Curr Opin Pulm Med 2006;12:212-21.
11. Lyche KD, Jensen WA. Pleuropulmonary amebiasis. Semin Respir Infect 1997;12:106-12.
12. Martinez S, Restrepo CS, Carrillo JA, Betancourt SL, Franquet T, Varon C, et al. Thoracic manifestations of tropical parasitic infections: a pictorial review. Radiographics 2005;25:135-55.
13. Morris W, Knauer CM. Cardiopulmonary manifestations of schistosomiasis. Semin Respir Infect 1997;12:159-70.
14. Shamsuzzaman SM, Hashiguchi Y. Thoracic amebiasis. Clin Chest Med. 2002; 23:479-492.
15. Schwartz E: Pulmonary schistosomiasis. Clin Chest Med 2002;23: 433-43.
16. Soares MCP, Moreira-Silva CA, Alves MM, et al. Equinococose policística na Amazônia oriental brasileira: atualização da casuística. Rev Soc Bras Med Trop 2004;37 Suppl 2:75-83.
17. Soares Souza A Jr, Marchiori E, Maluf Cury P, Gasparetto EL, Escuissato DL. Schistosomíase pulmonar aguda: correlação entre a tomografia computadorizada de alta resolução e os achados anatomopatológicos. Rev Port Pneumol 2007;13:741-4.
18. Teixeira AR, Nitz N, Guimaro MC, Gomes C, Santos-Buch CA. Chagas disease. Postgrad Med J 2006;82:788-98.
19. Turgut AT, Altinok T, Topçu S, Koşar U. Local complications of hydatid disease involving thoracic cavity: imaging findings. Eur J Radiol. 2009; 70:49-56.
20. Vijayan VK. Parasitic lung infections. Curr Opin Pulm Med 2009;15:274-82.
21. von Sinner WN: New diagnostic signs in hydatid disease; radiography, ultrasound, CT and MRI correlated to pathology. Eur J Radiol 1991;12:150-9.
22. Woodring JH, Halfhill H, 2nd, Reed JC: Pulmonary strongyloidiasis: clinical and imaging features. AJR Am J Roentgenol 1994; 162:537-42.

17 CAPÍTULO

Paciente Imunocomprometido (Exceto Síndrome da Imunodeficiência Humana)

Dante Luiz Escuissato
Danny Warszawiak
Edson Marchiori

I. INTRODUÇÃO

O paciente imunocomprometido é aquele que apresenta maior risco para desenvolver infecção potencialmente fatal como consequência de anormalidade do sistema imunológico. Nas últimas décadas houve aumento nessa população devido ao uso de terapêuticas imunossupressoras para o tratamento de neoplasias e doenças do colágeno, bem como naqueles que necessitam de prevenção contra a rejeição de transplantes. O pulmão é um dos órgãos mais frequentemente envolvidos nessas situações, podendo apresentar lesões infecciosas e não infecciosas, complicações essas responsáveis por altas morbidade e mortalidade.

Principais Tipos de Disfunção do Sistema Imune (Quadro 17-1)

1. *Anormalidades da Imunidade Celular.* A imunidade celular é a maior defesa do organismo contra agentes intracelulares. Várias condições estão associadas a esse tipo de anormalidade: doença de Hodgkin e outros linfomas, leucemia, neoplasias sólidas disseminadas, desnutrição grave, corticoterapia em altas doses, drogas citotóxicas e radioterapia. Assim, com a depressão da imunidade mediada por células, organismos que compõem a flora normal, como espécies de *Candida*, tornam-se agentes oportunistas capazes de causar infecções graves. Nessas condições pode ocorrer reativação de vírus, fungos, micobactérias e parasitos.
2. *Anormalidades da Imunidade Humoral.* As anormalidades na produção de anticorpos são encontradas na imunodeficiência variável comum, leucemia linfocítica crônica, mieloma múltiplo, síndrome nefrótica, grandes queimados e enteropatia perdedora de proteínas. Pacientes submetidos a tratamento com drogas citotóxicas também podem apresentar quadro de imunossupressão semelhante. Infecções por pneumococos, *Haemophilus influenzae*, estreptococos e estafilococos predominam no curso precoce da imunodeficiência humoral. Conforme o distúrbio progride, infecções por bacilos Gram-negativos tornam-se mais frequentes. Pacientes submetidos a esplenectomia podem apresentar infecções graves causadas por bactérias capsuladas.
3. *Neutropenia.* A neutropenia está entre os mais importantes fatores de risco para o desenvolvimento de infecções graves, frequentemente coexistindo com outras anormalidades do sistema imunológico. À medida que a contagem de neutrófilos cai para menos de 500/μl, há significativo aumento na frequência e gravidade das infecções. Leucemia aguda, tratamento quimioterápico ou corticoterapia e os transplante de medula óssea estão entre as causas de neutropenia acentuada.

Infecções Pós-transplante

O transplante de órgãos sólidos e de medula óssea surgiu nos anos 1960 como opção ao tratamento de várias doenças. Embora essa modalidade terapêutica aumente a sobrevida de doenças fatais, ainda há risco potencial, sendo que as complicações pulmonares infecciosas e não infecciosas contribuem

QUADRO 17-1. Principais Tipos de Disfunção do Sistema Imune

Tipo de anormalidade	Causas mais frequentes	Infecções principais
Imunidade celular	Linfoma, leucemia, quimioterapia	*Aspergillus, Candida*, vírus, micobactérias
Imunidade humoral	Imunodeficiência variável comum, leucemia linfocítica crônica, mieloma múltiplo, quimioterapia	Pneumococo, *H. Influenzae, S. aureus*, bacilos Gram-negativos
Neutropenia	Leucemia aguda, quimioterapia, transplante de medula óssea	*Aspergillus, Candida*, vírus, *S. aureus*, bacilos Gram-negativos

significativamente para a mortalidade e morbidade dessa população. Os pulmões são os sítios mais comuns de infecções nos transplantados de pulmão e coração, sendo o segundo local mais frequente nos transplantes de fígado. Os agentes causais das infecções pulmonares são semelhantes nos diferentes transplantes de órgãos sólidos, sendo que no primeiro mês após a cirurgia as complicações mais comuns são aquelas relacionadas com o pós-operatório e os cuidados de medicina intensiva, e as infecções são similares às da população cirúrgica geral. Entre o primeiro e o sexto mês pós-transplante, há o período máximo de imunossupressão e o aparecimento de infecções oportunistas. Após os seis meses as infecções pulmonares decorrem de agentes comuns na comunidade. Quanto ao transplante de medula óssea (ou de células-tronco hematopoéticas), são observadas três fases pós-procedimento, sendo que na primeira, que dura de 15 a 30 dias, há profunda neutropenia, a qual é seguida da fase precoce, que dura até o centésimo dia pós-transplante, quando há ainda acentuada alteração da imunidade celular e humoral. No período tardio, que ocorre após os 100 dias do transplante, há recuperação progressiva dos linfócitos e até o primeiro ano há recuperação da imunidade humoral. O conhecimento dessas diferentes etapas após o transplante de medula óssea é importante, pois as lesões infecciosas e não infecciosas tendem a ocorrer de modo relativamente previsível.

Infecções Nosocomiais

Os pacientes imunodeprimidos, quando presentes em ambiente hospitalar, estão em risco de desenvolver pneumonias, cerca de metade das quais é relacionada com bacilos Gram-negativos, entre os quais estão incluídas *Pseudomonas aeruginosa, Enterobacter* spp., *Klebsiella* spp., *Escherichia coli* e *Acinetobacter* spp. Essas bactérias frequentemente causam pneumonia decorrente de aspiração a partir de colonização orofaríngea. Pacientes internados em hospitais podem estar expostos a infecção por *Legionella* spp. ou outras bactérias Gram-negativas, sendo essa situação frequente em indivíduos em ventilação mecânica. A presença de cateteres intravasculares pode ocasionar quadro infeccioso, como septicemia por *Staphylococcus aureus, Pseudomonas aeruginosa* e *Candida* spp.

II. INFECÇÕES BACTERIANAS E MICOBACTERIANAS

II.a) Generalidades

Determinados grupos de pacientes imunodeprimidos, como os transplantados de órgão sólido, podem apresentar quadro radiográfico semelhante àquele observado em imunocompetentes e que apresentem infecções comunitárias ou nosocomiais. Pacientes portadores de imunodeficiência mais acentuada, como os transplantados de medula óssea (fase neutropênica), são acometidos de infecções bacterianas causadas por agentes Gram-negativos oriundos do trato gastrointestinal e da mucosa oral, sendo que bactérias Gram-positivas, como *S. pneumoniae* e *S. aureus*, são ocasionalmente identificadas. Entre as bactérias Gram-negativas, o organismo mais comum é a *P. aeruginosa*. Esses achados são semelhantes àqueles encontrados em pneumonias nosocomiais de pacientes imunocomprometidos de diferentes causas, em que os bacilos Gram-negativos representam cerca de 50% dos agentes. Após a "pega" (recuperação) da medula óssea, as pneumonias bacterianas são usualmente causadas por germes Gram-positivos associados a infecção de cateteres e bacilos Gram-negativos. As infecções relacionadas com os cateteres têm como principais organismos *S. aureus, P. aeruginosa* e *Candida* spp.

O tipo específico de defeito da imunidade (celular ou humoral) também é um fator importante quanto ao tipo de bactérias que podem provocar infecções nesses pacientes. Bactérias como *Listeria monocytogenes* (patógeno intracelular) e *S. pneumoniae* (bactéria encapsulada) são mais comuns naqueles indivíduos que apresentam déficit da imunidade celular. Organismos como espécies de *Nocardia* (patógeno intracelular) e *H. influenzae* (bactéria encapsulada) são mais frequentes em pacientes com redução prolongada da imunidade humoral.

Os pacientes que apresentam mucosite grave ou que estejam sendo submetidos ao uso de analgésicos narcóticos podem apresentar infecção pulmonar por anaeróbios, devido à aspiração. Transplantados de medula óssea com doença do enxerto contra o hospedeiro aguda podem apresentar colonização da árvore brônquica por *P. aeruginosa* ou *E. coli*. O uso profilático de sulfametoxazol-trimetoprima no combate às infecções pelo *Pneumocystis jiroveci* também levou à redução na incidência de pneumonias por Gram-negativos e *Streptococcus pneumoniae*.

Infecções bacterianas nas fases mais tardias em pacientes transplantados de órgãos sólidos são causadas principalmente por *H. influenzae, S. pneumoniae e Legionella* spp. Já no caso do transplante de medula óssea (fase tardia), as pneumonias bacterianas são causadas por organismos Gram-positivos, principalmente *S. pneumoniae* e *S. aureus*. Nos pacientes com quadro de doença obstrutiva de vias aéreas, que pode ocorrer após o transplante de medula óssea, as bactérias Gram-negativas, *Haemophilus* e *Pseudomonas* podem contribuir para a piora do quadro respiratório.

Achados de Imagem (Radiografia e Tomografia Computadorizada de Tórax)

- As manifestações das pneumonias bacterianas na radiografia e na tomografia computadorizada (TC) de tórax nos pacientes imunocomprometidos são semelhantes às dos pacientes imunocompetentes.
- Os achados consistem principalmente em consolidações pulmonares únicas ou múltiplas, unilaterais ou bilaterais, podendo ter distribuição segmentar, lobar ou difusa (Fig. 17-1).
- O envolvimento pulmonar tende a ser predominantemente focal, sendo que o comprometimento de mais de um lobo ou segmento é observado com frequência.
- A TC do tórax pode demonstrar alterações com áreas de atenuação em vidro fosco nas fases precoces de pneumonia bacteriana, antes de serem identificadas anormalidades nas radiografias do tórax (Fig. 17-2).
- Nódulos estão frequentemente presentes nas lesões por *Nocardia* e *Legionella*. Pacientes com septicemia podem apresentar quadro de rápida evolução para o padrão de síndrome de angústia respiratória do adulto.
- Os êmbolos sépticos caracteristicamente se apresentam, nas radiografias de tórax, como múltiplos nódulos, que rapidamente se tornam escavados, embora focos de consolidação não específicos também possam ocorrer. A TC tem demonstrado maior acurácia no diagnóstico da embolia séptica, que se apresenta com múltiplos nódulos bem definidos, com escavação em diferentes fases e consolidações subpleurais em cunha consistentes com infartos pulmonares.

As infecções por *Mycobacterium tuberculosis*, outras micobactérias, bactérias anaeróbias e espécies de *Nocardia* e *Actinomyces* são infrequentes nos pacientes transplantados, sendo que, naqueles submetidos a transplante de órgãos sólidos, a incidência é de 0,5% a 2% dos receptores nos Estados Unidos e na Europa.

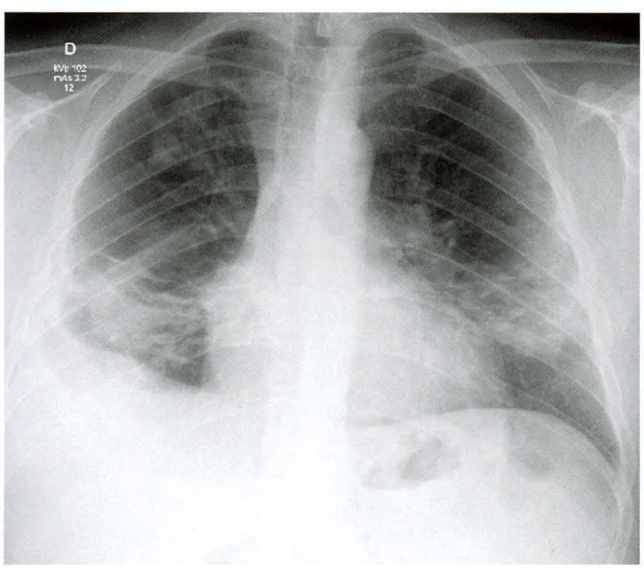

FIGURA 17-1. Pneumonia bacteriana em paciente com leucemia mieloide aguda em regime de quimioterapia. Radiografia de tórax em PA mostra consolidações multifocais e derrame pleural à direita.

II.b) Tuberculose

Há elevado risco de desenvolvimento da tuberculose pulmonar ativa em pacientes com alterações da imunidade celular, entre os quais devem-se incluir indivíduos nos extremos de idade, portadores de desnutrição, neoplasias, em terapia imunossupressora e uso de corticosteroides, tratamentos para artrite reumatoide e doença de Crohn com anticorpos contra o fator de necrose tumoral alfa (anti-TNFα), infecção pelo vírus da imunodeficiência humana (HIV), diabetes *mellitus*, insuficiência renal crônica, alcoolismo e drogadição.

Achados de Imagem da Tuberculose (Capítulo 11)

- O único fator preditor do padrão de imagem na tuberculose parece ser a integridade imunológica, sendo que nos imunocompetentes há tendência ao desenvolvimento do padrão de reativação da doença, enquanto os pacientes imunodeprimidos tendem a apresentar a forma primária. As formas de doença disseminada ou miliar tendem a ocorrer em associação a imunossupressão acentuada.
- Pacientes imunodeprimidos e diabéticos têm maior prevalência de múltiplos focos de escavação no interior de uma lesão tuberculosa e de distribuição não segmentar do que os pacientes imunocompetentes.
- Os portadores de fibrose pulmonar idiopática têm quatro vezes mais chance de desenvolver tuberculose que a população geral, sendo que manifestações atípicas são comuns, como nódulos subpleurais, consolidações lobares e segmentares que podem se assemelhar a neoplasias ou pneumonias bacterianas.
- Nos pacientes portadores de lúpus eritematoso sistêmico, a tuberculose tem maior incidência, podendo se apresentar radiologicamente como na forma primária, com consolidações difusas ou doença miliar.
- Os achados nas radiografias do tórax podem, contudo, ser inconclusivos ou, ainda, normais em pacientes com doença em atividade.
- A TC tem se mostrado superior à radiografia convencional no diagnóstico da tuberculose e na identificação de sinais



FIGURA 17-2. Paciente pós-transplante de medula óssea por anemia aplásica grave. Imagem de TCAR em paciente em fase inicial de infecção bacteriana mostra áreas de opacidades com atenuação em vidro fosco no lobo inferior direito.

que indiquem atividade do processo infeccioso. Esses achados baseiam-se na presença de consolidações pulmonares que podem apresentar escavações, nódulos centrolobulares e padrão de árvore em brotamento. A TC também é útil na avaliação de lesões pleurais, como derrame pleural, empiema e fístula broncopleural.

II.c) Micobactérias Não Tuberculosas

Os pacientes com disfunção de linfócitos T e em corticoterapia são aqueles que mais comumente apresentam infecções causadas por micobactérias não tuberculosas, sendo que os agentes mais comuns são: *Mycobacterium avium intracellulare*, *Mycobacterium kansasii* e *Mycobaterium abscessus*. Essas micobactérias são mais comuns que o *Mycobacterium tuberculosis* em pacientes submetidos a transplantes de pulmão, ocorrendo tardiamente após o transplante, e associadas a quadro de rejeição crônica do enxerto em mais da metade dos casos. Esses agentes são menos comumente encontrados após transplantes de coração, rim, fígado e medula óssea.

Achados de Imagem (Capítulo 12)

- As alterações radiográficas e de TC caracterizam-se por consolidações multifocais e nódulos mal definidos, que podem escavar (Fig. 17-3). Derrames pleurais podem ser encontrados. O padrão miliar é raro.
- As radiografias do tórax podem ser normais.

III. INFECÇÕES FÚNGICAS

Generalidades

As infecções fúngicas pulmonares, tanto as nosocomiais quanto as adquiridas na comunidade, emergiram como um problema grave de saúde na última década, cuja incidência tem sido crescente em todo o mundo. A aspergilose pulmonar invasiva ocorre em cerca de 5% dos transplantados de coração, pulmão e fígado, sendo mais rara em transplantados de rim. Nos transplantados de medula óssea os casos dessa infecção variam de 10% a 15%. As infecções fúngicas estão mais comumente associadas a *Aspergillus* spp. e *Candida* spp. Essas infecções são uma complicação pulmonar comum em pacientes com neutropenia profunda em que há distúrbio da fagocitose, naqueles em tratamento com corticosteroides e em portadores de cateteres intravenosos. Pacientes portadores de doença do enxerto contra o hospedeiro decorrente de transplante de medula óssea também podem ser acometidos por essa forma de infecção.

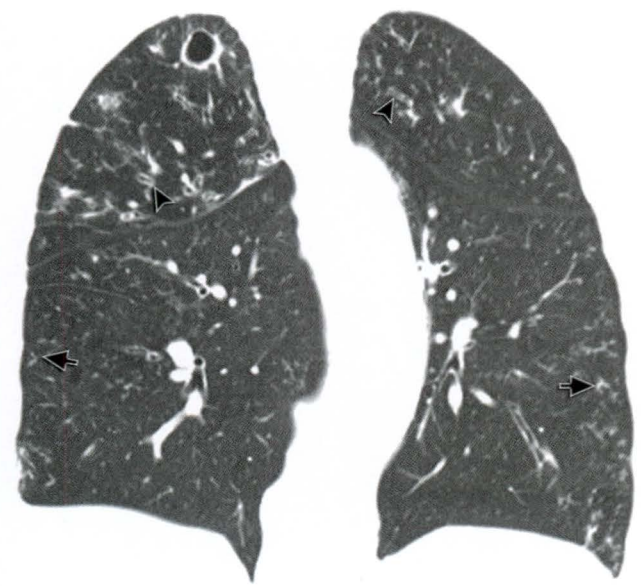

FIGURA 17-3. Paciente tabagista com infecção por micobactéria não tuberculosa após tratamento com corticoides. Imagem de TCAR com reformatação coronal mostra cavidade no lobo superior direito, brônquios dilatados (cabeças de setas) e nódulos centrolobulares, alguns com padrão de árvore em brotamento (setas).

Achados Clínicos

É importante levar em consideração que o achado do fungo em culturas de secreções provenientes do trato respiratório não significa, necessariamente, a presença de doença. O diagnóstico desse tipo de infecção deve ser lembrado quando o paciente apresenta quadro febril, está recebendo antibióticos de amplo espectro e os exames radiográficos mostram alterações que podem ser focais ou difusas. O quadro clínico não é específico, e a maioria dos pacientes apresenta febre e sintomas como dispneia e tosse não produtiva. Dor torácica pode ocorrer em pacientes com quadro de aspergilose pulmonar invasiva. A pneumonia por *Candida* sp. geralmente está associada a infecção esofagiana. O comprometimento simultâneo dos seios paranasais e do pulmão sugere infecção por *Aspergillus* sp.

III.a) Aspergilose Pulmonar Invasiva

Esta infecção pode se apresentar em duas formas: com invasão vascular ou das vias aéreas (broncopneumônica). Na primeira, podem ser observados infartos com componente hemorrágico e, na segunda, traqueobronquite, bronquiolite e pneumonia, habitualmente associadas. A forma angioinvasiva ocorre apenas em pacientes imunodeprimidos, sendo a forma de infecção fúngica oportunista mais comum.

Achados de Imagem (Radiografia e Tomografia Computadorizada de Tórax)

- A radiografia convencional do tórax pode ser normal ou mostrar áreas focais de consolidação do parênquima pulmonar ou lesões com aspecto de nódulos ou massas, com ou sem escavação.
- A TCAR é mais sensível e mais específica que as radiografias na avaliação precoce dessas lesões.
- Na forma angioinvasiva, a TCAR mostra nódulos ou massas circundadas por halo de vidro fosco, o chamado "sinal do halo", que pode ser observado nas duas primeiras semanas desde a instalação do quadro infeccioso. Esse sinal representa a presença de infarto hemorrágico ao redor da área de infecção fúngica (Fig. 17-4).
- Em contexto clínico apropriado (neutropenia e febre), a presença de nódulos ou consolidações circundados pelo sinal do halo é altamente sugestiva de infecção fúngica angioinvasiva.
- A formação do sinal do crescente aéreo é um achado relativamente comum nas infecções fúngicas angioinvasivas, sendo uma manifestação tardia dessas complicações. Esse achado representa a presença de ar entre a área de pulmão infartado e o parênquima ao seu redor. A escavação e o cres-



FIGURA 17-4. Aspergilose angioinvasiva em paciente pós-transplante alogênico de medula óssea por mielodisplasia. Imagem de TCAR demonstra imagens nodulares com o sinal do halo e tênues opacidades focais em vidro fosco no lobo inferior direito.

cente aéreo associam-se à recuperação dos neutrófilos, aparecendo em torno de duas a três semanas após o início do tratamento (Fig. 17-5).

- Os achados de imagem em pacientes com aspergilose pulmonar invasiva de vias aéreas (bronquiolite e broncopneumonia) são de nódulos centrolobulares com menos de 5 mm e consolidações focais ou multifocais.

III.b) Aspergilose Pulmonar Semi-invasiva

Esse tipo de infecção pulmonar ocorre em indivíduos com moderada redução de imunidade, sendo mais comumente encontrada em pacientes com tabagismo acentuado, portadores de doença pulmonar obstrutiva crônica (DPOC) e alcoolismo. Deve-se ressaltar que a infecção não apresenta sinais de angioinvasão à histopatologia.

Achados de Imagem (Radiografia e Tomografia Computadorizada de Tórax)

- Na radiografia de tórax esses pacientes apresentam lesões com lenta progressão, de meses a anos. Os achados de TCAR são de consolidações localizadas preferencialmente nos lobos superiores, as quais podem apresentar escavação com ou sem o desenvolvimento de aspergiloma.
- Nódulos pulmonares solitários ou múltiplos com dimensões maiores que 10 mm, que podem escavar e apresentar margens espiculadas, são também observados (Fig. 17-6).
- É comum o achado de espessamento pleural.
- Os achados de imagem são semelhantes àqueles descritos na tuberculose pós-primária (reativação).

III.c) Candidíase

A candidíase pulmonar tipicamente ocorre em pacientes imunocomprometidos, especialmente aqueles portadores de cateteres intravenosos, indivíduos recebendo antibióticos de amplo espectro e portadores de diabetes *mellitus*. A candidíase disseminada, embora comum nesses grupos, infrequentemente acomete os pulmões. Histologicamente, a candidíase pulmonar envolve pequenos vasos e tem distribuição aleatória, resultando em invasão e oclusão de grandes vasos, de modo

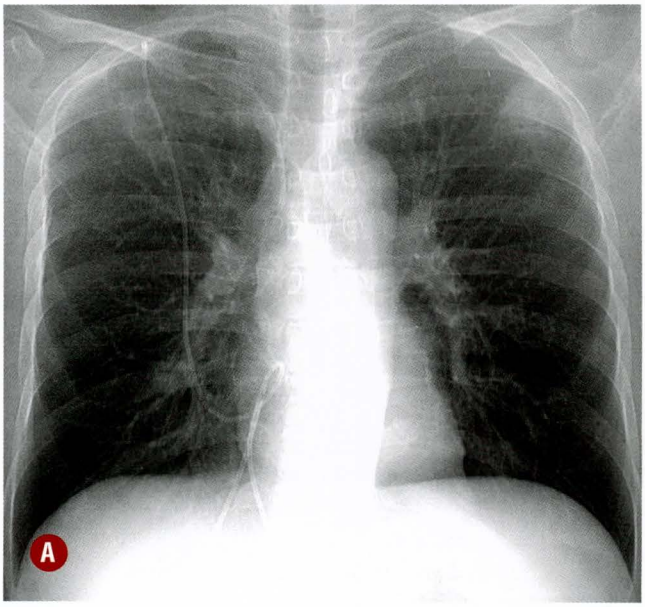

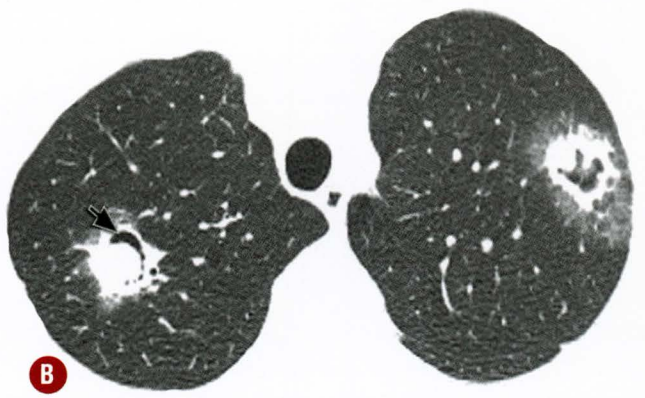

FIGURA 17-5. Aspergilose angioinvasiva em paciente pós-transplante de medula óssea por leucemia mieloide crônica. A, Radiografia de tórax mostra opacidades nodulares escavadas bilaterais, com o sinal do "crescente aéreo" no lobo superior esquerdo. **B,** Imagem de TCAR revela nódulos escavados com sinal do halo bilateralmente e sinal do crescente aéreo no lobo superior direito (seta).

semelhante à aspergilose pulmonar invasiva. Há duas formas de disseminação da candidíase para os pulmões: (a) disseminação hematogênica com formação de lesões miliares ou múltiplos grandes nódulos; (b) aspiração de secreções orofaríngeas com formação de broncopneumonia geralmente associada a necrose e hemorragia.

Achados de Imagem (Radiografia e Tomografia Computadorizada de Tórax)

- A radiografia convencional do tórax pode ser normal ou mostrar áreas focais de consolidação do parênquima pulmonar ou lesões com aspecto de nódulos ou massas, com ou sem escavação.
- Os achados de TCAR caracterizam-se por múltiplos nódulos com dimensões que variam de 3 a 30 mm de diâmetro e consolidações bilaterais com distribuição peribroncovascular. Os nódulos pulmonares podem apresentar distribuição centrolobular, se estiverem associados a broncopneumonia

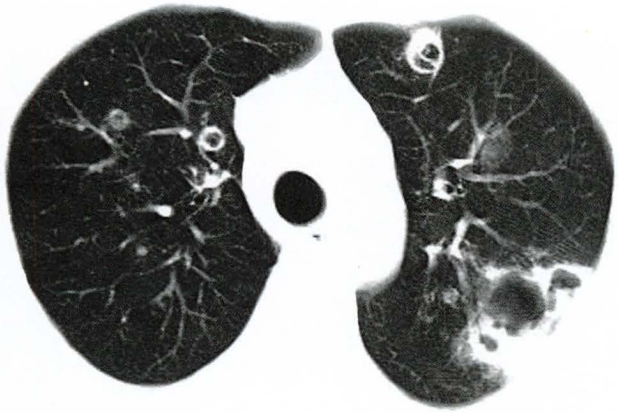

FIGURA 17-6. Imagem de TC mostra massa e nódulos escavados em paciente diabético com aspergilose semi-invasiva.

ou distribuição aleatória (randômica) se a disseminação for hematogênica (Fig. 17-7).

- Ao se comparar a candidíase com a aspergilose pulmonar invasiva, nota-se que as duas doenças comumente apresentam-se na forma de nódulos pulmonares, sendo que a distribuição aleatória é mais comum na candidíase (Fig. 17-7). Na aspergilose pulmonar invasiva mais frequentemente os nódulos são centrolobulares. Tem sido encontrada prevalência semelhante entre a candidíase e a aspergilose invasiva quanto à presença do sinal do halo. Outros achados, como escavação e tamanho de nódulos, são semelhantes entre esses dois tipos de infecção fúngica (Fig. 17-8).

III.d) Mucormicose

Outras infecções fúngicas são também encontradas nos pacientes imunocomprometidos, entre elas a mucormicose (zigomicose). A infecção por esse agente ocorre quase invariavelmente em pacientes que possuem alguma doença de base, como diabetes (especialmente aqueles em cetoacidose), insuficiência renal crônica, linfoma, leucemia, acidose metabólica (diarreia, uremia e intoxicação por salicilatos) e após transplante de órgãos. Indivíduos submetidos a determinados tratamentos (corticosteroides e antibióticos) também estão em risco de desenvolver esse tipo de infecção pulmonar.

Achados de Imagem (Radiografia e Tomografia Computadorizada de Tórax)

- A radiografia e a TC mostram consolidações, podendo haver área de escavação associada, e frequentemente nódulos que podem ser únicos ou múltiplos, pequenos ou grandes.
- O sinal do halo e/ou escavação são também encontrados.

III.e) Fusariose

Várias espécies de *Fusarium* podem causar infecções em humanos, sendo que o *F. solani* é o que apresenta maior virulência, causando metade dos casos de fusariose. A pele e o trato respiratório são as portas de entrada desses agentes. Em indivíduos imunocompetentes, *Fusarium* spp. pode causar infecções em olhos, pele e ossos após trauma. Nos pacientes com imunossupressão acentuada, como os portadores de neoplasias hematológicas, as infecções por esses fungos tendem a ser graves. O aumento da incidência de infecções por espécies de *Fusarium* está relacionado com exposição ambiental, uso de regimes de quimioterapia que levam a acentuada imunossupressão e utilização de drogas antifúngicas de forma profilática ou como terapia empírica, o que levam à seleção de fungos mais resistentes. É muito difícil a diferenciação clínica e histológica entre a aspergilose pulmonar invasiva e a fusariose pulmonar.

Achados de Imagem (Radiografia e Tomografia Computadorizada de Tórax)

- As radiografias convencionais do tórax podem ser normais em até 25% dos casos.
- Os achados radiográficos e de TC são semelhantes àqueles observados na aspergilose pulmonar invasiva, sendo mais comuns os nódulos e as massas pulmonares (Fig. 17-9).
- Diferentemente de infecções fúngicas por *Aspergillus, Zygomycetes* e *Candida,* geralmente não é visto o sinal do halo ao redor das lesões causadas por *Fusarium* spp.

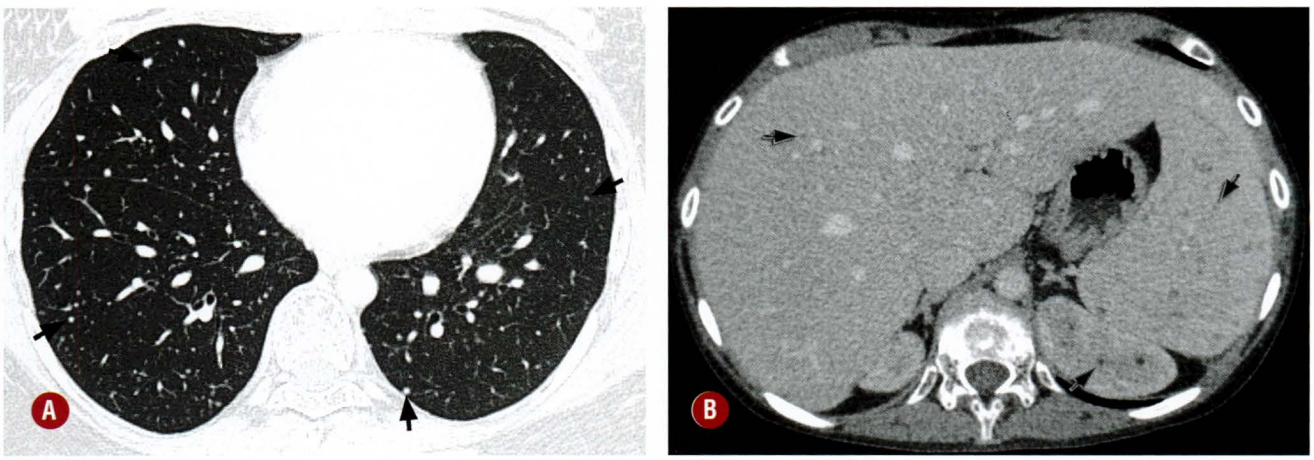

FIGURA 17-7. Paciente com candidíase disseminada após transplante de medula óssea. A, Imagem de TCAR das bases pulmonares mostra padrão micronodular randômico (setas). **B,** TC com contraste do abdômen superior mostra múltiplos pequenos nódulos hipodensos (setas) no baço, rins e alguns no fígado. (Cortesia de Dr. Nestor Müller, Vancouver General Hospital, Canadá.)

III.f) Pneumocistose

A incidência de pneumonia por *Pneumocystis jiroveci* teve uma queda significativa devido ao uso de antibióticos profiláticos. A maioria dos casos descritos está relacionada com pacientes que têm alergia a sulfa ou quando a infecção precede o início da profilaxia. Nos estudos histológicos, podem-se encontrar histiócitos intra-alveolares ou um infiltrado inflamatório misto, com ou sem hemorragia associada.

Achados de Imagem (Radiografia e Tomografia Computadorizada de Tórax)

- A radiografia convencional de tórax pode ser normal, mostrar diminuição bilateral da transparência do parênquima pulmonar em que permanecem visíveis os contornos dos vasos (opacidade em vidro fosco), padrão reticulonodular, ou consolidação.
- Áreas de atenuação em vidro fosco representam o achado mais comum na TCAR. São tipicamente bilaterais e simétricas, podendo ser difusas ou peri-hilares (Fig. 17-10). Focos de consolidação podem ser encontrados associados às áreas de atenuação em vidro fosco, assim como o padrão reticular, que, quando superposto às opacidades em vidro fosco, resulta no padrão de pavimentação em mosaico.
- Imagens císticas (pneumatoceles) podem ocorrer.

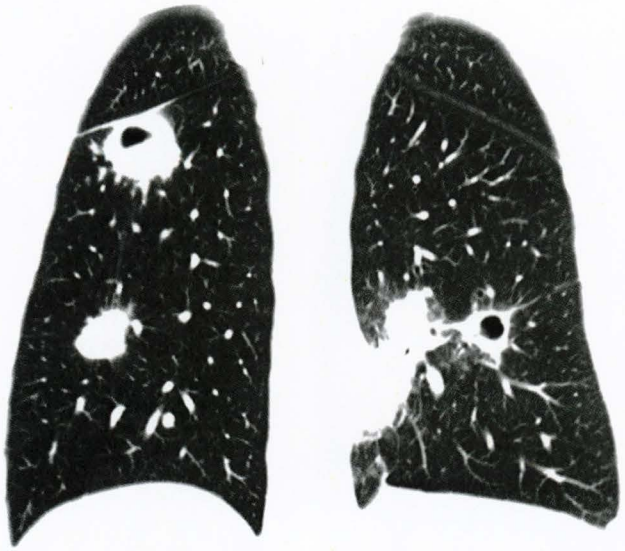

FIGURA 17-8. Paciente em tratamento quimioterápico para leucemia mieloide aguda apresentou colonização de cateter de quimioterapia por *Candida sp.* Imagem de TCAR com reformatação coronal mostra opacidades nodulares esparsas, algumas escavadas.



FIGURA 17-9. Fusariose em paciente com anemia aplásica grave submetido a transplante de medula óssea alogênico. Imagem de TC do pulmão direito mostra nódulos e massa pulmonares circundadas por tênue halo de atenuação em vidro fosco.

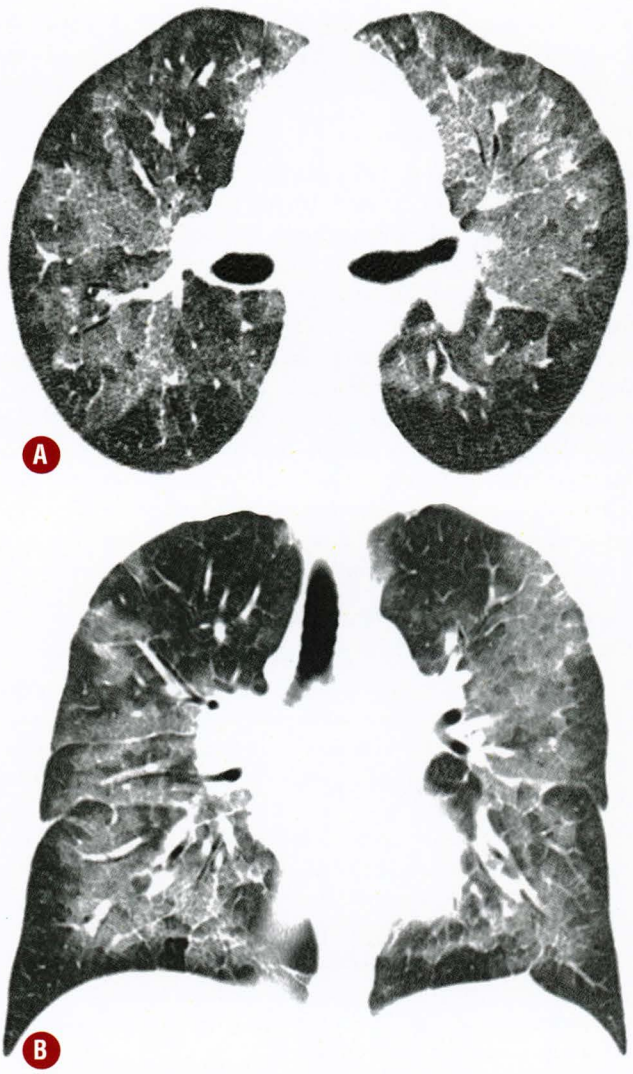

FIGURA 17-10. Imagens de TCAR nos planos axial **(A)** e coronal **(B)** mostram opacidades com atenuação em vidro fosco bilaterais e simétricas em paciente com infecção por *Pneumocystis jiroveci* (pneumocistose) após transplante de medula óssea alogênico.

IV. INFECÇÕES VIRAIS

Generalidades

As infecções virais nos pacientes imunocomprometidos apresentam algumas características em comum: (a) alta frequência de aquisição nosocomial; (b) infecções com tempo de duração maior que nos indivíduos imunocompetentes; (c) elevada frequência de infecções de vias aéreas, que podem evoluir com pneumonia e óbito. As infecções virais relacionadas com o aparelho respiratório são comuns nas doenças adquiridas no ambiente hospitalar, acometendo principalmente crianças, idosos e pacientes com doenças cardiopulmonares e distúrbios imunológicos. Quando se levam esses dados em consideração, deve-se suspeitar de infecção viral nos pacientes imunocomprometidos com sintomas respiratórios, principalmente de vias aéreas superiores, e que apresentem infiltrações intersticiais difusas nos pulmões em radiografias do tórax.

Os achados radiográficos e de TCAR são geralmente semelhantes nas diferentes pneumonias virais. Nos pacientes com pneumonia viral avançada com dano alveolar difuso, os achados de imagem são idênticos aos das outras causas de dano alveolar difuso e incluem áreas de consolidação e de atenuação em vidro fosco confluentes. As infecções virais mais importantes são discutidas a seguir.

IV.a) Citomegalovírus

A pneumonia pelo citomegalovírus (CMV) decorre comumente de reativação do vírus latente por causa da acentuada queda da imunidade em pacientes submetidos a transplante de medula óssea. Nos demais, a doença se desenvolve devido à infusão de medula de doador soropositivo ou, ainda, por infusão de produtos do sangue contaminados pelo CMV. O quadro clínico da pneumonia por CMV é de febre, tosse não produtiva, dispneia e hipoxemia. Nos estudos histológicos, observam-se macrófagos pulmonares contendo corpúsculos de inclusão típicos. Os achados anatomopatológicos na fase precoce da pneumonia por CMV caracterizam-se por nódulos hemorrágicos distribuídos aleatoriamente. Essas lesões progridem para um padrão de dano alveolar difuso, com edema e formação de membrana hialina.

Achados de Imagem (Radiografia e Tomografia Computadorizada de Tórax)

- A radiografia pode ser normal ou mostrar áreas de consolidação esparsas ou confluentes comumente bilaterais e assimétricas. Outros achados incluem padrão reticulonodular, opacidades nodulares pequenas e opacidades em vidro fosco.
- As manifestações mais frequentes na TCAR incluem nódulos centrolobulares, áreas esparsas de consolidação e opacidades com atenuação em vidro fosco (Fig. 17-11). A maioria dos pacientes tem mais de um desses padrões. Achados menos comuns incluem padrão de árvore em brotamento e halo de vidro fosco em volta de pequenos nódulos (sinal do halo).
- Derrame pleural pode também estar presente, sendo mais comum a apresentação unilateral.

IV.b) Vírus Sincicial Respiratório

As infecções pulmonares pelo vírus sincicial respiratório (VSR) em pacientes hospitalizados são frequentes, sendo o tipo de infecção mais comum no grupo de crianças com menos de 6 meses de idade. O VSR é considerado também uma das causas de pneumonias potencialmente letais em alguns grupos de pacientes imunocomprometidos, notadamente naqueles submetidos a transplantes e portadores de neoplasias hematológicas.

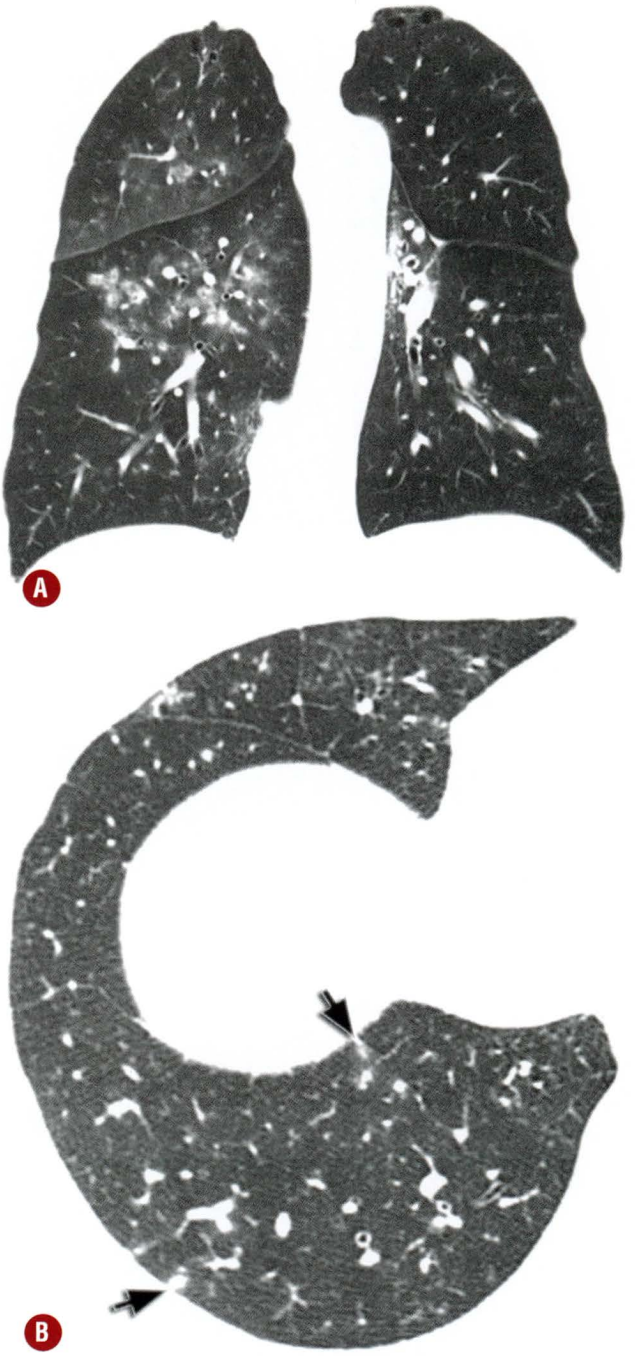

FIGURA 17-11. Pacientes com pneumonia por citomegalovírus após transplante de medula óssea. A, Imagem de TCAR com reformatação coronal mostra nódulos e opacidades focais de atenuação em vidro fosco. Nota-se mínimo enfisema nos ápices pulmonares. **B,** Imagem axial de TCAR de outro paciente mostra pequenos nódulos esparsos (setas).

Achados de Imagem (Radiografia e Tomografia Computadorizada de Tórax)

- Os aspectos radiográficos nas pneumonias pelo VSR são de padrões nodular ou misto de lesão intersticial e de espaço aéreo, sendo usualmente bilateral, difuso e simétrico.
- Os achados de TCAR incluem opacidades em vidro fosco, áreas de consolidação, opacidades centrolobulares e padrão de árvore em brotamento (Fig. 17-12).

IV.c) Vírus da Influenza

Os pacientes imunodeprimidos têm maior risco de desenvolver pneumonia fulminante pelo vírus da influenza, sendo que o sorotipo mais comum é o da influenza A, ocorrendo mais frequentemente em surtos sazonais.

Achados de Imagem (Radiografia e Tomografia Computadorizada de Tórax)

- A radiografia mostra áreas de consolidação esparsas ou confluentes, unilaterais ou bilaterais. Casos graves podem resultar em consolidação difusa com aspecto semelhante ao da síndrome de angústia respiratória aguda (SARA) e achado histológico de dano alveolar difuso.
- Os achados na TCAR são de consolidações e opacidades com atenuação em vidro fosco de distribuição difusa. Pequenos nódulos centrolobulares são observados menos comumente, tendo distribuição bilateral e assimétrica (Fig. 17-13). O padrão de árvore em brotamento, quando ocorre, tende a ser localizado.
- Derrame pleural é visto raramente.

IV.d) Adenovírus

Os pacientes imunocomprometidos têm maior risco de desenvolver pneumonia por adenovírus, bem como a síndrome da angústia respiratória aguda. Os achados de TCAR observado até o presente referem-se a áreas de atenuação em vidro fosco e consolidação. Os achados parecem ser semelhantes entre indivíduos imunocompetentes e imunocomprometidos.

IV.e) Vírus do Herpes Simples

A pneumonia pelo vírus do herpes simples pode seguir-se a episódio de gengivoestomatite. Esse tipo de infecção pode estar associado a aspiração, resultando em lesões focais ou multifocais. A doença também pode estar relacionada com viremia, apresentando-se como comprometimento difuso pulmonar. Esse tipo de infecção pode ser suspeitada clinicamente quando o paciente apresenta a associação de lesões cutâneas, orais ou esofagianas.

Achados de Imagem (Radiografia e Tomografia Computadorizada de Tórax)

- As manifestações na radiografia e TC consistem em áreas de consolidação subsegmentares ou segmentares bilaterais

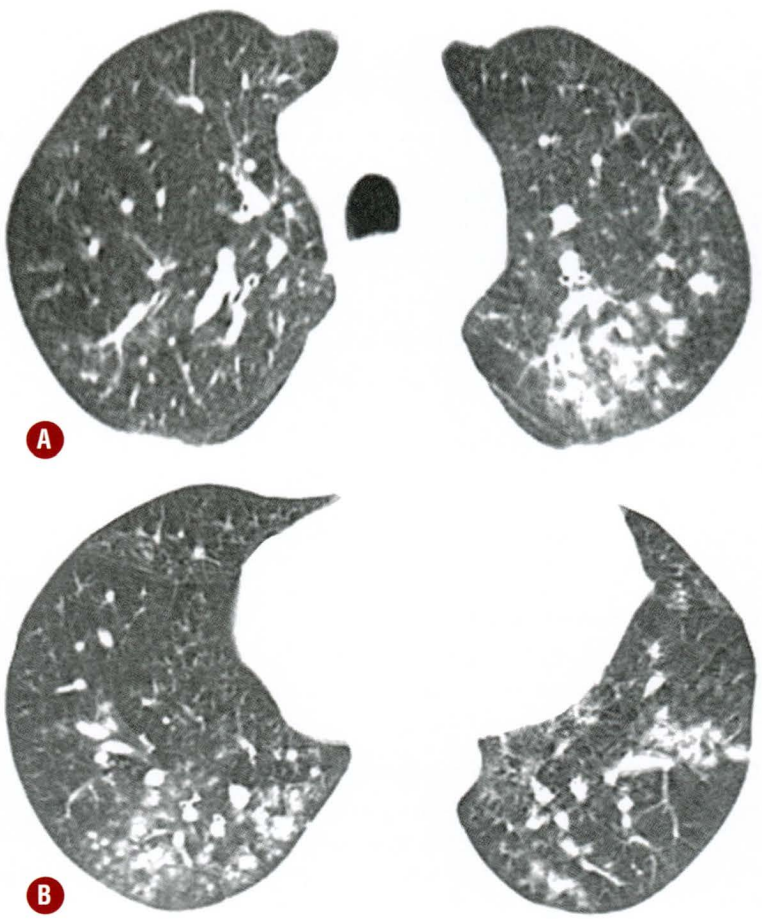

FIGURA 17-12. Paciente pós-transplante de medula óssea por anemia aplásica grave com infecção pelo vírus sincicial respiratório. Imagens de TCAR **(A, B)** mostram focos de consolidação lobular, nódulos de espaço aéreo e nódulos centrolobulares.



FIGURA 17-13. Pneumonia por Influenza A em paciente com leucemia mieloide crônica submetido a transplante de medula óssea. Imagem de TCAR mostra nódulos pulmonares, por vezes centrolobulares, e alguns com sinal do halo.

esparsas ou de nódulos pulmonares com dimensões que variam entre 3 mm e 20 mm, com limites pouco definidos.
- Derrames pleurais podem ser observados.

V. DIAGNÓSTICO DIFERENCIAL

O diagnóstico diferencial de doença pulmonar no paciente imunocomprometido inclui causas infecciosas e não infecciosas. O diagnóstico diferencial é baseado no tipo e na gravidade de imunossupressão, no quadro clínico e no padrão radiológico.

Causas Infecciosas Principais

- Bactérias (*Staphylococcus aureus*, bacilos Gram-negativos, *Nocardia*).
- Fungos (*Aspergillus, Candida, Pneumocystis jiroveci*).
- Vírus (citomegalovírus, herpes simples).
- Micobactérias (*Mycobacterium tuberculosis, Mycobacterium avium intracellulare*).

Causas Não Infecciosas Principais

- Extensão da doença de base (tumor sólido, linfoma, doença do colágeno).
- Edema pulmonar (cardiogênico e não cardiogênico).
- Toxicidade do tratamento medicamentoso.
- Pneumonite e fibrose actínicas.
- Embolismo e infarto pulmonar.
- Pneumonia aspirativa.

Consolidações Pulmonares Focais

- Pneumonia por bactéria ou fungo, infarto pulmonar, alterações pós-radioterapia, hemorragia pulmonar, processos linfoproliferativos.

Consolidações ou Padrão Intersticial Difusos

- Pneumonia por *Pneumocystis*, infecção viral.
- Edema pulmonar cardiogênico e não cardiogênico.
- Injúria pulmonar medicamentosa.
- Hemorragia pulmonar.
- Linfangite carcinomatosa.
- Pneumonia intersticial linfocítica.

Múltiplos Nódulos Pulmonares

- Infecção: fúngicas, micobactérias, nocardiose, embolia séptica, neoplasias metastáticas.
- Toxicidade pulmonar pela bleomicina.
- Pneumonia em organização.
- Distúrbios linfoproliferativos pós-transplante.

Nódulos Pulmonares Escavados

- Infecção: bacteriana (*Staphylococcus*), fúngica (especialmente aspergilose pulmonar invasiva), micobactérias, nocardiose, embolismo séptico.
- Metástases, principalmente de neoplasias de células escamosas e sarcomas.

Nódulos e Consolidações Pulmonares com Sinal do Halo

- Infecção: aspergilose angioinvasiva, *Candida* sp., mucormicose, pneumonia bacteriana (*Pseudomonas aeruginosa, Legionella* spp.), pneumonia viral (citomegalovírus e vírus do herpes simples).
- Distúrbios linfoproliferativos pós-transplante.
- No contexto clínico apropriado (neutropenia febril, distúrbio de fagocitose ou células T, em corticoterapia e portadores de cateteres intravenosos), a presença de nódulos pulmonares com sinal do halo sugere principalmente o diagnóstico de infecção fúngica angioinvasiva.

Derrames Pleurais

- Edema pulmonar cardiogênico, pneumonia bacteriana, infarto pulmonar.
- Relacionado com doença de base, como doença do colágeno.

VI. RECOMENDAÇÕES

O pulmão é um dos principais alvos nas complicações, inclusive infecciosas, nos pacientes imunocomprometidos. As infec-

ções contam 75% contra 25% das causas não infecciosas das complicações pulmonares. O diagnóstico precoce de infecções pulmonares auxilia na redução da morbidade e mortalidade nos pacientes imunocomprometidos. Os diferentes agentes que causam infecção pulmonar apresentam padrões que se sobrepõem, tornando seu diagnóstico mais difícil. Nesse contexto, torna-se necessário que haja correlação dos achados de imagem com o tipo de imunossupressão e o quadro clínico do paciente, o que permite o estreitamento da lista de agentes que potencialmente possam estar causando uma determinada infecção pulmonar. Mesmo quando são utilizados todos os métodos disponíveis para a identificação de um agente causal de infecção pulmonar, até 20% dos casos permanecem inconclusivos.

A TC pode detectar alterações pulmonares mais precocemente do que as radiografias do tórax em pacientes imunocomprometidos. Desse modo, os exames de TC devem ser realizados precocemente, mesmo que exames radiográficos mostrem-se ainda normais. O sinal do halo observado em infecções fúngicas pode desaparecer após 7-10 dias do início do quadro infeccioso, o que torna recomendável que esses exames sejam realizados dentro dos primeiros cinco dias desde o início do quadro clínico. O prognóstico desses pacientes está diretamente relacionado com detecção precoce de lesão pulmonar e instituição de tratamento adequado.

LITERATURA RECOMENDADA

1. Choi YW, Munden RF, Erasmus JJ, et al. Effects of radiation therapy on the lung: radiology appearances and differential diagnosis. Radiographics 2004;24:985-98.
2. Coelho LO, Gasparetto TD, Escuissato DL, et al. Bacterial pneumonia after bone marrow transplantation: HRCT findings. J Bras Pneumol 2009;35:431-5.
3. Collard HR, Schwarz MI. Diffuse alveolar hemorrhage. Clin Chest Med 2004;25:583-92.
4. Coy DL, Ormazabal A, Godwin JD, et al. Imaging evaluation of pulmonary and abdominal complications following hematopoietic stem cell transplantation. Radiographics 2005;25:305-18.
5. Escuissato DL, Gasparetto EL, Marchiori E, et al. Pulmonary infections after bone marrow transplantation: high-resolution CT findings in 111 patients. AJR Am J Roentgenol 2005;185:608-15.
6. Gasparetto EL, Escuissato DL, Marchiori E, et al. High-resolution CT findings of respiratory syncytial virus pneumonia after bone marrow transplantation. AJR Am J Roentgenol 2004;182:1133-7.
7. Gasparetto EL, Ono SE, Escuissato DL, et al. Cytomegalovirus pneumonia after bone marrow transplantation: high resolution CT findings. Br J Radiol 2004;77:724-7.
8. Jeong YJ, Lee KS. Pulmonary tuberculosis: Up-to-date imaging and management. AJR Am J Roentgenol 2008;191:834-44.
9. Kanne JP, Godwin JD, Franquet T, et al. Viral pneumonia after hematopoietic stem cell transplantation. J Thorac Imaging 2007;22:292-9.
10. Kotloff RM, Ahya VN, Crawford SW. Pulmonary complications of solid organ and hematopoietic stem cell transplantation. Am J Respir Crit Care Med 2004;170:22-48.
11. Marom EM, Holmes AM, Bruzzi JF, et al. Imaging of pulmonary fusariosis in patients with hematologic malignancies. AJR Am J Roentgenol. 2008;190:1605-9.
12. Müller NL, Franquet T, Lee KS. Imaging of pulmonary infections. Philadelphia: Lippincott Williams & Wilkins; 2007.
13. Oh YW, Effmann EL, Godwin JD. Pulmonary infections in immunocompromised hosts: the importance of correlating the conventional radiologic appearance with the clinical setting. Radiology 2000;217:647-56.
14. Souza CA, Müller NL, Marchiori E, et al. Pulmonary invasive aspergillosis and candidiasis in immunocompromised patients a comparative study of the high-resolution CT findings. J Thorac Imaging 2006;21:185-9.
15. Winer-Muram HT, Gurney JW, Bozeman PM, et al. Pulmonary complications after bone marrow transplantation. Radiol Clin North Am 1996;34:97-117.
16. Safadi AR, Soubani AO. Diagnostic approach of pulmonary disease in the HIV negative immunocompromised host. Eur J Intern Med. 2009;20:268-79.
17. Rosen MJ. Cough in the immunocompromised host: ACCP evidence-based clinical practice guidelines. Chest. 2006;129(1 Suppl):204S-205S.
18. Rañó A, Agustí C, Sibila O, Torres A. Pulmonary infections in non-HIV-immunocompromised patients. Curr Opin Pulm Med. 2005;11:213-7.
19. Waite S, Jeudy J, White CS. Acute lung infections in normal and immunocompromised hosts. Radiol Clin North Am. 2006;44:295-315, ix.
20. Whelan TPM, Hertz MI. Allograft rejection after lung transplantation. Clin Chest Med 2005;26:599-612.

18 CAPÍTULO

Síndrome da Imunodeficiência Adquirida

Myrna C. B. Godoy
Edson Marchiori

A síndrome da imunodeficiência adquirida (SIDA/AIDS) continua a ser um problema de saúde pública mundial, com prevalência atual estimada em cerca de 42 milhões de pessoas. A introdução da terapia antirretroviral altamente ativa, que consiste na combinação de três ou mais drogas de duas ou mais classes, incluindo inibidores nucleosídeos da transcriptase reversa, inibidores da transcriptase reversa não nucleosídeos e inibidores de protease, causou uma mudança na história natural da infecção pelo vírus da imunodeficiência humana (HIV, sigla originada do inglês). Com a supressão da replicação viral pelo uso dessas drogas e consequente aumento na contagem de linfócitos CD4+, a ocorrência de doenças oportunísticas diminuiu significantemente, aumentando a sobrevida destes indivíduos. A doença passou a ser considerada uma infecção crônica ao invés de uma doença invariavelmente fatal, como era vista inicialmente. Apesar desse importante avanço, as doenças oportunísticas continuam a ocorrer, uma vez que muitos pacientes permanecem sem acesso às drogas antirretrovirais devido ao seu alto custo ou por desconhecerem sua infecção pelo HIV, ou, ainda, por não adesão ao tratamento.

Desde os primeiros relatos da SIDA até o presente, as infecções pulmonares têm representado importante causa de morbimortalidade entre os pacientes infectados pelo HIV. Estima-se que mais de 70% dos pacientes com SIDA apresentarão pelo menos um episódio de infecção pulmonar durante o curso de sua doença. Entretanto, o uso da terapia antirretroviral associado a antibioticoterapia profilática tem causado uma mudança no espectro e na frequência das infecções pulmonares nessa população. Por exemplo, inicialmente a infecção oportunística mais comum nesses pacientes era a pneumonia pelo *Pneumocystis jiroveci* (previamente denominado *Pneumocystis carinii*). Com os avanços terapêuticos, houve importante declínio na incidência dessa complicação, sendo a pneumonia bacteriana a atual infecção pulmonar mais frequente, apesar de a pneumocistose continuar ocorrendo na maior parte dos pacientes em alguma fase de seu curso clínico. O Quadro 18-1 lista os principais agentes etiológicos causadores de infecção pulmonar no paciente HIV-positivo.

O tipo de infecção pulmonar nesses indivíduos depende principalmente do estágio em que a doença se encontra, determinado pelo grau de imunossupressão, da virulência do patógeno e de fatores epidemiológicos, como localização geográfica e exposição a determinados agentes infecciosos. O grau de imunossupressão, determinado pela contagem de linfócitos CD4+ é de suma importância na suscetibilidade aos diferentes patógenos (Quadro 18-2), e seu conhecimento auxilia no diagnóstico diferencial quando associado aos achados clínicos, laboratoriais e radiológicos do paciente, embora algumas vezes seja necessário exame anatomopatológico para estabelecer o diagnóstico.

Recentemente, uma nova síndrome foi descrita em pacientes HIV-positivos com infecção pulmonar (tanto infecção sintomática quanto a forma subclínica). Trata-se da síndrome de imunorreconstituição, definida como uma piora paradoxal dos sintomas clínicos e achados radiológicos relacionada com recente introdução de terapia antirretroviral. Acredita-se que essa síndrome resulte de um processo inflamatório anormal causa-

QUADRO 18-1. Principais Agentes Etiológicos de Infecção Pulmonar em Pacientes com Infecção pelo HIV

Bactérias

S. pneumoniae
H. influenzae
P. aeruginosa
S. viridans
S. aureus
R. equi
Bartonella sp.

Micobactérias

M. tuberculosis
M. avium-intracellulare
Outras micobactérias não tuberculosas

Fungos

P. jiroveci
A. fumigatus
C. neoformans
H. capsulatum
Coccidioides immitis
Blastomyces dermatitidis

Vírus

Citomegalovírus
Adenovírus
H. simples

Protozoários

Toxoplasma gondii
Strongyloides stercoralis

QUADRO 18-2. Relação entre o Grau de Imunossupressão e os Tipos de Infecção Pulmonar

$CD4^+ > 500$ células/mm³

Bronquite/ bronquiolite
Pneumonia bacteriana

$CD4^+$ entre 200 e 500 células/mm³

Pneumonia bacteriana
Tuberculose

$CD4^+ < 200$ células/mm³

Pneumonia por *Pneumocystis jiroveci*
Tuberculose disseminada
Infecção por *M. avium-intracellulare*
Pneumonia bacteriana

CD4+ < 100 células/mm³

Pneumonia por citomegalovírus
Infecção fúngica endêmica disseminada
Infecção por *M. avium-intracellulare* disseminada
Pneumonia bacteriana
Tuberculose disseminada
Pneumonia por *Pneumocystis jiroveci*

do por uma resposta imunológica exacerbada aos agentes infecciosos quando o sistema imunológico é reconstituído pelas drogas antirretrovirais.

■ Bactérias

I. INTRODUÇÃO

Generalidades

Os pacientes HIV positivos apresentam risco cinco vezes maior de desenvolver infecção pulmonar por bactérias em comparação com uma população semelhante HIV soronegativa. Atualmente, tanto a pneumonia bacteriana quanto a bronquite/bronquiolite piogênica apresentam incidência maior que a pneumonia por *P. jiroveci* nessa população. A presença de pneumonia bacteriana recorrente foi recentemente incluída entre os critérios definidores de SIDA pelo Centro de Controle de Doenças (CDC, sigla da língua inglesa). Tem-se demonstrado que a ocorrência de pneumonia bacteriana apresenta valor prognóstico, pois sua presença está associada à progressão do curso da infecção pelo HIV.

Os principais microrganismos causadores de pneumonia bacteriana adquirida na comunidade em pacientes HIV soropositivos são *Streptococcus pneumoniae* e *Haemophilus influenzae*, assim como na população em geral. Pacientes com história de hospitalização recente, em uso de antibióticos ou corticosteroides, são propensos a infecção por *Pseudomonas aeruginosa*, principalmente aqueles com contagem de linfócitos CD4+ < 100 células/mm³. Pacientes com maior grau de imunossupressão também apresentam infecção oportunística causada por microrganismos incomuns, como, por exemplo, *Rhodococcus equi, Bartonella* sp. e *Nocardia asteroides*. O uso de terapia antirretroviral reduziu drasticamente a incidência de pneumonia por *Pseudomonas aeruginosa* e bactérias oportunísticas.

Pacientes HIV soropositivos apresentam maior incidência de complicações, incluindo derrame pleural e formação de escavação e abscesso. O desenvolvimento de escavação em nódulos pulmonares ou nas áreas de consolidação ocorre em casos de pneumonia por *S. aureus* ou *P. aeruginosa* e na embolia séptica, que ocorre em usuários de drogas ilícitas endovenosas com endocardite.

É importante ressaltar que muitas vezes esses pacientes apresentam infecção causada por mais de um microrganismo simultaneamente.

Achados Clínicos e Laboratoriais

Os achados clínicos nos pacientes HIV soropositivos com pneumonia bacteriana são semelhantes aos da população em geral e incluem febre, calafrios, dor pleurítica, dispneia e tosse produtiva, de duração geralmente inferior a uma semana. O exame físico revela febre, taquipneia e taquicardia, associados aos achados de opacidade pulmonar nos exames de imagem. Os exames labora-

toriais mostram leucocitose com desvio à esquerda ou, mais raramente, leucopenia. O diagnóstico é feito com base nos achados clínicos, radiológicos e de exames laboratoriais, incluindo microscopia com coloração de Gram e cultura do escarro.

II. ACHADOS DE IMAGEM

Radiografia de Tórax

Pneumonia Bacteriana

1. Consolidação do espaço aéreo: focal (distribuição lobar ou segmentar) ou multifocal esparsa. Esses achados radiográficos são semelhantes aos dos pacientes imunocompetentes (Fig. 18-1A).
2. Opacidade nodular: denominada pneumonia redonda, geralmente é causada por *S. Pneumoniae.*

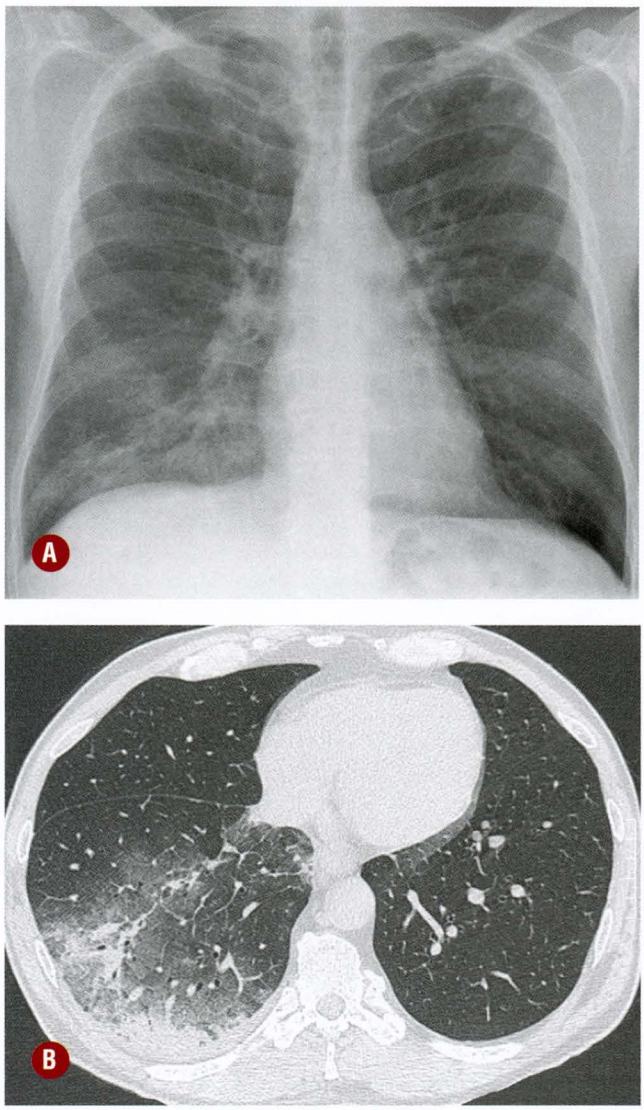

FIGURA 18-1. Pneumonia bacteriana em paciente HIV soropositivo. A, Radiografia de tórax em PA mostra consolidação mal definida no lobo inferior direito e nódulos calcificados no lobo superior esquerdo (sequela de processo infeccioso granulomatoso). **B,** TCAR das bases pulmonares mostra consolidação acometendo os segmentos posterior, lateral e medial do lobo inferior direito. Note a presença de opacidades em vidro fosco e espessamento de septos interlobulares na periferia da consolidação.

3. Abscesso.
4. Derrame pleural.

Infecção Piogênica de Vias Aéreas

1. Radiografia pode ser normal.
2. Espessamento de paredes brônquicas.
3. Padrão reticulonodular: corresponde à bronquiolite infecciosa e frequentemente progride para broncopneumonia.

Embolia Séptica

1. Múltiplos nódulos e massas pulmonares com ou sem escavação.
2. Pneumotórax, derrame pleural e empiema.

Tomografia Computadorizada

Pneumonia Bacteriana

1. Consolidação e opacidades com atenuação em vidro fosco (distribuição lobar ou segmentar) (Fig. 18-1B).
2. Consolidação multifocal com distribuição lobular (broncopneumonia) (Fig. 18-2A).
3. Escavação (Figs. 18-2B e 18-2C) e abscesso (Fig. 18-3).
4. Derrame pleural.

Infecção Piogênica de Vias Aéreas

1. Nódulos centrolobulares e padrão de árvore em brotamento, geralmente unilaterais ou bilaterais com distribuição assimétrica. Correspondem à bronquiolite infecciosa, que frequentemente progride para broncopneumonia com nódulos acinares ou áreas de consolidação lobular.
2. Dilatação e espessamento de paredes brônquicas (Fig. 18-4).

Embolia Séptica

1. Nódulos: geralmente periféricos e bilaterais, com contornos bem definidos e com vários estágios de escavação (Fig. 18-5).
2. Consolidação ou opacidade em vidro fosco de aspecto triangular periférico (em forma de cunha) com base voltada para a pleura, com ou sem escavação. Representa infarto pulmonar. A administração de contraste iodado endovenoso geralmente mostra realce periférico por circulação colateral.
3. Pneumotórax, derrame pleural e empiema (Fig. 18-6).

Recomendações

A radiografia de tórax é geralmente o exame inicial para avaliação de pacientes com suspeita de pneumonia bacteriana e geralmente a realização de tomografia computadorizada (TC) não é necessária. No entanto, a TC apresenta maior acurácia e está indicada aos pacientes sintomáticos que apresentam radiografia de tórax normal ou achados inespecíficos. A TCAR permite a caracterização da origem broncocêntrica da doença, podendo detectar anormalidades nas vias aéreas em casos de radiografia normal. Além disso, a TC pode ser realizada em pacientes que não apresentam melhora clínica e radiológica após antibioticoterapia, ou, ainda, para avaliação de possíveis complicações, como abscesso e empiema.

III. DIAGNÓSTICO DIFERENCIAL

O diagnóstico diferencial deve ser feito a partir do padrão radiológico, mas requer correlação clinicolaboratorial.

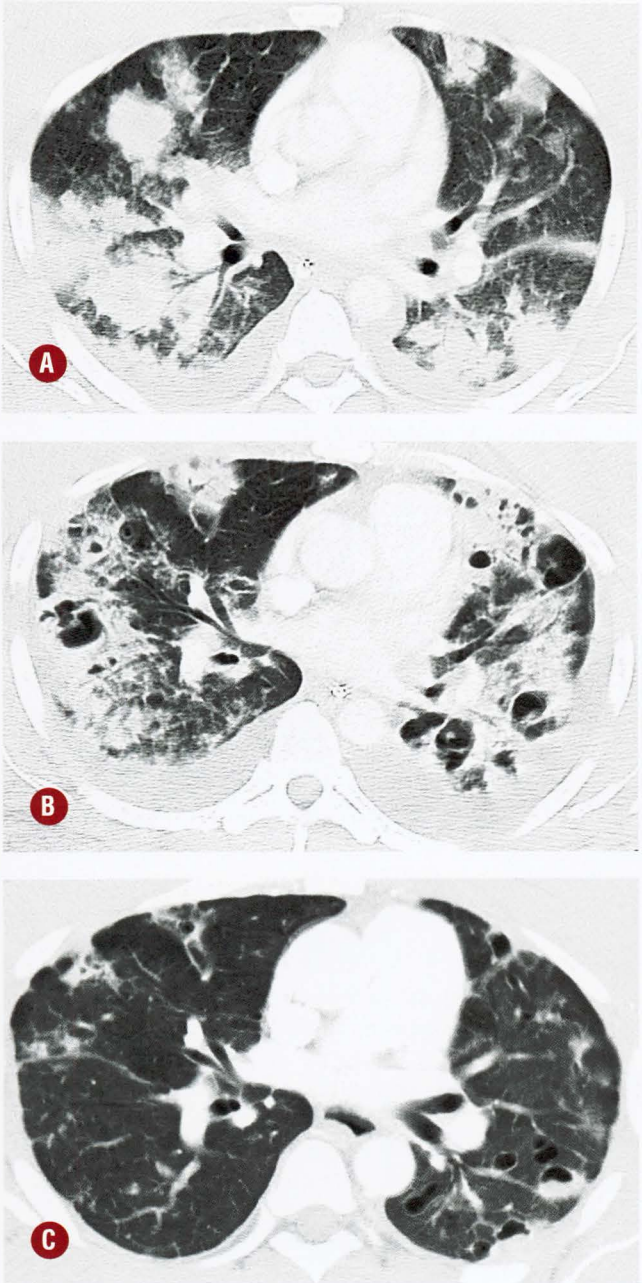

FIGURA 18-2. Broncopneumonia por *S. aureus* em paciente com SIDA. **A**, TC mostra múltiplos nódulos pulmonares e áreas de consolidação bilaterais, associados a derrame pleural bilateral. **B**, TC realizada 10 dias após A mostra desenvolvimento de escavação em nódulos e áreas de consolidação. **C**, TC realizada 20 dias após B mostra melhora radiológica com resolução parcial das lesões e persistência de cavidades de paredes finas (pneumatoceles).

- Consolidação: infecção por outros organismos (micobacteriana, fúngica ou viral), pneumonia em organização, pneumonia eosinofílica crônica, edema pulmonar, síndrome da angústia respiratória aguda (SARA), pneumonia intersticial aguda, hemorragia pulmonar, sarcoma de Kaposi, linfoma e carcinoma bronquioloalveolar.
- Escavação: infecção (fúngica ou micobacteriana), granulomatose de Wegener, neoplasia pulmonar e metástases escavadas.



FIGURA 18-3. Abscesso em paciente HIV soropositivo com pneumonia por *S. aureus* multirresistente. A TC evidencia consolidação do lobo superior esquerdo com escavação central e nível hidroaéreo.



FIGURA 18-4. Infecção piogênica de via aérea em paciente HIV soropositivo. TC das bases pulmonares revela dilatação e espessamento de paredes brônquicas, além de nódulos centrolobulares e focos de consolidação lobular.

- Nódulos centrolobulares e padrão de árvore em brotamento: bronquiolite causada por outros organismos, incluindo infecção fúngica (principalmente *Aspergillus*), viral e disseminação endobrônquica de tuberculose em atividade ou doença micobacteriana não tuberculosa; panbronquiolite asiática, aspergilose broncopulmonar alérgica; fibrose cística ou bronquiectasia crônica de qualquer outra causa e aspiração.

■ Tuberculose

I. INTRODUÇÃO

Generalidades

Após décadas de progressiva redução em sua incidência devido ao advento das drogas antituberculose, desde a década de 1980 a incidência da tuberculose voltou a crescer devido ao aumento na prevalência da infecção pelo HIV e ao desenvolvimento de multirresistência às drogas. Estima-se que o risco de desenvolver tuberculose seja de 8% ao ano em pacientes HIV soropositivos, com incidência de 200 a 500 vezes maior nessa população em comparação com indivíduos imunocompeten-

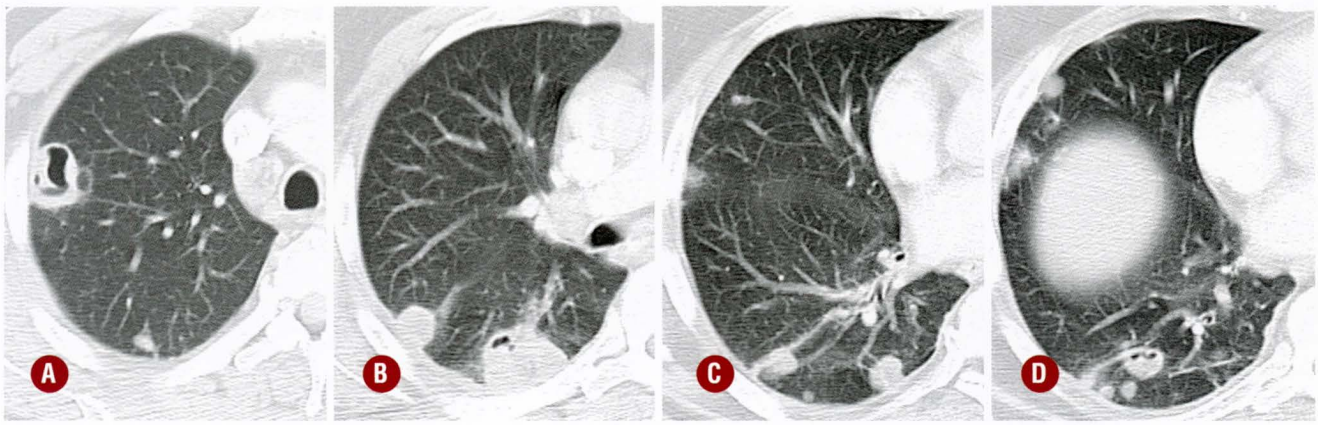

FIGURA 18-5. Embolia séptica em paciente com SIDA usuário de drogas ilícitas endovenosas. A–D, Sequência de imagens cefalocaudais de TC do lobo superior aos lobos médio e inferior do pulmão direito demonstra múltiplos nódulos pulmonares de tamanhos variados em diferentes estágios de escavação.

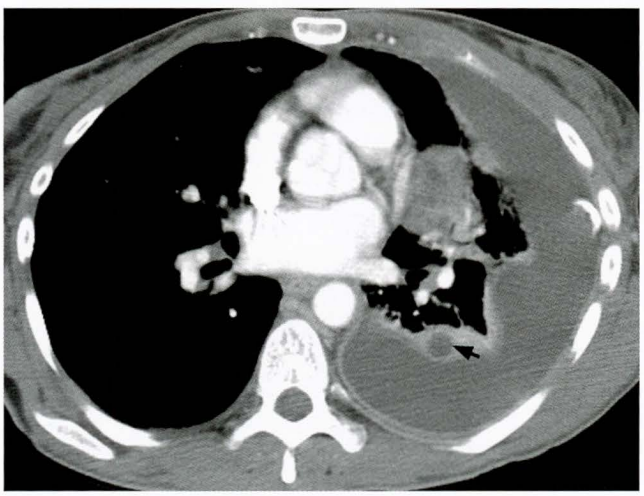

FIGURA 18-6. Empiema em paciente com embolia séptica. TC com contraste iodado intravenoso mostra derrame pleural parcialmente loculado com espessamento e realce da pleura parietal e atelectasia do parênquima pulmonar adjacente. Note a presença de nódulo pulmonar hipoatenuante (seta) no pulmão atelectasiado, compatível com nódulo necrótico, além de consolidação focal na língula e presença de dreno torácico.

tes. Embora progressivamente mais comum nos estágios mais tardios da SIDA, sua frequência, assim como na pneumonia bacteriana, também está aumentada na fase inicial da doença com contagem de linfócitos CD4+ relativamente alta.

As apresentações clínicas e radiológicas da tuberculose estão relacionadas com o grau de comprometimento da imunidade celular. Em pacientes com contagem de linfócitos CD4+ > 200 células/mm^3 os achados são similares aos da tuberculose pós-primária no hospedeiro imunocompetente. Já nos pacientes com maior grau de comprometimento imunológico, os achados simulam tuberculose primária.

Seu diagnóstico é de suma importância por tratar-se de uma doença curável, mas altamente contagiosa.

Achados Clínicos e Laboratoriais

Os achados clínicos incluem tosse, hemoptise, perda de peso, febre, sudorese noturna e dor torácica pleurítica. Os sintomas se desenvolvem de maneira gradual, com duração geralmente de várias semanas. Nos casos de doença disseminada pode haver manifestações em órgãos distantes.

Nos pacientes com imunidade relativamente preservada, o teste do derivado de proteína purificada (PPD) costuma ser positivo nos pacientes com tuberculose; entretanto, nos estágios mais tardios da infecção pelo HIV, o PPD torna-se negativo. O diagnóstico é feito pela demonstração do *Mycobacterium tuberculosis* em cultura ou baciloscopia do escarro. A baciloscopia é rotineiramente o primeiro método utilizado, com sensibilidade de 30% a 80%. Pelo menos três amostras diferentes de escarro devem ser colhidas. Entretanto, esse método não é capaz de diferenciar entre as espécies de micobactéria. A cultura da micobactéria é o exame padrão-ouro, com sensibilidade de 81% e especificidade de 98,5%. A cultura não só permite a identificação da espécie, mas também a avaliação de resistência do bacilo às drogas antituberculose. No entanto, os resultados demoram de duas a seis semanas após a coleta do material. Mais raramente, os pacientes são submetidos a broncofibroscopia, com a realização de lavado broncoalveolar e/ou biópsia para esclarecimento etiológico.

Achados Histológicos

A tuberculose é caracterizada histologicamente por formação de granulomas com necrose caseosa. A aparência é semelhante à de outras infecções micobacterianas ou fúngicas. No paciente com baixa contagem de linfócitos CD4+, a reação inflamatória costuma ser pouco desenvolvida, com infiltrado histiocitário pouco organizado.

Os microrganismos podem ser vistos com o uso da coloração de Ziehl-Neelsen, geralmente se localizando na região central necrótica dos granulomas. A técnica de reação em cadeia da polimerase (PCR) é útil na diferenciação do *M. tuberculosis* de outros bacilos álcool-ácido-resistentes.

II. ACHADOS DE IMAGEM

Radiografia de Tórax

1. Radiografia normal (7% a 40%): mais comum em pacientes com baixa contagem de linfócitos CD4+.
2. Consolidação heterogênea com predomínio nos segmentos apical e posterior dos lobos superiores e segmento superior

dos lobos inferiores, com escavação na maioria dos casos. Padrão semelhante a tuberculose pós-primária, que predomina em pacientes com contagem de linfócitos CD4+ > 200 células/mm³.
3. Consolidação com predomínio nos lobos médio e inferiores, sem presença de escavação. Padrão semelhante a tuberculose primária, que predomina em pacientes com CD4+ < 200 células/mm³.
4. Consolidação difusa, multilobar ou padrão reticular (13%). Manifestação atípica.
5. Micronódulos com distribuição miliar (3%) (Fig. 18-7).
6. Linfonodomegalia hilar e/ou mediastinal (19%).
7. Derrame pleural (10%).

Os pacientes HIV soropositivos apresentam menor frequência de consolidação, escavação, achados de padrão de tuberculose pós-primária e maior prevalência de doença extrapulmonar e miliar, em comparação com os soronegativos.

Tomografia Computadorizada

Pacientes com CD4⁺ > 200 células/mm³

1. Nódulo pulmonar solitário ou, mais raramente, múltiplo.
2. Consolidação: predomínio nos segmentos apical e posterior dos lobos superiores e segmento superior dos lobos inferiores.
3. Escavação com predomínio nos lobos superiores (50%) (Fig. 18-8).
4. Nódulos centrolobulares e padrão de árvore em brotamento (57%). Geralmente indicam tuberculose ativa com disseminação endobrônquica.
5. Linfonodomegalia hilar e/ou mediastinal (33%).

Pacientes com CD4⁺ < 200 células/mm³

1. Consolidação. predomínio nos lobos médio e inferiores (Fig. 18-9).
2. Escavação (13%).
3. Linfonodomegalia hilar e/ou mediastinal (70% a 90%). Pode apresentar hipoatenuação central com realce periférico ao contraste (Fig. 18-10).
4. Nódulos pulmonares de distribuição miliar (17%) (Fig. 18-11).
5. Derrame pleural.

Recomendações

Apesar de o papel da radiografia de tórax como exame radiológico inicial na avaliação do paciente com suspeita de tuberculose já estar bem estabelecido, em até 40% dos pacientes com doença em atividade a radiografia pode ser normal, ou, ainda, mostrar mínimas anormalidades ou padrões atípicos. A TC de tórax de alta resolução pode ser realizada nesses casos e apresenta maior acurácia diagnóstica, muitas vezes permitindo o diagnóstico presuntivo e o início do tratamento.

III. DIAGNÓSTICO DIFERENCIAL

O diagnóstico diferencial varia dependendo do padrão de manifestação da doença.

- Consolidação: infecção (bacteriana, micobacteriana não tuberculosa, fúngica ou viral), pneumonia em organização, pneu-

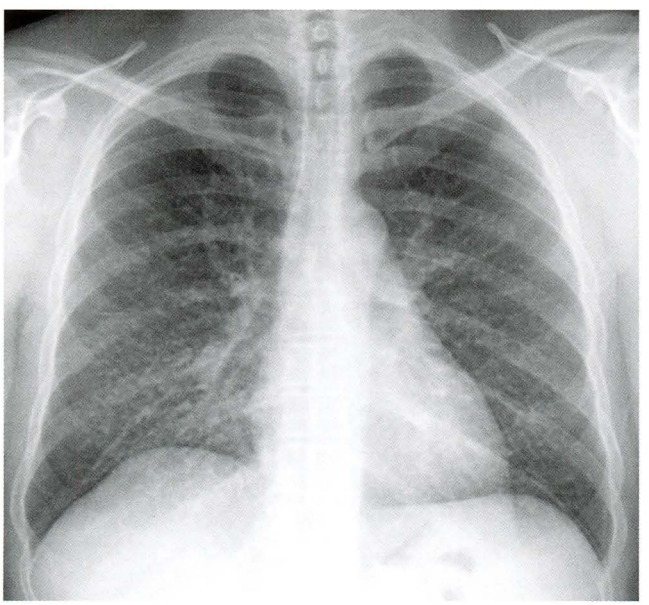

FIGURA 18-7. Tuberculose miliar em paciente HIV soropositivo com contagem de linfócitos CD4 < 200 células/mm³. Radiografia de tórax mostra múltiplos pequenos nódulos pulmonares (nódulos miliares) com distribuição difusa.

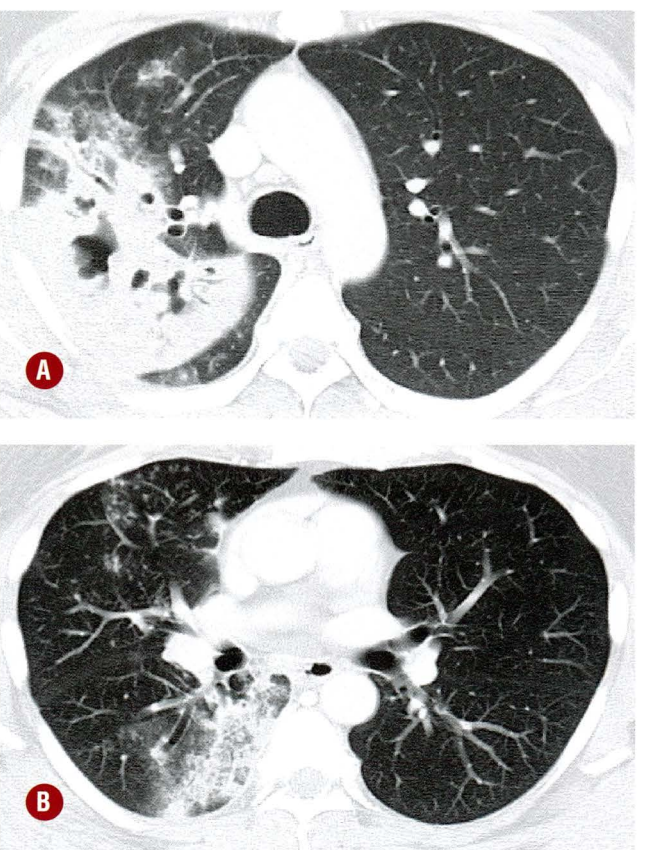

FIGURA 18-8. Tuberculose pulmonar em paciente HIV soropositivo, com contagem de linfócitos CD4 > 200 células/mm³. TC de tórax no nível da carina **(A)** e brônquio intermédio **(B)** revela consolidação com escavação no segmento apical do lobo superior direito **(A)** e consolidação no segmento superior do lobo inferior direito **(B)**. Note a presença de alguns nódulos centrolobulares no lobo superior direito **(B)**.

monia eosinofílica crônica, carcinoma bronquioloalveolar, linfoma e sarcoma de Kaposi.

- Nódulos: infecção (bacteriana, fúngica, viral ou micobacteriana não tuberculosa), pneumonia intersticial linfocítica, pneumonia em organização, sarcoidose e metástases.
- Escavação: infecção (bacteriana, fúngica ou micobacteriana não tuberculosa), embolia séptica, granulomatose de Wegener, neoplasia pulmonar e metástases escavadas.
- Linfonodomegalia: infecção por fungos ou micobactéria não tuberculosa, linfoma, sarcoma de Kaposi, metástase linfonodal e sarcoidose. A presença de baixa atenuação e realce periférico nos linfonodos é sugestiva de tuberculose ou infecção por micobactéria não tuberculosa.
- Derrame pleural: derrame pleural parapneumônico, derrame pleural transudativo, empiema, metástase pleural e mesotelioma.

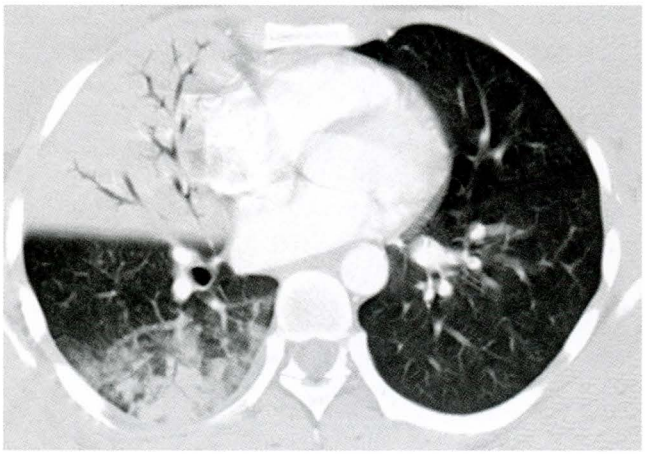

FIGURA 18-9. Tuberculose em paciente HIV soropositivo com contagem de linfócitos CD4 < 200 células/mm³. TC de tórax revela áreas de consolidação nos lobo médio e inferior direito.

■ Micobactérias Não Tuberculosas

I. INTRODUÇÃO

Generalidades

Nos últimos 30 anos, o diagnóstico de infecção por micobactéria não tuberculosa tem se elevado drasticamente, em parte devido ao aumento da suspeita clínica e ao aprimoramento das técnicas de diagnóstico.

A infecção por micobactéria não tuberculosa, causada por *Mycobacterium avium* complex (MAC) em mais de 96% dos casos, é uma complicação comum na SIDA. Menos frequentemente, os pacientes imunocomprometidos também são acometidos por outras micobactérias, incluindo *M. xenopi*, *M. szulgai* e *M. simiae*. Até cerca de 30% dos pacientes com SIDA desenvolvem infecção por micobactéria não tuberculosa durante seu curso clínico.

Ao contrário dos demais pacientes que apresentam as formas escavada (clássica) e bronquiectásica (não clássica) da infecção por MAC, aqueles com SIDA (geralmente com contagem de linfócitos CD4+ < 100 células/mm³) apresentam doença disseminada, frequentemente com origem no trato gastrointestinal.

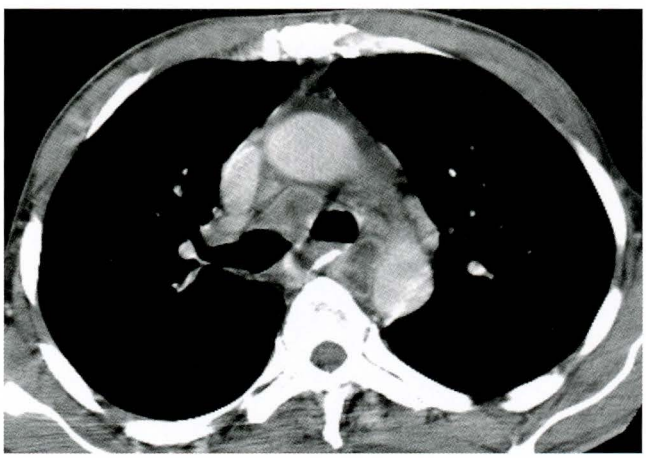

FIGURA 18-10. Tuberculose em paciente HIV soropositivo com contagem de linfócitos CD4 < 200 células/mm³. TC de tórax obtida após administração de contraste iodado endovenoso mostra linfonodomegalia mediastinal com hipoatenuação central e realce periférico ao contraste.



FIGURA 18-11. Tuberculose miliar em paciente HIV soropositivo com contagem de linfócitos CD4 < 200 células/mm³. TCAR revela micronódulos miliares com distribuição randômica pelo parênquima pulmonar.

Achados Clínicos e Laboratoriais

Os achados clínicos incluem febre, anorexia, perda de peso, fadiga, dor abdominal e diarreia. Os sintomas geralmente têm duração de semanas a meses. O exame físico pode revelar linfonodomegalia e hepatomegalia.

O diagnóstico definitivo costuma ser difícil, uma vez que as micobactérias não tuberculosas podem colonizar as vias aéreas de maneira saprofítica, sem infecção. Além disso, as culturas podem ser falsamente positivas em indivíduos com doença crônica e falsamente negativas nos casos de infecção sem formação de cavidade. A reação cruzada ente MAC e *M. tuberculosis* torna a situação ainda mais problemática. A presença de hemocultura e cultura de aspirado de medula óssea positiva faz o diagnóstico de infecção disseminada por MAC. A associação dos achados clínicos, radiológicos e laboratoriais à cultura de escarro ou lavado broncoalveolar positivo, combinada com a melhora clínica após estabelecimento de tratamento adequado, estabelece o diagnóstico da doença pulmonar.

Achados Histológicos

Achados histológicos são caracterizados por fraca resposta inflamatória apesar do alto número de bacilos álcool-ácido-resistentes no interior dos macrófagos, com formação de granulomas pouco desenvolvidos, sem necrose caseosa, ou até mesmo sem formação de granulomas. A análise dos linfonodos comprometidos pela doença mostra substituição da arquitetura normal por macrófagos contendo os bacilos álcool-ácido-resistentes sem formação de resposta granulomatosa devido ao acentuado grau de imunocomprometimento desses pacientes.

II. ACHADOS DE IMAGEM

Radiografia de Tórax

Os achados radiológicos da infecção por MAC e outras micobactérias não tuberculosas são difíceis de determinar devido à frequente coinfecção por outros patógenos. Os achados mais comumente descritos incluem:

1. Radiografia normal (20%): a radiografia pode ser normal apesar de a cultura de sangue e escarro serem positivas.
2. Linfonodomegalia hilar e/ou mediastinal.
3. Consolidação focal ou difusa e nódulos, com possível escavação.
4. Micronódulos com distribuição miliar (raro).
5. Derrame pleural: menos comum na infecção por MAC do que na tuberculose.

Tomografia Computadorizada

1. Linfonodomegalia hilar e/ou mediastinal: principal achado radiológico da doença (Fig. 18-12).
2. Consolidação, massa e nódulos de contornos mal definidos, com possível escavação. O achado de escavação é menos comum na infecção por MAC em comparação com a tuberculose nessa população.
3. Opacidade com atenuação em vidro fosco.
4. Nódulos centrolobulares.
5. Derrame pleural.

Recomendações

A radiografia de tórax apresenta baixas sensibilidade e especificidade, sendo normal em até 20% dos pacientes. A TC de tórax com administração de contraste iodado endovenoso pode ser realizada para melhor avaliação das alterações do parênquima pulmonar e detecção de possível linfonodomegalia.

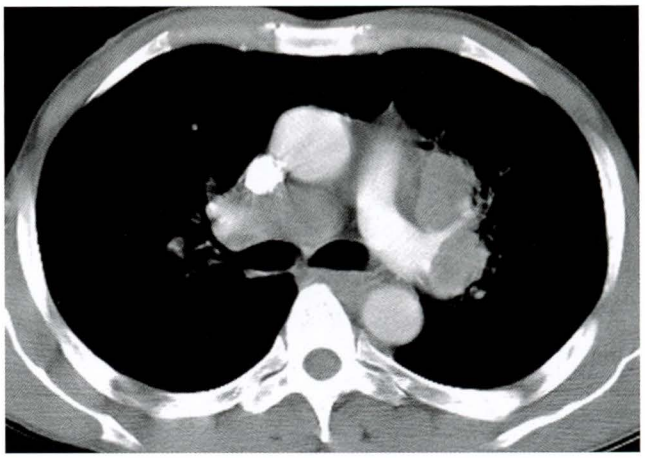

FIGURA 18-12. Infecção por *Mycobacterium avium-intracellulare* em paciente com SIDA. TC de tórax com contraste demonstra extensas linfonodomegalias mediastinais. (Cortesia da Dra. Jane P. Ko, Departamento de Radiologia, New York University.)

III. DIAGNÓSTICO DIFERENCIAL

O principal diagnóstico diferencial é a tuberculose, devido à sobreposição dos achados clínicos, laboratoriais e radiológicos. Além disso, outras causas de linfonodomegalia mediastinal e hilar devem ser consideradas no diagnóstico diferencial, incluindo infecção por fungos, linfoma, metástase linfonodal e sarcoidose. A presença de baixa atenuação e realce periférico nos linfonodos não auxilia na diferenciação entre tuberculose e infecção por MAC, pois esse achado tem sido descrito em ambas as doenças.

■ *Pneumocystis jiroveci*

I. INTRODUÇÃO

Generalidades

A infecção pulmonar causada pelo *Pneumocystis jiroveci* acomete indivíduos imunocomprometidos geralmente com contagem de linfócitos CD4+ < 200 células/cm^3, sendo considerada a doença oportunística grave mais comum entre os pacientes com SIDA. A taxa de mortalidade dos pacientes com SIDA e pneumonia por *Pneumocystis* é de 10% a 20%, e aumenta significativamente nos casos mais graves, que requerem ventilação mecânica.

Achados Clínicos e Laboratoriais

Os sintomas clínicos mais comuns incluem dispneia progressiva com duração média de cerca de 30 dias associada a tosse não produtiva e febre baixa, ou, mais raramente, dispneia súbita com deterioração rápida. A presença de dispneia súbita e dor torácica pode estar associada ao desenvolvimento de pneumotórax. O exame físico geralmente evidencia taquipneia e taquicardia, com ausculta pulmonar normal ou presença de estertores.

Como os sintomas e sinais da doença são inespecíficos e o *P. jiroveci* não cresce em culturas, o diagnóstico de certeza é feito pelo isolamento do organismo em amostra de escarro, fluido broncoalveolar ou tecido pulmonar. Geralmente o exame do escarro induzido com solução salina hipertônica é o estudo inicial, com sensibilidade de 50% a 90%. Se negativo, broncoscopia com lavado broncoalveolar pode ser realizada, estabelecendo o diagnóstico em mais de 90% dos casos.

II. ACHADOS DE IMAGEM

Radiografia de Tórax

1. Radiografia de tórax normal ocorre em cerca de 5% a 10% dos casos.
2. Opacidade com atenuação em vidro fosco e/ou padrão granular ou reticulonodular, peri-hilar ou difuso, bilateral e simétrico (Figs. 18-13 e 18-14). Trata-se do achado radiográfico típico da doença.
3. Áreas de consolidação: ocorrem com a progressão da doença, se não tratada.
4. Opacidade pulmonar com predominância nos lobos superiores (principalmente em pacientes em uso de pentamidina).
5. Cistos (pneumatoceles) pulmonares.
6. Pneumotórax: decorre da ruptura de cistos (pneumatoceles) localizados na periferia do pulmão.
7. Outros achados menos comuns incluem nódulo pulmonar solitário ou múltiplo, escavação, derrame pleural e linfonodomegalia mediastinal.

Tomografia Computadorizada

1. Opacidade com atenuação em vidro fosco: manifestação mais comum da doença. A distribuição é bilateral e simétrica, geralmente esparsa ou em padrão geográfico; peri-hilar, central ou predominando nos lobos superiores (Fig. 18-15). Esse achado corresponde ao preenchimento dos alvéolos por exsudato proteináceo.
2. Cistos podem ser encontrados em 10% a 30% dos pacientes e correspondem a pneumatoceles. São geralmente múltiplos e bilaterais e apresentam aparência variável em relação a forma, tamanho e espessura da parede das lesões (Figs. 18-16 a 18-18). Na maioria dos casos encontram-se associados à presença de opacidade com atenuação em vidro fosco. Podem predominar nas regiões pulmonares superiores. A identificação de cistos em pacientes com SIDA é bastante sugestiva de infecção por *Pneumocystis jiroveci*. Pneumotórax pode ser uma complicação da rotura dos cistos. Geralmente desaparecem após o tratamento ou espontaneamente.
3. Consolidação (Fig. 18-18): geralmente associada às opacidades com atenuação em vidro fosco, ocorre com a progressão da doença.
4. Espessamento de septos interlobulares: reflete a presença de edema intersticial e infiltração celular.
5. Pavimentação em mosaico: mais comum em pacientes com pneumocistose em tratamento, ocorre como progressão do quadro inicial de opacidade com atenuação em vidro fosco.
6. Outras manifestações menos frequentes incluem: nódulos ou massas que correspondem à inflamação granulomatosa pelo *Pneumocystis jiroveci*; fibrose intersticial caracterizada por reticulação, bronquiectasia de tração e faveolamento; micronódulos randômicos ou centrolobulares; bronquiectasia ou bronquiolectasia e linfonodomegalia hilar e/ou mediastinal (com ou sem calcificação puntiforme).

Recomendações

A radiografia de tórax costuma ser o exame radiológico de escolha na avaliação inicial do paciente, assim como no seguimento para avaliação de resposta terapêutica. No contexto clínico adequado, o encontro de achados radiográficos típicos é suficiente para estabelecer o início da te-

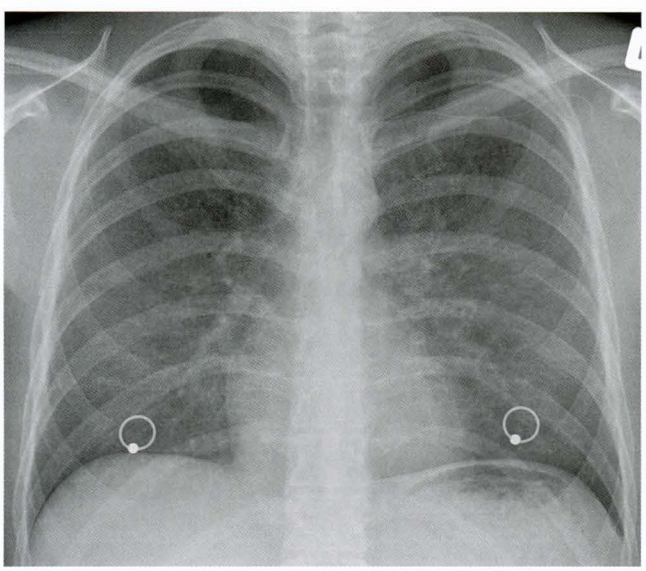

FIGURA 18-13. Pneumonia por *Pneumocystis jiroveci* em paciente com SIDA. Radiografia de tórax em PA revela opacidades com atenuação em vidro fosco, bilaterais e simétricas.

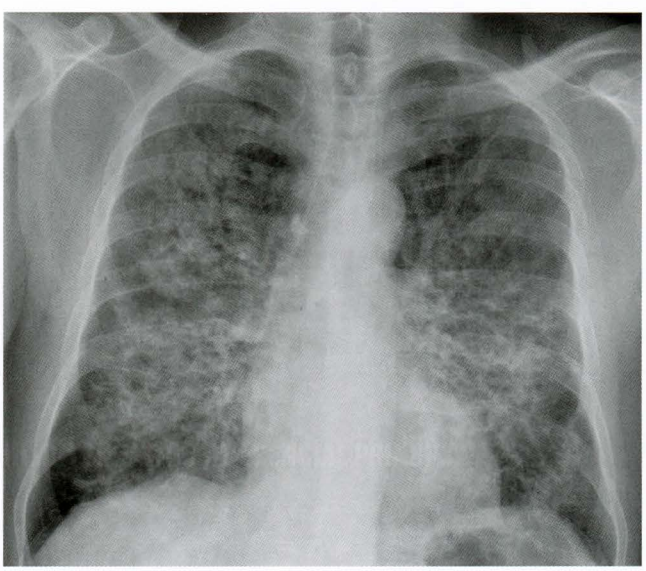

FIGURA 18-14. Pneumonia por *Pneumocystis jiroveci* em paciente com SIDA. Radiografia de tórax em PA revela opacidades reticulonodulares difusas e opacidades mal definidas.



FIGURA 18-15. Pneumonia por *Pneumocystis jiroveci* (mesmo paciente da Fig. 18-13). TCAR mostra opacidades com atenuação em vidro fosco difusa intercaladas com áreas de parênquima pulmonar preservadas.

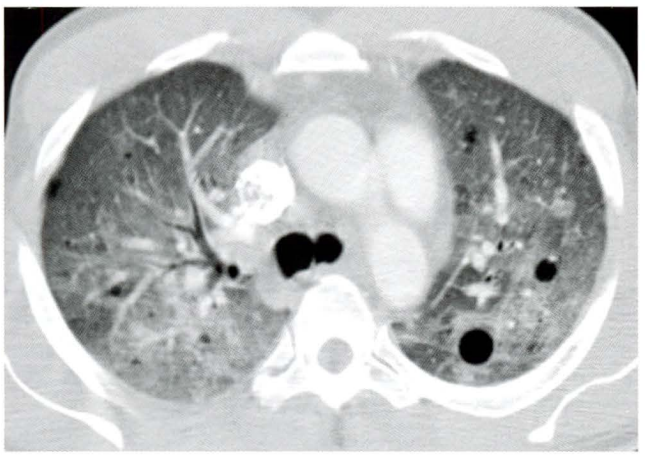

FIGURA 18-16. Pneumonia por *Pneumocystis jiroveci* em paciente com SIDA. TC de tórax evidencia opacidades com atenuação em vidro fosco difusa associadas a cistos (pneumatoceles) pulmonares esparsos.

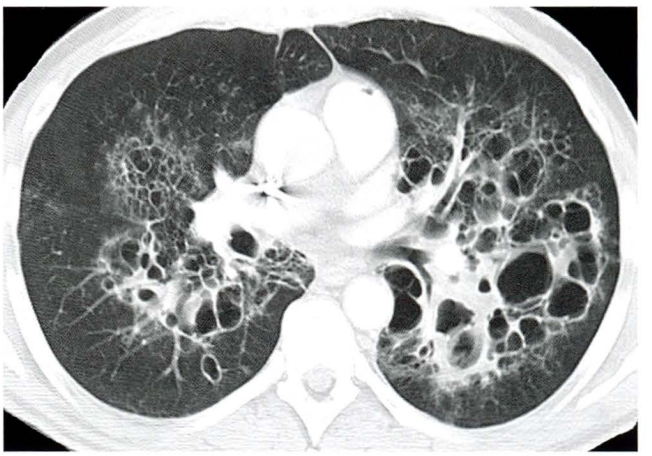

FIGURA 18-17. Pneumonia por *Pneumocystis jiroveci* em paciente com SIDA. TC de tórax revela opacidades com atenuação em vidro fosco e consolidação central com presença de múltiplos cistos pulmonares de paredes espessas.

rapia empírica. Nos casos em que a radiografia de tórax inicial é normal, mas a suspeita clínica persiste, ou naqueles em que os achados radiográficos não são típicos, a TC pode ser indicada para melhor avaliação. O protocolo do exame dependerá do tomógrafo a ser utilizado. A realização de cortes finos de 0,5 a 2 mm de espessura usando algoritmo de reconstrução de alta resolução é recomendada. As imagens podem ser obtidas com intervalo de 10 a 20 mm ou, preferencialmente, com aquisição volumétrica. Essa última permite a detecção de um número maior de lesões, além de possibilitar reconstrução de alta resolução multiplanar sagital e coronal.

III. DIAGNÓSTICO DIFERENCIAL

O diagnóstico diferencial varia dependendo do padrão de manifestação da doença.

- Opacidade com atenuação em vidro fosco: o principal diagnóstico diferencial nos pacientes HIV soropositivos é a infecção viral, principalmente causada por citomegalovírus (CMV). Outros: edema pulmonar, SARA, pneumonite de hipersensibilidade, pneumonia intersticial não específica e toxicidade pulmonar por drogas.
- Consolidação: infecção (bacteriana, micobacteriana, fúngica ou viral), pneumonia em organização, pneumonia eosinofílica crônica, edema pulmonar, SARA, pneumonia intersticial aguda, hemorragia pulmonar, carcinoma bronquioloalveolar, linfoma e sarcoma de Kaposi.
- Nódulos: infecção (bacteriana, fúngica, viral ou micobacteriana), pneumonia intersticial linfocítica, pneumonia em organização, sarcoidose, linfoma, carcinoma broncogênico e metástases.
- Escavação: infecção (bacteriana, fúngica ou micobacteriana), embolia séptica, granulomatose de Wegener, neoplasia pulmonar e metástases escavadas.
- Cistos: pneumonia intersticial linfocítica, linfangioliomiomatose, histiocitose de células de Langerhans e pneumatoceles (pneumonia por *Staphylococcus*).
- Pavimentação em mosaico: infecção (bacteriana, CMV, *Mycoplasma*), proteinose alveolar, edema pulmonar, SARA, hemorragia pulmonar, carcinoma bronquioloalveolar, pneumonia lipoídica e pneumonia em organização.

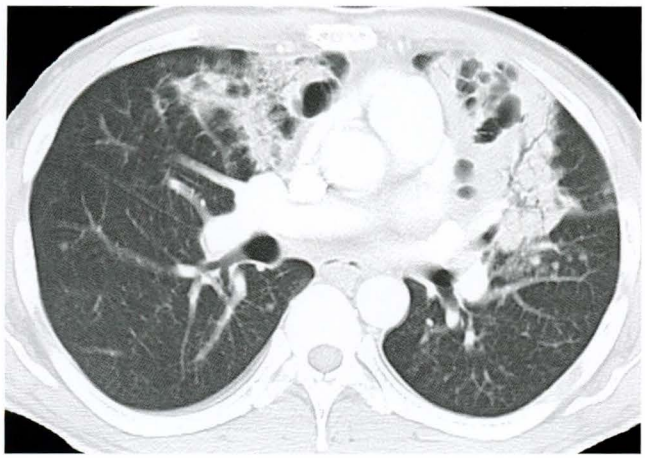

FIGURA 18-18. Pneumonia por *Pneumocystis jiroveci* em paciente com SIDA. TC de tórax revela consolidações no lobo médio e língula associadas a cistos pulmonares.

■ *Aspergillus Fumigatus*

I. INTRODUÇÃO

Generalidades

As manifestações clínicas, radiológicas e histopatológicas da infecção por *Aspergillus fumigatus* dependem do número e da virulência do organismo e do grau de imunossupressão do paciente. A aspergilose pulmonar angioinvasiva e a aspergilose traqueobrônquica, que inclui as aspergiloses invasiva de vias aéreas e broncopulmonar obstrutiva, são as formas mais comuns no contexto da SIDA, embora as demais formas da doença também tenham sido descritas. A formação de aspergiloma em cavidades preexistentes também ocorre, principalmente em cavidades por infecção prévia por *P. jiroveci*. Ao contrário do que ocorre no paciente imunocompetente, a progressão para aspergilose semi-invasiva é comum nesses casos, ocorrendo em cerca de 50% dos pacientes.

Os pacientes com SIDA que desenvolvem aspergilose geralmente apresentam contagem de linfócitos CD4+ < 50 células/mm^3. O uso de corticoides e a presença de neutropenia relacionada com a terapia antirretroviral, especialmente decorrente do uso de zidovudina e ganciclovir, são fatores que predispõem ao desenvolvimento de aspergilose. Estima-se que a aspergilose represente cerca de 0,1% a 0,5% das infecções pulmonares nos pacientes com SIDA, e sua incidência tem aumentado recentemente devido ao aumento da expectativa de vida desses pacientes com a administração de terapia antirretroviral.

Achados Clínicos e Laboratoriais

Os sintomas da aspergilose angioinvasiva são inespecíficos, incluindo tosse, febre e dispneia. Ocasionalmente os pacientes apresentam hemoptise e dor torácica. Os pacientes com aspergilose traqueobrônquica apresentam sintomas de traqueobronquite, bronquiolite e broncopneumonia, incluindo febre, tosse e sibilo.

A incidência de colonização por *Aspergillus fumigatus* em pacientes com SIDA é de aproximadamente de 4%. Portanto, o valor da cultura de escarro ou do lavado broncoalveolar é limitado. Além disso, a sensibilidade da cultura é de apenas 30% a 68%. O envolvimento da via aérea pode ser detectado por inspeção visual e a biópsia pode ser realizada se houver lesões centrais.

Achados Histológicos

A doença começa com a inalação dos esporos, que, na ausência de resposta imunológica adequada, transformam-se em hifas nas vias aéreas distais e nos espaços aéreos. As hifas são capazes de invadir as artérias, resultando em trombose de artérias pulmonares de tamanho pequeno e médio, hemorragia, necrose coagulativa do parênquima pulmonar com permeação de numerosas hifas e disseminação sistêmica. Esses achados histológicos caracterizam a aspergilose angioinvasiva. A quantidade de processo inflamatório associado depende do grau de imunossupressão do paciente.

A aspergilose invasiva de vias aéreas caracteriza-se histologicamente por necrose e infiltrado neutrofílico centrado nos pequenos brônquios e bronquíolos. Microrganismos podem ser identificados infiltrando-se nas paredes das vias aéreas e no parênquima pulmonar adjacente. A aspergilose broncopulmonar obstrutiva apresenta crescimento intenso de fungo no interior do lúmen das vias aéreas, sem evidência de invasão da parede brônquica.

II. ACHADOS DE IMAGEM

Radiografia de Tórax

Aspergilose Angioinvasiva

1. Escavação (80%): geralmente caracterizada por cavidades de paredes espessas nos lobos superiores, com aspecto semelhante aos achados da aspergilose não invasiva ou semi-invasiva nos pacientes imunocompetentes.
2. Consolidação (60%): os focos de consolidação tendem a ser redondos, mas podem apresentar distribuição lobar ou segmentar.
3. Nódulo solitário ou múltiplo de contornos mal definidos (40%).
4. Derrame pleural (20%).

Aspergilose Invasiva de Vias Aéreas

1. O exame pode ser normal em 50% dos casos.
2. Espessamento de paredes brônquicas.
3. Opacidades nodulares mal definidas, atelectasia e consolidação.

Aspergilose Broncopulmonar Obstrutiva

1. Impacção mucoide com predomínio nos lobos inferiores.
2. Atelectasia e consolidação

Tomografia Computadorizada

Aspergilose Angioinvasiva

1. Escavação (Fig. 18-19): cavidade de parede espessa predominantemente localizada nos lobos superiores constitui o achado tomográfico mais comum nos pacientes com SIDA e aspergilose angioinvasiva. Escavação com sinal de crescente não costuma ser vista nos pacientes HIV soropositivos.
2. Nódulo solitário ou múltiplo: caracteriza-se por apresentar nódulos de contornos mal definidos, geralmente medindo



FIGURA 18-19. Aspergilose pulmonar angioinvasiva em paciente com SIDA. TC de tórax mostra cavidade de paredes espessas e contornos irregulares no lobo superior esquerdo e nódulos centrolobulares circunjacentes.

de 1 a 3 cm de diâmetro. Os nódulos podem coalescer em massas ou áreas de consolidação.
3. Nódulo com halo de vidro fosco (sinal do halo) (Fig. 18-20A): achado inespecífico, porém no paciente imunocomprometido é sugestivo de aspergilose angioinvasiva.
4. Consolidação (Fig. 18-20B): pode apresentar aspecto cuneiforme com a base voltada para a pleura, caracterizando infarto pulmonar.
5. Derrame pleural (incomum).
6. Linfonodomegalia (rara).

Aspergilose Invasiva de Vias Aéreas

1. Nódulos centrolobulares e padrão de árvore em brotamento
2. Consolidação: nesse caso os focos de consolidação têm predomínio peribrônquico e aspecto lobular, caracterizando broncopneumonia.

Aspergilose Broncopulmonar Obstrutiva

1. Bronquiectasia e bronquiolectasia: bilaterais, aspecto semelhante ao da aspergilose broncopulmonar alérgica.
2. Impacção mucoide: predomínio nos lobos inferiores.
3. Consolidação: corresponde a pneumonite pós-obstrutiva.
4. Atelectasia.

Recomendações

A radiografia de tórax costuma ser realizada como exame inicial. A tomografia pode ser necessária nos casos de radiografia normal, principalmente nos casos de aspergilose invasiva de vias aéreas e aspergilose broncopulmonar obstrutiva, ou para avaliação da extensão e gravidade da doença, além de controle pós-tratamento. A TC apresenta maior sensibilidade para detecção de nódulos e cavidades pulmonares e permite melhor estudo das anormalidades encontradas, como, por exemplo, melhor avaliação da espessura das cavidades no parênquima pulmonar. A realização de cortes finos de alta resolução auxilia na avaliação de nódulos centrolobulares e do padrão de árvore em brotamento.

III. DIAGNÓSTICO DIFERENCIAL

O diagnóstico diferencial baseia-se no padrão de manifestação da doença.

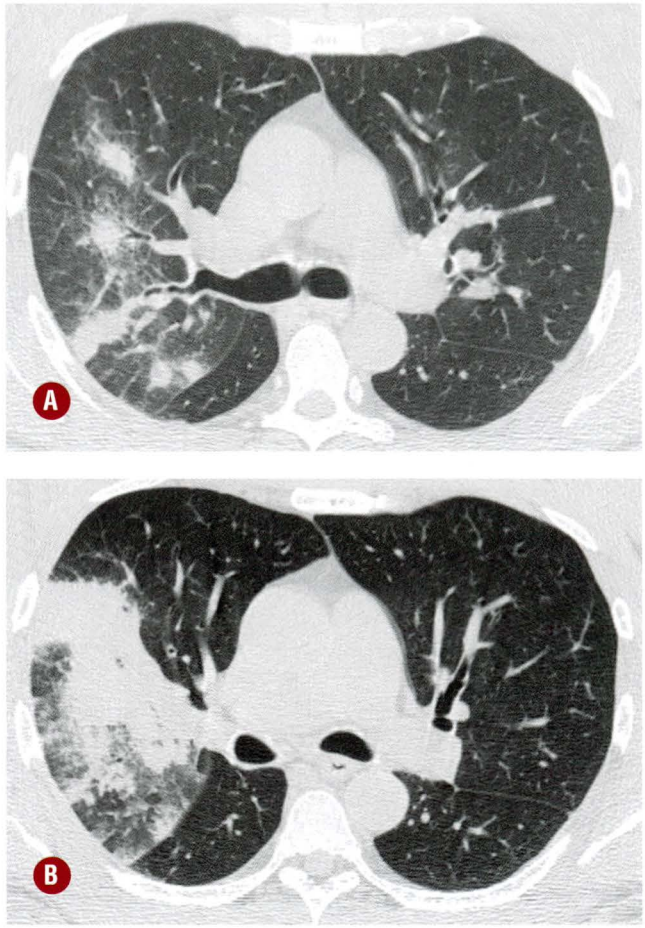

FIGURA 18-20. Aspergilose pulmonar angioinvasiva em paciente com SIDA. A, TC de tórax revela nódulos pulmonares circudados por opacidade em vidro fosco (sinal do halo) no lobo superior direito. **B,** TC de tórax 3 cm abaixo de A revela área de consolidação e opacidade com atenuação em vidro fosco.

- Aspergilose angioinvasiva: infecção por outros microrganismos, principalmente micobacteriana, fúngica ou bacteriana, embolia séptica, pneumonia em organização, granulomatose de Wegener, sarcoidose e sarcoma de Kaposi.
- Aspergilose invasiva de vias aéreas: bronquiolite causada por outros organismos, incluindo infecção bacteriana, fúngica ou viral, broncopneumonia e aspiração.
- Aspergilose broncopulmonar obstrutiva: bronquiolite causada por outros organismos, incluindo infecção bacteriana, fúngica, viral e disseminação endobrônquica de tuberculose em atividade ou doença micobacteriana não tuberculosa; panbronquiolite asiática, aspergilose broncopulmonar alérgica, fibrose cística ou bronquiectasia crônica de qualquer causa, e aspiração.

■ Criptococose

I. INTRODUÇÃO

Generalidades

A criptococose é uma doença fúngica granulomatosa rara causada pelo *Cryptococcus neoformans*, fungo unimorfo encapsulado

encontrado no solo e, abundantemente, nas excretas de pombos. A doença apresenta-se de forma disseminada nos pacientes com SIDA, sendo a meningite sua principal manifestação, seguida de infecção pulmonar, que ocorre em cerca de 30% a 40% dos casos. Comumente os indivíduos acometidos apresentam imunossupressão grave, com contagem de linfócitos CD4+ < 100 células/mm^3.

Achados Clínicos e Laboratoriais

As manifestações clínicas da criptococose pulmonar em pacientes HIV soropositivos variam desde infecção assintomática até insuficiência pulmonar aguda, na maioria dos casos ocorrendo febre, tosse, expectoração mucosa, dispneia, dor torácica e, raramente, hemoptise. A presença de sintomas neurológicos decorrentes de meningite deve aumentar o grau de suspeita da doença.

O fungo pode ser isolado no escarro, lavado broncoalveolar ou biópsia. Vale lembrar que a coexistência de outros patógenos pulmonares é frequente, devido ao grau avançado de imunossupressão desses pacientes.

Achados Histológicos

O diagnóstico de certeza é feito a partir da demonstração de invasão do parênquima pulmonar pelo fungo. Os achados histológicos da criptococose variam, podendo haver quantidade abundante de microrganismos ou pequena quantidade, acompanhada ou não de processo inflamatório granulomatoso ou linfocítico. Nos pacientes com SIDA comumente encontra-se mínima reação inflamatória e os microrganismos localizam-se predominantemente no interstício pulmonar.

II. ACHADOS DE IMAGEM

Radiografia de Tórax

1. Opacidade reticular ou reticulonodular bilateral (50% a 76%): manifestação mais comum, costuma simular infecção por *Pneumocystis jiroveci*.
2. Nódulos solitários ou múltiplos (Fig. 18-21A): por vezes os nódulos são descritos como pseudotumorais (10%) (Fig. 18-22A). Mais comuns nos pacientes com imunidade pouco comprometida.
3. Consolidação do espaço aéreo: focal (segmentar) ou multifocal esparsa (10%). Predomínio bibasal, peri-hilar bilateral ou difusa.
4. Achados menos comuns: nódulos miliares (raro), escavação (10% a 15%), derrame pleural (20%), pneumotórax e linfonodomegalia.

Tomografia Computadorizada

1. Nódulos solitários ou múltiplos (91%): Atenuação homogênea. Geralmente de margem lisa, mas também descritos com margem mal definida, lobulada ou espiculada. Podem apresentar halo com atenuação em vidro fosco. O diâmetro é variável, predominando aqueles entre 5 mm e 2 cm.
2. Massa (36%): margem lisa, mal definida ou lobulada: pode apresentar broncograma aéreo, área central de baixa atenuação (Fig. 18-22B), escavação ou calcificação. Chega a medir 5 cm de diâmetro.
3. Consolidação (18%): presença de consolidações com broncograma aéreo (Fig. 18-21B).

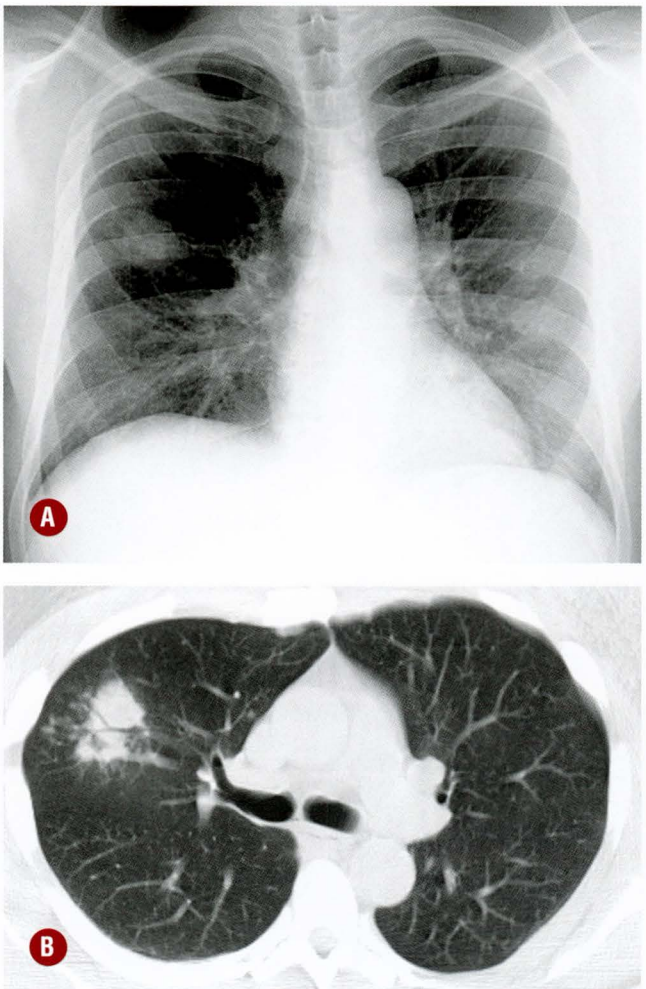

FIGURA 18-21. Criptococose pulmonar em paciente HIV soropositivo. A, Radiografia de tórax em PA revela múltiplos nódulos pulmonares. **B,** TC de tórax mostra consolidação focal com broncograma aéreo no lobo superior direito.

4. Opacidade com atenuação em vidro fosco associada a espessamento de septos intralobulares (9%).
5. Micronódulos miliares (9%).

Recomendações

Nos pacientes HIV soropositivos com suspeita de criptococose pulmonar, assim como nas demais infecções pulmonares, o exame inicial é geralmente a radiografia de tórax. A TC de tórax, no entanto, apresenta maior sensibilidade para a detecção dos nódulos pulmonares e linfonodomegalias mediastinais. A TC volumétrica com espessura de 5 mm é geralmente suficiente. Nos casos de infecção miliar, a TC de cortes finos de alta resolução deve ser realizada para melhor caracterização do padrão de distribuição dos nódulos.

III. DIAGNÓSTICO DIFERENCIAL

A infecção por *Cryptococcus neoformans* apresenta amplo diagnóstico diferencial. Entre os mais comuns destacam-se infecção por outros microrganismos, embolia séptica, linfoma pulmonar, carcinoma broncogênico, sarcoma de Kaposi, metástases, pneumonia em organização e sarcoidose.

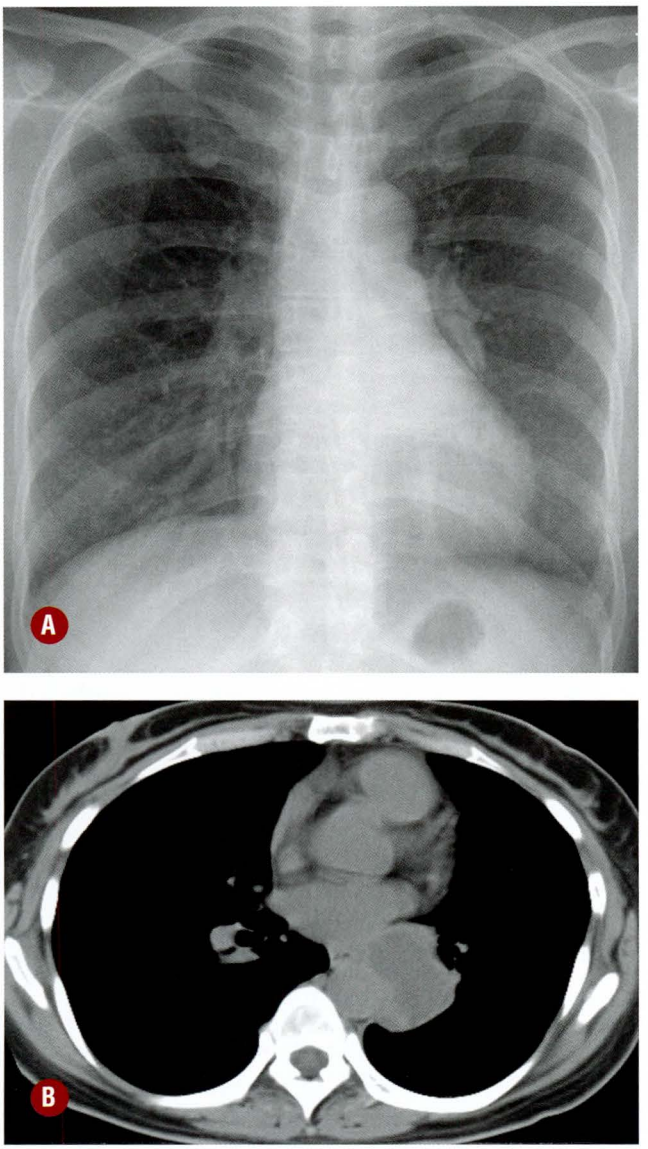

FIGURA 18-22. Criptococose pulmonar em paciente HIV soropositivo. A, Radiografia de tórax em PA mostra massa pulmonar retrocardíaca. **B,** TC de tórax confirma a presença de massa pulmonar com hipoatenuação central.

■ Histoplasmose

I. INTRODUÇÃO

Generalidades

A histoplasmose é uma micose endêmica causada pelo fungo *Histoplasma capsulatum*. A infecção ocorre por inalação do fungo, comumente presente em cavernas habitadas por morcegos ou em solo habitado por aves. Nos pacientes com SIDA, a histoplasmose manifesta-se como doença oportunística disseminada, com incidência de cerca de 2%, ocorrendo em pacientes com contagem de linfócitos CD4+ < 100 células/mm^3 em mais de 80% dos casos.

Achados Clínicos e Laboratoriais

Embora possa ser assintomática nas pessoas imunocompetentes, nos imunocomprometidos a doença costuma ser grave, com curso agudo e frequentemente fatal. Os pacientes apresentam febre elevada, mal-estar, anorexia, lesões mucosas e cutâneas, linfonodomegalias e hepatoesplenomegalia. Sintomas neurológicos e gastrointestinais podem estar presentes. O achado de pancitopenia periférica é comum devido ao comprometimento da medula óssea. Além disso, as enzimas hepáticas também costumam estar alteradas.

O diagnóstico é feito por meio da detecção do fungo no escarro, lavado broncoalveolar, sangue, liquor ou biópsia de tecidos, cultura de material biológico e sorologia.

Achados Histológicos

Os achados histológicos da histoplasmose nos pacientes imunocomprometidos com doença disseminada diferem dos achados nos indivíduos imunocompetentes pela menor, ou até ausente, formação de granulomas e pela presença abundante de organismos no interior dos histiócitos no interstício pulmonar e, em menor grau, nos espaços alveolares. Os organismos intracelulares podem ser vistos até mesmo em coloração com hematoxilina e eosina, ao contrário dos casos em que há formação de granulomas.

II. ACHADOS DE IMAGEM

Radiografia de Tórax

1. Radiografia normal (40%).
2. Nódulos miliares: manifestação mais comum da doença nessa população.
3. Consolidação (até 15%): geralmente com distribuição lobar ou segmentar.
4. Derrame pleural (10%).
5. Linfonodomegalia (< 5%).

Tomografia Computadorizada

1. Nódulos miliares (Fig. 18-23): geralmente os nódulos medem até 3 mm de diâmetro. Trata-se da manifestação mais comum da doença em pacientes imunocomprometidos.
2. Consolidação lobar ou segmentar.

Recomendações

TC de tórax deve ser realizada nos casos em que há suspeita clínica apesar de a radiografia de tórax ser normal, ou nos casos que apresentam achados radiológicos atípicos.

III. DIAGNÓSTICO DIFERENCIAL

O diagnóstico diferencial inclui outras doenças que apresentam padrão radiológico caracterizado por micronódulos miliares, incluindo tuberculose e outras micobacterioses, outras infecções fúngicas, como criptococose e coccidioidomicose, e metástases miliares.

■ Citomegalovírus

I. INTRODUÇÃO

Generalidades

O CMV pertence à família do herpesvírus. No hospedeiro imunocompetente, o vírus é comumente encontrado como um organismo comensal ou saprofítico, causa infecção assintomá-

tica e pode permanecer no interior das células do hospedeiro por anos sem replicar-se. Infecções sintomáticas geralmente ocorrem em duas situações: infecção primária em neonatos e infecção recorrente em pacientes imunocomprometidos.

Como o vírus é frequentemente isolado em cultura de lavado broncoalveolar, para que se estabeleça o diagnóstico de infecção pulmonar é necessário que haja inclusão nuclear ou citoplasmática típica da doença no fluido do lavado broncoalveolar ou material de biópsia.

Como a pneumonia por CMV ocorre nos pacientes com profunda imunossupressão (sobretudo naqueles com contagem de linfócitos CD4+ < 50 células/mm^3), é frequente a presença concomitante de outras infecções. Por exemplo, em até 30% dos pacientes com pneumonia por *Pneumocystis* o CMV é isolado concomitantemente. Nestes casos, a mortalidade da doença aumenta consideravelmente, em especial se houver administração de corticoides. Achados de autópsia mostram infecção por CMV em até 80% dos doentes com SIDA, embora geralmente apenas diagnosticado após a morte do paciente.

Achados Clínicos e Laboratoriais

Os sintomas da pneumonia por CMV são semelhantes aos da pneumonia por *Pneumocystis*, incluindo tosse seca, dispneia e febre.

A cultura de vírus do lavado broncoalveolar é bastante sensível, mas pouco específica, como descrito anteriormente. De maneira semelhante, antigenemia e sorologia positivas favorecem o diagnóstico, mas não são suficientes para afirmar a presença de infecção pulmonar.

Achados Histológicos

Os achados histológicos encontrados nos pacientes com pneumonia por CMV incluem focos nodulares mal definidos de hemorragia do espaço aéreo, necrose e inflamação, dano alveolar difuso, pneumonite intersticial e pneumonia em organização. O tipo de manifestação histológica está relacionado com o padrão de disseminação do microrganismo, com nódulos predominando nos casos em que há disseminação hematogênica, e pneumonite e dano alveolar difuso quando ocorre reativação do vírus que estava latente no pulmão. A presença de corpos de inclusão intranuclear ou intracitoplasmático nas células epiteliais bronquiolares ou alveolares é patognomônica.

II. ACHADOS DE IMAGEM

Radiografia de Tórax

1. Opacidade alveolar com atenuação em vidro fosco e/ou consolidação (Fig. 18-24A).
2. Opacidade reticular ou reticulonodular.
3. Nódulos.

Tomografia Computadorizada

1. Opacidade com atenuação em vidro fosco (Fig. 18-24B).
2. Consolidação (Fig. 18-24C): ocorre com mais frequência em pacientes com SIDA do que nos pacientes imunocomprometidos por outras causas que não SIDA.
3. Micronódulos centrolobulares.
4. Reticulação.
5. Pavimentação em mosaico.
6. Nódulo e/ou massa: os nódulos podem ser solitários ou múltiplos, geralmente medindo entre 1 e 3 cm de diâmetro.
7. Manifestações menos frequentes incluem: nódulo com halo de atenuação em vidro fosco, bronquiectasia, espessamento de paredes brônquicas, padrão de árvore em brotamento, micronódulos miliares, espessamento do interstício peribroncovascular e derrame pleural.

Recomendações

A radiografia de tórax é geralmente o primeiro exame radiológico realizado no paciente com pneumonia por CMV, uma vez que o quadro clínico é inespecífico e simula infecção por *Pneumocystis jiroveci*. A TC de tórax de alta resolução pode ser indicada para melhor avaliação. O protocolo a ser utilizado é igual ao recomendado na suspeita de pneumocistose, e deverá incluir a realização de cortes finos de 0,5 a 2 mm de espessura, usando algoritmo de reconstrução de alta resolução.



FIGURA 18-23. Histoplasmose em paciente com SIDA. TCAR revela micronódulos com distribuição miliar. (Cortesia da Dra. Jane P. Ko, Departamento de Radiologia, New York University.)

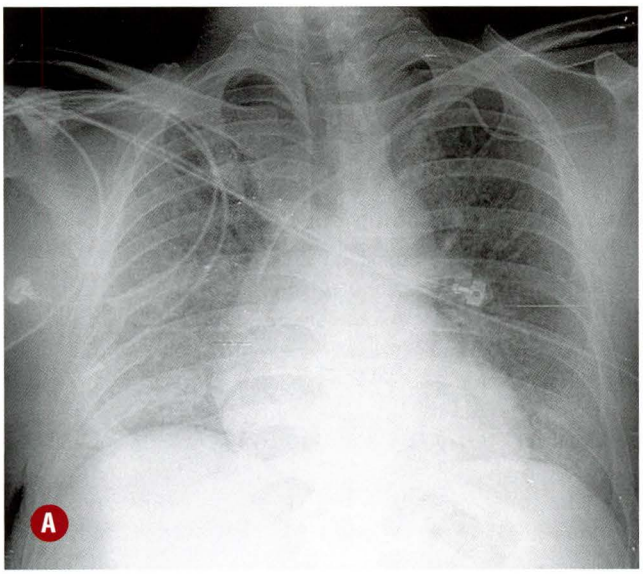

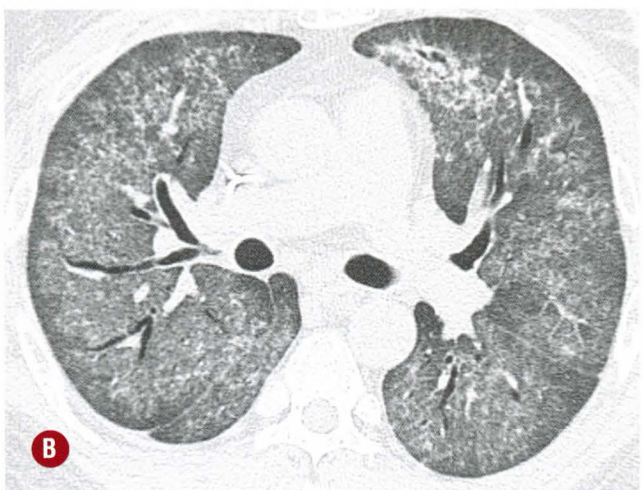

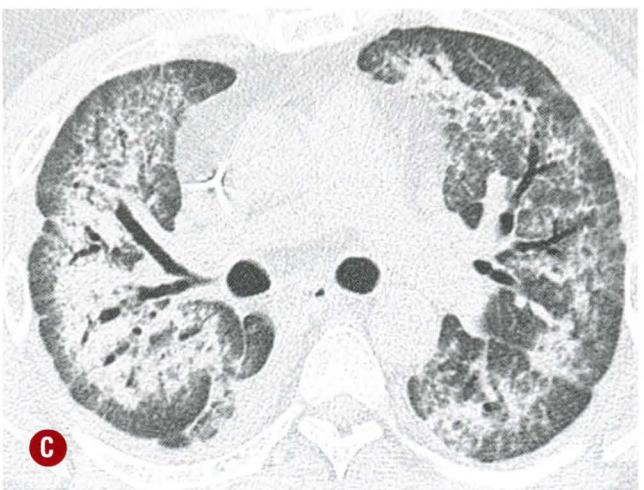

FIGURA 18-24. Pneumonia por citomegalovírus em paciente com SIDA. **A,** Radiografia de tórax em AP evidencia opacidade com atenuação em vidro fosco difusa e bilateral. **B,** TCAR de tórax ao nível da carina revela opacidades com atenuação em vidro fosco e pequenos nódulos pulmonares. **C,** TC de tórax no mesmo nível e realizada 12 dias após A revela desenvolvimento de consolidação de predomínio central.

III. DIAGNÓSTICO DIFERENCIAL

Similarmente às demais infecções no paciente com HIV, o diagnóstico diferencial da infecção por CMV dependerá do padrão radiológico de manifestação da doença e, subsequentemente, da correlação clinicolaboratorial. Entre os principais encontram-se:

- Padrão de opacidade com atenuação em vidro fosco: infecção por *Pneumocystis jiroveci*, edema pulmonar, SARA, toxicidade por drogas, pneumonia intersticial não específica, pneumonia por hipersensibilidade, hemorragia pulmonar e proteinose alveolar.
- Padrão de consolidação: infecção (bacteriana, micobacteriana, fúngica ou viral), pneumonia em organização, edema pulmonar, SARA, pneumonia intersticial aguda, hemorragia pulmonar.
- Padrão nodular: infecção (bacteriana, fúngica, viral ou micobacteriana), bronquiolite respiratória e bronquiolite respiratória/doença intersticial pulmonar, pneumonia em organização, linfoma e metástases.

LITERATURA RECOMENDADA

1. Boiselle PM, Crans CA, Jr., Kaplan MA. The changing face of Pneumocystis carinii pneumonia in AIDS patients. AJR Am J Roentgenol 1999;172:1301-9.
2. Boiselle PM, Aviram G, Fishman JE. Update on lung disease in AIDS. Semin Roentgenol 2002;37:54-71.
3. Castaner E, Gallardo X, Mata JM, Esteba L. Radiologic approach to the diagnosis of infectious pulmonary diseases in patients infected with the human immunodeficiency virus. Eur J Radiol 2004;51:114-29.
4. Conces DJ, Jr., Stockberger SM, Tarver RD, Wheat LJ. Disseminated histoplasmosis in AIDS: findings on chest radiographs. AJR Am J Roentgenol 1993;160:15-9.
5. Crans CA, Jr., Boiselle PM. Imaging features of *Pneumocystis carinii* pneumonia. Crit Rev Diagn Imaging 1999;40:251-84.
6. dos Santos RP, Scheid KL, Willers DM, Goldani LZ. Comparative radiological features of disseminated disease due to Mycobacterium tuberculosis vs non-tuberculosis mycobacteria among AIDS patients in Brazil. BMC Infect Dis 2008;8:24.
7. Franquet T. Respiratory infection in the AIDS and immunocompromised patient. Eur Radiol 2004;14 Suppl 3:E21-33.

8. Franquet T, Gimenez A, Hidalgo A. Imaging of opportunistic fungal infections in immunocompromised patient. Eur J Radiol 2004;51:130-8.
9. Gruden JF, Huang L, Turner J, et al. High-resolution CT in the evaluation of clinically suspected Pneumocystis carinii pneumonia in AIDS patients with normal, equivocal, or nonspecific radiographic findings. AJR Am J Roentgenol 1997;169:967-75.
10. Godoy MC, Silva CI, Ellis J, Phillips P, Muller NL. Organizing pneumonia as a manifestation of Pneumocystis jiroveci immune reconstitution syndrome in HIV-positive patients: report of 2 cases. J Thorac Imaging 2008;23:39-43.
11. Haramati LB, Jenny-Avital ER, Alterman DD. Effect of HIV status on chest radiographic and CT findings in patients with tuberculosis. Clin Radiol 1997;52:31-5.
12. Hartman TE, Primack SL, Muller NL, Staples CA. Diagnosis of thoracic complications in AIDS: accuracy of CT. AJR Am J Roentgenol 1994;162:547-53.
13. Laissy JP, Cadi M, Boudiaf ZE, et al. Pulmonary tuberculosis: computed tomography and high-resolution computed tomography patterns in patients who are either HIV-negative or HIV-seropositive. J Thorac Imaging 1998;13:58-64.
14. Laissy JP, Cadi M, Cinqualbre A, et al. Mycobacterium tuberculosis versus nontuberculous mycobacterial infection of the lung in AIDS patients: CT and HRCT patterns. J Comput Assist Tomogr 1997;21:312-7.
15. Marchiori E, Müller NL, Soares Souza A, Jr., Escuissato DL, Gasparetto EL, Franquet T. Pulmonary disease in patients with AIDS: high-resolution CT and pathologic findings. AJR Am J Roentgenol 2005;184:757-64.
16. Marinelli DL, Albelda SM, Williams TM, Kern JA, Iozzo RV, Miller WT. Nontuberculous mycobacterial infection in AIDS: clinical, pathologic, and radiographic features. Radiology 1986; 160:77-82.
17. Martinez S, McAdams HP, Batchu CS. The many faces of pulmonary nontuberculous mycobacterial infection. AJR Am J Roentgenol 2007;189:177-86.
18. Nunweiler CG, Brown JA, Phillips P, Ellis J, Muller NL. The imaging features of nontuberculous mycobacterial immune reconstitution syndrome. J Comput Assist Tomogr 2009;33:242-6.
19. McGuinness G, Gruden JF, Bhalla M, Harkin TJ, Jagirdar JS, Naidich DP. AIDS-related airway disease. AJR Am J Roentgenol 1997;168:67-77.
20. McGuinness G. Changing trends in the pulmonary manifestations of AIDS. Radiol Clin North Am 1997;35:1029-82.
21. McGuinness G, Scholes JV, Garay SM, Leitman BS, McCauley DI, Naidich DP. Cytomegalovirus pneumonitis: spectrum of parenchymal CT findings with pathologic correlation in 21 AIDS patients. Radiology 1994;192:451-9.
22. Miller WT, Jr., Sais GJ, Frank I, Gefter WB, Aronchick JM, Miller WT. Pulmonary aspergillosis in patients with AIDS. Clinical and radiographic correlations. Chest 1994;105:37-44.
23. Müller NL, Franquet T, Lee KS, Silva CI. Acquired Immunodeficiency Syndrome. In: Wilkins LW, ed. Imaging of Pulmonary Infections. Philadelphia, 2007. p. 140-57.
24. Padley SP, King LJ. Computed tomography of the thorax in HIV disease. Eur Radiol 1999;9:1556-69.
25. Staples CA, Kang EY, Wright JL, Phillips P, Muller NL. Invasive pulmonary aspergillosis in AIDS: radiographic, CT, and pathologic findings. Radiology 1995;196:409-14.
26. Zinck SE, Leung AN, Frost M, Berry GJ, Muller NL. Pulmonary cryptococcosis: CT and pathologic findings. J Comput Assist Tomogr 2002;26:330-4.

PARTE 6

Neoplasia Pulmonar

19 CAPÍTULO

Câncer de Pulmão: Diagnóstico e Estadiamento

C. Isabela S. Silva
Nestor L. Müller

I. INTRODUÇÃO

Generalidades

O câncer de pulmão é a causa mais comum de óbitos relacionados ao câncer em todo o mundo e uma das principais causas de morte evitável. No Brasil, nos últimos 20 anos, a incidência do câncer de pulmão aumentou cerca de 130% nas mulheres e 55% nos homens. De acordo com o Instituto Nacional do Câncer, estima-se que o câncer de pele (114 mil casos novos) será o mais incidente na população brasileira em 2010, seguido pelos tumores de próstata (52 mil), mama feminina (49 mil), cólon e reto (28 mil), e pulmão (28 mil). No entanto, o câncer de pulmão será associado ao maior número de mortes. O número de casos novos de câncer será de aproximadamente 17.800 entre homens e de 9.830 nas mulheres. Estes valores correspondem a um risco estimado de 18 casos novos a cada 100 mil homens e 10 para cada 100 mil mulheres.

O câncer de pulmão geralmente é detectado em estágios avançados e somente cerca de 20% dos casos têm critérios de operabilidade ao diagnóstico, mesmo nos países de primeiro mundo. Em decorrência disso, a sobrevida média cumulativa total em cinco anos é de cerca de 12% nos países em desenvolvimento e varia entre 13% e 20% em países desenvolvidos. Em 80% a 90% dos casos diagnosticados, o câncer de pulmão está associado ao tabagismo, que aumenta o risco de desenvolvimento de neoplasia pulmonar de 10 a 30 vezes. O risco está relacionado com número de cigarros fumados por dia, idade de início, duração do tabagismo e grau de inalação. Outros importantes fatores de risco incluem exposição a outros agentes cancerígenos de origem ocupacional e ambiental, como fumo passivo, asbestos e radiação no interior de minas. Há também um risco aumentado em pacientes submetidos à radioterapia, pacientes com fibrose pulmonar idiopática, doenças do colágeno e pacientes com história familiar de câncer de pulmão.

Achados Clínicos e Laboratoriais

O carcinoma de pulmão, nas fases iniciais, não causa sintomas e, por isso, na maioria dos casos o diagnóstico é feito quando a doença já se encontra avançada. Os sintomas podem resultar da doença local (p. ex., tosse, expectoração hemóptica, dispneia), da extensão do tumor para as estruturas adjacentes (sobretudo para a parede torácica resultando em dor), das metástases à distância (especialmente para ossos, fígado e cérebro), da secreção hormonal tumoral ou reação imunológica (síndromes paraneoplásicas), ou dos efeitos gerais inespecíficos (fadiga, anorexia e perda de peso). Os sintomas de tumores do introito intratorácico superior (carcinoma do sulco pulmonar superior ou tumor de Pancoast) podem estar relacionados com invasão da parede torácica (dor), plexo cervical (dor e fraqueza do ombro) ou da cadeia simpática e gânglios estrelados (síndrome de Horner). O termo síndrome de Pancoast pode ser aplicado a qualquer carcinoma do introito intratorácico superior acompanhado de dor no ombro ou no braço ou de síndrome de Horner. O carcinoma de pulmão é a causa mais frequente da síndrome da veia cava superior, definida como um conjunto de sinais e

sintomas causados pela obstrução parcial ou completa da veia cava superior. As síndromes paraneoplásicas são extremamente variadas e incluem osteoartropatia hipertrófica, síndrome miastênica de Eaton-Lambert, neuropatia periférica, uma variedade de síndromes do sistema nervoso central (p. ex., degeneração cerebelar subaguda), síndrome de Cushing, síndrome da secreção inapropriada do hormônio antidiurético, hipercalcemia e eosinofilia. A maioria das síndromes paraneoplásicas ocorre com carcinoma de pequenas células.

Achados Histológicos

A descrição dos achados histológicos é baseada na classificação da Organização Mundial de Saúde publicada em 2004 (Tabela 19-1). Na prática clínica, os carcinomas de pulmão são muitas vezes classificados simplesmente em carcinoma de pequenas células e carcinoma de não pequenas células. Este último compreende principalmente o adenocarcinoma, carcinoma de células escamosas (= carcinoma epidermoide ou carcinoma espinocelular) e carcinoma indiferenciado de grandes células. A distribuição varia em diferentes regiões e países, mas geralmente entre 30% e 45% são adenocarcinomas; 30% a 40% são carcinomas de células escamosas; 15% e 30% são carcinomas de pequenas células e entre 10% e 15% são carcinomas de grandes células. Nas últimas décadas, a incidência relativa de carcinoma de células escamosas tem diminuído e a de adenocarcinoma, aumentado – principalmente em mulheres. No Brasil, vários estudos têm demonstrado uma prevalência um pouco maior de carcinoma de células escamosas do que de adenocarcinoma. Carcinoma bronquioloalveolar, um subtipo de adenocarcinoma de baixo grau, representa cerca de 2% a 5% dos carcinomas de pulmão.

O carcinoma de pequenas células costuma apresentar-se com extensa linfonodomegalia hilar e mediastinal associada à compressão brônquica extrínseca e tem disseminação metastática precoce. O carcinoma de células escamosas geralmente apresenta-se como lesão expansiva central de crescimento endobrônquico – muitas vezes associada à atelectasia ou pneumopatia obstrutiva – ou, menos frequentemente, como uma massa periférica com escavação. Aproximadamente 50% dos adenocarcinomas apresentam-se como nódulo ou massa localizada na periferia do pulmão; 15% apresentam-se como massa hilar ou peri-hilar e 35% como uma combinação de massa parenquimatosa e linfonodomegalia hilar ou mediastinal. Os carcinomas de grandes células costumam apresentar-se sob forma de nódulos ou massas periféricas.

II. ACHADOS DE IMAGEM

Radiografia de Tórax

- Nódulo ou massa geralmente com margens espiculadas ou lobuladas (Fig. 19-1), principalmente em adenocarcinoma, carcinoma de células escamosas e carcinomas de grandes células. Escavação pode ocorrer, sendo mais comum no carcinoma de células escamosas (Fig. 19-2). Carcinomas são raramente detectados na radiografia antes de atingirem 1 cm ou mais de diâmetro.
- Carcinoma apical (tumor de Pancoast) representa cerca de 5% dos casos. Também chamado de tumor do sulco superior, que é um sulco criado pela passagem da artéria subclávia até a pleura dos ápices dos lobos superiores. Geralmente

TABELA 19-1. Tumores Epiteliais Malignos†

Carcinoma de células escamosas
- Variantes: papilífero, células claras, pequena célula, basaloide

Carcinoma de pequenas células
- Variante: carcinoma de pequena célula combinado

Adenocarcinoma
- Adenocarcinoma, subtipo misto
- Adenocarcinoma acinar
- Adenocarcinoma papilífero
- Carcinoma bronquioloalveolar
  - Não mucinoso
  - Mucinoso
  - Não mucinoso e mucinoso misto ou indeterminado
- Adenocarcinoma sólido com produção de mucina
- Variantes:
  - Adenocarcinoma fetal
  - Carcinoma mucinoso ("coloide")
  - Cistoadenocarcinoma mucinoso
  - Adenocarcinoma com anel de sinete
  - Adenocarcinoma de células claras

Carcinoma de grandes células
- Variantes:
  - Carcinoma neuroendócrino de grandes células
  - Carcinoma neuroendócrino de grandes células combinado
  - Carcinoma basaloide
  - Carcinoma tipo linfoepitelioma
  - Carcinoma de células claras
  - Carcinoma de grandes células com fenótipo rabidoide

Carcinoma adenoescamoso

Carcinoma sarcomatoide
- Carcinoma pleomórfico
- Carcinoma fusocelular
- Carcinoma de células gigantes
- Carcinossarcoma
- Blastoma pulmonar

Tumor carcinoide
- Carcinoide típico
- Carcinoide atípico

Tumores de glândulas salivares

Carcinoma mucoepidermoide
- Carcinoma adenoidecístico
- Carcinoma epitelial-mioepitelial

Lesões pré-invasivas
- Carcinoma escamoso *in situ*
- Hiperplasia adenomatosa atípica
- Hiperplasia idiopática difusa de células neuroendócrinas

†Adaptado de Travis WD, Brambilla E, Müller-Hermelink HK, Harris CC, editores. Pathology and genetics of tumours of the lung, pleura, thymus and heart. Lyon: IARC Press; 2004.

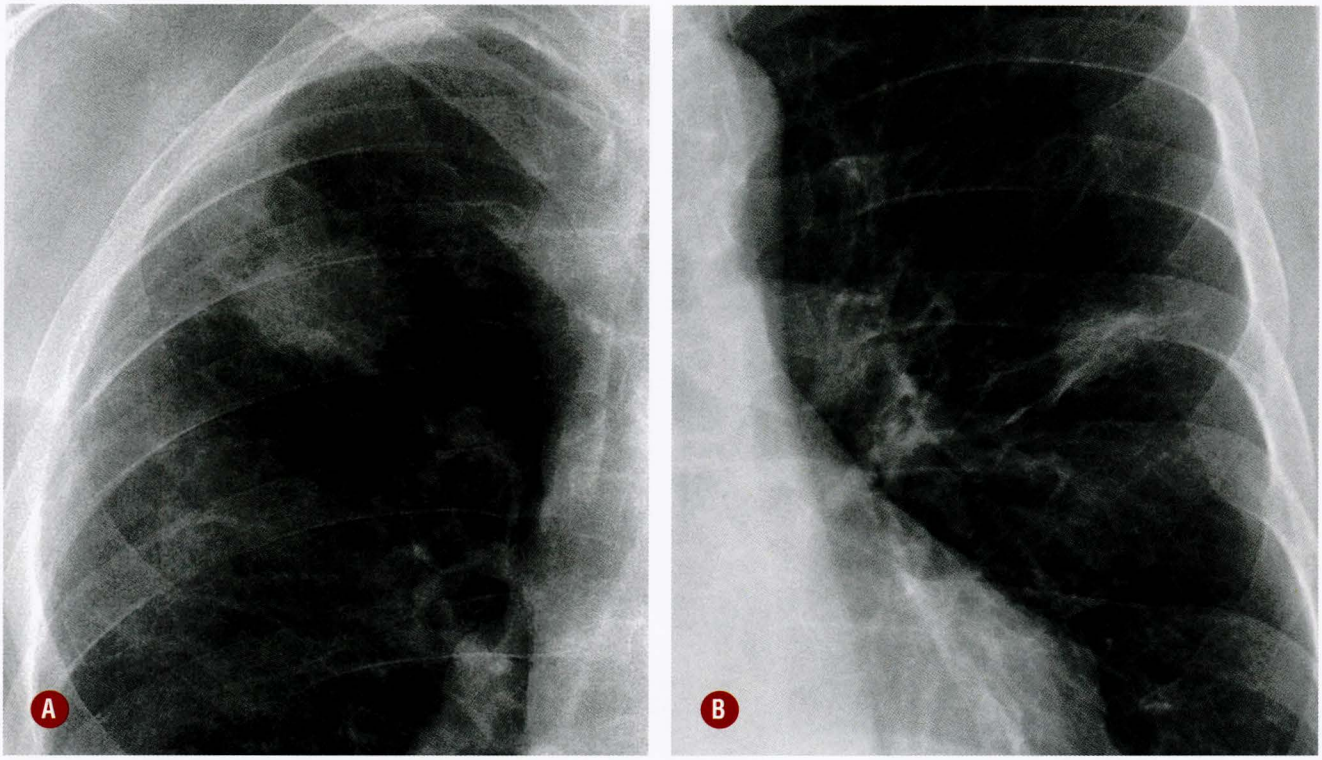

FIGURA 19-1. Adenocarcinoma de pulmão. Imagens localizadas de radiografia de tórax do lobo superior direito **(A)** e do lobo superior esquerdo **(B)** em dois pacientes diferentes mostram nódulos pulmonares solitários com margens espiculadas.

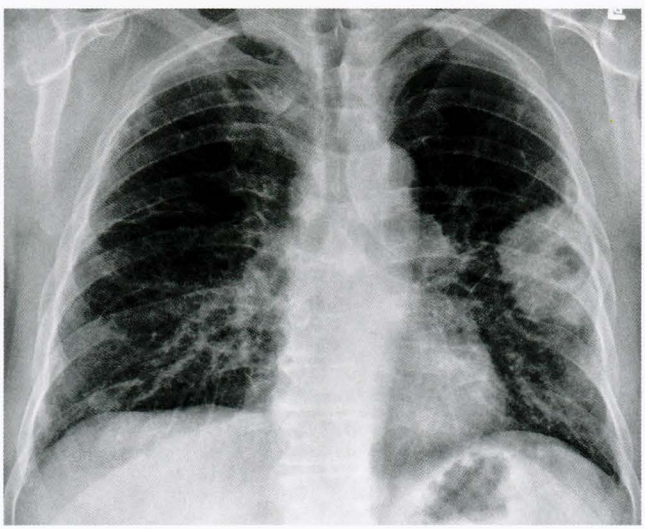

FIGURA 19-2. Carcinoma de células escamosas. Radiografia de tórax em PA mostra massa escavada no lobo superior esquerdo. Notam-se também sinais de enfisema nos lobos superiores.

representa carcinoma de células escamosas ou adenocarcinoma. Pode manifestar-se como uma massa no ápice do pulmão ou como aparente espessamento pleural apical (Fig. 19-3A, 19-3B). Deve-se suspeitar de neoplasia (carcinoma) traduzida como aparente espessamento pleural apical na radiografia de tórax nas seguintes situações: a) o aparente espessamento pleural apical tem uma assimetria de mais de 5 mm com o ápice contralateral; b) convexidade inferior do espessamento pleural; ou c) quando observa-se aumento do espessamento pleural apical nas radiografias de seguimento. Destruição da costela ou da vértebra adjacente pode ser identificada na radiografia em aproximadamente 30% dos casos de tumor de Pancoast (Fig. 19-3B).

- Atelectasia, pneumonite obstrutiva, pneumonia recorrente ou persistente. Pode acometer um segmento, um lobo, ou todo o pulmão. Tipicamente sem broncogramas aéreos. Estes achados radiológicos são mais frequentes em carcinoma de células escamosas ou de pequenas células. Fatores que devem sugerir a presença de carcinoma de pulmão em pacientes fumantes acima de 45 anos incluem: convexidade focal do lobo atelectasiado na região hilar (sinal S de Golden) (Fig. 19-4), pneumonia lobar associada à linfonodomegalia hilar ou mediastinal evidente na radiografia de tórax, pneumonia envolvendo somente um lobo ou segmento – principalmente se associada à perda de volume ou ausência de broncograma aéreo –, e pneumonia recorrente no mesmo lobo.
- Massa hilar ou peri-hilar ocorre em 30% a 40% dos casos e pode representar o tumor primário ou linfonodomegalia. Linfonodomegalia hilar unilateral ou mediastinal isolada ocorre principalmente no carcinoma de pequenas células.
- Linfonodomegalia hilar ou mediastinal associada com nódulo ou massa pulmonar pode ocorrer com qualquer tipo de carcinoma pulmonar (Fig. 19-5).
- Carcinoma bronquioloalveolar pode resultar em áreas focais ou multifocais de consolidação lentamente progressiva por vários meses ou anos (Fig. 19-6).

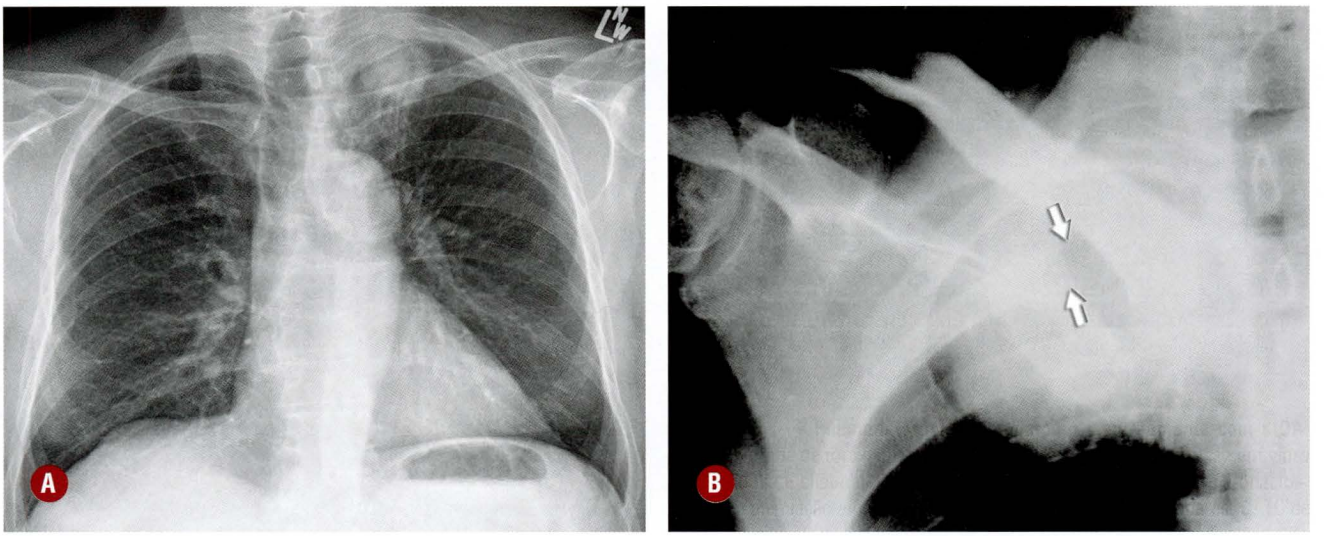

FIGURA 19-3. Tumor de Pancoast. (A) Radiografia de tórax em PA mostra massa no ápice do pulmão esquerdo. **(B)** Radiografia localizada do ápice direito em outro paciente mostra massa com destruição do 3º arco costal posterior (setas). (Imagem B, cortesia de Dr. Jorge Kavakama, São Paulo.)

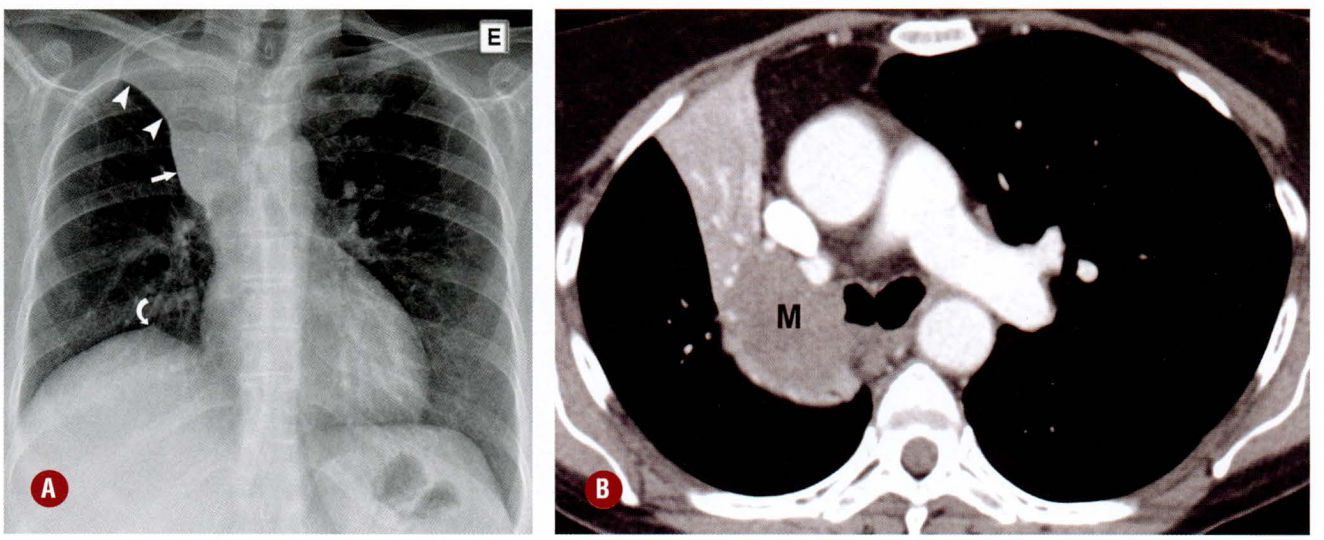

FIGURA 19-4. Atelectasia do lobo superior direito com sinal S de Golden em paciente com carcinoma de pulmão. (A) Radiografia de tórax em PA mostra atelectasia do lobo superior direito com deslocamento cefálico e medial da pequena fissura. O sinal S de Golden é formado pela concavidade da porção lateral (cabeças de setas) e abaulamento inferior da porção medial (seta) da pequena fissura. Nota-se também pinçamento justadiafragmático direito (seta curva). **(B)** Imagem de TC de tórax com contraste mostra atelectasia do lobo superior direito secundária à obstrução do brônquio principal direito por massa (M) hipodensa.

Tomografia Computadorizada

- Nódulo ou massa geralmente com atenuação de partes moles e margens espiculadas ou lobuladas (Fig. 19-7). Nódulo ou massa de margem lisa pode ocorrer, porém é menos frequente (20%). Adenocarcinomas e adenocarcinoma subtipo misto (adenocarcinoma invasivo com componente de carcinoma bronquioloalveolar) frequentemente manifestam-se como nódulos "semissólidos", também denominados de parcialmente sólidos (Fig. 19-8), ou seja, nódulos com atenuação em vidro fosco com área central densa/sólida (atenuação mista).
- O carcinoma bronquioloalveolar pode ocorrer como nódulos (únicos ou múltiplos) ou como opacidades com atenuação em vidro fosco ou áreas de consolidação lentamente progressivas (Fig. 19-9A). Achados menos frequentes incluem nódulos centrolobulares e padrão de pavimentação em mosaico (Fig. 19-9B).
- Vários estudos demonstraram boa correlação entre: 1) nódulos com atenuação em vidro fosco na tomografia computadorizada (TC) e carcinoma bronquioloalveolar (Fig. 19-10) ou hiperplasia adenomatosa atípica; 2) nódulos sólidos e achados histológicos de adenocarcinoma invasivo (Fig. 19-7); 3) nódulos parcialmente sólidos ou "semissólidos" (i. e., com atenuação mista de vidro fosco e áreas sólidas) e achados histológicos de adenocarcinoma subtipo misto (adenocarcinoma invasivo com componente de carcinoma bronquioloalveolar) (Fig. 19-8). Deve-se enfatizar,

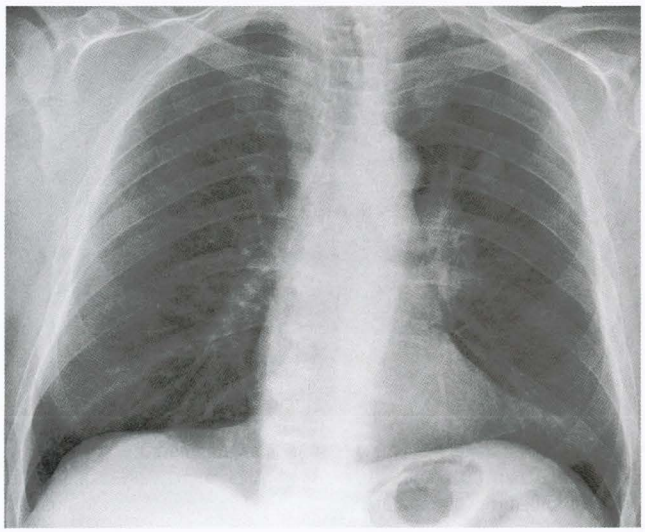

FIGURA 19-5. Carcinoma de pulmão. Radiografia de tórax em PA mostra nódulo no lobo superior esquerdo e linfonodomegalia hilar ipsilateral.

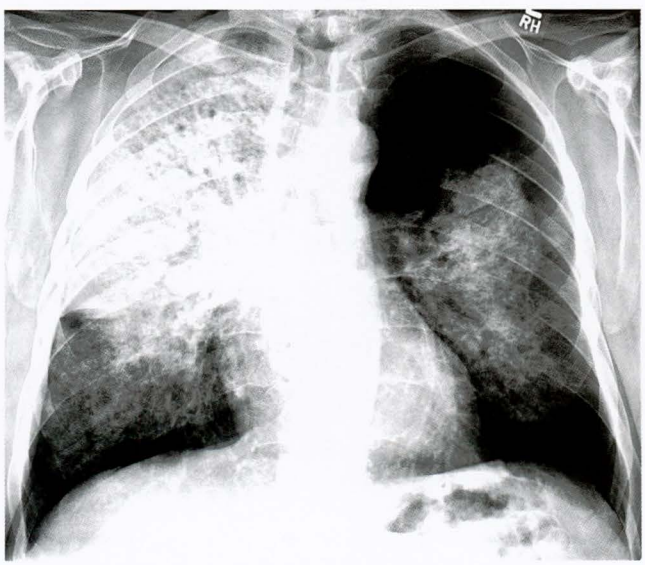

FIGURA 19-6. Carcinoma bronquioloalveolar. Radiografia de tórax em PA mostra extensas áreas bilaterais de consolidação.

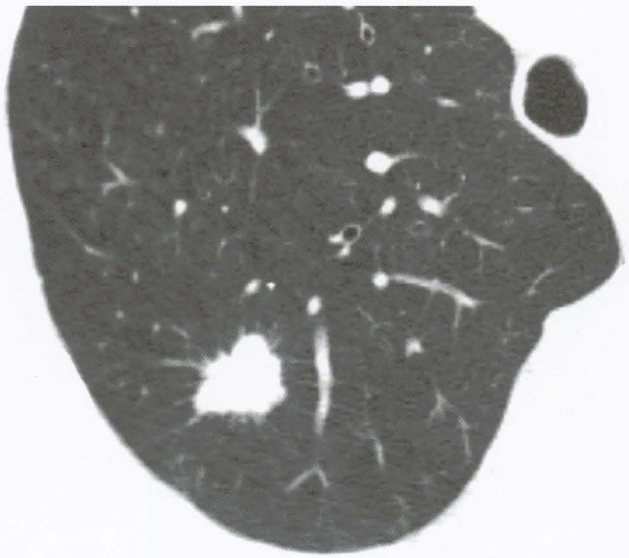

FIGURA 19-7. Adenocarcinoma invasivo. Imagem localizada de TC axial demonstra nódulo sólido com margens espiculadas no lobo superior direito.



FIGURA 19-8. Adenocarcinoma subtipo misto. Imagem localizada de TC axial demonstra nódulo semissólido (parcialmente sólido), ou seja, com atenuação mista no lobo superior esquerdo.

todavia, que raramente uma opacidade nodular com atenuação em vidro fosco maior que 1 cm sem áreas sólidas pode representar adenocarcinoma invasivo ou adenocarcinoma com subtipo misto (adenocarcinoma invasivo com componente de carcinoma bronquioloalveolar). Nódulos menores que 5 mm com atenuação em vidro fosco geralmente representam hiperplasia adenomatosa atípica. Pseudocavidades, i. e, áreas arredondadas ou ovais de baixo coeficiente de atenuação, geralmente com menos de 1 cm de diâmetro, ou broncogramas aéreos podem ser vistos em até 30% dos adenocarcinomas invasivos e carcinomas bronquioloalveolares (Fig. 19-11).

- Calcificações finas ou excêntricas podem ser encontradas em carcinomas principalmente quando maiores que 3 cm de diâmetro (Fig. 19-12). As calcificações podem representar granulomas preexistentes ou calcificações distróficas relacionadas com o carcinoma.
- Necrose resultando em área central de baixa atenuação ocorre frequentemente em carcinomas com mais de 3 cm de diâmetro. Escavação ocorre em cerca de 20% dos carcinomas de células escamosas, em 6% dos carcinomas de grandes células, e em 2% dos adenocarcinomas (Fig. 19-13). A parede da cavidade geralmente é espessa e nodular, mas pode também ser fina e lisa. Segundo alguns estudos, 95% dos nódulos ou massas escavadas com espessura da cavidade medindo mais de 16 mm são malignos, enquanto que os com espessura da cavidade medindo menos de 4 mm são benignos em 92% dos casos.

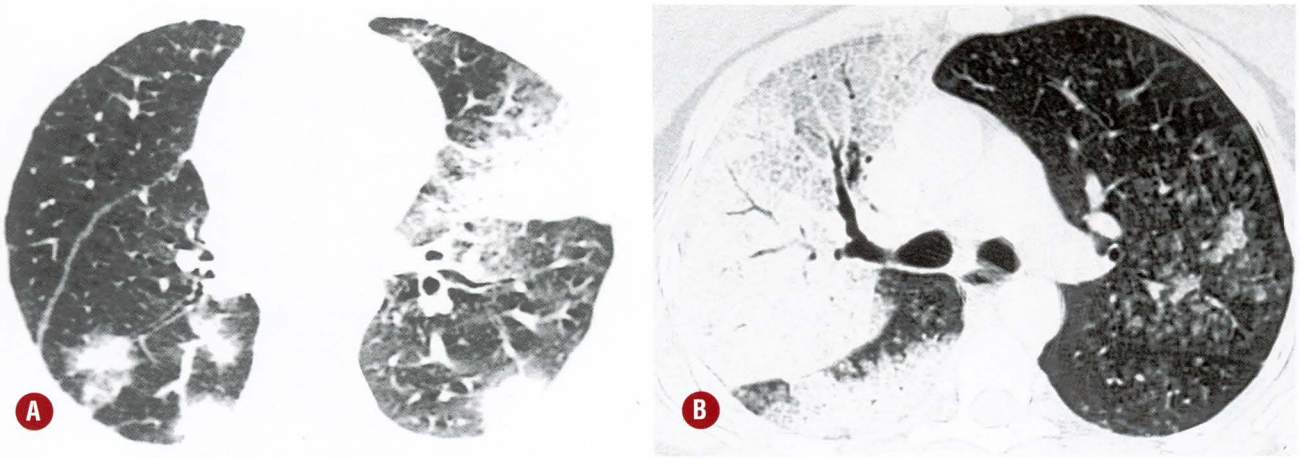

FIGURA 19-9. Carcinoma bronquioloalveolar em dois pacientes. (A) TCAR mostra consolidações focais nos lobos inferiores e consolidação periférica de base pleural na língula, circundadas por opacidades com atenuação em vidro fosco. **(B)** Imagem de TCAR mostra consolidação no segmento posterior do lobo superior e segmento superior do lobo inferior à direita. Nódulos centrolobulares com atenuação em vidro fosco estão presentes no pulmão esquerdo e no lobo inferior direito. Nota-se também padrão de pavimentação em mosaico no segmento anterior do lobo superior direito (Cortesia de Dr. Jorge Kavakama, São Paulo-SP).

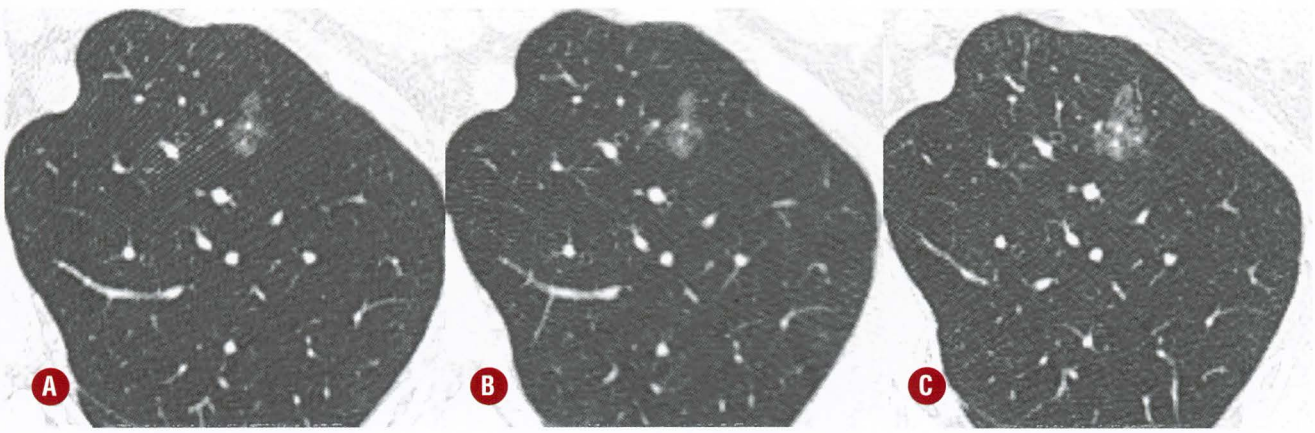

FIGURA 19-10. Carcinoma bronquioloalveolar. (A) Imagem de TCAR inicial mostra nódulo não sólido (atenuação em vidro fosco) no lobo superior direito. O exame de controle realizado três meses depois **(B)** não demonstra alterações significativas, enquanto que o exame realizado 30 meses depois **(C)** mostra pequeno crescimento do nódulo. A ressecção cirúrgica do nódulo revelou carcinoma bronquioloalveolar.

- A grande maioria dos carcinomas de pulmão duplica de volume entre 30 dias e 450 dias. Um aumento de diâmetro de 26% corresponde a um aumento de 100% do volume (1.26 ao cubo = 2) (Fig. 19-14). É importante enfatizar, todavia, que metástases pulmonares de rápido crescimento e linfoma pulmonar podem aumentar de tamanho em menos de 30 dias.
- Nódulos pulmonares que não aumentam de volume em dois anos são quase certamente benignos. A exceção é o carcinoma bronquioloalveolar, que pode apresentar-se como nódulo com atenuação em vidro fosco e crescer mais lentamente e, por isso, necessita ser acompanhado por um período mais prolongado (Fig. 19-10).
- Um tumor endobrônquico frequentemente resulta em atelectasia ou pneumonite obstrutiva de um segmento, um lobo, ou todo o pulmão. A diferenciação do tumor endobrônquico da atelectasia e pneumonite distal requer uso de contraste iodado intravenoso. O tumor endobrônquico geralmente realça pouco, enquanto que o pulmão atelectasiado mostra importante impregnação pelo meio de contraste organoiodado (Fig. 19-4).
- Linfonodomegalia hilar unilateral ou mediastinal isolada (geralmente carcinoma de células pequenas) ou, mais comumente, associada a nódulo ou massa pulmonar (geralmente carcinoma de não pequenas células) (Fig. 19-15). Carcinomas agressivos podem resultar em obliteração dos planos de gordura entre os linfonodos mediastinais (Fig. 19-16).

Tomografia por Emissão de Pósitrons

- O estudo da tomografia por emissão de pósitrons (PET) com o análogo da glicose marcado com flúor radioativo – fluordesoxiglicose (FDG) – tem uma sensibilidade de aproximadamente 95% e um alto valor preditivo negativo na diferenciação entre nódulo maligno e benigno (Fig. 19-17). Falsos negativos incluem nódulos menores que 1 cm e tumores com baixa atividade metabólica, tais como o tumor carcinoide típico, carcinomas bronquioloalveolares e adenocarcinoma de baixo grau. Os nódulos pulmonares que apre-

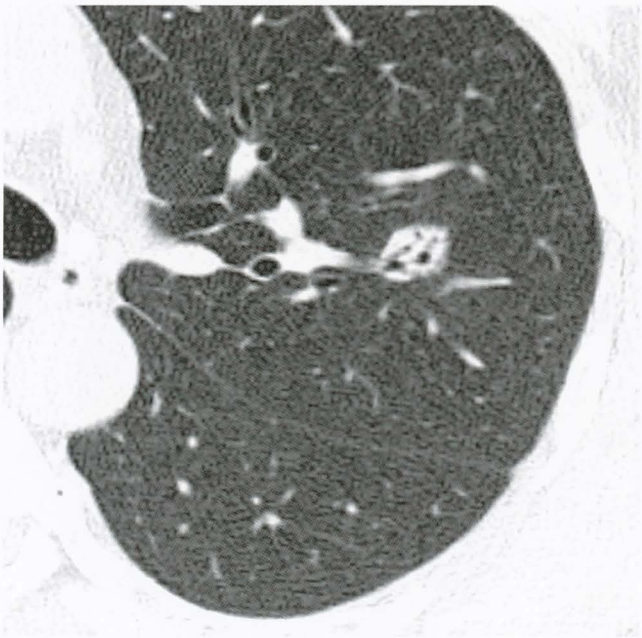

FIGURA 19-11. Adenocarcinoma de pulmão com pseudocavidade. Imagem de TCAR mostra nódulo pulmonar irregular com brônquios dilatados e de calibre normal no seu interior (pseudocavidades).



FIGURA 19-12. Carcinoma de pulmão com calcificações excêntricas. Imagem de TC sem contraste demonstra nódulo pulmonar com calcificações excêntricas.



FIGURA 19-13. Carcinoma escamoso de pulmão. Imagem localizada de TC axial mostra massa escavada de paredes espessas e contornos lobulados no lobo inferior direito.

sentam atenuação em vidro fosco ou nódulos parcialmente sólidos são, com frequência, falsos negativos ao estudo de PET (Fig. 19-18).

- A especificidade do PET é de aproximadamente 80%, podendo haver captação de FDG em carcinoma de pulmão, processos inflamatórios e infecciosos, como tuberculose, histoplasmose e sarcoidose (Fig. 19-19).

III. ESTADIAMENTO

- O estadiamento dos pacientes com carcinoma é importante para estabecer o tratamento apropriado nos diferentes estágios da doença, predizer a sobrevida do paciente e permitir que estudos clínicos realizados em diferentes centros sejam comparados.
- Os pacientes com carcinomas de pequenas células têm o prognóstico avaliado em duas categorias: (1) doença limitada, definida como carcinoma confinado a um campo de radiação tolerável (inclui linfonodos mediastinais, supraclaviculares regionais e derrame pleural) e (2) doença extensa, na qual o carcinoma ultrapassa esses limites.
- Os pacientes com carcinoma de pulmão de não pequenas células são avaliados de acordo com a classificação TNM, em que T refere-se ao tumor primário, N aos linfonodos regionais e M à presença de metástases à distância. Vários esquemas de classificação já foram propostos. Até recentemente, o esquema de estadiamento mais aceito era o recomendado pelo American Joint Committee on Cancer (AJCC) e a Union Internationale Contre le Cancer (UICC), publicado em 1997 (5ª edição) e 2002 (6ª edição). Os estudos realizados desde então mostraram algumas falhas entre o prognóstico e o estadiamento dos pacientes com câncer de pulmão. Baseado nas recomendações de múltiplos profissionais e instituições e em um estudo que contou com mais de 100.000 pacientes de 20 países, foram feitas várias modificações. Este novo esquema de estadiamento (7ª edição) recomendado novamente pela

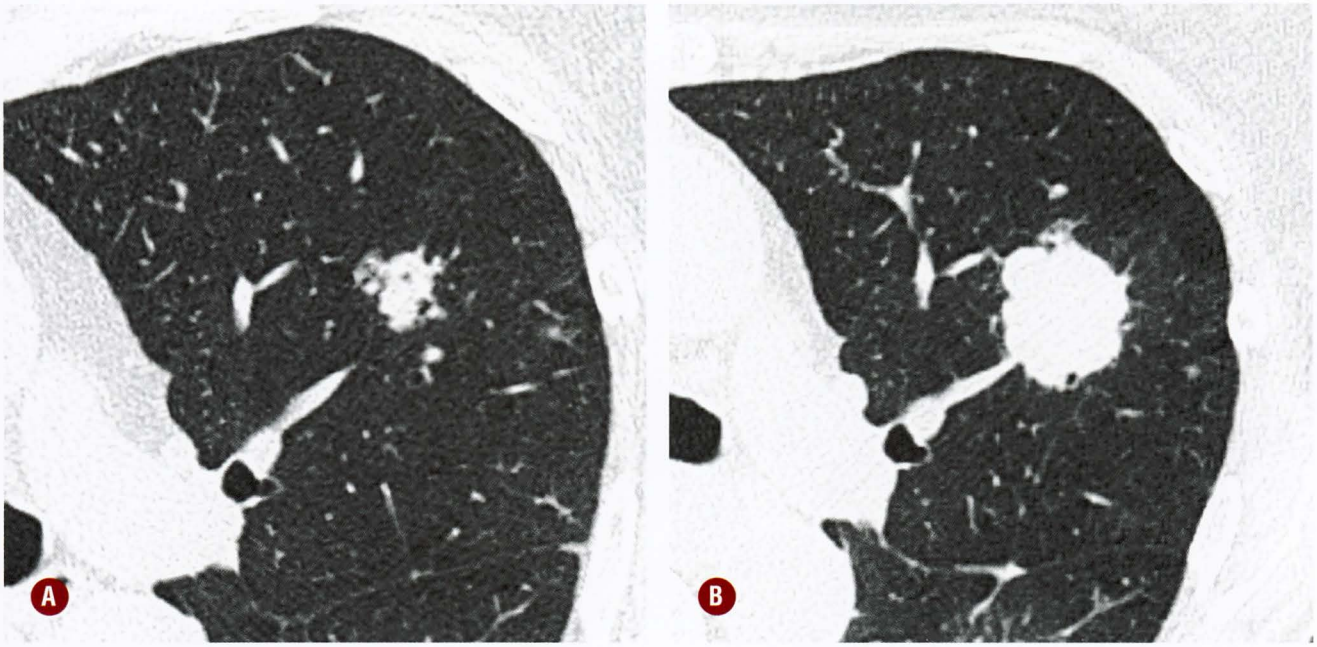

FIGURA 19-14. Nódulo sólido (adenocarcinoma): crescimento rápido. (A) Imagem localizada de TCAR do lobo superior esquerdo mostra nódulo espiculado com pseudocavidades. **(B)** Imagem de TCAR realizada 12 meses depois mostra importante crescimento do nódulo que apresenta contornos lobulados.

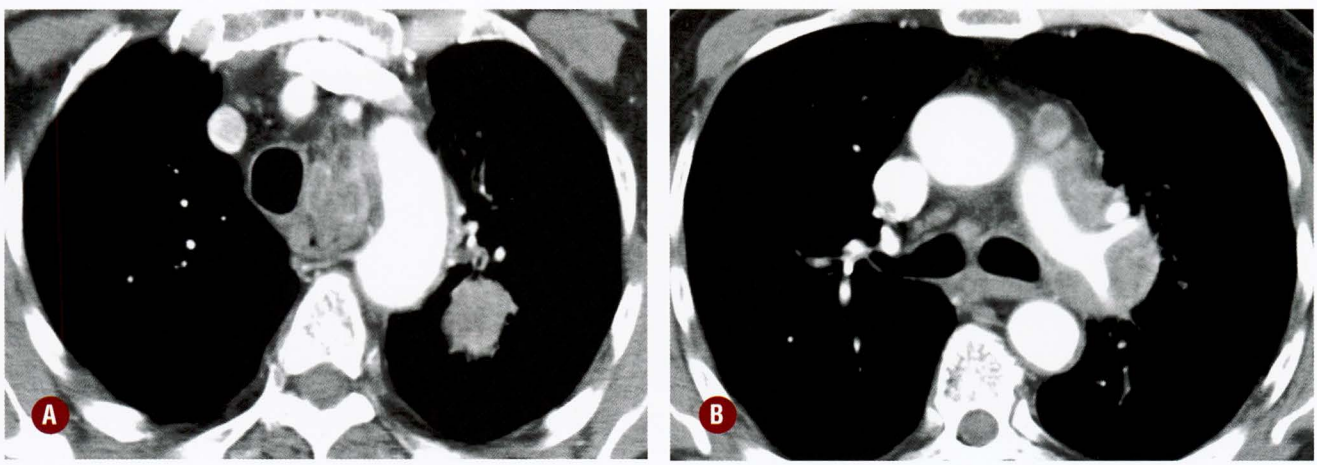

FIGURA 19-15. Carcinoma de pulmão associado à linfonodomegalia hilar e mediastinal. (A) Imagem de TC de tórax com contraste ao nível do arco aórtico demonstra nódulo no lobo superior esquerdo e linfonodomegalia paratraqueal superior esquerda (2L). **(B)** Imagem de TC ao nível da artéria pulmonar esquerda mostra linfonodomegalia na janela aortopulmonar e hilo esquerdo.

AJCC e pela UICC foi publicado em 2009 e está resumido nas Tabelas 19-2 e 19-3. Esta nova classificação enfatiza, entre outros aspectos, a relevância prognóstica do tamanho do tumor e separa a doença metastática em dois grupos de prognóstico. Esta nova classificação oferece uma melhor diferenciação de tumores com diferentes prognósticos.

- Com base nos achados de T, N e M, o estadiamento pode ser resumido em:
  - **Estágio I:** sem metástases nodais e totalmente ressecável com lobectomia ou pneumonectomia. Dependendo do tamanho do tumor ou presença de envolvimento de um brônquio principal, é classificado em IA e IB;
  - **Estágio II:** com envolvimento de linfonodos hilares ou tumor T3. Ressecável com lobectomia ou, mais frequentemente, pneumonectomia;
  - **Estágio IIIA:** tumor extenso, porém ressecável (T3 N1, T1 N2, T2 N2, T3 N2);
  - **Estágio IIIB:** cirurgicamente irressecável, mas limitado ao tórax e, portanto, elegível para radioterapia;
  - **Estágio IV:** metástases à distância.
- A mediana da sobrevida em cinco anos de carcinoma de pulmão baseado no novo estadiamento varia em diferentes estudos, mas é de aproximadamente 70% para estágio IA, 60% para IB, 50% para IIA, 30% para IIB, 20% para IIIA, 10% para IIIB e 5% para o estágio IV.

IV. MÉTODOS DE ESTADIAMENTO

O estadiamento final do câncer de pulmão é clínico (inclui exame físico, exames de imagem, testes laboratoriais e procedimentos de estadiamento como broncoscopia, mediastinoscopia, mediastinotomia, toracoscopia e toracotomia exploratória) e anatomopatológico. No entanto, é importante tentar avaliar o tumor de modo não invasivo inicialmente, com o intuito de guiar a conduta. Para o cirurgião é importante saber a extensão do tumor, existência de invasão, e se é potencialmente ressecável ou irressecável. Os métodos de imagem utilizados no estadiamento podem incluir radiografia, tomografia computadorizada, ressonância magnética, ultrassonografia, PET e cintilografia.



FIGURA 19-16. Carcinoma de pequenas células. Imagem de TC de tórax com contraste mostra linfonodomegalia confluente na estação linfonodal paratraqueal superior com obliteração dos planos de gordura e invasão da traqueia.

T (TUMOR PRIMÁRIO)

Radiografia de Tórax

- Revela o tamanho da lesão – quando circunscrita –, o grau de atelectasia ou de pneumonite obstrutiva na presença de carcinoma associado à obstrução das vias aéreas e a presença ou não de derrame pleural.
- De valor limitado na detecção de invasão da parede torácica ou mediastino. Carcinoma associado a elevação do hemidiafragma ipsilateral deve sugerir invasão do nervo frênico. O diagnóstico diferencial inclui atelectasia lobar, derrame infrapulmonar, ou eventração do diafragma.

Tomografia Computadorizada

- Um carcinoma de pulmão < 3 cm no maior diâmetro, circundado por pulmão e pleura visceral, tem o melhor prognóstico e é classificado como tumor T1 (Figs. 19-7 e 19-11). Um carcinoma > 3 cm (Fig. 19-13), ou com qualquer um dos seguintes achados: envolvimento do brônquio principal a mais de 2 cm da traqueia, invasão de pleura visceral (Fig. 19-20), associação com atelectasia ou pneumonia obstrutiva sem envolvimento de todo o pulmão; é classificado como T2.
- T3 é um tumor > 7 cm ou tumor de qualquer tamanho que invade qualquer uma das seguintes estruturas: parede torácica (Fig. 19-21), diafragma, pleura mediastinal, pericárdio, tumor no brônquio principal < 2 cm distal à carina, mas sem envolvimento da traqueia (Fig. 19-4), ou tumor associado com atelectasia ou pneumonite obstrutiva de todo o pulmão. T3 são tumores invasivos, mas considerados cirurgicamente ressecáveis.
- Os achados que permitem o diagnóstico seguro de invasão da parede torácica na TC são destruição óssea ou uma massa óbvia na parede torácica (Fig. 19-21). Esses achados, contudo, têm baixa sensibilidade e estão presentes em apenas 20% a 40% dos pacientes que apresentam tal complicação. Outros achados, como presença de ângulos obtusos entre a massa e a parede torácica, área de conta-

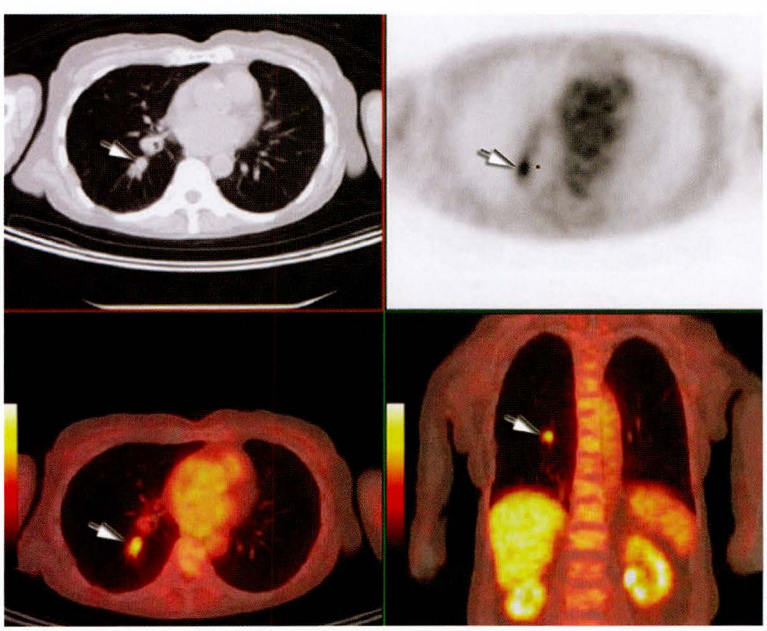

FIGURA 19-17. Adenocarcinoma de pulmão com exame de PET/CT positivo. Nódulo pulmonar solitário no lobo inferior direito com captação de FDG (setas) em paciente do sexo feminino e 50 anos de idade. A ressecção da lesão confirmou o diagnóstico de adenocarcinoma de pulmão (Cortesia de Dr. Gustavo de Souza Portes Meirelles, São Paulo, SP).

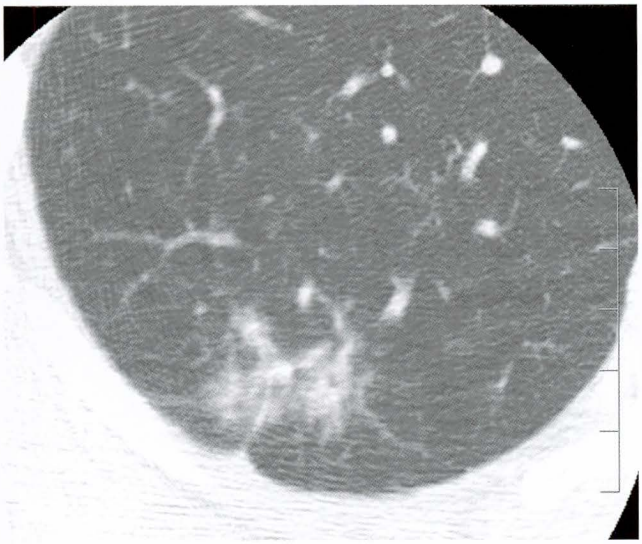

FIGURA 19-18. Adenocarcinoma de pulmão com estudo de PET negativo. Imagem localizada de TC de tórax mostra opacidade focal parcialmente sólida (opacidade em vidro fosco com áreas sólidas) de limites mal definidos e espiculação pleural, localizada na periferia do lobo superior direito. O estudo de PET (não mostrado) foi negativo. A ressecção da lesão confirmou o diagnóstico de adenocarcinoma de pulmão.

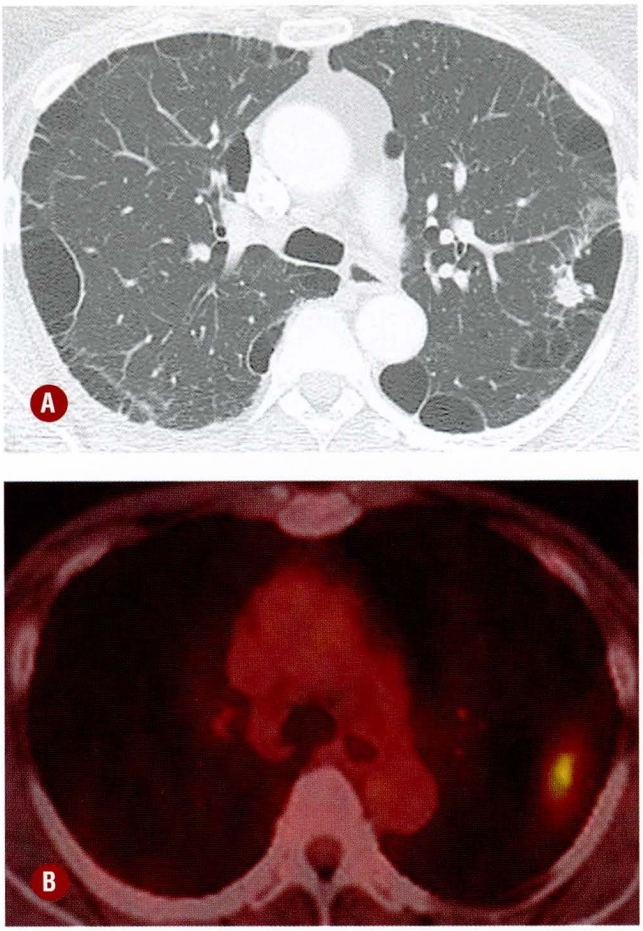

FIGURA 19-19. Tuberculoma com estudo de PET/CT positivo. (A) Imagem de TC de tórax mostra enfisema parasseptal bilateral e nódulo com margens espiculadas no lobo superior esquerdo. **(B)** Imagem de PET/CT demonstra captação de FDG no nódulo. A ressecção da lesão demonstrou tuberculoma.

to com mais de 3 cm entre a massa e a parede torácica e espessamento pleural focal têm maior sensibilidade, mas têm baixa especificidade, e por isso não são indicadores seguros.

- A distinção entre um tumor no brônquio principal < 2 cm distal à carina, mas sem envolvimento da traqueia (T3) e um tumor com envolvimento da carina (T4) pode muitas vezes ser sugerida na TC com múltiplas fileiras de multidetectores com cortes finos e reformatações multiplanares. Porém, é importante ressaltar que a TC pode subestimar a extensão do tumor, e, portanto, o diagnóstico seguro requer confirmação com broncoscopia e biópsia.
- Uma das indicações principais da TC no estadiamento do carcinoma de pulmão é a diferenciação de tumores T3 (tumores extensos, mas ressecáveis) de tumores T4 (não ressecáveis). T4 é um carcinoma de pulmão de qualquer tamanho que invade uma das seguintes estruturas: mediastino, coração, grandes vasos, traqueia, esôfago, corpos vertebrais ou carina. Também inclui presença de nódulos pulmonares em lobos diferentes, mas no mesmo pulmão que o tumor primário.
- Os critérios tomográficos que permitem o diagnóstico seguro de carcinoma irressecável (T4) incluem:
  a) tumor que circunda a traqueia, em ambos os lados da carina ou associado a estreitamento da carina;
  b) tumor que circunda, engloba ou encosta em mais de 180° a circunferência da aorta, veia cava (Fig. 19-22), tronco da artéria pulmonar principal ou porção principal das artérias pulmonares direita ou esquerda;
  c) envolvimento do corpo de uma vértebra (Fig. 19-23) ou do plexo braquial;
  d) derrame pleural associado a espessamento pleural ou nódulos pleurais (Fig. 19-24).
- Os critérios tomográficos que sugerem que um tumor que toca o mediastino é provavelmente ressecável (embora seja de alguma forma invasivo) incluem:
  a) área de contato entre o tumor e o mediastino menor do que 3 cm;
  b) contato circunferencial entre o tumor e a aorta menor do que 90°;
  c) existência de gordura entre o tumor e as estruturas mediastinais adjacentes.
- Contato entre o tumor e o mediastino maior que 3 cm e contato entre o tumor e a aorta entre 90° e 180° sem sinais óbvios de invasão devem ser considerados como indeterminados na TC (Fig. 19-25).

Ressonância Magnética

- A ressonância magnética (RM) é superior à TC na avaliação da invasão da parede torácica em tumores apicais (tumor de Pancoast), mas seu valor na detecção de invasão da face lateral da parede torácica é semelhante ao da TC. Imagens de RM nos planos coronal e sagital permitem ótima avaliação da cúpula dos pulmões, artéria e veia subclávias e plexo braquial (Fig. 19-26). A RM também é superior à TC na

TABELA 19-2. Classificação TNM do Carcinoma de Pulmão (7ª edição)

Tumor primário (T)

Tx - Tumor primário não pode ser avaliado

T1 - Tumor < 3 cm no maior diâmetro, circundado por pulmão e pleura visceral
T1a - Tumor < 2 cm no maior diâmetro
T1b - Tumor > 2 cm, porém ≤ 3 cm no maior diâmetro

T2 - Tumor > 3 cm, ou qualquer um dos seguintes achados: envolvimento do brônquio principal a mais de 2 cm da carina, invasão da pleura visceral, associação com atelectasia ou pneumonia obstrutiva com extensão até a região hilar, mas sem envolvimento de todo o pulmão.
T2a - Tumor > 3 cm, porém ≤ 5 cm no maior diâmetro
T2b - Tumor > 5 cm, porém ≤ 7 cm no maior diâmetro

T3 - Tumor > 7 cm ou tumor de qualquer tamanho que invade qualquer uma das seguintes estruturas: parede torácica, diafragma, nervo frênico, pleura mediastinal, pericárdio parietal, tumor no brônquio principal < 2 cm distal à carina, mas sem envolvimento da traqueia, ou tumor associado com atelectasia ou pneumonite obstrutiva de todo o pulmão. Também inclui presença de nódulos pulmonares tumorais no mesmo lobo do tumor primário.
Obs.: T3 são tumores invasivos, mas considerados cirurgicamente ressecáveis.

T4 - Tumor de qualquer tamanho que invade uma das seguintes estruturas: mediastino, coração, grandes vasos, traqueia, esôfago, corpos vertebrais ou carina. Também inclui presença de nódulos pulmonares tumorais em lobos diferentes, mas no mesmo pulmão que o tumor primário.
Obs.: T4 são tumores cirurgicamente irressecáveis.

Linfonodos regionais (N)

NX - Linfonodo regional não pode ser avaliado

N0 - Nenhuma metástase para os linfonodos regionais

N1 - Metástases para os linfonodos peribrônquicos ipsilaterais e/ou hilares ipsilaterais e linfonodos intrapulmonares comprometidos por disseminação direta do tumor primário

N2 - Metástase para um linfonodo ou linfonodos mediastinais ipsilaterais e/ou subcarinais
Obs.: carcinomas de pulmão com linfonodos N2 são considerados potencialmente ressecáveis por cirurgia desde que a TC pré-operatória ou a mediastinoscopia tenham sido negativas e o tumor primário seja totalmente ressecável.

N3 - Metástase para linfonodo ou linfonodos mediastinais contralaterais, hilares contralaterais, escalenos ipsilaterais ou contralaterais ou supraclaviculares.
Obs.: carcinomas de pulmão com linfonodos N3 são considerados irressecáveis.

Metástases (M)

MX - Metástases não podem ser avaliadas

M0 - Sem metástases à distância

M1a - Presença de nódulos pleurais, derrame pleural maligno ou nódulos neoplásicos no pulmão contralateral

M1b - Metástases à distância

Referência: Goldstraw P, Crowley J, Chansky K, Giroux DJ, Groome PA, Rami-Porta R et al. The IASLC Lung Cancer Staging Project: proposals for the revision of the TNM stage groupings in the forthcoming (seventh) edition of the TNM classification of malignant tumours. J Thorac Oncol 2007; 2(8):706-14.

avaliação de invasão da coluna vertebral, da medula óssea e dos forâmens neurais.

- O achado mais precoce de invasão da parede torácica na RM é o rompimento da gordura extrapleural normal por tecidos moles (Fig. 19-26). A gordura extrapleural é mais bem visualizada como uma linha de hipersinal em imagens ponderadas em T1. Extensão de lesão com sinal semelhante ao tumor dentro ou além da gordura extrapleural é altamente sugestivo de invasão da parede torácica, com uma sensibilidade de cerca de 80% e especificidade de aproximadamente 100%.

Tomografia por Emissão de Pósitrons

- O PET tradicional, sem estar acoplado à TC, tem baixa resolução espacial e, por isso, tem valor limitado na caracterização das margens tumorais ou da invasão de estruturas adjacentes. O PET/CT, por outro lado, tem todos os benefícios do PET e os da TC associados, apresentando como uma de suas principais vantagens a possibilidade de distinção entre atelectasia e tumor.

Ultrassonografia

- A ultrassonografia (US) e a biópsia guiada por US são de valor na confirmação de invasão da parede torácica.

N (LINFONODOS)

Radiografia de Tórax

- Pode demonstrar linfonodomegalia hilar ou mediastinal em alguns casos, mas tem baixa sensibilidade no diagnóstico.

Tomografia Computadorizada

- Os linfonodos devem ser classificados de acordo com um mapa padronizado de linfonodos. O esquema utilizado na

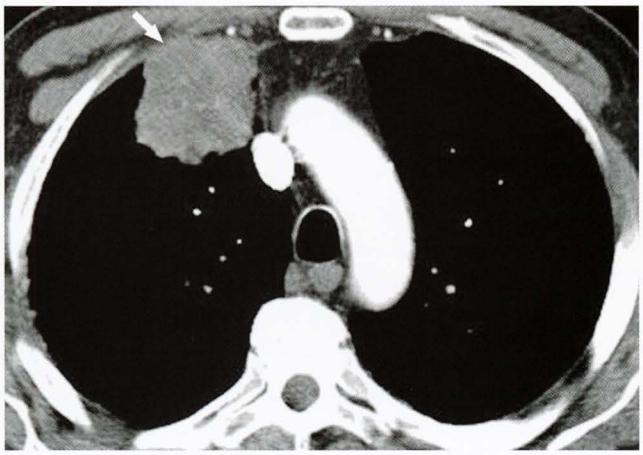

FIGURA 19-20. Adenocarcinoma de pulmão com invasão da pleura visceral (T2). Imagem de TC com contraste mostra massa associada a espessamento focal da pleura (seta), confirmado como sendo invasão da pleura visceral na cirurgia.

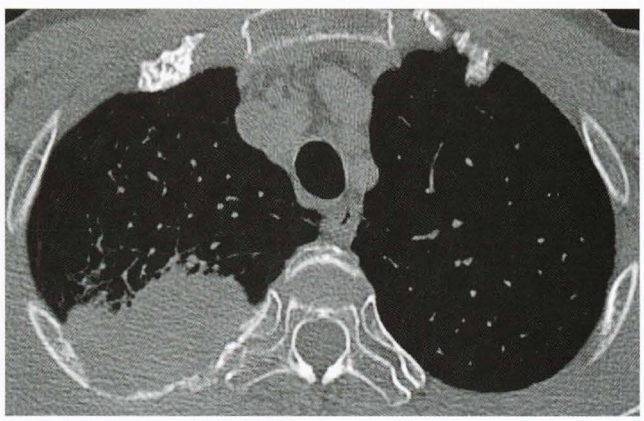

FIGURA 19-21. Carcinoma de pulmão com invasão da parede torácica (T3). Imagem de TC fotografada com janela para avaliação de estruturas ósseas demonstra massa na região posterior no lobo superior direito com destruição do 4º arco costal.

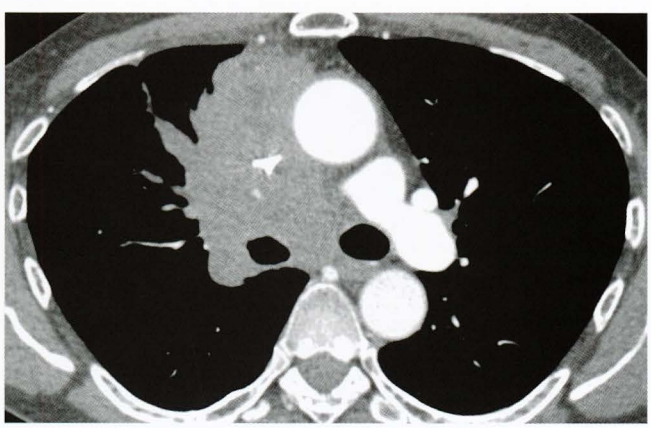

FIGURA 19-22. Carcinoma de pulmão: T4. Imagem de TC com contraste demonstra formação expansiva que circunda e estreita a veia cava superior e oblitera os planos de gordura.

TABELA 19-3. Estadiamento de Carcinoma de Não Pequenas Células

Estágio	*Tumor*	*N*	*M*
IA	T1a, T1b	N0	M0
IB	T2a	N0	M0
IIA	T1a, T1b T2a T2b	N1 N1 N0	M0 M0 M0
IIB	T2b T3	N1 N0	M0 M0
IIIA	T1–T3 T3 T4	N2 N1 N0,1	M0 M0 M0
IIIB	T4 T1-T3	N2 N3	M0 M0
IV	Qualquer T	Qualquer T	M1a M1b

América do Norte é o mapa adotado pela American Thoracic Society (ATS) e publicado em 1997 (Tabela 19-4). Este esquema define a localização dos linfonodos com base na sua relação com estruturas anatômicas (p. ex., arco da aorta, brônquios, veia braquiocefálica) (Fig. 19-27), que podem ser facilmente reconhecidas na TC (Fig. 19-28), mediastinoscopia e cirurgia. Já no Japão, utiliza-se a classificação de Naruke, que é recomendada pela Japan Lung Cancer Society (JLCS). Para uniformizar e promover futuras análises prospectivas com um planejado banco de dados internacional, o International Association for the Study of Lung Cancer (IASLC) (International Staging Commitee) propôs recentemente um novo mapa para classificação de linfonodos em conjunto com a nova edição (7ª edição) da classificação TNM para câncer de pulmão. Este novo mapa tem o objetivo de harmonizar as diferenças entre os esquemas atuais e oferecer definições anatômicas mais precisas para todas as estações de linfonodos (Tabela 19-4). Nesta nova proposta de classificação, diversas estações de linfonodos foram agrupadas em zonas também para facilitar análises futuras de sobrevida (Fig. 19-29).

- Os linfonodos N1 incluem todos aqueles que estão dentro da reflexão pleural na cirurgia. Os linfonodos N2 incluem os linfonodos mediastinais ipsilaterais ou subcarinais (Fig. 19-15). Os linfonodos N3 incluem os linfonodos hilares e mediastinais contralaterais, e os linfonodos supraclaviculares e escalenos ipsilaterais e contralaterais.
- A medida mais confiável e prática na avaliação do tamanho dos linfonodos pela TC é o diâmetro do seu menor eixo (i. e., o diâmetro mais curto na imagem transversal). Embora alguns autores tenham sugerido o uso de vários critérios específicos de avaliação do tamanho de linfonodos para cada cadeia ganglionar mediastinal, por razões práticas nós e outros especialistas consideramos anormal um diâmetro (do

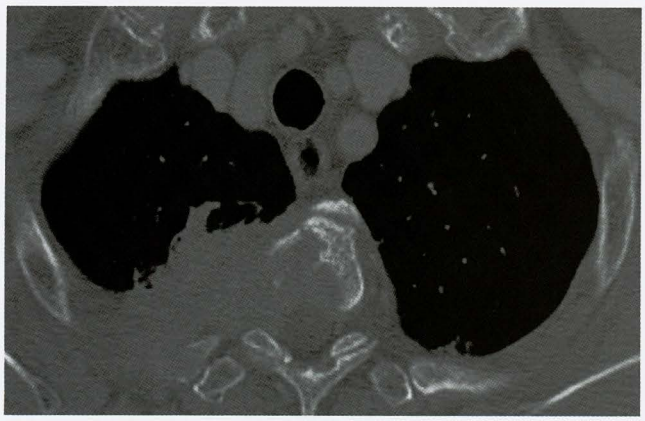

FIGURA 19-23. Carcinoma de pulmão: T4. Imagem de TC fotografada com janela para avaliação de estruturas ósseas demonstra massa na região posterior do lobo superior do pulmão direito com envolvimento de corpo vertebral e extensão para o canal espinhal.



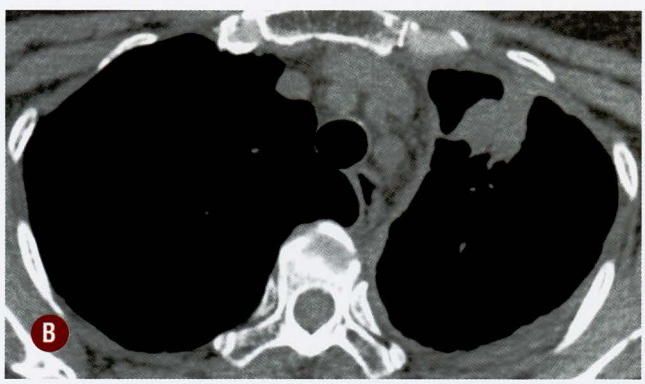

FIGURA 19-24. Carcinoma de pulmão: T4. (A) Imagem de TC mostra nódulo periférico com margens espiculadas no lobo superior esquerdo, que se encontra reduzido de volume, associado a espessamento liso de alguns septos interlobulares. **(B)** Imagem de TC fotografada com janela para avaliação do mediastino demonstra extensão do nódulo para a pleura além de espessamento da pleura mediastinal e costal e pequeno derrame pleural. As imagens obtidas em outros níveis mostraram espessamento pleural nodular e derrame pleural.

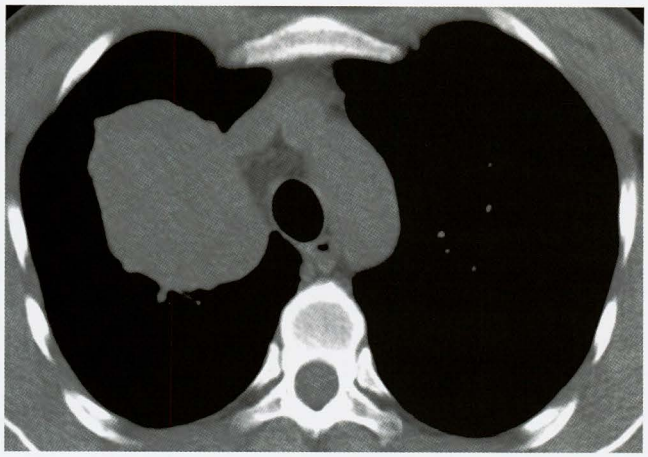

FIGURA 19-25. Carcinoma de pulmão com estadiamento indeterminado. Imagem de TC sem contraste mostra massa com densidade de partes moles no lobo superior direito. Apresenta contato maior que 3 cm com o mediastino, mas sem sinais óbvios de invasão. O tumor poderia ser não invasivo (T2 por ser > 3 cm, mas < 7 cm), e estar invadindo a pleura mediastinal (T3) ou estar invadindo o mediastino, e ser irressecável (T4). Neste caso, o estadiamento do tumor é, portanto, indeterminado na TC.

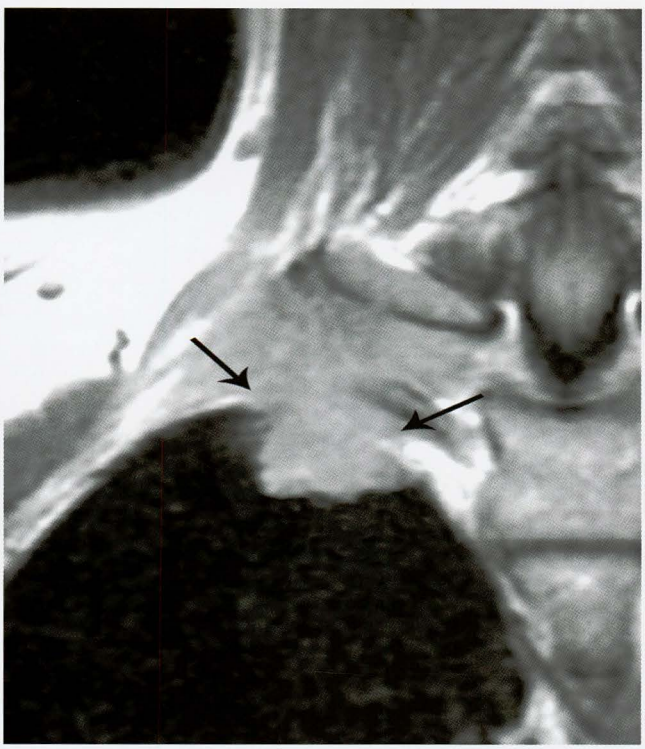

FIGURA 19-26. Ressonância magnética em tumor de Pancoast. Imagem de RM demonstra tumor com extensão além da gordura extrapleural (setas) e invasão localizada da parede torácica.

eixo menor) maior do que 10 mm, independentemente da cadeia ganglionar em questão.

- Existe considerável variação na literatura a respeito da acurácia da TC na avaliação das metástases para os linfonodos mediastinais – a sensibilidade em diferentes estudos mostrando valores de 46% a 87% e a especificidade entre 69% e 89%. Esta variabilidade está relacionada com diversos fatores, como diferentes técnicas de TC, diferentes métodos cirúrgicos de biópsia dos linfonodos (p. ex., mediastinoscopia *versus* toracotomia) e diferentes populações de pacientes. Fatores

TABELA 19-4. Comparação entre as Definições Anatômicas para Cada Estação de Linfonodo de acordo com o Mapa Mountain-Dresler Recomendado pela American Thoracic Society (ATS)* e o Mapa Atualizado pela International Association for the Study of Lung Cancer (IASLC)**

Mapa Mountain-Dresler (ATS)	Mapa Revisado pela IASLC
Nº 1 - Linfonodos cervical inferior, supraclavicular e da incisura jugular do esterno	
Linfonodos acima de uma linha horizontal traçada a partir da borda superior da veia braquiocefálica esquerda (inominada), no ponto em que ela sobe para a esquerda, cruzando na frente da traqueia em sua linha média	Limite superior: borda inferior da cartilagem cricoide Limite inferior: clavículas bilateralmente e, na linha média, borda superior do manúbrio; 1R significa lado direito e 1L esquerdo Para estação linfonodal 1, a linha média da traqueia serve como limite entre os linfonodos 1R e 1L
Nº 2 - Linfonodos paratraqueais superiores	
Linfonodos acima de uma linha horizontal traçada tangencialmente à borda superior do arco aórtico e abaixo do limite inferior dos linfonodos da estação Nº 1	2R = limite superior: ápice do pulmão direito e espaço pleural, e, na linha média, borda superior do manúbrio Limite inferior: intersecção da margem inferior da veia inominada com a traqueia Da mesma forma que os linfonodos da estação 4R, a estação 2R inclui linfonodos que se estendem para a borda lateral da traqueia 2L= limite superior: ápice do pulmão esquerdo e espaço pleural, e, na linha média, a borda superior do manúbrio Limite inferior: borda superior do arco aórtico
Nº 3 - Linfonodos pré-vasculares e retrotraqueais	
Linfonodos pré-vasculares e retrotraqueais – podem ser designados como 3A e 3P; os linfonodos da linha média são considerados ipsilaterais	3A: pré-vascular No lado direito Limite superior: ápice do tórax Limite inferior: nível da carina Limite anterior: borda posterior do esterno Limite posterior: borda anterior da veia cava superior No lado esquerdo Limite superior: ápice do tórax Limite inferior: nível da carina Limite anterior: aspecto posterior do esterno Limite posterior: artéria carótida esquerda 3P: retrotraqueal Limite superior: ápice do tórax; limite inferior: carina
Nº 4 - Linfonodos paratraqueais inferiores	
Os linfonodos paratraqueais inferiores direitos encontram-se à direita da linha média da traqueia, localizando-se entre a linha horizontal traçada tangencialmente à borda superior do arco aórtico e uma linha que cruza o brônquio principal direito ao nível da borda superior do brônquio do lobo superior, estando contidos dentro do envoltório da pleura mediastinal; os linfonodos paratraqueais inferiores esquerdos situam-se à esquerda da linha traqueal média, localizando-se entre uma linha horizontal traçada tangencialmente à borda superior do arco aórtico e uma linha que cruza o brônquio principal esquerdo ao nível da borda superior do brônquio do lobo superior esquerdo, medialmente ao ligamento arterioso, contido no envoltório da pleura mediastinal.	4R: Inclui linfonodos paratraqueais direitos e linfonodos pré-traqueais que se estendem para a borda lateral esquerda da traqueia Limite superior: intersecção da margem inferior da veia inominada (braquiocefálica) com a traqueia Limite inferior: borda inferior da veia ázigo 4L: Inclui linfonodos situados lateralmente à borda esquerda da traqueia e medialmente ao ligamento arterioso Limite superior: margem superior do arco aórtico Limite inferior: borda superior da artéria pulmonar esquerda
Nº 5 - Linfonodos subaórticos (janela aortopulmonar)	
Os linfonodos subaórticos são laterais ao ligamento arterioso, à aorta ou à artéria pulmonar esquerda, e proximais ao primeiro ramo da artéria pulmonar esquerda. Situam-se dentro do envoltório da pleura mediastinal	Linfonodos subaórticos são laterais ao ligamento arterioso Limite superior: borda inferior do arco aórtico Limite inferior: borda superior da artéria pulmonar esquerda

TABELA 19-4. Comparação entre as Definições Anatômicas para Cada Estação de Linfonodo de acordo com o Mapa Mountain-Dresler Recomendado pela American Thoracic Society (ATS)* e o Mapa Atualizado pela International Association for the Study of Lung Cancer (IASLC)**

Mapa Mountain-Dresler (ATS)	Mapa Revisado pela IASLC
Nº 6 - Linfonodos para-aórticos (aorta ascendente ou frênico)	
Linfonodos situados anterior e lateralmente à aorta ascendente e ao arco aórtico ou à artéria inominada, abaixo de uma linha traçada tangencialmente à borda superior do arco aórtico.	Linfonodos anteriores e laterais a aorta ascendente e arco aórtico Limite superior: linha tangencial à borda superior do arco aórtico Limite inferior: borda inferior do arco aórtico
Nº7 - Linfonodos subcarinais	
Linfonodos situados abaixo da carina, mas não associados aos brônquios ou às arterias do lobo inferior.	Limite superior: carina Limite inferior: borda superior do brônquio do lobo inferior à esquerda e borda inferior do brônquio intermédio à direita
Nº 8 - Linfonodos paraesofágicos (abaixo da carina)	
Linfonodos adjacentes à parede do esôfago, à direita ou à esquerda da linha média, excluindo os linfonodos subcarinais	Linfonodos situados adjacentes à parede lateral do esôfago e à direita ou à esquerda da linha média, excluindo os linfonodos subcarinais Limite superior: borda superior do brônquio do lobo inferior no lado esquerdo; borda inferior do brônquio intermédio à direita Limite inferior: diafragma
Nº 9 - Linfonodos do ligamento pulmonar	
Linfonodos do ligamento pulmonar, incluindo aqueles da parede posterior e da porção inferior da veia pulmonar inferior	Linfonodos situados no ligamento pulmonar Limite superior: veia pulmonar inferior Limite inferior: diafragma
Nº 10 - Linfonodos hilares	
Os linfonodos lobares proximais e distais à reflexão da pleura mediastinal e os linfonodos adjacentes ao brônquio intermédio, à direita; do ponto de vista radiográfico, o aumento das imagens hilares pode ser produzido tanto pelo aumento dos linfonodos hilares quanto dos interlobares	Inclui linfonodos imediatamente adjacentes ao brônquio intermédio e vasos hilares, incluindo as porções proximais das veias pulmonares e o tronco da artéria pulmonar Limite superior: borda inferior da veia ázigo à direita; borda superior da artéria pulmonar à esquerda
Nº 11 - Linfonodos interlobares	
Linfonodos situados entre os brônquios lobares	Localizados entre a origem dos brônquios lobares; esta cadeia é ainda dividida em superior (11s) e inferior (11i) Nº 11s: entre o brônquio do lobo superior e o brônquio intermédio à direita Nº 11i: entre os brônquios médios e inferiores à direita
Nº 12 - Linfonodos lobares	
Linfonodos adjacentes aos brônquios lobares distais	Linfonodos adjacentes aos brônquios lobares
Nº 13 - Linfonodos segmentares	
Linfonodos adjacentes aos brônquios segmentares	Linfonodos adjacentes aos brônquios segmentares∞
Nº 14 - Linfonodos subsegmentares	
Linfonodos ao redor dos brônquios subsegmentares	Linfonodos adjacentes aos brônquios subsegmentares∞

*Mountain CF, Dresler CM. Regional lymph node classification for lung cancer staging. Chest 1997;111(6):1718-23.

**Rusch VW, Asamura H, Watanabe H, Giroux DJ, Rami-Porta R, Goldstraw P; Members of IASLC Staging Committee. The IASLC lung cancer staging project: a proposal for a new international lymph node map in the forthcoming seventh edition of the TNM classification for lung cancer. J Thorac Oncol 2009;4(5):568-77.

∞ Os linfonodos segmentares (13) e subsegmentares (14) são de difícil caracterização e podem ser confundidos com nódulos pulmonares.

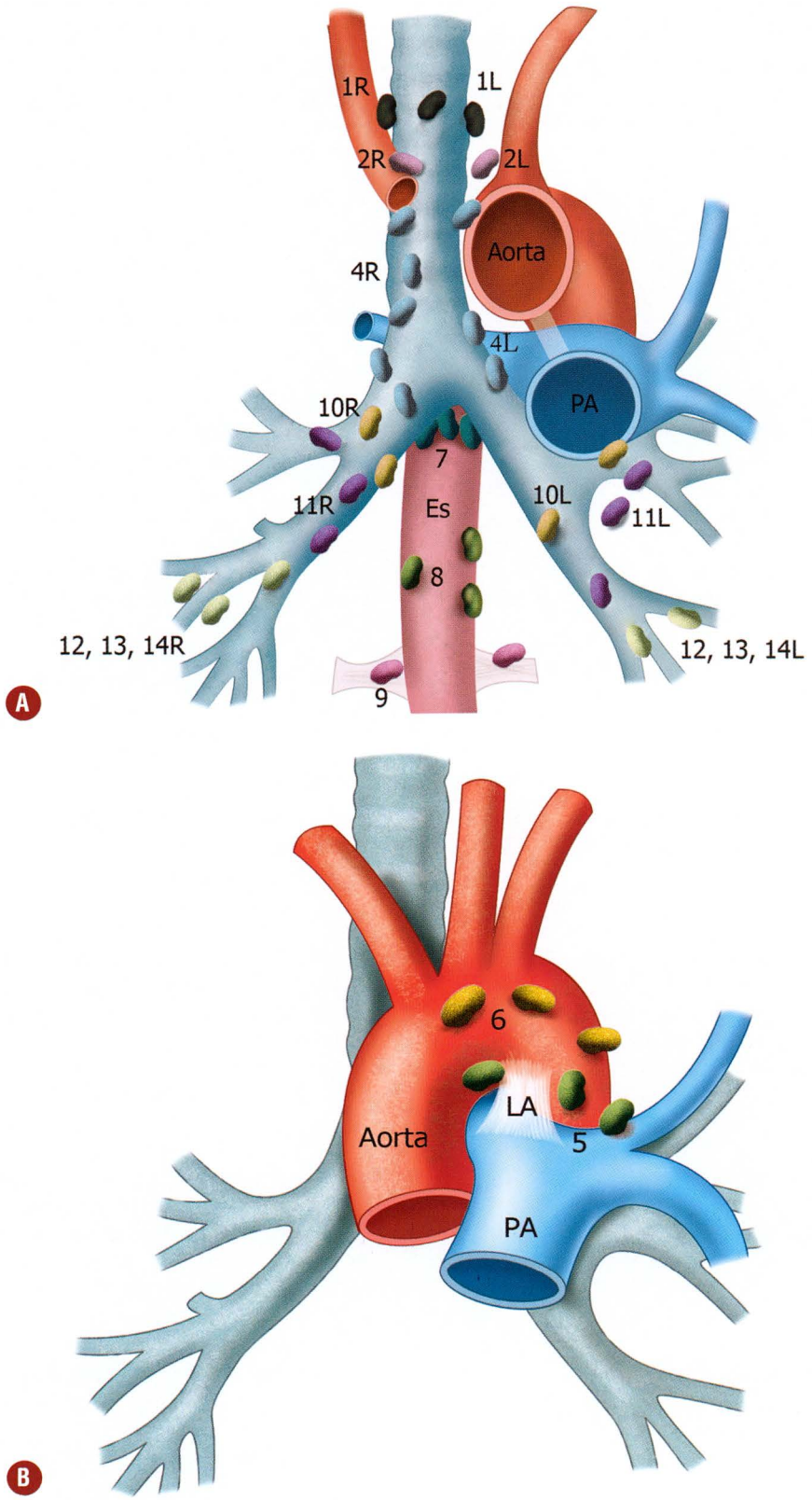

FIGURA 19-27. Mapa dos linfonodos mediastinais e hilares de Mountain-Dresler recomendado pela American Thoracic Society (ATS). Desenhos esquemáticos **(A e B)** da distribuição das estações linfonodais mediastinais e hilares (Tabela 19-4). PA = artéria pulmonar, LA = ligamento arterioso, Es = esôfago, R = direito, L = esquerdo. (Imaging of the Chest editado por Müller NL, C. Isabela S. Silva – 1st ed, Saunders-Elsevier, Philadelphia, 2008, com permissão).

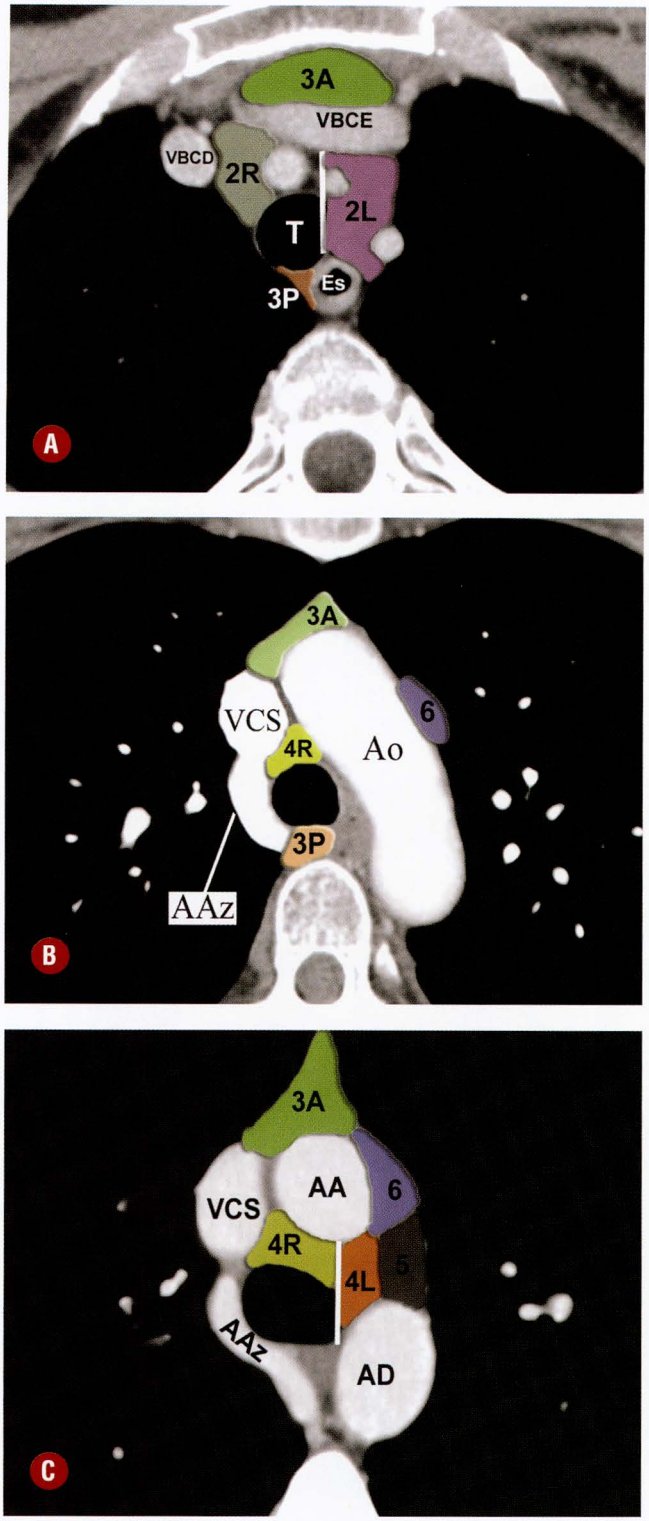

FIGURA 19-28. Representação esquemática de algumas estações linfonodais em cortes axiais de TC (A-C). Paratraqueal superior direita (2R) e esquerda (2L), pré-vascular (3A), retrotraqueal (3P), paratraqueal inferior direita (4R) e esquerda (4L), subaórtica (5), para-aórtica (6), T = traqueia, Es = esôfago, VBCD = veia braquiocefálica direita, VBCE = veia braquiocefálica esquerda, VCS = veia cava superior, Ao = arco da aorta, AAZ = arco da veia ázigo, AA = aorta ascendente, AD = aorta descendente.

que facilitam a visualização dos linfonodos mediastinais incluem a presença de gordura mediastinal, o uso de contraste intravenoso e de cortes tomográficos com menos de 3 mm de espessura. O contraste intravenoso é particularmente útil na distinção entre os vasos do tronco anterior e os linfonodos paratraqueais direitos; também é importante na avaliação da região da janela aortopulmonar, na qual a face superior do tronco da pulmonar ou a artéria pulmonar esquerda podem ser confundidas com linfonodos aumentados. Apesar dessas vantagens, acreditamos que o uso de contraste iodado intravenoso não seja necessário rotineiramente para a avaliação dos linfonodos mediastinais quando a TC é realizada com técnica helicoidal em equipamentos com múltiplas fileiras de dectectores (multislice) e com cortes finos (3 mm ou menos).

- Por causa da baixa especificidade da TC em distinguir linfonodomegalia neoplásica de linfonodo hiperplásico/reacional, geralmente torna-se necessária a realização de biópsia para confirmar a presença de metástases linfonodais.

Ressonância Magnética

- A RM baseia-se nos mesmos critérios de tamanho para determinar as anormalidades dos linfonodos e, portanto, não tem nenhuma vantagem sobre a TC na avaliação dos linfonodos mediastinais, exceto pela não utilização de radiação ionizante.

Ultrassonografia

- Em alguns centros, a ultrassonografia transesofágica é usada para avaliar a operabilidade do tumor primário e para avaliar e biopsiar os linfonodos mediastinais, incluindo os linfonodos paratraqueais (2R, 4L e 4R) e subcarinais.

Tomografia por Emissão de Pósitrons

- O PET é superior à TC e à RM na avaliação de metástases para os linfonodos mediastinais, enquanto que o PET/CT é superior ao PET convencional (Fig. 19-30). Os autores de uma metanálise de 14 trabalhos publicados entre 1990 e 1998 concluíram que a sensibilidade do exame de PET na detecção de metástases para os linfonodos mediastinais foi de 79%, enquanto a especificidade foi de 91%. Por comparação, a metanálise de 29 trabalhos publicados durante o mesmo período e que fizeram uso da TC mostrou sensibilidade de 60% e especificidade de 77%. Em uma metanálise mais recente de 23 estudos, Birim e colaboradores mostraram que a sensibilidade do PET variou de 66% a 100% (média global 83%) e a especificidade de 81% a 100% (média global 92%). Estudos mais recentes mostraram maior acurácia do exame de PET/CT comparado ao PET isolado.
- Embora haja controvérsia na literatura, baseados no alto valor preditivo negativo do PET, muitos autores acreditam que pacientes com condições de cirurgia curativa, com PET negativo para comprometimento de linfonodo, não necessitam de mediastinoscopia.
- Por causa do baixo valor preditivo positivo do PET, pacientes com PET positivo requerem confirmação com biópsia.

M (METÁSTASES)

Tomografia Computadorizada

- A TC pode ser útil na avaliação de presença de derrame pleural maligno ou nódulos neoplásicos contralaterais (M1a)

Zona	Estação do Linfonodo	
Supraclavicular	Cervical inferior	(1)
	Supraclavicular	(1)
	Incisura jugular do esterno	(1)
Superior	Paratraqueal superior direita	(2R)
	Paratraqueal superior esquerda	(2L)
	Prevascular	(3A)
	Retrotraqueal	(3P)
	Paratraqueal inferior direita	(4R)
	Paratraqueal inferior esquerda	(4L)
Aortopulmonar	Subaórtica	(5)
	Para-aórtica	(6)
Subcarinal	Subcarinal	(7)
Inferior	Paraesofágica	(8)
	Ligamento pulmonar	(9)
Hilar - Interlobar	Hilar	(10)
	Interlobar	(11)
Periférica	Lobar	(12)
	Segmentar	(13)
	Subsegmentar	(14)

A

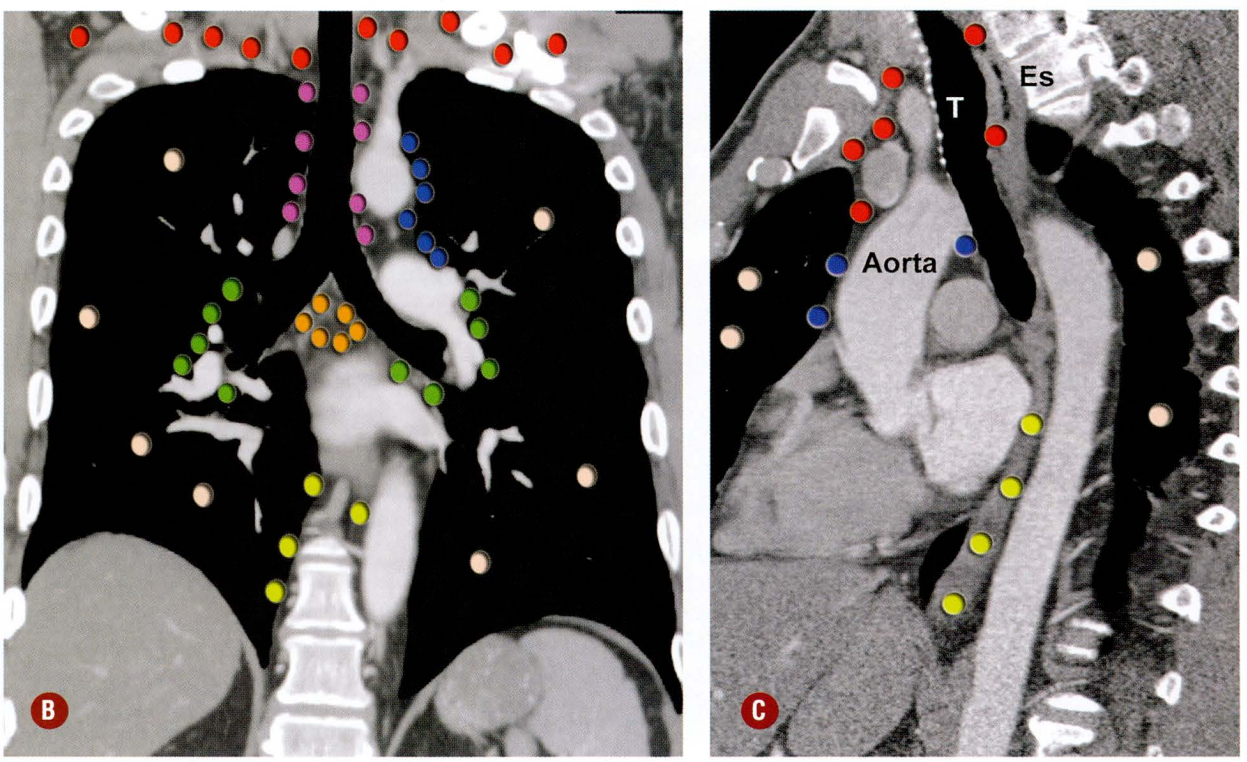

FIGURA 19-29. Novo mapa internacional das estações linfonodais de acordo com a nova edição (7ª) de classificação para câncer de pulmão sugerida pela International Association for the Study of the Lung Cancer (ASLC) dividido em zonas. (A) Comparação das sete zonas da nova classificação com as estações linfonodais do sistema de classificação antigo de Mountain-Dresler. Reformatações coronal **(B)** e sagital **(C)** de TC mostram as zonas dos linfonodos em cores diferentes de acordo com a nova classificação. T = traqueia, Es = esôfago.

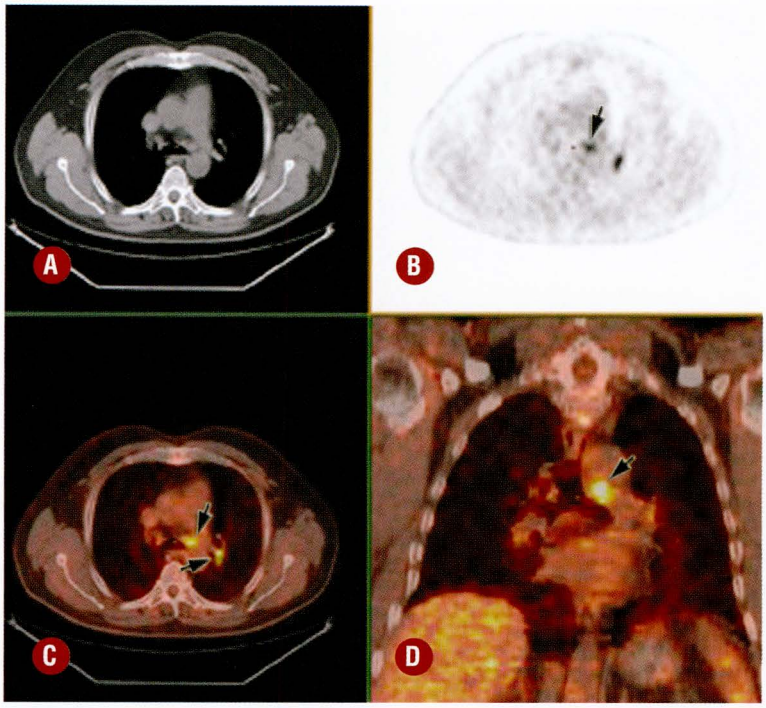

FIGURA 19-30. Estadiamento de linfonodos negativos na TC e positivos no estudo de PET. Imagem axial de TC **(A)** mostra alguns linfonodos mediastinais com dimensões normais. Os exames de PET **(B)** e PET/CT **(C)** e **(D)** demonstram linfonodos com captação de FDG no hilo esquerdo (seta em C) e na região paratraqueal inferior ipsilateral (setas em B, C e D), este último confirmado como neoplásico pela mediastinoscopia com biópsia. (Cortesia de Dr. Gustavo de Souza Portes Meirelles, São Paulo.)

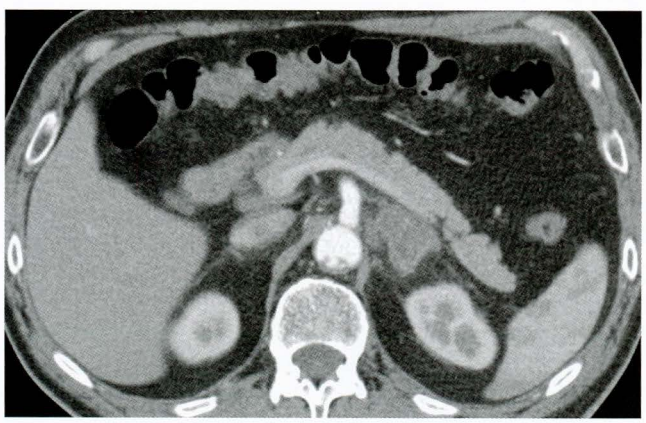

FIGURA 19-31. Metástase adrenal. Imagem de TC com contraste em paciente com carcinoma de pulmão mostra massa na adrenal esquerda. Diagnóstico de metástase foi confirmado com biópsia guiada por ultrassonografia.

ou metástases à distância (M1b) (Fig. 19-31). Derrames pleurais em pacientes com carcinoma de pulmão podem ser benignos ou malignos. Os achados na TC que favorecem malignidade incluem espessamento pleural, principalmente quando nodular, envolvendo a pleura mediastinal, ou circunferencial, e presença de nódulos pleurais (Fig. 19-24).

- A TC de tórax em pacientes com suspeita de carcinoma de pulmão deve rotineiramente incluir as glândulas adrenais. O comprometimento das adrenais está presente em cerca de 5% dos casos. O diagnóstico diferencial principal de nódulo/massa adrenal em pacientes com carcinoma de pulmão é entre metástase e adenoma. Em exame de TC realizado sem uso de contraste iodado, lesões adrenais com valores de atenuação abaixo de 10 UH representam adenomas, enquanto que nódulos/massas com atenuação acima de 43 UH são geralmente malignos.

Ressonância Magnética

- O maior valor da RM é na detecção de metástases cerebrais em pacientes com carcinoma de pulmão e alterações neurológicas. Há controvérsia sobre a indicação da RM em pacientes sem sintomas neurológicos. Um exame neurológico normal tem um valor preditivo negativo de 95% para a presença de metástases cerebrais. Por isso, alguns autores recomendam TC ou RM do cérebro em pacientes com estágio tumoral III, mesmo quando assintomáticos do ponto de vista neurológico.

Tomografia por Emissão de Pósitrons

- O PET está rapidamente se tornando um instrumento importante no estadiamento do carcinoma de pulmão, usualmente aumentando o estadiamento e evitando procedimentos cirúrgicos desnecessários. A vantagem do PET/CT é permitir a avaliação de corpo inteiro, com visualização dos principais sítios de metástases do câncer de pulmão incluindo glândulas adrenais, esqueleto, fígado e o próprio pulmão (Fig. 19-32). O PET e o PET/CT com FDG têm pouca utilidade na identificação de metástases cerebrais, devido à grande captação de FDG pelo tecido cerebral normal adjacente. Quando comparado à TC, o PET detecta um maior número de lesões extrapulmonares, demonstrando metástases não caracterizadas pela TC em 10% a 30% dos casos. O PET integrado com TC (PET/CT) é superior ao PET isolado, mostrando maior sensibilidade e especificidade no diagnóstico de metástases.
- O PET e o PET/CT são superiores à cintilografia na detecção de metástases ósseas.
- Embora haja poucos resultados publicados, o PET e o PET/CT também podem ser úteis na avaliação de derrame pleural neoplásico (M1).

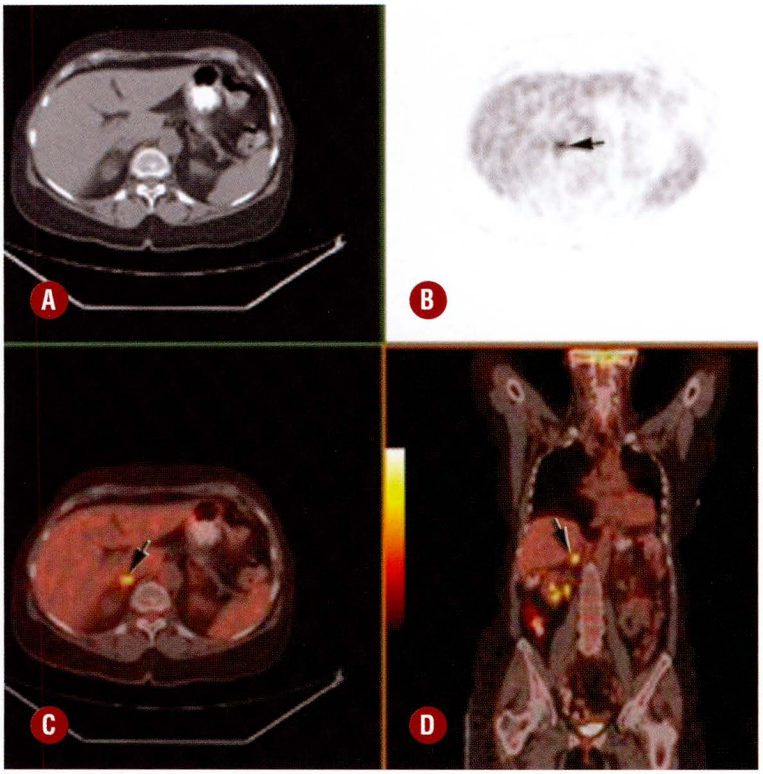

FIGURA 19-32. Estadiamento de metástases negativo na TC e positivo no estudo de PET. Paciente com neoplasia de pulmão e adrenais normais na TC **(A)**. Os exames de PET **(B)** e PET/CT **(C, D)** demonstram metástase para a adrenal direita, com captação de FDG (setas) (Cortesia de Dr. Gustavo de Souza Portes Meirelles, São Paulo-SP).

Cintilografia

- A cintilografia óssea está indicada em pacientes com evidências clínicas ou laboratoriais de doença metastática, incluindo dor óssea e sintomas inespecíficos como anorexia, perda de peso e fadiga.

Recomendações

- Na avaliação de pacientes com nódulo pulmonar solitário e suspeita clínica de carcinoma, recomenda-se TC volumétrica com cortes finos (1-2 mm) para avaliar a presença de achados que podem ser encontrados em lesões benignas, tais como certos padrões de calcificação (tuberculoma, hamartoma), gordura (hamartoma, pneumonia lipoide), ou conteúdo líquido (cisto broncogênico ou hidático).
- Para a grande maioria dos pacientes avaliados para diagnóstico ou estadiamento de carcinoma de pulmão, recomenda-se realização da TC helicoidal multislice com reformatações de 3 mm ou menos sem o uso de contraste iodado intravenoso. A utilização de contraste iodado intravenoso é geralmente recomendada em pacientes com massa hilar, suspeita de invasão do mediastino na radiografia, ou síndrome da veia cava superior.
- A ressonância magnética é recomendada na avaliação de pacientes com tumor do sulco superior (tumor de Pancoast) e na avaliação de pacientes com suspeita clínica de metástases cerebrais.
- O PET pode ser útil principalmente na avaliação de metástases extratorácicas.

V. DIAGNÓSTICO DIFERENCIAL

- Nódulo pulmonar: a grande maioria dos *nódulos pulmonares solitários* são carcinomas ou tuberculomas. No entanto, o diagnóstico diferencial inclui um grande número de outras neoplasias (hamartoma, tumor carcinoide, metástase isolada de sarcoma ou carcinoma), infecções (tuberculose, histoplasmose, blastomicose, pneumonia redonda, cisto hidático) e outras causas (cisto broncogênico, malformação arteriovenosa, hematoma pós-traumático). Fatores que favorecem malignidade incluem nódulo maior que 2 cm, presença de bordas espiculadas, ausência de calcificação, paciente acima da quinta década de vida e fumante. Estudos na América do Norte sugerem que a probabilidade de um nódulo ou massa pulmonar identificado na TC ser maligno em pacientes acima de 40 anos de idade é maior do que 90% para massas acima de 3 cm de diâmetro; aproximadamente 50% para nódulos de 2 a 3 cm de diâmetro; cerca de 20% para nódulos entre 8 e 20 mm de diâmetro; cerca de 1% para nódulos 4 a 8 mm de diâmetro e menos que 0,4% para nódulos menores que 4 mm de diâmetro.
- Nódulo sólido, semissólido (parcialmente sólido), ou com atenuação em vidro fosco com crescimento progressivo por vários meses ou anos: pseudotumor inflamatório, maltoma, granuloma.
- Múltiplos nodulos sólidos, semissólidos, ou com atenuação em vidro fosco com crescimento progressivo por vários meses ou anos: carcinoma pulmonar multicêntrico, metástases, linfoma pulmonar primário, hiperplasia linfoide.
- Linfonodomegalia hilar unilateral: tuberculose, paracoccidioidomicose.
- Linfonodomegalia mediastinal: tuberculose, linfoma, sarcoidose, metástases.

LITERATURA RECOMENDADA

1. Barros JA, Valladares G, Faria AR, Fugita EM, Ruiz AP, Vianna AG et al. Diagnóstico precoce do câncer de pulmão: o grande

desafio. Variáveis epidemiológicas e clínicas, estadiamento e tratamento. J Bras Pneumol 2006;32(3):221-7.
2. Behzadi A, Ung Y, Lowe V, Deschamps C. The role of positron emission tomography in the management of non-small cell lung cancer. Can J Surg 2009;52(3):235-42.
3. Birim O, Kappetein AP, Stijnen T, Bogers AJ. Meta-analysis of positron emission tomographic and computed tomographic imaging in detecting mediastinal lymph node metastases in nonsmall cell lung cancer. Ann Thorac Surg 2005;79(1):375-82.
4. Detterbeck FC, Boffa DJ, Tanoue LT. The new lung cancer staging system. Chest 2009;136(1):260-71.
5. Dwamena BA, Sonnad SS, Angobaldo JO, Wahl RL. Metastases from non-small cell lung cancer: mediastinal staging in the 1990s-meta-analytic comparison of PET and CT. Radiology 1999;213(2):530-6.
6. Erasmus JJ, Sabloff BS. CT, positron emission tomography, and MRI in staging lung cancer. Clin Chest Med 2008;29(1):39-57.
7. Ginsberg MS, Grewal RK, Heelan RT. Lung cancer. Radiol Clin North Am 2007;45(1):21-43.
8. Goldstraw P, Crowley J, Chansky K, Giroux DJ, Groome PA, Rami-Porta R et al. The IASLC Lung Cancer Staging Project: proposals for the revision of the TNM stage groupings in the forthcoming (seventh) edition of the TNM Classification of malignant tumours. J Thorac Oncol 2007;2(8):706-14.
9. Godoy MC, Naidich DP. Subsolid pulmonary nodules and the spectrum of peripheral adenocarcinomas of the lung: recommended interim guidelines for assessment and management. Radiology 2009;253(3):606-22.
10. Groome PA, Bolejack V, Crowley JJ, Kennedy C, Krasnik M, Sobin LH et al. The IASLC Lung Cancer Staging Project: validation of the proposals for revision of the T, N, and M descriptors and consequent stage groupings in the forthcoming (seventh) edition of the TNM classification of malignant tumours. J Thorac Oncol 2007;2(8):694-05.
11. Instituto Nacional de Câncer - INCA [homepage na Internet]. Brasília: Ministério da Saúde. Estimativa/2010. Incidência de Câncer no Brasil. Disponível em: http://www.inca.gov.br/estimativa/2010, acessado em 01/08/2010.
12. Jackman DM, Johnson BE. Small-cell lung cancer. Lancet 2005; 366(9494):1385-96.
13. Jeong YJ, Yi CA, Lee KS. Solitary pulmonary nodules: detection, characterization, and guidance for further diagnostic workup and treatment. AJR Am J Roentgenol 2007;188(1):57-68.
14. Klein JS, Braff S. Imaging evaluation of the solitary pulmonary nodule. Clin Chest Med 2008;29(1):15-38.
15. Kligerman S, Abbott G. A radiologic review of the new TNM classification for lung cancer. AJR Am J Roentgenol 2010; 194(3):562-73.
16. Mountain CF, Dresler CM. Regional lymph node classification for lung cancer staging. Chest 1997;111(6):1718-23.
17. Munden RF, Swisher SS, Stevens CW, Stewart DJ. Imaging of the patient with non-small cell lung cancer. Radiology 2005; 237(3):803-18.
18. Novaes FT, Cataneo DC, Ruiz Junior RL, Defaveri J, Michelin OC, Cataneo AJ. Câncer de pulmão: histologia, estádio, tratamento e sobrevida. J Bras Pneumol 2008;34(8): 595-00.
19. Poeppel TD, Krause BJ, Heusner TA, Boy C, Bockisch A, Antoch G. PET/CT for the staging and follow-up of patients with malignancies. Eur J Radiol 2009;70(3):382-92.
20. Quint LE. Staging non-small cell lung cancer. Cancer Imaging 2007;22(7):148-59.
21. Rankin S. PET/CT for staging and monitoring non small cell lung cancer. Cancer Imaging 2008;4(8) Spec No A:S27-31.
22. Rusch VW, Asamura H, Watanabe H, Giroux DJ, Rami-Porta R, Goldstraw P; Members of IASLC Staging Committee. The IASLC lung cancer staging project: a proposal for a new international lymph node map in the forthcoming seventh edition of the TNM classification for lung cancer. J Thorac Oncol 2009;4(5):568-77.
23. Travis WD, Brambilla E, Muller-Hermelink HK, Harris CC, editores. World Health Organization classification of tumours. Pathology and genetics of tumours of the lung, pleura, thymus and heart. Lyon: IARC Press; 2004.
24. Truong MT, Sabloff BS, Ko JP. Multidetector CT of solitary pulmonary nodules. Radiol Clin North Am 2010;48(1):141-55.
25. Wynants J, Stroobants S, Dooms C, Vansteenkiste J. Staging of lung cancer. Radiol Clin North Am 2007;45(4):609-25.

20 CAPÍTULO

Neoplasias Benignas e Miscelâneas

C. Isabela S. Silva
Nestor L. Müller

Neoplasias benignas do pulmão e das vias aéreas são incomuns. As lesões mais frequentes são o hamartoma e os papilomas múltiplos e solitários. Outras lesões benignas que podem ser encontradas no pulmão, e bem mais raras, são os hemangiomas cavernoso e esclerosante. O carcinoma (Capítulo 19) e as metástases pulmonares (Capítulo 21) são responsáveis pela maioria das neoplasias malignas. Causas menos frequentes incluem tumor carcinoide, carcinoma adenoide cístico e carcinoma mucoepidermoide. Ocasionalmente, um nódulo ou massa pode resultar de um processo inflamatório, conhecido como pseudotumor inflamatório.

■ Hamartoma

I. INTRODUÇÃO

Generalidades

O hamartoma pulmonar é uma neoplasia benigna provavelmente derivada de células mesenquimatosas da parede brônquica. Representa cerca de 75% dos tumores pulmonares benignos e 6% dos nódulos pulmonares solitários. Aproximadamente 95% estão no parênquima e 5% são endobrônquicos. Raramente hamartomas podem ser múltiplos e integrar a tríade de Carney (condromas pulmonares, liomiossarcoma epitelioide gástrico e paraganglioma extra-adrenal funcionante).

Achados Clínicos e Laboratoriais

Ocorre geralmente em pacientes com mais de 40 anos de idade, sendo a incidência máxima entre 50 e 60 anos. É duas vezes mais frequente em homens do que em mulheres. A maioria não causa sintomas. Ocasionalmente pode resultar em tosse, hemoptise ou pneumonia recorrente, quando endobrônquico.

Achados Histológicos

Tumor parenquimatoso benigno geralmente solitário medindo cerca de 1 a 3 cm de diâmetro, de contornos lisos ou lobulados, constituído predominantemente por tecidos cartilaginoso e adiposo. Ocasionalmente pode ter diâmetro de 4 cm ou mais. Calcificação e ossificação da cartilagem podem estar presentes e, em alguns casos, são bastante extensas. Hamartomas endobrônquicos geralmente são pedunculados e compostos predominantemente de tecido adiposo.

II. ACHADOS DE IMAGEM

Radiografia de Tórax

- Nódulo circunscrito com margens lisas ou lobuladas.
- Pode ocorrer em qualquer localização no parênquima, mas tende a ser periférico e localizado preferencialmente nas bases pulmonares.
- Cerca de 5% têm calcificações evidentes na radiografia. Calcificação múltipla grosseira ("em pipoca") é característica, mas incomum (Fig. 20-1).

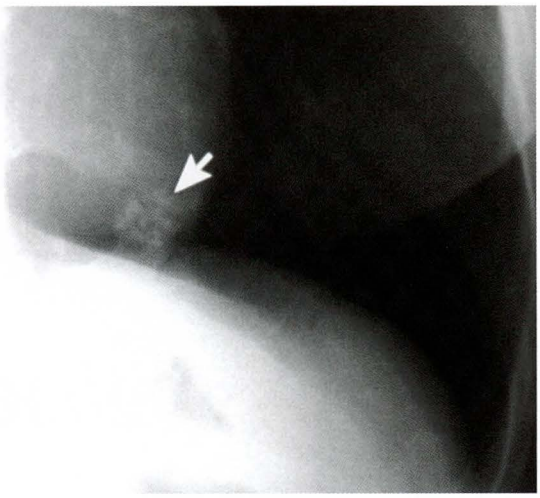

FIGURA 20-1. Hamartoma pulmonar. Imagem localizada de radiografia de tórax em PA mostra nódulo pulmonar (seta) com calcificações múltiplas "em pipoca" no lobo inferior esquerdo.

- O crescimento do nódulo é lento (cerca de 3 mm ao ano).
- Hamartomas endobrônquicos podem resultar em atelectasia e pneumonias de repetição.

Tomografia Computadorizada

- Nódulo circunscrito sólido com margens lisas ou lobuladas e bem definidas (Fig. 20-2).
- Cerca de 60% têm focos de gordura (atenuação de -40UH a -120UH em pelo menos 8 vóxeis) evidentes na TC com cortes finos (1 mm) (Fig. 20-3A).
- Focos de calcificação em cerca de 30% dos casos (Fig. 20-3B). Calcificação "em pipoca" ocorre em menos de 5% dos casos.
- Hamartomas endotraqueais ou endobrônquicos podem ter atenuação de gordura, gordura e calcificação, ou densidade de partes moles com ou sem focos de calcificação. Geralmente causam atelectasia, pneumonite obstrutiva ou dilatação brônquica (Fig. 20-4).

Tomografia por Emissão de Pósitrons (PET)

Os hamartomas pulmonares são negativos ao estudo de PET.

Recomendações

- A identificação de áreas com densidades entre -40UH e -120UH na TC com cortes finos num nódulo pulmonar com margens lisas ou lobuladas é considerada um sinal confiável de hamartoma, e sua presença pode tornar desnecessária a realização de biópsia.
- A broncoscopia com biópsia é indicada para as lesões endobrônquicas e também aos pacientes com hemoptise, infecções pulmonares de repetição ou atelectasia persistente.
- A biópsia percutânea transtorácica é indicada para nódulos periféricos quando a TC não é diagnóstica de hamartoma.

III. DIAGNÓSTICO DIFERENCIAL

- Nódulo pulmonar: carcinoma, tumor carcinoide, liomioma, metástase, granuloma.

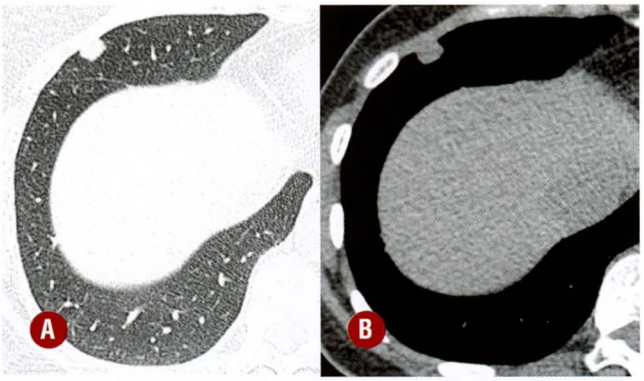



FIGURA 20-2. Hamartoma pulmonar. A e **B**, Imagens axiais de TC de tórax mostrando nódulo periférico com densidade de partes moles, margens lisas e bem definidas no lobo médio. **C**, Imagem do nódulo ressecado por videotoracoscopia.

- Nódulo com focos de atenuação de gordura: margens lisas características de hamartoma. Margens irregulares e distorção do parênquima pulmonar adjacente são mais característicos de pneumonia lipoídica.

■ Papilomas Traqueobrônquicos Múltiplos (Papilomatose Laringotraqueobrônquica)

I. INTRODUÇÃO

Generalidades

A papilomatose laríngea é uma lesão pouco comum, em geral observada em crianças entre 18 meses e 3 anos de idade, causada pelo vírus do papiloma humano (HPV, do inglês *human papillomavirus*). Ocasionalmente pode ocorrer o acometimento de traqueia, brônquios e parênquima pulmonar (papilomatose laringotraqueobrônquica). O tempo médio de evolução da doença entre o aparecimento das lesões na laringe e a detecção de doença broncopulmonar é de 10 anos.

Achados Clínicos

Na infância, o sintoma geralmente consiste em rouquidão, que progride para estridor. Achados no adulto incluem história de papilomas laríngeos prévios, tosse, hemoptise e pneumonia recorrente.

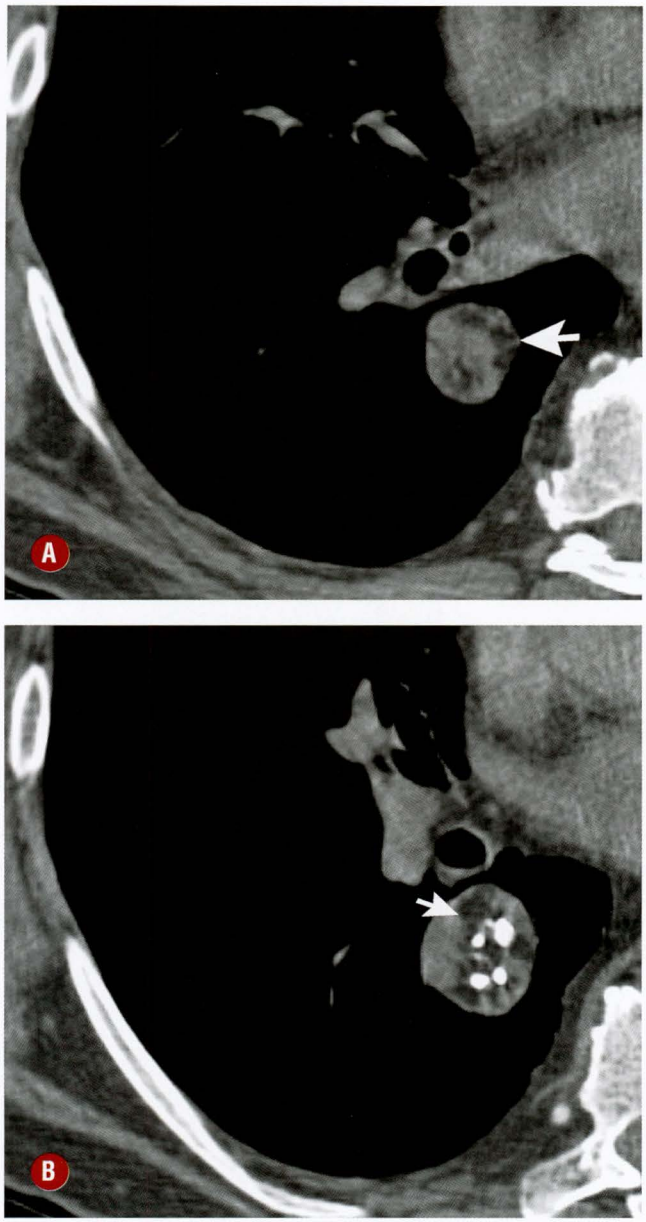

FIGURA 20-3. Hamartoma pulmonar. A, Imagem axial de TC de tórax mostra nódulo pulmonar de margens lisas e densidade heterogênea contendo focos de gordura (seta). **B**, Imagem de TC no mesmo paciente (1 cm acima da imagem **A**) demonstra focos de gordura (seta) e de calcificação no nódulo.

Achados Histológicos

A papilomatose é uma neoplasia benigna caracterizada pela presença de lesões proliferativas exofíticas de tecido conjuntivo revestido por epitélio. As lesões são geralmente múltiplas. A identificação do vírus do papiloma humano requer utilização da biologia molecular.

II. ACHADOS DE IMAGEM

Radiografia e Tomografia Computadorizada de Tórax

- A radiografia geralmente é normal ou mostra achados inespecíficos.
- A TC mostra pequenos nódulos que se projetam para a luz das vias aéreas ou espessamento nodular multifocal da traqueia ou dos brônquios (Fig. 20-5A).
- Obstrução brônquica resulta em atelectasia, pneumonite obstrutiva e bronquiectasias.
- Acometimento do parênquima pode resultar em nódulos circunscritos, geralmente com 1 a 3 cm de diâmetro, que frequentemente escavam e apresentam paredes com 2 a 3 mm de espessura (Fig. 20-5B). Os nódulos tendem a se localizar no parênquima pulmonar peri-hilar. Os nódulos e cavidades podem representar papilomas ou carcinomas de células escamosas.

■ Papiloma Solitário de Células Escamosas

I. INTRODUÇÃO

Papilomas solitários da árvore traqueobrônquica são menos comuns que a forma múltipla. Têm associação com o tabagismo e ocorrem em adultos de meia-idade e idosos, geralmente homens. Na patologia, a lesão é caracterizada por proliferação de epitélio escamoso ao redor de um tecido fibrovascular. Podem ser observados focos de displasia, carcinoma *in situ* ou mesmo carcinoma invasivo no interior de um papiloma de células escamosas.

II. ACHADOS DE IMAGEM

Radiografia e Tomografia Computadorizada de Tórax

- Lesão polipoide que se projeta na luz da traqueia ou brônquio e que pode resultar em obstrução com atelectasia ou pneumonite obstrutiva distal.

■ Hemangioma Cavernoso Pulmonar

I. INTRODUÇÃO

Generalidades

Tumor benigno vascular raro que pode acometer qualquer faixa etária e não tem predileção por sexo. Geralmente são lesões pulmonares solitárias, mas podem ser múltiplas. Hemangiomas em outras partes do corpo podem ser encontrados (p. ex., pele, fígado, cérebro). O hemangioma cavernoso mediastinal pode acometer tanto o compartimento anterior (mais comum) quanto o posterior, embora possa ser multicompartimental.

Achados Clínicos

- Muitos pacientes são assintomáticos, mas, a depender da localização e do tamanho da lesão, podem apresentar-se clinicamente com hemoptise, cianose e insuficiência respiratória.

Achados Histológicos

- Na histologia é caracterizado por espaços vasculares dilatados separados por estroma de tecido conectivo. A lesão é bem definida, mas não é encapsulada. Encontra-se muitas vezes preenchida por sangue. Elementos não vasculares, como gordura e tecido fibroso, podem ser encontrados. Pode apresentar trombose e calcificação distrófica.

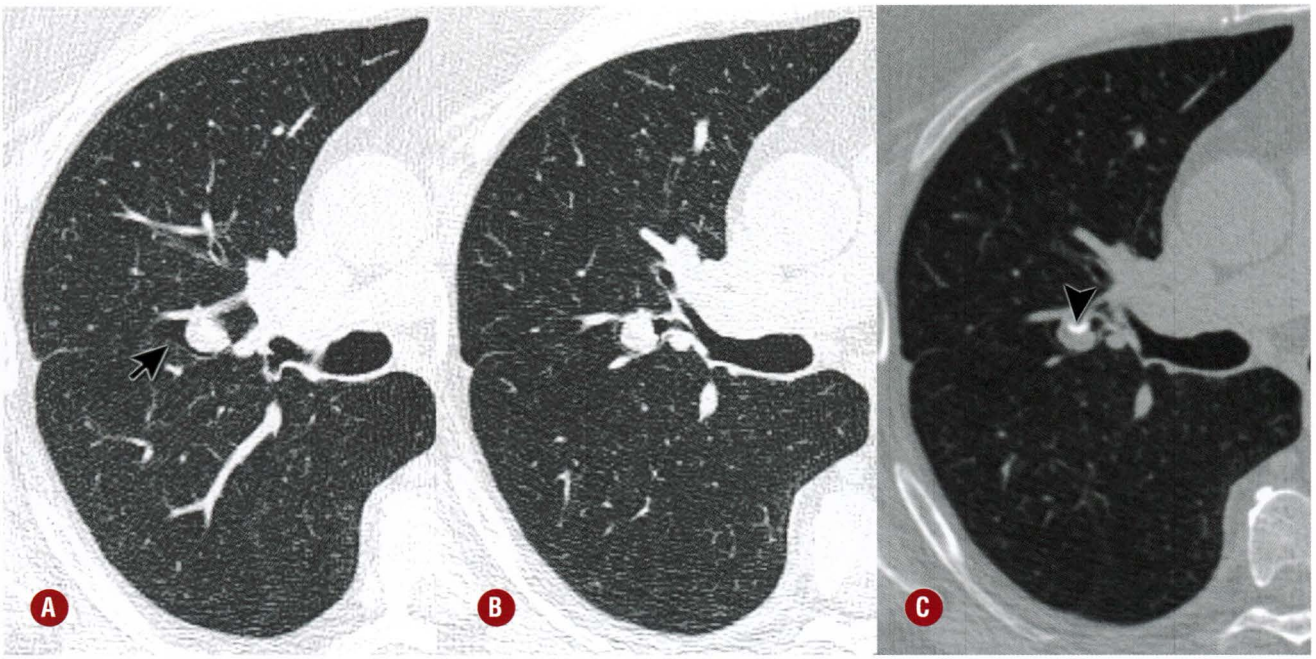

FIGURA 20-4. Hamartoma endobrônquico. Imagens sequenciais craniocaudais **(A-C)** de TC de tórax mostram nódulo de contornos bem definidos no brônquio do segmento posterior do lobo superior direito e dilatação brônquica distal ao nódulo (seta em **A**). Na imagem fotografada com janela óssea **(C)** é possível identificar foco de calcificação no interior do nódulo (cabeça de seta).

II. ACHADOS DE IMAGEM

Radiografia e Tomografia Computadorizada de Tórax

- Opacidade nodular bem delimitada com margens lisas ou lobuladas. Geralmente tem densidade heterogênea e a presença de flebólitos ajuda no diagnóstico diferencial.

■ Hemangioma Esclerosante Pulmonar

I. INTRODUÇÃO

Tumor pulmonar raro que se acredita ser derivado de células primitivas epiteliais. É mais frequente em mulheres, podendo acometer qualquer faixa etária, mas a idade média na época do diagnóstico é de 42 anos. A maioria dos pacientes é assintomática, entretanto alguns podem cursar com tosse, hemoptise e dor torácica. Apesar de o potencial de malignidade da lesão ser bastante baixo, o hemangioma esclerosante pulmonar pode resultar em metástases para linfonodos mediastinais.

II. ACHADOS DE IMAGEM

- Tipicamente consiste em lesão solitária arredondada ou oval bem circunscrita, medindo menos de 3 cm de diâmetro, mas pode chegar a até 8 cm. A localização justapleural da lesão é bastante comum, mas localizações centrais já foram descritas. Calcificação ocorre em cerca de 30% dos casos.
- Na TC e na RM costuma apresentar importante realce não homogêneo ao meio de contraste.
- Presença de halo de hipodensidade (ar) com septações circundando a lesão pode ser reconhecida na TC. Acredita-se que este halo de hipodensidade represente alvéolos distendidos com destruição septal após sangramento da lesão seguido de expectoração.
- Na RM, a lesão apresenta sinal heterogêneo com áreas de hiper a isossinal em relação ao músculo em imagens ponderadas em T1 e hipersinal nas imagens em T2.
- Apesar de até o momento existirem na literatura apenas alguns relatos de casos sobre o comportamento do hemangioma esclerosante pulmonar na tomografia por emissão de pósitrons (PET), esses estudos demonstram que o hemangioma esclerosante pulmonar pode ser tanto negativo quanto positivo. Aumento da captação ao radiofármaco com o crescimento da lesão também já foi descrito.

■ Tumor Carcinoide

I. INTRODUÇÃO

Generalidades

Os tumores carcinoides brônquicos são neoplasias neuroendócrinas de crescimento lento, com características imuno-histoquímicas semelhantes às células neuroendócrinas (células de Kulchitzky) normalmente presentes no epitélio traqueobrônquico. São tumores incomuns, representando cerca de 1% a 2% das neoplasias pulmonares. São classificados em carcinoides típicos (80% a 90% dos casos), neoplasias relativamente indolentes de baixa malignidade e carcinoides atípicos (10% a 20%), neoplasias agressivas com prognóstico semelhante ao carcinoma pulmonar. A localização é predominantemente central e endobrônquica, mas podem ocasionalmente estender-se para os tecidos adjacentes.

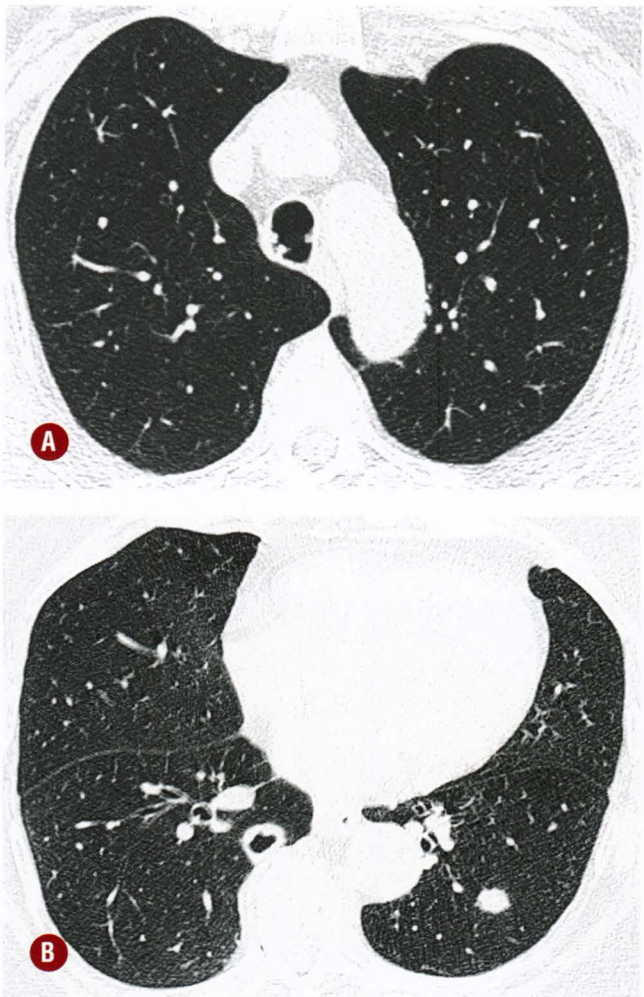

FIGURA 20-5. Papilomatose traqueobrônquica. A, Imagem de TCAR dos lobos superiores mostra pequenos nódulos na parede da traqueia que se projetam para a sua luz. **B,** Imagem de TCAR ao nível das regiões pulmonares inferiores mostra lesão escavada de paredes lisas no lobo inferior direito e nódulo irregular no lobo inferior esquerdo. Presença de brônquios dilatados no lobo inferior esquerdo adjacentes à aorta.

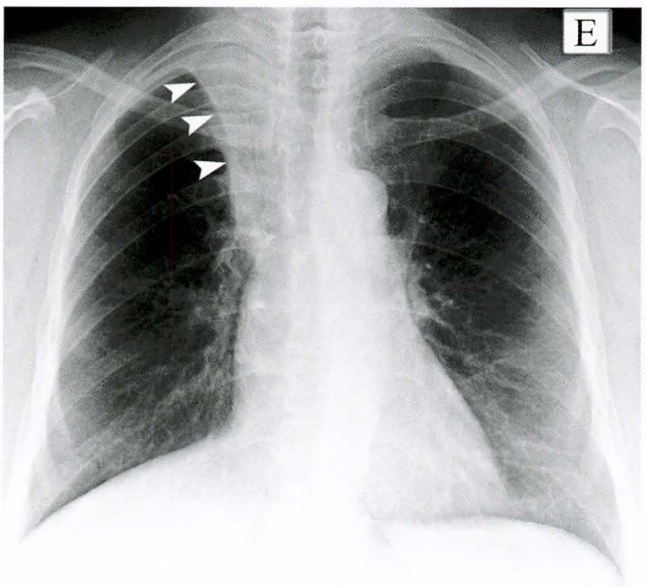

FIGURA 20-6. Tumor carcinoide endobrônquico. Radiografia de tórax em PA mostra atelectasia do lobo superior direito com deslocamento cefálico e medial da pequena fissura (cabeças de setas) e elevação do hemidiafragma, secundária a obstrução por tumor carcinoide endobrônquico (não mostrado).

Achados Clínicos e Laboratoriais

Carcinoide típico é o tumor primário pulmonar mais frequente em crianças e adolescentes. Em adultos, é um pouco mais comum em mulheres do que em homens, não tem relação com o cigarro e a idade média de apresentação é entre 40 e 50 anos. Carcinoides atípicos são mais comuns em homens e fumantes, e a idade média de apresentação é cerca de 60 anos.

Os sintomas mais frequentes incluem tosse, expectoração, hemoptise e febre. Alguns pacientes têm sintomas que simulam asma por causa da localização endobrônquica. Embora os tumores carcinoides contenham derivados neuroendócrinos, sinais e sintomas relacionados com sua presença não são comuns. A síndrome de Cushing ocorre em cerca de 2% dos casos e a síndrome carcinoide, em menos de 1% dos pacientes.

Achados Histológicos

Carcinoides típicos contêm células neuroendócrinas com núcleos mostrando leve pleomorfismo e poucas mitoses (menos de duas mitoses por 2 mm^2, ou seja, 10 campos microscópicos) e nenhuma necrose. O diagnóstico pode ser confirmado com estudos imuno-histoquímicos que mostram granulações neuroendócrinas. Por outro lado, carcinoides atípicos contêm áreas de necrose e apresentam entre 2 e 10 mitoses por 2 mm^2.

II. ACHADOS DE IMAGEM

Radiografia de Tórax

- Os achados mais comuns são atelectasia e pneumonite obstrutiva relacionados com localização de 80% a 85% dos carcinoides em brônquios lobares ou segmentares (Fig. 20-6). Obstrução parcial resulta em diminuição da vascularização na radiografia inspiratória e aprisionamento aéreo na radiografia expiratória.
- Pneumonias recorrentes decorrentes da obstrução.
- Tumores carcinoides típicos periféricos aparecem como nódulos solitários arredondados ou ovais bem definidos, com margens lisas, geralmente com 1 a 3 cm de diâmetro.
- Tumores carcinoides atípicos tendem a ser maiores (2 a 6 cm) e, frequentemente, têm margens irregulares.

Tomografia Computadorizada

- Tumor endobrônquico bem definido com margens lisas, frequentemente associado a atelectasia e pneumonite obstrutiva (Fig. 20-7). O componente endobrônquico pode corresponder a uma pequena parte da lesão, como a "ponta de um *iceberg*" (Fig. 20-8). Infecções recorrentes distais à neoplasia podem resultar em bronquiectasias e abscessos pulmonares (Fig. 20-8).
- Menos comumente, pode ser encontrado nódulo pulmonar periférico (Fig. 20-9) com atenuação homogênea.

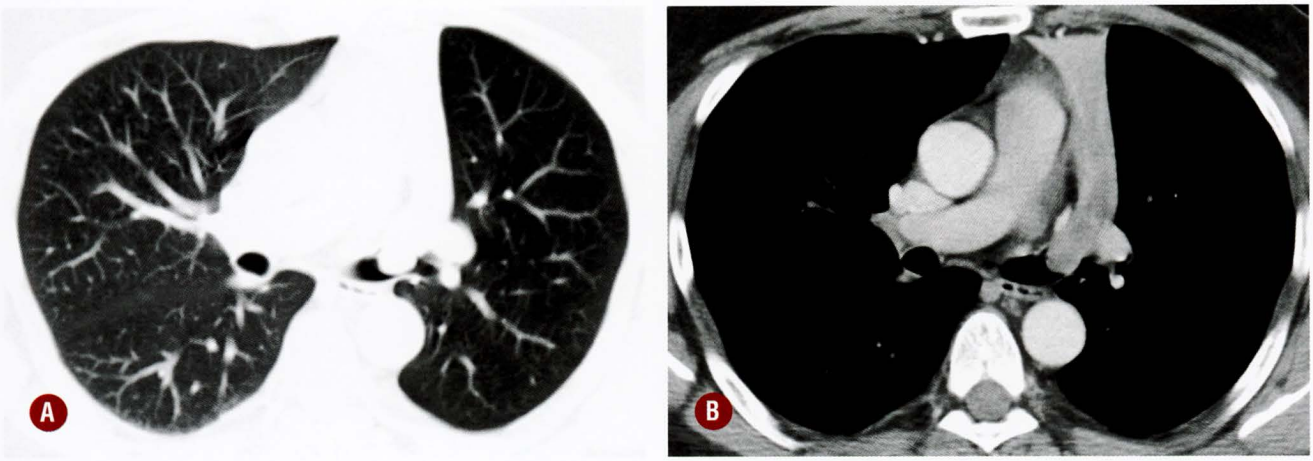

FIGURA 20-7. Tumor carcinoide típico endobrônquico. Imagens axiais de TC de tórax fotografadas com janela de pulmão **(A)** e de mediastino **(B)** demonstram lesão polipoide no brônquio principal esquerdo resultando em obstrução completa do brônquio do lobo superior esquerdo e atelectasia do lobo.

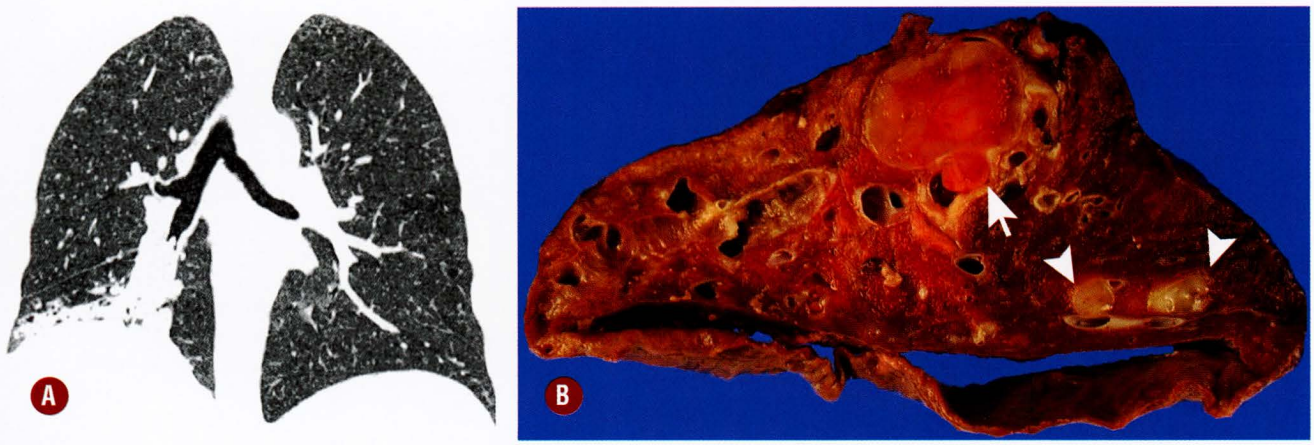

FIGURA 20-8. Tumor carcinoide atípico. A, Reformatação coronal de TC do tórax demonstra obstrução parcial tumoral do brônquio do lobo inferior direito, sinais de pneumonite obstrutiva distal à lesão com perda de volume e presença de brônquios distais dilatados, alguns com impacção mucoide. **B,** Fotografia do lobo inferior direito ressecado mostra massa no brônquio do lobo inferior (seta) e múltiplos brônquios dilatados, alguns mais distais preenchidos por muco (cabeças de setas).

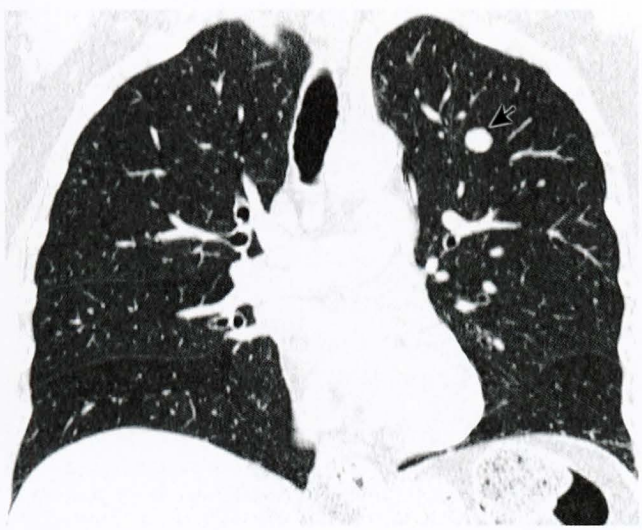

FIGURA 20-9. Tumor carcinoide típico. Reformatação coronal de TC do tórax mostrando nódulo pulmonar solitário (seta) no lobo superior esquerdo.

- Calcificação ou ossificação é evidente na TC em 10% a 30% dos casos, sendo mais frequente em carcinoides centrais do que periféricos.
- A lesão pode apresentar intenso realce após administração de contraste iodado intravenoso por causa do rico estroma vascular e numerosos vasos sanguíneos de paredes finas. O uso do contraste, portanto, pode ser útil na diferenciação entre a lesão tumoral e o componente atelectásico adjacente.
- Linfonodomegalias hilares e mediastinais são incomuns nos carcinoides típicos (cerca de 5%), porém podem ser encontradas em 50% dos carcinoides atípicos.

Ressonância Magnética

As lesões apresentam intensidade semelhante à do músculo nas imagens ponderadas em T1 e hipersinal nas imagens em T2 e mostram intenso realce ao gadolínio.

Cintilografia

As células neoplásicas do carcinoide têm grande afinidade ao peptídeo somatostatina e, por isso, são detectáveis na cintilo-

grafia com utilização de isótopos ligados a derivados da somatostatina (octreotida ligada ao iodo-123 ou índio-111).

Tomografia por Emissão de Pósitrons (PET)

Tumores carcinoides típicos geralmente não apresentam captação no estudo de PET, por isso não são distinguíveis de tumores benignos usando esta técnica. Tumores carcinoides atípicos frequentemente são positivos ao PET.

Recomendações

A TC é feita quase de rotina em pacientes com obstrução brônquica, hemoptise ou suspeita de tumor carcinoide central ou periférico. Recomenda-se TC com contraste e cortes finos (1 mm) em aparelho multidetector para demonstrar o tumor endobrônquico. A RM é recomendada a pacientes jovens ou com história de alergia ao contraste iodado. Cintilografia com utilização de isótopos ligados a derivados da somatostatina (octreotida) é útil principalmente para demonstrar presença de metástases.

III. DIAGNÓSTICO DIFERENCIAL

- Tumor endobrônquico: papiloma, carcinoma, metástase, hamartoma, liomioma.
- Nódulo periférico: granuloma, carcinoma, hamartoma, liomioma, metástase.

■ Carcinoma Adenoide Cístico

I. INTRODUÇÃO

Generalidades

O carcinoma adenoide cístico é um tumor maligno incomum, de baixo grau, com origem nas glândulas mucosas traqueobrônquicas. Aproximadamente 45% ocorrem na traqueia, 45% nos brônquios principais e 10%, na periferia dos pulmões.

Apresentação Clínica

O tumor apresenta-se em média aos 40 anos de idade e pode causar sintomas inespecíficos, como tosse, rouquidão, sibilos, dispneia e hemoptise. Não há relação com tabagismo.

Achados Histológicos

Na patologia apresenta-se como uma neoplasia intraluminal polipoide de caráter infiltrativo formada por camadas de células pequenas e uniformes com alta relação núcleo/citoplasma, dispostas em um padrão cribiforme ou tubular. Tipicamente, esses tumores não são encapsulados e disseminam-se ao longo dos feixes neurais e linfáticos, infiltrando a submucosa de longos segmentos traqueais ou brônquicos. A invasão microscópica geralmente é maior do que a observada pelos métodos de imagem e mesmo no ato cirúrgico.

II. ACHADOS DE IMAGEM

Radiografia e Tomografia Computadorizada de Tórax

- Exame de TC realizado em equipamentos com múltiplos detectores e com cortes finos permitindo a obtenção de reconstruções multiplanares e tridimensionais é o método de imagem de escolha para avaliação de tumores endotraqueais e endobrônquicos.
- Os achados na TC incluem:
  a. Espessamento localizado ou circunferencial da traqueia ou do brônquio que pode resultar em estenose (Fig. 20-10).
  b. Nódulo ou massa polipoide, de contornos irregulares, lobulados ou lisos, de localização endotraqueal ou endobrônquica, com variável invasão da parede e tecidos adjacentes (Fig. 20-11).
- A radiografia ou a TC podem mostrar atelectasia ou pneumonite obstrutiva frequente nos tumores endobrônquicos.

III. DIAGNÓSTICO DIFERENCIAL PRINCIPAL

Carcinoma escamoso, carcinoma mucoepidermoide, amiloidose traqueobrônquica, granulomatose de Wegener, colite ulcerativa.

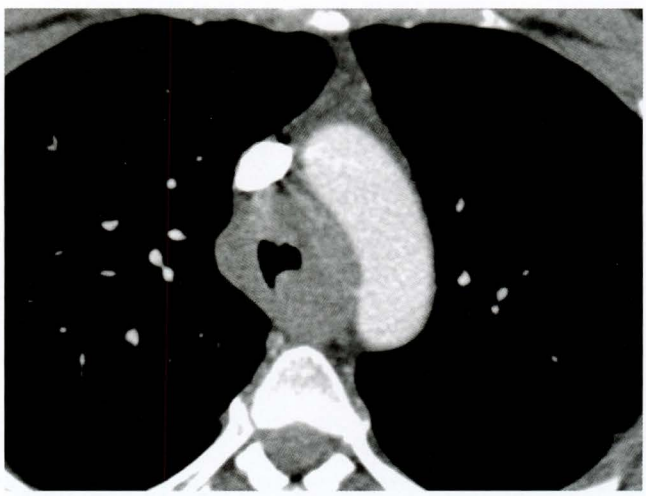

FIGURA 20-10. Carcinoma adenoide cístico. Imagem de TC de tórax com contraste demonstrando importante espessamento circunferencial da traqueia causando redução de sua luz.



FIGURA 20-11. Carcinoma adenoide cístico. Imagem de TC de tórax demonstrando massa polipoide e espessamento localizado da parede da traqueia (setas).

■ Carcinoma Mucoepidermoide

I. INTRODUÇÃO

O carcinoma mucoepidermoide é um tumor maligno de baixo grau, com origem nas glândulas mucosas traqueobrônquicas. É menos frequente que o carcinoma adenoide cístico e é responsável por 0,2% dos carcinomas pulmonares. Ocorre em todas as faixas etárias, porém é mais comum em pacientes adultos jovens. Os sintomas estão relacionados com o crescimento na parede e lúmen do brônquio e incluem tosse, hemoptise e pneumonia recorrente.

A neoplasia é composta por elementos glandulares e escamosos, com produção de muco. Geralmente está localizado em um brônquio segmentar e, menos comumente, em brônquios lobares, principais ou na traqueia. A maioria cresce dentro do lúmen da via aérea e produz uma massa polipoide com epitélio superficial intacto ou ocasionalmente ulcerado.

II. ACHADOS DE IMAGEM

Radiografia e Tomografia Computadorizada de Tórax

- Nódulo ou massa polipoide, lisa ou lobulada, que mede entre 1 e 4 cm de diâmetro.
- Geralmente está localizado em um brônquio segmentar e menos comumente em brônquios lobar, principal ou na traqueia (Fig. 20-12). O componente endobrônquico pode corresponder a apenas uma pequena parte da lesão, como a "ponta de um *iceberg*".
- Na TC, o tumor é homogêneo e pode demonstrar pequeno realce ao contraste iodado.

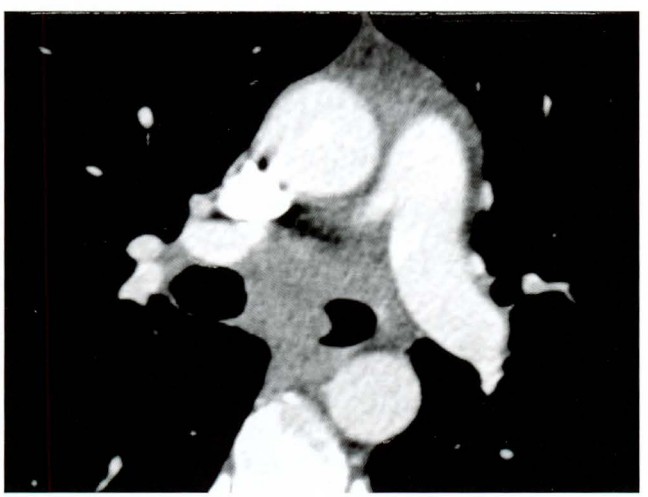

FIGURA 20-12. Carcinoma mucoepidermoide. Imagem de TC de tórax com contraste mostrando espessamento circunferencial do brônquio principal esquerdo com projeção polipoide para dentro do lúmen do brônquio e extensa infiltração dos tecidos adjacentes.

- Em cerca de 50% a TC demonstra calcificações pontilhadas dentro do tumor.
- Atelectasia ou consolidação distal, geralmente segmentar ou subsegmentar e, menos frequentemente, lobar, pode ser encontrada.

III. DIAGNÓSTICO DIFERENCIAL PRINCIPAL

Carcinoma escamoso, carcinoma adenoide cístico, tumor carcinoide, liomioma endobrônquico, papiloma, metástase.

■ Pseudotumor Inflamatório

I. INTRODUÇÃO

O pseudotumor inflamatório do pulmão é uma reação inflamatória incomum de etiologia desconhecida que se manifesta como uma lesão tumescente circunscrita, usualmente solitária. Apresenta-se como uma massa parenquimatosa bem circunscrita, não capsulada, de 1 a 15 cm (média de 4 cm) de diâmetro. Ocasionalmente pode ser endobrônquico.

Na histologia é composto por proporções variáveis de linfócitos, histiócitos, plasmócitos e miofibroblastos. Na literatura, a sinonímia é usada de acordo com as células predominantes, incluindo granuloma de células plasmáticas (a forma mais benigna), histiocitoma fibroso e tumor miofibroblástico inflamatório (a forma mais agressiva e localmente invasiva). Pode conter focos de calcificação, ossificação e de pneumonia em organização.

Pode ocorrer em qualquer faixa etária, porém é mais frequente em crianças e adultos jovens. A maioria dos pacientes é assintomática. Quando presentes, os sintomas incluem febre, tosse e, menos frequentemente, hemoptise, dispneia e dor torácica.

II. ACHADOS DE IMAGEM

Radiografia e Tomografia Computadorizada de Tórax

- Nódulo ou massa pulmonar solitária ou área focal homogênea de consolidação que mimetiza uma neoplasia primária ou metastática (Fig. 20-13).
- Margens lisas, lobuladas ou espiculadas.
- Na TC a atenuação pode ser homogênea ou heterogênea e apresentar realce ao estudo com contraste.
- Pode-se observar calcificação, principalmente no granuloma de células plasmocitárias visto em adolescentes.

Ressonância Magnética

- Os pseudotumores inflamatórios tendem a ter intensidade de sinal intermediária em T1, alta intensidade em T2 e realce depois da administração intravenosa de gadolínio.

Tomografia por Emissão de Pósitrons (PET)

- Os pseudotumores inflamatórios tendem a apresentar ávida captação ao FDG nos estudos de PET.

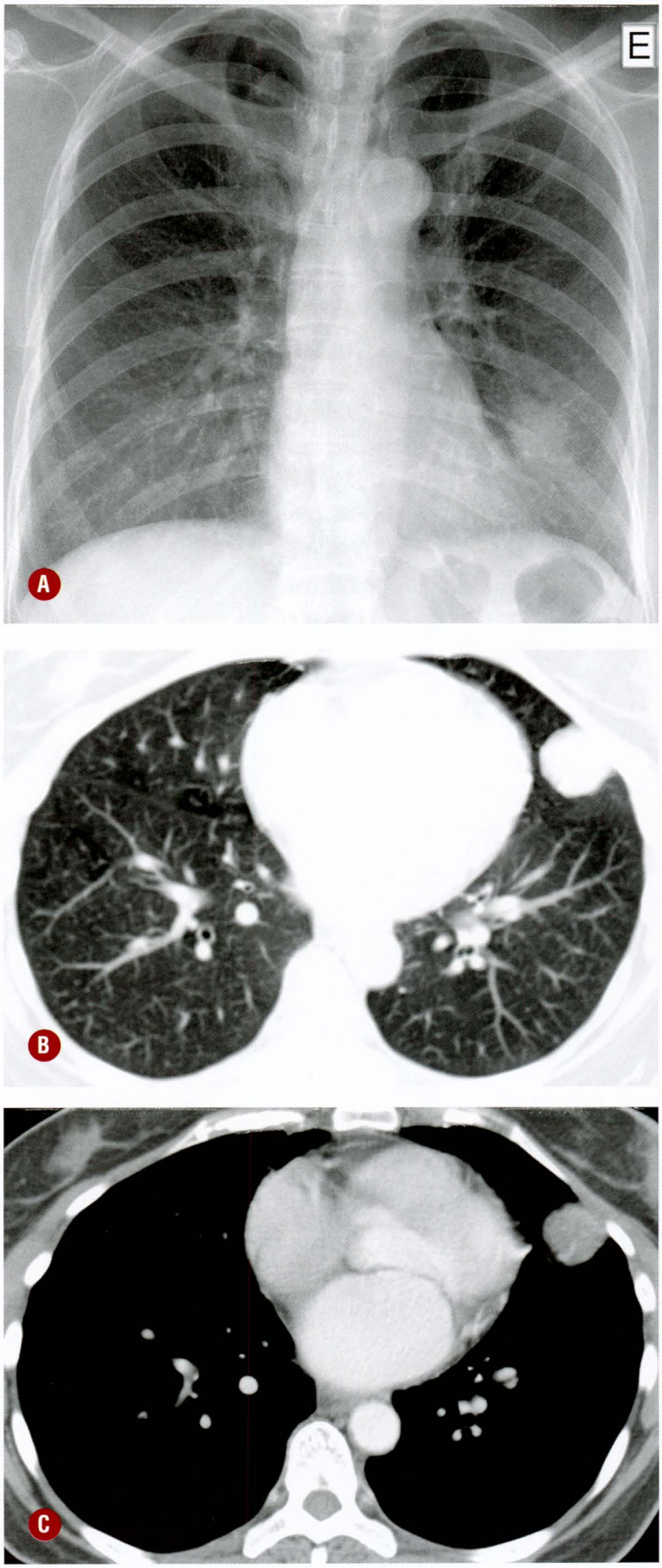

FIGURA 20-13. Pseudotumor inflamatório. A, Radiografia de tórax em PA mostra opacidade nodular na região pulmonar inferior esquerda. **B,** Imagem de TC de tórax demonstra nódulo de margens lisas na língula. **C,** Imagem de TC de tórax com contraste e fotografada com janela para avaliação do mediastino demonstra realce do nódulo.

LITERATURA RECOMENDADA

1. Agrons GA, Rosado-de-Christenson ML, Kirejczyk WM, Conran RM, Stocker JT. Pulmonary inflammatory pseudotumor: radiologic features. Radiology 206:511-8, 1998.
2. Belhocine T, Foidart J, Rigo P, Najjar F, Thiry A, Quatresooz P, Hustinx R. Fluorodeoxyglucose positron emission tomography and somatostatin receptor scintigraphy for diagnosing and staging carcinoid tumours: correlations with the pathological indexes p53 and Ki-67. Nucl Med Commun 23:727-34, 2002.
3. Chong S, Lee KS, Chung MJ, Han J, Kwon OJ, Kim TS: Neuroendocrine tumors of the lung: clinical, pathologic and imaging findings. Radiographics 26:41-57; discussion 57-8, 2006.
4. Dehner LP. The enigmatic inflammatory pseudotumours: the current state of our understanding, or misunderstanding. J Pathol 192:277-9, 2000.
5. Fine SW, Whitney KD. Multiple cavernous hemangiomas of the lung: a case report and review of the literature. Arch Pathol Lab Med 128:1439-41, 2004.
6. Gaerte SC, Meyer CA, Winer-Muram HT, Tarver RD, Conces DJ, Jr. Fat-containing lesions of the chest. Radiographics 22 Spec No:S61-78, 2002.
7. Gjevre JA, Myers JL, Prakash UB: Pulmonary hamartomas. Mayo Clin Proc 71:14-20, 1996.
8. Gotthardt M, Behe MP, Alfke H, Behr TM. Imaging lung tumors with peptide-based radioligands. Clin Lung Cancer 5:119-24, 2003.
9. Hsu PK, Cheng HF, Yeh YC, Wu YC, Hsu WH. Pulmonary sclerosing haemangioma mimicking lung cancer on PET scan. Respirology 14:903-6, 2009.
10. Jeung MY, Gasser B, Gangi A, Charneau D, Ducroq X, Kessler R, Quoix E, Roy C. Bronchial carcinoid tumors of the thorax: spectrum of radiologic findings. Radiographics 22:351-65, 2002.
11. Kalhor N, Staerkel GA, Moran CA. So-called sclerosing hemangioma of lung: current concept. Ann Diagn Pathol 14:60-67, 2010.
12. Keylock JB, Galvin JR, Franks TJ. Sclerosing hemangioma of the lung. Arch Pathol Lab Med 133:820-5, 2009.
13. Kim TS, Han J, Kim GY, Lee KS, Kim H, Kim J. Pulmonary inflammatory pseudotumor (inflammatory myofibroblastic tumor): CT features with pathologic correlation. J Comput Assist Tomogr 29:633-9, 2005.
14. Kiryu T, Kawaguchi S, Matsui E, Hoshi H, Kokubo M, Shimokawa K. Multiple chondromatous hamartomas of the lung: a case report and review of the literature with special reference to Carney syndrome. Cancer 85:2557-61, 1999.
15. Melloni G, Carretta A, Ciriaco P, Arrigoni G, Fieschi S, Rizzo N et al. Inflammatory pseudotumor of the lung in adults. Ann Thorac Surg 79:426-32, 2005.
16. Modlin IM, Lye KD, Kidd M. A 5-decade analysis of 13,715 carcinoid tumors. Cancer 97:934-59, 2003.
17. Mezzetti M, Raveglia F, Panigalli T, Giuliani L, Lo Giudice F, Meda S, Conforti S.Assessment of outcomes in typical and atypical carcinoids according to latest WHO classification. Ann Thorac Surg 76:1838-42, 2003.
18. Nam JE, Ryu YH, Cho SH et al. Air-trapping zone surrounding sclerosing hemangioma of the lung. J Comput Assist Tomogr 26:358-61, 2002.
19. Narla LD, Newman B, Spottswood SS, Narla S, Kolli R. Inflammatory pseudotumor. Radiographics 23:719-29, 2003.
20. Nessi R, Basso Ricci P, Basso Ricci S, Bosco M, Blanc M, Uslenghi C. Bronchial carcinoid tumors: radiologic observations in 49 cases. J Thorac Imaging 6:47-53, 1991.
21. Rosado de Christenson ML, Abbott GF, Kirejczyk WM, Galvin JR, Travis WD. Thoracic carcinoids: radiologic-pathologic correlation. Radiographics 19:707-36, 1999.
22. Shinkai M, Kobayashi H, Kanoh S, Ozeki Y, Aida S, Motoyoshi K. Pulmonary hamartoma: unusual radiologic appearance. J Thorac Imaging 19:38-40, 2004.
23. Siegelman SS, Khouri NF, Scott WW, Leo FP, Hamper UM, Fishman EK, Zerhouni EA. Pulmonary hamartoma: CT findings. Radiology 160:313-317, 1986.
24. Takeda S, Onishi Y, Kawamura T, Maeda H. Clinical spectrum of pulmonary inflammatory myofibroblastic tumor. Interact Cardiovasc Thorac Surg 7:629-33; 2008
25. Wartski M, Alberini JL, Leroy-Ladurie F, De Montpreville V, Nguyen C, Corone C. et al. Typical and atypical bronchopulmonary carcinoid tumors on FDG PET/CT imaging. Clin Nucl Med 29:752-3, 2004.
26. Yilmaz S, Ekici A, Erdogan S, Ekici M. Endobronchial lipomatous hamartoma: CT and MR imaging features (2004:5b). Eur Radiol 14:1521-4, 2004.

21 CAPÍTULO

Metástases Pulmonares

Marcelo Pereira Chaves
Antonio Alexandre de Oliveira Siciliano
Beatriz da Cunha Raymundo

I. INTRODUÇÃO

Generalidades

As metástases são definidas como a transferência de células malignas viáveis de um foco neoplásico de um determinado sítio para outro, podendo apresentar diferentes vias de disseminação: hematogênica, linfática, por extensão direta, através do espaço pleural e das vias aéreas, embora esse último mecanismo seja raro. As diferentes vias de disseminação das metástases podem apresentar manifestações patológicas e radiológicas características, no entanto a sobreposição entre estas é comum. Por exemplo: um tumor que apresente metástase via artéria pulmonar pode apresentar-se como nódulos parenquimatosos, achados de comprometimento intersticial ou ambos. Da mesma forma, a disseminação de células malignas através do espaço pleural pode ocorrer simultaneamente com o comprometimento dos linfáticos pleurais e pulmonares. Logo, mesmo com diferentes patogêneses, as vias de disseminação de metástases podem levar a consequências semelhantes.

Por este motivo é conveniente discutir as características clínicas, radiológicas e patológicas das metástases pulmonares em termos de padrões de doença, dos quais cinco podem ser reconhecidos: (1) nódulos parenquimatosos; (2) espessamento intersticial (linfangite carcinomatosa); (3) hipertensão pulmonar e infarto (embolia tumoral); (4) obstrução de vias aéreas (tumor endobrônquico); e (5) derrame pleural.

A prevalência das metástases varia de 30% a 55%, dependendo da origem do tumor primário e da apresentação da doença (Tabela 21-1). A frequência elevada de metástases pulmonares durante a história natural de diversas neoplasias malignas pode ser explicada pelo fato de grande parte da drenagem venosa do corpo humano ocorrer por tributárias da veia cava, levando o sangue diretamente à cavidade cardíaca direita e, consequentemente, aos vasos pulmonares.

As metástases pulmonares são mais comuns em tumores que apresentam suprimento vascular importante, em pacientes acima da quinta década de vida. O sexo predominante varia de acordo com o sítio primário, que é desconhecido em cerca de 20% dos casos. Seu correto diagnóstico é fundamental para determinar o prognóstico e planejar a conduta.

Achados Clínicos e Laboratoriais

A maioria dos pacientes com metástases pulmonares é assintomática, especialmente aqueles em que não há comprometimento do brônquio fonte, da pleura visceral ou parietal ou de outras estruturas adjacentes. Nos casos em que há extenso comprometimento parenquimatoso, pode haver queixa de dispneia aos esforços e respiração curta e superficial, mas essa apresentação não é comum e está mais associada a tumores de crescimento rápido, como o coriocarcinoma em mulheres e o tumor metastático de células germinativas em homens.

Alguns pacientes podem apresentar hemoptise, dispneia e atelectasia segmentar ou lobar, tanto por metástases endobrônquicas primárias quanto por tumores parenquimatosos que invadem o brônquio fonte.

TABELA 21-1. Prevalência de Metástases Pulmonares de Tumores Extratorácicos

Lesão primária	*Manifestação (%)*	*Necropsia (%)*
Melanoma	5	80
Tireoide	5-10	65
Mama	5	60
Colorretal	5	40
Cabeça e pescoço	5	40
Bexiga	5-10	30
Próstata	5	53
Coriocarcinoma	60	70-100
Rim	5-30	50-75
Rabdomiossarcoma	21	55
Tumor de Wilms	20	60
Sarcoma de Ewing	18	77
Osteossarcoma	15	75
Testículo (germinativo)	12	70-80

A febre secundária ao processo neoplásico ou, mais raramente, a osteoartropatia hipertrófica também pode se manifestar em alguns casos.

O exame citológico de escarro, lavado brônquico ou líquido pleural pode mostrar a presença de doença maligna pulmonar em 35% a 50% dos casos, mas a diferenciação entre neoplasia primária ou metastática nem sempre pode ser feita. Mesmo assim, algumas características celulares podem indicar o possível acometimento extrapulmonar. Quando o sítio primário já é conhecido, como no caso do carcinoma colorretal e de células renais, as características citológicas isoladas são capazes de confirmar o diagnóstico de metástase. Em outros casos, deve-se proceder à comparação entre as células neoplásicas da citologia e à histologia de fragmentos de tecido retirado do tumor primário. A imuno-histoquímica também pode ser empregada e tem seu valor na identificação de alguns tipos de cânceres.

Nos casos suspeitos em que há derrame pleural com citologia negativa, a toracoscopia com biópsia pleural poderá ser aplicada como método de investigação diagnóstica.

A broncoscopia como exame para detecção de metástases não apresenta tanta eficácia. Melhores resultados são alcançados quando há extensão brônquica do tumor metastático, o que é frequente.

Achados Histológicos

O aspecto histológico da maioria das metástases é semelhante ao do tumor primário. Entretanto, podem ocorrer casos de lesões anaplásicas, o que muitas vezes impossibilita a definição do sítio de origem. Alguns padrões radiológicos podem se relacionar com determinados tipos histológicos (Quadro 21-1).

Características das Metástases Pulmonares

A manifestação mais comum da doença metastática pulmonar consiste em múltiplos nódulos parenquimatosos subpleurais, não calcificados, bilaterais, de tamanhos variados, bem definidos, com bordas lisas e localização predominantemente basal. São geralmente oriundos de pequenos êmbolos que se alojam em artérias ou arteríolas pulmonares periféricas e se estendem ao tecido pulmonar adjacente, justificando o acometimento preferencial da periferia dos pulmões.

Múltiplos nódulos pulmonares apresentam maior probabilidade de representarem metástases quando comparados com um nódulo pulmonar solitário, que, no caso de neoplasias malignas, terá maior probabilidade de representar um tumor primário.

Metástase pulmonar apresentando-se como nódulo pulmonar solitário pode ser encontrada em cerca de 2% a 10%. As neoplasias malignas que mais comumente produzem metástases solitárias são: carcinoma do cólon (especialmente do retossigmoide), que responde por 30% a 40% de todos os casos, sarcomas (particularmente ósseos), carcinoma de rim, testículo, mama e melanoma (Tabela 21-2).

O tempo de intervalo entre o tumor inicial e o aparecimento de uma lesão pulmonar é importante, sempre levando em consideração o tipo histológico. Por exemplo, em um paciente com osteossarcoma que apresente um nódulo pulmonar solitário cinco anos após o seu diagnóstico, deve-se suspeitar de outra lesão primária pulmonar. Já em carcinomas de mama ou rim, as metástases podem ocorrer muitos anos depois de o tumor primário ter sido diagnosticado. Todavia, se o paciente for tabagista, deve-se suspeitar de um tumor primário de pulmão.

QUADRO 21-1. Padrões Radiológicos das Lesões Pulmonares Metastáticas

Padrão radiológico	Histologia mais comum do sítio primário
Múltiplos nódulos	
Calcificação	Sarcoma osteogênico, condrossarcoma, tireoide, ovário, mama, carcinoma mucinoso do cólon
Padrão miliar	Tireoide, pulmão, melanoma, carcinoma de células renais, ovário
"Bala de canhão"	Sarcoma, colorretal, carcinoma de células renais, melanoma
Crescimento lento	Adenoide cístico (glândula salivar), tireoide
Escavação (cavidade)	Células escamosas, melanoma, sarcoma, células germinativas, células transicionais (bexiga), mama, após tratamento
Contorno mal definido	Coriocarcinoma, lipossarcoma, laríngeo, pancreático
Nódulo solitário	Não específico; sítios comuns incluem melanoma, cólon, sarcoma e rim
Linfangite	Adenocarcinoma de mama, pulmão, próstata, estômago, pâncreas
Linfonodomegalia hilar ou mediastinal	Cabeça e pescoço, adenocarcinoma de mama, melanoma, seminoma, células renais
Metástase para via aérea	Mama, colorretal, pâncreas, células renais, cérvix
Metástase intravascular	Pâncreas, mama, carcinoma de células renais, fígado, células escamosas

O tamanho do nódulo é critério importante na diferenciação entre doença benigna ou maligna. Um estudo demonstrou taxa de 13:1 (benignidade/malignidade) em um grupo de 112 lesões com 1 cm ou menos e uma taxa de 1:4 em 144 lesões maiores que 3 cm.

As calcificações em nódulos pulmonares geralmente indicam benignidade (granuloma ou hamartoma). Porém, algumas metástases podem apresentar calcificações, como no osteossarcoma e, menos frequentemente, no carcinoma de células sinoviais, condrossarcoma, carcinomas da tireoide, mama, cólon e doença de Hodgkin. A calcificação também pode surgir após tratamento bem-sucedido.

Menos de 4% das metástases desenvolvem cavidade e, quando subpleurais, podem ocasionar pneumotórax. Elas são mais comumente relacionadas com carcinoma de células escamosas de cabeça e pescoço e tumores do trato genitourinário, no entanto o aparecimento de pneumotórax espontâneo deve levantar a suspeita de sarcoma. A escavação da lesão também pode ocorrer durante o tratamento.

A linfangite metastática pulmonar é encontrada habitualmente no adenocarcinoma de mama, próstata, pulmão, estômago e pâncreas. Sua origem está mais relacionada com disseminação hematogênica com extensão aos capilares linfáticos, porém também pode ser resultado de disseminação linfática retrógrada dos linfonodos mediastinais e peri-hilares para o parênquima pulmonar. A sintomatologia clínica mais comum é uma dispneia desproporcional ao achado radiológico encontrado.

As pleuras parietal e visceral estão envolvidas em metástases de neoplasias sólidas malignas. Esse comprometimento geralmente se manifesta por meio de derrame pleural, estando relacionado principalmente com os cânceres de mama e ovário. Os derrames pleurais unilaterais estão associados à embolia arterial para pleura visceral com disseminação subsequente para a pleura parietal ipsilateral. Quando bilaterais, são resultado de acometimento tumoral hepático, com disseminação hematogênica.

Pode ainda haver disseminação para linfonodos hilares e mediastinais oriunda de metástases do parênquima pulmonar, mas esse não é um padrão comum para a maioria dos tumores sólidos. Os tumores mais associados a essa condição são o melanoma, seminoma e carcinoma de mama.

As metástases endotraqueais e endobrônquicas são incomuns e seus sítios primários mais frequentes incluem mama, pâncreas, cólon e rim. Entretanto, podem também ser secun-

TABELA 21-2. Probabilidade Diagnóstica de uma Lesão Solitária em Pacientes com Câncer Conhecido

Câncer primário	*Novo câncer primário de pulmão*	*Metástase*
Sarcoma	1	10
Melanoma	1	10
Cabeça e pescoço e mama	2	1
Genitourinário, gastrointestinal, ginecológico	1	1

dárias a melanoma, tumores de testículo, estômago, cérvix, tireoide e próstata.

As metástases para as artérias pulmonares são incomuns e geralmente diagnosticadas em estudos de autopsia. Podem manifestar-se como êmbolo tumoral ou, mais raramente, como microangiopatia pulmonar tumoral trombótica. Os sítios primários extratorácicos mais comuns de embolismo tumoral pulmonar incluem mama, pâncreas, estômago, rim, fígado e coriocarcinoma. Adenocarcinoma de pâncreas e estômago são os sítios primários mais comuns da microangiopatia pulmonar tumoral trombótica, que consiste em proliferação fibrocelular da íntima de pequenas artérias induzida por microêmbolos tumorais. É geralmente fatal, podendo causar hipertensão arterial pulmonar aguda.

O crescimento dos nódulos é relativamente uniforme em todas as direções e, provavelmente por esse motivo, a maioria possui margens lisas. No entanto, podem apresentar margens espiculadas e mal definidas, principalmente nos que possuem tendência à hemorragia, como o coriocarcinoma, carcinoma de células renais, melanoma, carcinoma da tireoide e angiossarcoma.

II. ACHADOS DE IMAGEM

Radiografia de Tórax

1. Múltiplos nódulos ou massas (apresentação mais frequente)
   - Tamanhos variados (podem chegar a ocupar todo um lobo ou pulmão).
   - Mais comum nas porções basais e periféricas dos pulmões (Fig. 21-1).
   - Podem confluir e resultar em massas multinodulares (Fig. 21-2).
   - Podem simular pneumonia.
   - Menos comumente possuem o mesmo tamanho.
   - Padrão miliar é infrequente (Fig. 21-3).
   - Escavação: 4%.
   - Presença de calcificação é rara (depende do tipo histológico).
2. Nódulo pulmonar solitário
   - Apresentação pouco frequente.
3. Padrão reticular
   - Padrão reticular ou reticulonodular e linhas B de Kerley sugerem linfangite carcinomatosa (Fig. 21-4).
   - As radiografias de tórax são normais em até 50% dos casos de linfangite carcinomatosa.
4. Derrame pleural unilateral ou bilateral
5. Pneumotórax
   - Do tipo espontâneo com doença metastática associada (sugere sarcoma, especialmente osteogênico).
6. Atelectasia
   - Do tipo obstrutiva na presença de metástase endobrônquica. Raramente a radiografia mostra a lesão endobrônquica.

Tomografia Computadorizada

1. Múltiplos nódulos ou massas

Os nódulos e massas podem se apresentar de forma arredondada ou oval e ter contorno lobulado. Os nódulos menores de 2 cm são mais comumente arredondados e de bordas lisas. Nódulos de maior tamanho tendem a ser lobulados e de margens irregulares (apresentação comum do adenocarcinoma metastático).

- Apresentações mais frequentes:
  - Tamanhos variados de 1 mm a vários centímetros de diâmetro.
  - Sólidos, bem definidos e bordas lisas.
  - Geralmente bilaterais e subpleurais.
  - Localização predominantemente basal.
  - Distribuição aleatória (Fig. 21-5).

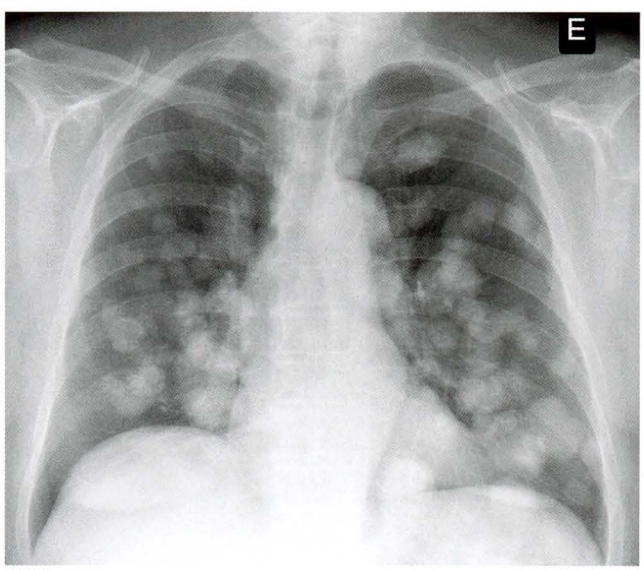

FIGURA 21-1. Radiografia de tórax em PA mostra múltiplos nódulos pulmonares de tamanhos variados e contornos bem definidos predominando nas regiões pulmonares inferiores em paciente com metástases de adenocarcinoma de cólon. (Cortesia de Dr. Nestor Müller, Vancouver General Hospital, Canadá.)

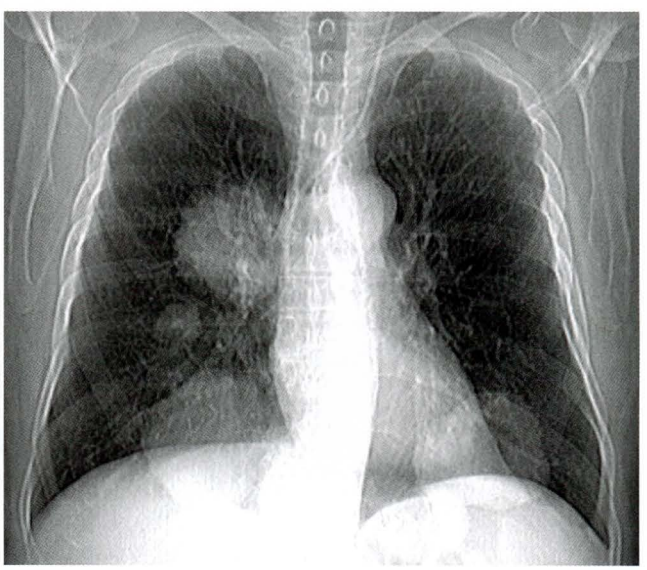

FIGURA 21-2. Massas confluentes. Radiografia de tórax demonstrando massas confluentes multinodulares em paciente do sexo masculino, 60 anos, com metástases pulmonares de adenocarcinoma de cólon.

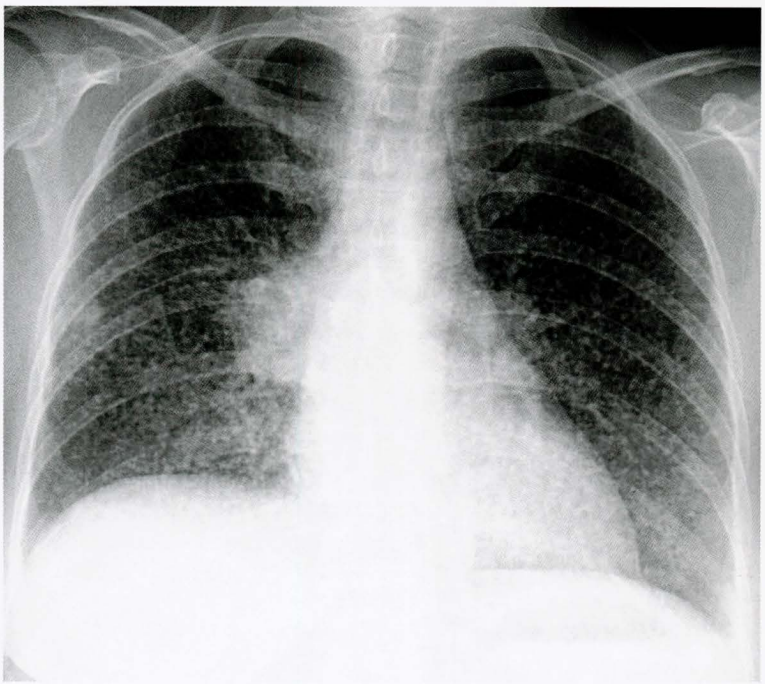

FIGURA 21-3. Metástase miliar em paciente com câncer de pulmão. Radiografia de tórax em PA mostra padrão micronodular difuso e massa para-hilar direita (Cortesia de Dr. Nestor Müller, Vancouver General Hospital, Canadá.)

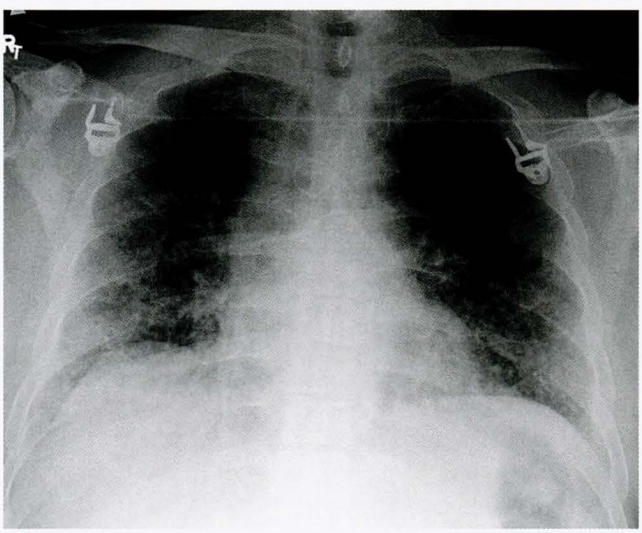

FIGURA 21-4. Radiografia de tórax em AP mostra padrão reticulonodular difuso em paciente com linfangite carcinomatosa secundária a adenocarcinoma de cólon. (Cortesia de Dr. Nestor Müller, Vancouver General Hospital, Canadá.)

- Podem confluir, resultando em massas multinodulares (Fig. 21-6).

• Apresentações menos frequentes:
- Nódulos com o mesmo tamanho.
- Nódulos com atenuação em vidro fosco (p. ex.: metástase de tumor primário produtor de mucina, como o adenocarcinoma de estômago).
- Nódulos com halo em vidro fosco (sinal do halo) representando hemorragia (p. ex.: metástases de tumor primário hipervascular, como coriocarcinoma e angiossarcoma).
- Padrão miliar: mais comum em pacientes com tumor primário de tireoide, pâncreas, mas pode ser encontrado em

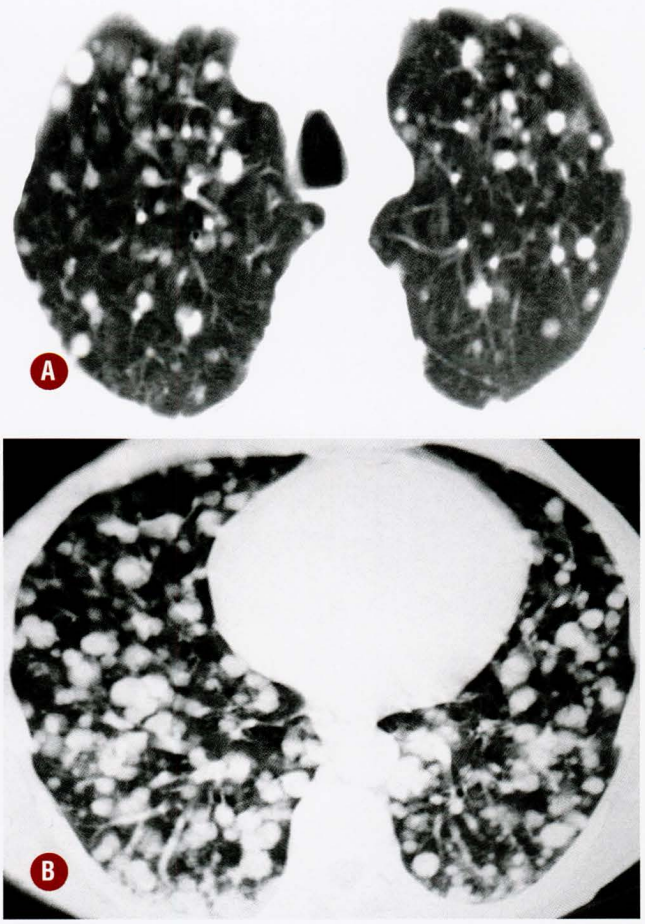

FIGURA 21-5. Metástases pulmonares em paciente com neoplasia de próstata. Imagens de TC do tórax no nível dos lobos superiores **(A)** e bases pulmonares **(B)** demonstram múltiplos nódulos pulmonares disseminados de tamanhos variados e distribuição aleatória predominando nas bases pulmonares **(B)**.

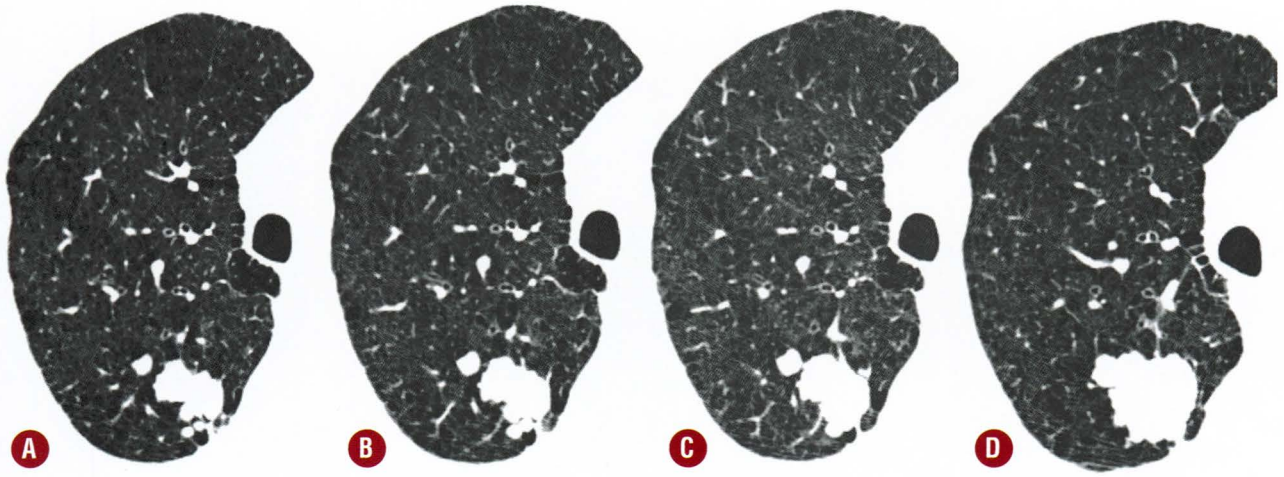

FIGURA 21-6. Massa confluente multinodular metástatica em paciente com adenocarcinoma do cólon. Imagens sequenciais cefalocaudais de TCAR **(A-D)** mostram massa no lobo superior do pulmão direito resultante da confluência de nódulos. Presença de enfisema centrolobular extenso.

pacientes com tumor primário de pulmão, cólon, entre outros (Fig. 21-7).

- Calcificação: rara (depende do tipo histológico; p. ex.: osteossarcoma, condrossarcoma, adenocarcinoma mucinoso) (Figs. 21-8 e 21-9).
- Escavação: pode levar à formação de cavidade de paredes espessas ou finas, mimetizando cistos. As lesões escavadas podem ser achados isolados, mas geralmente estão associadas à presença de nódulos sólidos (Fig. 21-10).

2. Nódulo pulmonar solitário

- Apresentação pouco frequente.
- Aqueles com menos de 1 cm têm grande probabilidade de benignidade.

3. Linfangite carcinomatosa (Fig. 21-11)

- Espessamento liso ou nodular do interstício peribroncovascular, dos septos interlobulares e das fissuras.
- Preservação da arquitetura pulmonar.
- Proeminência das estruturas centrolobulares.
- Distribuição difusa, focal ou unilateral.
- Linfonodomegalia e derrame pleural são frequentes.

4. Metástase para via aérea (endobrônquica ou endotraqueal)

- Apresentação incomum. Os sítios primários mais frequentes incluem mama, pâncreas, cólon, rim e melanoma.
- Podem corresponder a lesões únicas ou múltiplas na parede da traqueia ou do brônquio (Fig. 21-12).
- Atelectasia pode ser encontrada na presença de obstrução brônquica.

5. Metástase intravascular

- Apresentação incomum (Fig. 21-13). Os êmbolos intravasculares tendem a ocorrer em pequenas artérias, logo são raramente vistos na tomografia computadorizada (TC).
- Metástases intravasculares para vasos segmentares podem ser reconhecidas na janela de pulmão da TC como vasos aumentados de calibre e de contornos lobulados.
- Quando há acometimento de pequenas artérias periféricas, seja por embolismo tumoral ou por microangiopatia



FIGURA 21-7. Metástase miliar pulmonar em paciente com diagnóstico de carcinoma medular da tireoide. Imagem de TCAR demonstra múltiplos pequenos nódulos com distribuição randômica.

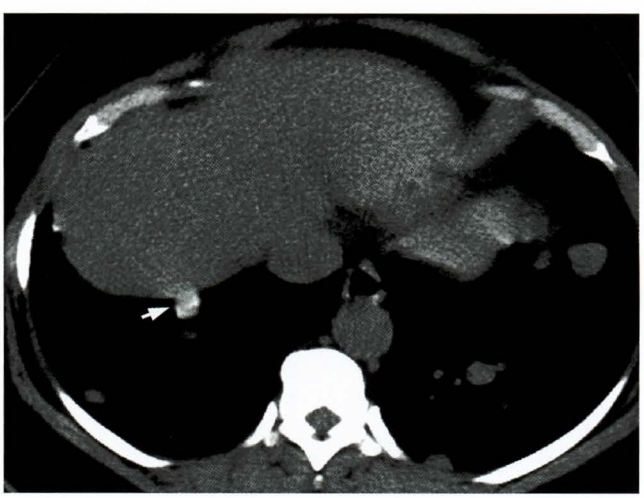

FIGURA 21-8. Metástase pulmonar com calcificação em paciente com diagnóstico de carcinoma folicular moderadamente diferenciado de tireoide. TC de tórax sem contraste mostra múltiplos nódulos pulmonares de tamanhos variados, notando-se calcificação no nódulo subpleural à direita (seta).

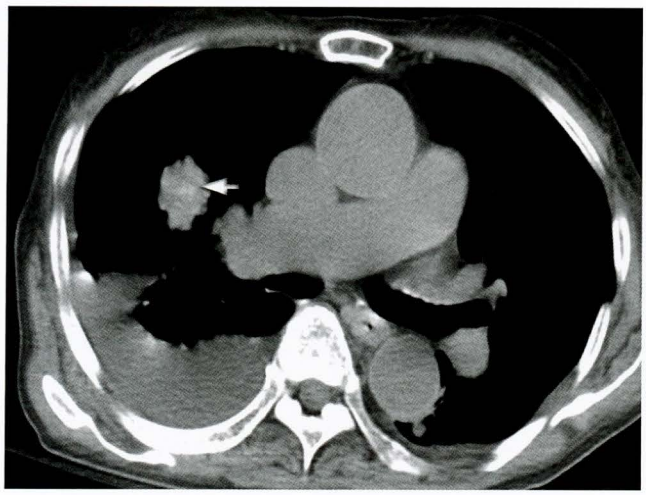

FIGURA 21-9. Metástase pulmonar com calcificação em paciente com adenocarcinoma mucinoso do cólon. TC de tórax sem contraste envidencia nódulo de contornos lobulados com tênues calcificações centrais (seta) no pulmão direito. Derrame pleural bilateral, maior à direita. (Cortesia de Dr. Nestor Müller, Vancouver General Hospital, Canadá.)

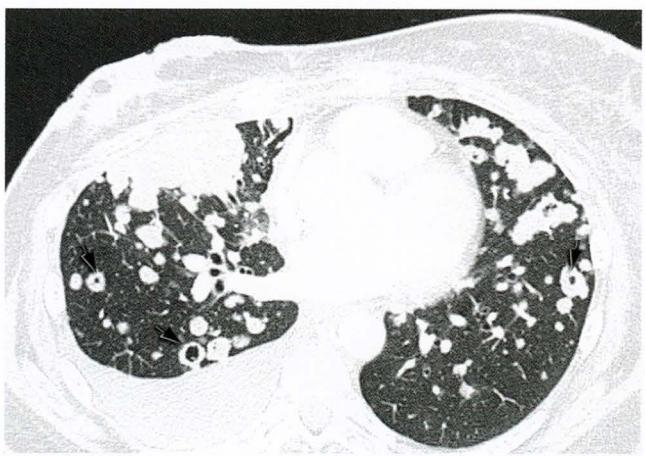

FIGURA 21-10. Imagem de TCAR mostra massa no lobo médio e múltiplos nódulos pulmonares de tamanhos variados, alguns confluentes, além de nódulos escavados bilateralmente (setas) consistentes com metástases em paciente com câncer de mama avançado à direita. Presença de derrame pleural à direita. (Cortesia de Dr. Nestor Müller, Vancouver General Hospital, Canadá.)

pulmonar tumoral trombótica, a tomografia computadorizada de alta resolução (TCAR) pode mostrar o padrão de árvore em brotamento mimetizando doença de pequena via aérea.

- Outra manifestação das metástases intravasculares inclui defeito de enchimento parcial na angiotomografia, simulando tromboembolismo pulmonar de artérias centrais, visto principalmente em metástases de carcinoma de rim e hepatocelular.
- Opacidades periféricas triangulares e base pleural representando infartos pulmonares podem ser encontradas.

Ressonância Nuclear Magnética

- Pequenos nódulos adjacentes a vasos pulmonares podem ser mais bem vistos.

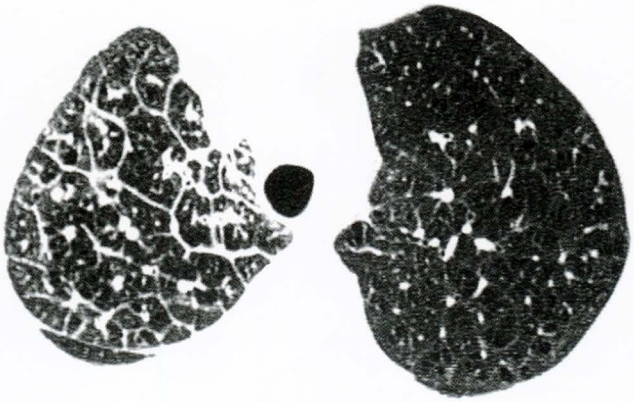

FIGURA 21-11. Linfangite carcinomatosa. Imagem de TCAR mostra espessamento liso dos septos interlobulares, do interstício peribroncovascular e da fissura oblíqua direita e proeminência das estruturas centrolobulares em paciente fumante com neoplasia primária pulmonar. Observar a distribuição focal, unilateral da linfangite, e a preservação da arquitetura pulmonar.

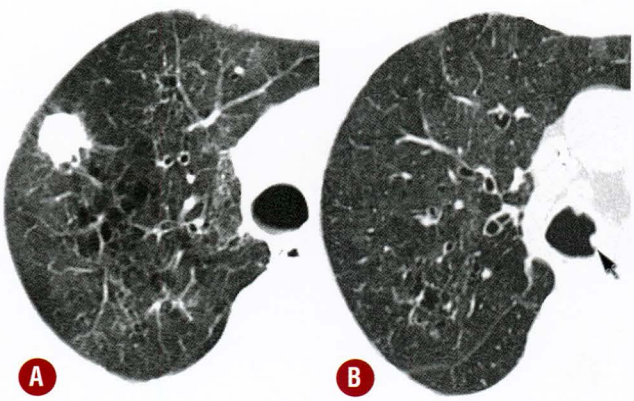

FIGURA 21-12. Metástase endotraqueal em paciente do sexo feminino, 62 anos, fumante, com câncer de pulmão e mama. A, TC de tórax mostra nódulo espiculado no lobo superior direito representando o câncer primário de pulmão. **B,** TC de tórax no nível da carina mostra pólipo na parede lateral esquerda da traqueia (seta). A biópsia da lesão confirmou o diagnóstico de metástase endotraqueal de câncer de pulmão.

- Nódulos próximos ao diafragma não são tão bem vistos quanto na TC.

Medicina Nuclear

PET/PET-CT com 18F-fluorodesoxiglicose (FDG)

1. Pode detectar focos de hipermetabolismo glicolítico em correspondência com opacidades nodulares (verdadeiro positivo) suspeitas.
2. Pode não detectar hipermetabolismo quando a neoplasia primária não possui avidez pela FDG, como, por exemplo, no câncer de próstata, na maioria dos carcinomas hepatocelulares e de células renais, bem como quando o nódulo é menor que 1 cm (falso negativo).
3. Pode detectar focos de hipermetabolismo glicolítico em lesões de natureza não neoplásica, como em áreas de atividade inflamatória por radioterapia ou por infecção (falso positivo).

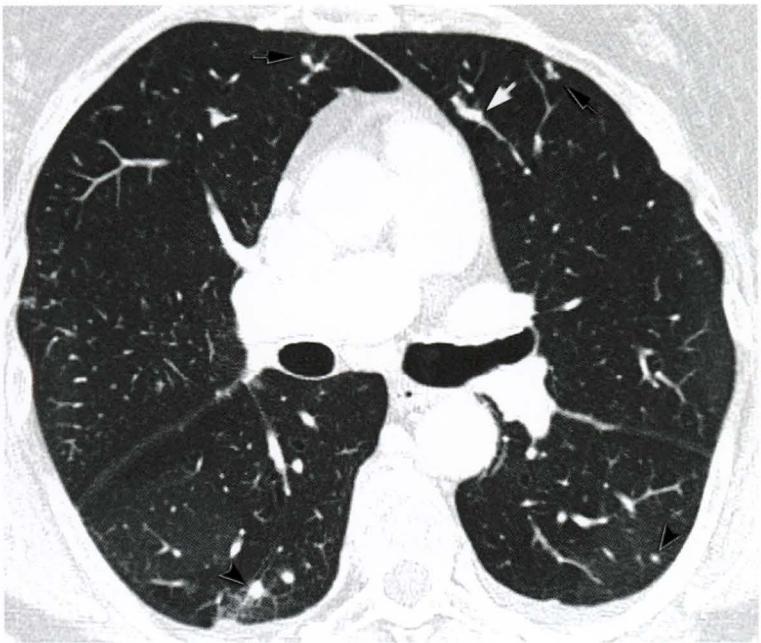

FIGURA 21-13. Metástase pulmonar intravascular em paciente com carcinoma de células escamosas do pescoço. Imagem de TCAR mostra vasos pulmonares de calibre aumentado secundário ao embolismo tumoral. O aumento do calibre vascular pode ser parcial (seta branca) ou completo. Quando o eixo do vaso é perpendicular ao corte da TC, a metástase intravascular pode ser reconhecida como opacidade nodular (cabeças de setas). O acometimento de artérias menores periféricas pode resultar em opacidades ramificadas (setas pretas), lembrando o aspecto de padrão de árvore em brotamento quando o vaso é visualizado no seu maior eixo. (Cortesia de Dr. Nestor Müller, Vancouver General Hospital, Canadá.)

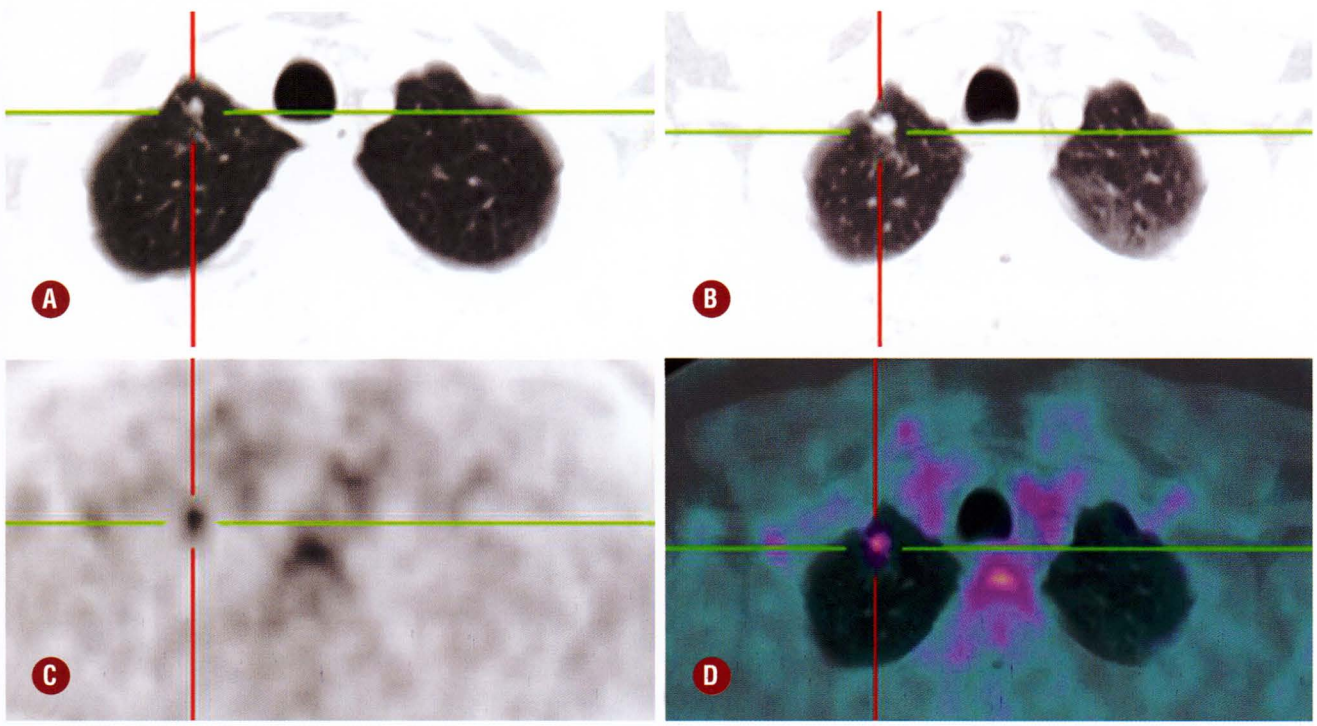

FIGURA 21-14. PET/CT com FDG em paciente com neoplasia de cólon em estágio avançado. **A,** Imagem de TC inicial mostra nódulo de 4 mm no lobo superior do pulmão direito sem captação do radiotraçador (não mostrado). Exames de controle evidenciam aumento do tamanho do nódulo na TC **(B)** e captação do radiotraçador na imagem correspondente de PET **(C)** e na imagem fusionada de PET/CT **(D)**.

4. É recomendável a obtenção de imagens de TC do tórax em inspiração, pois as imagens obtidas nos estudos de PET/CT, em expiração, não são ideais para a pesquisa de pequenos implantes metastáticos (Fig. 21-14).

Recomendações

Embora a radiografia do tórax seja utilizada frequentemente para a pesquisa de metástases pulmonares, diversos autores já demonstraram a sua baixa sensibilidade quando em comparação com a TC. Os nódulos com menos de 7 mm, por exemplo, não são bem visualizados nas radiografias de tórax. Além de permitir a detecção de mais nódulos, a TC detecta ainda nódulos de tamanho menor, substituindo, dessa forma, a radiologia convencional na pesquisa de metástases pulmonares. Cerca de 46% de nódulos interpretados como solitários em radiografias do tórax demonstraram-se múltiplos à TC. É importante res-

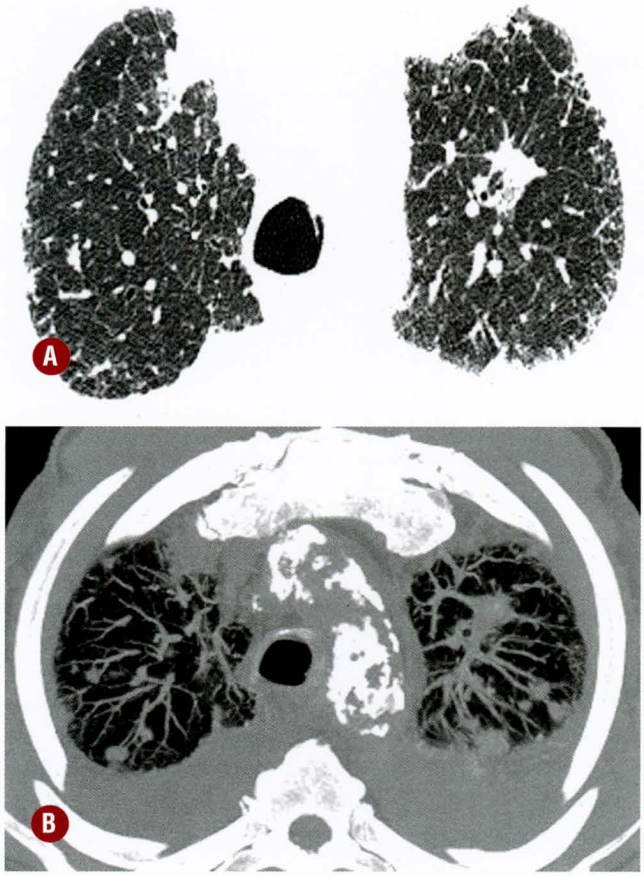

FIGURA 21-15. Valor da técnica maximum intensity projection (MIP) na TC volumétrica em paciente do sexo masculino com adenocarcinoma de pulmão. A e **B**, Imagens de TC de tórax demonstram nódulo espiculado no lobo superior esquerdo e múltiplos pequenos nódulos periféricos mais bem identificados na imagem com MIP **(B)**. Nota-se ainda derrame pleural bilateral.

saltar que, em todos os casos com suspeita de metástases pulmonares, a TC de alta resolução (TCAR) deverá ser realizada, especialmente para a avaliação de linfangite carcinomatosa.

Algumas limitações devem ser consideradas especialmente no que diz respeito à variação entre diferentes observadores. Um estudo demonstrou que, de 78 nódulos existentes em exames de TC, analisados por três observadores, apenas 19 (24%) foram detectados por todos.

A sensibilidade da TC apresenta relação direta com a técnica empregada, bem como com o tipo de aparelho usado. Se compararmos os tomógrafos convencionais com os espirais (uma hélice) e estes com os de múltiplos detectores (*multislice*), que permitem cortes mais finos e com menor tempo de apneia (o que reduz os artefatos respiratórios), percebemos um considerável aumento na sensibilidade tanto para a detecção quanto para o acompanhamento de nódulos pulmonares. As técnicas atuais nos permitem ainda estudos volumétricos, como o MIP (*maximum intensity projection*) (Fig. 21-15), que aumentam consideravelmente a detecção de nódulos pulmonares. Alguns autores têm utilizado o CAD (*computer aided diagnosis*), um *software* projetado para aumentar a sensibilidade da detecção de nódulos pulmonares. Embora este *software* venha se mostrando promissor, não é utilizado de rotina. A análise das imagens de TC nas estações de trabalho e em *cine*, ou seja, com movimento (sem interrupção entre uma imagem e outra), é bastante útil na detecção de nódulos pulmonares, especialmente aqueles de pequenas dimensões (3 mm), já que, assim, acompanha-se o trajeto dos vasos pulmonares diferentemente do filme, que é estático. Os nódulos situados na periferia dos pulmões são mais facilmente perceptíveis, visto que as estruturas vasculares se afilam à medida que cursam para a periferia.

No entanto, a TC é pouco específica, e muitos dos nódulos identificados podem representar granulomas ou linfonodos intrapulmonares. Sua sensibilidade aumenta consideravelmente em áreas onde não existe tuberculose, chegando a apresentar especificidade de 98% para metástases em estudo realizado no Reino Unido.

Embora alguns estudos estejam sendo desenvolvidos utilizando a ressonância magnética como método diagnóstico para doença metastática pulmonar, esse não é o método de escolha para sua avaliação atualmente.

III. DIAGNÓSTICO DIFERENCIAL PRINCIPAL

A história clínica é fundamental para a elucidação diagnóstica, e o diagnóstico diferencial depende do padrão de apresentação:

1. Múltiplos Nódulos e Massas com ou sem Escavação

- Causas infecciosas: abscessos, tuberculose, êmbolos sépticos, pneumonia, infecção fúngica (causa comum de lesão escavada e do sinal do halo em paciente com neutropenia).
- Causas inflamatórias: granulomatose de Wegener, artrite reumatoide, amiloidose, sarcoidose (mais comum nas regiões superiores – pode ocorrer distorção da arquitetura pulmonar por fibrose).
- Malformações arteriovenosas.
- Pneumoconioses.

2. Nódulo Pulmonar Solitário

- Neoplasia maligna primária de pulmão, abscesso, granuloma, fibrose focal, infarto.

Linfangite Carcinomatosa

- Edema pulmonar.
- Fibrose pulmonar.

LITERATURA RECOMENDADA

1. Aquino SL. Imaging of metastatic disease to the thorax. Radiol Clin North Am 2005;43:481-95, vii.
2. Akoglu S, Ucan ES, Celik G, Sener G, Sevinc C, Kilinc O, Itil O. Endobronchial metastases from extrathoracic malignancies. Clin Exp Metastasis 2005; 22:587-91.
3. Allen-Auerbach M, Yeom K, Park J, Phelps M, Czernin J. Standard PET/CT of the chest during shallow breathing is inadequate for comprehensive staging of lung cancer. J Nucl Med 2006;47: 298-301.
4. Antoch G, Saoudi N et al. Accuracy of whole-body dual-modality fluorine –18-2-fluoro-2-deoxy-D-glucose positron emission tomography and computed tomography (FDG-PET-CT) for tumor staging in solid tumors: comparison with CT and PET. J Clin Oncol 2004;22:4357-68.
5. Breathnach O; Skarin A. Multiple primary lung cancers, jan. 2009. Disponível em: www.uptodate.com. Acesso em: 1 jul. 2009.

6. Cahan W, Shah J, Castro E. Benign solitary lesions in patients with cancer. Ann Surg 1978;187:241-9.
7. Crown J, Slavin G, Kreel L. Pulmonary metastasis: a pathologic and radiologic study. Cancer 1981;47:2595-601.
8. Christie-Large M, James SL, Tiessen L, Davies AM, Grimer RJ. Imaging strategy for detecting lung metastases at presentation in patients with soft tissue sarcomas. Eur J Cancer 2008;44:1841-5.
9. Davis SD. CT evaluation for pulmonary metastases in patients with extrathoracic malignancy. Radiology 1991;180:1-12.
10. Diederich S, Semik M, Lentschig MG, Winter F, Scheld HH, Roos N, Bongartz G. Helical CT of pulmonary nodules in patients with extrathoracic malignancy: CT-surgical correlation. AJR Am J Roentgenol 1999; 172:353-60.
11. Fischbach F, Knollmann F, Griesshaber V, Freund T, Akkol E, Felix R. Detection of pulmonary nodules by multislice computed tomography: improved detection rate with reduced slice thickness. Eur Radiol 2003;13:2378-83.
12. Fortes DL, Allen MS, Lowe VJ et al. The sensitivity of 18F-fluorodeoxyglucose positron emission tomography in the evaluation of metastatic pulmonary nodules. Eur J Cardiothorac Surg 2008;34:1223-7.
13. Franquet T, Giménez A, Prats R, Rodríguez-Arias JM, Rodríguez C. Thrombotic microangiopathy of pulmonary tumors: a vascular cause of tree-in-bud pattern on CT. AJR Am J Roentgenol 2002;179:897-9
14. Han D, Lee KS, Franquet T et al. Thrombotic and nonthrombotic pulmonary arterial embolism: spectrum of imaging findings. Radiographics 2003;23:1521-39.
15. Herold CJ, Bankier AA, Fleischmann D. Lung metastases. Eur Radiol 1996;6:596-606.
16. Hirakata K, Nakata H, Haratake J. Appearance of pulmonary metastases on high-resolution CT scans: comparison with histopathologic findings from autopsy specimens. AJR Am J Roentgenol 1993;161:37-43.
17. Hirakata K, Nakata H, Nakagawa T. CT of pulmonary metastases with pathological correlation. Semin Ultrasound CT MR 1995;16:379-94.
18. Juergens KU, Weckesser M, Stegger L et al. Tumor staging using whole-body high-resolution 16-channel PET-CT: does additional low-dose chest CT in inspiration improve the detection of solitary pulmonary nodules? Eur Radiol 2006;16:1131-7.
19. Li Ng Y, Hwang D, Patsios D, Weisbrod G. Tree-in-bud pattern on thoracic CT due to pulmonary intravascular metastases from pancreatic adenocarcinoma. J Thorac Imaging 2009;24:150-1.
20. Murata K, Takahashi M, Mori M, Kawaguchi N, Furukawa A, Ohnaka Y et al. Pulmonary metastatic nodules: CT-pathologic correlation. Radiology 1992;182:331-5.
21. Park CM, Goo JM, Choi HJ, Choi SH, Eo H, Im JG. Endobronchial metastasis from renal cell carcinoma: CT findings in four patients. Eur J Radiol 2004;51:155-9.
22. Primack SL, Hartman TE, Lee KS, Müller NL. Pulmonary nodules and the CT halo sign. Radiology 1994; 190:513515.
23. Pastorino U, Veronesi G, Landoni C, Leon M, Picchio M, Solli PG et al. Fluorodeoxyglucose positron emission tomography improves preoperative staging of resectable lung metastasis. J Thorac Cardiovasc Surg 2003;126:1906-10.
24. Mandel J, Stark P. Differential diagnosis and evaluation of Multiple Pulmonary Nodules, fev. 2009. Disponível em: www.uptodate.com. Acesso em: 1 jul. 2009.
25. Seo JB, Im JG, Goo JM, Chung MJ, Kim MY. Atypical pulmonary metastases: spectrum of radiologic findings. Radiographics 2001;21:403-17.
26. Sorensen JB. Endobronchial metastases from extrapulmonary solid tumors. Acta Oncol 2004;43:73-9.

PARTE 7

Doenças Pulmonares Difusas

22 CAPÍTULO

Pneumonias Intersticiais Idiopáticas

Nestor L. Müller
C. Isabela S. Silva

As pneumonias intersticiais idiopáticas (PIIs) são um grupo de doenças pulmonares parenquimatosas de etiologia desconhecida caracterizadas pela presença de graus variáveis de inflamação e fibrose. No passado havia considerável controvérsia sobre a nomenclatura e a terminologia dessas doenças. Em 2002, a American Thoracic Society (ATS) e a European Respiratory Society (ERS) publicaram um consenso multidisciplinar internacional com o objetivo de padronizar a classificação das PIIs por meio de utilização de padrões histopatológicos aplicáveis aos quadros clínicos e radiológicos. A classificação da ATS/ERS definiu sete padrões histológicos: pneumonia intersticial usual (*usual interstitial pneumonia*), pneumonia intersticial não específica (*non-specific interstitial pneumonia*), pneumonia em organização (*organizing pneumonia*), pneumonia intersticial linfoide ou linfocítica (*lymphoid interstitial pneumonia*), bronquiolite respiratória associada à doença pulmonar intersticial (*respiratory bronchiolitis-interstitial lung disease*), pneumonia intersticial descamativa (*desquamative interstitial pneumonia*) e dano alveolar difuso (*diffuse alveolar damage*). Quando esses padrões são encontrados em pacientes sem etiologia conhecida, estabelece-se o diagnóstico de fibrose pulmonar idiopática (pneumonia intersticial usual idiopática), pneumonia intersticial não específica idiopática, pneumonia em organização criptogenética (pneumonia em organização idiopática) e pneumonia intersticial aguda (dano alveolar difuso idiopático). Embora a pneumonia intersticial linfoide possa ser raramente idiopática, a doença ocorre quase que exclusivamente em pacientes com anormalidades imunológicas (p. ex., síndrome de Sjögren, disgamaglobulinemia, SIDA); e, por representar uma infiltração intersticial difusa por linfócitos policlonais, a pneumonia intersticial linfoide ou linfocítica é discutida junto com outras doenças linfoproliferativas (Capítulo 37). Já que quase todos os casos de bronquiolite respiratória associada à doença pulmonar intersticial (BR-DPI) e cerca de 90% dos casos de pneumonia intersticial descamativa não são de natureza idiopática, e sim relacionados com tabagismo, essas doenças são discutidas com detalhes no Capítulo 23.

O diagnóstico definitivo das pneumonias intersticiais idiopáticas requer a interação dinâmica entre pneumologistas, radiologistas e patologistas para determinar o diagnóstico clinicorradiológico da PII e de seu subtipo específico. A tomografia computadorizada de alta resolução (TCAR) do tórax desempenha papel essencial no diagnóstico inicial e seguimento desses pacientes.

■ 1. Fibrose Pulmonar Idiopática (FPI)

I. INTRODUÇÃO

Generalidades

- A fibrose pulmonar idiopática (FPI) representa uma pneumonia intersticial crônica fibrosante sem etiologia definida que se caracteriza pelo padrão histopatológico e tomográfico de pneumonia intersticial usual (PIU).
- A pneumonia intersticial usual é uma anormalidade histológica, um padrão de reação pulmonar à injúria que pode ocor-

rer em pacientes com exposição a asbesto, drogas (p. ex., bleomicina), doença do colágeno (p. ex., artrite reumatoide) e pneumonite de hipersensibilidade. Somente quando nenhuma etiologia é encontrada depois de uma avaliação clínica detalhada considera-se o paciente como tendo fibrose pulmonar idiopática.

- A FPI é a mais comum das pneumonias intersticiais idiopáticas, representando cerca de 50% a 60% dos casos. A maioria dos pacientes têm mais de 50 anos de idade, sendo a idade média de apresentação de 66 anos (Tabela 22-1). A FPI é mais comum em homens do que mulheres e mais comum em fumantes ou ex-fumantes. Apresenta mau prognóstico, com sobrevida média de 2,5 a 4 anos depois do diagnóstico. A maioria dos pacientes mostra progressão gradativa dos sintomas.
- Alguns pacientes com FPI podem apresentar rápida deterioração da doença na ausência de fatores precipitantes, denominada de exacerbação aguda. A exacerbação aguda da fibrose pulmonar idiopática é geralmente fatal e caracteriza-se na histologia pela presença de lesão pulmonar aguda (dano alveolar difuso ou, menos comumente, pneumonia em organização aguda) superposta ao padrão de pneumonia intersticial usual.

Achados Clínicos e Laboratoriais

Os sintomas típicos consistem em tosse seca e dispneia progressiva. O exame físico revela baqueteamento digital em 25% a 50% dos casos e estertores crepitantes inspiratórios tardios (também chamados de ruídos de velcro). Os testes de função pulmonar mostram padrão restritivo com redução dos volumes pulmonares (capacidade pulmonar total e capacidade vital) e diminuição da troca gasosa (difusão de monóxido de carbono DLCO) .

Complicações frequentes em pacientes com FPI incluem hipertensão pulmonar, insuficiência respiratória, exacerbação aguda e, em cerca de 10% dos pacientes, carcinoma pulmonar.

Achados Histológicos

A pneumonia intersticial usual é caracterizada histologicamente por um padrão heterogêneo com focos de pulmão normal, inflamação intersticial, proliferação fibroblástica, fibrose intersticial e faveolamento (heterogeneidade espacial). As anormalidades histológicas representam diferentes estágios na evolução da fibrose, uma combinação de lesões antigas e ativas denominada heterogeneidade temporal. Um achado típico é a presença de focos de fibroblastos, i. e., agregados de fibroblastos proliferantes e miofibroblastos que representam zonas microscópicas de injúria pulmonar aguda adjacentes a áreas com fibrose crônica. A fibrose e o faveolamento envolvem predominantemente as regiões pulmonares subpleurais e basais (Fig. 22-1).

II. ACHADOS DE IMAGEM

Radiografia de Tórax

- Opacidades lineares irregulares bilaterais que formam um padrão reticular são identificadas na maioria dos pacientes (Figs. 22-2 e 22-3). Essas opacidades podem ser difusas, mas em 50% a 80% dos casos envolvem predominante ou exclusivamente as regiões pulmonares inferiores.

TABELA 22-1. Pneumonias Intersticiais Idiopáticas: Achados Clínicos e da TCAR

	Fibrose pulmonar idiopática	*Pneumonia intersticial não específica*	*Pneumonia em organização criptogenética*	*Pneumonia intersticial aguda*
Achados clínicos				
Idade média Variação (anos)	66 (40-80)	52 (9-78)	58 (15-87)	59 (7-83)
Duração dos sintomas	6 meses-2 anos	3-24 meses	1-6 meses	Dias ou semanas
Mortalidade em 5 anos	70%	10%	< 5%	60%
Achados na TCAR				
Reticulação	Geralmente predomina	Frequente, leve ou moderada	Incomum	Comum no estágio avançado
Vidro fosco	Leve ou ausente	Geralmente predomina	Comum	Comum
Consolidação	Incomum	Comum; geralmente leve	Tipicamente predomina	Comum principalmente nas regiões pendentes
Faveolamento	Geralmente presente	Incomum	Ausente	Nos estágios avançados
Distribuição predominante	Periférica e basal	Geralmente basal	Peribrônquica, periférica, perilobular	Difusa

Nota: Adaptado da referência Silva CI, Müller NL. Idiopathic interstitial pneumonias. J Thorac Imaging 2009;24:260-73.

- O padrão reticular é inicialmente fino. Com a progressão da fibrose, o padrão reticular fica mais grosseiro e, em pacientes com fibrose avançada, pode-se muitas vezes identificar o faveolamento na radiografia (Fig. 22-3).
- A FPI resulta em perda progressiva do volume pulmonar (Fig. 22-3). Deve-se ressaltar, no entanto, que em pacientes fumantes o volume pulmonar pode ser normal ou aumentado mesmo na presença de fibrose avançada.

Tomografia Computadorizada de Alta Resolução

- Manifestações típicas do padrão de pneumonia intersticial usual na TCAR consistem em linhas intralobulares e espessamento irregular de septos interlobulares, resultando em padrão reticular (reticulado), distorção da arquitetura pulmonar, bronquiectasia, bronquiolectasia de tração e faveolamento (Figs. 22-4 e 22-5).
- Os cistos de faveolamento geralmente medem de 2 a 20 mm de diâmetro, tipicamente parecem compartilhar paredes na TCAR e geralmente manifestam-se como uma ou mais camadas de cistos imediatamente adjacentes à pleura (Fig. 22-5). Faveolamento deve ser distinguido de bronquiolectasia de tração, que pode ter aparência similar, mas tipicamente está localizada a vários milímetros ou um pouco mais distante da pleura. Na bronquiolectasia de tração também é possível acompanhar, nas imagens sequenciais, sua forma tubular.
- O padrão reticular e o faveolamento podem envolver todos os lobos, mas em 70% a 95% dos casos predominam nas regiões subpleurais e basais.
- Opacidades com atenuação em vidro fosco estão muitas vezes presentes, mas são de pouca extensão, exceto em pacientes com exacerbação aguda ou outra complicação, como pneumonia. Opacidades em vidro fosco podem representar



FIGURA 22-1. Pneumonia intersticial usual. Fotografia de espécime pulmonar demonstrando envolvimento predominante da fibrose e dos cistos de faveolamento (setas) nas regiões subpleurais. (Cortesia de Dr. John English, Departamento de Patologia, Vancouver General Hospital, Canadá.)

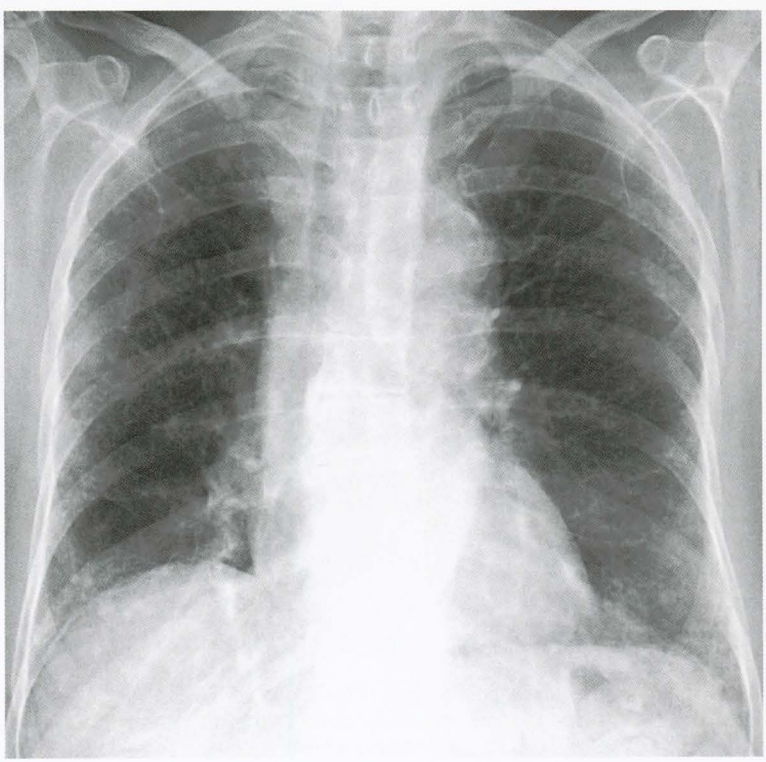

FIGURA 22-2. Fibrose pulmonar idiopática. Radiografia de tórax em PA mostra padrão reticular com predomínio periférico e basal.

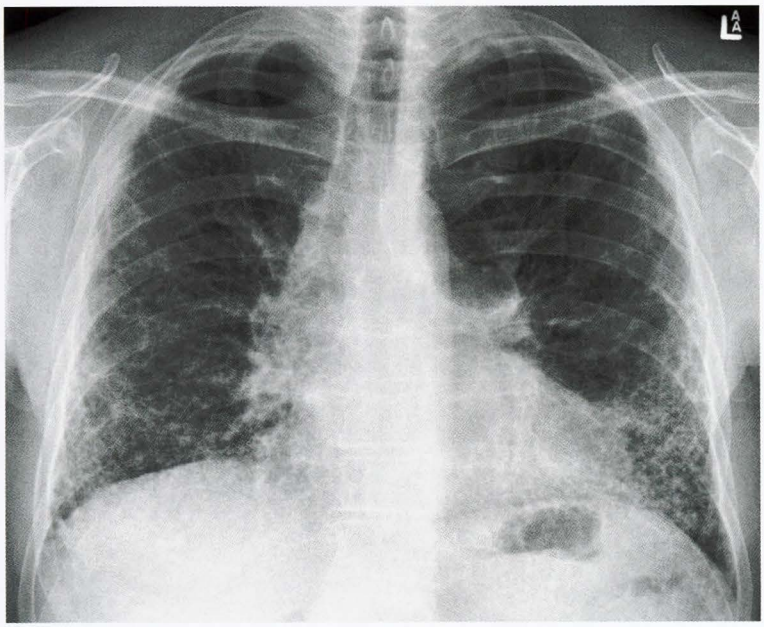

FIGURA 22-3. Fibrose pulmonar idiopática. Radiografia de tórax em PA mostra padrão reticular grosseiro associado a imagens anelares (faveolamento) com predomínio basal. Nota-se também diminuição do volume pulmonar.

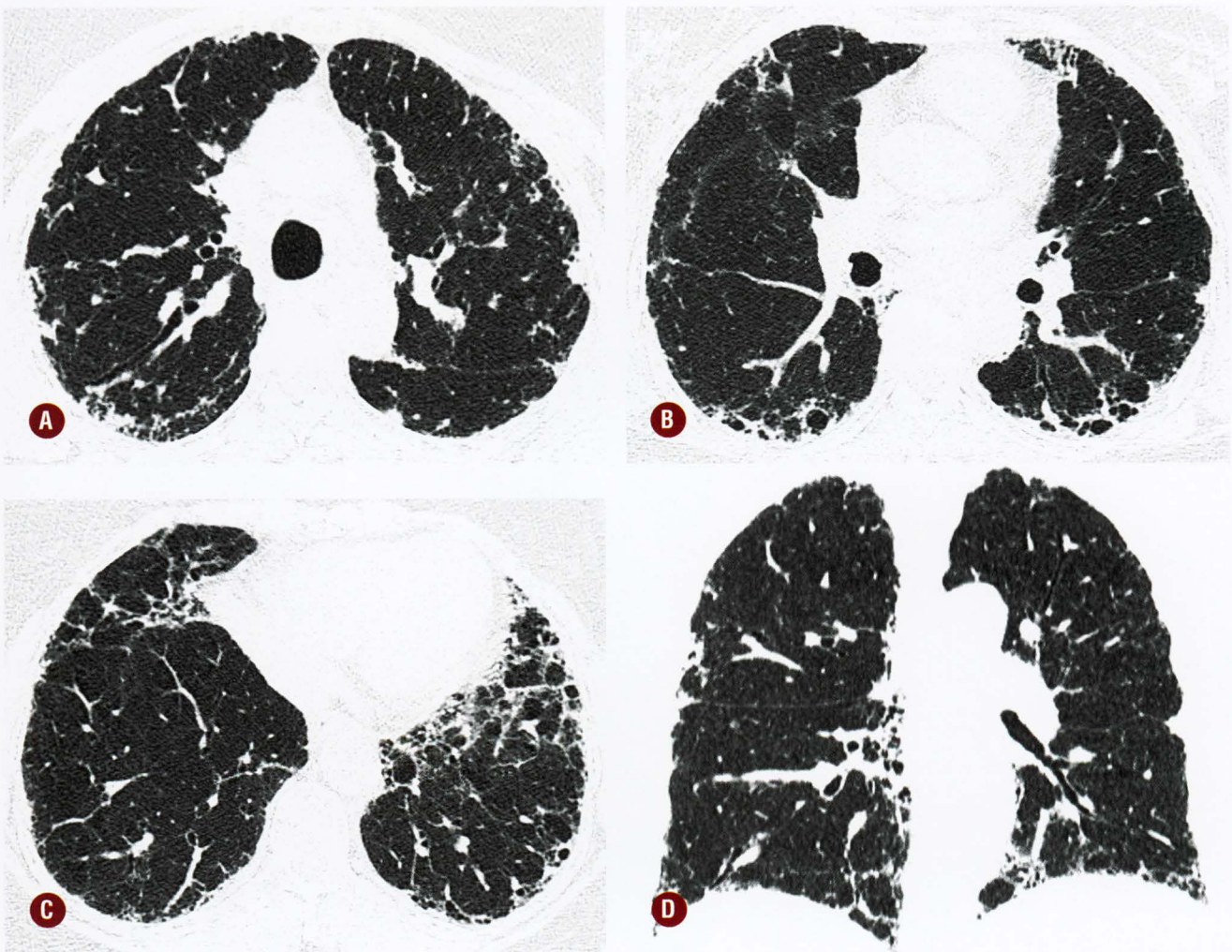

FIGURA 22-4. Fibrose pulmonar idiopática. Imagens axiais de TCAR ao nível das regiões pulmonares superiores **(A)**, médias **(B)** e inferiores **(C)** e reformatação coronal **(D)** demonstram achados clássicos da pneumonia intersticial usual caracterizados por padrão reticular com predomínio nas regiões subpleurais e basais associado a bronquiectasia e bronquiolectasias de tração e mínimo faveolamento.

inflamação potencialmente reversível, presença de fibrose ou faveolamento microscópico abaixo da resolução da TCAR, ou áreas de faveolamento preenchidas por secreções.

- A extensão das áreas com padrão reticular e faveolamento é geralmente maior que a extensão das áreas de vidro fosco.
- Ossificação pulmonar periférica ocorre nas áreas de fibrose em cerca de 7% dos pacientes (Fig. 22-6).
- Como a FPI é mais comum em fumantes e ex-fumantes, a TCAR pode demonstrar enfisema geralmente com predomínio nos lobos superiores. Pacientes com enfisema e FPI podem ter volume pulmonar normal ou aumentado e tipicamente têm redução importante da DLCO.
- Áreas lobulares de atenuação pulmonar e vascularização reduzidas de pouca extensão, com aprisionamento aéreo na expiração e predomínio nos lobos inferiores, podem ocorrer em pacientes fumantes ou com fibrose peribronquiolar.
- Linfonodomegalia mediastinal acometendo uma ou duas estações de linfonodos e medindo até 1,5 cm é um achado comum em pacientes com fibrose pulmonar idiopática.
- Dilatação do tronco da artéria pulmonar (diâmetro acima de 3 cm ou maior que a aorta ao mesmo nível) na fase avançada da doença. Deve-se salientar, todavia, que o diâmetro da artéria pulmonar mostra pouca correlação com a presença ou com a ausência de hipertensão pulmonar em pacientes com fibrose pulmonar idiopática.
- Nódulo ou massa pulmonar pode corresponder a processo infeccioso ou carcinoma de pulmão, que ocorre eventualmente em cerca de 10% dos pacientes com FPI (Fig. 22-7).

Recomendações e Papel dos Métodos de Imagem

- A radiografia de tórax é geralmente o primeiro método de imagem usado na avaliação de pacientes com suspeita de fibrose pulmonar. Embora a radiografia tenha papel importante na identificação de sinais de fibrose pulmonar, seu valor é bastante limitado no que se refere ao diagnóstico diferencial. A TCAR, portanto, é recomendada na avaliação de rotina desses pacientes. O maior valor e a utilidade clínica da TCAR estão no diagnóstico da fibrose pulmonar idiopática e no diagnóstico diferencial da FPI com as outras pneumonias intersticiais, sejam elas idiopáticas ou não.
- Considera-se atualmente que o diagnóstico de FPI pode ser feito com confiança em cerca de 50% a 70% dos casos baseado nos achados clínicos e da TCAR. O diagnóstico com segurança de FPI na TCAR requer a presença dos três

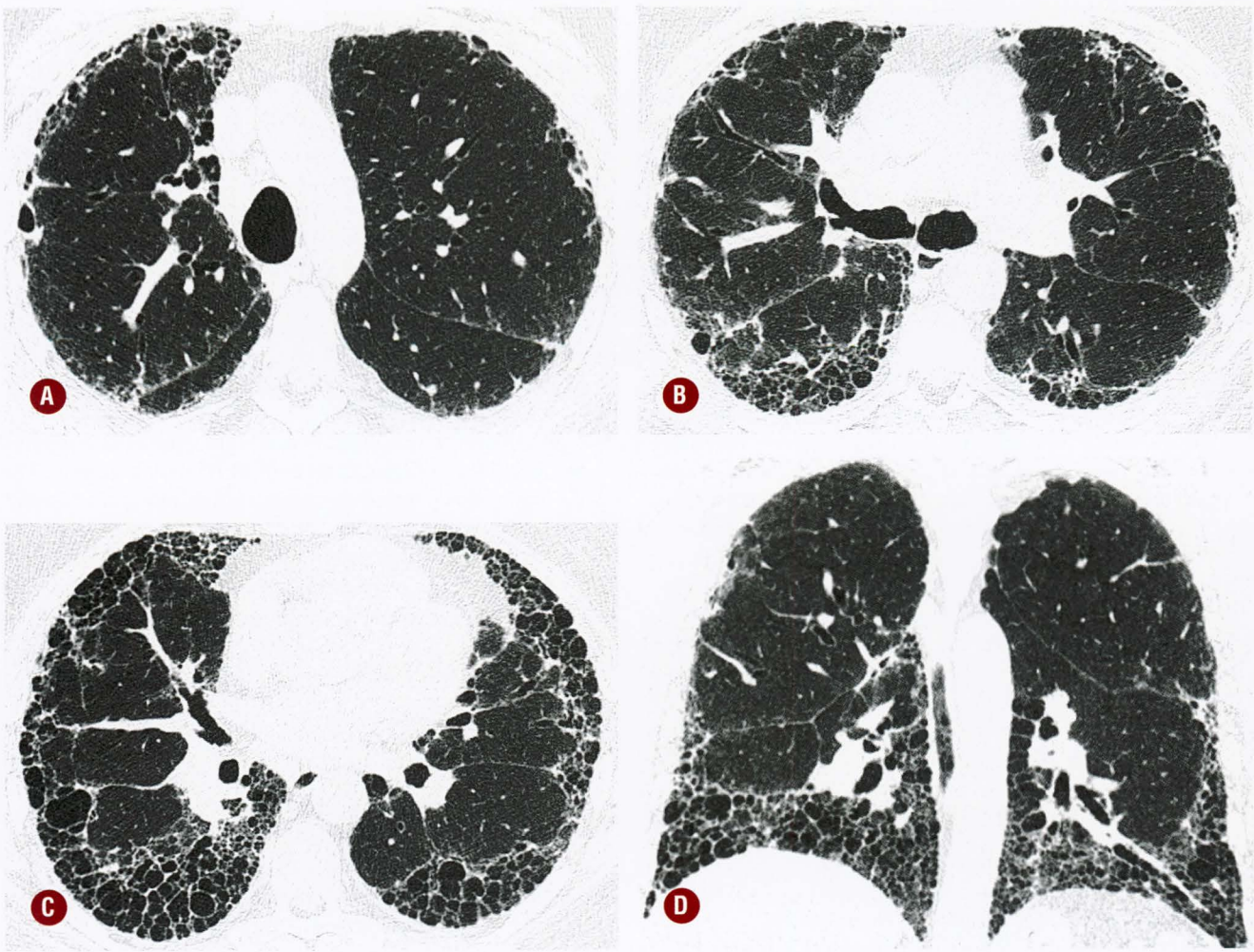

FIGURA 22-5. Fibrose pulmonar idiopática. Imagens de TCAR ao nível das regiões pulmonares superiores **(A)**, médias **(B)** e inferiores **(C)** e reformatação coronal **(D)** demonstram extenso faveolamento nas regiões subpleurais e basais.

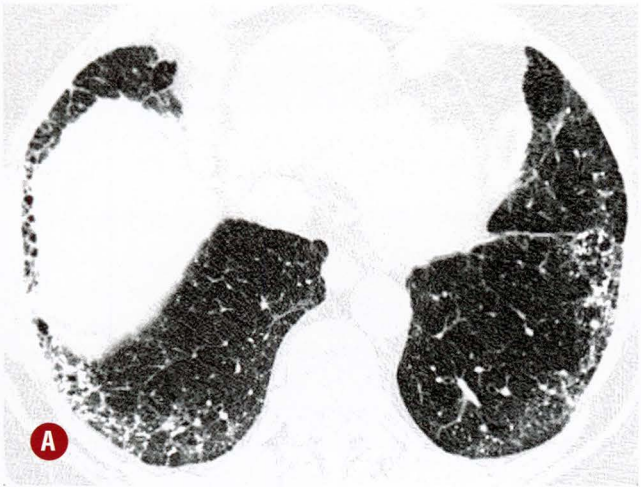

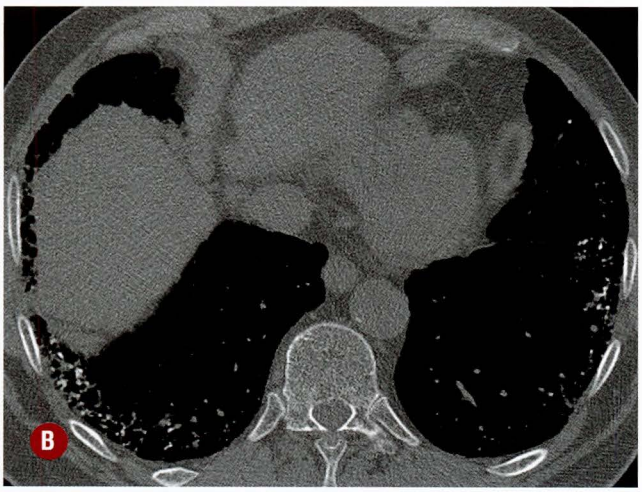

FIGURA 22-6. Fibrose pulmonar idiopática com ossificação pulmonar. **A**, TCAR demonstra padrão reticular e pequenos nódulos subpleurais. **B**, TCAR com janela de mediastino mostra calcificação dos nódulos.

critérios seguintes: padrão reticular com predominância periférica e basal, faveolamento com predomínio periférico e basal e ausência de achados atípicos (p. ex., nódulos centrolobulares e peribroncovasculares, consolidação extensa ou opacidades difusas em vidro fosco). Quando só o primeiro e o terceiro critério estão presentes, isto é, quando não há faveolamento visível na TCAR, os achados podem ser interpretados somente como "provavelmente PIU/FPI".

- Quando a TCAR não permite um diagnóstico com certeza ou quando os achados clínicos são atípicos ou sugerem possível exposição a antígenos sugerindo a possibilidade de pneumonite de hipersensibilidade, a biópsia cirúrgica pode ser realizada para confirmar o diagnóstico.

III. DIAGNÓSTICO DIFERENCIAL PRINCIPAL

- Asbestose (geralmente existe história de exposição ao asbesto e placas pleurais podem ser identificadas na TCAR).
- Pneumonia intersticial não específica idiopática.
- Pneumonia intersticial associada a doença do colágeno.
- Reação pulmonar medicamentosa.
- Pneumonite de hipersensibilidade crônica.

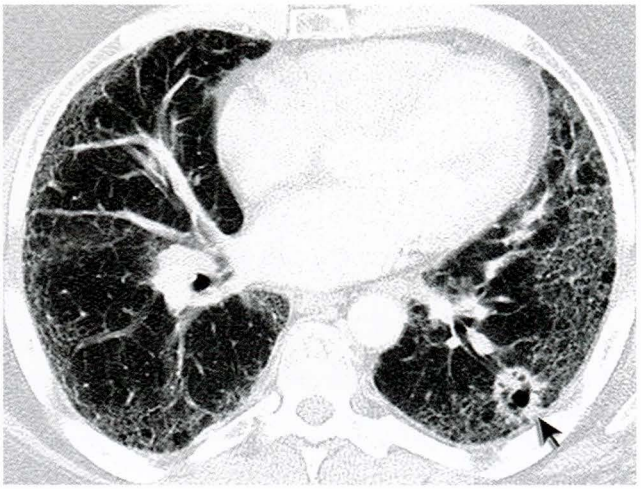

FIGURA 22-7. Carcinoma de pulmão em paciente com fibrose pulmonar idiopática. Imagem de TC de tórax demonstra nódulo espiculado (seta) com pseudocavidades no lobo inferior esquerdo e achados de fibrose intersticial bilaterais, caracterizados por extenso reticulado subpleural associado a bronquiolectasias de tração e sinais de mínimo enfisema parasseptal.

■ 1.1. Exacerbação Aguda da Fibrose Pulmonar Idiopática

I. INTRODUÇÃO

- Na maioria dos pacientes com FPI, as TCARs seriadas mostram pequenas mudanças nos primeiros seis meses após o diagnóstico e aumento progressivo da reticulação e do faveolamento um ano ou mais após o diagnóstico. Alguns pacientes, no entanto, desenvolvem exacerbação aguda, e muitas vezes fatal, na ausência de fatores precipitantes.
- O diagnóstico clínico é baseado na presença de deterioração rápida (30 dias ou menos), novas opacidades na radiografia ou TCAR (tipicamente vidro fosco e consolidação) e ausência de infecção demonstrável, insuficiência cardíaca congestiva ou outra etiologia.
- A prevalência de exacerbação aguda em vários estudos varia de 9,6% (11 de 147 pacientes com FPI) em dois anos a 57% (32 de 56) dos pacientes em três anos; a mortalidade varia entre 53% e 78%.
- Os achados histológicos de exacerbação aguda consistem em dano alveolar difuso ou extensa pneumonia em organização sobreposta ao padrão de pneumonia intersticial usual.

II. ACHADOS DE IMAGEM

Radiografia de Tórax

- Opacidades mal definidas ou consolidação extensas sobrepostas ao padrão reticular (Fig. 22-8).

Tomografia Computadorizada de Alta Resolução

- Os achados característicos incluem opacidades com atenuação em vidro fosco extensas (podem ser difusas, multifocais ou, ocasionalmente, periféricas) (Fig. 22-9) e áreas de consolidação com predomínio nas regiões pendentes.
- Padrão reticular, distorção da arquitetura pulmonar, bronquiectasia e bronquiolectasia de tração, e faveolamento com

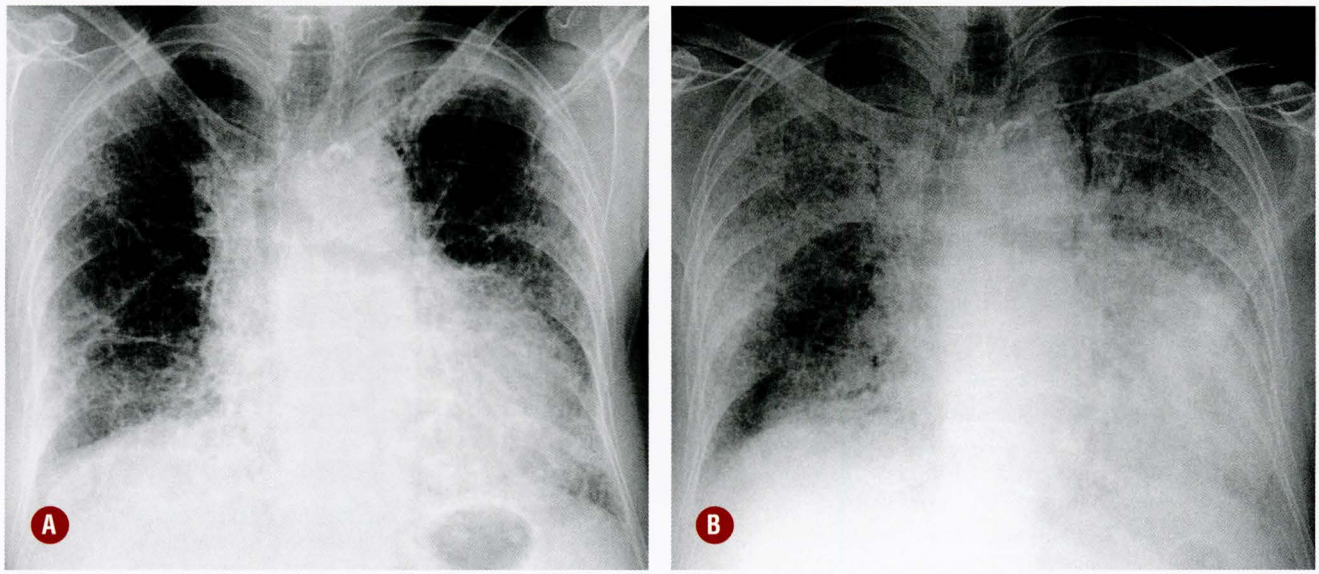

FIGURA 22-8. Exacerbação aguda da fibrose pulmonar idiopática. A, Radiografia de tórax em PA mostra padrão reticular grosseiro com predomínio periférico e basal e diminuição do volume pulmonar. **B,** Radiografia de tórax na fase de exacerbação aguda demonstra opacificação difusa do parênquima pulmonar com áreas de consolidação sobrepostas ao padrão reticular.

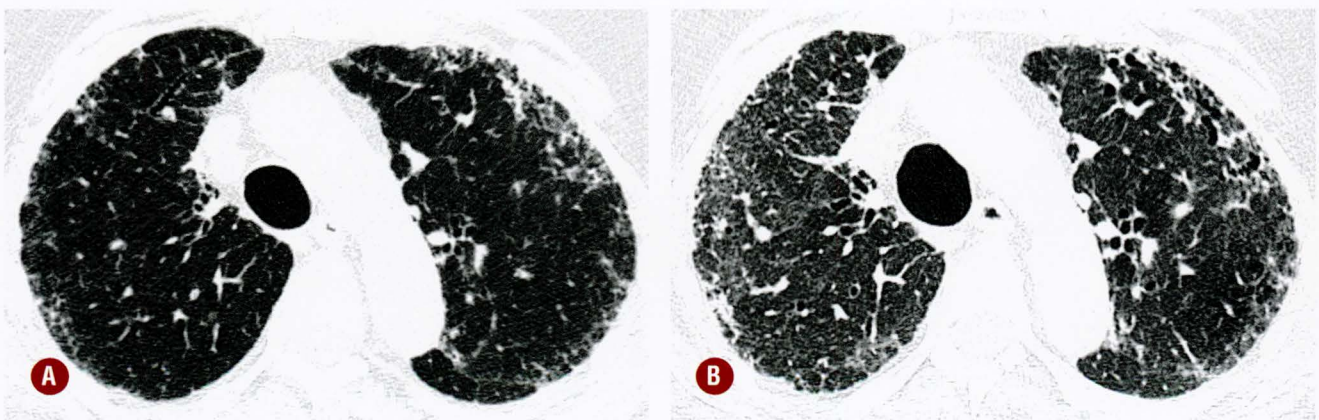

FIGURA 22-9. Exacerbação aguda da fibrose pulmonar idiopática. A, TCAR mostra padrão reticular subpleural e bronquiolectasias de tração. **B,** TCAR durante exacerbação aguda demonstra extensas opacidades em vidro fosco bilaterais, sobrepostas ao padrão reticular.

predomínio nas regiões periféricas e basais costumam estar presentes e são relacionados à doença de base (Fig. 22-9).

III. DIAGNÓSTICO DIFERENCIAL PRINCIPAL

- O diagnóstico diferencial principal da exacerbação aguda na TCAR em pacientes com diagnóstico de FPI e deterioração clínica aguda é a infecção por patógenos oportunistas, principalmente *Pneumocystis jiroveci*.

■ 2. Pneumonia Intersticial Não Específica

I. INTRODUÇÃO

Generalidades

- A pneumonia intersticial não específica (PINE) é um padrão histológico caracterizado por infiltração homogênea e consequente expansão das paredes alveolares por inflamação e/ou fibrose.
- Pode ser classificada como sendo do tipo celular (presença exclusiva do componente inflamatório), fibrótica (predomínio do componente fibrótico) ou mista.
- A PINE pode ser idiopática ou, mais comumente, ocorrer como padrão histológico de manifestação pulmonar das doenças do colágeno (principalmente esclerodermia), da pneumonite de hipersensibilidade, reação pulmonar a várias medicações, ou como complicação de dano alveolar difuso. A PINE idiopática representa cerca de 14% a 35% das pneumonias intersticiais idiopáticas.
- Distinção entre PINE e fibrose pulmonar idiopática é importante porque a primeira tem melhor prognóstico, com sobrevida de 5 anos em aproximadamente 80% dos pacientes em comparação com cerca de 30% daqueles com FPI. O prognóstico da PINE é influenciado pelo componente

histológico predominante (inflamatório ou fibrótico), sendo pior nos pacientes com padrão fibrótico.
- Semelhante à fibrose pulmonar idiopática, alguns pacientes com PINE desenvolvem exacerbação aguda da doença que apresenta mau prognóstico na maioria dos pacientes.

Achados Clínicos e Laboratoriais

Os sintomas são semelhantes aos da FPI e consistem em tosse seca e dispneia progressiva. A duração média dos sintomas antes do diagnóstico é de sete meses, mas varia de um mês a 10 anos. A idade média de apresentação da PINE é de cerca de 50 anos, todavia a doença pode ser encontrada em várias faixas etárias, podendo acometer pacientes entre 9 e 78 anos de idade. Aproximadamente dois terços dos pacientes são mulheres e 70%, não fumantes. O exame físico revela estertores crepitantes inspiratórios tardios (também chamados de ruídos de velcro). Os testes de função pulmonar mostram padrão restritivo com redução dos volumes pulmonares (capacidade pulmonar total e capacidade vital) e diminuição da troca gasosa (DLCO) .

Achados Histológicos

A PINE é caracterizada na histologia por um padrão relativamente homogêneo em que as anormalidades parecem apresentar o mesmo estágio na evolução da doença, ao contrário da heterogeneidade típica da pneumonia intersticial usual. Os achados histológicos podem consistir em um processo predominantemente ou exclusivamente inflamatório (PINE celular), misto, ou predominantemente fibrótico (PINE fibrótico). Na PINE celular as paredes alveolares estão espessadas por um infiltrado de linfócitos e células plasmáticas, enquanto na PINE fibrótica o espessamento é devido ao acúmulo de colágeno (Fig. 22-10). Faveolamento é raro nas fases iniciais da doença. A presença de fibrose é associada a pior prognóstico. Pacientes com componente inflamatório puro (PINE celular) têm um ótimo prognóstico e, raramente, este subtipo de PINE está associado a mortalidade. Já para a PINE fibrótica a sobrevida mediana dos pacientes pode variar de 6 a 14 anos.

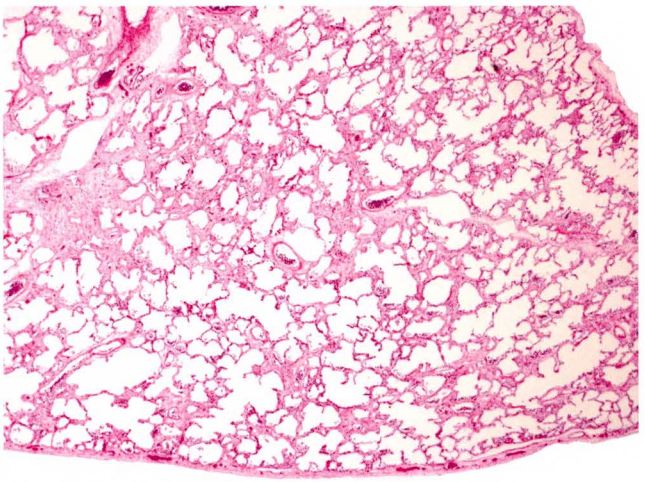

FIGURA 22-10. Pneumonia intersticial não específica (PINE). Corte histológico corado por H&E demonstra achados de PINE fibrótica. (Cortesia de Dr. John English, Departamento de Patologia, Vancouver General Hospital, Canadá.)

II. ACHADOS DE IMAGEM

Radiografia de Tórax

- Padrão reticular e/ou opacidades mal definidas envolvendo predominantemente as regiões pulmonares inferiores (Fig. 22-11).
- Consolidação pode ser vista em alguns casos.
- A radiografia de tórax é normal em cerca de 10% dos casos.

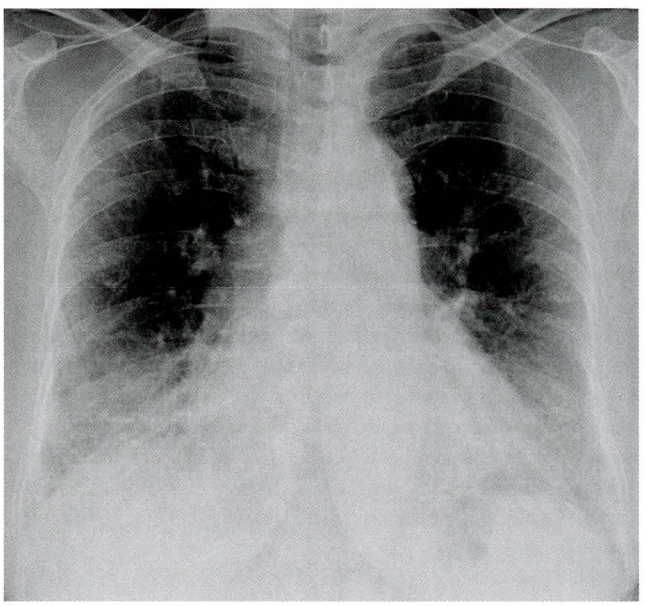

FIGURA 22-11. Pneumonia intersticial não específica. Radiografia de tórax em PA mostra opacidades mal definidas bilaterais, principalmente nas regiões pulmonares inferiores.

Tomografia Computadorizada de Alta Resolução

- Opacidades com atenuação em vidro fosco tende a ser o padrão predominante nas fases iniciais da doença (Fig. 22-12). Consolidação sobreposta ao vidro fosco pode ser vista em alguns pacientes (Fig. 22-13). Em alguns casos as áreas de consolidação representam focos concomitantes de pneumonia em organização.
- Opacidades intralobulares e espessamento irregular de septos interlobulares resultando em padrão reticular, geralmente sobreposto ao padrão de atenuação em vidro fosco (Fig. 22-14).
- Bronquiectasias e bronquiolectasias de tração (Figs. 22-13 e 22-14).
- Predomínio das anormalidades nas regiões basais na maioria dos casos, com perda de volume dos lobos inferiores; predomínio periférico pode ser encontrado em cerca de 40% dos casos.
- Menor comprometimento do parênquima pulmonar adjacente à superfície pleural (até 1 cm) nas regiões dorsais dos lobos inferiores (*subpleural sparing*) em 20% a 60% dos casos (Figs. 22-13 e 22-14).
- Faveolamento ausente ou envolvendo menos de 10% do parênquima.
- Linfonodomegalia mediastinal acometendo uma ou duas estações de linfonodos e medindo até 1,5 cm é um achado comum.

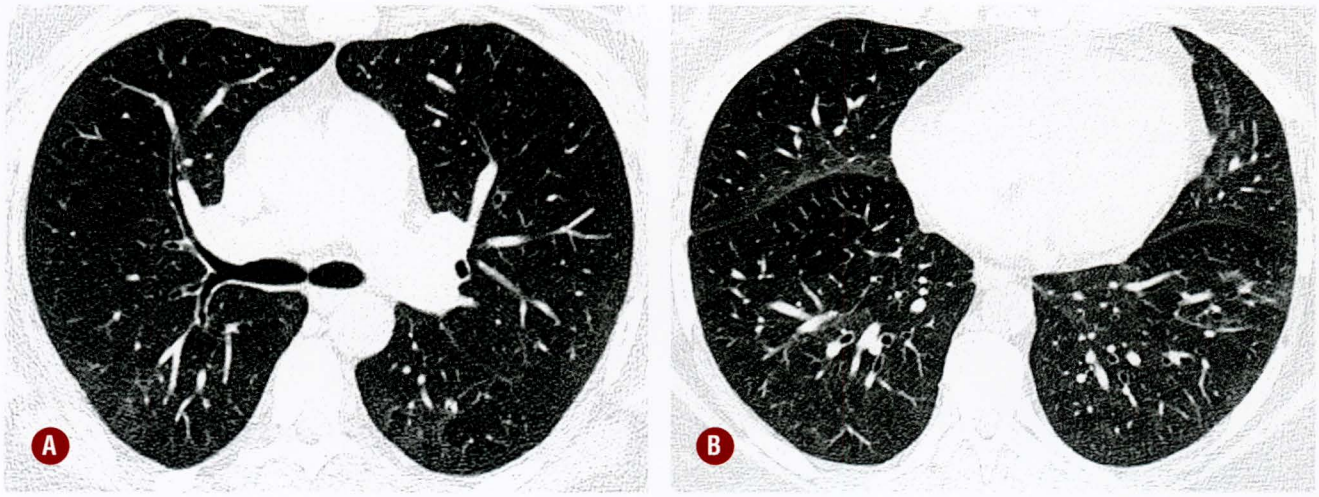

FIGURA 22-12. Pneumonia intersticial não específica (tipo histológico celular). Imagens axiais de TCAR **(A, B)** mostram opacidades em vidro fosco bilaterais que predominam nas regiões pulmonares posteriores. Não há sinais de distorção da arquitetura pulmonar.



FIGURA 22-13. Pneumonia intersticial não específica (fibrótica). TCAR mostra padrão reticular e bronquiectasias de tração sobrepostos a extensas opacidades em vidro fosco e áreas de consolidação bilateralmente. Note menor envolvimento das regiões subpleurais dorsais (*subpleural sparing*, setas).

- Pacientes que apresentam apenas opacidades em vidro fosco na TCAR tipicamente têm PINE celular. Pacientes com opacidades em vidro fosco, reticulação e bronquiectasia de tração podem ter PINE com padrão histológico misto (celular ou fibrótico) ou puramente fibrótico.
- É importante notar que o padrão de PINE pode mudar com o tempo e eventualmente se tornar semelhante ao padrão da pneumonia intersticial usual (PIU) na TCAR. Silva e colaboradores, avaliaram a mudança de padrão na TCAR em 23 pacientes com PINE e 25 com PIU com seguimento entre três e 13 anos. Nos exames de seguimento, os pacientes com PINE demonstraram diminuição da extensão das opacidades em vidro fosco, aumento da reticulação e da distribuição periférica. Na apresentação inicial dos pacientes, os achados da TCAR foram interpretados como sugestivos de PINE em 18 de 23 pacientes com PINE e indeterminados ou sugestivos de PIU em cinco. Em cinco (28%) de 18 pacientes com achados iniciais sugestivos de PINE, a TCAR obtida três a 13 anos depois foi interpretada como mais sugestiva de PIU.

III. DIAGNÓSTICO DIFERENCIAL PRINCIPAL

- PINE relacionada com doença do colágeno, reação pulmonar medicamentosa, ou pneumonite de hipersensibilidade.
- Fibrose pulmonar idiopática.
- Pneumonite de hipersensibilidade.

Recomendações

- Assim como na FPI, apesar de a radiografia de tórax ser geralmente o primeiro método de imagem usado na avaliação de pacientes com suspeita de PINE, a TCAR é o método mais sensível e específico para avaliação de pacientes com doença intersticial.

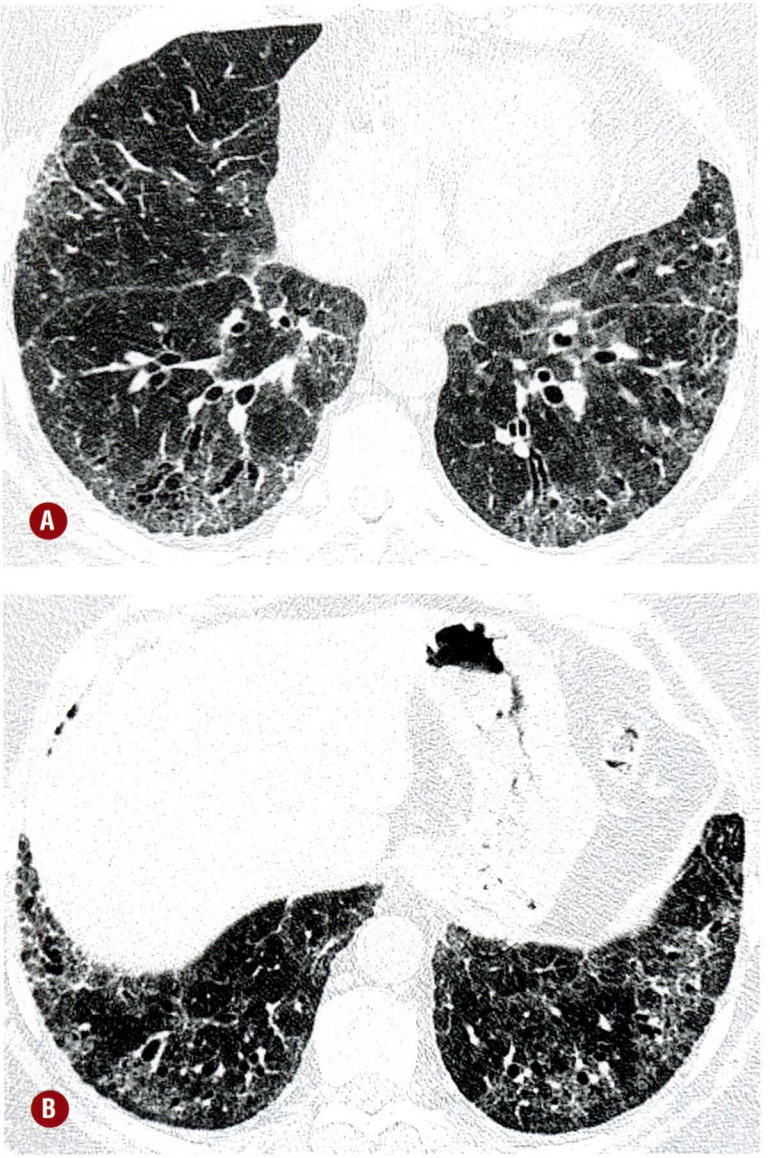

FIGURA 22-14. Pneumonia intersticial não específica (fibrótica). Imagens axiais de TCAR **(A, B)** demonstram padrão reticular e bronquiectasias de tração sobrepostos a extensas opacidades em vidro fosco bilateralmente. Note menor envolvimento das regiões subpleurais dorsais (*subpleural sparing*).

III. DIAGNÓSTICO DIFERENCIAL PRINCIPAL

- Achados que favorecem o padrão de PINE na TCAR incluem predominância de opacidades em vidro fosco, reticulado (superposto às opacidades em vidro fosco), maior extensão das anormalidades nos lobos inferiores, ausência de faveolamento, ausência de nódulos centrolobulares ou de aprisionamento aéreo e menor comprometimento do parênquima pulmonar adjacente à superfície pleural nas regiões dorsais dos lobos inferiores (*subpleural sparing*).
- As manifestações da PINE na TCAR, no entanto, são frequentemente semelhantes a várias doenças intersticiais, principalmente fibrose intersticial idiopática, pneumonite de hipersensibilidade e pneumonia intersticial descamativa. Além disso, um padrão de PINE, embora possa ser idiopático, deve sugerir uma doença de base, mais comumente doença do colágeno, reação pulmonar medicamentosa, ou pneumonite de hipersensibilidade. Diante do exposto, o diagnóstico de PINE geralmente requer biópsia cirúrgica e correlação dos achados clínicos, radiológicos e histológicos.

■ 2.1. Exacerbação Aguda da Pneumonia Intersticial Não Específica

Generalidades

- Os pacientes com PINE, da mesma forma que aqueles com FPI, podem desenvolver deterioração aguda dos sintomas devido a infecção, embolismo pulmonar, pneumotórax ou insuficiência cardíaca. No entanto, ocasionalmente nenhuma etiologia é encontrada e esses episódios são então chamados de exacerbação aguda de PINE.
- A exacerbação aguda de PINE é menos frequente que a exacerbação aguda de FPI, tendo sido descrita em um pequeno número de pacientes.
- Os achados histológicos consistem em dano alveolar difuso ou pneumonia em organização sobreposta num padrão de PINE.

Achados de Imagem

- A radiografia de tórax ou a TCAR demonstram novas opacidades em vidro fosco e/ou áreas de consolidação sobrepostas a reticulação.

Diagnóstico Diferencial Principal

- O diagnóstico diferencial inclui progressão da doença, infecção oportunista (principalmente por *P. jiroveci*) e reação pulmonar medicamentosa.

■ 3. Pneumonia em Organização Criptogenética

I. INTRODUÇÃO

Generalidades

- A pneumonia em organização, também conhecida como *bronquiolite obliterante com pneumonia em organização (BOOP)*, é caracterizada na histologia pela presença de pólipos de tecido de granulação dentro dos ductos alveolares e alvéolos adjacentes, associados a um infiltrado inflamatório crônico nos espaços alveolares e no interstício.
- A pneumonia em organização é um padrão comum de resposta à injúria pulmonar, sendo encontrada mais comumente em associação a processos infecciosos, doenças do colágeno, reações pulmonares medicamentosas, pneumonite de hipersensibilidade, aspiração e radiação. Assim, apenas quando uma etiologia definida não é identificada, a pneumonia em organização é denominada de *pneumonia em organização criptogenética (POC)*, ou também BOOP idiopática. Embora o termo BOOP seja frequentemente utilizado, como os achados clínicos, funcionais e radiológicos são basicamente o resultado de uma pneumonia em organização, a classificação de consenso da American Thoracic Society e European Respiratory Society sugeriu que o termo *pneumonia em organização criptogenética* seja utilizado porque reflete com mais fidedignidade a real natureza da doença.
- A POC representa cerca de 12% dos casos das pneumonias intersticiais idiopáticas e tem ótimo prognóstico; a maioria dos pacientes responde ao tratamento com corticosteroides.

Achados Clínicos e Laboratoriais

A apresentação mais comum é tosse seca de dois a três meses de duração. Outros achados frequentes incluem febre baixa, fraqueza e dispneia. A apresentação clínica simula pneumonia adquirida na comunidade, só que os sintomas tendem a ser mais crônicos e não melhoram com antibióticos. A POC é igualmente comum em homens e mulheres e mais comum em não fumantes. A idade média de apresentação é 58 anos, mas varia de 15-87 anos. Testes de função pulmonar mostram um padrão restritivo com diminuição da capacidade pulmonar total e capacidade vital e distúrbio na troca gasosa com diminuição da capacidade de difusão de monóxido de carbono (DLCO).

Achados Histológicos

Pólipos de tecido de granulação nos ductos alveolares e alvéolos adjacentes, associados a um infiltrado inflamatório crônico nos espaços alveolares e no interstício com ou sem envolvimento dos bronquíolos respiratórios. A distribuição tende a ser esparsa e o tecido conjuntivo, da mesma idade. Geralmente há pequeno grau de inflamação intersticial com aumento dos macrófagos alveolares. Embora a pneumonia em organização criptogenética seja classificada como uma forma de pneumonia intersticial idiopática, as anormalidades são predominantemente intra-alveolares, resultando em consolidação.

II. ACHADOS DE IMAGEM

Radiografia de Tórax

- Áreas de consolidação esparsas ou confluentes, unilaterais ou bilaterais (Fig. 22-15).
- Pode ter uma distribuição difusa ou predomínio central ou periférico.
- Pode envolver todas as regiões pulmonares, mas tende a predominar nas regiões inferiores (Fig. 22-15).
- Pode haver ocasionalmente padrão reticular sobreposto.

Tomografia Computadorizada de Alta Resolução

- Áreas de consolidação unilaterais ou, mais frequentemente, bilaterais, com distribuição predominantemente peribrônquica e/ou periférica em 60% a 80% dos casos (Figs. 22-16 e 22-17). Tende a predominar nos lobos inferiores.
- Padrão perilobular, definido como opacidades poligonais espessas e irregulares na periferia do lóbulo pulmonar secundário, em cerca de 60% dos casos (Fig. 22-17).
- Espessamento e dilatação dos brônquios em pacientes com consolidação extensa.
- Opacidades em vidro fosco bilaterais e esparsas em aproximadamente 60% dos pacientes, geralmente em associação a áreas de consolidação.
- Padrão migratório das áreas de consolidação e das opacidades em vidro fosco, semelhante à pneumonia eosinofílica crônica, é incomum, mas pode ser encontrado.
- Achados menos comuns incluem nódulos centrolobulares, nódulos irregulares (Fig. 22-18) ou massas (formas pseudotumorais), áreas focais de opacidades em vidro fosco circun-

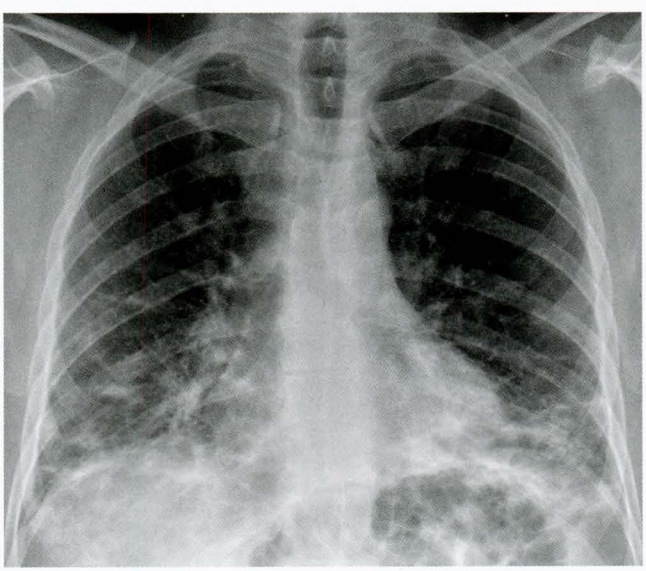

FIGURA 22-15. Pneumonia em organização criptogenética. Radiografia de tórax em PA demonstrando áreas esparsas de consolidação nas regiões pulmonares inferiores.

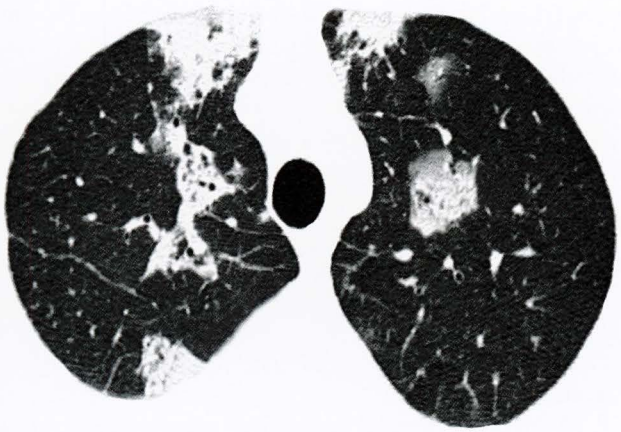

FIGURA 22-16. Pneumonia em organização criptogenética. Imagem de TCAR demonstra áreas focais de consolidação peribrônquicas e periféricas.

dadas por anel de consolidação completo ou parcial (sinal do halo invertido) em cerca de 20% dos casos (Fig. 22-19) e opacidades lineares irregulares (padrão reticular) esparsas em cerca de 10% a 20% dos casos.

- Achados extrapulmonares incluem derrames pleurais unilaterais ou bilaterais em 10% a 30% dos pacientes, linfonodomegalia hilar ou paratraqueal em 20% a 40% dos casos.

III. DIAGNÓSTICO DIFERENCIAL PRINCIPAL

- Os achados da POC na TCAR são relativamente não específicos, podendo ser vistos em várias doenças que cursam principalmente com consolidação, como infecção, pneumonia eosinofílica crônica, linfoma e hemorragia.
- Os achados da POC são também idênticos aos da pneumonia em organização secundária a várias causas, como infecção, doença do colágeno, reação pulmonar medicamentosa, pneumonite de hipersensibilidade, radiação ou neoplasia.

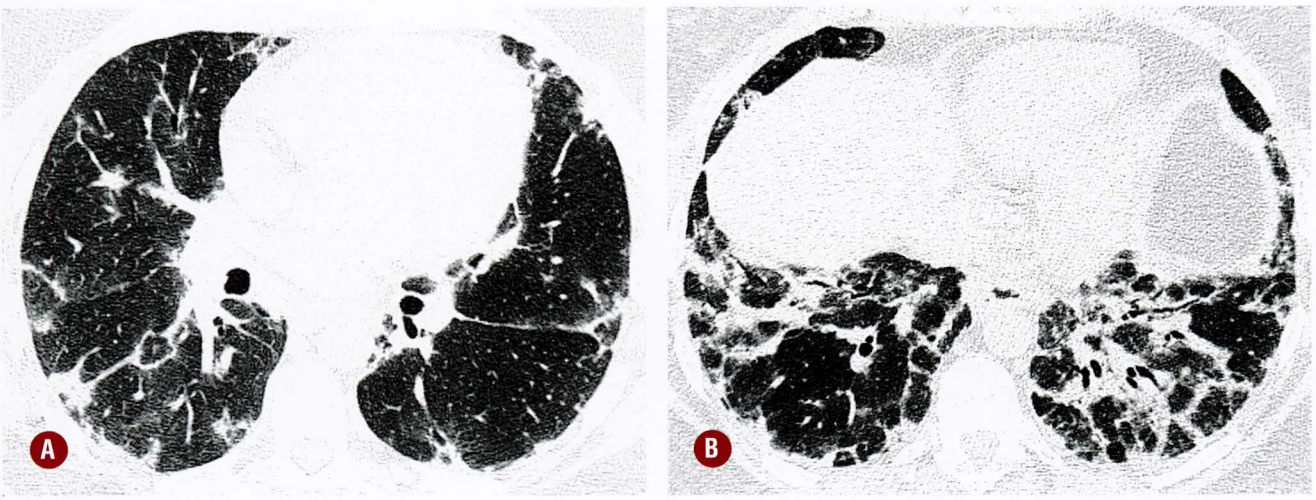

FIGURA 22-17. Pneumonia em organização criptogenética. A, Imagem de TCAR ao nível do brônquio intermédio mostra focos periféricos de consolidação. **B,** TCAR ao nível das bases pulmonares mostra consolidação periférica e peribrônquica e opacidades perilobulares.

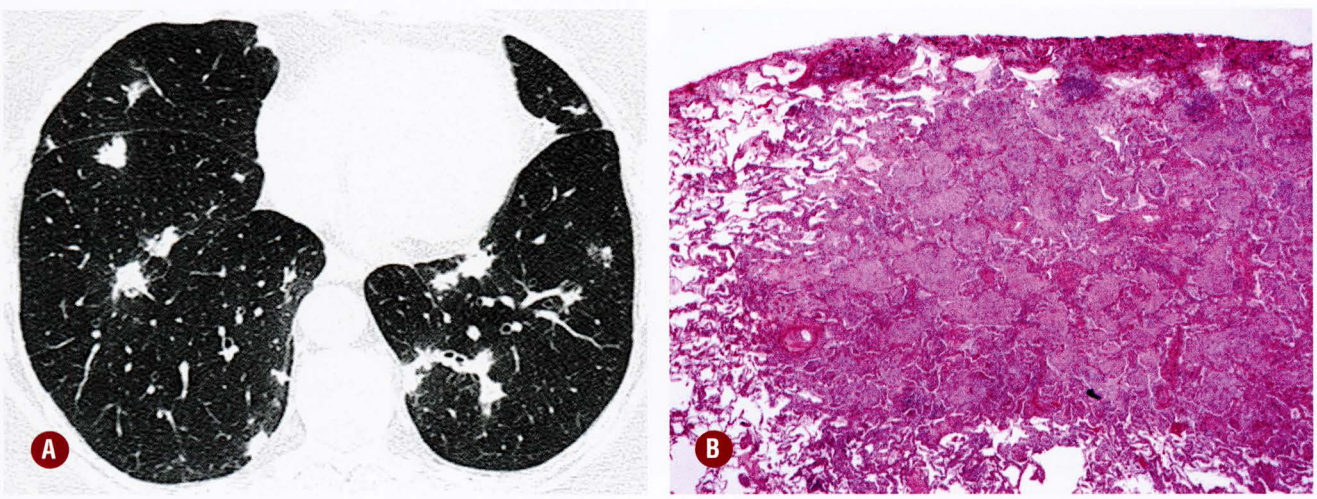

FIGURA 22-18. Pneumonia em organização criptogenética multinodular. A, Imagem de TCAR mostra múltiplos nódulos pulmonares irregulares. **B,** Corte histológico corado por H&E de um dos nódulos ressecados cirurgicamente demonstra achados típicos de pneumonia em organização.

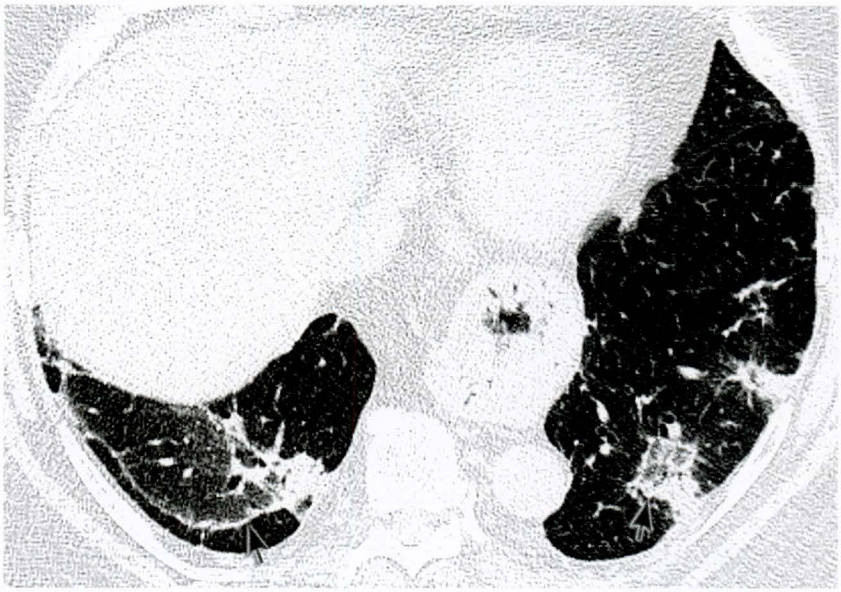

FIGURA 22-19. Pneumonia em organização criptogenética. Imagem de TCAR ao nível das bases pulmonares mostra focos de consolidação e áreas de vidro fosco circundadas por anel de consolidação completo ou parcial (sinal do halo invertido) (setas).

- O padrão de pneumonia em organização, todavia, geralmente pode ser distinguido com certa facilidade de outras doenças intersticiais crônicas como FPI e PINE. Em pacientes com manifestações clínicas e de TCAR consistentes com POC, o diagnóstico pode ser geralmente confirmado com biópsia transbrônquica demonstrando os achados característicos de pneumonia em organização e exclusão de outras causas de pneumonia em organização pela história clínica e testes laboratoriais.
- A distribuição periférica da POC na TCAR é semelhante à vista em pacientes com pneumonia eosinofílica crônica. O diagnóstico diferencial é baseado na história clínica de asma ou atopia presente em cerca de 50% dos pacientes com pneumonia eosinofílica e eosinofilia periférica presente na maioria dos casos.

■ 4. Pneumonia Intersticial Aguda

I. INTRODUÇÃO

Generalidades

A pneumonia intersticial aguda (PIA) é uma doença intersticial idiopática de início recente caracterizada pelo padrão histopatológico de dano alveolar difuso. Habitualmente acomete pacientes previamente hígidos. A PIA é uma doença rara de mau prognóstico em que os achados clínicos, radiológicos e histológicos são os mesmos que os encontrados na SARA, porém sem etiologia definida. A idade de apresentação varia de 7 a 83 anos, e a idade média de apresentação é de cerca de 59 anos. Não tem predileção de sexo ou associação a cigarro.

Achados Clínicos e Laboratoriais

Geralmente há um estado prodrômico associado a sintomas de infecção viral das vias aéreas superiores, seguido de tosse seca e dispneia rapidamente progressiva e falência respiratória. A maioria dos pacientes precisa de ventilação mecânica dentro de uma a duas semanas da apresentação. O prognóstico é ruim, com mortalidade acima de 50%. A maioria das mortes ocorre entre um e dois meses após a apresentação inicial do quadro clínico.

Achados Histológicos

Os achados histológicos são de dano alveolar difuso. A fase aguda exsudativa mostra edema, membranas hialinas e inflamação intersticial aguda. Após vários dias ocorre a fase subaguda, proliferativa ou em organização, caracterizada por intensa proliferação de fibroblastos nos espaços aéreos e interstício e hiperplasia dos pneumócitos tipo II. Na fase crônica ou fibrótica, tipicamente duas semanas ou mais após a injúria, há fibrose progressiva com deposição de colágeno.

II. ACHADOS DE IMAGEM

Radiografia de Tórax

- Pode ser normal na fase bem inicial da doença.
- Opacidades pulmonares mal definidas e áreas de consolidação bilaterais simétricas e rapidamente progressivas. Podem ser difusas ou envolver predominantemente as regiões pulmonares médias e inferiores (Fig. 22-20A).
- Reticulado pode ocorrer depois de duas semanas, tipicamente sobreposto às opacidades pulmonares.
- Achado de pneumomediastino secundário a ventilação com pressão positiva não é incomum. Enfisema subcutâneo também pode ser encontrado.

Tomografia Computadorizada de Alta Resolução

Fase Inicial (Fase Aguda ou Exsudativa)

- Opacidades em vidro fosco esparsas ou difusas (Fig. 22-20B).
- Espessamento de septos interlobulares e intralobulares sobrepostos ao padrão de atenuação em vidro fosco (padrão de pavimentação em mosaico).
- Áreas de consolidação que tipicamente predominam nas regiões pulmonares posteriores (pendentes) (Fig. 22-20B).

Fase Tardia (Fase Proliferativa e Fibrótica)

- Maior extensão das áreas de opacidades em vidro fosco e de consolidação.

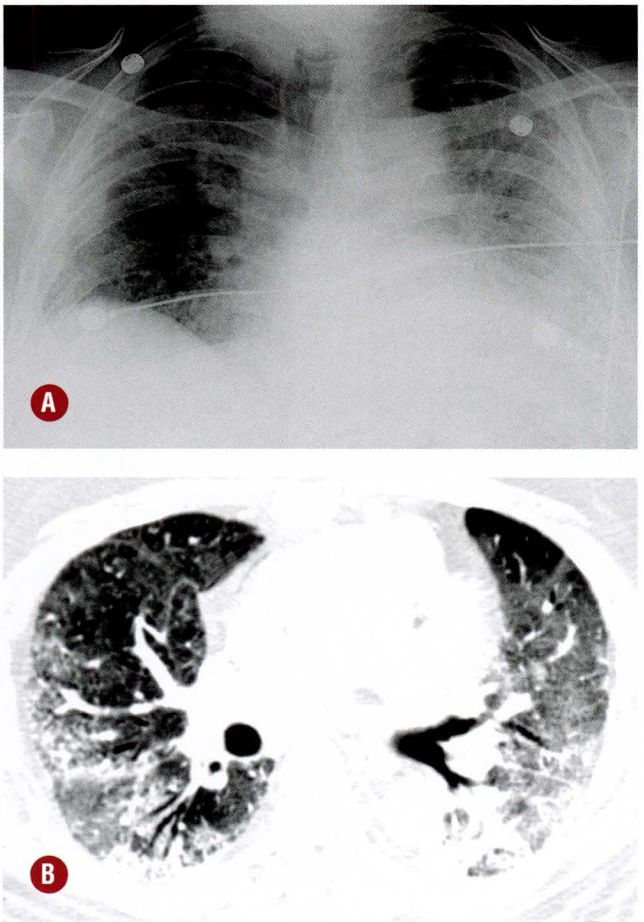

FIGURA 22-20. Pneumonia intersticial aguda. A, Radiografia de tórax em AP mostra diminuição do volume pulmonar e opacidades pulmonares mal definidas bilateralmente. **B,** Imagem de TC de tórax demonstra opacidades em vidro fosco extensas e áreas de consolidação nas regiões dorsais.

- Sinais de distorção da arquitetura pulmonar.
- Brônquios dilatados e tortuosos nas áreas de opacificação parenquimatosa. Os brônquios podem voltar ao aspecto normal ou podem ficar dilatados e distorcidos (bronquiectasias de tração).
- Faveolamento (fase fibrótica apenas).
- Pequeno derrame pleural (30%) e linfonodomegalia (5-10%) podem ser encontrados.

Recomendações

Por causa da gravidade dos sintomas a maioria dos pacientes realiza apenas a radiografia de tórax seriada nas unidades de tratamento intensivo. A TC pode ser utilizada principalmente para avaliação de complicações como embolia pulmonar e presença de infecção atípica.

III. DIAGNÓSTICO DIFERENCIAL PRINCIPAL

- SARA de causa conhecida, incluindo reação pulmonar medicamentosa, sepse, trauma e aspiração.
- Pneumonia de qualquer etiologia.
- Hemorragia pulmonar difusa.
- Edema pulmonar hidrostático (Capítulo 30).

LITERATURA RECOMENDADA

Fibrose Pulmonar Idiopática

1. Akira M, Hamada H, Sakatani M et al. CT findings during phase of accelerated deterioration in patients with idiopathic pulmonary fibrosis. AJR Am J Roentgenol 1997;168:79—83.
2. American Thoracic Society/European Respiratory Society International Multidisciplinary Consensus Classification of the Idiopathic Interstitial Pneumonias. Am J Respir Crit Care Med 2002;165:277-304.
3. Hunninghake GW, Zimmerman MB, Schwartz DA et al. Utility of a lung biopsy for the diagnosis of idiopathic pulmonary fibrosis. Am J Respir Crit Care Med 2001;164:193-6.
4. Kim DS, Park JH, Park BK, Lee JS, Nicholson AG, Colby T. Acute exacerbation of idiopathic pulmonary fibrosis: frequency and clinical features. Eur Respir J 2006; 27:143-50.
5. Kim DS, Collard HR, King TE Jr. Classification and natural history of the idiopathic interstitial pneumonias. Proc Am Thorac Soc 2006; 3:285-92.
6. Lynch DA, Travis WD, Müller NL et al. Idiopathic interstitial pneumonias: CT features. Radiology 2005;236:10-21.
7. Misumi S, Lynch DA. Idiopathic pulmonary fibrosis/usual interstitial pneumonia: imaging diagnosis, spectrum of abnormalities, and temporal progression. Proc Am Thorac Soc 2006;3:307-14.
8. Silva CI, Müller NL. Idiopathic interstitial pneumonias. J Thorac Imaging 2009; 24:260-73.
9. Silva CI, Müller NL, Fujimoto K et al. Acute exacerbation of chronic interstitial pneumonia: high-resolution computed tomography and pathologic findings. J Thorac Imaging 2007;22:221-9.

Pneumonia Intersticial Não Específica

1. American Thoracic Society/European Respiratory Society International Multidisciplinary Consensus Classification of the Idiopathic Interstitial Pneumonias. Am J Respir Crit Care Med 2002;165:277-304.
2. Churg A, Müller NL. Cellular vs fibrosing interstitial pneumonias and prognosis: a practical classification of the idiopathic interstitial pneumonias and pathologically/radiologically similar conditions. Chest 2006;130:1566-70.
3. Lynch DA, Travis WD, Müller NL et al. Idiopathic interstitial pneumonias: CT features. Radiology 2005;236:10-21.
4. MacDonald SL, Rubens MB, Hansell DM et al. Nonspecific interstitial pneumonia and usual interstitial pneumonia: comparative appearances at and diagnostic accuracy of thin-section CT. Radiology 2001;221:600-5.
5. Silva CI, Müller NL. Idiopathic interstitial pneumonias. J Thorac Imaging 2009;24:260-73.
6. Silva CI, Müller NL, Hansell DM et al. Nonspecific interstitial pneumonia and idiopathic pulmonary fibrosis: change in pattern and distribution of disease over time. Radiology 2008; 247:251-9.
7. Silva CI, Müller NL, Lynch DA et al. Chronic hypersensitivity pneumonitis: differentiation from idiopathic pulmonary fibrosis and nonspecific interstitial pneumonia by using thin-section CT. Radiology 2008;246:288-97.
8. Silva CI, Müller NL, Fujimoto K et al. Acute Exacerbation of Chronic Interstitial Pneumonia: High-resolution Computed Tomography and Pathologic Findings. J Thorac Imaging 2007;22:221-9.
9. Travis WD, Hunninghake G, King TE Jr et al. Idiopathic nonspecific interstitial pneumonia: report of an American Thoracic Society project. Am J Respir Crit Care Med 2008;177:1338-47.

Pneumonia em Organização Criptogenética

1. American Thoracic Society/European Respiratory Society International Multidisciplinary Consensus Classification of the

Idiopathic Interstitial Pneumonias. Am J Respir Crit Care Med 2002;165:277-304.
2. Cordier JF. Cryptogenic organising pneumonia. Eur Respir J. 2006; 28:422-46.
3. Kim SJ, Lee KS, Ryu YH et al. Reversed halo sign on high-resolution CT of cryptogenic organizing pneumonia: diagnostic implications. AJR Am J Roentgenol 2003;180:1251-4.
4. Lee KS, Kullnig P, Hartman TE, Müller NL. Cryptogenic organizing pneumonia: CT findings in 43 patients. AJR Am J Roentgenol 1994;162:543-6.
5. Lynch DA, Travis WD, Müller NL et al. Idiopathic interstitial pneumonias: CT features. Radiology 2005;236:10-21.
6. Mueller-Mang C, Grosse C, Schmid K, et al. What every radiologist should know about idiopathic interstitial pneumonias. Radiographics 2007;27:595-615.
7. Müller NL, Staples CA, Miller RR. Bronchiolitis obliterans organizing pneumonia: CT features in 14 patients. AJR Am J Roentgenol 1990;154:983-7.
8. Silva CI, Müller NL. Idiopathic interstitial pneumonias. J Thorac Imaging 2009; 24:260-73.
9. Ujita M, Renzoni EA, Veeraraghavan S, et al. Organizing pneumonia: perilobular pattern at thin-section CT. Radiology 2004; 232:757-61.

Pneumonia Intersticial Aguda

1. American Thoracic Society/European Respiratory Society International Multidisciplinary Consensus Classification of the Idiopathic Interstitial Pneumonias. Am J Respir Crit Care Med 2002; 165:277-304.
2. Ichikado K, Suga M, Müller NL et al. Acute interstitial pneumonia: comparison of high-resolution computed tomography findings between survivors and nonsurvivors. Am J Respir Crit Care Med 2002;165:1551-6.
3. Johkoh T, Müller NL, Taniguchi H et al. Acute interstitial pneumonia: thin-section CT findings in 36 patients. Radiology 1999;211: 859-63.
4. Lynch DA, Travis WD, Müller NL et al. Idiopathic interstitial pneumonias: CT features. Radiology 2005;236:10-21.
5. Silva CI, Müller NL. Idiopathic interstitial pneumonias. J Thorac Imaging 2009; 24:260-73.
6. Swigris JJ, Brown KK. Acute interstitial pneumonia and acute exacerbations of idiopathic pulmonary fibrosis. Semin Respir Crit Care Med 2006;27:659-67.

23 CAPÍTULO

Bronquiolite Respiratória Associada a Doença Pulmonar Intersticial e Pneumonia Intersticial Descamativa

Ana Maria Genu
Nestor L. Müller
C. Isabela S. Silva

As doenças no pulmão relacionadas com o tabaco incluem tumores, enfisema, bronquite crônica e doenças intersticiais. O fumo é uma das maiores causas de câncer e de morte por essa doença, sendo ainda o principal fator de risco para o desenvolvimento de doença pulmonar obstrutiva crônica (DPOC). Mais recentemente, há evidências que sustentam o fumo como fator causal de doenças pulmonares intersticiais, principalmente a bronquiolite respiratória associada a doença pulmonar intersticial (BR-DPI) e pneumonia intersticial descamativa (PID). Apesar de a maioria das doenças pulmonares intersticiais ser de causa desconhecida, a inalação de poeiras inorgânicas e orgânicas, como gases ou fumo, é uma das razões conhecidas.

A BR-DPI e a PID são classificadas atualmente no grupo das pneumonias intersticiais idiopáticas (Capítulo 22), juntamente com a fibrose pulmonar idiopática (FIP), a pneumonia intersticial não específica (PINE), a pneumonia criptogênica em organização (POC), a pneumonia intersticial aguda (PIA) e a pneumonia intersticial linfocítica (PIL). No entanto, quase 100% dos casos de BR-DPI e cerca de 90% das PIDs não são idiopáticos, e sim secundários ao tabagismo. A BR-DPI e a PID, em vista da similaridade histológica e da associação quase invariável com o fumo, têm sido consideradas espectros diferentes de uma mesma doença.

O hábito de fumar cigarros também afeta o risco de desenvolver outras doenças intersticiais. Por exemplo, o tabagismo aumenta de 1,6 a 2,3 vezes o risco de desenvolver FIP e cerca de 60% dos pacientes com FIP são fumantes. Todavia, acredita-se, atualmente, que, embora o tabagismo aumente o risco de FIP, ele não é o agente causal. Por outro lado, o risco de desenvolver PINE é menor em tabagistas. Entre as outras formas de doenças pulmonares difusas, não incluídas na classificação das pneumonias intersticiais idiopáticas, a histiocitose pulmonar de células de Langerhans (Capítulo 26) está fortemente relacionada com o tabagismo, e, mais recentemente, há evidências de pneumonia eosinofílica aguda (Capítulo 35) desencadeada pelo fumo, com um crescente número de casos relatados no Japão. A possível significância da pneumonia intersticial não específica, raramente observada em fumantes com BR-DPI ou PID coexistente, vem atualmente sendo avaliada pela American Thoracic Society/European Respiratory Society.

As pneumonias intersticiais, relacionadas ou não com o fumo, podem ser distinguidas entre si pela avaliação e história clínica, pelo exame físico, por estudos radiológicos do tórax, provas de função pulmonar, estudos laboratoriais e histopatológicos. Na avaliação clínica das pneumonias intersticiais é importante observar a natureza dos primeiros sintomas, geralmente dispneia e tosse, sua progressão e seu curso clínico, a presença de doenças associadas, como doença do colágeno e síndrome da imunodeficiência adquirida (SIDA), a exposição ocupacional, o uso de drogas e o hábito de fumar cigarros.

Neste capítulo trataremos de duas doenças intersticiais relacionadas com o tabagismo, a BR-DPI e a PID.

■ Bronquiolite Respiratória Associada à Doença Pulmonar Intersticial

I. INTRODUÇÃO

Generalidades

Bronquiolite é um termo genérico usado clinicamente para descrever várias doenças inflamatórias de pequenas vias aéreas (Capítulo 10). Doenças bronquiolares podem ser causadas por fumo de cigarros, infecções, aspiração, inalação de agentes do meio ambiente, drogas, desordens sistêmicas, incluindo doenças do tecido conectivo e rejeição a transplante. A bronquiolite respiratória (BR) tem sido quase invariavelmente relacionada com o fumo, sendo uma lesão histopatológica encontrada no pulmão de praticamente todos os fumantes de cigarros e aproximadamente metade dos ex-fumantes. É caracterizada na histologia pela presença de macrófagos pigmentados no interior de bronquíolos respiratórios de primeira e segunda ordens. Geralmente ela é assintomática ou associada a mínima disfunção de vias aéreas. Menos frequentemente, pacientes que são grandes fumantes desenvolvem doença pulmonar intersticial sintomática associada a bronquiolite respiratória. Neste caso a doença é chamada de bronquiolite respiratória associada a doença pulmonar intersticial (BR-DPI). A BR-DPI é uma entidade clinicopatológica caracterizada por sintomas pulmonares significantes (tosse, dispneia), anormalidades no teste de função pulmonar e nos métodos de imagem, e achados de bronquiolite respiratória na biópsia pulmonar, ou seja, uma associação da manifestação clínica da doença pulmonar intersticial com a lesão histopatológica da bronquiolite respiratória. Raros exemplos de BR-DPI ocorreram em não fumantes que experimentaram outras formas de exposição ao fumo. Existe um único relato de BR-DPI em não-fumante, o qual foi exposto à fumaça de solda no local de trabalho.

Achados Clínicos e Laboratoriais

A BR-DPI afeta fumantes de 40 a 50 anos de idade com uma média de exposição de mais de 30 anos/maço. Quando a doença ocorre em pessoas mais jovens, usualmente há uma história de fumo de pelo menos dois a três maços de cigarros/dia por pelo menos 10 anos. Existe uma leve predominância do sexo masculino. Tosse leve persistente e dispneia insidiosa são os sintomas mais frequentes. Estertores crepitantes inspiratórios bilaterais podem ser predominantemente basais. Contudo a doença pulmonar em alguns pacientes é associada a dispneia importante e hipoxemia. A BR-DPI pode ser diagnosticada em pacientes assintomáticos com alterações no teste de função pulmonar e anormalidades na radiografia ou tomografia de tórax. O principal achado, no teste de função pulmonar, é redução leve a moderada na capacidade de difusão do monóxido de carbono. Os pacientes podem ter espirometria e capacidade pulmonar total normais, mostrar um padrão restritivo (capacidade pulmonar total < 75%), ou um padrão obstrutivo com aumento do volume residual devido à presença de enfisema. Os pacientes com BR-DPI geralmente têm um bom prognóstico. Em comparação com outras pneumonias intersticiais idiopáticas, a BR-DPI é uma desordem benigna com sobrevida muito melhor que a PINE fibrótica ou a pneumonia intersticial usual (PIU). Na BR-DPI o tratamento é direcionado pelos sintomas e pela gravidade das alterações da prova de função pulmonar, se leve ou moderada, seguindo-se um período de observação após o abandono do hábito de fumar. Em muitos casos ocorre regressão espontânea da doença, como quase sempre acontece em pacientes com bronquiolite respiratória. Tratamento com corticoide é utilizado quando a doença não regride após o paciente deixar de fumar.

Achados Histológicos

O marcador histopatológico da BR-DPI consiste em achados de bronquiolite respiratória, ou seja, acúmulo de macrófagos pigmentados contendo grânulos marrons (que representam os constituintes do cigarro) no interior dos bronquíolos respiratórios, ductos alveolares e espaços alveolares peribronquiolares. Observam-se também inflamação crônica com infiltrado de células inflamatórias bronquiolares e ao redor das paredes dos alvéolos e mínima fibrose peribronquiolar. O parênquima pulmonar distal ao bronquíolo envolvido é tipicamente normal, exceto quando existem mudanças enfisematosas relacionadas com o cigarro. Os achados histológicos da BR-DPI não podem ser diferenciados da bronquiolite respiratória em fumantes assintomáticos.

No lavado bronquioloalveolar (LBA) observa-se perfil de células de fumantes saudáveis com número aumentado de macrófagos e uma baixa porcentagem de outros componentes celulares. Uma leve neutrofilia pode ser encontrada, mas eosinofilia e linfocitose geralmente não ocorrem. O LBA pode ajudar a distinguir a BR-DPI da pneumonia de hipersensibilidade, na qual é esperada linfocitose, e de outras pneumonias intersticiais em que o excesso de neutrófilo e eosinófilo é mais comumente visto.

II. ACHADOS DE IMAGEM

Radiografia de Tórax

- Espessamento de paredes brônquicas centrais e periféricas, opacidades reticulonodulares e áreas de opacidades focais com atenuação em vidro fosco.
- A radiografia de tórax pode ser normal em cerca de um terço dos pacientes, não sendo suficiente para o diagnóstico de BR-DPI.

Tomografia Computadorizada

Os achados característicos da BR-DPI incluem:

- Nódulos centrolobulares com atenuação em vidro fosco: correlacionam-se com acúmulo de macrófagos e inflamação crônica peribronquiolar, refletindo bronquiolite respiratória (Fig. 23-1).
- Opacidades esparsas, multifocais, com atenuação em vidro fosco: correspondem ao acúmulo de macrófagos nos ductos e espaços alveolares (Figs. 23-1A e 23-2).
- Espessamento de paredes brônquicas centrais e periféricas.
- Áreas lobulares de aprisionamento aéreo devido a inflamação peribronquiolar.
- Os achados costumam predominar nas regiões pulmonares superiores.
- Enfisemas centrolobular e/ou parasseptal são frequentes, mas não costumam ser extensos (Figs. 23-1 e 23-2A).
- Ocasionalmente é possível observar um padrão reticular fino periférico muitas vezes relacionado com mínima fibro-

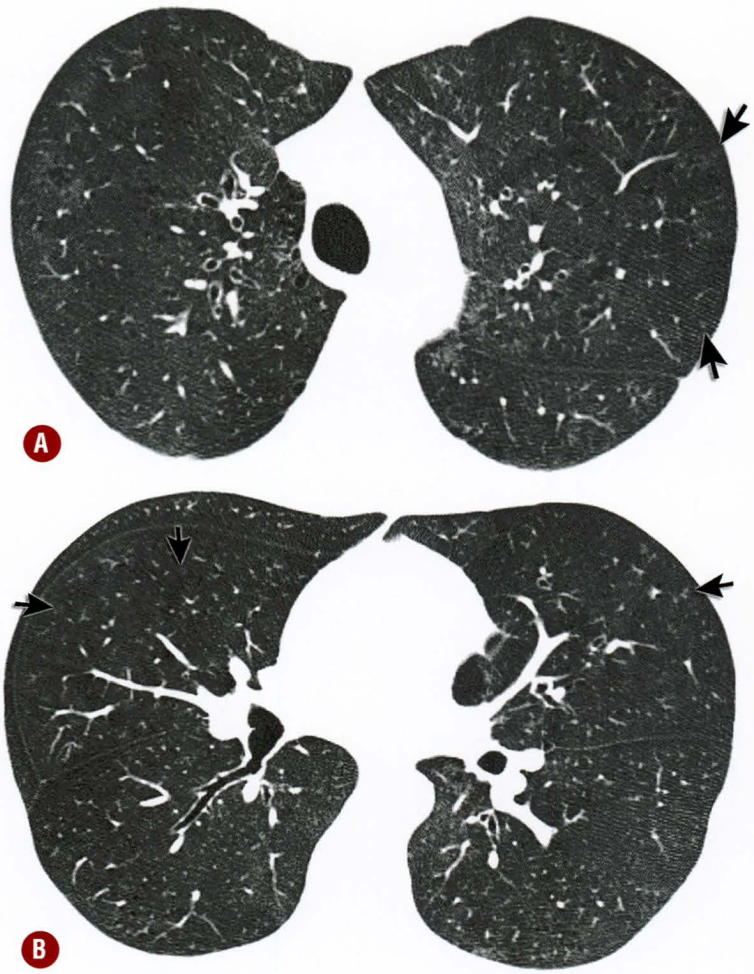

FIGURA 23-1. Bronquiolite respiratória associada a doença pulmonar intersticial (BR-DPI). Imagens de TCAR do tórax ao nível dos lobos superiores **(A)** e do brônquio do lobo médio (**B**) demonstram opacidades esparsas com atenuação em vidro fosco que predominam nos lobos superiores **(A)**, além de alguns nódulos centrolobulares **(B)** (setas) e áreas de enfisema centrolobular. Os achados são indistinguíveis da bronquiolite respiratória.

se. Faveolamento e bronquiectasias/bronquiolectasias de tração costumam estar ausentes.

III. DIAGNÓSTICO DIFERENCIAL

- Um diagnóstico confiável de BR-DPI, em um cenário clínico de doença pulmonar intersticial, em um paciente fumante pode frequentemente ser baseado nos achados tomográficos. Contudo, os achados tomográficos vistos na BR-DPI podem ser similares aos de bronquiolite respiratória, pneumonia de hipersensibilidade subaguda, pneumonia intersticial descamativa, pneumonia intersticial não específica e processos infecciosos, como a pneumonia por *Pneumocystis* (Fig. 23-2).
- A presença de nódulos centrolobulares, opacidades esparsas com atenuação em vidro fosco, espessamento de paredes brônquicas e enfisema em extensão limitada, em fumantes assintomáticos, geralmente representa bronquiolite respiratória.
- Os achados na tomografia computadorizada de alta resolução (TCAR) na BR-DPI podem ser idênticos aos da fase subaguda da pneumonite de hipersensibilidade (PH). O diagnóstico diferencial é baseado em história de tabagismo crônico na BR-DPI, história de exposição a antígenos na PH e baixa prevalência de PH em fumantes (somente 5% dos pacientes com PH são fumantes).

■ Pneumonia Intersticial Descamativa

I. INTRODUÇÃO

Generalidades

A pneumonia intersticial descamativa é uma forma incomum de doença intersticial, sendo relacionada com o tabagismo em cerca de 90% dos casos. O termo pneumonia intersticial descamativa surgiu da crença inicial de que o aspecto histológico dominante seria o preenchimento do espaço alveolar por pneumócitos descamados, mas atualmente sabe-se que são numerosos macrófagos. Ocorre, ocasionalmente, em não fumantes em associação a desordens sistêmicas, infecções, exposição ocupacional, agentes do meio ambiente, reação a medicamentos (p. ex.: nitrofurantoína), erro inato do metabolismo e uso de drogas ilícitas (p. ex.: maconha).

Achados Clínicos e Laboratoriais

A PID afeta pacientes da quarta e quinta décadas. A incidência é duas vezes maior em homens que em mulheres (2:1). A apresentação clínica mais comum inclui tosse seca e dispneia, de início geralmente insidioso, podendo progredir para insuficiência respiratória; menos frequentemente ocorrem fadiga e perda de peso. A ausculta revela estertores crepitantes inspiratórios, geralmente basais, em 60% dos pacientes e baqueteamento digital

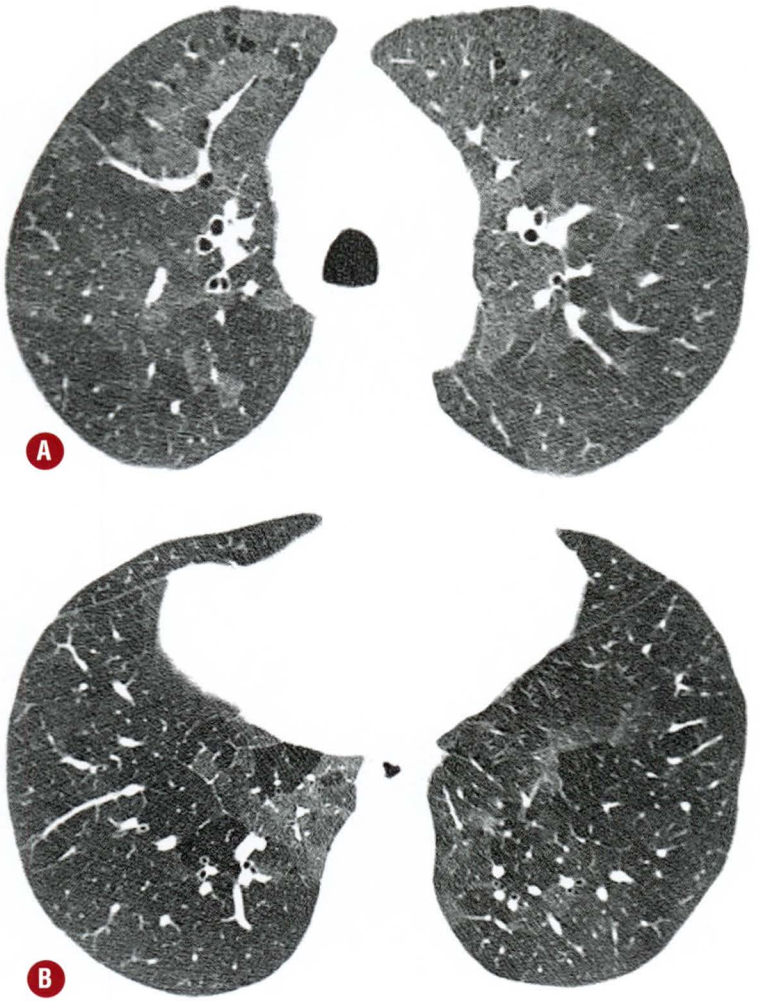

FIGURA 23-2. Bronquiolite respiratória associada a doença pulmonar intersticial (BR-DPI). Imagem de TCAR do tórax **(A)** dos lobos superiores demonstra opacidades com atenuação em vidro fosco intercaladas com áreas de pulmão normal e mínimo enfisema centrolobular e parasseptal. A TCAR das bases pulmonares **(B)** também evidencia opacidades em vidro fosco, porém de menor extensão. Como o paciente era HIV-positivo, o diagnóstico tomográfico inicial foi de pneumonia por *Pneumocystis*. O diagnóstico final foi obtido por biópsia cirúrgica.

em cerca de 40% deles. A anormalidade mais comum na prova de função pulmonar é a marcada redução da capacidade de difusão do monóxido de carbono, com redução de 50% ou mais sendo comum. Anormalidades restritivas leves também são comuns. Pacientes com doença avançada podem ter hipoxemia no repouso ou no esforço. Em alguns pacientes, a predominância de alteração obstrutiva, na prova de função pulmonar, pode refletir a presença de enfisema aparentemente limitado.

O tratamento primário da PID é o abandono do fumo, o que pode levar à regressão da doença. A maioria dos pacientes recebe corticoide oral. Apesar de não haver um estudo randomizado demonstrando sua eficácia, ele é geralmente recomendado para pacientes sintomáticos, com anormalidades da prova de função pulmonar e doença progressiva. Cerca de dois terços dos pacientes apresentam estabilização ou melhora dos sintomas, sendo possível a recuperação completa. A resposta ao corticoide não é uniforme, podendo haver progressão da doença em 25% dos pacientes a despeito do tratamento. O prognóstico para os pacientes com PID é bom. Parando de fumar e realizando terapia com esteroides, a sobrevida global é de 70% em 10 anos.

Achados Histológicos

O principal achado histológico da PID é o proeminente acúmulo de macrófagos pigmentados no espaço alveolar, caracterizando o envolvimento lobular do parênquima pulmonar. Veem-se, ainda, hiperplasia dos pneumócitos tipo II, espessamento dos septos alveolares com grau variável de fibrose difusa e leve inflamação crônica superficial, incluindo agregados linfoides e eosinófilos ocasionais. O aspecto histológico se sobrepõe ao da BR-DPI e as chaves para diferenciar essas duas desordens são a distribuição e a extensão das lesões: bronquiolocêntrica na BR-DPI e difusa na PID. A fibrose peribronquiolar e a hiperplasia do epitélio peribronquiolar imitam a aparência da PIU. A PID difere da PIU, uma vez que suas alterações intersticiais são mais difusamente distribuídas e suas reações fibróticas têm aparência temporal mais uniforme, sem fibrose disseminada, remodelamento arquitetural fibroblástico focal ou faveolamento.

O fluido do LBA contém número aumentado de macrófagos pigmentados, e também pode ser encontrado aumento de neutrófilos ou linfócitos, com ou sem elevação de eosinófilos.

II. ACHADOS DE IMAGEM

Radiografia de Tórax

- Pode ser normal em cerca de 20% dos casos comprovados por biópsia.

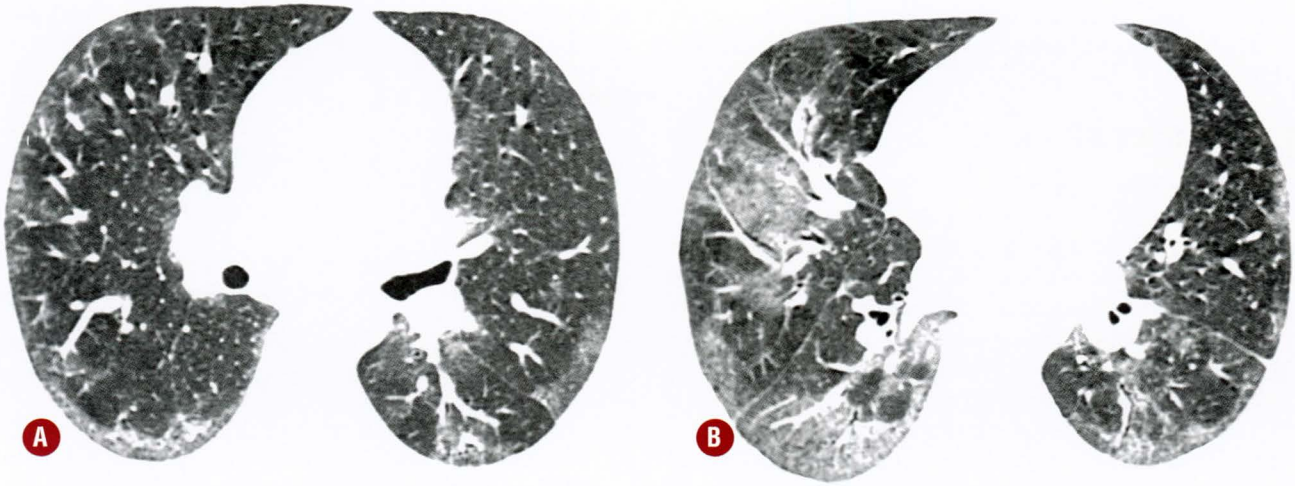

FIGURA 23-3. Pneumonia intersticial descamativa. Imagens de TCAR do tórax ao nível do brônquio intermédio **(A)** e veias pulmonares **(B)** demonstram opacidades com atenuação em vidro fosco predominando nas regiões periféricas. (Cortesia de Dr. Jorge I. Kawakama, São Paulo.)



FIGURA 23-4. Pneumonia intersticial descamativa. Imagem de TCAR das bases pulmonares demonstra opacidades com atenuação em vidro fosco com distribuição difusa e mínimo reticulado. Presença de enfisema centrolobular e parasseptal.

- A apresentação radiológica mais comum inclui opacidades com atenuação em vidro fosco, com predileção pelos lobos inferiores, algumas vezes com predomínio periférico. Padrão reticulonodular pode ser encontrado.

Tomografia Computadorizada

- A anormalidade predominante na TCAR consiste em opacidades com atenuação em vidro fosco, usualmente bilaterais, moderadamente simétricas e com distribuição predominando nos lobos inferiores na maioria dos casos (73%) (Fig. 23-3). A distribuição pode ainda ser periférica (59%), segmentada (23%), difusa e uniforme (18%) (Fig. 23-4). As opacidades em vidro fosco correspondem histologicamente ao acúmulo espacialmente homogêneo de macrófagos intra-alveolares. Podem ser o único achado da TCAR. Geralmente regridem com o tratamento, no entanto podem progredir e sinais de fibrose podem ser encontrados.
- Reticulado predominantemente basal associado à distorção anatômica e bronquiectasias de tração, sugerindo fibrose, podem ser encontrados em pacientes com doença de longa data. A fibrose na fase inicial é usualmente limitada em extensão e predomina nas bases pulmonares. Faveolamento costuma estar ausente na fase inicial.
- Pequenas imagens císticas periféricas, que podem corresponder a bronquíolos e ductos alveolares dilatados, também podem ser identificadas nas áreas de opacidades com atenuação em vidro fosco.
- Áreas de enfisema centrolobular e parasseptal podem estar presentes.

Recomendações

- Os achados da radiografia do tórax na PID são variáveis e inespecíficos, não sendo possível estabelecer um diagnóstico confiável apenas com a radiografia de tórax. A radiografia pode ser usada para seguimento da resposta terapêutica, sobretudo em pacientes jovens, estando seu valor baseado na relação entre as mudanças radiográficas e as mudanças no curso clínico após o diagnóstico e tratamento.

- A TC de tórax com técnica de alta resolução é o método de imagem de escolha para avaliação das doenças intersticiais difusas.

III. DIAGNÓSTICO DIFERENCIAL

- A TCAR geralmente não consegue, isoladamente, distinguir com segurança a PID das outras doenças. Uma vez que os achados de opacidades com atenuação em vidro fosco são inespecíficos, é difícil distinguir a PID de doenças como a BR-DPI, pneumonite de hipersensibilidade, pneumonia intersticial não específica e processos infecciosos (p. ex.: pneumocistose). A biópsia pulmonar cirúrgica geralmente é necessária para um diagnóstico confiável.
- A TCAR não deve ser usada isoladamente para a diferenciação entre PID e BR-DPI, e sim integrada com a avaliação das alterações nos testes de função pulmonar e os achados clínicos. No entanto, ela pode ajudar a diferenciar a provável PID da BR-DPI, com base na natureza, distribuição e extensão das opacidades em vidro fosco, bem como na presença de espaços císticos periféricos. Na TCAR, a PID apresenta opacidades em vidro fosco mais extensas, as quais, na BR-DPI, costumam ser menos extensas, segmentares e pouco definidas. Nódulos centrolobulares são menos frequentes na PID e comuns na BR-DPI. Deve-se enfatizar, todavia, que a sobreposição dos aspectos tomográficos e a ocasional coexistência histológica da PID e BR-DPI são frequentes.

LITERATURA RECOMENDADA

1. American Thoracic Society; European Respiratory Society. American Thoracic Society/European Respiratory Society International Multidisciplinary Consensus Classification of the Idiopathic Interstitial Pneumonias. This joint statement of the American Thoracic Society (ATS), and the European Respiratory Society (ERS) was adopted by the ATS board of directors, June 2001 and by the ERS Executive Committee, June 2001. Am J Respir Crit Care Med 2002;165:277-304. [Published correction appears in Am J Respir Crit Care Med 2002;166:426].
2. Akira M, Yamamoto S, Hara H, Sakatani M, Ueda E. Serial computed tomographic evaluation in desquamative interstitial pneumonia. Thorax. 1997;52:333-7.
3. Attili AK, Kazerooni EA, Gross BH et al. Smoking-related interstitial lung disease: radiologic-clinical-pathologic correlation. RadioGraphics 2008;28:1383-98.
4. Bradley B, Branley HM, Egan JJ et al. Interstitial lung disease guideline: the British Thoracic Society in collaboration with the Thoracic Society of Australia and New Zealand and the Irish Thoracic Society. Thorax 2008;63(Suppl V):v1-v58.
5. Chung JH, Kanne JP. Smoking-related interstitial lung diseases. Semin Roentgenol 2010;45:29-35.
6. Copley SJ. Smoking-related interstitial Lung Disease. In: Müller NL, Silva CIS. Imaging of the Chest. Philadelphia: Saunders Elsevier 2008;718-29.
7. Davies G, Wells AU, du Bois RM. Respiratory bronchiolitis associated with interstitial lung disease and desquamative interstitial pneumonia. Clin Chest Med 2004; 25:717-26.
8. Desai SR, Ryan SM, Colby TV. Smoking-related Interstitial Lung Diseases: Histopathological and Imaging Perspectives. Clinical Radiology 2003;58:259-68.
9. Galvin JR, Franks TJ. Smoking related lung disease. J Thorac Imaging 2009;24:274-84
10. Hartman TE, Primack SL, Swensen SJ, Hansell D, McGuinness G, Müller NL. Desquamative interstitial pneumonia: thin-section CT findings in 22 patients. Radiology 1993;187:787-90.
11. Heyneman LE, Ward S, Lynch DA et al. Respiratory bronchiolitis, respiratory bronchiolitis-associated interstitial lung disease, and desquamative interstitial pneumonia: different entities or part of the spectrum of the same disease process? AJR Am J Roentgenol 1999;173:1617—22.
12. Kanne JP, Bilawich AM, Lee CH et al. Smoking-related Emphysema and Interstitial Lung Diseases. J Thorac Imaging 2007;22: 286-91.
13. Lynch DA, Travis WD, Müller NL et al. Idiopathic interstitial pneumonias: CT features. Radiology 2005;236:10-21.
14. Mueller-Mang C, Grosse C, Schmid K et al. What every radiologist should know about idiopathic interstitial pneumonias. RadioGraphics 2007;27:595-615.
15. Ryu JH, Colby TV, Hartman TE et al. Smoking-related interstitial lung diseases: a concise review. Eur Respir J 2001;17:122-32.
16. Wells AU, Nicholson AG, Hansell DM. Challenges in pulmonary fibrosis 4: Smoking-induced diffuse interstitial lung diseases. Thorax 2007;62:904-10.

CAPÍTULO 24

Pneumonite de Hipersensibilidade

Luiz Felipe Nobre

I. INTRODUÇÃO

Generalidades

Pneumonite de hipersensibilidade (PH), também denominada alveolite alérgica extrínseca (AAE), é uma doença causada pela inalação repetida, em um paciente previamente sensibilizado e suscetível, de antígenos usualmente existentes em poeiras orgânicas.

No Brasil, a pneumonite de hipersensibilidade tem alta prevalência e, ao lado da sarcoidose, doenças do colágeno com comprometimento pulmonar e fibrose pulmonar idiopática, representa uma das doenças pulmonares difusas mais frequentes. Entretanto, estima-se que apenas 1% a 10% dos indivíduos expostos irão desenvolver PH, ocorrendo, nestes, predisposição genética para que, uma vez expostos e sensibilizados, haja a manifestação da doença.

Durante muito tempo a PH possuiu estigma de doença ocupacional, entretanto, nos dias atuais, a maioria dos casos ocorre por exposição no ambiente domiciliar dos pacientes. Entre os agentes etiológicos capazes de causar hipersensibilidade pulmonar, os mais frequentes são os microbianos (bactérias, fungos e amebas), as proteínas de origem animal e as substâncias químicas de baixo peso molecular p. ex., isocianato). Raramente, algumas medicações (p. ex., metotrexato, fluoxetina) podem causar padrão de injúria pulmonar indistinguível da PH inalatória, com pneumonia intersticial linfocitária difusa e alguns granulomas, mas sem a característica distribuição bronquiolocêntrica geralmente encontrada na PH (Capítulo 36).

Frequentemente, as diferentes formas de PH recebem o nome da circunstância da exposição (p. ex., PH dos criadores de pássaros, dos fazendeiros etc.), mas na maioria das vezes há um agente microbiano envolvido no processo. Diversos antígenos presentes nas penas e fezes dos pássaros são responsáveis pelo desenvolvimento da doença em pacientes que mantêm contato com pombos, periquitos e canários, entre outros. A utilização de travesseiros de pena de ganso pode também ser responsável por esse tipo de exposição. O hábito de limpar as gaiolas assoprando o seu fundo parece estar muito frequentemente relacionado com exposições maciças aos antígenos, sendo muito comum, por exemplo, na região Sul do Brasil (Tabela 24-1).

Actinomicetos termofílicos, agentes causadores do "pulmão do fazendeiro", são bactérias com morfologia de fungo que podem contaminar uma grande variedade de vegetais, madeiras, serragem e cascas de árvores. No Brasil, embora não seja comum o hábito de estocagem do feno, há relatos de casos semelhantes em agricultores, sobretudo na colheita de milho, e em marceneiros.

Vários subtipos de bactérias com potencial para desenvolver PH podem ainda contaminar condicionadores de ar, umidifica-

Agradecimento: Gostaria de agradecer à Dra. Irene Vieira Souza, Profª Adjunta de Patologia, Departamento de Patologia, Universidade Federal de Santa Catarina (UFSC); e ao Dr. Antônio César Cavallazzi, Professor Adjunto de Pneumologia, Departamento de Clínica Médica, UFSC, pelos anos de valiosa colaboração multidisciplinar, pela seleção e disponibilização dos casos e revisão cuidadosa do texto final do capítulo.

TABELA 24-1. Pneumonite de Hipersensibilidade – Causas Frequentes

Doença	*Antígeno*	*Exposição*
Pulmão dos criadores de pássaros	Proteínas do soro, excrementos e penas	Pombos, papagaios, periquitos, canários, curiós, galinhas, patos, perus, gansos *(travesseiros)*
Pulmão dos fazendeiros (no Brasil, agricultores)	Bactérias termofílicas *(actinomicetos)*	Homens 40-50 anos, sazonal, estocagem do feno, 1/3 aguda e restante insidiosa
Pulmão do umidificador	Bactérias termofílicas, fungos, amebas	Condicionadores de ar, umidificadores, pisos e paredes úmidas, banheiras de água quente, paredes mofadas

dores domésticos e ambientes úmidos, como piscinas, saunas, chuveiros e banheiras de hidromassagem. Diversas espécies de fungos podem causar PH, como *Alternaria*, *Aspergillus*, *Cryptostroma*, *Penicillium*, *Pullularia*, *Rhodotorula* e *Trichosporon*. No Brasil, é comum a existência de extensas áreas mofadas em ambientes domésticos de famílias de baixa renda, sobretudo na forma de paredes infiltradas, em móveis estofados mal conservados e em áreas úmidas, como banheiros e porões, e também junto a restos alimentares. Em regiões suscetíveis a enchentes, o problema pode ser ainda mais grave, sobretudo se levarmos em consideração a enorme dificuldade em se afastar essas pessoas de suas residências, onde ocorre a exposição ao ambiente contaminado.

Compostos químicos de baixo peso molecular também podem provocar a doença, possivelmente após conjugação com proteínas humanas, o que ocorre em trabalhadores expostos a isocianatos utilizados na fabricação de plásticos, tintas e indústria eletrônica.

Uma vez que as formas crônicas da doença podem evoluir para fibrose, insuficiência respiratória e morte, tornando-se um importante problema de saúde pública, e considerando-se que o afastamento do ambiente onde ocorre a exposição ao antígeno é parte fundamental do tratamento, o diagnóstico de PH deve ser sempre considerado na vigência de história compatível e achados laboratoriais e de imagem sugestivos da doença.

Achados Clínicos e Laboratoriais

Na anamnese, é fundamental investigar se há exposição a poeiras orgânicas ou mofo em ambientes suspeitos e se o paciente é fumante. Somente cerca de 5% dos pacientes que desenvolvem PH são fumantes, mas, por outro lado, quando essa associação ocorre, a doença é mais grave e progressiva, com pior prognóstico. Uma série de mecanismos tem sido descrita para explicar o efeito inibitório da nicotina no desenvolvimento de PH.

A apresentação clínica da doença pode ser aguda, subaguda ou crônica, com características relacionadas com o comportamento biológico do agente inalado, a intensidade e a frequência da exposição, o grau de resposta imunológica e o desenvolvimento de sequelas da reação inflamatória. Eventualmente, a depender da intensidade da exposição, pode haver sobreposição de formas, com agudização de uma doença com características de apresentação subaguda ou crônica.

Na *forma aguda*, observam-se sintomas semelhantes a um quadro gripal ou pneumônico, iniciando-se geralmente entre 4 e 8 horas após a exposição, incluindo febre, mal-estar, mialgias, cefaleia, tosse seca e dispneia. Frequentemente há recuperação espontânea dos sintomas, que voltam a aparecer sempre que há nova exposição ao antígeno. Entretanto, exposição intensa pode evoluir para insuficiência respiratória aguda, até mesmo com necessidade de internação e ventilação mecânica. Pode ocorrer, nesses casos, erro diagnóstico, pois o afastamento da exposição ao antígeno determina por si só melhora dos sintomas, o que pode ser atribuído erroneamente ao uso de antibióticos para um processo pneumônico grave.

Na *forma subaguda*, o paciente refere sintomas semelhantes à fase aguda, porém persistentes por semanas ou meses, frequentemente ocorrendo momentos de piora do quadro respiratório, sempre relacionados com momentos de maior exposição antigênica.

Na *forma crônica*, de pior prognóstico, desenvolvem-se diferentes graus de dispneia progressiva, a esforços cada vez menores, tosse crônica, baqueteamento digital e estertores pulmonares à ausculta, indicativos de fibrose pulmonar. Esses achados são inespecíficos, fazendo parte do quadro clínico de uma série de doenças intersticiais fibrosantes. Não raramente, o diagnóstico de PH crônica pode desvendar uma exposição no passado, não mais existente. Nessa fase, a retirada do fator desencadeante pode estabilizar a doença, mas essa relação entre a exposição e os sintomas não é mais linear, podendo ocorrer progressão rápida para insuficiência respiratória, apesar de cessado o estímulo antigênico.

O diagnóstico pode ser bastante difícil nessa fase, sendo necessária a biópsia cirúrgica, nem sempre possível pelas condições clínicas precárias em casos de doença pulmonar terminal. Dessa forma, achados de imagem sugestivos dessa condição na tomografia computadorizada de alta resolução (TCAR) podem desempenhar importante papel na suspeição de PH crônica.

Exames laboratoriais de rotina são de pouco auxílio para o diagnóstico da PH. Entretanto, leucocitose neutrofílica discreta com linfopenia e elevação dos níveis de proteína C reativa e da velocidade de hemossedimentação (VHS) podem ocorrer nas formas aguda e subaguda. Elevação dos níveis de desidrogenase lática (DHL) indica lesão pulmonar aguda, sendo útil no acompanhamento da evolução da doença. Anticorpos ao agente desencadeante (IgG, IgM e IgA) podem ser demonstráveis na maioria dos pacientes expostos, porém indicam apenas sensibilização, já que podem ser encontrados em níveis semelhantes em pessoas expostas, mas que não vêm a desenvolver a doença. Mesmo assim, a presença de precipitinas séricas dirigidas contra os agentes antigênicos mais comumente relacionados com o desenvolvimento de PH aumenta em cinco vezes a chance de o indivíduo ter doença aguda, com menor

valor na forma crônica. Fator reumatoide positivo ocorre em até 50% dos casos.

As provas de função pulmonar com frequência demonstram distúrbio restritivo com difusão do gás carbônico (DCO) reduzida, associada a hipoxemia arterial à gasometria. Entretanto, em decorrência de o mecanismo inalatório ser responsável pelo desenvolvimento da doença, pode ocorrer quadro predominante de bronquiolite, identificado como volume residual elevado e DCO normal à pletismografia. Em teste de exercício, valores abaixo de 89% de saturação do O_2 inferem pior prognóstico, à semelhança do que ocorre em outras doenças intersticiais fibrosantes.

Lavado broncoalveolar (LBA) pode ser útil quando há suspeita de PH, variando com o estágio da doença, agente desencadeante, tempo de cessação da exposição ao antígeno e associação ou não com tabagismo, ocorrendo caracteristicamente linfocitose após 48 horas de exposição. Contagens diferenciais de linfócitos ≥ 25% e, mais ainda, quando acima de 50%, são bastante sugestivas de PH, embora não específicas, ocorrendo também em outras doenças granulomatosas, reação a droga, pneumonia intersticial não específica (PINE) e infecção viral. O achado de plasmócitos, mastócitos e macrófagos xantomatosos no LBA reforça o diagnóstico de PH. Ao contrário, achados normais na celularidade do lavado alveolar praticamente excluem a doença.

Achados Histológicos

Classicamente, a tríade infiltrado linfoplasmocitário em torno das pequenas vias aéreas (bronquiolite), granulomas não necrosantes esparsos e pneumonia intersticial crônica (alveolite) com acentuação bronquiolocêntrica caracteriza a PH na histologia (Figs. 24-1 e 24-2). Entretanto, em muitos casos, granulomas ou bronquiolite celular estão ausentes, o que não exclui o diagnóstico de PH. Achados altamente sugestivos são representados por pneumonia intersticial crônica associada a granulomas e/ou histiócitos epitelioides, mas sem bronquiolite e/ou predominância peribronquiolar. Nesse caso, na presença de exposição inalatória prévia, esses devem ser aceitos como achados diagnósticos de PH. Infiltrados eosinofílicos não são uma característica da PH.

Os achados histológicos da PH aguda não são bem conhecidos, uma vez que poucos casos são submetidos a biópsia nessa fase. Entretanto, já foram descritos casos com achados histológicos de dano alveolar difuso, pneumonia em organização e infiltração neutrofílica do espaço aéreo e dos bronquíolos respiratórios. Na forma subaguda da doença ocorre tipicamente uma moderada a acentuada pneumonia intersticial predominantemente linfoplasmocitária, com acentuação peribronquiolar, contendo pequenos granulomas não necrosantes mal formados de permeio, além de bronquiolite celular e células gigantes isoladas com eventuais inclusões citoplasmáticas. Outros achados incluem áreas de pneumonia em organização e bronquiolite obliterante. A presença frequente de macrófagos xantomatosos na luz alveolar ("pneumonia lipoídica endógena") reflete obstrução bronquiolar a jusante.

Nas formas crônicas da PH, quatro padrões histológicos podem ser observados: pneumonia intersticial usual (PIU), pneumonia intersticial não específica (PINE) com fibrose, pneumonia/fibrose bronquiolocêntrica e fibrose associada a achados típicos da PH subaguda. Nos casos em que há suspeita clínica de PH e a biópsia demonstra achados sugestivos de PIU, deve ser realizada análise cuidadosa de todo o material disponível, com cortes seriados dos blocos de parafina, tentando-se identificar a presença de granulomas ou células gigantes isoladas. Além disso, a análise de áreas menos comprometidas pela fibrose frequentemente demonstrará distribuição preferencial das lesões em torno dos bronquíolos, assim como focos de bronquiolite isolados. Quando existe a associação entre extensas áreas de inflamação ou fibrose de caráter homogêneo e células gigantes ou granulomas, estamos diante de um quadro de PH crônica com padrão "PINE-símile", a qual apresenta o melhor prognóstico em relação às outras formas de fibrose pulmonar. O achado de processo inflamatório ou fibrose com distribuição preferencial bronquiolocêntrica é também diagnóstico de PH (Fig. 24-3) no contexto clínico apropriado. No caso de fibrose predominante, os granulomas podem estar ausentes, devido à

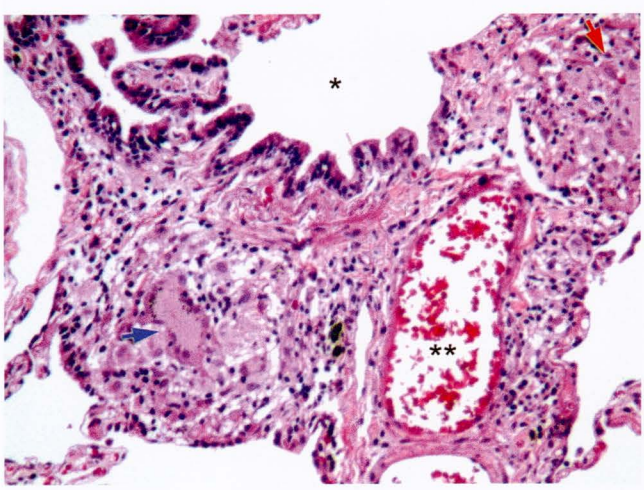

FIGURA 24-1. Pneumonite de hipersensibilidade. Infiltrado inflamatório (seta vermelha) e granuloma frouxo no interstício peribronquiolar (seta azul). Note o conjunto de estruturas centrolobulares adjacentes (*bronquíolo; **artéria).

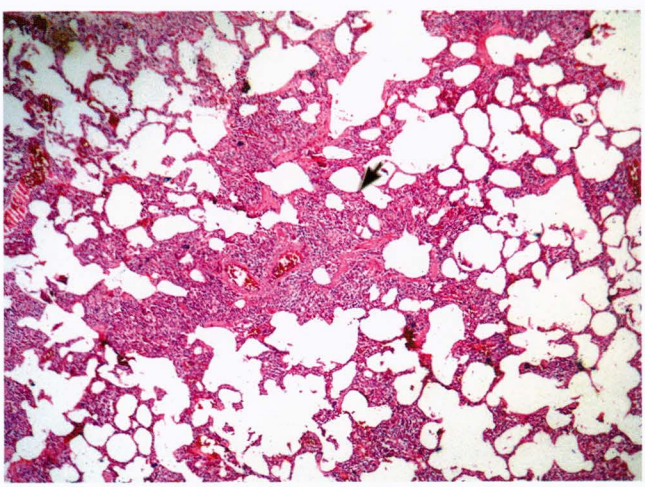

FIGURA 24-2. Pneumonite de hipersensibilidade. Corte histológico em pequeno aumento demonstra pneumonia intersticial crônica com acentuação bronquiolocêntrica caracterizada por infiltrado inflamatório espessando os septos alveolares (seta).

fase tardia do processo, inferindo mau prognóstico. Finalmente, na metade dos casos de PH crônica são encontrados granulomas ou células gigantes ao lado de áreas de pneumonia em organização e fibrose intersticial, com prognóstico intermediário entre o padrão PIU e a PH subaguda (Fig. 24-4).

II. ACHADOS DE IMAGEM

As manifestações radiológicas da PH variam com o estágio da doença. Na radiografia simples do tórax, os achados costumam ser bastante inespecíficos, possuindo pobre correlação com a intensidade dos sintomas e alterações nas provas funcionais e de troca gasosa. Ao contrário, a TCAR pode demonstrar padrões de lesão que, quando associados ao contexto clínico de exposição a poeiras orgânicas, pode auxiliar bastante na suspeição desse diagnóstico.

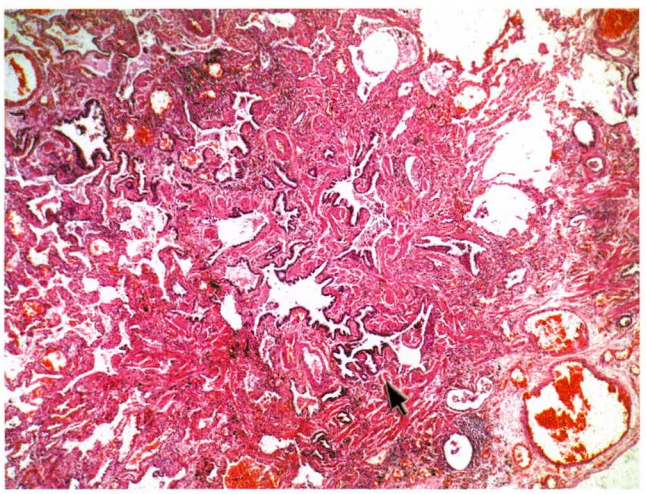

FIGURA 24-3. Achados histológicos da pneumonite de hipersensibilidade crônica. Presença de fibrose bronquiolocêntrica/hiperplasia de músculo liso com distorção bronquiolar adjacente à artéria (seta). Essa topografia da lesão em situação centrolobular é importante para estabelecer diagnóstico diferencial com pneumonia intersticial usual.

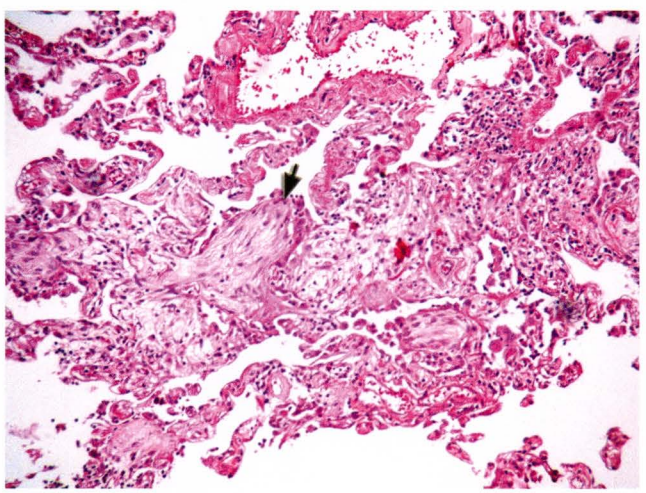

FIGURA 24-4. Foco de pneumonia em organização em caso de PH caracterizado por plugues de colágeno intra-alveolar (seta).

A. PH Aguda (Cerca de 4 a 8 Horas após a Exposição)

Radiografia de Tórax

1. Opacidades mal definidas e consolidações bilaterais, podendo ser difusas ou predominar nas regiões pulmonares inferiores (Fig. 24-5). Esse aspecto é inespecífico e pode ser confundido, por exemplo, com pneumonias bacterianas.
2. A radiografia pode ser normal.

Tomografia Computadorizada

1. Áreas focais e bilaterais de consolidação, opacidades centrolobulares com distribuição difusa ou nas zonas pulmonares inferiores (aspecto inespecífico).
2. Raramente feita na fase aguda.

B. PH Subaguda (Semanas ou Meses de Exposição)

Radiografia de Tórax

1. Aspecto geralmente não específico.
2. Opacidades mal definidas (opacidades em vidro fosco) ou áreas de consolidação com predomínio nas zonas pulmonares médias e inferiores.
3. Opacidades nodulares mal definidas (Fig. 24-6).
4. Aparecimento de novos focos de consolidação ou opacidades em vidro fosco com a evolução da doença.
5. Embora possa ocorrer em outras doenças mais comuns, o achado de lesão pulmonar difusa com padrão nodular persistente, associada a história com dias a meses de evolução, apresentando-se em episódio agudo com novas lesões pulmonares em que haja desenvolvimento de novos focos de consolidação sobrepostos ao padrão nodular com a evolução da doença, deve levantar a suspeita de PH.
6. Se o paciente for removido do ambiente onde ocorre a exposição ao antígeno, é esperado que as alterações radiológicas na PH subaguda desapareçam por completo num período entre 10 dias a três meses do início do quadro.
7. A radiografia é normal em cerca de 10% a 40% dos pacientes com PH subaguda.

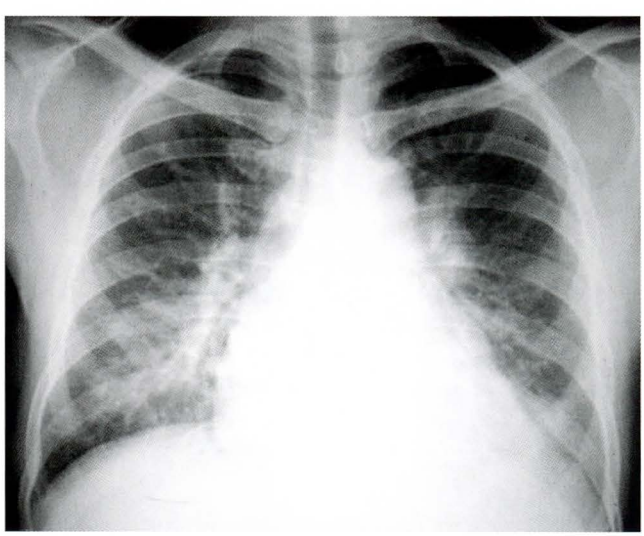

FIGURA 24-5. Pneumonite de hipersensibilidade aguda. Radiografia de tórax demonstra consolidações bilaterais que predominam nas regiões pulmonares inferiores.

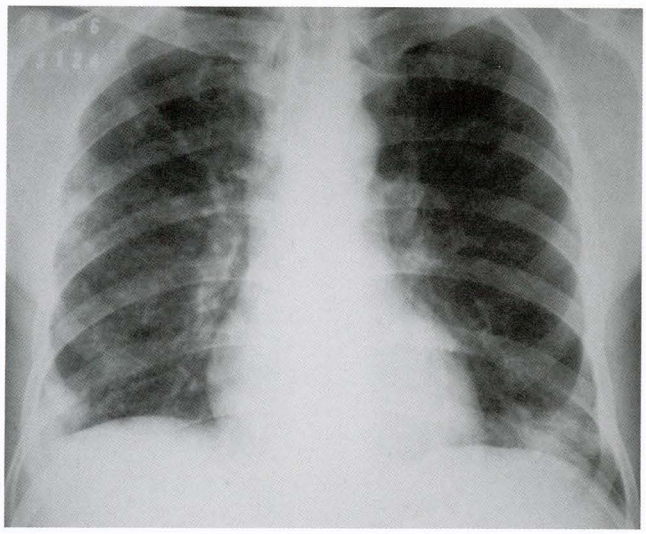

FIGURA 24-6. Pneumonite de hipersensibilidade subaguda. Radiografia de tórax demonstra opacidades nodulares bilaterais, de limites mal definidos, com confluência nas regiões pulmonares inferiores.

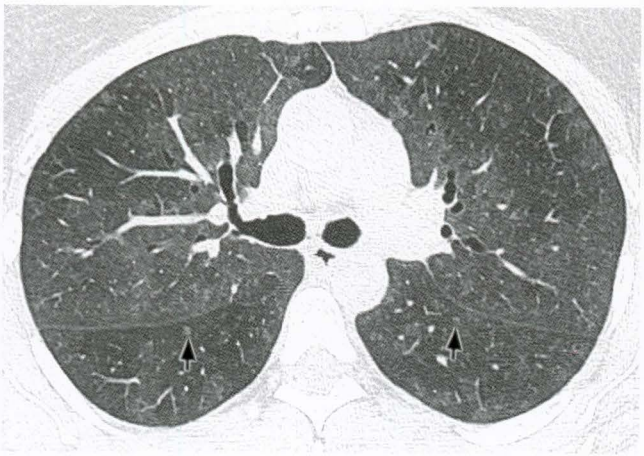

FIGURA 24-8. Pneumonite de hipersensibilidade subaguda em paciente com exposição a pássaros. TCAR demonstra opacidades multifocais com atenuação em vidro fosco, intercaladas com regiões pulmonares com valores de atenuação preservados (padrão de atenuação em mosaico), sem evidências de redistribuição vascular. Alguns nódulos centrolobulares com atenuação em vidro fosco também estão presentes (setas) (Cortesia de Dr. Nestor Müller, Vancouver General Hospital, Canadá.)

Tomografia Computadorizada

1. Opacidades em vidro fosco:
   - Geralmente bilaterais, podem ser difusas ou multifocais e predominar nas regiões pulmonares médias e inferiores (Fig. 24-7).
   - Quando multifocais e intercaladas com regiões pulmonares com valores de atenuação preservados, resultam no padrão de atenuação em mosaico, sem evidências de redistribuição vascular significativa (Fig. 24-8).
   - As opacidades em vidro fosco podem ser os únicos achados da TCAR da pneumonite de hipersensibilidade (Fig. 24-7).
2. Nódulos centrolobulares com atenuação em vidro fosco:
   - São bilaterais e simétricos e caracteristicamente não tocam as superfícies pleurais marginais e cissurais (Fig. 24-9).
   - Podem ser difusos ou apresentarem-se dispersos pelo parênquima, com predomínio nas zonas pulmonares médias e inferiores (Fig. 24-10).
   - Podem ser os únicos achados na TCAR (Figs. 9A e 9B).
3. Áreas lobulares de parênquima pulmonar com atenuação e vascularização diminuídas e aprisionamento aéreo nas imagens obtidas em expiração são comuns. Raramente é o único achado na TCAR.
4. A sobreposição de um ou mais dos padrões acima é bastante comum (Figs. 24-8 e 24-11). Demonstração dessa tríade de sinais na TCAR (opacidades em vidro fosco intercaladas com áreas de parênquima pulmonar com atenuação normal, nódulos centrolobulares em vidro fosco e aprisionamento aéreo lobular), em pacientes não fumantes, é altamente sugestiva de PH subaguda (Fig. 24-12).
5. Cistos esparsos (1 a 15) ocorrem em cerca de 13% dos pacientes e estão geralmente associados a outros achados.
6. Consolidações focais podem ser encontradas e tipicamente correspondem a áreas de pneumonia em organização.
7. Linfonodos mediastinais entre 10 e 15 mm de diâmetro são vistos na TC em cerca de 15% dos pacientes.
8. A TCAR, principalmente se obtida a intervalos de 10 ou 20 mm, pode ser normal em cerca de 10% dos pacientes.

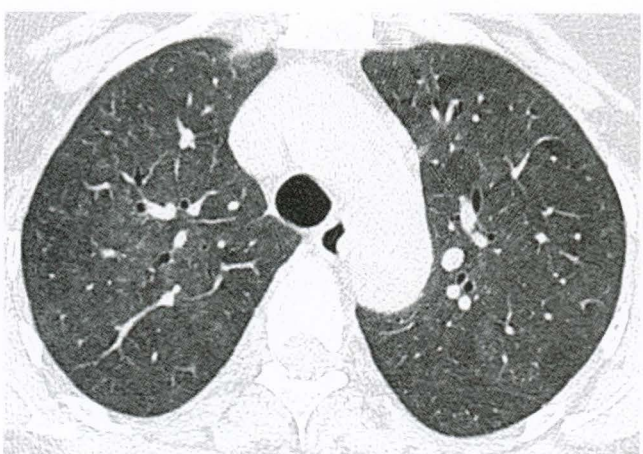

FIGURA 24-7. Pneumonite de hipersensibilidade subaguda. TCAR mostra opacidades em vidro fosco difusas. (Cortesia de Dr. Nestor Müller, Vancouver General Hospital, Canadá.)

C. PH Crônica (Semanas ou Meses de Exposição)

Radiografia de Tórax

1. Padrão reticular ou reticulonodular difuso ou com predomínio nas zonas pulmonares superiores, médias ou inferiores (Fig. 24-13).
2. Redução volumétrica pulmonar, com expansibilidade comprometida.

Tomografia Computadorizada

1. Padrão reticular difuso ou com predomínio nas zonas pulmonares superiores, médias ou inferiores (Figs. 24-14 e 24-15).

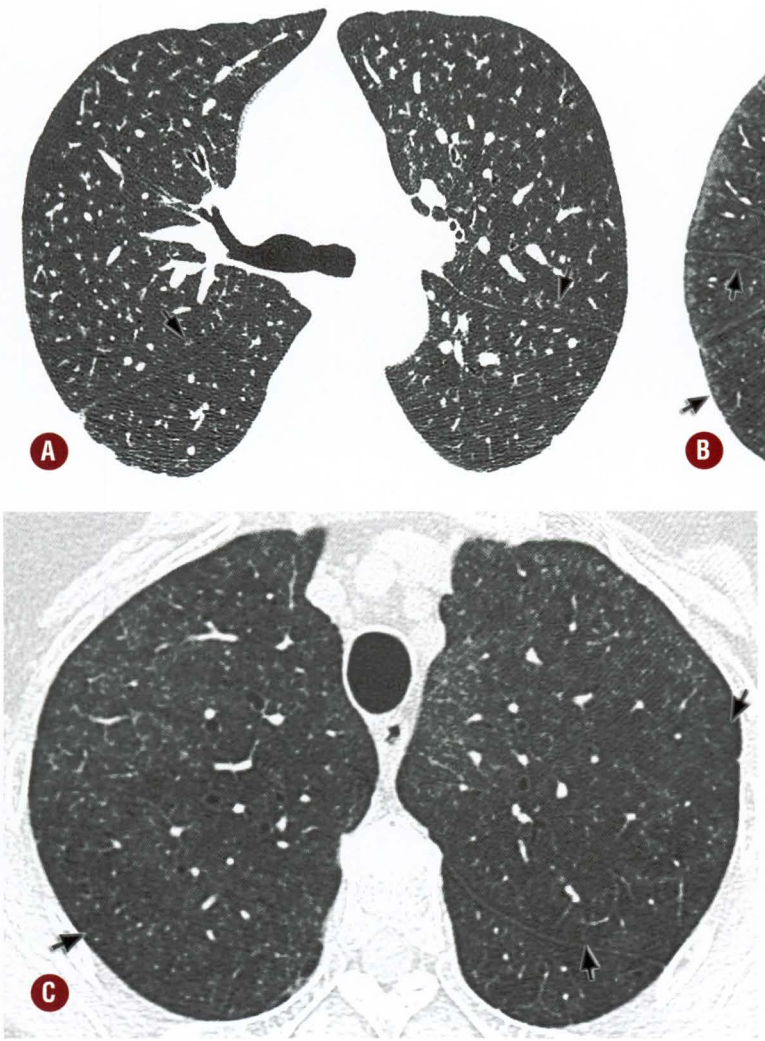

FIGURA 24-9. Pneumonite de hipersensibilidade subaguda em três pacientes diferentes. Imagens de TCAR **(A-C)** demonstram nódulos centrolobulares de distribuição difusa e homogênea (setas) em paciente criador de pássaros **(A)**, paciente usuário de travesseiro de pena de ganso **(B)** e paciente usuário de banheira aquecida (*hot tub*) contaminada por *M. avium* **(C)**. Observe a faixa de pulmão normal entre os nódulos e as superfícies pleurais marginais e cissurais (setas). (Imagem C, cortesia de Dr. Nestor Müller, Vancouver General Hospital, Canadá.)

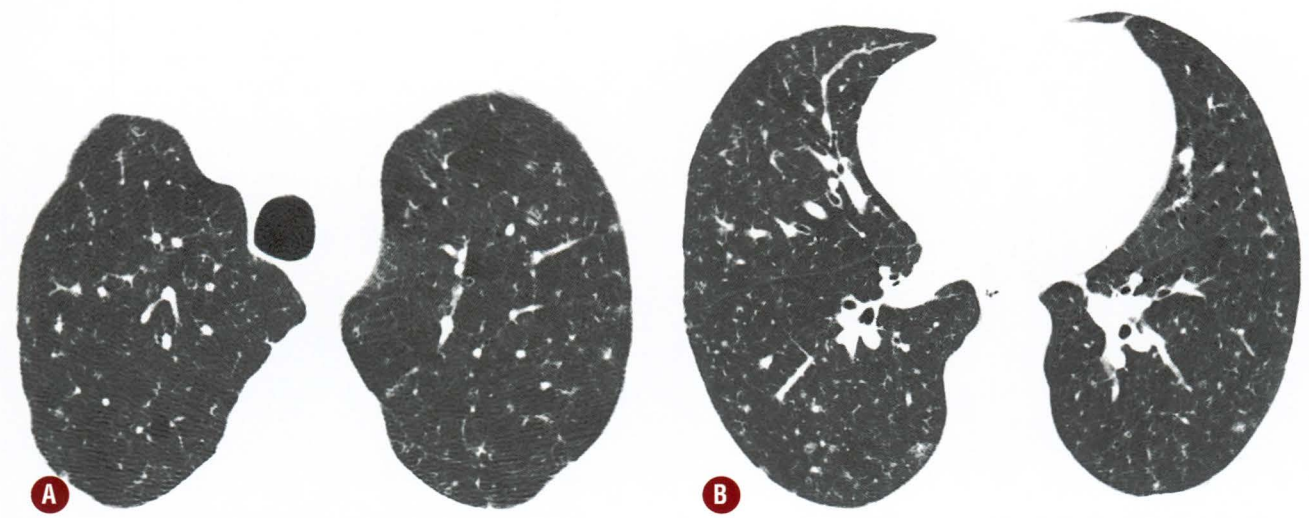

FIGURA 24-10. Pneumonite de hipersensibilidade subaguda em marceneiro. Imagens de TCAR **(A, B)** demonstram padrão de nódulos centrolobulares em vidro fosco de distribuição difusa, porém com certo predomínio nos lobos inferiores **(B)**.

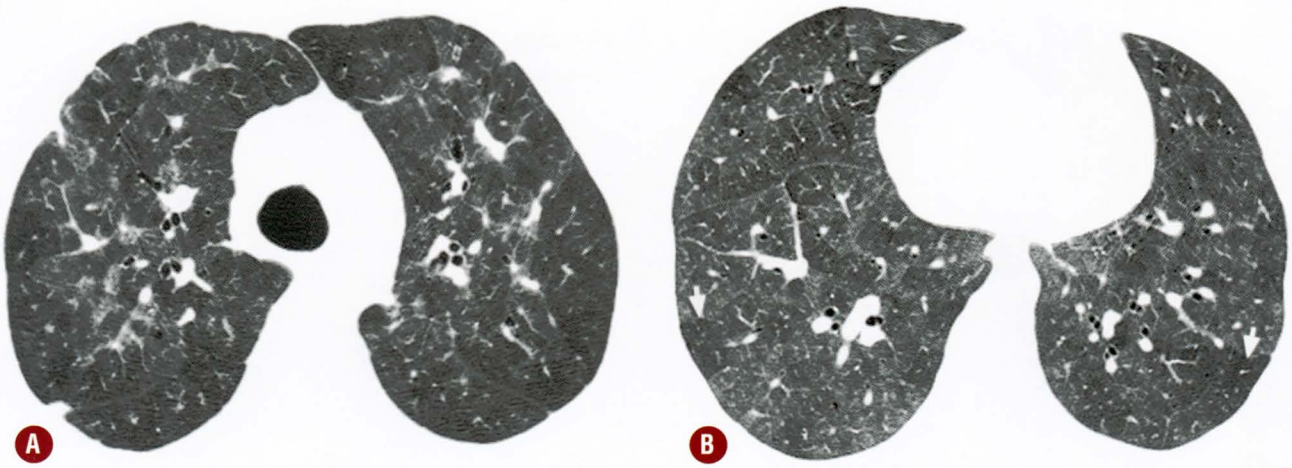

FIGURA 24-11. Pneumonite de hipersensibilidade subaguda em paciente exposto a mofo em seu domicílio. Imagens de TCAR (**A** e **B**) demonstram parênquima pulmonar com atenuação heterogênea caracterizada por áreas de opacidades em vidro fosco (atenuação aumentada) intercaladas com áreas de parênquima pulmonar com valores de atenuação normal e áreas lobulares com atenuação e vascularização diminuídas (**B**, setas).

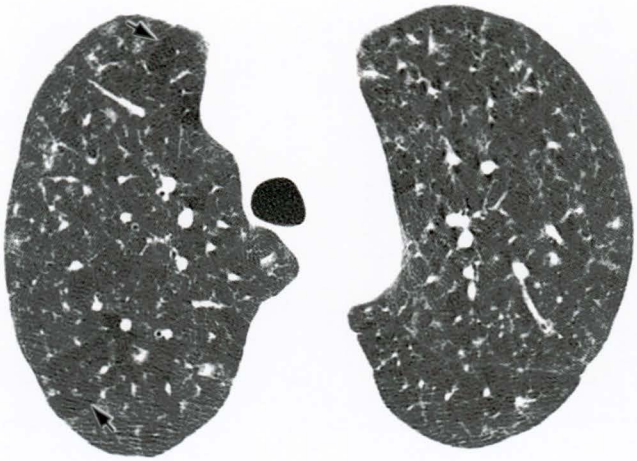

FIGURA 24-12. Pneumonite de hipersensibilidade (PH) subaguda em paciente criador de pássaros. Imagem de TCAR demonstra a tríade clássica da PH: opacidades em vidro fosco, nódulos centrolobulares difusos mal definidos e com atenuação em vidro fosco e discreta hiperinflação localizada de lóbulos pulmonares secundários, observando-se redução do calibre dos vasos nestas regiões (setas).

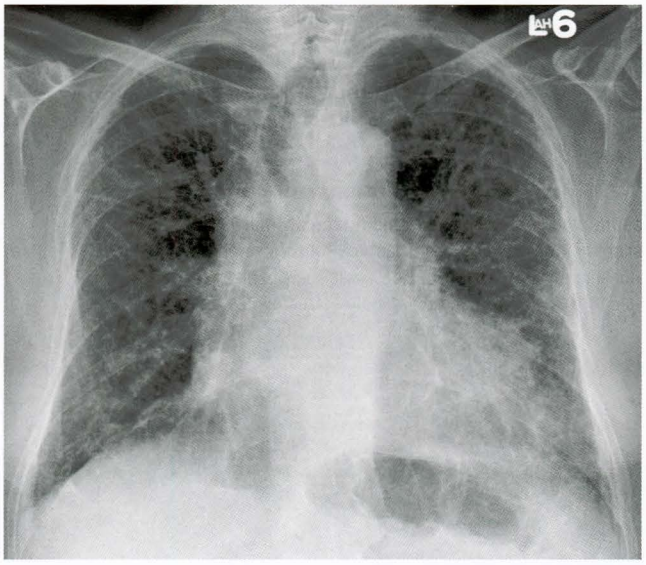

FIGURA 24-13. Pneumonite de hipersensibilidade crônica em trabalhador de fabricação de vinhos. Radiografia de tórax em PA demonstra sinais de fibrose com padrão reticular difuso grosseiro, irregularidade do contorno da borda cardíaca e redução volumétrica pulmonar. (Cortesia de Dr. Nestor Müller, Vancouver General Hospital, Canadá.)

2. Bronquiectasias e bronquiolectasias de tração.
3. Faveolamento geralmente de pouca extensão e com distribuição semelhante nas regiões medulares e subpleurais.
4. Achados de PH subaguda sobrepostos à fibrose, incluindo áreas multifocais de atenuação em vidro fosco, nódulos centrolobulares e áreas lobulares de atenuação pulmonar e vascularização diminuídas (Fig. 24-14).
5. Achados que favorecem a PH crônica no diagnóstico diferencial com outras doenças fibrosantes difusas incluem: (a) distribuição difusa das alterações fibróticas, sem áreas de predominância, envolvendo tanto as regiões medulares quanto subpleurais, com predomínio de bronquiectasias de tração sobre faveolamento, e (b) presença de achados concomitantes de PH subaguda, e (c) identificação de lóbulos hiperinflados de permeio às áreas de fibrose (Figs. 24-15 e 24-16). Todavia, alguns pacientes com PH crônica podem apresentar achados clássicos de pneumonia intersticial usual e pneumonia intersticial não específica na TCAR.
6. Pequenos cistos esparsos de paredes finas são vistos em cerca de 40% dos pacientes com PH crônica, geralmente em áreas de opacidades com atenuação em vidro fosco.
7. Linfonodos mediastinais entre 10 e 15 mm de diâmetro são vistos na TC em cerca de 15% dos pacientes.

Recomendações

Diversos critérios foram propostos para o diagnóstico de PH, todos apresentando algumas limitações em sua aplicação. Nas

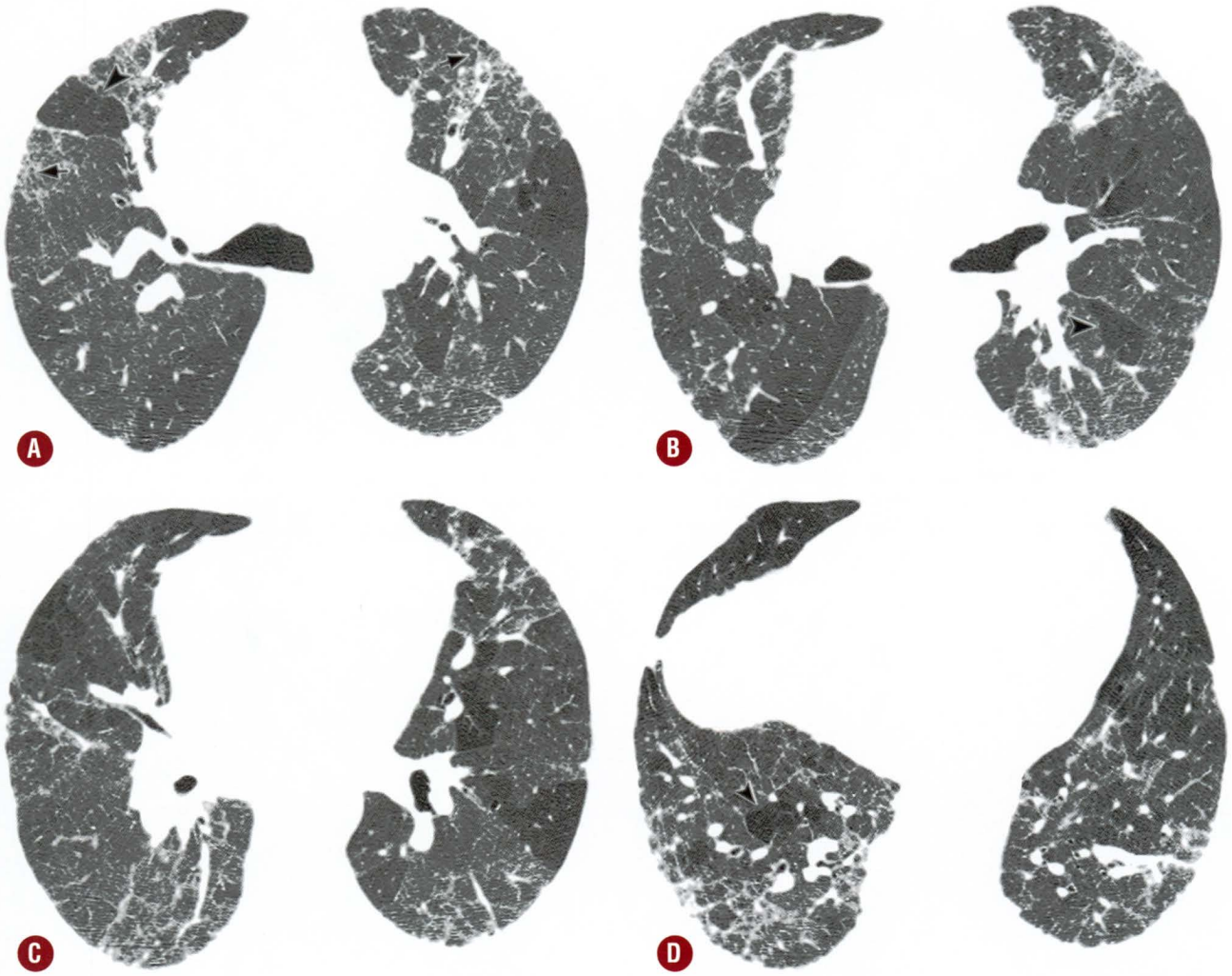

FIGURA 24-14. Alterações fibróticas incipientes da pneumonite de hipersensibilidade crônica superpostas a achados de doença subaguda. Imagens de TCAR **(A-D)** demonstram parênquima pulmonar com atenuação heterogênea caracterizada por opacidades em vidro fosco intercaladas com áreas de parênquima pulmonar com atenuação preservada associadas a padrão reticular fino (setas), ainda sem distorção significativa da arquitetura pulmonar normal. Notar áreas lobulares de hiperinflação por aprisionamento aéreo (cabeça de setas).

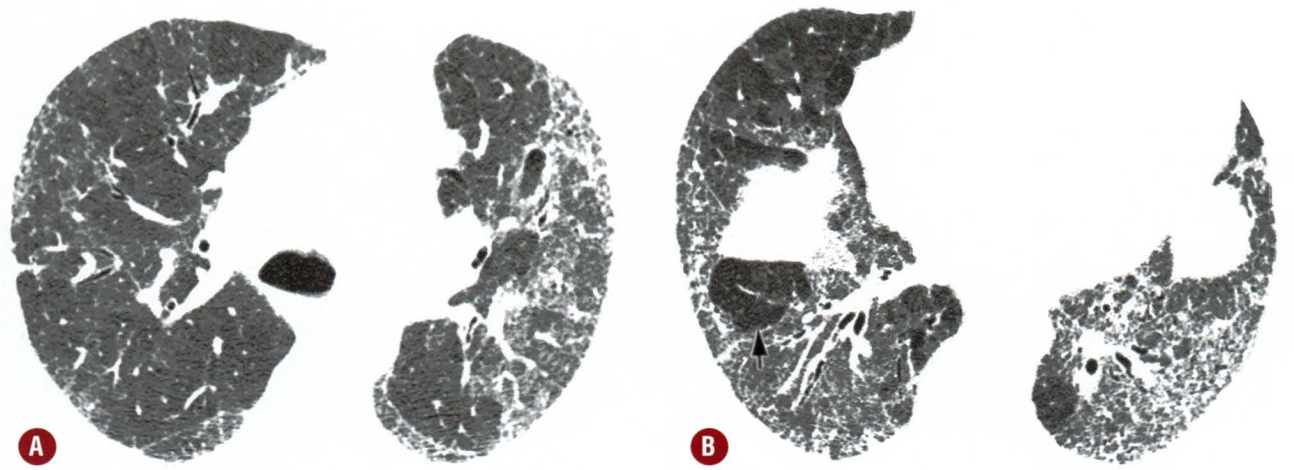

FIGURA 24-15. Pneumonite de hipersensibilidade crônica relacionada a mofo domiciliar. Imagens de TCAR **(A e B)** demonstram reticulado e sinais de distorção da arquitetura pulmonar com bronquiectasias de tração associados a extensas áreas de opacidades em vidro fosco intercaladas com áreas de parênquima pulmonar com atenuação preservada. Nota-se também lóbulo pulmonar hiperinflado de permeio às alterações fibróticas (seta).

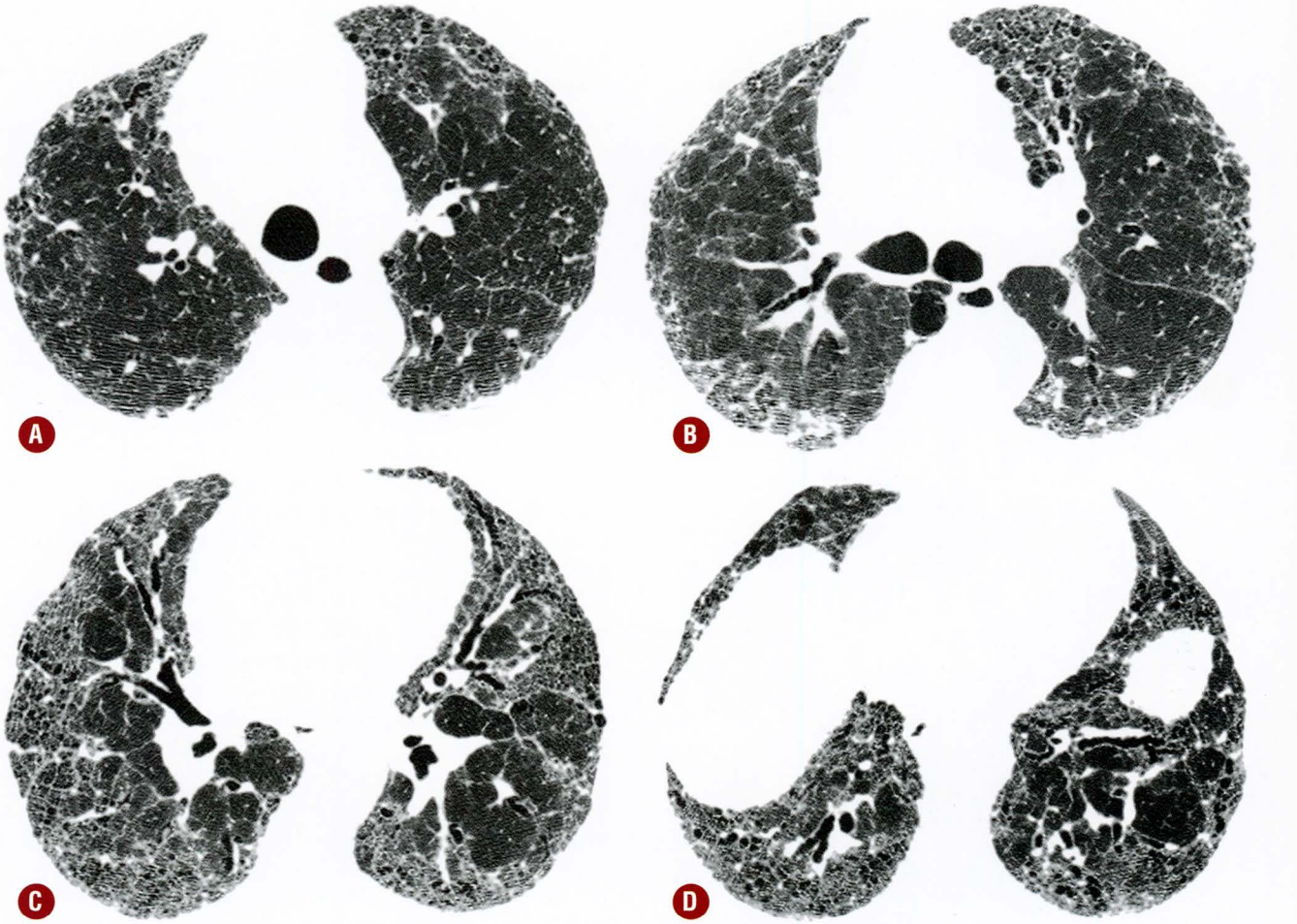

FIGURA 24-16. Pneumonite de hipersensibilidade crônica em agricultor (colheita de milho). Imagens de TCAR **(A-D)** demonstram sinais de extensa fibrose intersticial, caracterizada por áreas de atenuação em vidro fosco associadas a um padrão reticular fino, com espessamento intralobular e septal irregular, bronquiectasias de tração e faveolamento pulmonar de pouca extensão. As lesões distribuem-se difusamente pelos pulmões, envolvendo as regiões centrais e periféricas.

formas agudas, em que há relação evidente com exposição a poeiras orgânicas, o diagnóstico não oferece maiores dificuldades. Entretanto, é essencial que o clínico sempre considere o diagnóstico de PH em qualquer doença com padrão intersticial, seja com manifestação aguda dos sintomas, seja em formas fibrosantes crônicas, em estágio final. Dessa forma, é fundamental que seja investigada exposição de pacientes suspeitos em ambientes residenciais, profissionais ou mesmo em atividades recreativas. Os achados da TCAR podem auxiliar bastante na suspeição diagnóstica de PH, sobretudo nos casos subagudos, mas também na diferenciação de características da fibrose pulmonar em casos crônicos, não identificáveis pelo exame radiológico convencional.

O papel do médico radiologista pode ser muito importante em situações nas quais o padrão da TCAR é bastante sugestivo da doença e a história clínica é pobre, ou a possibilidade diagnóstica de PH não foi considerada pelo clínico geral ou pneumologista. Nesses casos, deve ser exaustivamente investigada a possibilidade de PH com base nos achados de imagem, não sendo incomum que este diagnóstico seja inicialmente considerado no momento da realização do estudo tomográfico.

III. DIAGNÓSTICO DIFERENCIAL PRINCIPAL

Os achados da TCAR na pneumonite de hipersensibilidade, embora não 100% específicos, são suficientemente característicos para sugerir fortemente o diagnóstico se houver contexto clínico apropriado. Os principais diagnósticos diferenciais, de acordo com o padrão identificado na TCAR, seriam a fibrose pulmonar idiopática (FPI), cujo substrato histopatológico e tomográfico é a pneumonia intersticial usual (PIU), a pneumonia intersticial não específica (PINE) e a bronquiolite respiratória (BR).

PH é a causa mais comum de opacidades difusas com atenuação em vidro fosco em pacientes imunocompetentes. Entretanto, uma enorme lista de doenças pulmonares difusas, intersticiais e do espaço aéreo, pode se manifestar por meio do padrão de atenuação em vidro fosco, sendo dados essenciais no estreitamento diagnóstico o reconhecimento da coexistência ou não de achados de fibrose na TCAR, a distribuição das lesões no parênquima pulmonar, além de informações clínicas relevantes, como o padrão de competência imunológica, a manifestação aguda ou crônica do processo, e a coexistên-

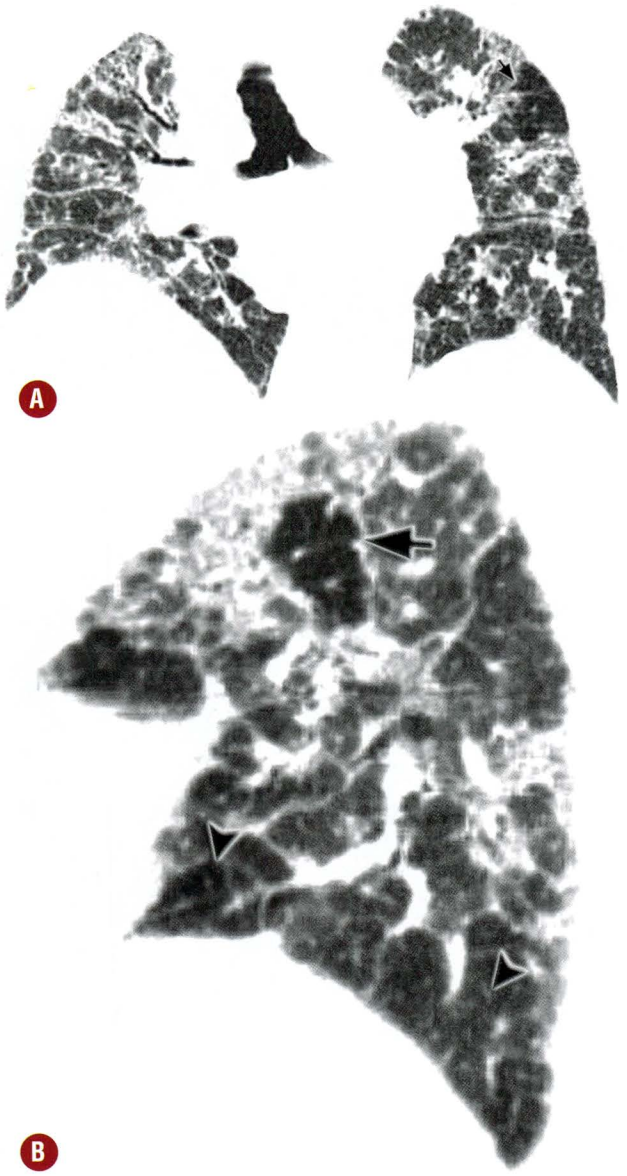

FIGURA 24-17. Pneumonite de hipersensibilidade crônica. Imagens de TCAR com reconstruções nos planos coronal **(A)** e sagital **(B)** demonstram a distribuição das áreas de fibrose intersticial, envolvendo tanto as regiões medulares quanto subpleurais, porém poupando relativamente os recessos basais posteriores dos lobos inferiores (**B**, cabeças de setas). Notar, ainda, a presença de focos de hiperinflação lobular de permeio às alterações fibróticas (setas).

cia de sinais e sintomas de outras doenças, como colagenoses, cardiopatias, uso de fármacos etc. Entre as doenças que fazem diagnóstico diferencial com a PH, manifestando-se predominantemente na TCAR pelas opacidades em vidro fosco, podemos citar edema pulmonar, pneumonia intersticial descamativa (PID), PINE, hemorragias alveolares, proteinose alveolar e algumas infecções, particularmente pelo *Pneumocystis jiroveci*. O achado de áreas de aprisionamento aéreo lobular e opacidades com atenuação em vidro fosco difusas ou multifocais (atenuação em mosaico) em paciente imunocompetente sugere a possibilidade de PH.

Nódulos centrolobulares com atenuação em vidro fosco, simetricamente distribuídos, refletindo bronquiolite, são característicos da forma subaguda da doença. Entretanto, padrão similar é observado na BR dos fumantes, com exatamente as mesmas características de imagem. Assim, os dados clínicos são bastante relevantes nessa situação, uma vez que a ocorrência de PH é excepcional em fumantes, enquanto esse é o perfil dos pacientes com BR sintomática, que costumam realizar TCAR (grandes tabagistas crônicos).

Em recente estudo avaliando a acurácia da TCAR no diagnóstico diferencial entre PH, FPI/PIU e PINE, realizado retrospectivamente em 66 casos, os achados que melhor diferenciaram a PH crônica das outras doenças foram áreas lobulares com atenuação e vascularização reduzidas, nódulos centrolobulares e ausência de predominância das alterações nas regiões pulmonares inferiores. Em relação à distribuição das alterações fibróticas na PH, caracteristicamente tanto as medulares pulmonares como as regiões subpleurais costumam estar envolvidas, embora, em geral, os recessos basais posteriores dos lobos inferiores costumem estar poupados, achados que podem auxiliar no diagnóstico diferencial com a pneumonia intersticial usual (Fig. 24-17). Por sua vez, os achados que melhor diferenciaram a PINE da PH foram a preservação relativa das regiões subpleurais (*subpleural sparing*) e as ausências de aprisionamento aéreo lobular e de faveolamento pulmonar significativo naquela doença. Em relação à FPI/PIU, os achados característicos foram a predominância basal do faveolamento e as ausências de parênquima subpleural preservado e de nódulos centrolobulares. Essas diferentes características tomográficas permitiram o correto diagnóstico e a distinção entre essas doenças em aproximadamente 50% dos casos avaliados.

É importante salientar, todavia, que: 1) alguns pacientes com PH crônica podem apresentar achados clássicos de PIU ou, principalmente, PINE na TCAR; 2) pacientes podem evoluir para fibrose pulmonar terminal (Fig. 24-18), mesmo após a interrupção da exposição. Essas observações enfatizam ainda mais a importância da correlação clínica dos achados de TCAR em paciente com fibrose pulmonar.

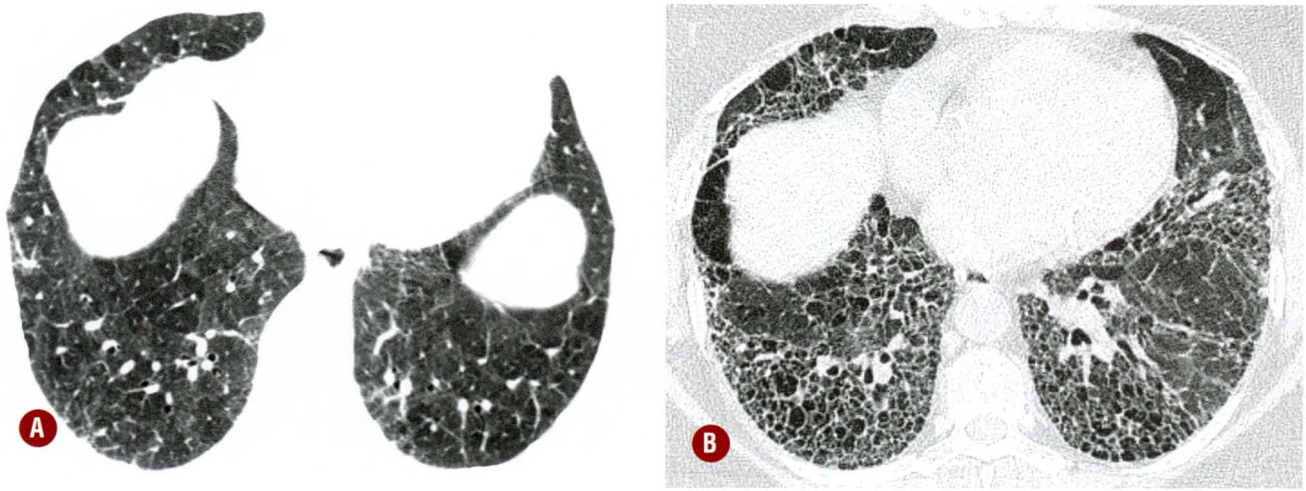

FIGURA 24-18. Progressão da pneumonite de hipersensibilidade (PH) em paciente criador de pássaros. A, Imagem de TCAR demonstra achados típicos de PH caracterizados por áreas de opacidades em vidro fosco (atenuação aumentada) intercaladas com áreas de parênquima pulmonar com valores de atenuação normal e áreas lobulares com atenuação e vascularização diminuídas. **B,** Imagem de TCAR 10 anos depois, mesmo após a interrupção do agente causal, mostra importante progressão da doença com achados de fibrose intersticial avançada, notando-se bronquiectasias de tração extensas e faveolamento subpleural associados a opacidades em vidro fosco (Cortesia de Dr. Nestor Müller, Vancouver, Canadá).

LITERATURA RECOMENDADA

1. Agostini C, Trentin L, Facco M et al. New aspects of hypersensitivity pneumonitis. Curr Opin Pulm Med 2004;10:378-82.
2. Bagatin E, Pereira CAC, Afiune JB. Doenças granulomatosas ocupacionais. J Bras Pneumol [online] 2006;32(suppl.2):69-84.
3. Blanchet M, Israël-Assayag E, Cormier Y. Inhibitory effect of nicotine on experimental hypersensitivity pneumonitis in vivo and in vitro. Am J Respir Crit Care Med 2004; 169:903-9.
4. Churg A, Muller NL, Flint J et al. Chronic hypersensitivity pneumonitis. Am J Sug Pathol 2006;30:201-8.
5. Cormier Y, Lacasse Y. Keys to the diagnosis of hypersensitivity pneumonitis: the role of serum preciptins, lung biopsy and high-resolution computed tomography. Clin Pulm Med 1996;3:72-7.
6. Girard M, Israel-Assayag E, Cormier Y. Pathogenesis of hypersensitivity pneumonitis. Curr Opin Allergy Clin Immunol 2004; 4:93-8.
7. Greenberger PA. Mold-induced hypersensitivity pneumonitis. Allergy Asthma Proc 2004;25:219-23.
8. Gupta A, Rosenman KD. Hypersensitivity pneumonitis due to metal working fluids: Sporadic or under reported? Am J Ind Med 2006;49:423-33.
9. Hanak V, Golbin JM, Ryu JH. Causes and presenting features in 85 consecutive patients with hypersensitivity pneumonitis. Mayo Clin Proc 2007;82:812-6.
10. Hansell DM, Wells AU, Padley SPG et al. Hypersensitivity pneumonitis: correlation of individual CT patterns with functional abnormalities. Radiology 1996;199:123-8.
11. Jacobs RL, Andrews CP, Coalson JJ. Hypersensitivity pneumonitis: beyond classic occupational disease-changing concepts of diagnosis and management. Ann Allergy Asthma Immunol 2005; 95:115-28.
12. Katzenstein ALA. Katzenstein and Askin's surgical pathology of non-neoplastic lung disease, Third edition. United States of America: WB Saunders Company, 2007.
13. Lacasse Y, Selman M, Costabel U et al. Clinical diagnosis of hypersensitivity pneumonitis. Am J Respir Crit Care Med 2003; 168:952-8.
14. Lynch DA, Newell JD, Logan PM et al. Can CT distinguish hypersensitivity pneumonitis from idiopathic pulmonary fibrosis? AJR Am J Roentgenol 1995; 165:807-11.
15. Markopoulo KD, Cool CD, Elliot TL et al. Obliterative bronchiolitis: varying presentations and clinicopathological correlation. Eur Respir J 2002;19:20-30.
16. Matar LD, McAdams HP, Sporn TA. Hypersensitivity pneumonitis. AJR Am J Roentgenol 2000; 174:1061-6.
17. Meirelles GS, Kavakama JI, Rodrigues RT. Imagem nas doenças ocupacionais pulmonares. J Bras Pneumol [online] 2006; 32(suppl.2):85-92.
18. Myers JL, Limper AH, Swensen SJ. Drug-induced lung disease: a pragmatic classification incorporating HRCT appearances. Sem Resp Crit Care Med 2003; 24:445-53.
19. Navarro C, Mejia M, Gaxiola M et al. Hypersensitivity pneumonitis: a broader perspective. Treat Respir Med 2006;5:167-79.
20. Pereira-Silva J L, Kavakama J, Terra Filho M et al. Consenso Brasileiro sobre a Terminologia dos Descritores de Tomografia Computadorizada do Tórax. J Bras Pneumol 2005;31(2): 149-56.
21. Selman M. Hypersensitivity pneumonitis: a multifaceted deceiving disorder. Clin Chest Med 2004;25:531-47.
22. Silva CI, Müller NL, Lynch DA et al. Chronic hypersensitivity pneumonitis: differentiation from idiopathic pulmonary fibrosis and nonspecific interstitial pneumonia by using thin-section CT. Radiology 2008; 246:288-97.
23. Silva CI, Churg A, Muller NL. Hypersensitivity pneumonitis: spectrum of high-resolution CT and pathologic findings. AJR Am J Roentgenol 2007; 188:334-44.
24. Viegas CA. Agravos respiratórios decorrentes da atividade agrícola. J. Pneumologia [online] 2000;26:83-90.
25. Woda BA. Hypersensitivity pneumonitis: an immunopathology review. Arch Pathol Lab Med 2008;132:204-5.
26. Zompatori M, Calabro E, Poletti V et al. Hypersensitivity pneumonitis. High resolution CT findings with pathological correlations. A pictorial essay. Radiol Med (Torino) 2003;106:44-50.

CAPÍTULO 25

Sarcoidose

Moacir Moreno Junior
C. Isabela S. Silva
Nestor L. Müller

I. INTRODUÇÃO

Generalidades

A sarcoidose é uma doença granulomatosa sistêmica, de etiologia desconhecida, caracterizada pela presença de granulomas epitelioides não caseosos nos órgãos envolvidos. Afeta principalmente os pulmões, os linfonodos hilares e mediastinais, a pele e os olhos. Em seguida, destacam-se fígado, baço, outros sítios linfonodais, sistema nervoso, coração, músculos e ossos. A sarcoidose pode se manifestar em todas as idades e em todos os grupos étnicos, sendo mais frequente entre 20 e 40 anos, com discreto predomínio no sexo feminino.

Existe uma grande variabilidade nas taxas de incidência de sarcoidose relatadas em diferentes populações do mundo, variando entre um e 40 casos por 100 mil habitantes, sendo mais altas em alguns países do norte europeu, como a Suécia, e em negros norte-americanos. No entanto, esses números podem não representar a realidade global com exatidão, dadas a escassez de estudos epidemiológicos em outras partes do mundo, inclusive no Brasil, e a quantidade de pacientes assintomáticos, que não chegam a ter o diagnóstico de sarcoidose.

Embora a etiologia da sarcoidose seja desconhecida, as evidências disponíveis até agora, juntamente com a natureza do processo imunológico envolvido na sua patogênese, indicam que provavelmente representa uma enfermidade de origem multifatorial. Alguns estudos conseguiram recuperar DNA e RNA de *Mycobacterium* e *Propionibacterium* nos granulomas da sarcoidose. Porém, em outros grupos de pacientes essa relação não foi evidenciada. Adicionalmente, vários estudos demonstraram relação entre a doença e a exposição a fatores ambientais, como fungos, pólen, umidade e materiais de construção, entre outros. Existem também indícios de que diferentes perfis genéticos se relacionam com diferentes níveis de suscetibilidade e de gravidade da sarcoidose.

Achados Clínicos

Até metade dos pacientes com sarcoidose é assintomática, tendo o diagnóstico suspeitado a partir do aumento hilar bilateral na radiografia de tórax. Os sinais e sintomas mais comuns da sarcoidose são aqueles relacionados com envolvimento torácico, cutâneo e ocular.

Os sintomas pulmonares mais frequentes são dispneia, tosse e dor torácica. As alterações na prova de função pulmonar, quando presentes, são mais comumente de padrão restritivo, também podendo ser obstrutivo ou misto. Sintomas sistêmicos como fadiga, perda de peso e sudorese noturna são comuns.

O eritema nodoso na forma de nódulos múltiplos bilaterais é a manifestação cutânea mais comum. A associação entre aumento linfonodal hilar bilateral, eritema nodoso e artralgia é conhecida como síndrome de Löfgren, e geralmente está relacionada com apresentação aguda, com maiores chances de remissão espontânea.

A principal forma de envolvimento ocular é a uveíte anterior bilateral, que pode resultar raramente em perda da acuidade ou cegueira. Também é comum o envolvimento das glândulas lacrimais.

Sinais e sintomas relacionados com o envolvimento de outros órgãos, como fígado, baço, coração e rins, manifestam-se, com frequências variáveis, em cerca de 10% a 20% dos casos, destacando-se entre eles hepatoesplenomegalia, sinais de hepatopatia crônica, hipercalcemia e distúrbios de condução cardíaca.

O curso clínico da sarcoidose pode seguir para remissão completa em até três anos, como é o caso de mais da metade dos pacientes. Porém, cerca de um terço desenvolve uma forma mais crônica e grave, resultando em graus variáveis de comprometimento funcional dos órgãos afetados, com taxa de mortalidade de até 5%. Nesses pacientes, o óbito ocorre mais frequentemente por complicações pulmonares e envolvimento cardíaco ou neurológico.

Achados Histológicos

Acredita-se que um estímulo inicial, dado supostamente por um agente infeccioso, partículas orgânicas ou agentes inorgânicos, seria o fator desencadeador do recrutamento de linfócitos T CD4+, que iniciam a formação do granuloma, composto também por macrófagos diferenciados em células epitelioides e células gigantes multinucleadas.

Com o tempo, o processo pode evoluir para resolução completa ou para um curso mais crônico, com o aumento gradual da quantidade de fibroblastos e deposição de lamelas de colágeno na periferia dos granulomas, dando, então, início à formação de fibrose, que evolui em direção à região central.

Os granulomas não caseosos da sarcoidose (Fig. 25-1) não possuem características histológicas específicas o suficiente para descartar outras possibilidades comuns no nosso meio, como tuberculose e doenças fúngicas, que devem ser pesquisadas por meio de colorações e culturas específicas.

No pulmão, o local de acometimento preferencial da sarcoidose é o interstício perilinfático, ou seja, nas regiões peribroncovasculares, nos septos interlobulares e ao longo das superfícies pleurais, inclusive nas fissuras interlobares (Fig. 25-2). Nos linfonodos, a proliferação dos granulomas se dá de forma mais difusa, e, nas fases mais avançadas, a extensa substituição por tecido fibrótico dificulta a caracterização histológica dos mesmos.

II. ACHADOS DE IMAGEM

Radiografia de Tórax

1. Linfonodomegalias hilares e mediastinais
   - O padrão típico consiste em linfonodomegalia hilar bilateral e simétrica e linfonodomegalia paratraqueal direita, mas frequentemente também há evidência de linfonodomegalia nas regiões aortopulmonar e subcarinal (Figs. 25-3 e 25-4).
   - Linfonodomegalia hilar unilateral ocorre em apenas 5% dos casos, devendo chamar a atenção para outras causas possíveis de linfonodomegalia.
   - Calcificação linfonodal geralmente difusa pode ser vista na radiografia em até 20% dos casos e costuma ser um achado mais tardio. O padrão em "casca de ovo" é incomum.
2. Alterações pulmonares
   - Os padrões radiológicos típicos são o reticulonodular e o nodular, nos quais se observam nódulos irregulares com dimensões variando entre 3 e 10 mm (Figs. 25-4 e 25-5).
   - Pode haver áreas de consolidação e vidro fosco, porém não são frequentes.
   - Os achados tipicamente predominam nas regiões peribroncovasculares das regiões superiores e médias, e geralmente são bilaterais e simétricos.
   - Achados assimétricos, unilaterais ou difusos podem ocorrer, mas são incomuns.
   - Sinais de fibrose podem ser vistos na apresentação inicial em cerca de 5% dos pacientes e eventualmente se desenvolvem em cerca de 20% dos casos. A fibrose tipicamente afeta principalmente as regiões peri-hilares das zonas pulmonares superiores e médias e se manifesta como densificações irregulares peri-hilares, com distorção arquitetural, bronquiectasias de tração e retração superior dos hilos (Fig. 25-6). Com a progressão da fibrose e a



FIGURA 25-1. Granulomas epitelioides não caseosos na sarcoidose. (Cortesia de Dr. Patrick O'Connor, University of British Columbia, Vancouver, Canadá.)

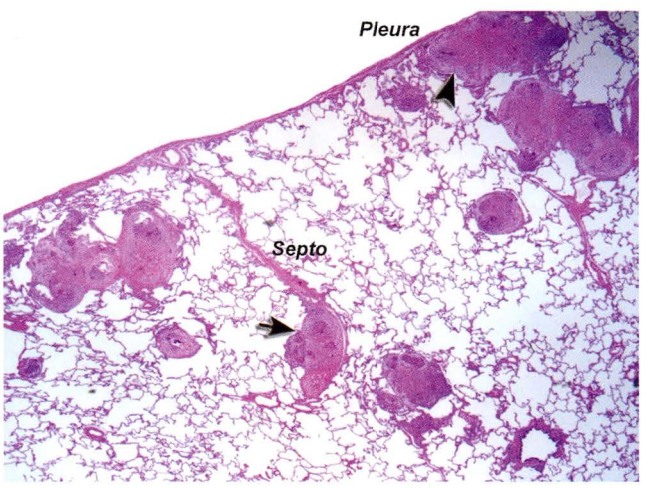

FIGURA 25-2. Distribuição perilinfática típica da sarcoidose destacando a presença de granulomas não caseosos ao longo da pleura (cabeça de seta) e do septo interlobular (seta). (Cortesia de Dr. Patrick O'Connor, University of British Columbia, Vancouver, Canadá.)

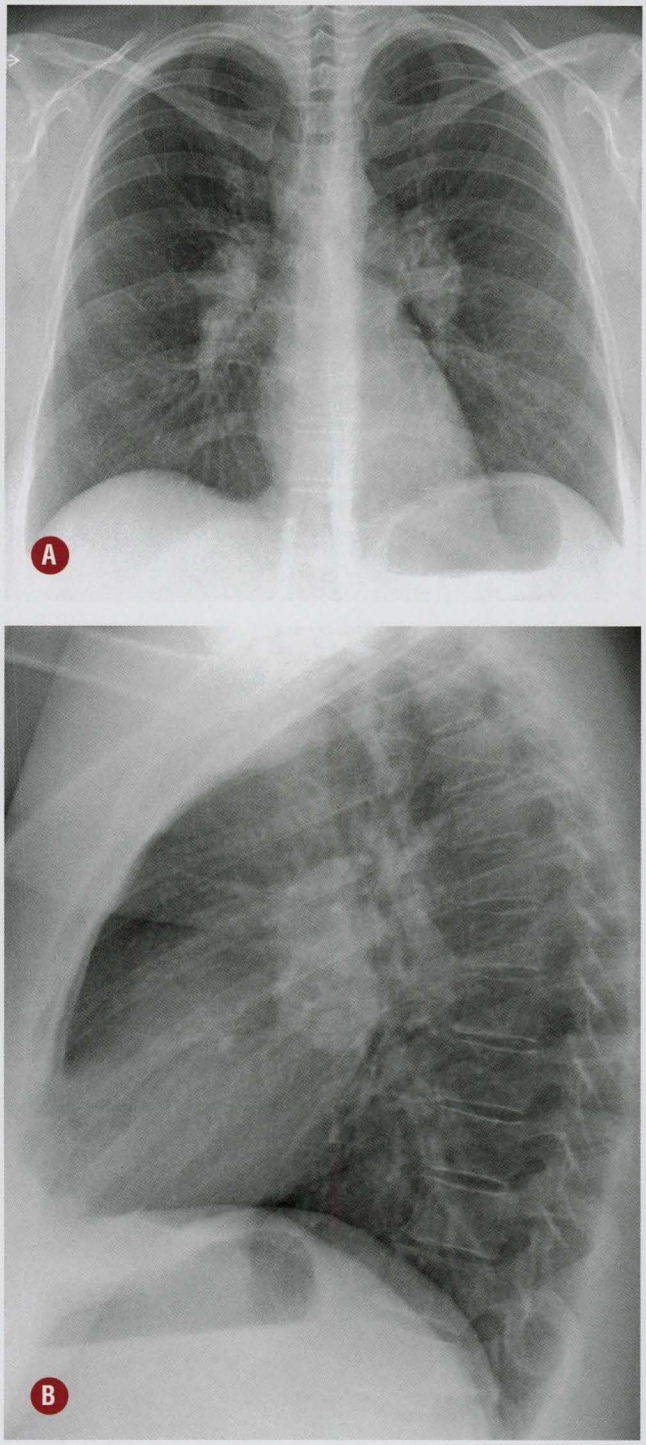

FIGURA 25-3. Sarcoidose com acometimento isolado de linfonodos (estágio 1). Radiografias de tórax em PA **(A)** e perfil **(B)** mostram aumento do tamanho e contornos lobulados dos hilos típicos de linfonodomegalia. Notam-se também aumento da densidade na região paratraqueal direita e convexidade na janela aortopulmonar consistentes com linfonodomegalia. Os pulmões estão normais.

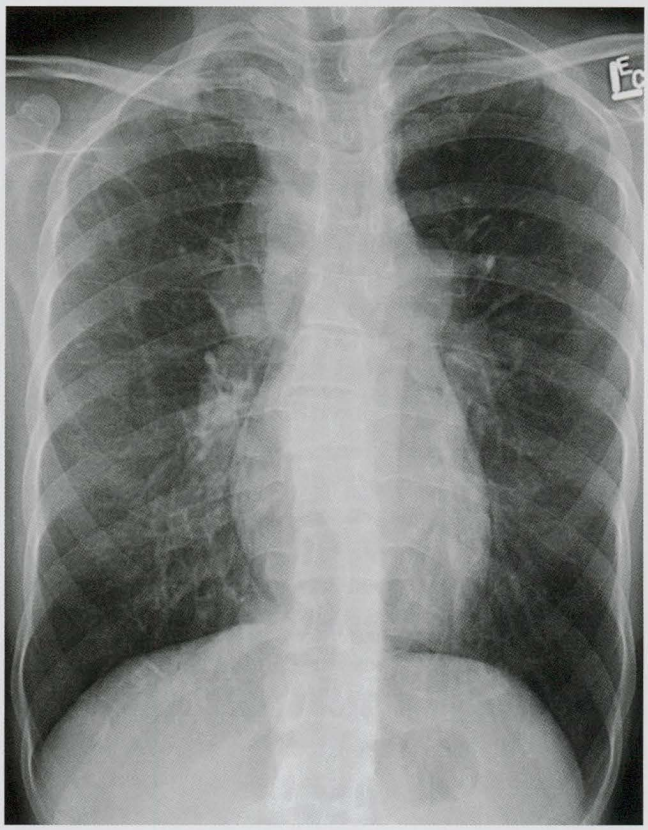

FIGURA 25-4. Sarcoidose com acometimento de linfonodos e pulmões (estágio 2). Radiografia de tórax em PA mostra extensa linfonodomegalia paratraqueal direita, convexidade na janela aortopulmonar e pequeno aumento dos hilos pulmonares. Notam-se ainda algumas opacidades nodulares mal definidas nas regiões pulmonares superiores.

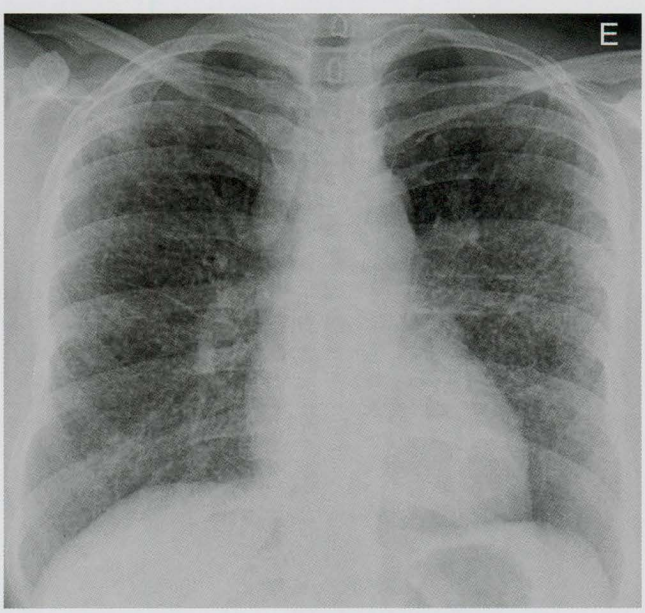

FIGURA 25-5. Sarcoidose com acometimento de linfonodos e pulmões (estágio 2). Radiografia de tórax em PA evidencia linfonodomegalia paratraqueal direita e extenso padrão nodular bilateral, com predomínio nas regiões pulmonares superiores e médias.

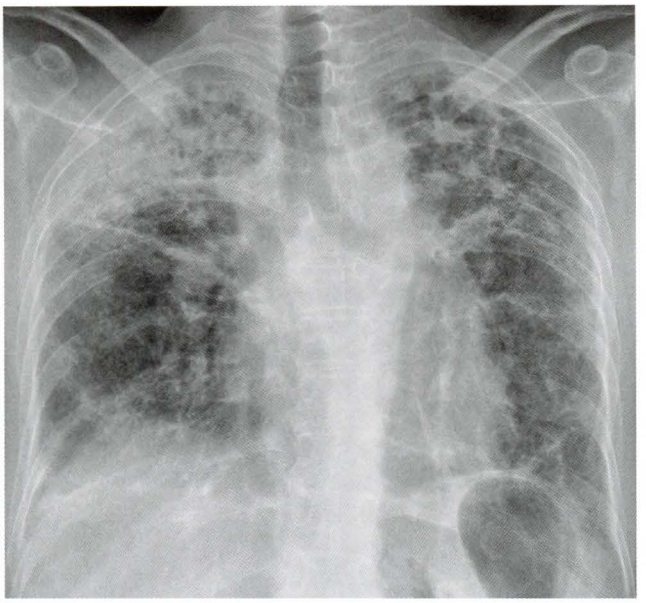

FIGURA 25-6. Sarcoidose com extensa fibrose pulmonar (estágio 4). Radiografia de tórax em PA demonstra extenso padrão reticulonodular com predomínio nos lobos superiores, perda de volume pulmonar, retração superior dos hilos pulmonares e bronquiectasias de tração.

desorganização arquitetural, as bronquiectasias de tração podem progredir para lesões de aspecto cístico, que podem ser complicadas com colonização por bolas fúngicas (aspergilomas) unilaterais ou bilaterais.

- Achados menos frequentes incluem derrame pleural (3%) e aumento da imagem cardíaca causado por cardiomiopatia ou derrame pericárdico.

3. O estadiamento radiográfico da sarcoidose torácica é dividido em cinco padrões:
   - Estágio 0: radiografia normal (5%-10% dos casos).
   - Estágio I: linfonodomegalias mediastinais/hilares, sem alterações pulmonares evidentes (cerca de 40% dos casos) (Fig. 25-3).
   - Estágio II: linfonodomegalias mediastinais/hilares com alterações pulmonares (cerca de 35% dos casos) (Figs. 25-4 e 25-5).
   - Estágio III: alterações pulmonares sem linfonodomegalias mediastinais/hilares (cerca de 10% dos casos).
   - Estágio IV: fibrose pulmonar avançada com ou sem linfonodomegalias (cerca de 5% dos casos) (Fig. 25-6).
   - Esta classificação se correlaciona relativamente bem com as chances de remissão espontânea, que ocorre em mais da metade dos pacientes nos estágios I e II, em 10% a 20% no estágio III e não ocorre no estágio IV.
   - O estadiamento radiológico reflete apenas o padrão de apresentação da doença, e não representa o seu estágio cronológico.

Tomografia de Alta Resolução (TCAR)

- As alterações tipicamente predominam nas regiões centrais dos lobos superiores e geralmente são bilaterais e relativamente simétricas.
- O achado mais característico é a presença de pequenos nódulos sólidos com distribuição perilinfática, ou seja, ao longo dos brônquios, vasos pulmonares, fissuras interlobares, regiões subpleurais costais e septos interlobulares, com predomínio nas regiões pulmonares superiores e médias (Fig. 25-7).
- Em alguns pacientes a distribuição perilinfática é predominantemente ao longo dos brônquios e vasos pulmonares e em outros, principalmente ao longo das fissuras interlobares e regiões subpleurais costais. A aglomeração de granulomas subpleurais pode resultar em aparência semelhante a placas (pseudoplacas) (Fig. 25-8). Embora haja frequentemente espessamento dos septos interlobulares, ele raramente é extenso.
- Granulomas ao longo do interstício peribroncovascular podem se estender até o interstício das estruturas do lóbulo pulmonar secundário (artéria e bronquíolo intralobulares) e resultar em nódulos centrolobulares.
- Os nódulos da sarcoidose representam aglomeração de granulomas e apresentam contornos regulares ou irregulares. Tipicamente medem entre 2 e 10 mm de diâmetro (Figs. 25-7



FIGURA 25-7. Imagem de TCAR demonstra típica distribuição perilinfática dos pequenos nódulos da sarcoidose. Notam-se nódulos perivasculares (seta curva), peribrônquicos (seta preta), nódulos ao longo das fissuras (setas brancas), septos interlobulares (cabeça de seta) e pleura parietal. Nódulos centrolobulares também estão presentes e representam o acometimento do interstício centrolobular.

e 25-9). Podem, entretanto, medir até 3 cm (Fig. 25-10) ou, menos frequentemente, formar opacidades focais pseudotumorais com até 4 cm (Fig. 25-11). Lesões nodulares escavadas são incomuns na sarcoidose.

- O aumento da concentração de granulomas de forma mais difusa pode resultar nos achados menos comuns de padrão miliar, opacidades com atenuação em vidro fosco e áreas de consolidação (Figs. 25-12 e 25-13).
- Com a evolução para fibrose, que ocorre em até 20% dos pacientes, os achados mais frequentes incluem opacidades lineares irregulares, distorção arquitetural, redução volumétrica com retração hilar superior e bronquiectasias de tração (Figs. 25-14 e 25-15). Ocasionalmente pode ocorrer formação de massas conglomeradas peri-hilares (Fig. 25-15) e imagens bolhosas ou cavidades tipicamente nos lobos superiores (Fig. 25-16). As lesões cavitárias geralmente resultam da dilatação e distorção dos brônquios e podem ser complicadas com a formação de aspergilomas (Fig. 25-16). Pneumotórax pode ser encontrado na forma fibrocavitária da sarcoidose.



FIGURA 25-8. Sarcoidose com pseudoplacas. Imagem de TCAR mostra aglomeração de nódulos subpleurais resultando em aparência semelhante a placas.

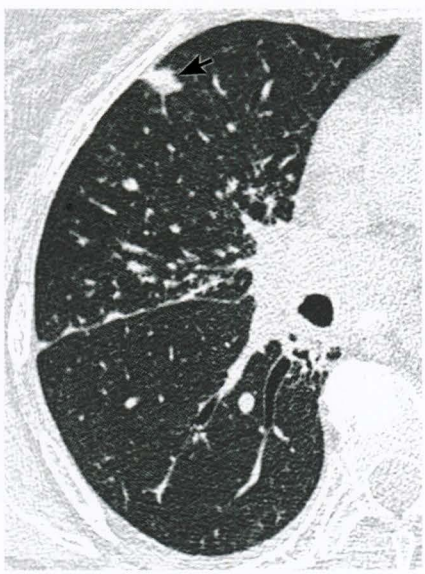

FIGURA 25-9. Sarcoidose. TCAR do pulmão direito mostra micronódulos perivasculares, espessamento nodular da fissura interlobar e nódulo no lobo médio (seta), de contornos irregulares, com 1 cm de diâmetro.



FIGURA 25-10. Sarcoidose: aspecto típico na TC. Imagens axiais de TCAR ao nível do arco aórtico **(A)** e brônquio do lobo superior direito **(B)** demonstram pequenos nódulos pulmonares distribuídos principalmente ao longo dos brônquios, vasos pulmonares e fissuras interlobares. Reformatação coronal **(C)** mostra predomínio das anormalidades nas regiões pulmonares superiores e médias.

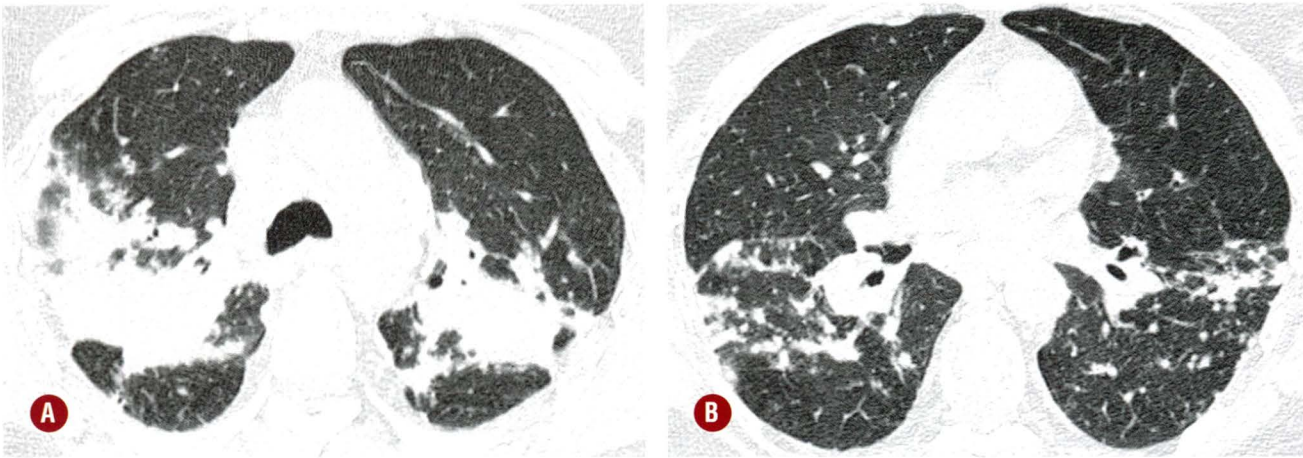

FIGURA 25-11. Sarcoidose com massas focais. A, Imagem de TCAR ao nível da carina demonstra extensa consolidação nos lobos superiores, resultante de aglomeração de granulomas de sarcoidose, dando um aspecto de massas focais. **B,** TCAR ao nível dos lobos inferiores demonstra achados típicos de sarcoidose com pequenos nódulos, distribuídos principalmente ao longo das fissuras interlobares, septos interlobulares e pleura parietal.

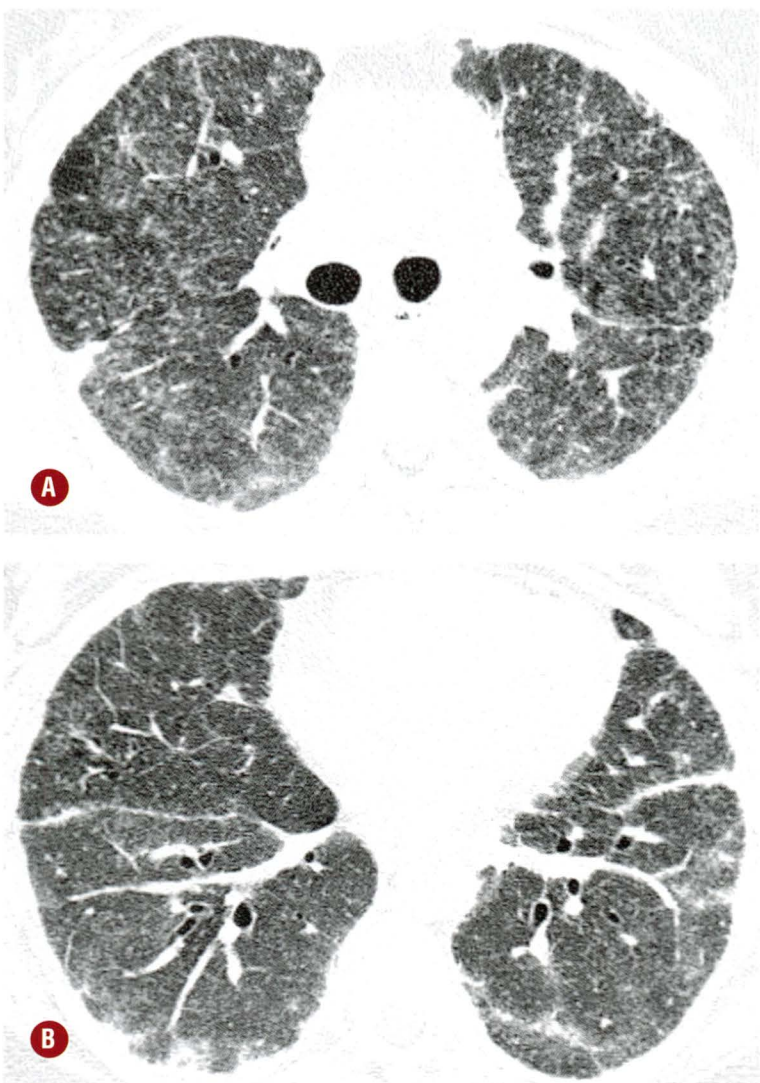

FIGURA 25-12. Sarcoidose: padrão miliar e atenuação em vidro fosco. Imagens de TCAR ao nível dos brônquios fonte **(A)** e das veias pulmonares inferiores **(B)** mostram padrão nodular miliar e extensas opacidades com atenuação em vidro fosco. Nota-se também espessamento nodular das fissuras interlobares e de alguns septos interlobulares, característicos da sarcoidose.

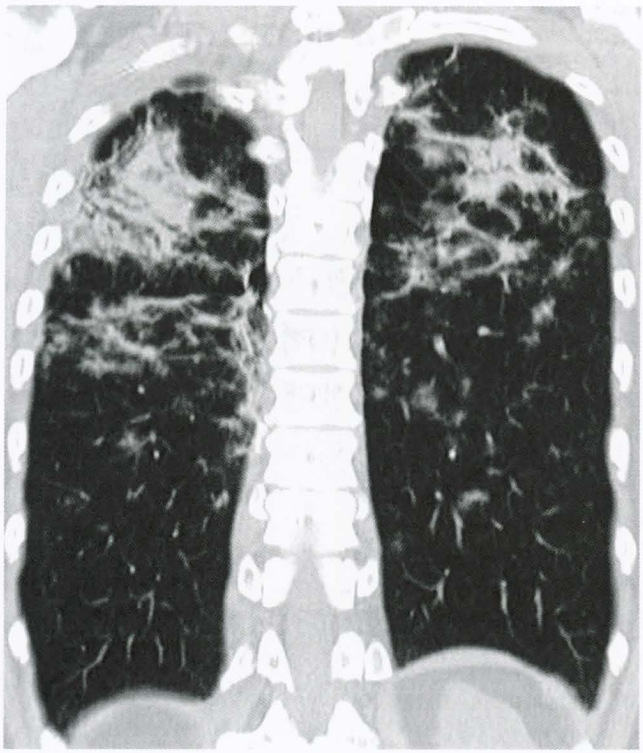

FIGURA 25-13. Sarcoidose: áreas de consolidação. Reformatação coronal de TC obtida em aparelho multidetector demonstra áreas de consolidação nos lobos superiores e espessamento nodular de alguns septos interlobulares.

- Áreas de aprisionamento aéreo nas imagens obtidas em expiração são comuns e provavelmente resultam da obstrução por fibrose ou presença de granulomas endoluminais ou na submucosa de pequenas vias aéreas (Fig. 25-15). A extensão das áreas de aprisionamento aéreo aumenta com a extensão da fibrose.
- Estenoses traqueal e brônquica são bastante infrequentes e podem resultar de inflamação da parede da via aérea ou compressão extrínseca por linfonodos aumentados. Distorção brônquica com estenose geralmente é causada pela fibrose pulmonar adjacente. Atelectasia pode ser encontrada em pacientes com obstrução brônquica, principalmente no lobo médio.
- Linfonodomegalias paratraqueais e hilares bilaterais são observadas em cerca de 90% dos pacientes (Fig. 25-17). As cadeias pré-vasculares, para-aórtica, subaórtica e subcarinal também são envolvidas com maior frequência.
- Calcificação linfonodal ocorre em até metade dos casos mais crônicos. A calcificação pode ser amorfa ("*icing sugar*"), puntiforme, difusa ou, ocasionalmente, com aspecto em casca de ovo (Fig. 25-18).
- Derrame pleural é bastante incomum, mas, quando presente, geralmente é encontrado em pacientes com doença pulmonar extensa ou acometimento multissistêmico. Costuma ser de pequeno volume e pode ser unilateral ou bilateral.
- Os achados abdominais mais habituais na tomografia são aumento difuso do baço, do fígado ou de ambos, nódulos hipoatenuantes esplênicos e hepáticos (mais frequentemente no baço) e linfonodomegalias.

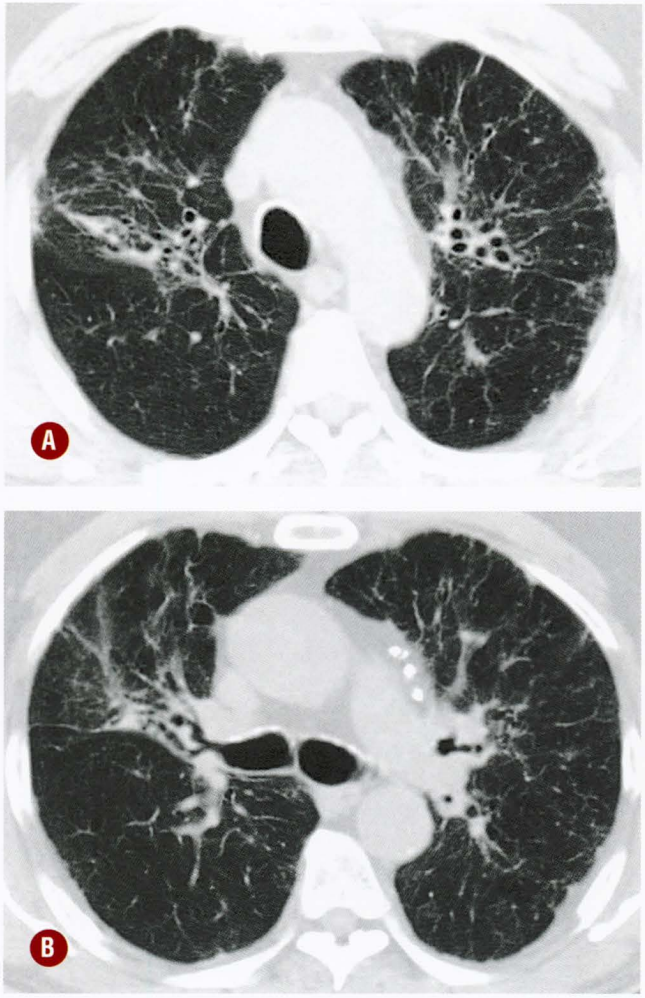

FIGURA 25-14. Sarcoidose: fibrose. Imagens de TC ao nível do arco aórtico **(A)** e do brônquio do lobo superior direito **(B)** demonstram opacidades irregulares, bronquiectasias de tração e distorção da arquitetura pulmonar, consistentes com fibrose. Nota-se também presença de linfonodos calcificados na janela aortopulmonar **(B)**.

Ressonância Magnética

- A ressonância magnética é o método de escolha para a avaliação neurológica e cardíaca da sarcoidose, lembrando-se, porém, que está contraindicada a pacientes com marca-passo.
- Para pacientes com comprometimento pulmonar tem valor limitado por causa da baixa resolução do método para esse tipo de avaliação. Pode ter utilidade na avaliação de linfonodomegalias mediastinais e hilares (Fig. 25-19).

Recomendações

- A radiografia do tórax é um instrumento bastante útil na caracterização de alterações mediastinais e pulmonares típicas. No contexto clínico compatível, como na síndrome de Löfgren, é suficiente para o diagnóstico e o controle evolutivo.
- A TC e a ressonância magnética são excelentes métodos para a visualização dos linfonodos, todavia, a TC com técnica de alta resolução é o método de imagem de escolha para avaliação do comprometimento do parênquima pulmonar.

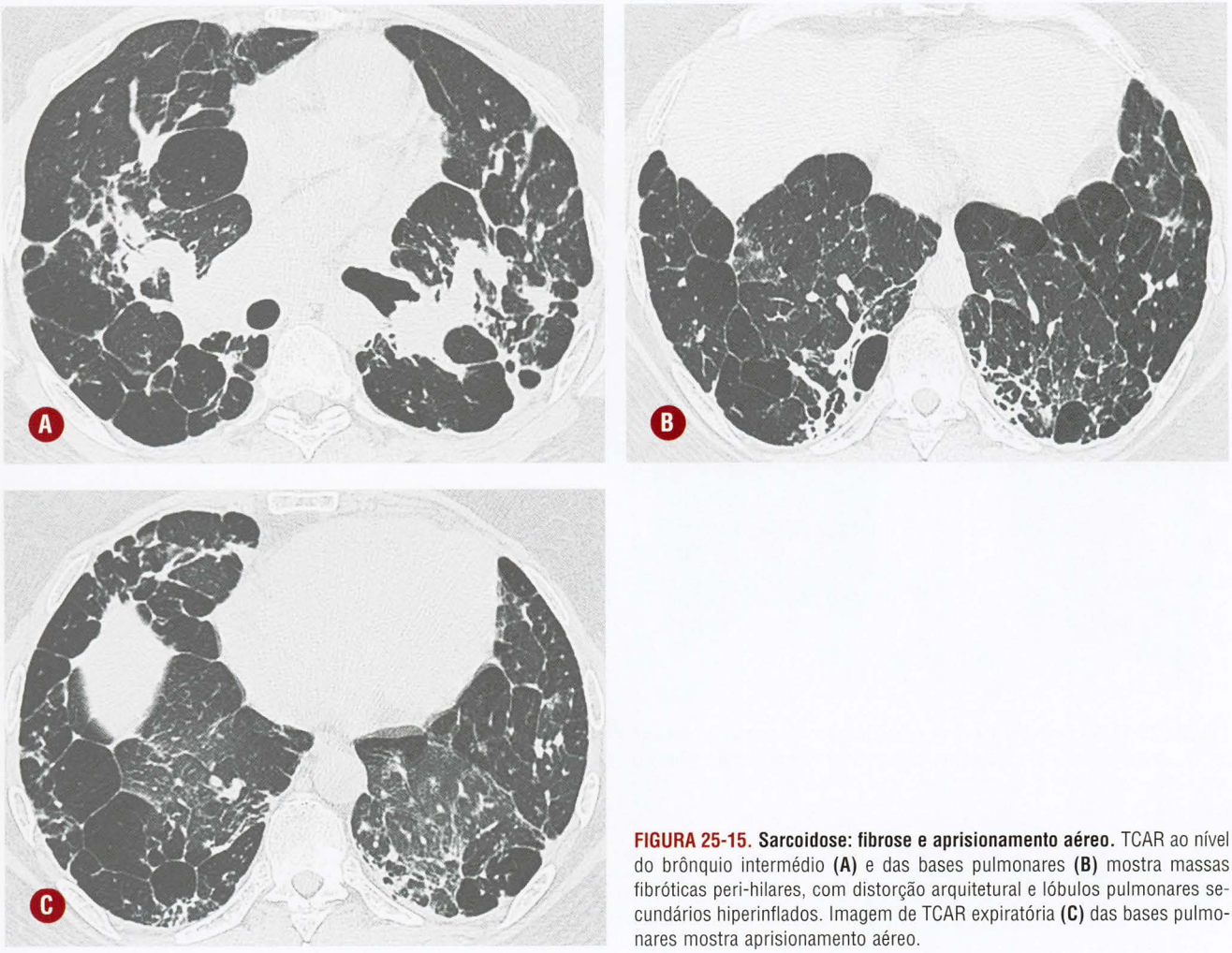

FIGURA 25-15. Sarcoidose: fibrose e aprisionamento aéreo. TCAR ao nível do brônquio intermédio **(A)** e das bases pulmonares **(B)** mostra massas fibróticas peri-hilares, com distorção arquitetural e lóbulos pulmonares secundários hiperinflados. Imagem de TCAR expiratória **(C)** das bases pulmonares mostra aprisionamento aéreo.



FIGURA 25-16. Paciente do sexo masculino, 57 anos, com forma fibrocavitária da sarcoidose e transplante de pulmão esquerdo. Imagem axial de TCAR ao nível do arco aórtico **(A)** e reformatação sagital do pulmão direito nativo **(B)** demonstram sinais de fibrose avançada com distorção da arquitetura pulmonar e extensas bronquiectasias de tração, com formação de imagens císticas. Algumas bronquiectasias apresentam colonização por aspergilomas (asteriscos). O pulmão esquerdo transplantado apresenta padrão de atenuação em mosaico secundário a bronquiolite obliterante pós-transplante.

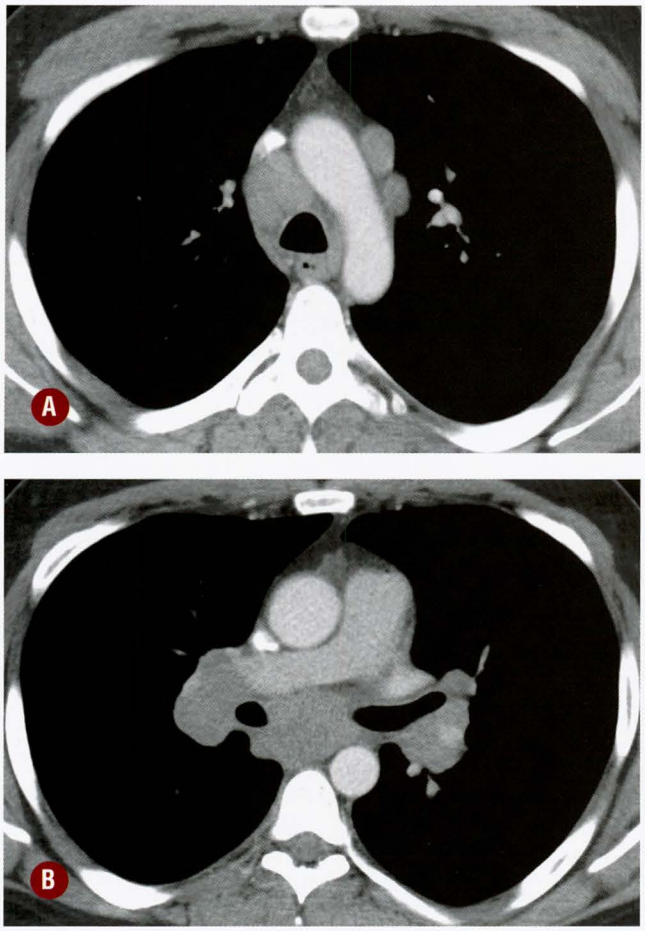

FIGURA 25-17. Sarcoidose: linfonodomegalia mediastinal e hilar. Imagens de TC com contraste ao nível do arco aórtico **(A)** e do brônquio intermédio **(B)** mostram linfonodomegalia paratraqueal, pré-vascular, subcarinal e hilar bilateral e simétrica.

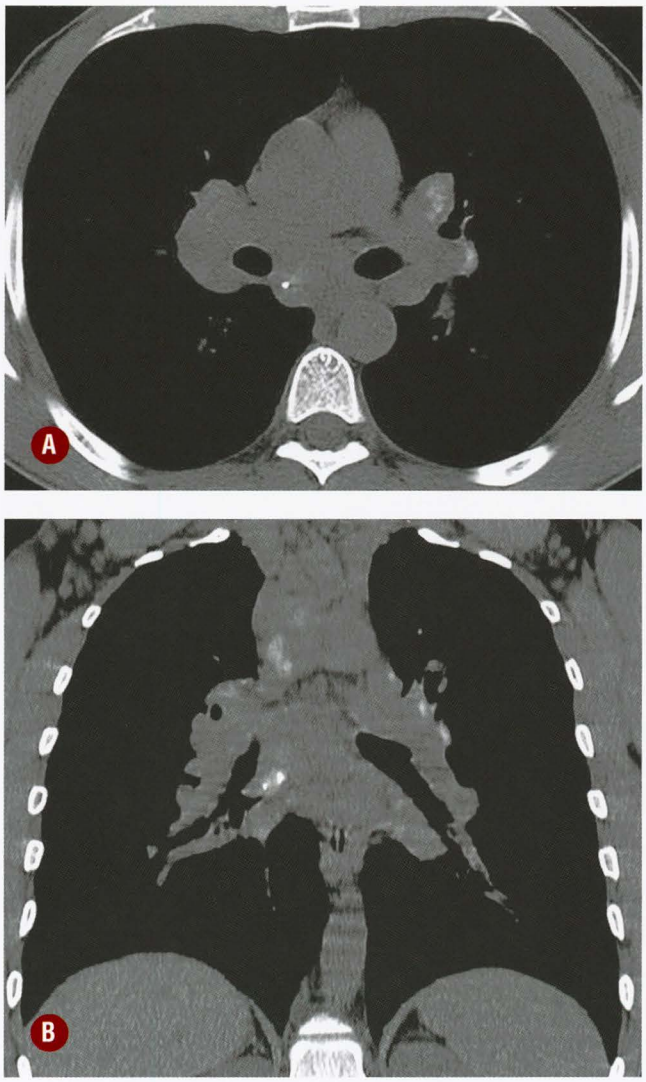

FIGURA 25-18. Sarcoidose: linfonodos calcificados. Corte axial de TC **(A)** e reformatação coronal **(B)** em paciente com sarcoidose crônica demonstram calcificação de linfonodos mediastinais e hilares.

- As indicações para o uso da TC são: suspeita clínica de sarcoidose com radiografia normal, achados clínicos ou radiográficos atípicos e sinais de complicação, como fibrose, bronquiectasias, bola fúngica (aspergiloma), infecção ou tumor.
- Nódulos pulmonares, espessamento septal, opacidades com atenuação em vidro fosco e consolidação geralmente estão relacionados com lesões potencialmente reversíveis, ao contrário de fibrose com distorção e faveolamento.
- A biópsia, usualmente por via transbrônquica, é recomendada na maioria dos casos, a não ser que os achados clínicos e radiológicos sejam típicos, associados a evolução favorável, com remissão espontânea.
- A tomografia por emissão de pósitrons (PET) com fluordesoxiglicose (FDG) auxilia na caracterização da extensão sistêmica da doença e na orientação de local para biópsia.
- Apesar do aspecto sugestivo dos granulomas, o diagnóstico de sarcoidose não deve ser estabelecido unicamente pela sua caracterização histológica, sendo necessária a correlação com os achados clínicos e radiológicos.

III. DIAGNÓSTICO DIFERENCIAL

- Existem alguns grupos de doenças que podem se manifestar de forma semelhante aos diferentes padrões de apresentação da sarcoidose. Informações adicionais, como quadro clínico, histórico ocupacional, procedência e presença de doença neoplásica, são essenciais para a interpretação correta dos achados de imagem.
- Linfonodomegalias hilares bilaterais em pacientes sem histórico de malignidade e com quadro clínico compatível com sarcoidose ou assintomáticos têm alta especificidade para o diagnóstico de sarcoidose. Mesmo fora desse contexto clínico, a sarcoidose continua sendo o diagnóstico mais provável para tal achado, mas outras causas de linfonodomegalias devem ser consideradas, como linfoma e metástases (p. ex.: rim, testículo e pâncreas).
- Quando a forma de apresentação é a de micronódulos perilinfáticos e espessamento septal sem sinais de fibrose, o diagnóstico diferencial mais comum é a linfangite carcinomatosa. A associação a derrame pleural favorece linfangite e, com linfonodomegalias hilares bilaterais, sarcoidose.
- Outras doenças mais raras que podem se manifestar com esse aspecto de nódulos perilinfáticos são silicose, beriliose,



FIGURA 25-19. Sarcoidose. Imagem de RM com reformatação coronal ponderada em T1 após injeção de gadolínio demonstra linfonodomegalias hilares bilaterais na janela aortopulmonar e na região subcarinal.

amiloidose e hiperplasia nodular linfoide, sendo esta última mais comum em pacientes com síndrome de Sjögren e deficiência de imunoglobulinas.

- Nos casos em que predomina a fibrose pulmonar peri-hilar nos campos superiores, a apresentação é semelhante à da silicose e beriliose. Outros diagnósticos diferenciais importantes para esse padrão, principalmente no nosso meio, são a paracoccidioidomicose e a tuberculose de apresentação atípica (bilateral, simétrica).
- O diagnóstico definitivo de sarcoidose muitas vezes não pode ser estabelecido somente pelas alterações radiológicas. Por outro lado, como o quadro clínico pode ser inespecífico, a descoberta de achados de imagem compatíveis frequentemente é o evento que direciona o raciocínio clínico para a pesquisa dessa possibilidade, entre outras doenças de apresentação semelhante.

LITERATURA RECOMENDADA

1. Abehsera M, Valeyre D, Grenier P et al. Sarcoidosis with pulmonary fibrosis: CT patterns and correlation with pulmonary function. Am J Roentgenol 2000;174:1751-7.
2. ATS/ERS/WASOG Statement on Sarcoidosis. Eur Respir J 1999;160:736-55.
3. Bagatin E, Pereira CAC, Afiune JB. Doenças granulomatosas ocupacionais. J Bras Pneumol 2006;32(Supl 2):S87-S102.
4. de Geer G, Webb WR, Sollitto R, Golden J. MR characteristics of benign lymph node enlargement in sarcoidosis and Castleman's disease. Eur J Radiol 1986;6(2):145-8.
5. Elicker B, Pereira CAC, Webb WR et al. Padrões tomográficos das doenças intersticiais pulmonares difusas com correlação clínica e patológica. J Bras Pneumol 2008;34(9):715-44.
6. Gawne-Cain ML, Hansell DM. The pattern and distribution of calcified mediastinal lymph nodes in sarcoidosis and tuberculosis: a CT study. Clin Radiol 1996;51(4):263-7.
7. Gleeson FV, Traill ZC, Hansell DM. Evidence on expiratory CT scans of small-airway obstruction in sarcoidosis. Am J Roentgenol 1996;166:1052-4.
8. Gruden JFW, Webb WR, Naidich DP et al. Multinodular disease: anatomic localization at thin-section CT: multireader evaluation of a simple algorithm. Radiology 1999;210:711-20.
9. Iannuzzi MC, Rybicki BA, Teirstein AS. Sarcoidosis: review article. N Engl J Med 2007;357:2153-65.
10. Koyama T, Ueda H, Togashi K et al. Radiologic manifestations of sarcoidosis in various organs. RadioGraphics 2004;24:87-104.
11. Lynch DA, Webb WR, Gamsu G et al. Computed tomography in pulmonary sarcoidosis. J Comput Assist Tomogr 1989;13:405-10.
12. Müller NL, Kullning P, Miller RR. The CT findings of pulmonary sarcoidosis: analysis of 25 patients. Am J Roentgenol 1989;152:1179-82.
13. Müller NL, Miller RR. Ground-glass attenuation, nodules, alveolitis and sarcoid granulomas. Radiology 1993;189:31-2.
14. Müller NL, Silva CIS. Imaging of the chest. Philadelphia: Saunders Elsevier; 2008.
15. Murdoch J, Müller NL. Pulmonary sarcoidosis: changes on follow-up CT examination. Am J Roentgenol 1992;159:473-77.
16. Nishino M, Lee KS, Itoh H et al. The spectrum of pulmonary sarcoidosis: variations of high-resolution CT findings and clues for specific diagnosis. Eur J Radiol 2009. Article in Press. doi:10.1016/j.ejrad.2008.09.038.
17. Nóbrega BB, Meirelles GSP, Szarf G, Jasinowodolinski D, Kavakama JI. Sarcoidose pulmonar: achados na tomografia de tórax de alta resolução. J Bras Pneumol 2005;31(3):254-60.
18. Prabhakar HB, Rabinowitz CB, Gibbons FK et al. Imaging features of sarcoidosis on MDCT, FDG PET and PET/CT. Am J Roentgenol 2008;190:S1-S6.
19. Remy-Jardin M, Giraud F, Jacques Remy et al. Pulmonary sarcoidosis: role of CT in the evaluation of disease activity and functional impairment and in prognosis assessment. Radiology 1994;191:675-80.
20. Silva LCC, Hertz FT, Cruz DB et al. Sarcoidose no Sul do Brasil: estudo de 92 pacientes. J Bras Pneumol 2005;31(5):398-406.
21. Terasaki H, Fujimoto K, Müller NL et al. Pulmonary sarcoidosis: comparison of findings of inspiratory and expiratory high-resolution CT and pulmonary function tests between smokers and nonsmokers. Am J Roentgenol 2005;185:333-8.
22. Traill ZC, Maskell GF, Gleeson FV. High-resolution CT findings of pulmonary sarcoidosis. Am J Roentgenol 1997;168:1557-60.

26 CAPÍTULO

Histiocitose de Células de Langerhans Pulmonar

Dany Jasinowodolinski
Gilberto Szarf

I. INTRODUÇÃO

Generalidades

Histiocitose de células de Langerhans pulmonar (HCLP) é uma doença incomum de etiologia desconhecida que ocorre predominantemente em adultos jovens, com pico de incidência entre 20 e 40 anos, mas com relatos de acometimento de indivíduos entre 1 e 79 anos. Não há predileção definida por sexo, com dados conflitantes na literatura a este respeito.

Anteriormente esta doença foi também denominada de histiocitose X, granuloma eosinofílico e granulomatose de células de Langerhans, mas desde 1987 o termo histiocitose de células de Langerhans pulmonar foi endossado pela Histiocyte Society para a doença localizada apenas no pulmão. Na população pediátrica o envolvimento pulmonar faz usualmente parte do acometimento sistêmico da doença.

A HCLP tem alta relação com o tabagismo, sendo que 90% a 100% dos pacientes são fumantes. Esta proporção tão elevada de fumantes, além de outras evidências fisiopatológicas, levou recentemente esta doença à categoria das enfermidades relacionadas com o tabaco.

Pacientes com HCLP tem risco aumentado para malignidade, principalmente carcinoma broncogênico e linfoma. A incidência de câncer de pulmão em pacientes com HCLP é de 5% a 14%. As neoplasias podem ser sincrônicas ou metacrônicas. A explicação para associação de HCLP a câncer de pulmão não é bem compreendida, mas especula-se que pode estar relacionada com tabagismo e/ou desregulação imunológica.

Achados Clínicos e Laboratoriais

Os pacientes com HCL podem ser assintomáticos em 10% a 25% dos casos. Quando os sintomas estão presentes, podem ser de origem sistêmica ou pulmonar. Os sintomas sistêmicos podem ser a única manifestação clínica em até um terço dos pacientes, entre eles febre, fadiga e perda de peso. Os sintomas pulmonares são os mais comuns e incluem classicamente dispneia e tosse seca. Dor torácica pode estar presente, relacionada com episódios de pneumotórax e raramente há ocorrência de hemoptise.

O exame físico, embora inespecífico, pode demonstrar alterações na ausculta, como redução do murmúrio vesicular e presença de estertores grossos e finos (roncos e sibilos) isoladamente ou em conjunto.

As provas funcionais pulmonares podem ser normais, sendo a redução da difusão do monóxido de carbono a alteração mais precoce. Os padrões de obstrução, restrição e misto podem estar presentes dependendo da fase da doença, não havendo, assim, um padrão característico.

Achados Histológicos

Os achados histológicos da HCLP podem ser resumidos como um espectro de lesões celulares e fibróticas, com formação variável de cistos. Inicialmente a doença é caracterizada por infiltrado histiocitário centrolobular, com nódulos peribronquiolares compostos por histiócitos, macrófagos pigmentados, linfócitos, fibroblastos, neutrófilos e eosinófilos, podendo inclusive haver eosinofilia tecidual. Estes nódulos predominam

nas regiões pulmonares superiores e médias, usualmente com medida inferior a 1 cm, embora raramente medindo até 2 cm.

O processo evolui com redução dos nódulos e do padrão celular, com eventual escavação dos nódulos. Ocorre simultaneamente proliferação fibroblástica de forma centrípeta, que pode levar à formação da clássica lesão estrelada, usualmente relacionada com aumento irregular do espaço aéreo ao seu redor (enfisema paracicatricial).

Os cistos encontrados na HCLP podem representar o lúmen distendido das vias aéreas, enfisema paracicatricial e coalescência de vias aéreas afetadas pelo processo. Faveolamento pode ocorrer, mas é raro. O pulmão em volta das lesões de HCLP geralmente mostra achados de bronquiolite respiratória e enfisema relacionados com tabagismo.

II. ACHADOS DE IMAGEM

Radiografia de Tórax

- As radiografias de tórax podem ser normais inicialmente, mas, quando alteradas, demonstram envolvimento bilateral e simétrico, com predomínio das lesões nos lobos superiores e preservação das regiões basais junto aos seios costofrênicos. Os volumes pulmonares estão usualmente preservados ou até aumentados.
- As lesões iniciais têm aspecto nodular, com nódulos de até 1 cm de diâmetro, e, com a progressão da doença, o padrão radiológico se torna reticulonodular, eventualmente com caracterização de cistos sempre predominando nos lobos superiores (Fig. 26-1). Esse padrão reticulonodular inicialmente é fino e progressivamente pode evoluir para um padrão mais grosseiro.
- O pneumotórax pode também ser caracterizado pelas radiografias, quando presente, e muito raramente pode estar associado a derrame pleural.
- Sinais de hipertensão arterial pulmonar secundária à HCLP podem ser encontrados (Fig. 26-1).

Tomografia Computadorizada

- O aspecto da HCLP na tomografia depende também da fase da doença, como já discutido anteriormente nos achados histológicos e nas radiografias, e a técnica ideal para o estudo desta doença é a TC de alta resolução (TCAR).
- O padrão inicial é de pequenos nódulos centrolobulares. Estes nódulos usualmente medem até 5 mm, embora nódulos maiores possam ocorrer em até 30 % dos casos com medida de até 1 cm e raramente com até 2 cm (Fig. 26-2).
- Os nódulos são densos, têm margens bem definidas e inicialmente apresentam contornos regulares ou levemente irregulares, sem calcificações associadas, mas progressivamente podem evoluir com áreas hipoatenuantes e pequenas cavidades no seu interior (Figs. 26-3 e 26-4).
- As lesões escavadas podem desaparecer ou evoluir para cavidades de paredes espessas ou finas.
- As lesões císticas apresentam dimensões que variam de milímetros a centímetros e podem ser arredondados, ovais e de formas bizarras (como, por exemplo, os bilobados e em formas ramificadas, como em forma de trevo), refletindo sua etiologia relacionada com o lúmen distendido das vias aéreas com áreas de coalescência e enfisema paracicatricial (Figs. 26-5 e 26-6).
- O pneumotórax pode coexistir com os demais achados e é facilmente caracterizado pela TC.
- A fibrose, caracterizada por opacidades lineares irregulares e padrão reticular, é também uma forma de apresentação desta doença nas formas mais graves. Esta fibrose é usualmente mais evidente nos ápices, mas pode evoluir e acometer todo o pulmão.
- A progressão temporal da doença é variável, existindo casos de remissão espontânea e casos rapidamente progressi-

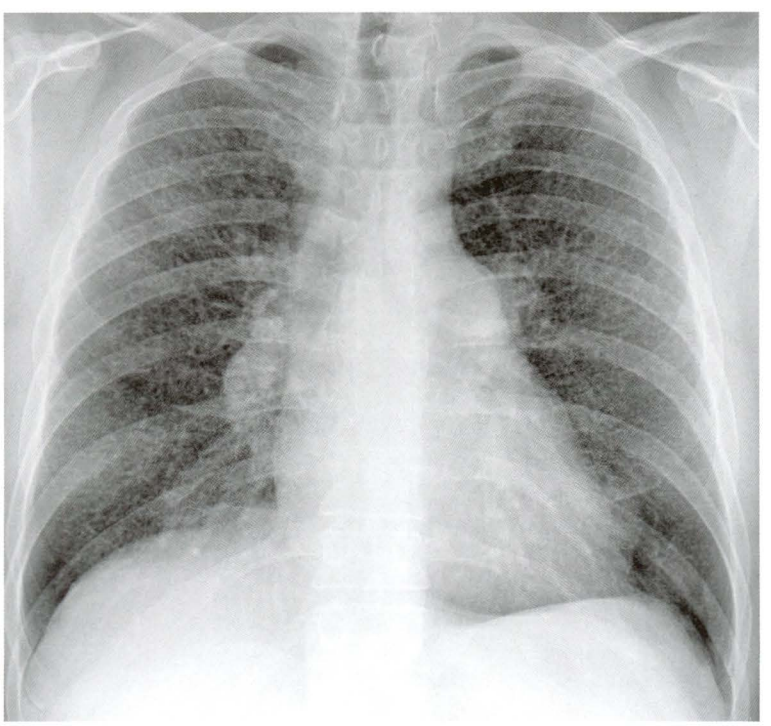

FIGURA 26-1. Histiocitose de células de Langerhans pulmonar. A radiografia de tórax em PA demonstra padrão reticulonodular difuso com preservação da região junto ao seio costofrênico. Nota-se ainda aumento de diâmetro do tronco da artéria pulmonar e da interlobar direita relacionado com hipertensão arterial pulmonar secundária (Cortesia de Dr. Nestor Müller, Vancouver, Canadá).

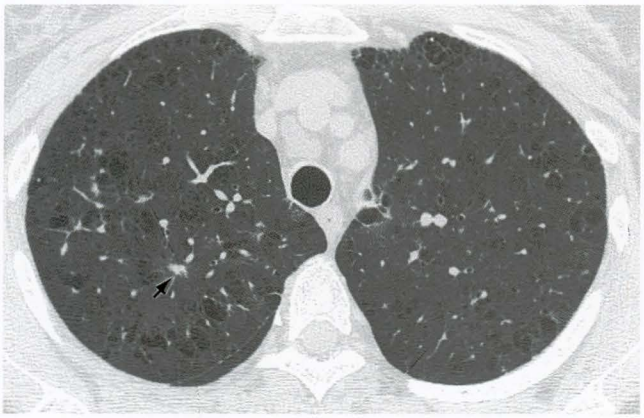

FIGURA 26-2. Histiocitose de células de Langerhans pulmonar em paciente do sexo feminino com 42 anos. Imagem de TCAR demonstra enfisema centrolobular e nódulos centrolobulares irregulares, o maior destes no lobo superior direito (seta).



FIGURA 26-3. Histiocitose de células de Langerhans pulmonar em paciente do sexo masculino com 43 anos. Imagem de TCAR demonstra enfisema centrolobular, cistos esparsos e nódulos centrolobulares, com pequenas cavidades no seu interior (seta).

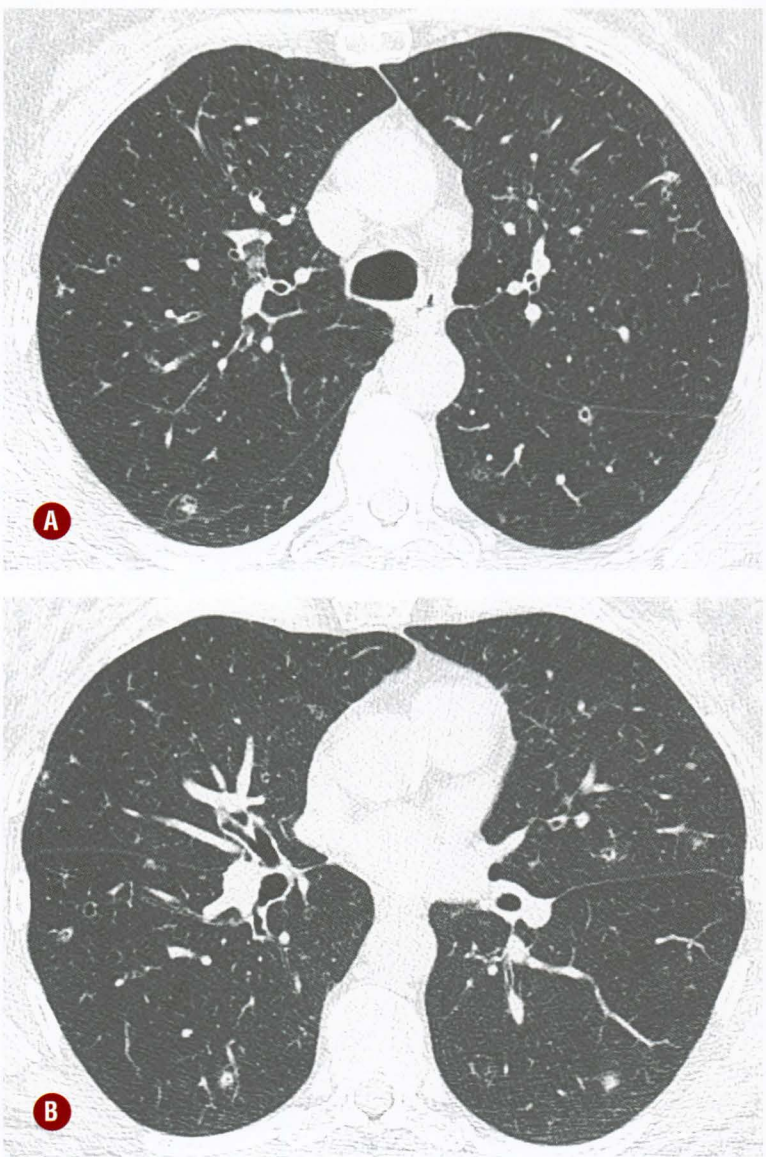

FIGURA 26-4. Histiocitose de células de Langerhans pulmonar. Imagens de TCAR no nível das regiões pulmonares superiores **(A)** e médias **(B)** demonstram pequenos nódulos irregulares, alguns escavados, e cistos esparsos. (Cortesia de Dr. Nestor Müller, Vancouver General Hospital, Canadá.)



FIGURA 26-5. Histiocitose de células de Langerhans pulmonar em paciente do sexo masculino com 26 anos de idade. Imagem coronal de TCAR mostra cistos pulmonares de tamanhos variados predominando nas regiões superiores. (Cortesia de Dr. Nestor Müller, Vancouver General Hospital, Canadá.)



FIGURA 26-6. Histiocitose de células de Langerhans pulmonar. Imagem axial de TCAR de paciente do sexo masculino, 23 anos, tabagista, com dispneia progressiva há seis meses, demonstra cistos de tamanho e configuração variados, alguns bilobados e de formato bizarro.

vos, sendo que os nódulos caracterizam usualmente lesões de maior reversibilidade, enquanto os cistos demonstram lesões mais antigas e de menor reversibilidade (Tabela 26-1).

- Formas raras de apresentação, como consolidações, linfonodomegalias, nódulo solitário e lesão de vias aéreas centrais, já foram descritas na literatura.
- Hipertensão pulmonar, com aumento do calibre das artérias pulmonares, pode ser uma complicação secundária da HCLP.

Ressonância Magnética

- Atualmente, não há indicação para estudo destas alterações parenquimatosas pulmonares por ressonância magnética, devido a limitações deste método para avaliação do parênquima pulmonar.

Recomendações

A radiografia de tórax é o método de imagem de escolha na avaliação da maioria das afecções pulmonares, mas, na suspeita da HCLP, está indicada a realização da tomografia computadorizada com técnica de alta resolução, não sendo necessária a obtenção de imagens com contraste iodado intravenoso.

Os achados de imagem caracterizados por nódulos centrolobulares bem definidos nas regiões pulmonares superiores e médias, cistos de vários formatos, com preservação das bases pulmonares e volumes pulmonares preservados ou até aumentados, são virtualmente diagnósticos de HCLP, embora este diagnóstico dependa de outros critérios que podem ou não incluir biópsia cirúrgica.

III. DIAGNÓSTICO DIFERENCIAL

O diagnóstico diferencial da HCLP depende também da fase da doença.

Nódulos

- Sarcoidose, silicose e outras pneumoconioses, metástases (miliares e linfangite carcinomatosa), tuberculose miliar e

TABELA 26-1. Relação entre os Achados de Imagem e a Evolução da HCLP

Fase da doença	*Inicial*	*Intermediária*	*Avançada*
Nódulos	+++	++	+/-
Nódulos escavados	+/-	+++	-
Cavidades de paredes espessas	+/-	+++	-
Cistos	+/-	+++	+++
Fibrose	-	++	+++
Pneumotórax	+/-	+/-	+/-

Legenda: (+/-) presente ou ausente, (+) presente, (++) frequente, (+++) dominante.

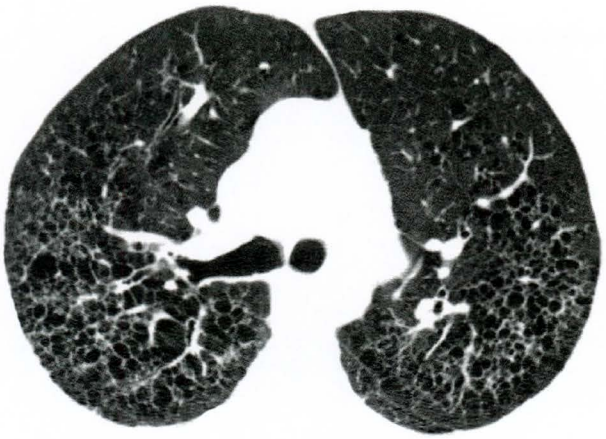

FIGURA 26-7. Imagem axial de TCAR de paciente do sexo masculino, 47 anos, tabagista, com enfisema e cistos, o que torna mais difícil o diagnóstico de histiocitose de células de Langerhans pulmonar, que foi comprovada por meio do lavado broncoalveolar, que demonstrou 10% de células CD1a positivas.

outras infecções hematogênicas, pneumonite de hipersensibilidade (PH) e bronquiolite respiratória (BR). Desse grupo de doenças apenas a PH e a BR apresentam nódulos puramente centrolobulares, já que nas demais o padrão de distribuição é perilinfático ou randômico, sendo que a BR é também uma doença relacionada com o tabaco e frequentemente coexiste com a HCLP.

- Os nódulos de HCLP são centrolobulares e geralmente bem definidos, enquanto os nódulos centrolobulares de PH e BR são mal definidos e têm atenuação de vidro fosco.
- Os nódulos na sarcoidose têm distribuição perilinfática ao longo dos vasos, septos interlobulares e fissuras interlobares, enquanto os nódulos das metástases e das infecções hematogênicas são randômicos.

Cistos

- Linfangioliomiomatose, síndrome de Birt-Hogg-Dubé, pneumonia intersticial linfoide, PH, pneumonias com pneumatoceles e cistos (p. ex., pneumonia por *Pneumocystis jiroveci*), faveolamento, bronquiectasias e enfisema. Dessas condições, aquelas que mais frequentemente causam dificuldades na prática clínica são a linfangioliomiomatose (Capítulo 27) e o enfisema, sendo este último também frequentemente coexistente com a HCLP, assim como a BR, ambos relacionados com tabagismo (Fig. 26-7).
- Os cistos na HCLP acometem predominantemente as regiões pulmonares superiores e médias, enquanto os cistos na linfangioliomiomatose são difusos. Os cistos na síndrome de Birt-Hogg-Dubé envolvem principalmente as regiões pulmonares inferiores, e os cistos na pneumonia intersticial linfoide e na pneumonia por *Pneumocystis* ocorrem quase sempre em áreas com atenuação em vidro fosco.
- Na doença avançada, o diagnóstico diferencial principal da HCLP é com enfisema centrolobular confluente extenso. A HCLP avançada se manifesta com cistos de aspecto bizarro e de paredes bem definidas, o que permite distinção do enfisema, que tipicamente não tem paredes, e de bolhas, que tipicamente é parasseptal e tem paredes lisas, com 1 mm ou menos de espessura.

LITERATURA RECOMENDADA

1. Abbott GF, Rosado-de-Christenson ML, Franks TJ et al. From the archives of the AFIP: pulmonary Langerhans cell histiocytosis. Radiographics 2004;24(3):821-41.
2. Attili AK, Kazerooni EA, Gross BH et al. Smoking-related interstitial lung disease: radiologic-clinical-pathologic correlation. Radiographics 2008;28(5):1383-96; discussion 1396-8.
3. Bonelli FS, Hartman TE, Swensen SJ, Sherrick A. Accuracy of high-resolution CT in diagnosing lung diseases. AJR Am J Roentgenol 1998;170:1507-12.
4. Lai CK, Wallace WD, Fishbein MC. Histopathology of pulmonary fibrotic disorders. Semin Respir Crit Care Med 2006;27(6):613-22.
5. Lin MW, Chang YL, Lee YC, Cheng HL, Chen JS, Hsu HH. Pulmonary Langerhans Cell Histiocytosis. Lung 2009;187(4):261-2.
6. Rao RN, Goodman LR, Tomashefski JF Jr. Smoking-related interstitial lung disease. Ann Diagn Pathol 2008;12(6):445-57.
7. Schafernak KT, Thavarajah K, Kalhan R et al. Pulmonary Langerhans cell histiocytosis: historical context and current concepts. Clinical Pulmonary Medicine 2007;14(5):265-77.
8. Tazi A. Adult pulmonary Langerhans' cell histiocytosis. Eur Respir J 2006;27(6):1272-85.
9. Vassallo R, Ryu JH. Tobacco smoke-related diffuse lung diseases. Semin Respir Crit Care Med 2008;29(6):643-50.
10. Vassallo R, Ryu JH, Colby TV, Hartman T, Limper AH. Pulmonary Langerhans'-cell histiocytosis. N Engl J Med 2000;342(26):1969-78.
11. Wells AU, Nicholson AG, Hansell DM. Challenges in pulmonary fibrosis. 4: smoking-induced diffuse interstitial lung diseases. Thorax 2007;62(10):904-10.

CAPÍTULO 27

Linfangioliomiomatose

C. Isabela S. Silva
Nestor L. Müller

I. INTRODUÇÃO

Generalidades

Linfangioliomiomatose (LAM) é uma doença rara (prevalência de cerca de 1 em 1.000.000) caracterizada por proliferação progressiva de células musculares lisas de aspecto imaturo no parênquima pulmonar e ao longo dos vasos linfáticos no tórax e abdome.

A esclerose tuberosa é uma síndrome neurocutânea autossômica dominante incomum (prevalência de cerca de 1 em 6.000 a 9.000), caracterizada clinicamente por retardamento mental, epilepsia e adenoma sebáceo e que afeta igualmente homens e mulheres. O envolvimento pulmonar, que ocorre em cerca de 1% dos pacientes, a maioria do sexo feminino, é idêntico ao da LAM.

Quase todos os pacientes com LAM têm a forma esporádica da doença sem as mutações genéticas da esclerose tuberosa. No entanto, podem ter algumas das manifestações tipicamente encontradas em pacientes com esclerose tuberosa, como angiomiolipomas renais (cerca de 25%), linfangiomas abdominais e linfonodomegalia axilar, mas sem as manifestações cutâneas, oculares ou do sistema nervoso central.

Achados Clínicos e Laboratoriais

A LAM ocorre quase exclusivamente em mulheres, havendo relato de um único caso em paciente masculino. Embora a maioria dos casos ocorra durante a idade fértil, a apresentação inicial pode ocorrer depois da menopausa. Em um estudo de 230 pacientes a idade variou de 18 a 76 anos.

O sintoma mais comum é a dispneia. Cerca de um terço dos pacientes apresenta-se com pneumotórax. Outras manifestações incluem tosse, dor torácica, sibilos, hemoptise e quilotórax. No decorrer da doença, mais de 80% dos pacientes desenvolvem pneumotórax; cerca de 60%, derrame pleural quiloso; e 40%, escarro com raias de sangue. Exames de função pulmonar podem ser normais ou mostrar diminuição da difusão do monóxido de carbono e obstrução do fluxo aéreo.

Muitos pacientes morrem de insuficiência respiratória progressiva associada a pequena hipertensão pulmonar e hipertrofia ventricular direita, raramente seguida de hemorragia retroperitoneal. Entre as opções de tratamento encontra-se o transplante pulmonar, mas recidiva para o pulmão transplantado já foi descrita.

Achados Histológicos

A anormalidade histológica inicial é uma proliferação celular no tecido intersticial dos bronquíolos, dos vasos sanguíneos e linfáticos e da pleura. Embora as células anormais possam ser fusiformes (remanescente das células típicas dos músculos lisos), muitas têm formas atípicas. Na doença avançada, as anormalidades consistem em inumeráveis espaços císticos, geralmente com 0,2 a 2 cm de diâmetro separados por parênquima pulmonar normal ou por tecido intersticial denso, resultante da proliferação muscular. A patogenia do desenvolvimento dos

cistos não está esclarecida, mas acredita-se que resultem da obstrução das pequenas vias aéreas pela proliferação das células de músculos lisos com dilatação das vias distais. Observa-se frequentemente dilatação dos vasos linfáticos. É comum também encontrar macrófagos cheios de hemossiderina, evidência de hemorragia pulmonar, provavelmente causada por obstrução vascular. A proliferação de células de músculo liso pode também ser observada no ducto torácico, que pode ficar totalmente obliterado, e nos linfonodos mediastinais. Este envolvimento resulta em obstrução do fluxo da linfa pleuropulmonar e em quilotórax.

II. ACHADOS DE IMAGEM

Radiografia de Tórax

- Padrão reticular bilateral, simétrico e difuso (80%) ou com aparente predomínio nas regiões pulmonares inferiores (20%) (Fig. 27-1).
- O volume pulmonar pode estar normal, mas achados de hiperinflação pulmonar com aumento do espaço retroesternal ou rebaixamento diafragmático podem ser encontrados.
- Cistos podem ocasionalmente ser identificados na radiografia (Fig. 27-2A).
- Pneumotórax pode ser encontrado em cerca de 35% dos pacientes e derrame pleural em aproximadamente 10% do casos na apresentação inicial da doença (Fig. 27-2A).
- A radiografia é normal em 10% a 25% dos pacientes.

Tomografia Computadorizada de Alta Resolução (TCAR)

- Os achados clássicos da LAM consistem em numerosos cistos de paredes finas circundados por parênquima pulmonar relativamente normal (Figs. 27-3 e 27-4).
- Os cistos são geralmente arredondados e medem de 2 a 20 mm de diâmetro, mas podem atingir 5 cm em casos de doença avançada (Fig. 27-5). A quantidade de cistos costuma aumentar com a progressão da doença.
- Os cistos tipicamente distribuem-se de modo difuso pelo parênquima pulmonar, sem poupar ou predominar em nenhuma região pulmonar (Figs. 27-3B, 27-4B e 27-5).
- Achados pulmonares menos comuns incluem:
  1. Opacidades com atenuação em vidro fosco, presumivelmente relacionadas com presença de hemorragia.

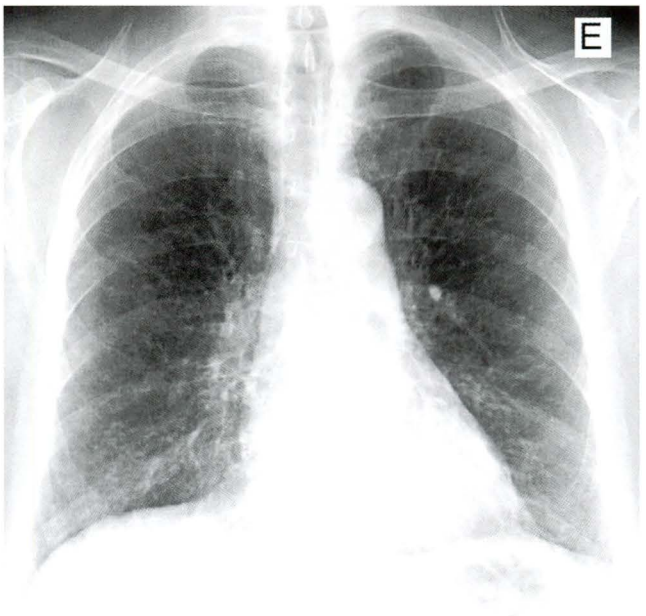

FIGURA 27-1. Linfangioliomiomatose. Radiografia de tórax em PA mostra padrão reticular bilateral e difuso.

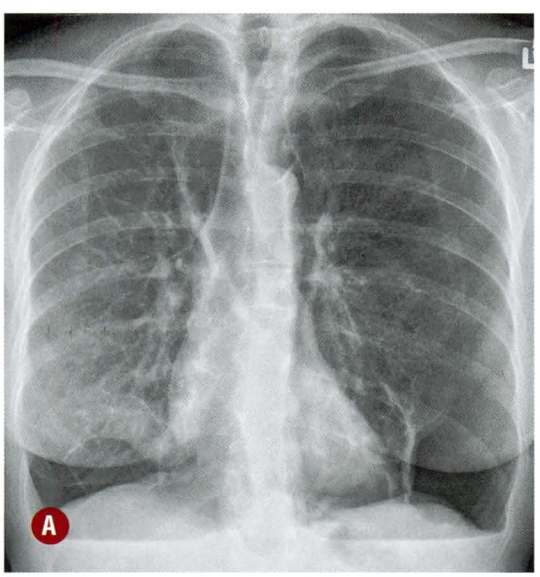



FIGURA 27-2. Linfangioliomiomatose. A, Radiografia de tórax em PA demonstra pneumotórax e derrame pleural bilaterais. Alguns cistos pulmonares são visíveis principalmente nas bases pulmonares. Nota-se também desvio da linha de junção anterior e do mediastino para a direita. **B,** Imagem axial de TCAR realizada alguns dias depois mostra cistos pulmonares esparsos e bilaterais com paredes finas e pneumotórax com sinais de aderências pleurais bilateralmente.

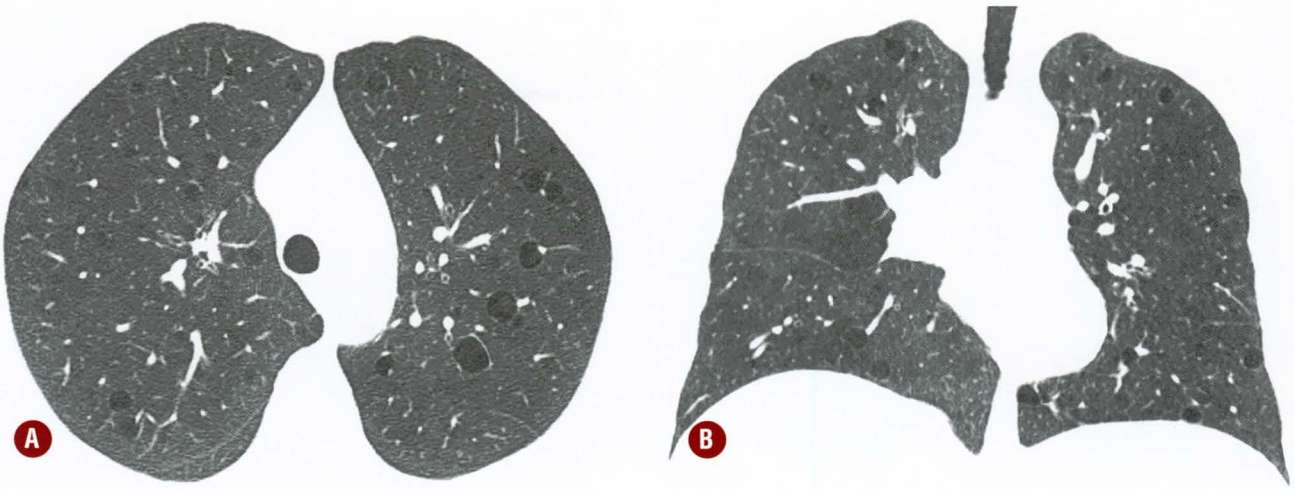

FIGURA 27-3. Linfangioliomiomatose em paciente com doença inicial. A, Imagem axial de TCAR dos lobos superiores mostra cistos arredondados esparsos de paredes finas com 3 a 10 mm de diâmetro. Note que o parênquima pulmonar entre os cistos é normal. **B,** Reformatação coronal mostra o comprometimento em todas as regiões pulmonares.

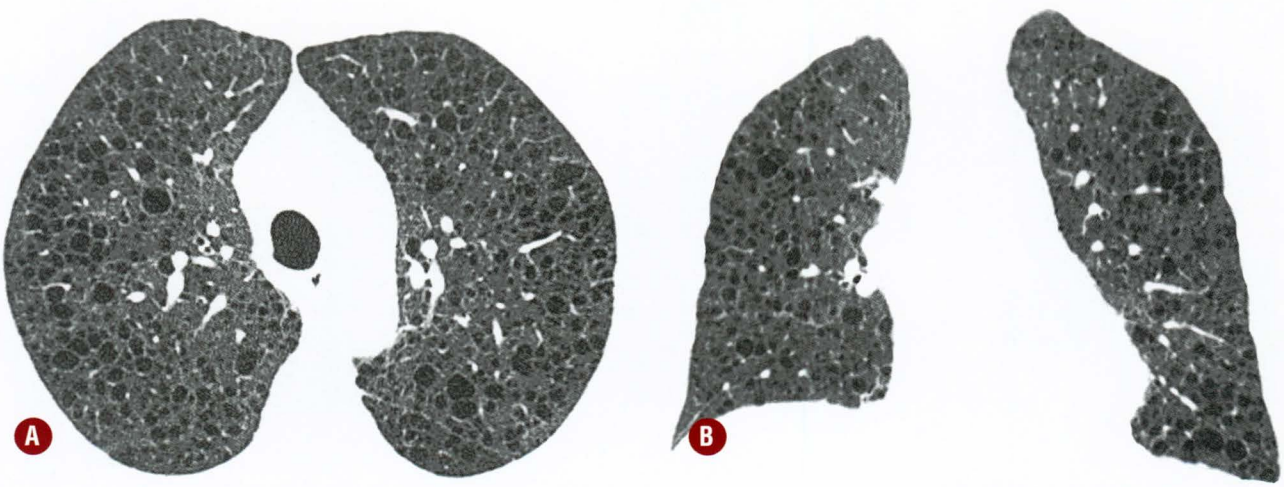

FIGURA 27-4. Linfangioliomiomatose em paciente com doença avançada. Imagem axial de TCAR dos lobos superiores **(A)** e reformatação coronal **(B)** demonstram inúmeros cistos arredondados distribuídos difusamente em ambos os pulmões.

2. Nódulos sólidos ou escavados medindo desde alguns milímetros a 2 cm de diâmetro, com distribuição predominantemente centrolobular, secundários a proliferação de células de LAM em volta dos bronquíolos. Os nódulos escavados podem desaparecer com o tempo.
3. Em pacientes com esclerose tuberosa podem ser encontrados pequenos nódulos pulmonares (cerca de 4 mm), associados ou não aos cistos pulmonares, que representam hiperplasia micronodular pulmonar focal de pneumócitos.
4. Espessamento de septos interlobulares.

- Pneumotórax e derrame pleural (Fig. 27-2B).
- Linfonodomegalia hilar e mediastinal (5% a 10%).
- Angiomiolipomas renais unilaterais ou bilaterais (20% a 50%).

Recomendações

A radiografia é o método de imagem de escolha na avaliação inicial de pacientes com suspeita de doença intersticial, pneumotórax ou derrame pleural. Naqueles com suspeita clínica ou radiográfica de LAM (mulher jovem com doença intersticial, pneumotórax ou quilotórax) a TCAR é indicada para confirmar a doença. Para pacientes com suspeita de esclerose tuberosa recomenda-se também TC ou ressonância magnética de abdome e encéfalo.

III. DIAGNÓSTICO DIFERENCIAL

- O diagnóstico diferencial de cistos pulmonares difusos inclui: histiocitose pulmonar de células de Langerhans, enfisema centrolobular ou bolhoso, síndrome de Birt-Hogg-Dubé, pneumonia intersticial linfocítica e pneumonia por *Pneumocystis* com pneumatoceles.
- Histiocitose pulmonar de células de Langerhans (Capítulo 26): os cistos na linfangioliomiomatose são difusos, enquanto os na histiocitose pulmonar de células de Langerhans acometem predominantemente as regiões pulmonares su-

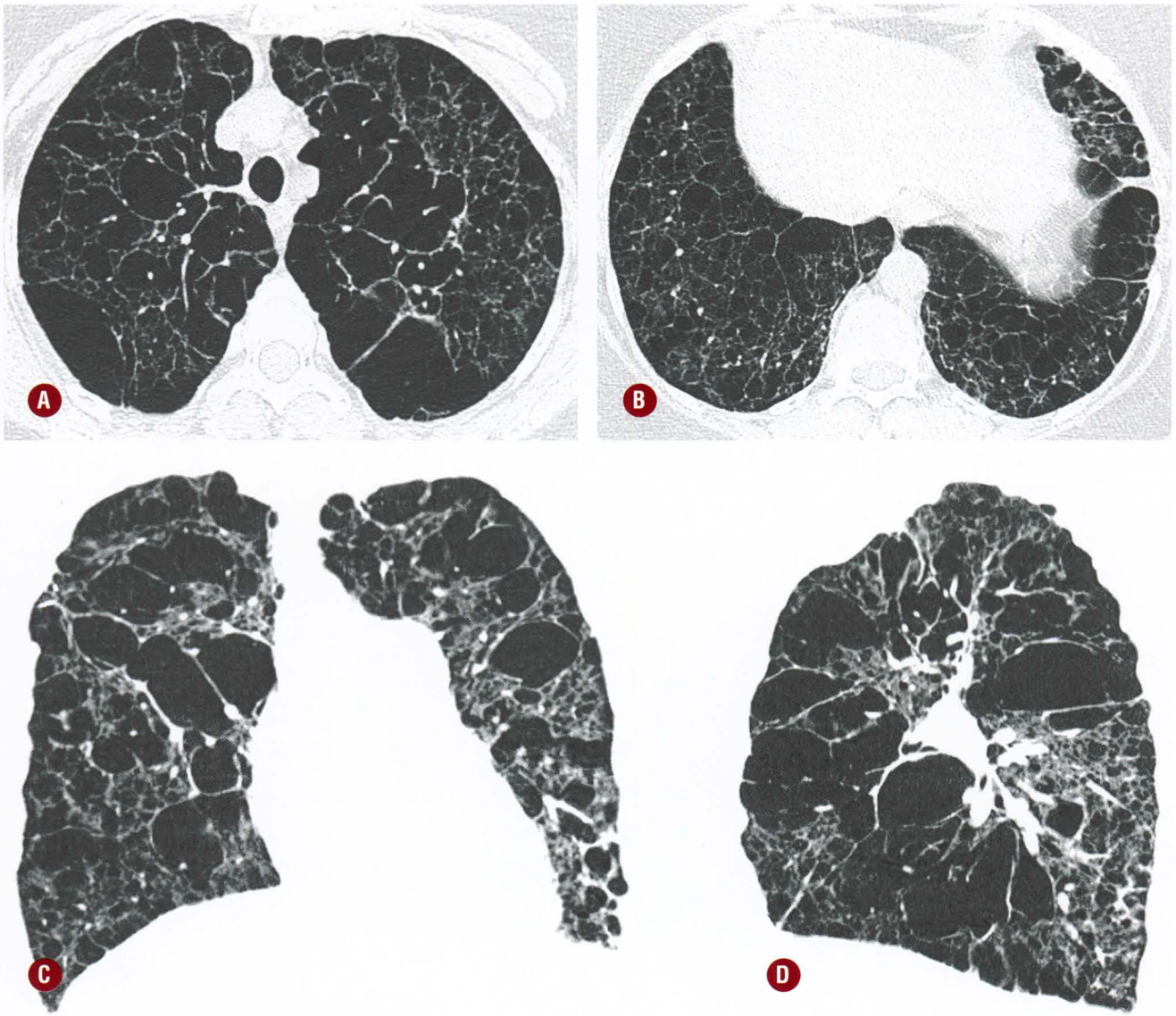

FIGURA 27-5. Linfangioliomiomatose em paciente com doença avançada. Imagens axiais de TCAR dos lobos superiores **(A)** e das bases pulmonares **(B)** e reformatação coronal **(C)** demonstram cistos pulmonares difusos, com paredes finas e diâmetros variados medindo até 5 cm. Alguns cistos são confluentes e mimetizam enfisema bolhoso. Reformatação sagital **(D)** mostra aumento do espaço retroesternal e rebaixamento do diafragma relacionados com o aumento do volume pulmonar.

periores e médias e frequentemente têm formas bizarras, sendo acompanhados de nódulos. Nódulos pulmonares são bastante incomuns na LAM.

- Síndrome de Birt-Hogg-Dubé: os cistos desta síndrome podem acometer todas as regiões pulmonares, entretanto são mais numerosos e apresentam maiores dimensões nas regiões pulmonares inferiores (Fig. 27-6). Muitos deles são subpleurais (Figs. 27-6B e 27-7) e podem medir entre alguns milímetros a até vários centímetros, mimetizando bolhas volumosas (Fig. 27-7). Os cistos podem ter formas variadas, mas são geralmente arredondados ou fusiformes e, muitas vezes, localizam-se próximos a vasos (Fig. 27-6C). A síndrome de Birt-Hogg-Dubé é uma condição autossômica dominante causada por mutação no gene FLCN (foliculina). Classicamente é caracterizada por fibrofoliculomas cutâneos (principalmente na face, pescoço e tórax), múltiplos cistos pulmonares, pneumotórax espontâneo e neoplasias renais (p. ex., oncocitomas, carcinoma de células claras, carcinoma papilífero). Todavia, a frequência exata de cada lesão não é bem conhecida por causa das variações genéticas da doença. O acometimento pulmonar, por exemplo, pode ser a única manifestação da doença em algumas famílias. A síndrome de Birt-Hogg-Dubé deve ser sempre considerada no diagnóstico diferencial em pacientes com história de pneumotórax espontâneo familiar.
- Os cistos na pneumonia intersticial linfoide (Capítulo 33) e as pneumatoceles da pneumonia por *Pneumocystis* ocorrem quase sempre em áreas com atenuação em vidro fosco. As pneumatoceles não costumam ser extensas e tipicamente desaparecem após o tratamento ou espontaneamente.
- A acurácia da TCAR em distinguir LAM, histiocitose pulmonar de células de Langerhans e enfisema é excelente. Em

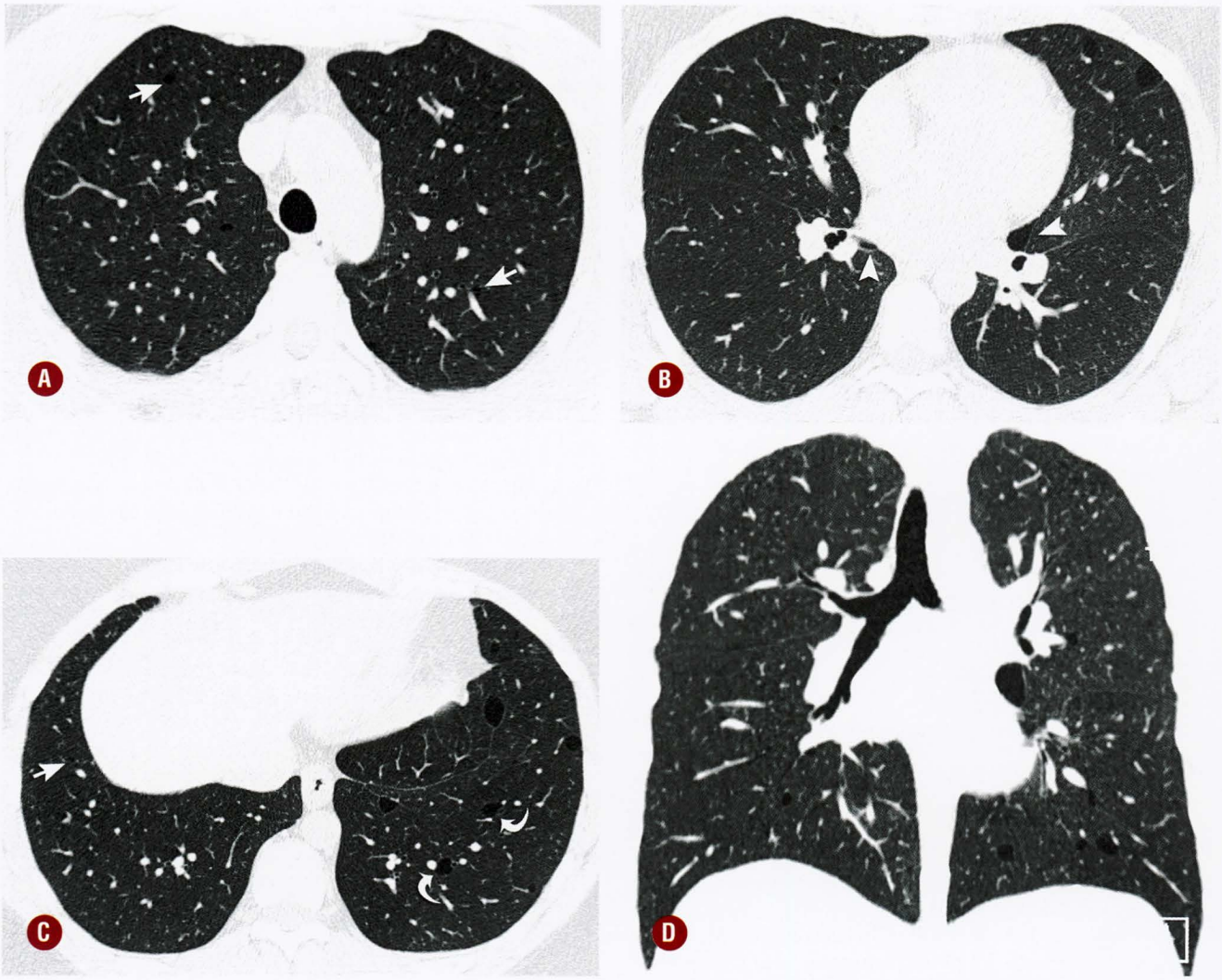

FIGURA 27-6. Síndrome de Birt-Hogg-Dubé em paciente do sexo masculino com 35 anos de idade e história de pneumotórax espontâneo familiar. A, Imagem axial de TCAR dos lobos superiores mostra pequenos cistos pulmonares esparsos medindo menos de 5 mm (setas). **B,** TCAR ao nível das veias pulmonares mostram cistos bilaterais esparsos de tamanhos variados, alguns com localização subpleural (cabeças de setas). **C,** TCAR das bases pulmonares mostra cistos pulmonares bilaterais com predomínio à esquerda. Os cistos têm diversas formas e alguns são perivasculares (setas curvas). Apresentam tamanhos variados e medem entre alguns milímetros (seta) a cerca de 1,5 cm. **D,** A reformatação coronal mostra a predominância das lesões císticas nos lobos inferiores.



FIGURA 27-7. Síndrome de Birt-Hogg-Dubé em paciente do sexo feminino com 56 anos de idade. Imagem de TCAR mostra cistos pulmonares esparsos (setas) e de tamanhos variados, medindo, o maior, cerca de 6,5 cm na língula. Note cisto subpleural no lobo inferior esquerdo (cabeça de seta).

um estudo, dois observadores fizeram o diagnóstico com confiança de LAM em 79% dos casos e estavam corretos em todos eles. Em um segundo estudo, quando os observadores encontravam-se confiantes do diagnóstico, eles estavam corretos em 100% dos casos de enfisema, 88% dos casos de LAM e 88% dos casos de Langerhans.

LITERATURA RECOMENDADA

1. Abbott GF, Rosado-de-Christenson ML, Frazier AA, Franks TJ, Pugatch RD, Galvin JR. From the archives of the AFIP: lymphangioleiomyomatosis: radiologic-pathologic correlation. Radiographics 2005;25:803-28.
2. Ayo DS, Aughenbaugh GL, Yi ES, Hand JL, Ryu JH. Cystic lung disease in Birt-Hogg-Dube syndrome. Chest 2007;132:679-84.
3. Bonelli FS, Hartman TE, Swensen SJ, Sherrick A. Accuracy of high-resolution CT in diagnosing lung diseases. AJR Am J Roentgenol 1998;170:1507-12.
4. Cohen MM, Pollock-BarZiv S, Johnson SR. Emerging clinical picture of lymphangioleiomyomatosis. Thorax 2005;60:875-9.
5. Grant LA, Babar J, Griffin N. Cysts, cavities, and honeycombing in multisystem disorders: differential diagnosis and findings on thin-section CT. Clin Radiol 2009;64(4):439-48.
6. Gunji Y, Akiyoshi T, Sato T, Kurihara M, Tominaga S, Takahashi K, Seyama K. Mutations of the Birt Hogg Dube gene in patients with multiple lung cysts and recurrent pneumothorax. J Med Genet 2007;44:588-93.
7. Johnson SR. Lymphangioleiomyomatosis. Eur Respir J 2006;27: 1056-65.
8. Keyzer C, Bankier AA, Remmelinck M, Gevenois PA. Pulmonary lymphangiomyomatosis mimicking Langerhans cell histiocytosis. J Thorac Imaging 2001;16:185-7.
9. Koyama M, Johkoh T, Honda O, et al. Chronic cystic lung disease: diagnostic accuracy of high-resolution CT in 92 patients. AJR Am J Roentgenol 2003;180:827-35.
10. Lenoir S, Grenier P, Brauner MW, Frija J, Remy-Jardin M, Revel D, CordierJF. Pulmonary lymphangiomyomatosis and tuberous sclerosis: comparison of radiographic and thin-section CT findings. Radiology 1990;175:329-34.
11. Lonergan GJ, Smirniotopoulos JG. Case 64: Tuberous sclerosis. Radiology 2003;229:385-8.
12. McCormack FX. Lymphangioleiomyomatosis: a clinical update. Chest 2008;133:507-16.
13. Menko FH, van Steensel MA, Giraud S, et al. Birt-Hogg-Dubé syndrome: diagnosis and management. Lancet Oncol 2009;10: 1199-206.
14. Moss J, Avila NA, Barnes PM, et al. Prevalence and clinical characteristics of lymphangioleiomyomatosis (LAM) in patients with tuberous sclerosis complex. Am J Respir Crit Care Med 2001;164:669-71.
15. Müller NL, Chiles C, Kullnig P. Pulmonary lymphangiomyomatosis: correlation of CT with radiographic and functional findings. Radiology 1990;175:335-9.
16. Niku S, Stark P, Levin DL, Friedman PJ. Lymphangioleiomyomatosis: clinical, pathologic, and radiologic manifestations. J Thorac Imaging 2005;20:98-102.
17. Pallisa E, Sanz P, Roman A, Majo J, Andreu J, Caceres J. Lymphangioleiomyomatosis: pulmonary and abdominal findings with pathologic correlation. Radiographics 2002;22:S185-98.
18. Ryu JH, Moss J, Beck GJ, et al. The NHLBI lymphangioleiomyomatosis registry: characteristics of 230 patients at enrollment. Am J Respir Crit Care Med 2006;173:105-11.
19. Schiavina M, Di Scioscio V, Contini P, et al. Pulmonary lymphangioleiomyomatosis in a karyotypically normal man without tuberous sclerosis complex. Am J Respir Crit Care Med 2007;176: 96-8.
20. Souza CA, Finley R, Müller NL. Birt-Hogg-Dubé syndrome: a rare cause of pulmonary cysts. AJR Am J Roentgenol 2005;185: 1237-9.
21. Tobino K, Gunji Y, Kurihara M, et al. Characteristics of pulmonary cysts in Birt-Hogg-Dubé syndrome: Thin-section CT findings of the chest in 12 patients. Eur J Radiol 2009 Sep 24. [Epub ahead of print].
22. Toro JR, Pautler SE, Stewart L, et al. Lung cysts, spontaneous pneumothorax, and genetic associations in 89 families with Birt-Hogg-Dubé syndrome. Am J Respir Crit Care Med 2007;175: 1044-53.
23. Umeoka S, Koyama T, Miki Y, Akai M, Tsutsui K, Togashi K. Pictorial review of tuberous sclerosis in various organs. Radiographics 2008;28(7):e32.
24. Wenaden AE, Copley SJ. Unilateral lymphangioleiomyomatosis. J Thorac Imaging 2005;20:226-8.

28 CAPÍTULO

Pneumoconioses

Gustavo de Souza Portes Meirelles
Ericson Bagatin

As pneumoconioses são doenças pulmonares causadas pela inalação, retenção e deposição de poeiras e consequente reação tissular a estas partículas. Suas alterações estruturais e funcionais estão associadas aos diferentes efeitos dessa extensa variedade de poeiras sobre o aparelho respiratório. Embora sejam doenças que comprometem basicamente o interstício, também podem acometer a via aérea, com graus variados de limitação crônica ao fluxo aéreo.

Podem ser classificadas, em relação ao maior ou menor grau de comprometimento pulmonar, em fibrogênicas ou não fibrogênicas. Destacaremos as de maior ocorrência como objeto principal deste capítulo, como a silicose, as alterações relacionadas com o asbesto e a pneumoconiose dos trabalhadores do carvão. As demais exposições a poeiras minerais menos frequentes e de repercussões estruturais e funcionais de menor intensidade serão apenas comentadas.

■ Silicose

I. INTRODUÇÃO

Generalidades

A sílica, em sua forma cristalina, é uma das substâncias químicas mais abundantes no meio ambiente. Quando combinada com metais e óxidos, dá origem aos silicatos. Em sua forma amorfa, com menor toxicidade, ocorre no vidro sintético, na lã de vidro, na sílica gel e em rochas vulcânicas.

A silicose é uma das pneumoconioses de maior ocorrência em todo o mundo. A exposição à sílica pode estar relacionada com doença pulmonar obstrutiva crônica (DPOC), doenças autoimunes, câncer do pulmão, doença renal crônica, tuberculose e fungos.

Epidemiologia

A prevalência da silicose vem apresentando acentuado declínio nos países mais desenvolvidos, mas ainda requer atenção dos órgãos de vigilância epidemiológica. Entre 1968 e 2000, nos EUA, o número de mortes por essa doença diminuiu acentuadamente, sendo que, nos anos 1990, foram notificados 2.405 casos novos. No Canadá, entre 1979 e 1992, foram observados 211 casos de silicose entre trabalhadores de várias atividades. No Brasil, as estatísticas oficiais são incompletas ou inconsistentes e os dados de ocorrências da doença, pontuais. No Ceará, foram identificados 687 casos entre cavadores de poços, com uma prevalência de 27% nessa amostra de trabalhadores com alta carga de exposição. Na região de Campinas-SP, com imenso parque industrial, dois estudos mostraram grande ocorrência da doença, sendo que no período de 1978 a 2003 foram diagnosticados 1.061 casos de silicose entre trabalhadores de vários ramos de atividade.

O desenvolvimento da silicose está associado ao tamanho da partícula, ao tempo e à concentração da exposição, ao tipo de sílica cristalina (quartzo, tridimita, cristobalita) e à suscetibilidade individual. As partículas de sílica recém-fragmentadas, frequentes nas atividades de jateamento de areia, moagem e

perfuração de rocha, apresentam toxicidade aumentada em razão da exposição de cargas da superfície dessas partículas com intenso potencial oxidativo.

Patogênese

As partículas de sílica inaladas menores que 10 μm, denominadas fração respirável das poeiras, ao alcançarem as pequenas vias aéreas, desencadeiam respostas imunes distintas, decorrentes da toxicidade direta ao epitélio de revestimento bronquioloalveolar, como a ativação de macrófagos e células epiteliais e produção de espécies reativas de oxigênio e de nitrogênio. O recrutamento e a ativação de macrófagos promovem a fagocitose dessas partículas, que, pela consequente liberação de enzimas fagossômicas, acarreta a autólise das células, liberando substâncias que iniciam uma resposta proliferativa de fibras colágenas, de reticulina e infiltração mononuclear dispostas de forma concêntrica, o que caracteriza o nódulo silicótico. A liberação de espécies reativas de oxigênio e de nitrogênio, bem como a produção de citocinas inflamatórias, como fator de necrose tumoral (TNFα), fator de transformação de crescimento (TGFβ) e interleucina 1 (IL1), entre outros mediadores da inflamação, completa essa intensa reação tissular decorrente da exposição.

A inalação da poeira da sílica acomete inicialmente as regiões peribronquiolares, no centro do lóbulo pulmonar secundário. A drenagem linfática é o mecanismo envolvido na remoção das partículas dos pulmões, mas esta não é completamente efetiva, fazendo com que haja acúmulo gradual de partículas nas regiões em que esta drenagem é menos eficiente, que são as faces posteriores dos lobos superiores.

Achados Clínicos

A silicose pode ser classificada como aguda, acelerada e crônica, caracterizada fundamentalmente pelas condições da exposição e manifestações clínicas, de imagem, funcionais e histopatológicas.

A forma aguda, também denominada silicoproteinose, ocorre após pouco tempo de exposição em condições de altas concentrações de poeiras recém-fragmentadas, especialmente no jateamento de areia, na perfuração, no corte ou na moagem de pedras. Os pacientes cursam com dispneia intensa, perda de peso, astenia e hipoxemia.

A forma acelerada é decorrente de exposições em jornadas de trabalho prolongadas, em ambientes desprovidos de proteção coletiva ou individual e com altas concentrações de poeira de sílica. Geralmente ocorre num período de cinco a 10 anos de exposição nessas condições.

A forma crônica, que é a de maior prevalência, decorre da exposição prolongada, entre 10 e 20 anos, em ambientes com menores concentrações de fração respirável das poeiras. Tem evolução lenta, no início assintomática, podendo evoluir com dispneia progressiva aos esforços e até *cor pulmonale*. As alterações estruturais e funcionais podem levar a insuficiência respiratória devido à coalescência dos nódulos silicóticos e à formação de grandes opacidades pulmonares fibróticas.

O diagnóstico da silicose é baseado, fundamentalmente, nos dados da história ocupacional, com detalhamento das condições do ambiente de trabalho que permitam caracterizar a carga de exposição. Dependendo das características da exposição, os trabalhadores podem se apresentar, em sua maioria, assintomáticos ou com queixa de dispneia progressiva relacionada com esforços, sendo os achados do exame físico geralmente inespecíficos. A avaliação funcional é utilizada na caracterização da disfunção respiratória. Nas fases iniciais da silicose predominam os distúrbios ventilatórios obstrutivos, e nas fases avançadas as alterações restritivas são mais frequentes, com redução de volumes e capacidades. Com o progredir da fibrose, o comprometimento das trocas gasosas pode ser observado pela redução da difusão do monóxido de carbono e pelas alterações do teste de exercício cardiopulmonar. As alterações dos exames de imagem são fundamentais para a caracterização da doença.

II. ACHADOS DE IMAGEM

Radiografia de Tórax

- Geralmente é o primeiro método de imagem a ser realizado no paciente com suspeita de silicose, sendo muitas vezes o único exame empregado. Contudo, a radiografia tem baixas sensibilidade e especificidade para o diagnóstico da doença, com altas taxas de falsos positivos e falsos negativos. Uma radiografia de tórax normal não exclui o diagnóstico de silicose, assim como alterações neste exame podem ser decorrentes de outras condições, como enfisema, bronquiectasias ou até mesmo pseudolesões por técnica inadequada.
- Os achados na radiografia são usualmente classificados de acordo com a Classificação Internacional das Radiografias de Pneumoconioses da Organização Internacional do Trabalho (OIT), com última revisão em 2000. Segundo esta classificação, há 12 categorias de profusão das alterações pulmonares, variando de um exame normal (0/0) até um exame muito alterado (3/3). Os achados da radiografia são agrupados em quatro categorias, de acordo com a extensão de pequenas opacidades pulmonares: categoria 0 (0/, 0/0 ou 0/1), quando não há opacidades ou quando há opacidades muito sutis; categoria 1 (1/0, 1/1 e 1/2), quando há poucas opacidades, sem obliteração das marcas vasculares pulmonares; categoria 2 (2/1, 2/2 e 2/3), quando há maior extensão de opacidades, com obliteração parcial das marcas vasculares; e categoria 3 (3/2, 3/3, 3/+), quando as opacidades são abundantes, com obliteração total das marcas vasculares pulmonares.
- O padrão característico da silicose crônica na radiografia de tórax é de pequenos nódulos pulmonares circunscritos, menores que 0,5 cm (Fig. 28-1), usualmente regulares, dos tipos p (< 1,5 mm), q (1,5-3 mm) ou r (3-10 mm), segundo a Classificação Internacional das Radiografias de Pneumoconioses da OIT. Estes nódulos geralmente acometem as regiões pulmonares superiores, especialmente as regiões posteriores. Com o passar dos anos, os nódulos tendem à coalescência, com formação de grandes opacidades, maiores que 1 cm (Fig. 28-2), também predominando nos lobos superiores, dos tipos A (uma ou mais opacidades maiores que 1 cm, mas menores que 5 cm), B (uma ou mais opacidades mais extensas que as encontradas em A, mas menores que a região superior direita) e C (uma ou mais opacidades cuja soma é maior que a região superior direita), segundo a classificação da OIT. Estas podem estar acompanhadas de fibrose pulmonar (fibrose maciça progressiva), com redução lobar volumétrica, distorção arquitetural, retração hilar e fissural e aumento irregular dos espaços aéreos adjacentes.

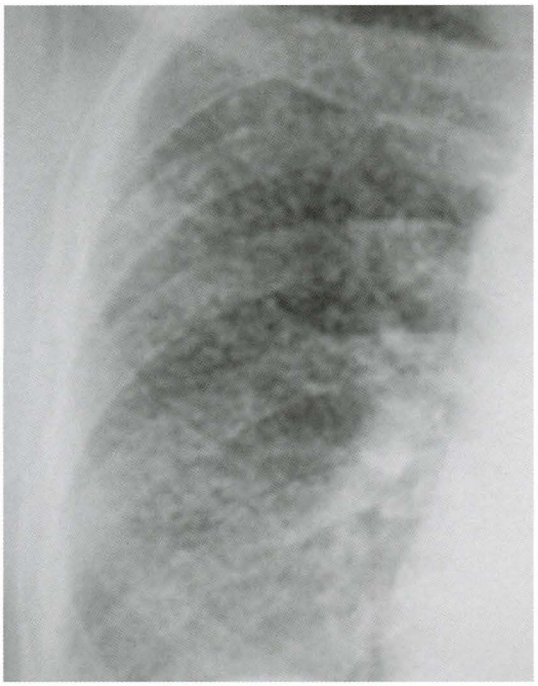

FIGURA 28-1. Radiografia localizada do hemitórax direito de indivíduo exposto à sílica demonstra múltiplos nódulos menores que 0,5 cm.

- A radiografia também pode demonstrar calcificações nas opacidades pulmonares em cerca de 20% dos casos, ou calcificações em linfonodos hilares ou mediastinais, por vezes periféricas, com padrão de "casca de ovo" (Fig. 28-3).
- Na *silicose acelerada*, os achados são idênticos aos encontrados na crônica, mas se instalam muito mais precocemente, usualmente com menos de 10 anos do início da exposição.
- Na *silicose aguda* (silicoproteinose), a radiografia de tórax demonstra opacidades pulmonares difusas, muito semelhantes às encontradas na proteinose alveolar, com instalação aguda e prognóstico ruim.
- Em pacientes com artrite reumatoide e exposição à sílica, a radiografia de tórax pode demonstrar nódulos pulmonares maiores, semelhantes aos nódulos necrobióticos encontrados na artrite reumatoide. Esta condição é conhecida como síndrome de Caplan.
- A radiografia também tem valor na detecção de complicações da silicose, como infecções superpostas (principalmente por tuberculose) ou carcinoma pulmonar.
- Deve-se destacar que a radiografia simples permite uma padronização internacional para a classificação das anormalidades observadas em trabalhadores expostos a poeiras. Contudo, o método não deve ser usado para diagnóstico de silicose nem para estabelecer compensações legais, pois são sempre necessários outros parâmetros clínicos e ocupacionais para a definição de cada caso. Nas investigações epidemiológicas, a radiografia simples é o método de escolha, pois permite classificar as alterações encontradas, além de selecionar quais trabalhadores devem ser submetidos a exames mais complexos para definição diagnóstica.

Tomografia Computadorizada

- A tomografia computadorizada (TC) é um método mais sensível e específico que a radiografia para a detecção e caracterização da silicose, principalmente quando realizada com a técnica de tomografia computadorizada de alta resolução (TCAR). Permite melhor definição do tipo e da extensão das alterações decorrentes da exposição à sílica, principalmente dos pequenos nódulos e do enfisema centrolobular e do aumento irregular do espaço aéreo (anteriormente denominado enfisema paracicatricial), que podem estar presentes e que são mais dificilmente demonstrados pela radiografia,

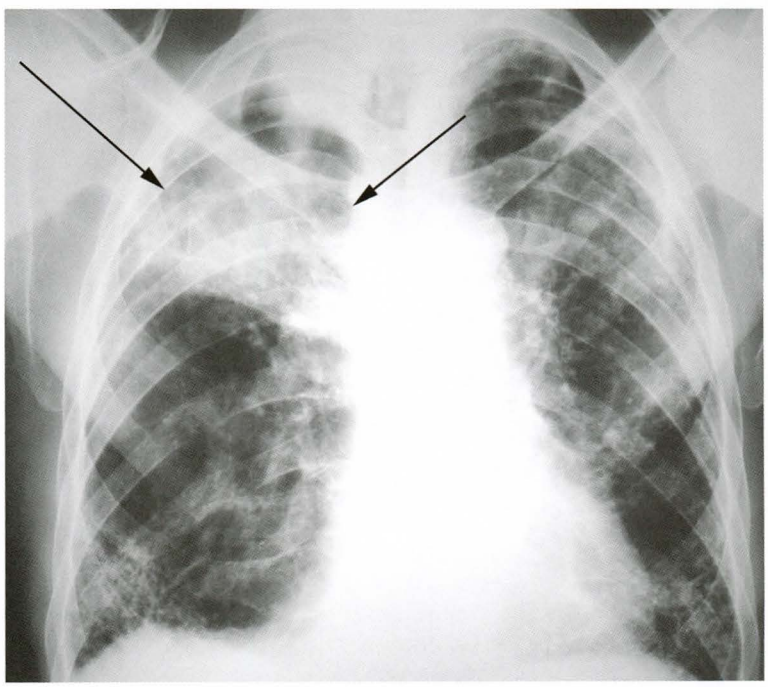

FIGURA 28-2. Radiografia de tórax em paciente com silicose crônica demonstra grande opacidade na projeção do lobo superior direito (setas) e múltiplas pequenas opacidades esparsas, predominando nas regiões superiores.

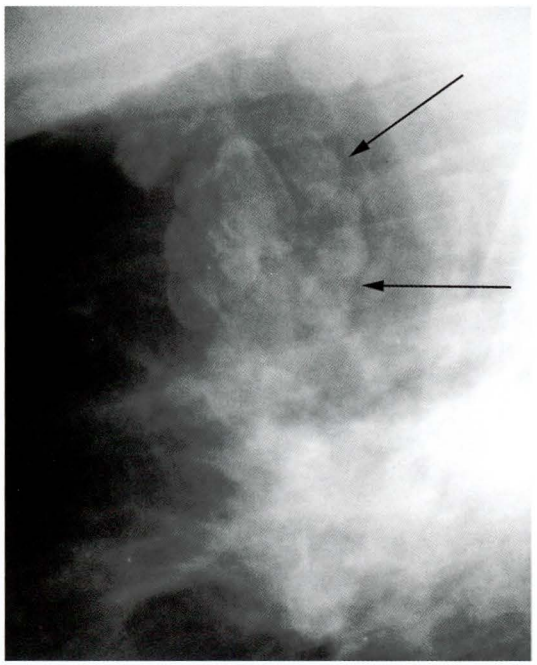

FIGURA 28-3. Radiografia de tórax localizada e em perfil demonstra linfonodos mediastinais com calcificações "em casca de ovo" (setas).

a não ser nos casos mais acentuados. A concordância inter e intraobservador na avaliação das alterações respiratórias decorrentes da silicose é maior com a TCAR do que com a radiografia, e a correlação com a função pulmonar é mais fidedigna com a TCAR. No estudo realizado por Bégin *et al.*, num grupo exposto à sílica com radiografias normais, a TC estava alterada em 41% dos pacientes, sendo que em 10% as alterações eram visíveis apenas com a TCAR. Nos indivíduos com radiografias alteradas, neste mesmo grupo, a TCAR permitiu melhor caracterização dos achados. Por tais motivos, segundo alguns autores, a TC deve ser realizada sistematicamente naqueles indivíduos expostos com suspeita de silicose na radiografia de tórax.

- Como as alterações predominam nas regiões posteriores, a TCAR deve ser sempre realizada em decúbito ventral, com técnica de alta resolução, cortes finos de 1 mm, intervalo entre os cortes de 10 mm, sem injeção venosa do meio de contraste. Em aparelhos do tipo *multislice* pode-se realizar o exame com aquisição helicoidal de cortes finos e reconstrução posterior com técnica de alta resolução.
- Os achados iniciais na TCAR consistem em micronódulos, predominantes nas regiões centrolobulares, mas também justafissurais e subpleurais (Fig. 28-4), usualmente menores que 0,5 cm. Com a evolução da doença os micronódulos tendem a confluir, com formação de nódulos maiores (Fig. 28-5), grandes opacidades (Fig. 28-6) e, numa fase mais tardia, massas fibróticas, geralmente com calcificações e aumento irregular do espaço aéreo adjacente (Fig. 28-7). É também frequente, nestes pacientes, associação a enfisema centrolobular, visualizado na TCAR como imagens hipoatenuantes sem paredes definidas, predominando nos lobos superiores.
- Para casos limítrofes ou duvidosos, a TCAR pode ser realizada associada à técnica de projeção de intensidade máxima

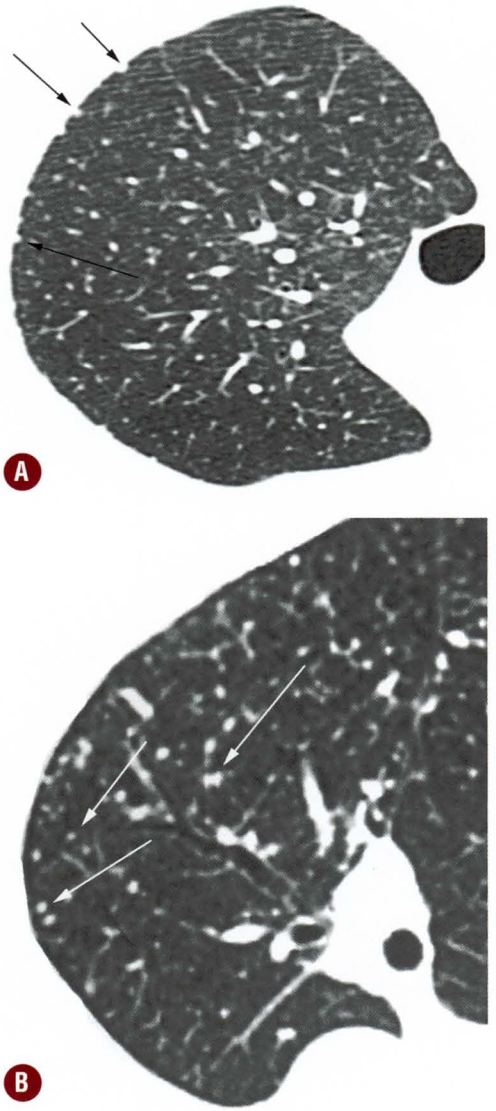

FIGURA 28-4. Imagens de TCAR em decúbito ventral demonstram micronódulos subpleurais (**A**, setas) e centrolobulares (**B**, setas) em paciente exposto à sílica.

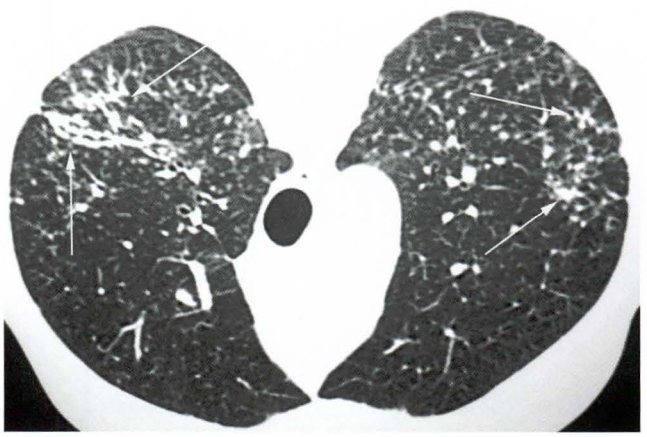

FIGURA 28-5. Silicose crônica. Nódulos centrolobulares confluentes (setas) na TCAR em decúbito ventral.



FIGURA 28-6. Evolução dos achados da silicose crônica. TCAR em decúbito ventral demonstrando grandes opacidades nas regiões posteriores dos lobos superiores (setas).

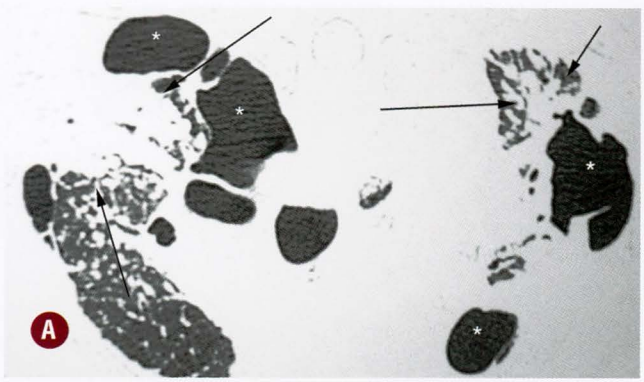

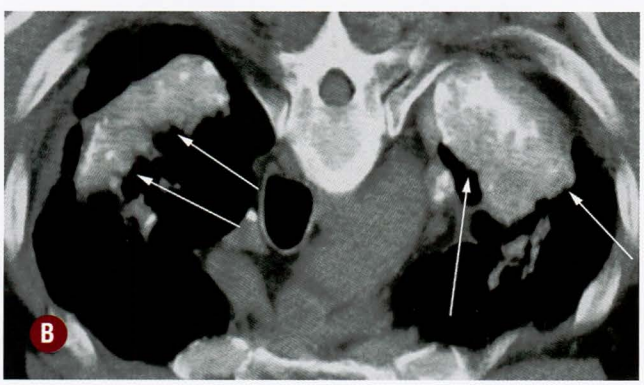

FIGURA 28-7. Silicose crônica evoluindo para fibrose maciça progressiva na TCAR em decúbito ventral. A, Opacidades retráteis nos lobos superiores (setas), associadas a distorção arquitetural, redução lobar volumétrica e áreas de aumento irregular do espaço aéreo (asteriscos). **B,** Calcificações no interior das opacidades parenquimatosas (setas).

(MIP). O uso da MIP permite maior detecção de nódulos pulmonares (Fig. 28-8), avaliação mais rápida e precisa do exame e melhor distinção entre os nódulos da silicose e outros nódulos centrolobulares, como aqueles decorrentes da pneumonia de hipersensibilidade ou da bronquiolite respiratória relacionada com o tabagismo, diagnósticos diferenciais frequentes no grupo de pacientes estudado.



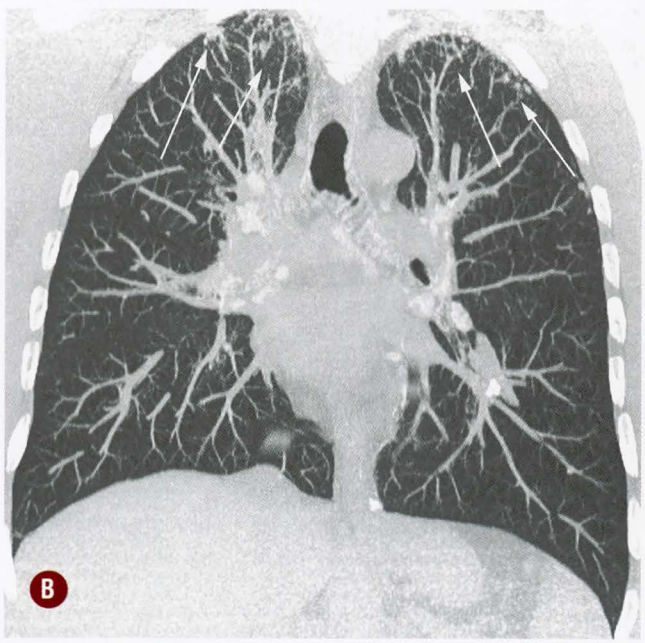

FIGURA 28-8. Imagens de TC de tórax com técnica de projeção de intensidade máxima (MIP), nos planos axial **(A)** e coronal **(B)**, demonstram nódulos subpleurais (setas) e centrolobulares nos lobos superiores em paciente com silicose crônica.

- A TC apresenta ainda maior eficácia que a radiografia para demonstração de linfonodomegalias ou de calcificações linfonodais, que mais frequentemente são difusas, mas podem ter o aspecto de "casca de ovo" quando periféricas (Fig. 28-9).
- Na forma aguda da silicose (silicoproteinose), a TCAR é superior à radiografia para detecção das alterações. O padrão encontrado é muito similar ao da proteinose alveolar, caracterizando-se por opacidades pulmonares difusas, geralmente associadas a espessamento de septos interlobulares e opacidades em vidro fosco, denominado de padrão de "pavimentação em mosaico" (Fig. 28-10).
- A TC pode ainda auxiliar na detecção de eventuais complicações da silicose. As principais são as infecções superpostas (Fig. 28-11), especialmente tuberculose pulmonar (silicotuberculose) e infecções fúngicas, e as neoplasias pulmonares (Fig. 28-12), já que este grupo de pacientes, por conta do alto índice de tabagismo e do potencial carcinogênico da sílica, está muito mais propenso ao desenvolvimento de carcinoma de pulmão.

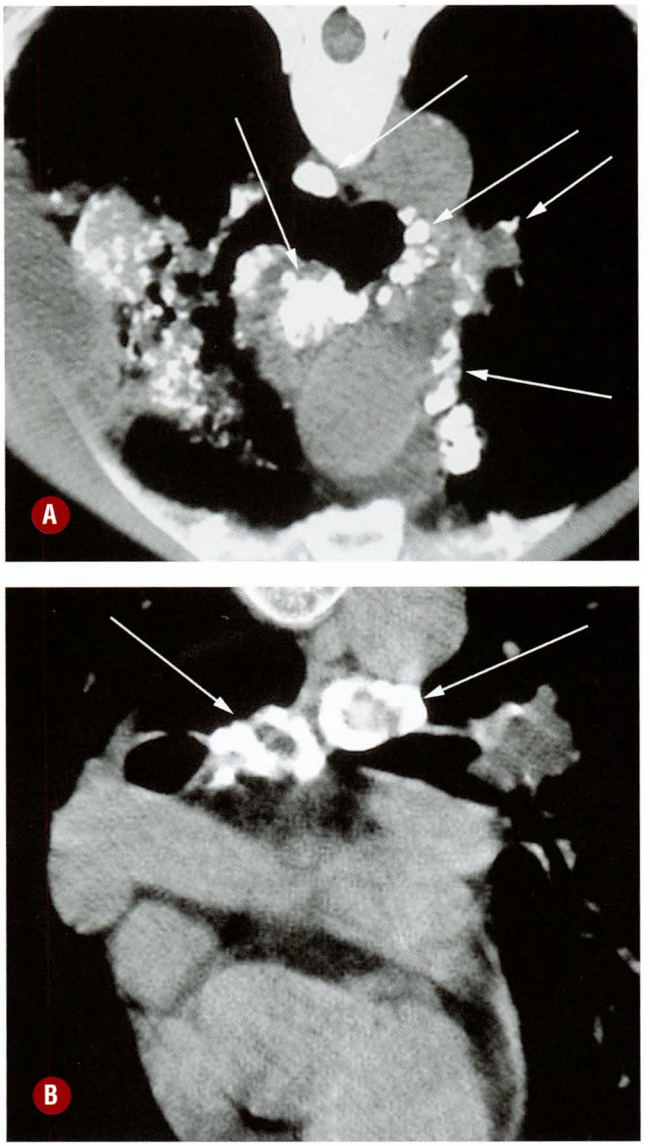

FIGURA 28-9. A, TCAR em decúbito ventral demonstra linfonodos calcificados no mediastino e no hilo pulmonar esquerdo (setas). **B**, Paciente com silicose crônica com linfonodos mediastinais calcificados com padrão "em casca de ovo" (setas).



FIGURA 28-10. Silicose aguda (silicoproteinose). Imagem de TCAR demonstra espessamento septal e opacidades em vidro fosco difusas, resultando no padrão de "pavimentação em mosaico," além de opacidades centrolobularesespassas.



FIGURA 28-11. Silicose crônica complicada com tuberculose pulmonar (silicotuberculose). Imagem de TCAR do lobo superior direito demonstra cavidade de paredes espessas e nódulos com distribuição broncogênica (setas).

Outros Métodos de Imagem

- A ultrassonografia (US) e a ressonância magnética (RM) não têm valor na detecção ou no seguimento da silicose, mas podem ser empregadas na detecção de complicações, como derrames pleurais, carcinoma de pulmão e estudo vascular, por angiorressonância, nos casos de silicose envolvendo grandes artérias e promovendo estenoses vasculares.
- A tomografia por emissão de pósitrons associada à tomografia computadorizada (PET/CT) pode ser útil no estadiamento de eventuais complicações neoplásicas, como o carcinoma pulmonar, ou na tentativa de distinção entre massas fibróticas e neoplasia de pulmão. A ausência de captação do radiofármaco fluordesoxiglicose (FDG) nas opacidades pulmonares tem bom valor preditivo negativo para neoplasia, enquanto a captação de FDG nas mesmas é achado inespecífico, podendo ser encontrada tanto na fibrose maciça progressiva da silicose quanto em neoplasias de pulmão e requerendo avaliação complementar.

III. DIAGNÓSTICO DIFERENCIAL PRINCIPAL

O diagnóstico diferencial principal da silicose é feito com outras doenças de distribuição perilinfática (p. ex., sarcoidose, pneumoconiose de mineiros de carvão, beriliose e amiloidose) e centrolobular (p. ex., pneumonia de hipersensibilidade e bronquiolite respiratória relacionada com o tabagismo). Outras doenças que podem mimetizar a silicose são tuberculose pulmonar, infecções fúngicas como histoplasmose, linfoma e metástases. O principal fator a ser considerado é a história

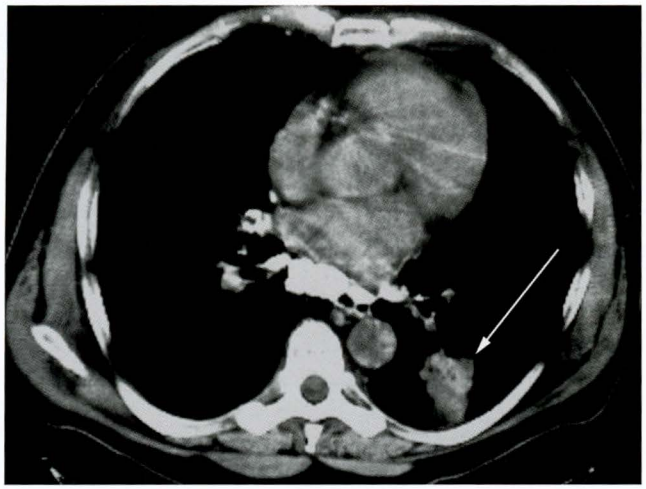

FIGURA 28-12. TC de tórax sem contraste demonstra carcinoma broncogênico (seta) no lobo inferior esquerdo, em indivíduo exposto à sílica com linfonodos calcificados nos hilos pulmonares e no mediastino.

ocupacional, aliada a informações clínicas, com dados sobre tipo de trabalho desenvolvido, grau de exposição e tempo de trabalho na função. Com estes dados, mais as informações provenientes dos métodos de imagem, o diagnóstico é mais facilmente estabelecido.

■ Alterações Relacionadas com o Asbesto

I. INTRODUÇÃO

Generalidades

O asbesto, também conhecido como amianto, é um mineral silicato fibroso, com grande flexibilidade e alta resistência térmica, cujas fibras resultam da fragmentação de cristais maiores e maciços. Vários minerais possuem características asbestiformes, mas só seis tipos de fibras de asbesto são de uso industrial. Podem ser divididas em dois grandes grupos: o das serpentinas e o dos anfibólios.

O grupo das serpentinas é representado pela crisotila (asbesto branco), que é de grande interesse comercial devido às suas propriedades mecânicas de resistência ao calor e à tração, flexibilidade e resistência química aos álcalis. Por serem facilmente desfibriláveis e sedosas, são muito empregadas na produção de tecidos incombustíveis. A crisotila representa cerca de 95% da produção mundial. Os principais centros de produção são o Canadá, a Rússia, o Cazaquistão, o Brasil, a China, a África do Sul e o Zimbábue. No Brasil a produção tem sido da ordem de 180 mil toneladas anuais nos últimos anos.

O grupo dos anfibólios compreende cinco tipos de fibra, que têm diferentes composições químicas: amosita, crocidolita, antofilita, tremolita e actinolita. Comparadas com a crisotila, são fibras mais rígidas e com maior resistência à dissolução química ou biológica. A utilização dos anfibólios está proibida em todo o mundo, permitida apenas em situações especiais.

O asbesto é utilizado em diversos processos industriais, devido a suas propriedades de alta resistência à tração mecânica, às substâncias químicas e ao calor, incombustibilidade, flexibilidade, baixa condutibilidade elétrica e durabilidade. Entre os vários setores industriais onde é empregado, podemos destacar a indústria do fibrocimento (produção de telhas e caixas-d'água), fabricação de lonas e componentes de fricção, indústria têxtil, materiais para isolamento térmico e indústria naval. No Brasil, 85% a 90% do asbesto se destinam à indústria do fibrocimento; cerca de 10% são utilizados na produção de materiais de fricção e o restante, nas indústrias têxtil e de papel.

Epidemiologia

O asbesto é, seguramente, um dos agentes químicos mais estudados. Desde o final do século XIV vem sendo comercializado, e no início do século XX foram publicados os primeiros estudos sobre seus efeitos na saúde.

É muito difícil estimar o número de trabalhadores expostos ao asbesto no Brasil e no mundo. Acredita-se que, de 1940 a 1979, cerca de 27,5 milhões de pessoas foram expostas ocupacionalmente nos EUA. No Brasil, em 1998, estimava-se que aproximadamente 300 mil pessoas trabalhassem no reparo de freios e embreagens, com potencial exposição a fibras de asbesto.

Entre os trabalhadores expostos nas atividades de mineração, isolamento térmico e acústico, indústria naval, têxtil e fibrocimento, foram realizadas as principais investigações entre populações expostas a níveis elevados de fibras. Estudo analisando 33 coortes diferentes, entre 1971 e 1994, mostra prevalência de asbestose variando de 2% a 16% entre mineiros, de 7,5% a 40% nas atividades de manufatura de produtos e de 0,8% a 60% nas demais atividades. Em recente revisão sobre as doenças relacionadas com o asbesto foram observadas prevalências de asbestose que variaram entre 10% e 20% em coortes mais antigas e de 1% a 5% nas mais recentes. No Brasil, em estudo envolvendo trabalhadores do fibrocimento, expostos no período de 1941 a 1992, foram detectados 74 (8,9%) casos de asbestose. Deve-se ressaltar que, até aproximadamente 1980, estes indivíduos tinham elevada carga de exposição não só ao asbesto crisotila como também à crocidolita, utilizada basicamente na produção de tubos.

Os agravos à saúde decorrentes da exposição ao asbesto tornaram-se causa de sérias preocupações nos últimos anos por envolver elevado número de trabalhadores nas atividades industriais e de mineração.

De um modo geral, histórias ocupacionais acuradas, por meio de questionários estruturados e entrevistadores treinados, constituem o método mais prático e útil na avaliação da exposição ocupacional ao asbesto. Medidas da exposição devem ser empregadas na quantificação dos níveis de fibras no passado, no ambiente e no posto de trabalho. A quantificação da exposição cumulativa, expressa em anos-fibras, é parâmetro relevante na avaliação de trabalhadores expostos ao asbesto.

O diagnóstico clínico de doenças relacionadas com o asbesto se fundamenta numa entrevista detalhada do paciente, com avaliação de dados ocupacionais a respeito da exposição e do período de latência, sinais e sintomas, achados de imagem e estudos da função pulmonar, citológicos e histológicos selecionados. A confirmação histopatológica é necessária na suspeita de neoplasias relacionadas com o asbesto e para resolução de diagnósticos diferenciais. Uma abordagem multidisciplinar deve ser realizada nos casos mais complexos.

II. ACHADOS CLÍNICOS E DE IMAGEM

A radiografia simples do tórax é a ferramenta básica entre os métodos de imagem para seleção das alterações pleuropulmonares em indivíduos expostos, apesar de as limitações do método já serem bem conhecidas, especialmente para estudos epidemiológicos. Os achados são classificados de acordo com a Classificação Internacional das Radiografias de Pneumoconioses da OIT.

A TCAR pode facilitar a detecção de asbestose, alterações pleurais e neoplasias pleurais e pulmonares. Contudo, não deve ser empregada como exame de rastreamento, mas apenas para avaliações individualizadas e/ou propósitos de pesquisa.

Apesar das limitações da radiografia, ela continua sendo o método de imagem empregado na maior parte dos indivíduos com história de exposição ao asbesto. Várias são as razões para que isso ocorra, entre as quais estão a sua maior disponibilidade e o seu menor custo. Além disso, o sistema de classificação desenvolvido pela OIT é reconhecido internacionalmente e está bem consolidado na literatura e no ambiente legal como um método para detecção e quantificação das alterações pleuropulmonares pelo asbesto.

Contudo, assim como para as demais pneumoconioses, esse sistema permite apenas classificar as anormalidades visualizadas na radiografia simples. A confirmação diagnóstica necessita de avaliação complementar, que, de acordo com vários estudos, pode ser feita pela TCAR, devido às suas maiores sensibilidade e especificidade.

Outros métodos de imagem, como a US, a RM, a cintilografia com gálio, testes ventilação-perfusão e o estudo de PET/CT, têm papel em casos selecionados, mas não na avaliação de rotina.

São várias as afecções pleuropulmonares relacionadas com exposição ao asbesto. Destacam-se o derrame pleural, as placas pleurais, o espessamento pleural difuso, a fibrose pulmonar (asbestose) e a atelectasia redonda. Além disso, podem ser encontradas alterações malignas, como o mesotelioma da pleura e do pericárdio e o câncer de pulmão. As manifestações clínicas decorrentes da exposição geralmente aparecem após longos períodos de latência, ao redor de 15 a 20 anos, sendo fundamental a correlação dose-resposta.

1. Derrame Pleural

O derrame pleural relacionado com o asbesto geralmente é a principal manifestação clínica nos primeiros 10 anos após a exposição inicial. A prevalência nos indivíduos expostos ao asbesto varia de 3% a 7% e aumenta com maiores exposições. Esta prevalência provavelmente é subestimada, pois a maior parte dos derrames é pequena, não causando sintomas e não sendo diagnosticada.

Às vezes pode causar dor torácica, entretanto, é comumente ignorado, devido ao seu curso benigno, que não requer tratamento específico e tem remissão frequentemente espontânea, geralmente em menos de seis meses.

O derrame é, na maior parte das vezes, exsudativo, com composição variável: o líquido pode ser hemorrágico, ter celularidade mista ou eosinófilos aumentados.

Pode ser uni ou bilateral e por vezes é recorrente. O diagnóstico é frequentemente retrospectivo, com base na história ocupacional e na exclusão de outras causas, como mesotelioma, tuberculose e metástases.

ACHADOS DE IMAGEM

- Os achados de imagem são inespecíficos. A maior parte dos derrames é facilmente detectada na radiografia de tórax. A US e a TC podem ajudar na caracterização do derrame e na avaliação dos de menor volume.

2. Espessamento Pleural Difuso

O espessamento pleural difuso resulta de espessamento e fibrose da pleura visceral, com posterior fusão com a pleura parietal. Geralmente é uma sequela do derrame pleural relacionado com a exposição ao asbesto, mas pode ser decorrente da confluência de múltiplas placas pleurais ou de extensão da fibrose do parênquima pulmonar para a pleura. Não é específico da exposição ao asbesto, podendo estar relacionado com processos infecciosos, especialmente por micobactérias, colagenoses, reação a drogas, procedimentos cirúrgicos ou traumas.

O espessamento pleural difuso, ao contrário do derrame ou das placas pleurais, frequentemente cursa com sintomas (geralmente dispneia) e alterações restritivas na função pulmonar, mesmo na ausência de alterações parenquimatosas.

ACHADOS DE IMAGEM

- Na radiografia de tórax e na TC o espessamento pleural difuso é visualizado como espessamento contínuo da pleura, associado com obliteração do seio costofrênico, por vezes com calcificações (Fig. 28-13). Muitas vezes associa-se a opacidades pulmonares justapleurais, com vasos convergentes e redução do volume do lobo pulmonar, denominadas de atelectasias redondas.

3. Placas Pleurais

I. INTRODUÇÃO

As placas pleurais são a manifestação mais comum da exposição ao asbesto, podendo ocorrer após inalação de qualquer tipo de fibra. Em geral, cerca de 80% a 90% das placas pleurais são decorrentes de exposição ocupacional ao asbesto. São consideradas marcadores de exposição, constituindo espessamentos focais da pleura parietal com coloração esbranquiçada e superfície lisa.

Do ponto de vista microscópico, as placas consistem em tecido conjuntivo colagenoso denso com poucas células. Algum depósito de cálcio está presente na maior parte delas. Fibras de asbesto são raramente encontradas.

Sua patogênese é controversa, mas a hipótese mais aceita afirma que as fibras de asbesto inaladas alcançariam o espaço pleural por meio do sistema linfático, com contribuição da gravidade e da movimentação respiratória, que gera pressão subatmosférica no espaço pleural. O contato com o tecido pleural e extrapleural promoveria uma reação inflamatória local, com organização e formação das placas.

São geralmente bilaterais, mas podem ser unilaterais em até 25% dos pacientes. A distribuição é irregular. Geralmente assi-

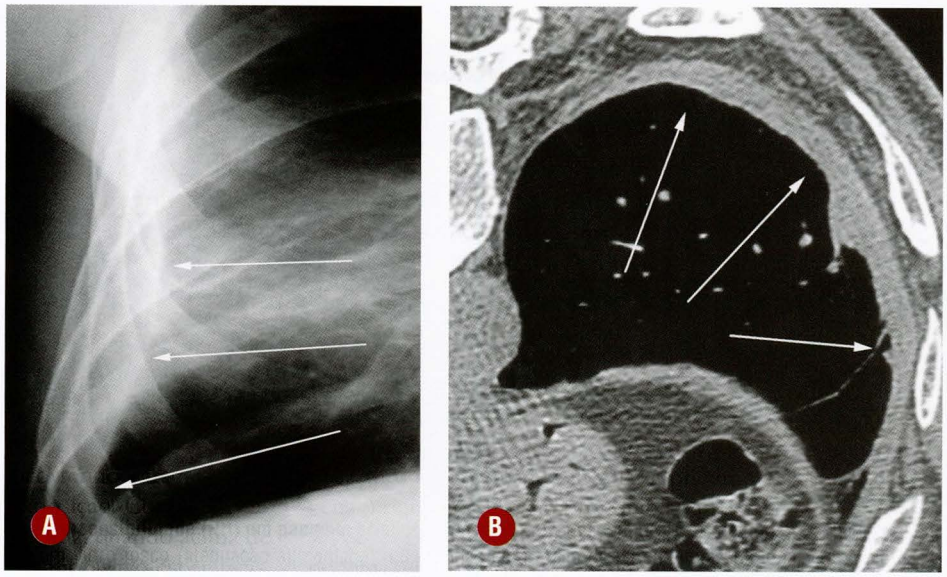

FIGURA 28-13. Espessamento pleural difuso relacionado ao asbesto. A, Espessamento contínuo da pleura da parede torácica direita na radiografia de tórax localizada (setas), obliterando o seio costofrênico lateral. **B,** TCAR em decúbito ventral de paciente exposto ao asbesto demostra espessamento pleural difuso à esquerda (setas).

métricas, envolvem mais comumente as porções posteriores e laterais da pleura da parede torácica, entre a 6ª e a 10ª costelas, e a pleura diafragmática, principalmente na sua porção superior. Os ápices e os seios costofrênicos são raramente comprometidos. A pleura mediastinal é um local menos comum, assim como as porções anteriores da pleura parietal.

Têm crescimento lento e tendência a calcificar com o passar dos anos, em até 80% dos casos. A maior parte das placas ocorre na ausência de asbestose. O oposto não é verdadeiro: raramente detecta-se asbestose na ausência de placas pleurais.

As placas pleurais geralmente não produzem sintomas ou alterações na função pulmonar e não há evidências na literatura de transformação maligna das placas. Contudo, estas são marcadores de exposição ao asbesto, o qual é reconhecidamente um agente carcinógeno. Por este motivo, pacientes expostos ao asbesto e portadores de placas pleurais devem ser considerados de maior risco para desenvolvimento de carcinoma de pulmão em relação à população não exposta.

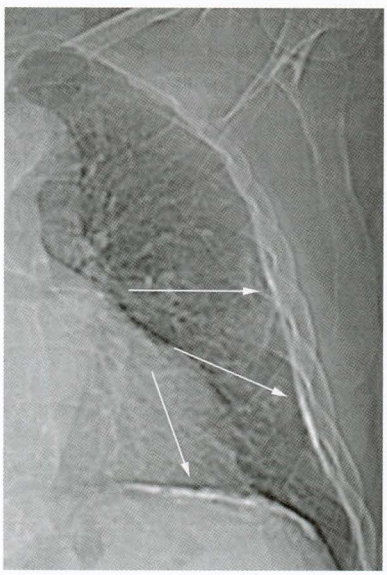

FIGURA 28-14. Placas pleurais com calcificação (setas) em trabalhador exposto ao asbesto.

II. ACHADOS DE IMAGEM

Radiografia de Tórax

- A sensibilidade da radiografia simples para a detecção de placas pleurais é baixa, assim como sua especificidade.
- Placas na porção lateral da pleura são vistas na radiografia do tórax como espessamentos pleurais focais paralelos à margem interna da parede torácica (Fig. 28-14). As localizadas nas porções anterior ou posterior, também conhecidas como "em face" ou *face on*, aparecem como opacidades mal definidas com bordas irregulares (Fig. 28-15).

Tomografia Computadorizada

- A TC é um método mais sensível e específico para detecção e quantificação das placas pleurais, sendo considerado o método de imagem de escolha, principalmente quando realizada com a técnica de alta resolução (TCAR). A maior parte dos autores tem considerado a TCAR melhor que a TC convencional na detecção de placas pleurais, devido à sua maior resolução espacial. No estudo de Im *et al.*, com 13 pacientes com espessamento pleural, a TCAR teve sensibilidade de 100% e a TC, de 84,6%. Em todos os pacientes, mesmo naqueles com placas detectadas pela TC convencional, a TCAR detectou maior número de placas pleurais. Segundo estudo de Aberle *et al.*, placas pleurais foram evidenciadas na TCAR em 100% dos pacientes e na TC convencional, em 93%. Mesmo com o maior intervalo entre os cortes na TCAR, este método foi melhor pela sua maior resolução espacial. Além disso, geralmente as placas são grandes o suficiente para não ficarem restritas ao intervalo entre os cortes. Friedman *et al.* mostraram que a TCAR tem sensibilidade de 97% e especificidade de 100% na avaliação de alterações pleurais. Recomendam solicitar a TCAR, e não a TC convencional, sempre que houver diagnóstico de qual-

quer alteração diferente de placas pleurais calcificadas na radiografia, principalmente para eliminar resultados falsos positivos. A outra grande vantagem da TCAR em relação à TC convencional nesses pacientes é a melhor avaliação do parênquima pulmonar.

- As placas pleurais são caracterizadas na TC e na TCAR como espessamentos pleurais focais, geralmente bilaterais, descontínuos, com bordas lisas, morfologia em platô e, por vezes, com calcificações (Figs. 28-16 e 28-17).

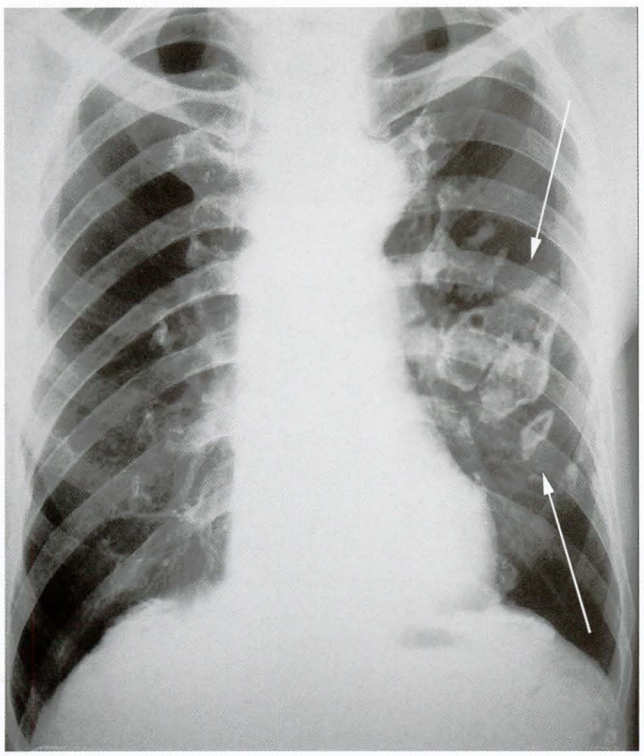

FIGURA 28-15. Radiografia do tórax em PA demonstrando placas pleurais parietais do tipo "*face on*" ou "*em face*" calcificadas (setas).

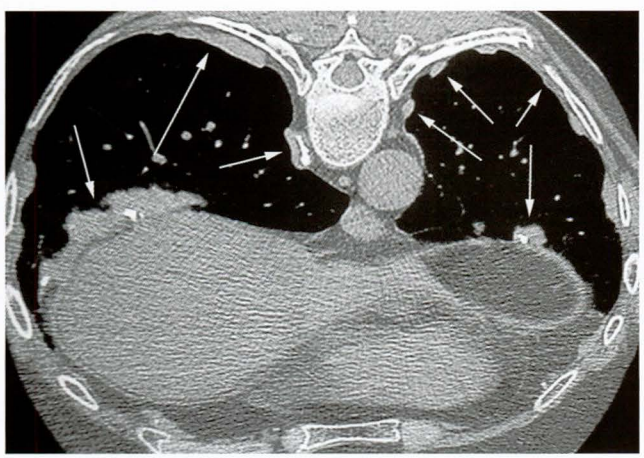

FIGURA 28-16. TCAR de trabalhador com história de exposição crônica ao asbesto na mineração demonstrando múltiplas placas pleurais (setas), algumas das quais calcificadas.

Outros Métodos de Imagem

Outros métodos de imagem não são indicados para a detecção de placas pleurais, embora a US até possa demonstrar placas extensas. A RM ainda não tem valor comprovado, assim como a PET/CT.

III. DIAGNÓSTICO DIFERENCIAL PRINCIPAL

As placas pleurais relacionadas com o asbesto devem ser diferenciadas de outras afecções. Uma delas é o espessamento pleural difuso, que compromete principalmente a pleura visceral e pode envolver o pulmão. É facilmente diferenciado das placas pleurais por ser extenso e geralmente isolado e unilateral.

A radioterapia pode causar espessamentos pleurais localizados ou difusos, frequentemente comprometendo ambos os folhetos pleurais e apenas no campo irradiado. Traumas podem levar à formação de espessamentos focais isolados, unilaterais e restritos ao local da lesão. Processos infecciosos pregressos, especialmente a tuberculose, também podem ser causas de espessamentos pleurais, geralmente únicas, extensas, calcificadas e associadas a alterações do parênquima pulmonar adjacente (Fig. 28-18). Metástases pleurais podem simular placas relacionadas com o asbesto, mas comumente se associam a outros sinais de pleura maligna, como espessamento pleural circunferencial e nodular, derrame pleural, espessamento da pleura mediastinal e tendência a encarceramento pulmonar.

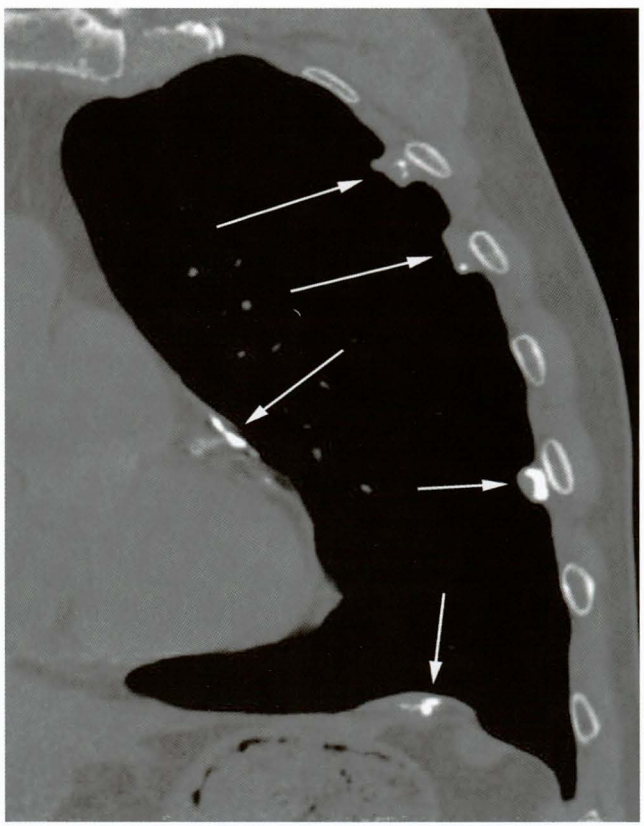

FIGURA 28-17. Imagem de reformatação coronal de TCAR demonstrando múltiplas placas pleurais com focos de calcificação (setas) nas margens costal, mediastinal e diafragmática da pleura esquerda.

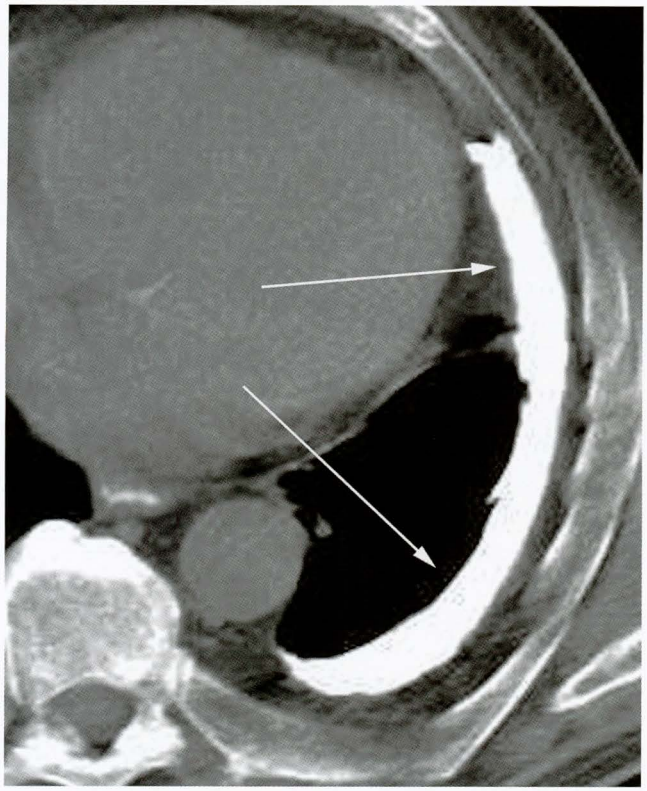

FIGURA 28-18. Espessamento pleural extenso no hemitórax esquerdo (setas), difusamente calcificado, associando à proeminência da gordura extrapleural e redução volumétrica do hemitórax decorrente de infecção antiga por tuberculose.

O diagnóstico diferencial das placas pleurais pelo asbesto inclui ainda as pseudoplacas por proeminência da gordura extrapleural, sombra dos músculos torácicos e fraturas costais.

Coxins adiposos extrapleurais são achados normais em algumas pessoas, especialmente nas obesas. Cerca de 10% a 20% dos pacientes com diagnóstico de placas pleurais na radiografia têm gordura extrapleural proeminente, bem demonstrada na TCAR, que permite a diferenciação entre placas pleurais e a proeminência da gordura extrapleural, já que a gordura tem baixa atenuação e contornos lisos (Fig. 28-19), ao contrário das placas pleurais.

Fraturas costais consolidadas ou metástases para costelas podem ser confundidas com placas pleurais na radiografia, mas a TC é capaz de diferenciá-las facilmente das placas pela diferença de localização (Fig. 28-20).

A insinuação para o interior do tórax dos músculos serrátil anterior, intercostal interno e oblíquo anterior também pode simular placas pleurais na radiografia, mas a TC permite fácil diferenciação entre músculo e espaço pleural.

4. Atelectasia Redonda

I. INTRODUÇÃO

O termo atelectasia redonda refere-se a uma forma de colapso pulmonar periférico que se apresenta na forma de massa, quase sempre em associação a alterações pleurais. Apesar de poder ocorrer em associação a inflamação pleural, decorrente de cirurgias, infecções ou traumas, a exposição ao asbesto é a etiologia mais comum de atelectasia redonda.

Na maior parte das vezes unilateral, ocorre principalmente nas regiões subpleurais dos lobos inferiores, geralmente adjacente a áreas de espessamento pleural. Contudo, pode ser bilateral ou surgir em outros locais, inclusive adjacente às fissuras ou ao diafragma.

II. ACHADOS DE IMAGEM

Radiografia e Tomografia Computadorizada de Tórax

- Na radiografia pode ser caracterizada como uma massa pulmonar periférica associada a espessamento pleural e distorção do parênquima pulmonar adjacente.
- A TCAR tem maior eficácia diagnóstica (Fig. 28-21), principalmente quando empregados os critérios estabelecidos para o diagnóstico: a opacidade parenquimatosa deve (1) ser redonda ou oval, (2) ter íntimo contato com a superfície pleural, (3) estar associada a distorção dos vasos pulmonares

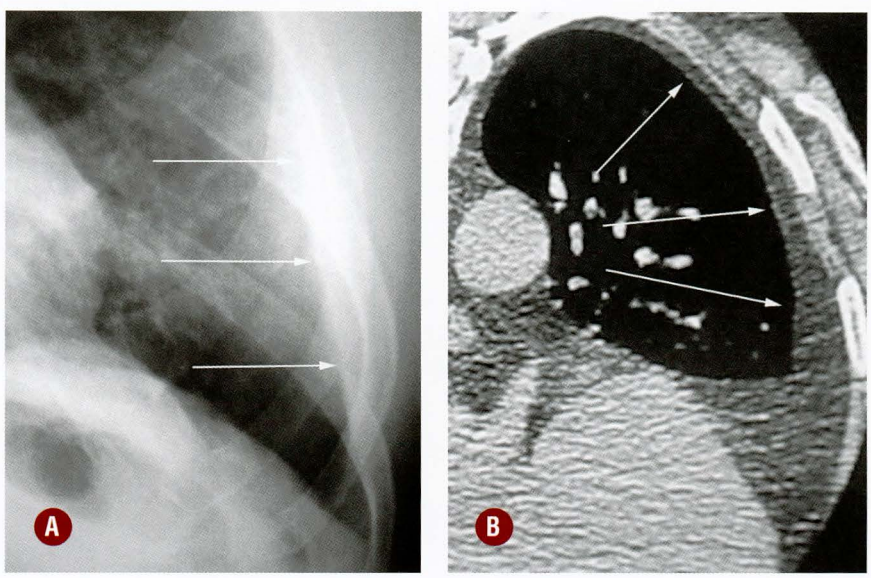

FIGURA 28-19. Pseudoplaca por gordura extrapleural. A, Possível placa pleural (setas) na radiografia localizada do terço inferior do hemitórax esquerdo. **B,** A TCAR demonstra que a alteração corresponde a proeminência da gordura extrapleural (setas).

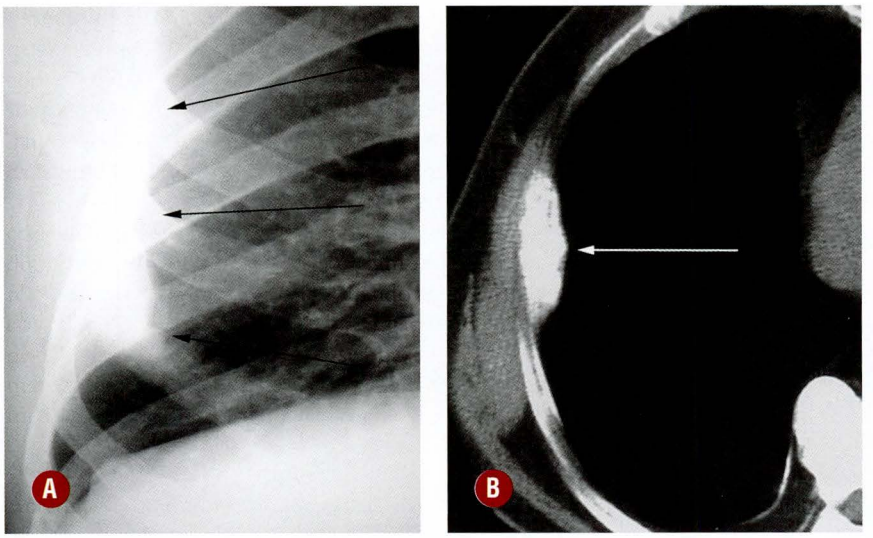

FIGURA 28-20. Pseudoplaca por metástase costal de carcinoma de próstata. A, Radiografia localizada do terço inferior do hemitórax direito demonstra possível placa pleural (setas) em paciente exposto ao asbesto. **B,** A TCAR esclarece o diagnóstico, demonstrando lesão esclerótica costal (seta) e descartando a presença de placa pleural.

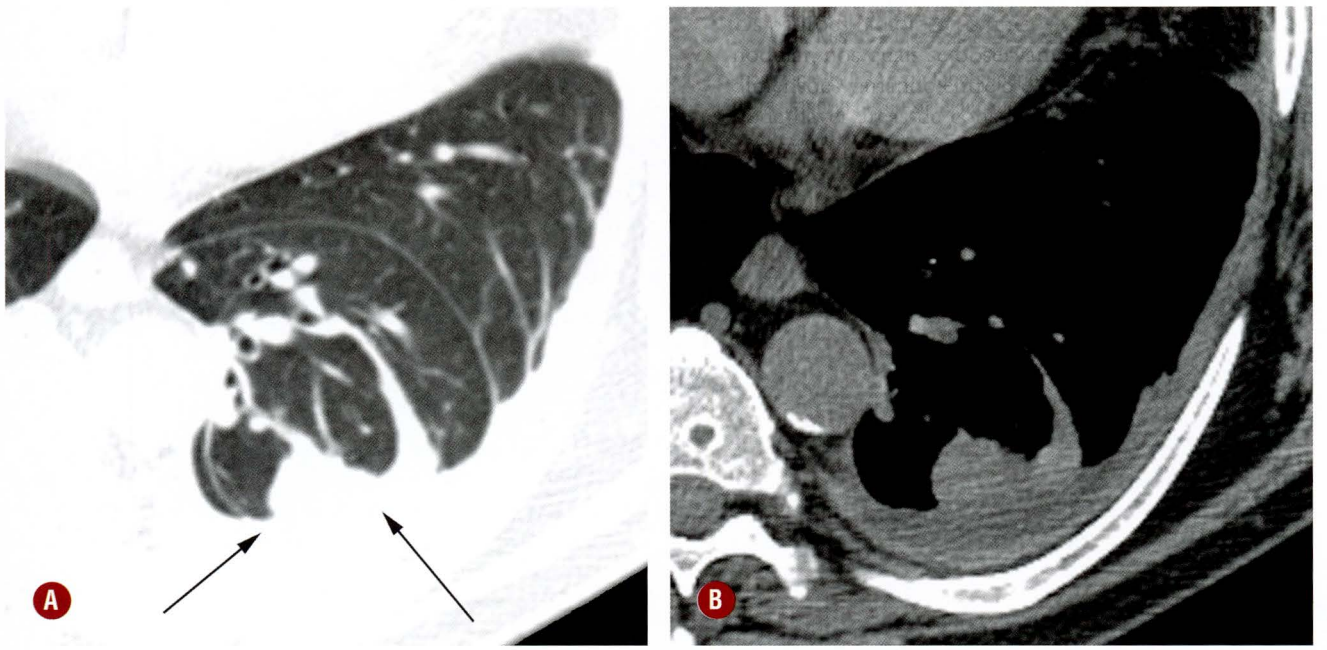

FIGURA 28-21. Atelectasia redonda em indivíduo exposto ao asbesto. A, TCAR demonstrando imagem nodular periférica (setas), com redução lobar volumétrica e opacidades lineares convergentes para a lesão. **B,** TCAR fotografada com janela de mediastino evidencia espessamento pleural focal adjacente à imagem nodular pulmonar, compatível com atelectasia redonda.

ou brônquios na sua periferia ("sinal da cauda de cometa") e (4) estar relacionada com alteração pleural adjacente, seja derrame ou espessamento.

- Se os critérios acima são preenchidos, pode-se estabelecer o diagnóstico com alto grau de certeza. Nos casos atípicos, o principal diferencial se faz com o carcinoma de pulmão, que tem incidência aumentada nos indivíduos expostos ao asbesto.

III. DIAGNÓSTICO DIFERENCIAL PRINCIPAL

Por corresponder a pulmão colapsado, pode apresentar realce significativo após a injeção de agentes de contraste, tornando difícil a diferenciação com neoplasia pulmonar. Apesar de o realce ser homogêneo e muito significativo, padrão que não é encontrado na maioria das neoplasias pulmonares, geralmente são necessárias investigações complementares (biópsia ou cirurgia) ou acompanhamento por dois anos. Uma boa alternativa pode ser a utilização da PET/CT com FDG, que usualmente é negativa na atelectasia redonda e positiva na neoplasia pulmonar.

5. Asbestose

I. INTRODUÇÃO

A fibrose intersticial pulmonar difusa como consequência da inalação de fibras de asbesto é conhecida como asbestose. As

alterações do parênquima pulmonar têm início nas regiões peribronquiolares, com evolução para as paredes dos alvéolos, septos interlobulares e regiões subpleurais, predominando nas regiões pulmonares posteroinferiores, de modo geralmente simétrico.

O mecanismo da fibrose induzida pelas fibras de asbesto baseia-se num prolongado ciclo de inflamação relacionado a dano das células epiteliais, apoptose e proliferação de fibroblastos. Após penetração e deposição em níveis bronquiolar e alveolar, a fibra de asbesto estimula o recrutamento de macrófagos alveolares e granulócitos, iniciando uma complexa cascata de interação entre esses fatores, associadas à produção de espécies reativas de nitrogênio e oxigênio, substâncias oncogênicas, fatores de crescimento e citocinas que promovem a proliferação de fibroblastos e a deposição de colágeno peribroncovascular, iniciando a fibrose intersticial.

Os achados clínicos, de imagem e funcionais da asbestose podem ser idênticos aos de fibrose pulmonar de outras causas, não permitindo diagnóstico seguro sem história ocupacional confiável. Biópsias são raramente realizadas para confirmação do diagnóstico, que deve ser estabelecido por uma combinação dos achados de história ocupacional, de anamnese e exame clínico, de imagem e funcionais. Os estudos histopatológicos necessários para o diagnóstico de certeza da doença obedecem aos padrões do Colégio Americano de Patologia, necessitando da contagem do número e tipo de fibras e do número de corpos de asbesto.

A doença geralmente começa após cerca de 20 anos de exposição, mas, às vezes, o seu início é mais precoce, dependendo da relação dose-resposta. Geralmente assintomática nas fases iniciais, tem como principais sintomas tosse seca e dispneia. Estertores crepitantes basais fixos podem estar presentes no exame físico. Os testes funcionais demonstram um distúrbio ventilatório do tipo restritivo, com redução progressiva da capacidade vital e difusão gasosa alterada.

II. ACHADOS DE IMAGEM

Radiografia de Tórax

- É geralmente o primeiro exame de imagem solicitado. Os achados típicos são opacidades irregulares lineares ou reticulonodulares predominando nas regiões posteriores das bases pulmonares, muito semelhantes aos encontrados na fibrose pulmonar idiopática. Em fases mais avançadas podem ser vistas imagens císticas compatíveis com faveolamento. A presença de placas pleurais bilaterais dá maior suporte ao diagnóstico, mas elas nem sempre estão presentes.
- A radiografia é um teste limitado nos estágios iniciais da doença, quando é pouco sensível e especifica e apresenta grande variabilidade interobservador.

Tomografia Computadorizada

- O melhor método de imagem atualmente na avaliação da asbestose é a TCAR, pela maior sensibilidade e especificidade em comparação com a radiografia simples e a TC convencional. Além de a TCAR aumentar a detecção das formas iniciais da doença, em que a radiografia é quase sempre normal, permite a diferenciação da asbestose de outras alterações parenquimatosas e redução do número de falsos positivos e da variabilidade interobservador. Atualmente, a maioria dos autores recomenda a TCAR a todo indivíduo com história de exposição ao asbesto e radiografia simples do tórax alterada. A TCAR ajuda na distinção entre asbestose e outras doenças, como enfisema e bronquiectasias, aumentando a confiabilidade do relatório e resolvendo muitos casos falsos positivos. Consegue, assim, auxiliar na formulação do diagnóstico final e evitar condutas incorretas e indenizações injustas.
- As principais alterações na TCAR são opacidades e linhas subpleurais, vidro fosco, espessamento dos septos interlobulares, opacidades lineares irregulares (padrão reticular), distorção arquitetural, bronquiectasias e bronquiolectasias de tração e, ocasionalmente, faveolamento (Figs. 28-22 a 28-24).
- A TCAR permite ainda quantificar a fibrose pulmonar e diferenciar a asbestose de outras doenças parenquimatosas, como enfisema e bronquiectasias.



FIGURA 28-22. Asbestose inicial na TCAR, em decúbito ventral, caracterizada por micronódulos e opacidades em vidro fosco periféricas (setas), com discreta distorção arquitetural pulmonar.

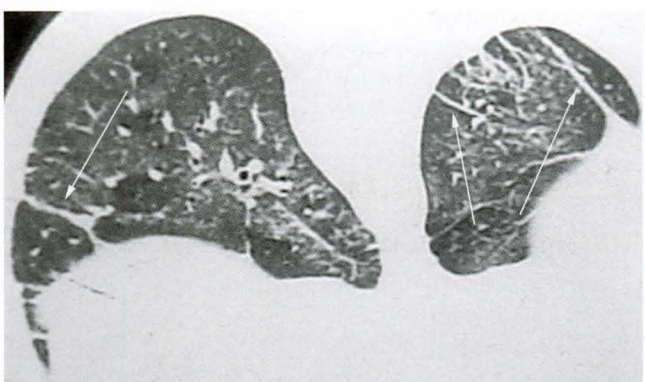

FIGURA 28-23. Asbestose. Trabalhador exposto ao asbesto com alterações intersticiais na TCAR em decúbito ventral, caracterizadas por opacidades em vidro fosco e bandas parenquimatosas (setas).

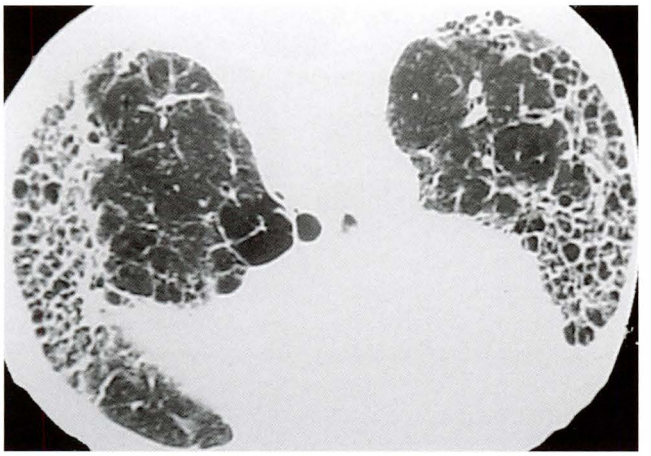

FIGURA 28-24. Asbestose. Alterações intersticiais com sinais de fibrose pulmonar decorrente de exposição ao asbesto caracterizadas por opacidades em vidro fosco, bronquiolectasias de tração e faveolamento nos lobos inferiores, com distorção da arquitetura pulmonar.

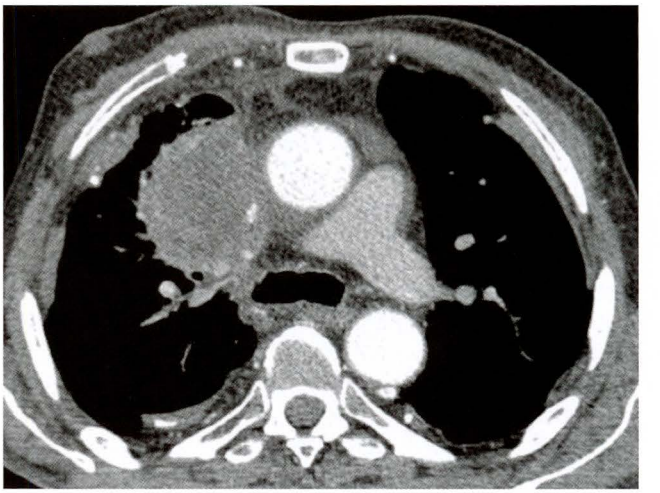

FIGURA 28-25. TC de tórax com contraste de paciente exposto ao asbesto demonstra placas pleurais bilaterais, algumas com calcificação, e massa pulmonar heterogênea no lobo superior direito representando carcinoma de pulmão. (Cortesia de Dra. Rosângela Maciel, São Paulo.)

6. Carcinoma Broncogênico

Estima-se que 20% a 25% dos indivíduos com grande exposição ao asbesto possam desenvolver carcinoma pulmonar, geralmente 20 a 30 anos após a exposição inicial, mostrando uma relação significativa com a exposição cumulativa, ou carga de exposição (relação dose-resposta).

O fumo tem um efeito sinérgico multiplicativo, elevando o risco de desenvolvimento de câncer em cerca de 50 vezes em comparação com indivíduos não fumantes e não expostos.

Os quatro principais tipos de carcinoma de pulmão (escamoso, adenocarcinoma, pequenas e grandes células) podem estar relacionados com a exposição ao asbesto, sem predileção por qualquer das apresentações histológicas.

Diferentemente da população geral, na qual os carcinomas pulmonares predominam nos lobos superiores, nos indivíduos expostos ao asbesto pode haver igual ocorrência da doença nos lobos superiores ou inferiores ou até predomínio nos últimos.

Os sintomas, achados de imagem (Fig. 28-25) e estadiamento são idênticos aos dos pacientes sem história de exposição ao asbesto, assim como o prognóstico, a não ser que haja asbestose concomitante, o que prejudica não só a qualidade de vida do paciente, mas também as perspectivas de ressecção cirúrgica, devido ao comprometimento da função respiratória.

O carcinoma de pulmão é considerado uma das principais causas de óbito em indivíduos expostos ao asbesto.

7. Mesotelioma

I. INTRODUÇÃO

Apesar de descrições de mesotelioma em indivíduos com inflamação pleural crônica, submetidos a radioterapia ou com história de exposição a carcinógenos químicos, a exposição ao asbesto é uma de suas principais causas, estando associada ao desenvolvimento do tumor em 50% a 80% dos casos.

A exposição a fibras de anfibólios está mais relacionada com o desenvolvimento do tumor do que a de crisotilas, provavelmente em virtude da maior biopersistência e do conteúdo de ferro das primeiras.

O período de latência para o desenvolvimento do mesotelioma é longo, por volta de 30 a 40 anos. Por este motivo, de acordo com o histórico de exposição ao asbesto, em muitos países o pico de incidência do tumor ainda poderá ocorrer.

Há três principais subtipos: epitelial, sarcomatoso e misto, sendo o primeiro o mais comum. Compromete principalmente a pleura, mas também pode ocorrer no peritônio, pericárdio e na túnica vaginal do testículo.

II. ACHADOS DE IMAGEM

- Entre os achados radiológicos, o derrame pleural, geralmente unilateral, é o mais comum. Podem também ser encontradas massas pleurais sólidas e espessamento pleural circunferencial com tendência a encarceramento pulmonar.
- A TC é o método de imagem mais empregado na avaliação da presença e extensão do mesotelioma, apesar de os sinais não serem patognomônicos. Além dos achados descritos na radiografia, podemos encontrar espessamento irregular das fissuras, extensão para pleura mediastinal, pericárdio e parede torácica e sinais de comprometimento a distância, como linfonodomegalias mediastinais, diafragmáticas e mamárias internas, metástases linfáticas e hematogênicas (Figs. 28-26 e 28-27).
- A RM pode ajudar na avaliação da invasão do diafragma e da fáscia endotorácica e nos pacientes alérgicos ao meio de contraste iodado (Fig. 28-28).
- A PET/CT com FDG tem boa eficácia no estadiamento e na avaliação pré-operatória, principalmente pela sua superioridade na avaliação de linfonodos mediastinais e pela melhor caracterização das áreas neoplásicas (Fig. 28-29).

III. DIAGNÓSTICO DIFERENCIAL PRINCIPAL

Várias anormalidades pleurais podem resultar em espessamento pleural difuso associado a derrame, incluindo, prin-

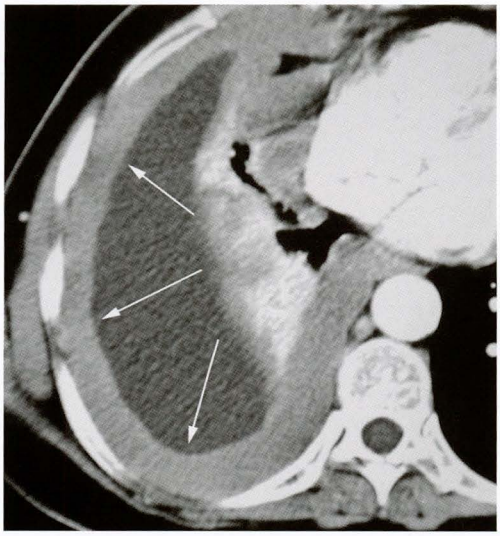

FIGURA 28-26. Mesotelioma pleural relacionado ao asbesto. TC com contraste demonstra derrame pleural, associado a espessamento pleural difuso (setas) com extensão para a pleura mediastinal.

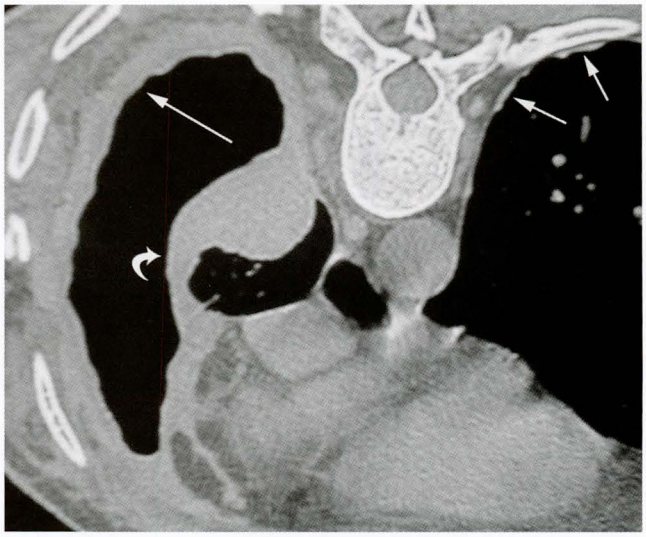

FIGURA 28-27. Imagem de TCAR em decúbito ventral demonstra espessamento pleural difuso à direita (setas) com sinais de encarceramento pulmonar e acometimento da pleura mediastinal (seta curva). Placas pleurais contralaterais (setas curtas) decorrentes da exposição ao asbesto.

cipalmente, metástases, linfoma, empiema e fibrotórax. O diagnóstico histopatológico é imprescindível, recorrendo-se a vários exames de imuno-histoquímica, padronizados pelo Colégio Americano de Patologia, em virtude da semelhança visual entre o mesotelioma e o adenocarcinoma.

Infelizmente, apesar dos progressos para o diagnóstico, o mesotelioma tem prognóstico ruim, com a média de sobrevida em torno de dois anos, independente da forma de tratamento, embora haja casos de sobrevida bem superior.

■ Pneumoconiose dos Trabalhadores do Carvão

I. INTRODUÇÃO

Generalidades

O carvão é uma rocha sedimentária formada pela ação da temperatura, pressão e reação química sobre material vegetal. É composto por material carbonado, carbono, hidrogênio, oxigênio, enxofre e vários outros elementos. O grau de exposição à poeira do carvão depende da atividade e do tipo de minério. A mais importante ocupação em termos do número de indivíduos afetados é a dos mineiros de carvão, resultando na denominada pneumoconiose dos trabalhadores do carvão (PTC).

A exposição a esse mineral, especialmente na atividade de mineração, está relacionada, além de com a PTC, com fibrose maciça progressiva, silicose, enfisema pulmonar e bronquite crônica, podendo estes últimos ser identificados como DPOC crônica de origem ocupacional. Na sua extração, especialmente em minas de subsolo, há geração de poeiras contendo outros minerais, destacando-se a sílica, cuja concentração, em sua fração respirável, é variável e depende do tipo de carvão minerado.

Epidemiologia

A atividade de mineração do carvão ocorre na superfície ou é subterrânea. Nas minas subterrâneas ocorrem as maiores exposições devido à grande geração de poeira do carvão. Geralmente a PTC se manifesta após longos períodos de exposição, ao redor de 20 anos, e a sua gravidade e extensão dependem da concentração da poeira, com estreita relação dose-resposta.

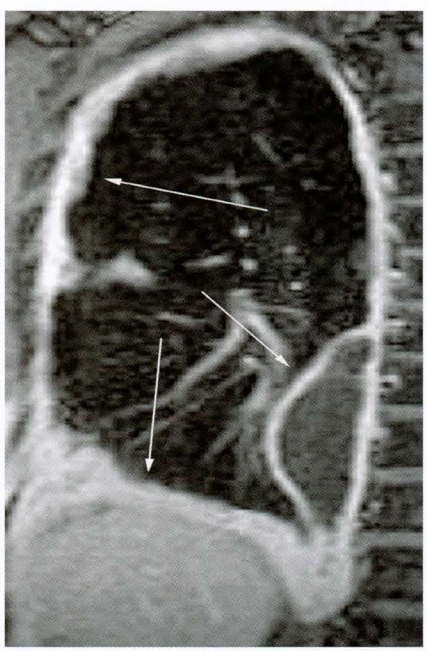

FIGURA 28-28. Ressonância magnética de trabalhador exposto ao asbesto com mesotelioma pleural maligno à direita. Espessamento e impregnação difusa da pleura pelo gadolínio (setas), inclusive com coleção na face mediastinal.

A prevalência da PTC varia entre os países e entre regiões do próprio país. Atualmente, nos Estados Unidos, a sua prevalência é estimada entre 2% e 12% dos mineiros e cerca de 1% a 7% com evolução para fibrose maciça progressiva (FMP). No Reino Unido, essa prevalência é de 9%, com 0,7% dos trabalhadores com FMP.

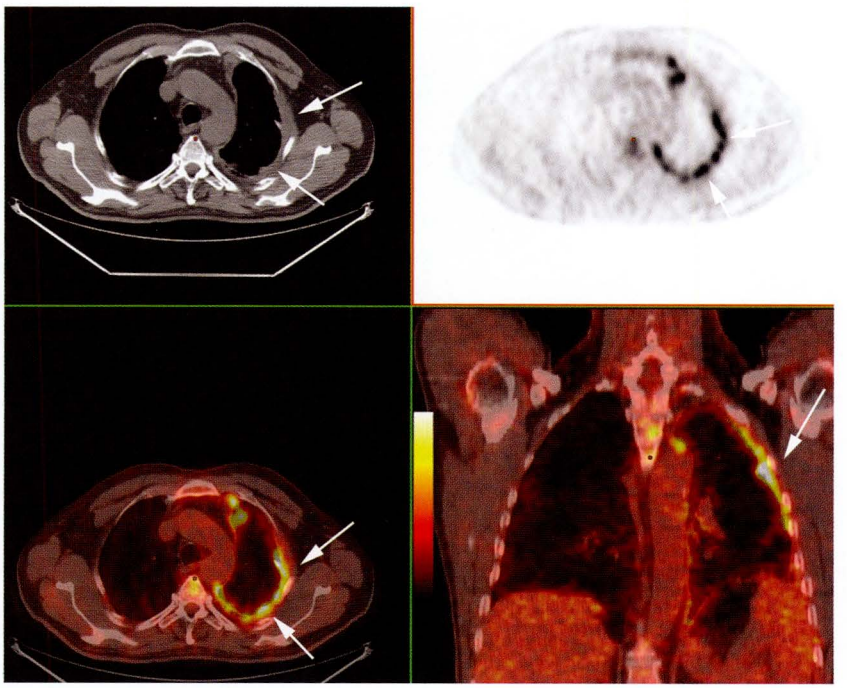

FIGURA 28-29. PET/CT de paciente com mesotelioma pleural maligno, caracterizado por espessamento difuso da pleura à esquerda com captação intensa de FDG à esquerda (setas).

No Brasil, na região Sul, concentram-se as principais jazidas carboníferas do tipo betuminoso (90% a 95% de carbono), que, diferentemente do tipo antracito (98% de carbono), gera menos poeira respirável. Entretanto, a concentração de sílica, decorrente da formação geológica da região, é elevada, acarretando risco aumentado de desenvolvimento de silicose. Sua produção destina-se, basicamente, à fabricação de aço e à geração de energia termoelétrica. A prevalência da PTC foi estimada em 5% a 8% em dois estudos realizados entre os mineiros de carvão da bacia carbonífera de Santa Catarina.

Patogênese

Os aspectos patológicos da PTC são diferentes dos encontrados na silicose. A PTC pode apresentar-se em duas formas, simples ou complicada, decorrentes da resposta pulmonar aos agentes agressores e com achados histopatológicos distintos. Na sua forma simples não há deposição de colágeno peribronquiolar e a principal característica é a formação de máculas, decorrentes da fagocitose dessas partículas pelos macrófagos e a reação inflamatória focal. Com a evolução do processo ocorre a coalescência dessas máculas, formando nódulos maiores com presença de fibras colágenas, caracterizando a forma complicada, denominada fibrose maciça progressiva. Esses nódulos distinguem-se dos nódulos silicóticos, pois apresentam pigmentação própria e padrão de distribuição desordenada das fibras colágenas. A fibrose intersticial causa a dilatação dos bronquíolos respiratórios, formando áreas focais de enfisema. Mecanismos celulares e moleculares envolvidos na patogênese dessa doença são caracterizados pela citotoxicidade direta do carvão, pela liberação de radicais oxidativos, enzimas e citocinas que estimulam a proliferação de fibroblastos e colágeno e promovem o recrutamento de células inflamatórias, semelhante ao que ocorre nas demais pneumoconioses.

Diagnóstico

O diagnóstico da PTC é feito por meio de história clínica e ocupacional, achados de imagem, testes funcionais e estudo histopatológico.

Achados Clínicos

A avaliação da exposição com a devida caracterização da concentração de poeiras nos postos de trabalho e no ambiente em geral é fundamental para o estabelecimento da dose.

A principal atividade relacionada com a PTC é a mineração do carvão. Assim, a descrição detalhada do tipo da mina, a caracterização geológica do subsolo e as especificações relacionadas com a função de cada minério exigem dos profissionais da saúde conhecimentos sobre essa atividade para que se possa estabelecer melhor correlação da exposição cumulativa.

A dispneia relacionada com os esforços é o principal sintoma dos portadores de PTC. Nas fases iniciais da doença os pacientes são praticamente assintomáticos e, nas fases mais avançadas da doença ou na presença da FMP, a falta de ar é o sintoma de maior ocorrência. A DPOC associada ao tabagismo ou à exposição ocupacional é responsável, frequentemente, pela tosse com ou sem expectoração e pela acentuação da dispneia.

Alterações Funcionais

Na forma simples e nas fases iniciais da PTC complicada as alterações espirométricas são mínimas. Nas fases mais avançadas da doença o distúrbio ventilatório misto (obstrutivo e restritivo) e a redução significativa da difusão de monóxido de carbono são os achados mais observados. Dependendo do estágio da doença, a hipoxemia arterial pode estar presente. Nos casos com grandes opacidades, as alterações funcionais dependem da extensão das lesões e da presença ou não de enfisema, podendo evoluir para insuficiência respiratória com hipoxemia associada a hipercapnia.

II. ACHADOS DE IMAGEM

Radiografia de Tórax

- As alterações encontradas na radiografia de tórax de pacientes com PTC são muito semelhantes às visualizadas na silicose. De modo semelhante à silicose, predominam as opacidades nodulares (p, q, r), principalmente nas regiões posteriores e superiores (Fig. 28-30). Com a progressão da doença estas opacidades podem evoluir para coalescência e formar as grandes opacidades (A, B, C segundo a classificação da OIT).
- Opacidades parenquimatosas irregulares (s, t, u) podem ser observadas na PTC e, geralmente, estão associadas ao enfisema pulmonar. A calcificação em casca de ovo dos linfonodos hilares e mediastinais, frequentemente observada nos casos de silicose, e o derrame pleural são incomuns na PTC.

Tomografia Computadorizada

- Assim como na silicose, a TC é muito superior à radiografia simples para detecção e caracterização das alterações pulmonares decorrentes da PTC. O exame deve idealmente ser realizado com técnica de alta resolução, com cortes finos e matriz alta, além de reconstrução com filtro adequado.
- Os achados encontrados na TC e na TCAR são muito semelhantes aos da silicose, com pequenos nódulos de distribuição centrolobular, bem como nódulos adjacentes à pleura predominando nas regiões posteriores dos lobos superiores (Fig. 28-31), geralmente menores que os da silicose. Estes nódulos, quando coalescentes e subpleurais, podem formar as chamadas pseudoplacas, simulando placas pleurais na TC.
- Com a evolução da doença, os nódulos adquirem maiores dimensões e podem tornar-se coalescentes, com formação de grandes opacidades irregulares, por vezes indistinguíveis de neoplasias pulmonares. Tais opacidades podem cavitar, por necrose isquêmica ou infecção tuberculosa superposta.
- É comum associação a aumento irregular do espaço aéreo adjacente, bem como áreas de enfisema centrolobular. Linfonodomegalias hilares e mediastinais são comuns, assim como calcificações linfonodais, principalmente do tipo difuso.

■ Outras Pneumoconioses

Existe ainda uma extensa lista de outras substâncias que podem atingir os tecidos pulmonares, na forma de poeiras, vapores, gases e fumo, e provocar as mais diversas reações tissulares. Apesar dos diferentes mecanismos fisiopatológicos, respostas imunes distintas e alterações de imagem específicas, estas são também denominadas pneumoconioses. Podemos destacar os silicatos, que são compostos de sílica combinados com outros cátions, sendo os mais conhecidos o talco, a mica, o caulim e a zeolita. Outros agentes são os denominados geradores de poeiras inertes, nos quais ferro, prata, estanho, bário, antimônio e terras raras são os mais citados. Há ainda exposições a poeiras inorgânicas, como o berílio, alumínio, metais duros, carborundum, cloreto de polivinil, dióxido de titânio, poeiras vulcânicas e fibras minerais sintéticas. Pela extensão do tema, abordaremos, sinteticamente, as de maior relevância clínica e epidemiológica.

1. Pneumoconioses Simples

Frequentemente são pneumoconioses com poucas repercussões clínicas, radiológicas, funcionais e com padrão histopatológico que revela lesão macular pela deposição intersticial do particulado inalado e discreto processo inflamatório adjacente. Destacamos as consequentes à exposição a ferro (siderose), grafite, rocha fosfática, antimônio, estanho e bário. A alteração histológica mais frequente é a formação de máculas isoladas, sem comprometimento intersticial e com discreto processo inflamatório adjacente. As alterações radiológicas são semelhantes às da silicose com padrão de opacidades nodulares difusas, sendo raro o comprometimento funcional. Dependendo do tempo, a duração e a intensidade da exposição podem provocar alterações estruturais e funcionais graves, com graus di-

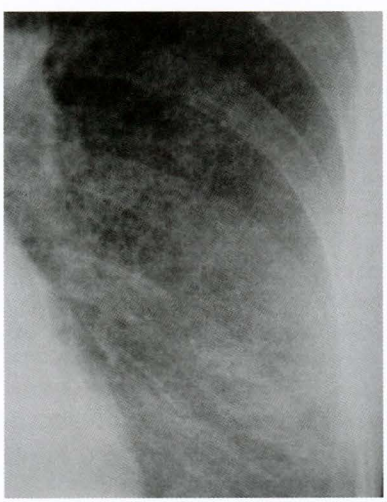

FIGURA 28-30. Radiografia localizada do hemitórax esquerdo de paciente com pneumoconiose dos trabalhadores do carvão demonstra múltiplas pequenas opacidades nodulares esparsas.



FIGURA 28-31. Pneumoconiose dos mineiros de carvão. Na TCAR observam-se micronódulos centrolobulares (setas) e focos de enfisema pulmonar (setas brancas).

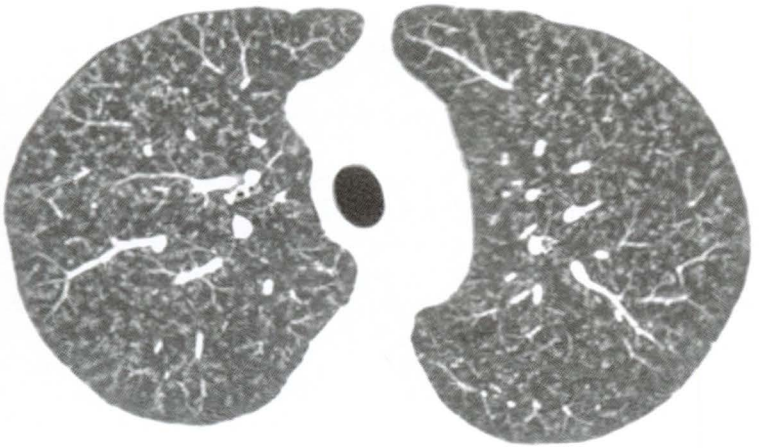

FIGURA 28-32. Paciente com siderose. Imagem de TCAR com reconstrução com técnica MIP demonstrando múltiplos nódulos centrolobulares esparsos bilaterais.

versos de fibrose e distorção das vias aéreas. Destacamos que a exposição a fumos metálicos entre soldadores pode ser um fator de risco para pneumoconiose, bronquite crônica ocupacional e câncer de pulmão. O principal componente desses fumos são os óxidos de ferro, que podem causar a siderose dos soldadores.

ACHADOS DE IMAGEM

- Os achados de imagem da siderose são micronódulos mal definidos associados a pequenas opacidades ramificadas de distribuição difusa nos pulmões (Fig. 28-32). Muitos destes nódulos assumem distribuição centrolobular e podem tornar-se coalescentes.
- Na pneumoconiose pelo grafite, os achados clínicos e de imagem são muito semelhantes aos da silicose e aos da PTC. Os sinais tomográficos mais comuns são micronódulos pulmonares esparsos, espessamentos septais e opacidades parenquimatosas (Fig. 28-33).

2. Pneumoconiose por Poeira Mista

A exposição ocupacional a poeiras de carvão, ferro, caulim, talco, mica, feldspato e alumina, associadas ou não a sílica ou asbesto, pode causar este tipo de pneumoconiose. A alteração histopatológica mais frequentemente observada é a fibrose difusa, com arranjo estrelar e tendendo a confluência e coloração relacionada com o tipo do material inalado. O diagnóstico diferencial com fibrose pulmonar idiopática deve ser considerado. Na produção de material abrasivo, composto por alumina ou corundum, carbeto de silício ou carborundum e areia com altos teores de sílica livre, a geração de poeira no processo produtivo pode causar fibrose pulmonar difusa. As manifestações clínicas estão relacionadas com a gravidade do comprometimento pulmonar, sendo frequentemente pouco intensas. A radiografia de tórax e a TCAR podem revelar opacidades nodulares decorrentes dos diversos elementos inalados, com distribuição em todas as regiões pulmonares. Na exposição ao alumínio metálico, a fibrose é predominantemente nas regiões apicais. Alguns compostos de alumínio estão relacionados com DPOC de origem ocupacional, asma e doença granulomatosa. A doença de Shaver, descrita em 1947 entre trabalhadores expostos ao corundum ou trióxido de alumínio, com fibrose pulmonar difusa, pneumotórax em alguns casos e evolução para insuficiência respiratória, caracteriza-se por fibrose difusa, com áreas de faveolamento de extensão variável.



FIGURA 28-33. Pneumoconiose pelo grafite. A TCAR demonstra múltiplos micronódulos centrolobulares.

3. Pneumoconioses por Metais Duros

Na produção de ligas metálicas denominadas metais duros são utilizados vários componentes como tungstênio, vanádio, nióbio, titânio e tântalo, juntamente com o cobalto, que é considerado uma substância superligante. Estas ligas são utilizadas em turbinas a jato, nos equipamentos eletrônicos como magnetos, na produção de aços especiais e ferramentas diamantadas. A exposição ao cobalto é mais frequente entre ferramenteiros que fazem a manutenção destas ferramentas especiais, utilizando rebolos apropriados e na lapidação de diamante. Uma liga especial contendo cobalto, cromo e molibdênio é usada, em odontologia, na confecção de próteses dentárias, tendo sido observada doença pulmonar com comprometimento intersticial entre protéticos. O cobalto é considerado o principal responsável por esta doença, originando o termo "pulmão de cobalto".

A exposição aos metais duros pode causar asma, fibrose intersticial e pneumonite por hipersensibilidade. Os principais

achados histopatológicos são infiltração intersticial de células linfocíticas e plasmáticas, hiperplasia do epitélio alveolar com acumulação de células no lúmen alveolar. O achado histológico mais característico é a presença de células gigantes multinucleadas no interstício e nos espaços alveolares (pneumonia intersticial de células gigantes). Os sintomas clínicos mais frequentes são dispneia aos esforços de instalação recente, tosse seca, sensação de opressão torácica, astenia e perda de peso.

ACHADOS DE IMAGEM

- Na radiografia de tórax, usualmente estão presentes opacidades reticulonodulares difusas bilaterais, por vezes associadas a linfonodomegalias hilares.
- A TCAR é o principal método de imagem (Fig. 28-34), podendo demonstrar consolidações ou opacidades em vidro fosco esparsas bilaterais, em alguns casos com sinais de fibrose, caracterizados por distorção arquitetural, bronquiectasias e bronquiolectasias de tração e opacidades reticulares.

4. Pneumoconiose pelo Berílio

O berílio é um metal leve, de elevados ponto de fusão e relação resistência-peso, muito utilizado na fabricação de ligas especiais. Anteriormente foi empregado na fabricação de lâmpadas fluorescentes e atualmente é utilizado na indústria aeroespacial, na produção de rebolos e ligas especiais e na geração de energia nuclear. Sua inalação na forma de poeiras, fumos e sais pode causar doença sistêmica semelhante à sarcoidose, com a formação de granulomas não caseosos em pulmões, fígado, pele e linfonodos. As exposições acidentais ou ocasionais a altas concentrações deste metal podem causar uma beriliose aguda, caracterizada como uma pneumonite química com quadro de bronquite, bronquiolite e dano alveolar difuso, que pode ser fatal. A beriliose crônica é a forma mais comumente observada e manifesta-se como uma doença granulomatosa sistêmica envolvendo pulmão, pleura, linfonodos, pele e outros órgãos. A formação desses granulomas está relacionada com reação de hipersensibilidade tardia, mediada por linfócitos T CD4 com consequente liberação de linfocinas. As alterações histológicas são caracterizadas pela pneumonia intersticial, com formação de granuloma não caseoso, sarcoide-símile, proliferação linfo-histiocitária e plasmocitária com presença de células gigantes e diferentes graus de fibrose. O diagnóstico diferencial depende da evidência epidemiológica de exposição ao berílio, da exclusão da pneumonite por hipersensibilidade e da confirmação, se possível, por testes imunológicos de sensibilização dos linfócitos, do lavado broncoalveolar ou do sangue periférico, pelo berílio ou pelo teste de linfoproliferação. A análise quantitativa de berílio nas cinzas de tecido pulmonar obtido por biópsia ou de autópsia pode confirmar a exposição e, consequentemente, o diagnóstico.

Dispneia aos esforços de forma progressiva, tosse seca, astenia, perda de peso, dor torácica, linfonodomegalias e artralgias são os achados clínicos predominantes.

ACHADOS DE IMAGEM

- Na radiografia e na TCAR de tórax os achados lembram os da silicose e da sarcoidose, mas linfonodomegalias são menos comuns. Os achados mais frequentes são opacidades reticulonodulares difusas, geralmente associadas a nódulos perilinfáticos, áreas de vidro fosco e linfonodomegalias hilares e mediastinais (Fig. 28-35). Quando há fibrose associada, observam-se áreas de distorção arquitetural pulmonar, geralmente predominando nas regiões superiores e médias, com bronquiectasias de tração e sinais de redução volumétrica.

5. Pneumoconiose pelo Talco

A talcose pode ocorrer por sua inalação ou administração intravenosa. Na forma inalada as alterações podem ser decorrentes de uma mistura de talco com silicatos (talcossilicose), talco com fibras de asbesto (talcoasbestose) ou talco puro. Na forma intravenosa, os achados são decorrentes do uso intravenoso de medicações orais, causando granulomas vasculares.

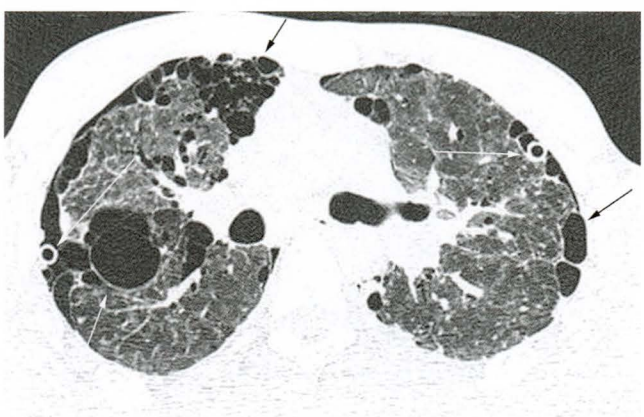

FIGURA 28-34. Pneumoconiose por metais duros. TCAR demonstrando múltiplas opacidades em vidro fosco associadas a focos de enfisema (setas) e pneumotórax bilateral com drenos torácicos. (Cortesia dos Drs. Pedro Paulo Teixeira e Silva Torres e Kim-Ir-Sen Santos Teixeira, Goiânia, Goiás.)

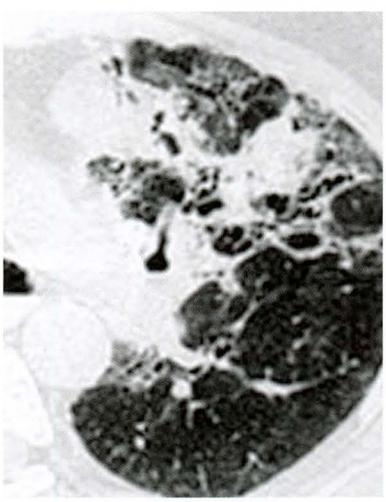

FIGURA 28-35. Beriliose. TCAR demonstrando sinais de fibrose no lobo superior esquerdo, com bronquiectasias de tração e consolidações.

Os principais sintomas são tosse e dispneia, podendo evoluir para casos mais graves, com cianose, baqueteamento digital e distúrbios restritivos na prova de função pulmonar.

ACHADOS DE IMAGEM

- Os achados de imagem dependem do tipo de administração do talco. Nas formas inaladas combinadas a silicatos ou fibras de asbesto os achados são muito semelhantes aos da silicose ou asbestose. Na talcose pura os principais sinais na radiografia e na TCAR são nódulos centrolobulares ou subpleurais, massas conglomeradas nos lobos superiores, por vezes com alta densidade e linfonodomegalias hilares e/ou mediastinais que também podem conter focos de alta atenuação.
- Na forma intravenosa observam-se nódulos ou opacidades em vidro fosco difusos, massas conglomeradas peri-hilares e, em alguns casos, enfisema panacinar nos lobos inferiores. Aumento do calibre das artérias pulmonares pode ser encontrado em pacientes complicados com hipertensão pulmonar.

■ Considerações Finais

As pneumoconioses são doenças progressivas, quase sempre irreversíveis e sem tratamento. Assim, seu diagnóstico precoce e a implementação de medidas de proteção e controle são fundamentais para o prognóstico e para a redução de tais doenças. Para tanto, os profissionais de saúde envolvidos devem considerar a importância da história ocupacional detalhada e, consequentemente, valorizar os dados clínicos, funcionais e de imagem, com o intuito de realizar um diagnóstico preciso. A avaliação detalhada da exposição e os exames de imagem realizados e interpretados corretamente contribuem decididamente para a definição dos casos. É imprescindível a estruturação de uma base de dados em vigilância epidemiológica que possa orientar políticas públicas de saúde. Com a devida implementação de medidas de proteção coletiva, atuação efetiva das instituições públicas de fiscalização dos locais de trabalho e de vigilância epidemiológica, atendimento adequado dos trabalhadores pelos profissionais da saúde e com programas de educação em saúde, poderemos minimizar os impactos da morbimortalidade das pneumoconioses, ainda tão intensos em nosso país.

LEITURA RECOMENDADA

1. Aberle DR, Gamsu G, Ray CS. High-resolution CT of benign asbestos-related diseases: clinical and radiographic correlation. AJR Am J Roentgenol 1988;883-91.
2. Aberle DR. High-resolution computed tomography of asbestos-related diseases. Semin Roentgenol 1991 Apr;26(2):118-31.
3. Akira M. Uncommon Pneumoconiosis. In: Muller NL, Silva CIS. Eds. Imaging of the Chest. 1st Ed. Philadelphia, PA. Saunders Elsevier 2008;79:1167-97,.
4. Al Jarad N, Poulakis N, Pearson MC, Rubens MB, Rudd RM. Assessment of asbestos-induced pleural disease by computed tomography: correlation with chest radiograph and lung function. Respir Med 1991;85(3):203-8.
5. Algranti E, Mendonça EM, De Capitani E, Freitas JB, Silva HC, Bussacos MA. Non-malignant asbestos-related diseases in Brazilian asbestos-cement workers. Am J Ind Med 40:240-54, 2001.
6. Algranti E. Epidemiologia das Doenças Ocupacionais Respiratórias no Brasil. In: SilvaLCC, Menezes AMB. Eds. Epidemiologia das Doenças Respiratórias. 1ª ed. Rio de Janeiro: Revinter; 2001. p. 119-143.
7. American Thoracic Society. Diagnosis and Initial Management of Nonmalignant Diseases Related to Asbestos. Am J Respir Crit Care Med 2004;170:691-715,.
8. Bagatin E, Neder JA, Nery LE, Terra Filho M, Kavakama JI, Castelo J, Cet al. Non-malignant consequences of decreasing asbestos exposure in the Brazil chrysotile mines and mills. Occup Environ Med 2005;62:381-9,.
9. Becklake MR, Bagatin E, Neder JA. Asbestos-related diseases of the lungs and pleura: uses, trends and management over the last century. Int J Tuberc Lung Dis 2007;11:356-69,.
10. Bégin R, Samet JM, Shaikh RA. Asbestos. Occupational and environmental respiratory disease. Saint Louis: Mosby-Year Book; 1996. p. 293-321.
11. Bégin R. Asbestos-related lung diseases. Occupational Lung Disease. London: Chapman & Hall; 1998. p. 219-38.
12. Bergin CJ, Muller NL, Vedal S, Chan-Yeung M. CT in silicosis: correlation with plain films and pulmonary function tests. AJR Am J Roentgenol 1986 Mar;146(3):477-83.
13. Bricher A, Desurmont S, Wallaert B. Coal worker' s Pneumoconiosis. In: Hendrick DI, Burge PS, Beckett WS, Churg A, Eds. Occupational disorders of the lung. 1st ed, London: WB Saunders; 8: 129-141, 2002.
14. Friedman AC, Fiel SB, Fisher MS, Radecki PD, Lev-Toaff AS, Caroline DF. Asbestos-related pleural disease and asbestosis: a comparison of CT and chest radiography. AJR Am J Roentgenol 1988;150(2):269-75.
15. Hanoa R. Graphite pneumoconiosis. A review of etiologic and epidemiologic aspects. Scand J Work Environ Health 1983 Aug;9(4):303-14.
16. Hillerdal G. Rounded atelectasis. Clinical experience with 74 patients. Chest. 1989 Apr;95(4):836-41.
17. International Labour Office. Guidelines for the Use of the International Classification of Radiographs of Pneumoconioses. ILO- Geneva, 2000.
18. Kim JS, Lynch DA. Imaging of nonmalignant occupational lung disease. J Thorac Imaging 2002 Oct;17(4):238-60.
19. Lido VA, Kitamura S, Oliveira JI, Lucca SR, Azevedo WAZ, Bagatin E. Exposição ocupacional e ocorrência de pneumoconioses na região de Campinas-SP, Brasil, 1978-2003. J Bras Pneumol 2008; 34:367-72.
20. Mapel D, Coultas D. Disorders due to mineral other than sílica, coal and asbestos and metais. In: Hendrick DJ, Burge PS, Beckett WS, Churg A, Eds. Occupational disorders of the lung. 1st ed, London: WB Saunders; 2002. p. 163-90.
21. McLoud TC. Asbestos-related pleural and parenchymal fibrosis: detection with high-resolution CT. Invest Radiol 1989 Aug;24(8): 636-7.
22. Murray R. Asbestos: a chronology of its origins and health effects. Br J Ind Med 1990;47:361-5.
23. National Institute for Occupational Safety and Health-NIOSH. Health effects of occupational exposure to respirable chrystaline silica. Niosh Hazard Review Publication 2002;2002-129.
24. Roach HD, Davies GJ, Attanoos R, Crane M, Adams H, Phillips S. Asbestos: when the dust settles an imaging review of asbestos-related disease. Radiographics 2002 Oct;22 Spec No:S167-84.
25. Webb WR, Müller NL, Naidich DP. Silicosis and coal worker's pneumoconiosis. High-resolution CT of the lung. 3rd ed. Philadelphia: Lippincott Williams & Wilkins; 2001. p. 301-9.

29 CAPÍTULO

Enfisema e Doença Pulmonar Obstrutiva Crônica

Arthur Soares Souza Júnior
Bruno Hochhegger
Klaus L. Irion

I. INTRODUÇÃO

Generalidades

A doença pulmonar obstrutiva crônica (DPOC) é uma enfermidade respiratória prevenível e tratável que se caracteriza pela presença de obstrução crônica do fluxo aéreo, que não é totalmente reversível. A obstrução do fluxo aéreo é geralmente progressiva e está associada a uma resposta inflamatória anormal dos pulmões à inalação de partículas ou gases tóxicos, causada primariamente pelo tabagismo. Embora a DPOC comprometa os pulmões, ela também produz consequências sistêmicas significativas. O processo inflamatório crônico pode produzir alterações dos brônquios (bronquite crônica), bronquíolos (bronquiolite obstrutiva) e parênquima pulmonar (enfisema pulmonar). A predominância dessas alterações é variável em cada indivíduo, tendo relação com os sintomas apresentados.

Estima-se que a DPOC afete aproximadamente 6% a 15,8% da população com idade superior a 40 anos, generalizando-se para a população brasileira os dados obtidos no estudo PLATINO, em São Paulo. A DPOC é a quinta maior causa de internação no sistema público de saúde do Brasil, de pessoas com idade superior a 40 anos, com cerca de 200 mil internações ao ano.

Atualmente o enfisema pulmonar e a bronquite crônica são referidos em conjunto sob o acrônimo DPOC. Essas alterações anatomopatológicas, causadas principalmente pelo tabagismo, encontram-se em proporções variáveis em cada indivíduo afetado pela doença, tendo correlação com as manifestações clínicas apresentadas. O enfisema é definido atualmente como: "aumento anormal e permanente dos espaços aéreos distais ao bronquíolo terminal acompanhado de destruição das paredes alveolares, sem fibrose óbvia". A caracterização de um paciente como bronquítico crônico fundamenta-se em critérios clínicos que compreendem episódios de tosse persistente e produtiva cujo tempo de duração perfaz três meses por ano, ao longo de dois anos consecutivos.

Achados Clínicos e Laboratoriais

A tosse é o sintoma mais encontrado e pode preceder a dispneia ou aparecer simultaneamente a ela. No fumante é tão frequente, que muitos pacientes não a percebem como sintoma de doença. A tosse produtiva está presente em aproximadamente 50% dos fumantes. A dispneia é o principal sintoma associado a incapacidade, redução da qualidade de vida e pior prognóstico, tendendo a ser progressiva com a evolução da doença.

Os pacientes com pequenos volumes de enfisema são geralmente assintomáticos, tornando o seu diagnóstico clínico difícil. Aproximadamente 15% dos fumantes desenvolvem DPOC. O grau de comprometimento funcional está relacionado com a extensão do enfisema, mais do que com o tipo, com exceção do enfisema parasseptal. O enfisema disseminado, entretanto, provoca tosse não produtiva e dispneia progressiva aos esforços. O enfisema tende a estar associado ao fenótipo ofegante-róseo (*pink-puffer*), caracterizado por dispneia, tosse não produtiva e

dados de gasometria relativamente normais, alcançados a expensas de taquipneia. No entanto, há uma sobreposição considerável com o extremo da bronquite crônica do fenótipo inchado-cianótico (*blue-bloater*) do espectro.

As provas de função respiratória no diagnóstico do enfisema refletem três importantes alterações: I) obstrução de pequenas vias aéreas provocada pela perda de sustentação e alteração inflamatória de suas paredes; II) perda da elasticidade pulmonar; e III) perda de superfície alveolar. A obstrução de via aérea reduz o pico de fluxo e o volume expiratório forçado no primeiro segundo (VEF1). A perda da retração elástica pulmonar é compensada por maior expansibilidade da parede torácica, aumentando os vários volumes pulmonares estáticos (volume residual, capacidade residual funcional e capacidade pulmonar total). A diminuição das superfícies de troca gasosa secundária à destruição das paredes alveolares se manifesta na redução de difusão de monóxido de carbono. A espirometria permite a avaliação de uma multiplicidade de parâmetros, porém os mais importantes do ponto de vista de aplicação clínica são a capacidade vital forçada (CVF), o VEF1 e a relação VEF1/CVF. A existência de limitação do fluxo aéreo é definida pela presença da relação VEF1/CVF abaixo de 0,7 após broncodilatador. Em portadores de DPOC, a espirometria antes e após broncodilatador é o teste diagnóstico e de estadiamento básico.

Achados Histológicos

O enfisema é classificado de acordo com a região do ácino acometida: proximal (enfisema centroacinar ou centrolobular), distal (enfisema parasseptal), ou todo o ácino (enfisema panacinar ou panlobular).

O tipo *centroacinar* (centrolobular) acomete a porção central do ácino, junto aos bronquíolos respiratórios. Há uma dilatação seletiva com confluência dos elementos centroacinares, principalmente os bronquíolos respiratórios e seus alvéolos. Os terços superiores dos pulmões tendem a ser mais acometidos.

O tipo *parasseptal* só ocorre naqueles ácinos delimitados por tecido conjuntivo, sejam septos conjuntivos periféricos, pleuras e bainhas de tecido conjuntivo, peribrônquicas ou perivasculares. Apresenta uma tendência em se desenvolver onde as margens pulmonares são regulares. Os espaços aéreos no enfisema parasseptal frequentemente se tornam confluentes e se desenvolvem em bolhas, que podem ser grandes. Acredita-se que o enfisema parasseptal seja a lesão básica na doença pulmonar bolhosa.

O enfisema do tipo *panacinar* (panlobular) acomete toda ou qualquer porção dos ácinos, com dilatação e destruição de seus alvéolos. Estão perdidas as características que usualmente diferenciam os alvéolos dos dutos alveolares, os poros de Kohn aumentam e desenvolvem-se fenestrações entre os alvéolos. Este processo tem sido comparado com uma simplificação difusa da arquitetura pulmonar. As alterações patológicas estão distribuídas difusamente, mas com frequência a distribuição predomina nos terços inferiores. O enfisema predominante que ocorre na deficiência de alfa-1-antitripsina, na síndrome de McLeod (Swyer-James) e em casos de enfisema familiar, é do tipo panacinar. Apesar de ser considerado o enfisema dos não fumantes, também ocorre induzido pelo tabagismo em associação a enfisema centrolobular.

A bronquite crônica (BC) pode não ter nenhuma anormalidade histológica, embora a maior parte delas apresente grande a moderada quantidade de anormalidades. Em alguns casos, o processo inflamatório se estende a pequenos brônquios e bronquíolos com menos de 2 mm de diâmetro. As principais alterações patológicas são sempre relacionadas com os elementos mucossecretores: hiperplasia de células caliciformes e hipertrofia e hiperplasia das glândulas.

II. ACHADOS DE IMAGEM

Radiografia de Tórax

A. Enfisema

- Os achados de enfisema na radiografia incluem presença de bolhas, aumento da transparência pulmonar e hiperinflação.
- A presença de bolhas é inferida pela identificação de área de maior radiotransparência, zonas avasculares, podendo ou não estar delimitada por fina linha branca (parede) (Fig. 29-1). Bolhas só estão presentes em cerca de um terço dos casos de enfisema e são o único achado específico de enfisema na radiografia.
- O aumento de transparência resulta de um incremento do volume de ar em relação à quantidade de tecidos pulmonares e sangue que os feixes de raios X encontram em seu trajeto. Pode ser focal, no caso de bolhas, ou extensa, sendo geralmente bilateral e simétrica devido à atenuação ou ausência da vasculatura pulmonar nas regiões com enfisema confluente.
- Os critérios de hiperinflação pulmonar na radiografia convencional de tórax são diafragma rebaixado ou retificado, abaixo do sexto espaço intercostal, anterior, na inspiração máxima, e aumento do espaço claro (aéreo) retroesternal (maior que 3 cm) (Fig. 29-2).
- Em pacientes com hiperinflação pulmonar o coração frequentemente fica alongado e verticalizado, com o diâmetro transverso, na sua maior extensão, inferior a 11,5 cm, permanecendo afilado mesmo com aumento do ventrículo direito.
- A radiografia tem baixas sensibilidade e especificidade no diagnóstico de DPOC e enfisema. O maior valor da radiografia é excluir outros diagnósticos como pneumonia, insuficiência cardíaca e pneumotórax.

B. Bronquite Crônica

- Os achados radiológicos da bronquite crônica são inespecíficos e incluem espessamento brônquico e "pulmão sujo" (termo informal).
- Radiografia de tórax normal em pacientes com bronquite crônica é bastante comum.
- O espessamento da parede dos brônquios, na radiografia de tórax, identificados nas regiões peri-hilares é de valor limitado na distinção de pacientes com bronquite crônica e em controles normais.
- O "pulmão sujo" se refere a opacidades heterogêneas bilaterais, devido à sobreposição de espessamento de paredes brônquicas. Esse achado é também encontrado em uma série de outras pneumopatias associadas ao tabaco.
- Outras características radiográficas são a hiperinflação pulmonar, a oligoemia (normalmente relacionadas com enfisema adjacente) e traqueia em bainha de sabre (relacionadas com tosse crônica).

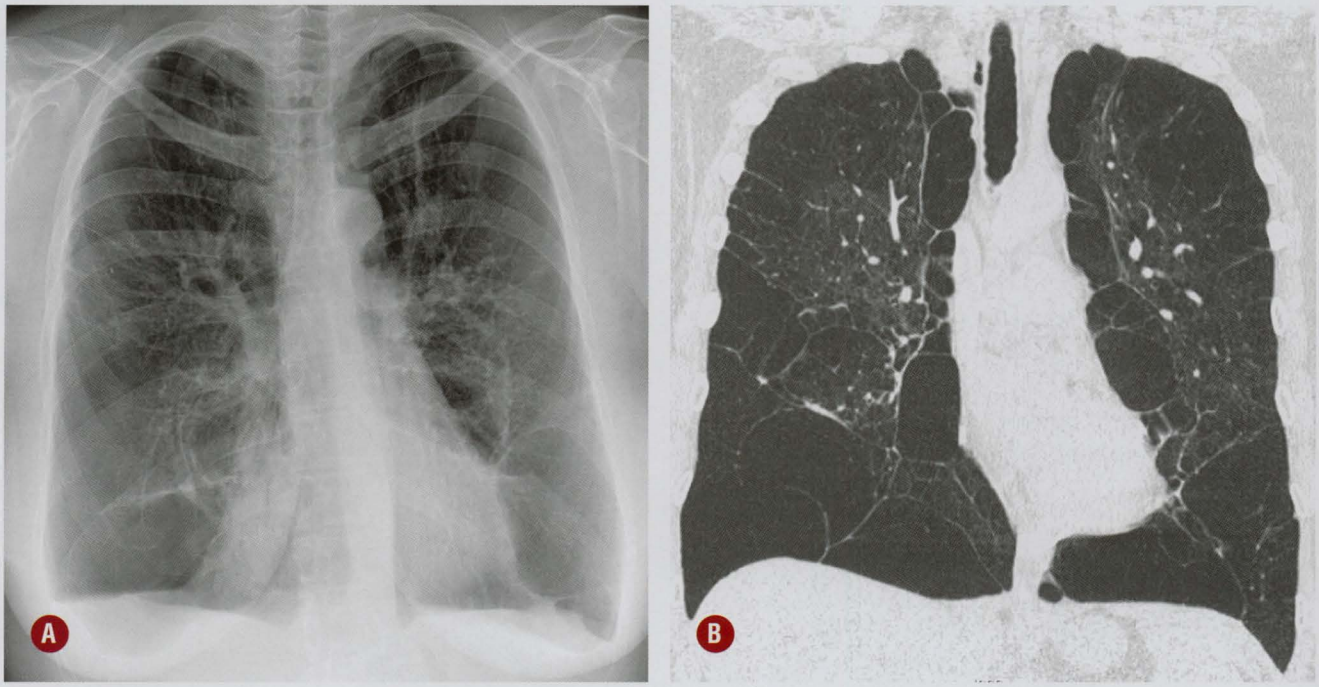

FIGURA 29-1. Enfisema bolhoso. Radiografia de tórax em PA **(A)** evidencia aumento do volume pulmonar e áreas avasculares de maior radiotransparência nas regiões pulmonares inferiores delimitadas por fina linha branca consistentes com bolhas. Imagem de TCAR com reformatação coronal **(B)** mostra enfisema parasseptal e a presença de bolhas volumosas que predominam nos lobos inferiores. (Cortesia de Dr. Nestor Müller, Vancouver, General Hospital, Canadá.)

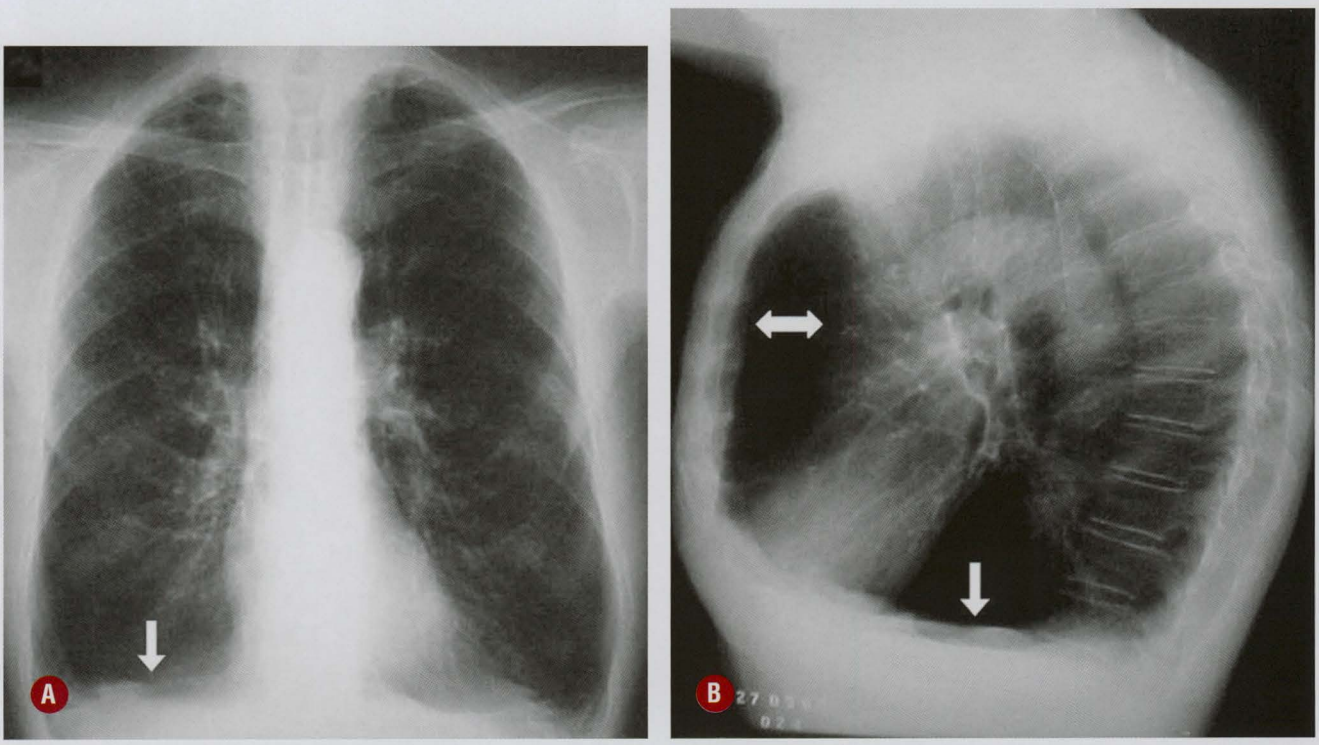

FIGURA 29-2. Radiografia de tórax posteroanterior (A) e lateral (B) em portador de enfisema grave. Notam-se sinais de hiperinflação pulmonar com rebaixamento das cúpulas diafragmáticas (setas brancas com sentido único) e aumento do espaço retroesternal (seta de sentido duplo).

Tomografia Computadorizada

Em contraste com a radiografia convencional de tórax, a tomografia computadorizada (TC), particularmente a TC de alta resolução (TCAR), tem-se mostrado muito sensível e específica na avaliação do enfisema, sendo empregada para detectar, caracterizar e quantificar a doença. A TCAR é capaz de diferenciar entre os vários tipos de enfisema em pacientes com doença leve ou moderada, retratando com grande semelhança os achados da anatomia patológica acima descritos.

A. Enfisema Centroacinar (Centrolobular)

- É a forma mais comum de enfisema em fumantes de cigarro.
- Áreas localizadas (centrolobulares) de diminuição da atenuação do parênquima pulmonar geralmente sem paredes visíveis decorrente da destruição dos alvéolos (Fig. 29-3).
- Predileção pelos terços superiores dos pulmões, podendo estar confinado a estas regiões (Fig. 29-4).
- Na fase inicial muitas vezes identifica-se a artéria intralobular no centro ou na periferia da área de diminuição da atenuação. Com a progressão da doença, as lesões centrolobulares enfisematosas se tornam confluentes (Fig. 29-5).
- Pode resultar em formação de bolhas, ou seja, áreas focais hipodensas, geralmente com mais de 1 cm de diâmetro, que apresentam paredes bem definidas e lisas que não ultrapassam 1 mm de espessura. Bolhas associam-se a outros sinais de enfisema pulmonar e apresentam localização parasseptal, achados que auxiliam na diferenciação de cistos na TC.

B. Enfisema Panacinar (Panlobular)

- Ocorre tipicamente em pacientes com deficiência de alfa 1-antitripsina.
- Diminuição generalizada da atenuação pulmonar, com rarefação vascular nas áreas acometidas com ou sem distorção dos mesmos (Fig. 29-6). Geralmente predomina nos lobos inferiores (Fig. 29-7).
- No enfisema panacinar puro, não são encontradas pequenas áreas focais de baixa densidade, características do enfisema centrolobular. No entanto, frequentemente é acompanhado de enfisema centrolobular nos lobos superiores em fumantes.

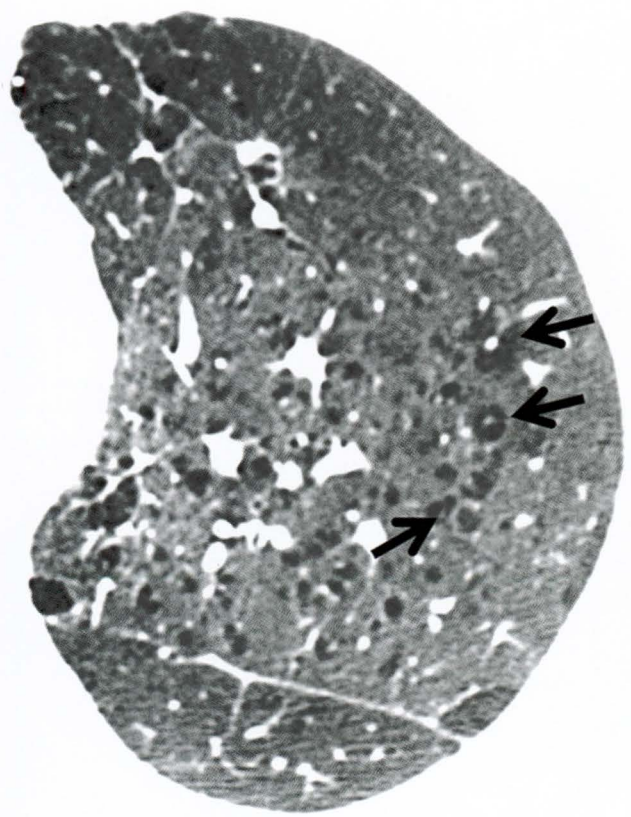

FIGURA 29-3. Enfisema centroacinar (centrolobular). Imagem de TCAR do pulmão esquerdo evidencia áreas de baixa atenuação multifocais (setas), sem paredes definidas, com predomínio na medular, distantes da pleura.

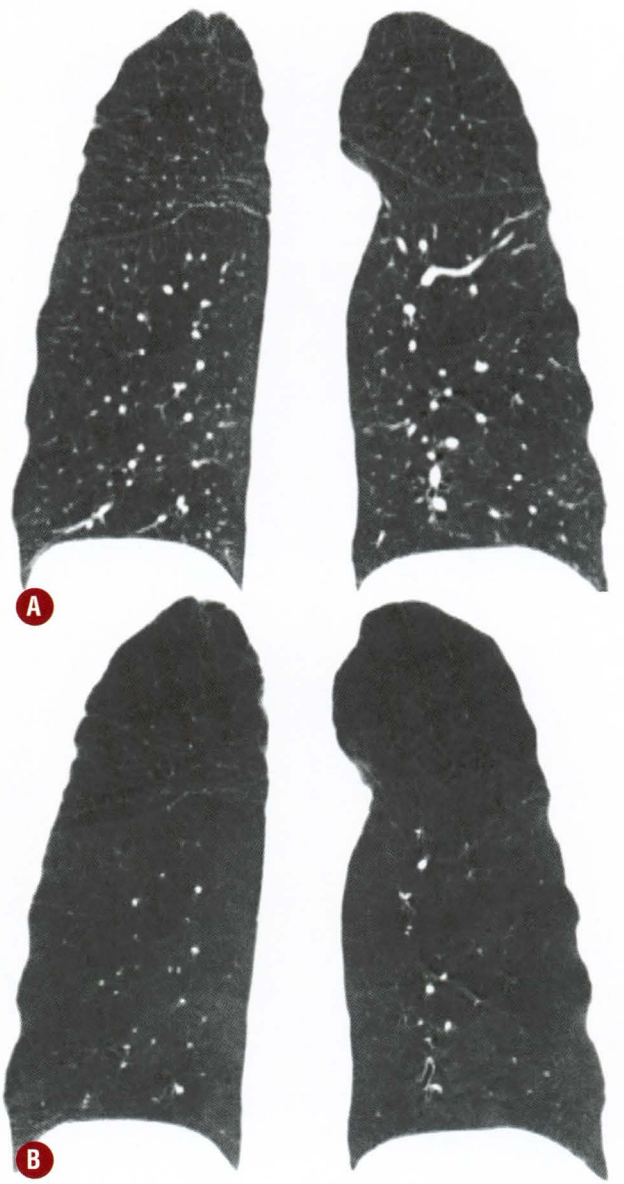

FIGURA 29-4. Enfisema centrolobular. Imagens de TCAR no plano coronal **(A, B)** demonstram áreas de enfisema, com predomínio nos terços superiores dos pulmões, que são melhor evidenciadas com o uso da técnica de projeção de intensidade mínima (MinIP) **(B)**.

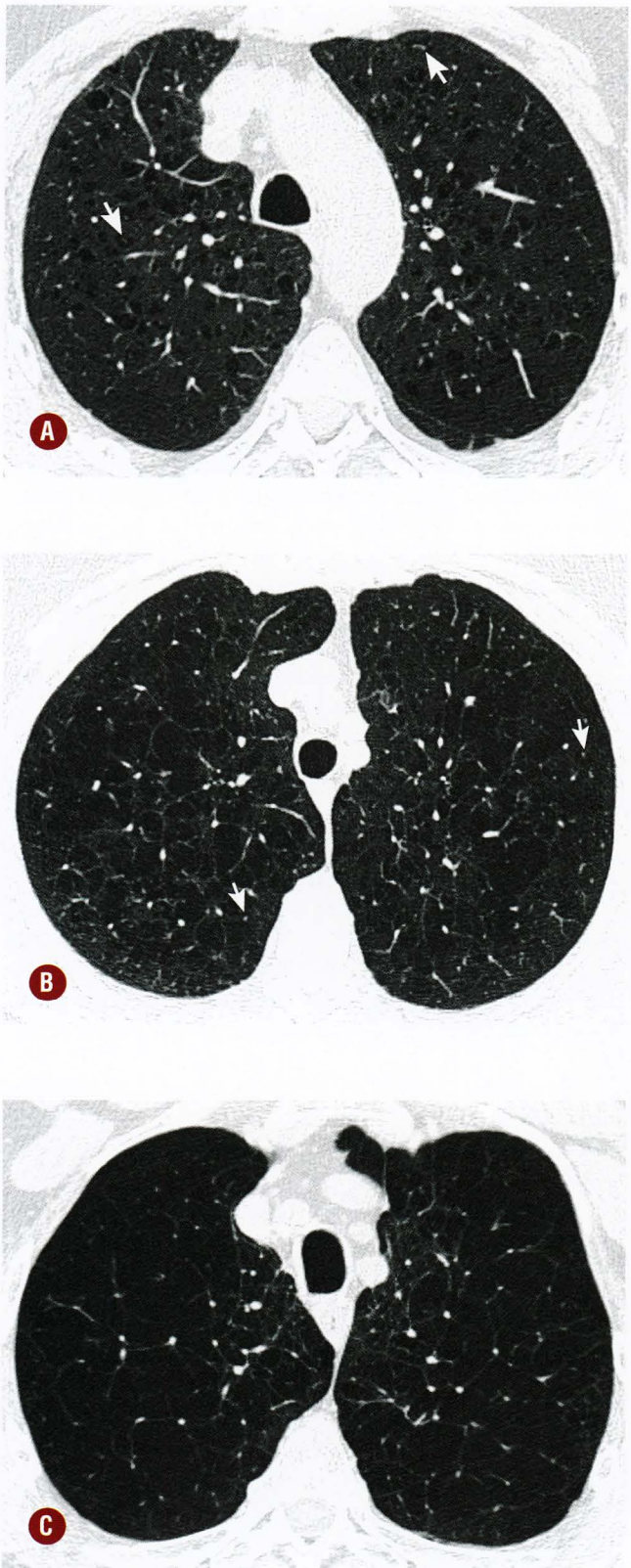

FIGURA 29-5. Enfisema centroacinar (centrolobular) em três pacientes diferentes. As imagens de TCAR em **A** e **B** demonstram pequenas lesões hipoatenuantes nos lobos superiores, notando-se em algumas delas a preservação da artéria centrolobular (setas). **B,** Várias lesões são confluentes e atingem dimensões maiores que as dos ácinos. Parte de suas margens se torna bem definida devido à presença de septos interlobulares e vasos. **C,** Confluência do enfisema centrolobular é difusa.



FIGURA 29-6. Enfisema panacinar (panlobular). Imagem de TCAR em paciente com transplante pulmonar unilateral à direita, por enfisema pulmonar panacinar, associado a deficiência de alfa1-antitripsina. Notar diminuição da densidade pulmonar à esquerda associada à redução das marcas vasculares, ilustrando a simplificação da arquitetura pulmonar (compare com o pulmão direito normal). Estes achados são compatíveis com enfisema panacinar avançado.

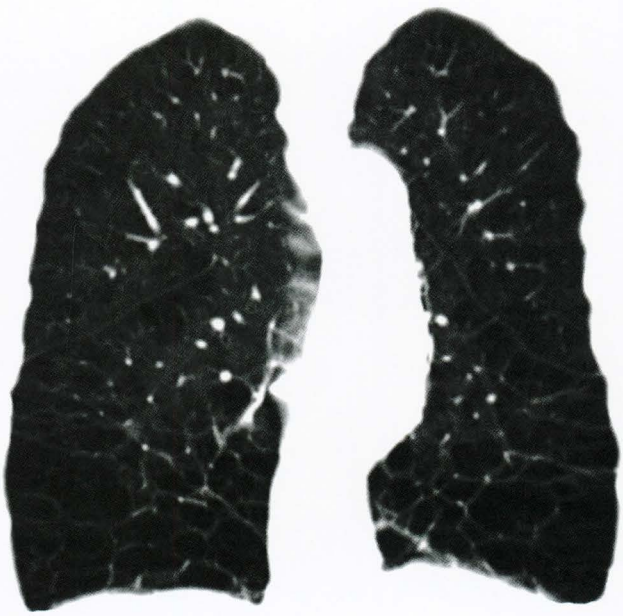

FIGURA 29-7. Enfisema panacinar (panlobular). Imagem de TCAR com reformatação coronal demonstra diminuição difusa da atenuação, com redução da vascularização e predomínio nas regiões basais.

C. Enfisema Parasseptal (Acinar Distal)

- Muitas vezes está associado também com o tabagismo, mas pode ocorrer isoladamente no adulto jovem e resultar em pneumotórax espontâneo.
- Áreas de baixa atenuação bem delimitadas por paredes finas, com espessura semelhante a fios de cabelo representando septos interlobulares intactos, nas regiões subpleurais e peribroncovasculares (Fig. 29-8).

D. Aumento Irregular do Espaço Aéreo (Enfisema Paracicatricial)

- Ocorre adjacente a áreas de redução de volume pulmonar, geralmente cicatriciais, tipicamente em áreas de fibrose e em

pacientes com pneumoconioses e fibrose maciça progressiva (Fig. 29-9).
- É facilmente reconhecido na TCAR quando a fibrose associada é identificada.

E. Enfisema Bolhoso

- O enfisema bolhoso não representa uma entidade patológica específica, mas sim uma condição clinicorradiológica caracterizada pela presença de enfisema em associação a grandes bolhas. Geralmente, o enfisema centrolobular, mas principalmente o parasseptal, está presente.
- O enfisema bolhoso é mais frequentemente encontrado em homens jovens e é caracterizado pela presença de grandes bolhas apicais assimétricas, progressivas, que ocupam significante volume do hemitórax.
- Os achados tomográficos mais comuns são bolhas com diferentes dimensões, variando de 1 a 20 cm, mas geralmente de 2 a 8 cm de diâmetro, parenquimatosas ou subpleurais, havendo predomínio dessas últimas (Figs. 29-1 e 29-8).

F. Quantificação do Enfisema na TC (Densitovolumetria Pulmonar)

- Vários estudos têm-se dedicado a avaliar a capacidade de detecção, as correlações com anatomia patológica e testes de função pulmonar, bem como a quantificação da extensão do enfisema pela TC.
- Atualmente aceita-se o limiar de separação -950 UH como adequado para a separação entre pulmão com densidade normal e pulmão com densidade muito próxima do ar ou com enfisema na TCAR.
- A aquisição do volume de dados em uma única pausa respiratória permite calcular volumes totais de pulmão normal e das zonas enfisematosas, ou enfisema-símile, com base na densidade medida na escala de Hounsfield. Esse limiar é, desde então, usado para mensuração dos volumes de pulmão com densidade semelhante à de enfisema. Este estudo avaliando as densidades pulmonares semelhantes à de enfisema é denominado densitovolumetria pulmonar (Figs. 29-10 e 29-11).
- Vários estudos realizaram correlação com as mensurações anatomopatológicas, demonstrando dados muito convincentes, a ponto de a sociedade Europeia de Pneumologia já indicar a TC para avaliação e seguimento do enfisema em estudos prospectivos de tratamento. Esta técnica já é usada na avaliação pré-cirúrgica de pacientes que irão se submeter à cirurgia redutora do volume pulmonar ou de colocação de próteses endobrônquicas visando a diminuição do volume pulmonar.

G. Bronquite Crônica

- A TC é superior à radiografia de tórax na demonstração de espessamento da parede brônquica, mas este achado não é específico, pois pode ser encontrado em fumantes (cerca de um terço) e não fumantes (18%).
- Uma avaliação objetiva da espessura da parede brônquica é difícil de se obter. As medições das vias aéreas são influenciadas pelo ângulo entre o longo eixo brônquico e o plano da secção e variáveis, como volume pulmonar e janela. Há alguns programas de computador que podem fornecer me-

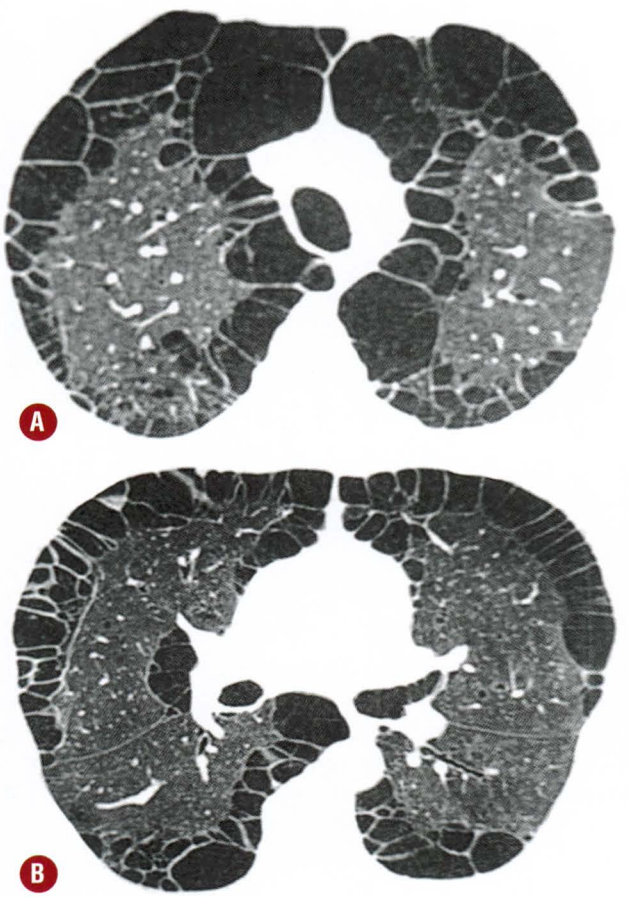

FIGURA 29-8. Enfisema parasseptal. Imagens axiais de TCAR no nível dos grandes vasos **(A)** e brônquio intermédio **(B)** demonstram imagens de baixa atenuação dispostas em fileiras, com paredes finas e visíveis, em posição subpleural, associadas a bolhas que predominam nos ápices.

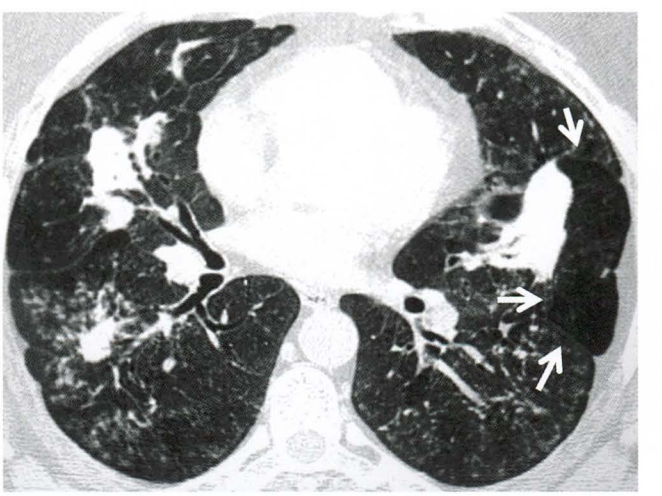

FIGURA 29-9. Enfisema paracicatricial em paciente portador de fibrose maciça progressiva por inalação de talco. Imagem de TCAR evidencia micronódulos e massas que cursam com redução volumétrica dos pulmões nas regiões medulares. Presença de lesão hipoatenuante difusa adjacente à massa no pulmão esquerdo (setas) que representa aumento irregular do espaço aéreo.

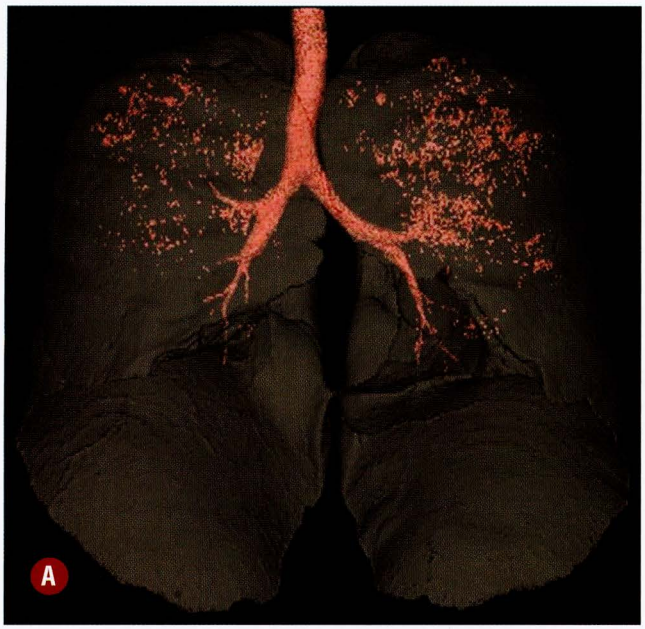

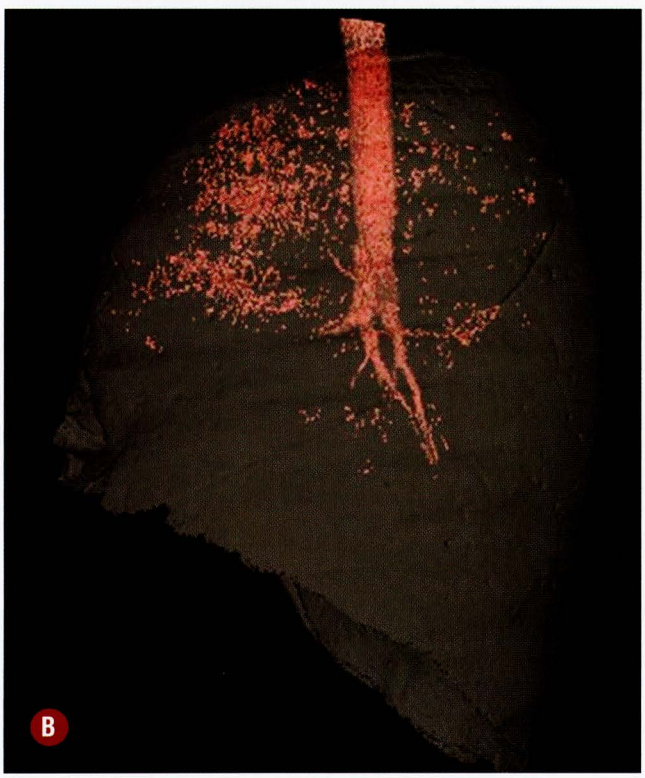

FIGURA 29-10. Densitovolumetria pulmonar evidenciando as áreas com densidade semelhante à de enfisema centrolobular, com ponto de corte de -950 UH. **A,** Demonstração tridimensional em que as áreas vermelhas são representativas de densidades semelhantes às de enfisema, no interior do volume pulmonar total. **B,** Vista lateral, com melhor demonstração do componente anteroposterior do enfisema.

dições mais objetivas das paredes brônquicas, mas eles não são amplamente disponíveis e ainda podem superestimar a espessura parietal, subestimando o diâmetro interno dos brônquios.

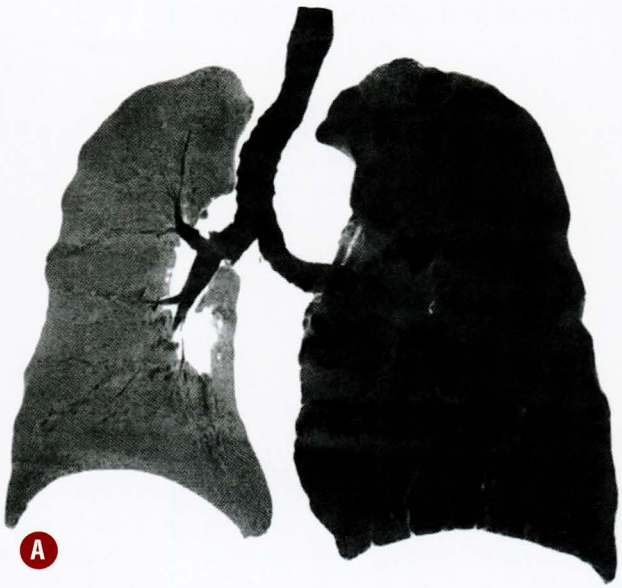

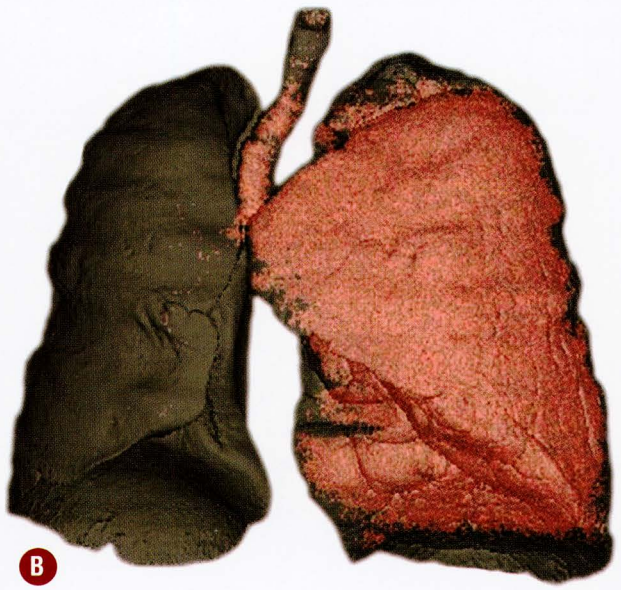

FIGURA 29-11. Enfisema panlobular (mesmo paciente da Fig. 29-6). A, Demonstração do enfisema pulmonar com a técnica de MinIP. Note a diferença de densidades pulmonares no MinIP e o volume quase total de densidades semelhantes a de enfisema no pulmão esquerdo não transplantado. **B,** Densitovolumetria pulmonar do paciente demonstra, em 3D, às áreas de enfisema em vermelho.

Recomendações

A radiografia de tórax ainda é utilizada na avaliação da DPOC, não para definição da doença, mas para afastar outras doenças pulmonares, principalmente a neoplasia pulmonar e doenças granulomatosas. A TC de tórax é o padrão-ouro na avaliação do enfisema, com o objetivo de diagnóstico e mensuração dos achados. A Sociedade Europeia de Pneumologia já indica a TC de tórax a todos os pacientes que são avaliados em estudos para o tratamento de enfisema. Além das vantagens de diagnóstico e mensuração de enfisema, pode ainda avaliar e rastrear outras doenças comuns a pacientes enfisematosos, como câncer de pulmão e bronquiectasias.

III. DIAGNÓSTICO DIFERENCIAL PRINCIPAL

O diagnóstico diferencial do enfisema pulmonar na radiografia de tórax compreende as doenças que causam hiperinflação pulmonar. Na TC este diagnóstico é mais restrito, entrando no diagnóstico diferencial do enfisema algumas doenças císticas pulmonares. Os cistos apresentam paredes finas e bem definidas. O enfisema acinar distal (parasseptal) deve ser diferenciado do faveolamento pulmonar, no qual as imagens císticas apresentam paredes bem definidas e espessas, distribuição subpleural em múltiplas camadas, enquanto no enfisema acinar distal as lesões, embora subpleurais, apresentam distribuição em fileira (camada única) e paredes finas. O faveolamento pulmonar está associado a distorção arquitetural do interstício pulmonar e geralmente a pneumonia intersticial, cursando com sinais de fibrose. A bronquite crônica tem um espectro muito maior de diagnósticos diferenciais, que compreendem entidades relacionadas com o tabaco, podendo, por vezes, coexistir. Existem autores que consideram a bronquiolite respiratória, a bronquiolite respiratória associada a doença pulmonar intersticial e a pneumonia descamativa como um espectro contínuo de apresentação de uma reação pulmonar ao tabaco.

LITERATURA RECOMENDADA

1. Celli BR, MacNee W; ATS/ERS Task Force. Standards for the diagnosis and treatment of patients with COPD: a summary of the ATS/ERS position paper. Eur RespirJ 2004;23:932-46.
2. Irion KL, Hochhegger B, Marchiori E, Porto Nda S, Baldisserotto Sde V, Santana PR. Chest X-ray and computed tomography in the evaluation of pulmonary emphysema. J Bras Pneumol 2007;33:720-32.
3. Jardim J, Oliveira J, Nascimento O. II Consenso Brasileiro de Doença Pulmonar Obstrutiva Crônica (DPOC). J Bras Pneumol 2004;30:S1-S42.
4. Madani A, Zanen J, de Maertelaer V, Gevenois PA. Pulmonary emphysema: objective quantification at multi-detector row CT: comparison with macroscopic and microscopic morphometry. Radiology 2006;238:1036-43.
5. Menezes AM, Perez-Padilla R, Jardim JR, Muiño A, Lopez MV, Valdivia G, et al.; PLATINO Team. Chronic obstructive pulmonary disease in five Latin American cities (the PLATINO study): a prevalence study. Lancet 2005;366:1875-81.
6. Miller RR, Müller NL, Vedal S, Morrison NJ, Staples CA. Limitations of computed tomography in the assessment of emphysema. Am Rev Respir Dis 1989;139:980-3.
7. Orlandi I, Moroni C, Camiciottoli G, et al. Chronic obstructive pulmonary disease. Thin section CT measurement of airway wall thickness and lung attenuation. Radiology 2005;234:604-10.
8. Pauwels RA, Buist AS, Ma P, Jenkins CR, Hurd SS; GOLD Scientific Committee. Global strategy for the diagnosis, management, and prevention of chronic obstructive pulmonary disease. NHLBI/WHO Global Initiative for Chronic Obstructive Lung Disease (GOLD) Workshop Summary. Am J Respir Crit Care Med 2001;163: 1256-76.
9. Pipavath SN, Schmidt RA, Takasugi JE, Godwin JD. Chronic obstructive pulmonary disease: radiology-pathology correlation. J Thorac Imaging 2009;24:171-80.
10. Remy-Jardin M, Remy J, Boulenguez C et al. Morphologic effects of cigarette smoking on airways and pulmonary parenchyma in healthy adult volunteers: CT evaluation and correlation with pulmonary function tests. Radiology 1993;186:107-15.
11. Thurlbeck WM, Müller NL. Emphysema: definition, imaging, and quantification. AJR Am J Roentgenol 1994;163:1017-25.

PARTE 8

Miscelâneas

30 CAPÍTULO

Edema Pulmonar e Síndrome da Angústia Respiratória Aguda

Alexandre Dias Mançano
Luciano Moreira Alves
Beatriz Cunha Duarte

Os pulmões constituem-se de uma rede de capilares entremeada por fina camada intersticial interposta entre o endotélio vascular e o epitélio alveolar. O desequilíbrio entre a filtração intersticial de líquido e a drenagem linfática pode levar ao acúmulo extravascular de fluidos no tecido pulmonar e no espaço aéreo, caracterizando edema pulmonar, com consequências diretas sobre as unidades de troca gasosa, levando à hipoxemia.

O edema pulmonar pode ser diferenciado em duas categorias distintas baseadas na teoria de Starling (descrição inicial do transporte de fluidos através dos capilares). O tipo cardiogênico ocorre na falência aguda ou insuficiência cardíaca descompensada, e é caracterizado por elevação da pressão diastólica final nas câmaras esquerdas – que determina rápido aumento na pressão hidrostática dos capilares pulmonares e consequente hiperfiltração transvascular de fluidos. Por sua vez, o edema pulmonar não cardiogênico, cuja forma mais grave é a síndrome da angústia respiratória aguda (SARA), é causado por aumento na permeabilidade vascular pulmonar, resultando em elevado fluxo de fluidos e proteínas para o interstício e espaço aéreo.

As principais causas de SARA são divididas entre injúrias pulmonares (sobretudo pneumonia e aspiração de conteúdo gástrico) e extrapulmonares (sepse e trauma extra-torácico). Na maioria dos pacientes, a etiologia mais importante é sepse, cuja principal causa é pneumonia, seguida de choque não séptico, usualmente perioperatório.

Apesar de conhecida há mais de trinta anos desde a sua primeira descrição, ainda permanecem muitas controvérsias no que diz respeito à incidência, ao curso clínico, ao tratamento e, em especial, à evolução da SARA.

■ Edema Pulmonar

I. INTRODUÇÃO

Generalidades

O edema pulmonar é definido como o acúmulo anormal de fluido nos compartimentos extra-vasculares do pulmão (interstício e espaço aéreo) e pode ser dividido em dois tipos principais (Tabela 30-1): cardiogênico (chamado de edema hidrostático ou hemodinâmico) e não cardiogênico (também conhecido como edema de alta permeabilidade). A causa mais comum de edema pulmonar hidrostático é a elevação da pressão venosa pulmonar secundária à hipertensão atrial esquerda, geralmente resultante de falência ventricular ou obstrução da via de saída do átrio esquerdo. O edema pulmonar de alta permeabilidade resulta da injúria endotelial capilar ou do epitélio alveolar com consequente influxo de proteína e fluido para o espaço aéreo e interstício, cuja manifestação mais grave é a SARA (discutida adiante).

Outras causas de edema pulmonar incluem (Tabela 30-2): doença renal aguda ou crônica (com ou sem uremia), falência hepática aguda, cirrose, pós-transplante hepático, sobrecarga de volume (sobretudo no período pós-operatório), idosos e

TABELA 30-1. Classificação do Edema Pulmonar Hidrostático e Achados Radiológicos

Achados Radiológicos	*Edema Cardiogênico*	*Edema Não Cardiogênico*
Coração	Normal ou aumentado	Comumente normal
Fluxo vascular	Balanceado ou invertido	Normal ou balanceado
Distribuição do edema	Homogêneo ou central	Focos esparsos ou periféricos
Derrame pleural	Presente	Não é comum
Espessamento pleural	Presente	Não é comum
Linhas septais	Presentes	Não são comuns
Broncogramas aéreos	Não são comuns	Geralmente presentes

TABELA 30-2. Causas de Edema Pulmonar e Suas Características Principais

Neurogênico	Ocorre em mais de 50% dos casos após traumatismo craniano, hemorragia subaracnóidea, acidentes vasculares ou epilepsia.
Pressão osmótica capilar reduzida	Doença renal; sobrecarga de volume; cirrose.
Secundário a drogas	Sobretudo associado à heroína. Outras drogas: cocaína, opiáceos e crack. Depressão do centro respiratório (hipóxia e acidose): edema de permeabilidade sem dano alveolar.
Após transplante pulmonar	Forma não cardiogênica observada em mais de 95% dos casos nos três primeiros dias após a cirurgia. Os fatores causais mais importantes incluem a hipóxia e reação autoimune.
Edema de reexpansão	Complicação iatrogênica incomum que ocorre após rápida expansão de um pulmão colapsado (drenagem de pneumotórax).
Edema após pneumectomia	Período pós-operatório precoce (incidência: 2,5% a 5%), com taxa de mortalidade elevada.

pacientes com função cardíaca e/ou renal limítrofe. Vale ressaltar que os principais fatores de risco para edema pulmonar (elevação da pressão capilar pulmonar, aumento da permeabilidade endotelial e redução da pressão osmótica plasmática) às vezes ocorrem em associação.

Raramente o edema pulmonar também pode ser causado por estenose das veias pulmonares (doença pulmonar veno-oclusiva adquirida ou congênita, assim como mediastinite fibrosante), trauma craniano, convulsões e elevação da pressão intracraniana (embora de mecanismo desconhecido, há evidências de descarga simpática que gera vasoconstricção e elevação da pressão capilar pulmonar), asma aguda, edema pulmonar pós-obstrutivo (sobretudo em casos de corpo estranho impactado, laringoespasmo, epiglotite ou estrangulamento), edema associado à embolia pulmonar crônica e resultante de afogamento.

Achados Clínicos e Laboratoriais

A apresentação clínica do edema pulmonar cardiogênico e não cardiogênico é similar. As manifestações mais comuns são: dispneia, taquipneia, cianose, edema periférico, elevação da pressão venosa e, em casos mais graves, hemoptise.

O diagnóstico correto de edema pulmonar depende do entendimento da troca de fluidos na microcirculação pulmonar. A passagem de proteínas e fluidos provavelmente ocorre através de pequenos espaços entre as células endoteliais e usualmente não atingem o espaço aéreo por causa das junções intercelulares do epitélio alveolar, preservadas no pulmão normal. Em condições fisiológicas, há movimento de fluidos continuamente do espaço intravascular para o interstício, controlado pela permeabilidade da membrana capilar, de acordo com a diferença entre as pressões hidrostática e osmótica.

Os pacientes com edema pulmonar cardiogênico frequentemente apresentam alterações cardiovasculares, tais como: ausculta de galope da terceira bulha (relativamente específica para pressão diastólica final aumentada e disfunção ventricular esquerda), murmúrio consistente com estenose ou regurgitação valvar, ingurgitamento jugular, hepatomegalia e edema periférico, sugerindo aumento da pressão venosa central. O edema não cardiogênico, por sua vez, ocorre quando a permeabilidade da microcirculação está elevada devido à injúria pulmonar indireta, resultando em extravasamento vascular de grandes quantidades de proteína e fluido, e está frequentemente associado a outras desordens clínicas, incluindo pneumonia, sepse, aspiração de conteúdo gástrico e trauma grave com múltiplas transfusões sanguíneas. A história deve valorizar sinais e sintomas de infecção, perda da consciência associada a vômitos, trauma, uso de medicações e ingestões acidentais.

Achados Fisiopatológicos

Identificam-se duas fases fisiopatológicas e radiológicas distintas: comprometimento intersticial e preenchimento alveolar, cuja intensidade e duração estão relacionadas com o grau de aumento de pressão que é determinado pela relação entre a pressão hidrostática e a osmótica.

A elevação da pressão hidrostática na microcirculação é acompanhada por aumento na taxa de filtração transvascular de fluidos. Quando a pressão hidrostática microvascular aumenta e a pressão osmótica proteica intraluminal decai, há transudação de fluidos do espaço intravascular para o interstício, configurando edema pulmonar intersticial. À medida que a capacidade de armazenamento e remoção de fluidos pelo interstício atinge seu limiar, ocorre preenchimento do espaço aéreo, configurando o edema alveolar. Haverá também derrame pleural caso a pressão no espaço pleural seja menor do que a hidrostática, notando-se movimento de fluido através da pleura visceral.

A magnitude do preenchimento alveolar e a velocidade de remoção de fluidos do espaço aéreo pulmonar estão diretamente relacionadas com a extensão do edema intersticial – presença ou ausência de dano; e a capacidade do epitélio alveolar de remover de forma ativa o líquido do espaço aéreo.

A rápida elevação da pressão hidrostática e o consequente aumento da taxa de filtração transvascular de fluidos são as marcas do edema cardiogênico e/ou decorrente de sobrecarga de volume.

II. ACHADOS DE IMAGEM

Radiografia de Tórax

- O primeiro sinal radiológico de hipertensão venosa pulmonar é a redistribuição do fluxo sanguíneo pulmonar, sendo a equalização da trama vascular evidenciada antes do edema propriamente dito.
- O edema intersticial constitui o estágio inicial do edema pulmonar, uma vez que a vasculatura pulmonar encontra-se neste compartimento. Os achados na radiografia incluem perda precoce da definição dos vasos segmentares e subsegmentares, espessamento peribroncovascular, linhas de Kerley, espessamento das cissuras interlobares e tênues opacidades que predominam nas bases ou regiões peri-hilares (Fig. 30-1).
- Derrame pleural ocorre frequentemente.
- Geralmente há cardiomegalia, exceto quando decorrente de infarto agudo do miocárdio, insuficiência coronariana, cardiomiopatia restritiva ou insuficiência renal.
- Se a quantidade de fluido continua a aumentar, o edema migra para as porções mais centrais dos pulmões com progressivo apagamento dos vasos, inicialmente nos lobos e em seguida nos hilos pulmonares. Neste ponto, a transparência pulmonar diminui, tornando-se difícil a identificação de pequenos vasos periféricos.
- O preenchimento alveolar ocorre quando a pressão intracapilar pulmonar excede 25 mmHg. Embora o edema intersticial geralmente ocorra antes do edema alveolar, a radiografia simples pode demonstrar evidências de ambos. A alteração radiológica característica é a presença de opacidades pulmonares esparsas ou áreas confluentes bilaterais formando consolidações relativamente simétricas e que predominam nas porções basais e nas regiões peri-hilares.
- Na presença de insuficiência cardíaca congestiva pode-se observar edema em "asa de borboleta" (Fig. 30-2).
- Edema pulmonar com distribuição assimétrica pode ser encontrado em pacientes com doenças pulmonares concomitantes, tais como DPOC, sequelas extensas de tuberculose

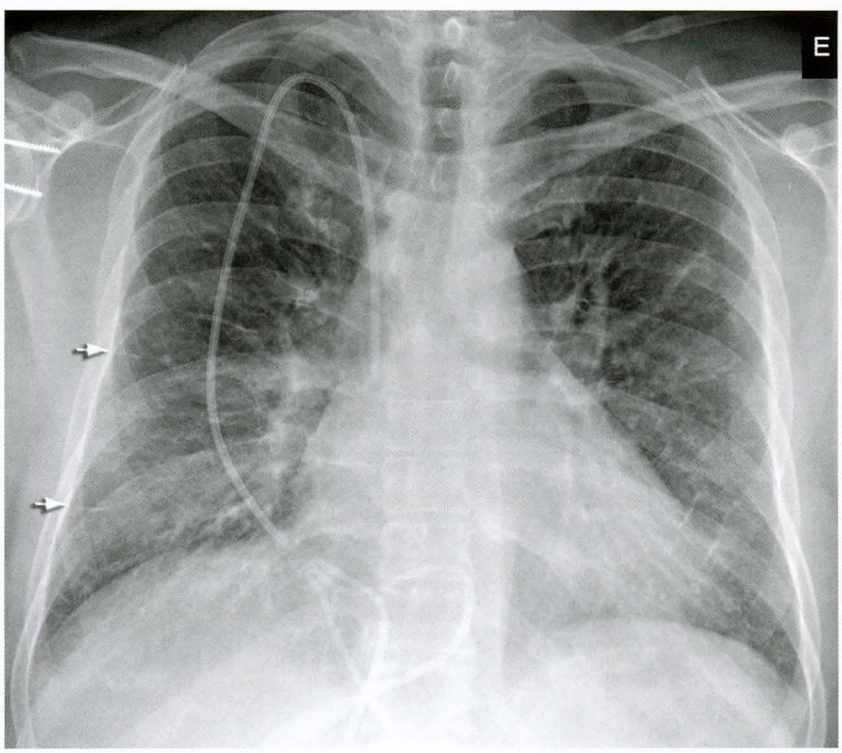

FIGURA 30-1. Edema intersticial. Radiografia de tórax em PA mostra padrão septal com linhas B de Kerley (setas) e perda da definição dos vasos segmentares e subsegmentares. Cateter de acesso venoso central bem posicionado. (Cortesia de Dr. Nestor Müller, Vancouver General Hospital, Canadá.)

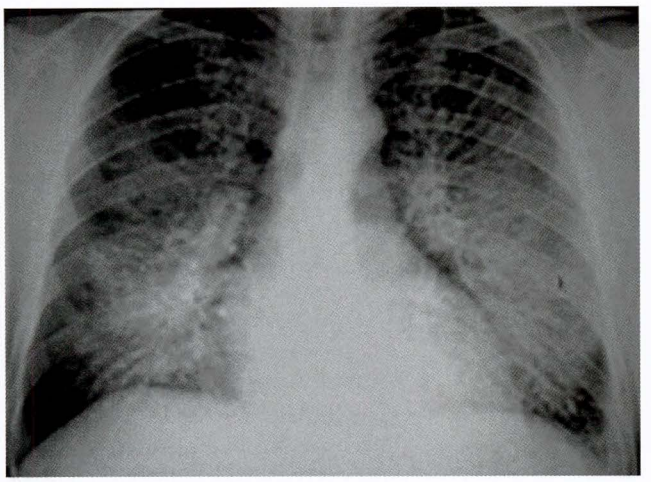

FIGURA 30-2. Edema pulmonar alveolar. Radiografia de tórax em AP mostra consolidações bilaterais com aspecto de "asa de borboleta".

ou sarcoidose em que o edema acometerá a região menos comprometida. Na regurgitação mitral, sobretudo no contexto de infarto agudo do miocárdio, o edema pode acometer preferencialmente o lobo superior direito.

- A melhora radiológica pode ocorrer em questão de horas, após tratamento adequado, tanto do edema intersticial quanto do edema alveolar (Fig. 30-3). A resolução completa pode ser observada em menos de 72 horas, na maioria dos casos.
- A radiografia simples constitui-se um importante instrumento na avaliação pulmonar inicial, bem como no controle após o tratamento, podendo haver um intervalo de até 12 horas entre o início dos sintomas e o aparecimento das alterações radiológicas, sobretudo em casos cuja instalação do edema pulmonar ocorre de forma abrupta.

Tomografia Computadorizada

- As alterações tomográficas mais comuns do edema intersticial são: espessamento liso dos septos interlobulares, do feixe peribroncovascular e opacidades com atenuação em vidro fosco (Fig. 30-4). As opacidades em vidro fosco predominam nas regiões pendentes e peri-hilares e podem ser os únicos achados em alguns pacientes.
- Outras alterações incluem espessamento das fissuras interlobares, aumento do calibre dos vasos dos lobos superiores, derrame pleural e cardiomegalia.
- O edema alveolar com comprometimento do espaço aéreo resulta em opacidades em vidro fosco e consolidações que, de forma semelhante ao edema intersticial, tendem a ser predominantes nas porções peri-hilares dos pulmões, poupando as regiões corticais (Fig. 30-5).

III. DIAGNÓSTICO DIFERENCIAL PRINCIPAL

O diagnóstico diferencial do edema pulmonar hidrostático inclui pneumonia, exacerbação da DPOC ou asma, hemorragia pulmonar e obstrução das vias aéreas superiores. Entretanto, o maior desafio é distinguir edema pulmonar hidrostático de edema pulmonar de permeabilidade (SARA).

Alguns pacientes possuem edema pulmonar hidrostático e SARA, sendo praticamente impossível determinar qual deles é

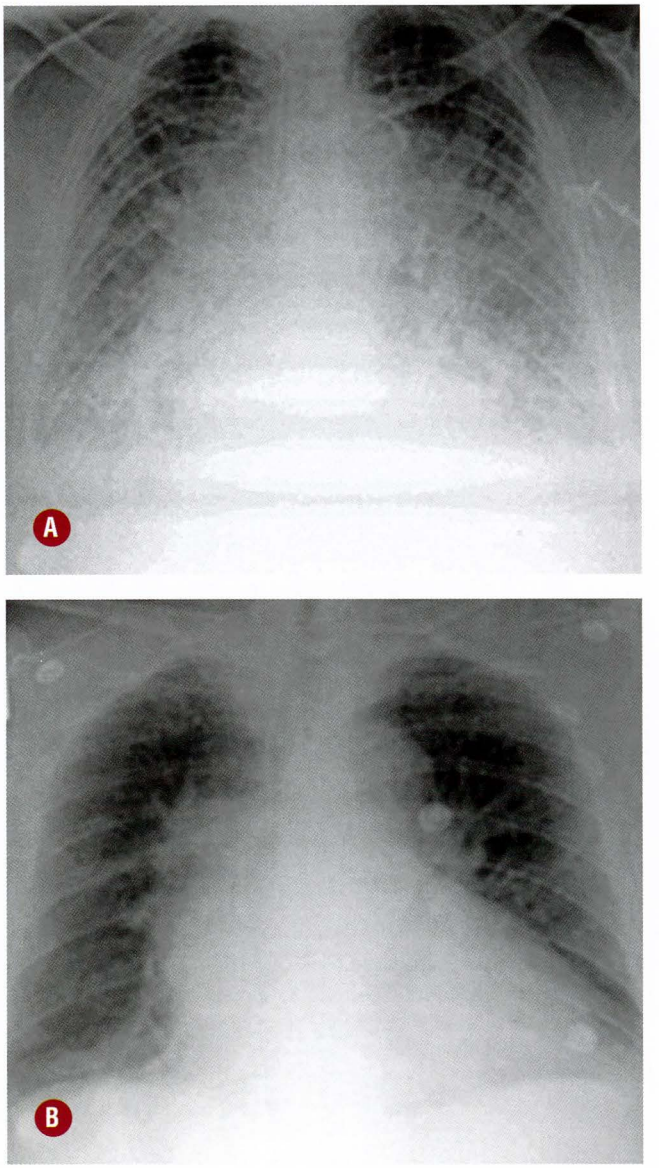

FIGURA 30-3. Radiografia de tórax em AP em paciente com insuficiência cardíaca congestiva e edema pulmonar. A, Congestão vascular, inversão da trama vascular, opacificação do espaço aéreo, sinais de derrame pleural. **B,** Resolução do quadro pleuro-pulmonar 24 horas após início do tratamento.

responsável pelas alterações radiológicas parenquimatosas que podem ser observadas em ambas as condições.

O diagnóstico correto de edema hidrostático e decorrente do aumento da permeabilidade ocorre de forma acurada de 80% a 90% e de 60% a 90%, respectivamente, quando há associação com dados clínicos.

■ Síndrome da Angústia Respiratória Aguda (SARA)

I. INTRODUÇÃO

Generalidades

A SARA é o estágio mais avançado de doença pulmonar aguda caracterizada por edema pulmonar não hidrostático difuso ou

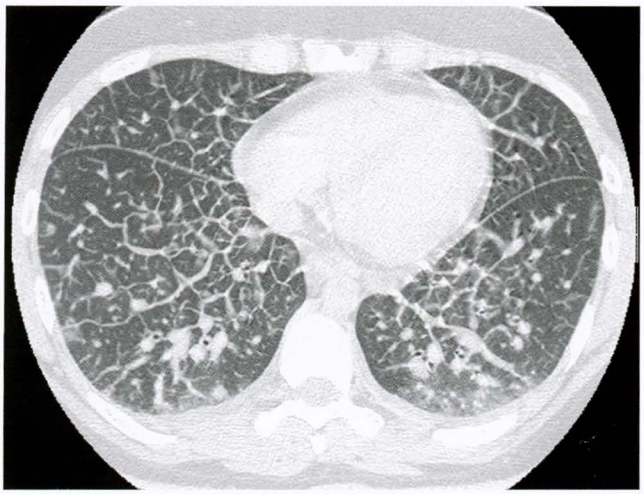

FIGURA 30-4. Edema pulmonar. Imagem de TCAR demonstra espessamento liso dos septos interlobulares associado a áreas focais de opacidades em vidro fosco. Pequeno derrame pleural bilateral.

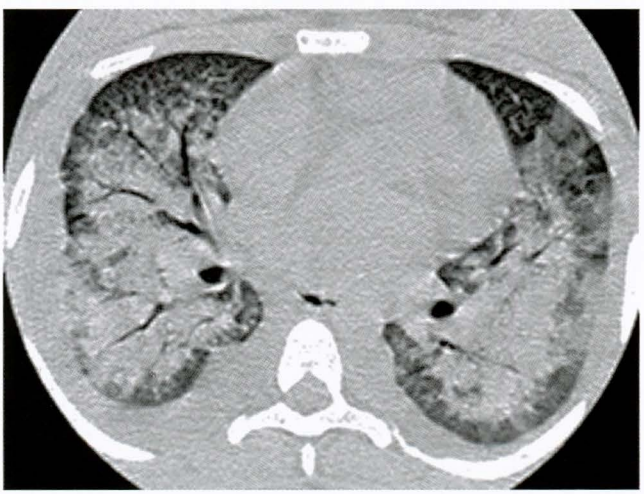

FIGURA 30-5. Edema pulmonar. Imagem de TCAR mostra consolidações bilaterais do espaço aéreo, predominando nas porções medulares dos pulmões. Derrame pleural bilateral maior à direita.

de permeabilidade e hipoxemia intensa. Cerca de 150 a 200 mil casos anuais são diagnosticados nos Estados Unidos, com mortalidade de 30% a 60%, além de drástica redução da qualidade de vida daqueles que sobrevivem.

Pode ser considerada como sendo a manifestação pulmonar de um processo inflamatório sistêmico cuja principal causa é choque séptico, com ativação da cascata de coagulação e comprometimento da microvasculatura de múltiplos órgãos e sistemas, levando a dano alveolar difuso, extravasamento capilar, formação de membranas hialinas e, posteriormente, fibrose e hipertensão pulmonar.

O Consenso Euro-Americano de 1994 estabelece os seguintes critérios para injúria pulmonar aguda e SARA: hipoxemia de início agudo, opacidades pulmonares difusas e bilaterais, sem evidências de hipertensão atrial esquerda. A SARA é caracterizada por hipoxemia grave – quando a relação entre a pressão parcial de oxigênio (PaO_2) e a fração inspirada de oxigênio (FiO_2) é ≤ 200 mmHg; já os pacientes com hipoxemia moderada – $(PaO_2)/(FiO_2)$ ≤ 300 mmHg – são portadores de injúria pulmonar aguda (IPA). A sensibilidade e a especificidade desses critérios são de 75% e 84%, respectivamente.

Achados Clínicos

Os pacientes portadores de SARA apresentam-se com intensa dispneia de início abrupto associada à hipoxemia refratária à oxigenioterapia isolada, redução da complacência pulmonar, congestão vascular (aumento da permeabilidade), edema e membranas hialinas, que não podem ser explicadas por hipertensão capilar pulmonar e/ou atrial esquerda, na maioria das vezes decorrente de sepse, pneumonia aspirativa e trauma, além de outras causas menos comuns (embolia gordurosa, múltiplas transfusões, pancreatite, *bypass* cardiopulmonar). A falência concomitante de outros órgãos não é infrequente, tanto na SARA quanto na IPA.

A mortalidade ainda permanece alta, apesar do avanço terapêutico, e é atribuída à causa de base que resultou em falência pulmonar aguda quando ocorre precocemente (nas primeiras 72 horas – 26% a 44%) e decorrente das complicações que eventualmente surgem no curso natural da SARA quando ocorre após 72 horas (56% a 74%). A principal causa de morte é sepse associada à falência múltipla dos órgãos (cerca de 50% dos casos), seguida de falência respiratória (20% dos pacientes).

Achados Fisiopatológicos

O evento fisiopatológico central da SARA é o dano alveolar difuso com quebra de barreira endotelial. As células endoteliais nos vasos pulmonares estão arranjadas em monocamada contínua, formando uma barreira eficaz, cuja permeabilidade é seletivamente regulada por pontes proteicas intercelulares. Além da permeabilidade, o endotélio regula o tônus vascular e a relação ventilação/perfusão. Os estados inflamatórios, como a sepse, induzem uma mudança estereotipada das células endoteliais, que passam a secretar substâncias inflamatórias, quimiotáxicas e moléculas de adesão, elevando a permeabilidade capilar e perdendo a função anticoagulante.

Na SARA há alteração da microcirculação pulmonar, resultando em menor quantidade de sangue para o parênquima pulmonar normoventilado e aumento do espaço morto fisiológico (porção dos pulmões que não participa da troca gasosa). A fração de ventilação do espaço morto é um fator prognóstico nos pacientes com SARA (taxas elevadas além das primeiras 24 horas estão associadas à alta mortalidade).

O processo acontece em fases bem definidas, evoluindo de necrose epitelial e endotelial até a proliferação de fibroblastos com consequente fibrose. O dano alveolar difuso é classicamente dividido em três estágios sequenciais e com características superponíveis: a *fase aguda exsudativa* de edema onde há congestão capilar, hemorragia e formação de membrana hialina (primeiros sete dias); a *fase proliferativa subaguda de organização e reparo* (proliferação alveolar de pneumócitos do tipo 2 e de fibroblastos no interstício pulmonar e espaço aéreo, havendo remodelação do parênquima pulmonar, que resulta em dilatação dos brônquios e bronquíolos); e a *fase fibrótica* de deposição de colágeno, culminando em fibrose e hipertensão pulmonar.

Vale ressaltar ainda que os eventos fisiopatológicos da síndrome da resposta inflamatória sistêmica ao choque séptico (causa mais comum de SARA) são os principais responsáveis

pelo dano pulmonar e eventual falência múltipla dos órgãos. Na síndrome da resposta inflamatória sistêmica ocorre ativação sistêmica da cascata de coagulação com ativação do fator tecidual e da trombina, podendo evoluir para coagulação intravascular disseminada (uma das causas da SARA), o que implica em pior prognóstico.

II. ACHADOS DE IMAGEM

Radiografia de Tórax

- Nos primeiros estágios da SARA, a radiografia simples pode ser normal. A exceção se faz quando a injúria pulmonar se desenvolve a partir de infecção pulmonar grave subjacente. Nas 12 a 24 horas seguintes, a primeira alteração é o aparecimento de opacidades pulmonares difusas e bilaterais em vidro fosco ou consolidação que são simétricas e homogêneas, achados que são inespecíficos e possuem pouca concordância interobservador (Fig. 30-6).
- Opacidades pulmonares unilaterais podem estar presentes na SARA quando há redução de fluxo sanguíneo para um dos pulmões por embolia grave ou hipoplasia congênita da artéria pulmonar.
- À medida que ocorre piora clínica, as hemicúpulas diafragmáticas, a vasculatura pulmonar e o contorno cardíaco tornam-se mais obscurecidos pelas opacidades. Geralmente, no curso da SARA não complicada, as opacidades atingem um platô após o início catastrófico e podem permanecer por dias ou semanas, podendo haver áreas hipertransparentes de permeio durante a evolução.
- Derrame pleural, espessamento septal e cardiomegalia estão habitualmente ausentes.
- O aparecimento de novos focos de consolidação durante a evolução da doença pode estar relacionado com o desenvolvimento de pneumonia como complicação da ventilação mecânica.
- Áreas hipertransparentes lineares ou ovaladas adjacentes aos feixes peribroncovasculares ou difusa e aleatoriamente distribuídas pelos pulmões podem ser sinais de barotrauma (Figs. 30-6 e 30-7).

Tomografia Computadorizada

- A tomografia computadorizada veio refutar a ideia comum de que o dano pulmonar na SARA ocorria de forma homogênea. O aspecto típico é a opacificação do espaço aéreo e vidro fosco não homogêneo.
- As opacidades em vidro fosco podem ser difusas, mas geralmente há áreas de pulmão normal, resultando em um aspecto heterogêneo e geográfico.
- Frequentemente há superposição de opacidades em vidro fosco, linhas intralobulares e septos alveolares (padrão de pavimentação em mosaico).
- Na fase inicial, a consolidação pode ser esparsa, mas com o tempo torna-se mais confluente e homogênea, predominando nas regiões pendentes (Fig. 30-8).
- Pode-se observar ainda diferenças craniocaudal e anteroposterior na densidade das opacidades, havendo predominância basal, sobretudo devido à atelectasia compressiva.
- Distorção da arquitetura pulmonar com dilatação dos brônquios e bronquíolos pode ser encontrada na fase proliferativa (potencialmente reversível) e na fase fibrótica (irreversível) da SARA.
- Achado de pneumomediastino secundário à ventilação com pressão positiva não é incomum.
- Além de quantificar o dano pulmonar, a TC pode ser útil na diferenciação de causas diretas (pulmonares) e indiretas (extrapulmonares) de SARA. Nos pacientes com SARA decorrente de injúria direta, há extensas áreas de opacidades em vidro fosco e consolidação; já naqueles com injúria indireta, as opacidades em vidro fosco são mais abundantes do que as consolidações.

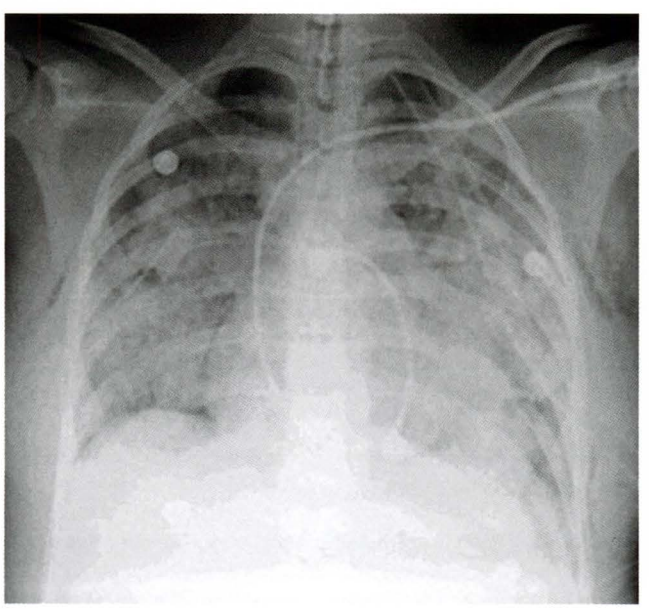

FIGURA 30-6. SARA. Radiografia convencional no leito mostrando opacificação bilateral do espaço aéreo, sem sinais de derrame pleural. Tubo traqueal, cateter de Swan Ganz e drenos torácicos devido a barotrauma.

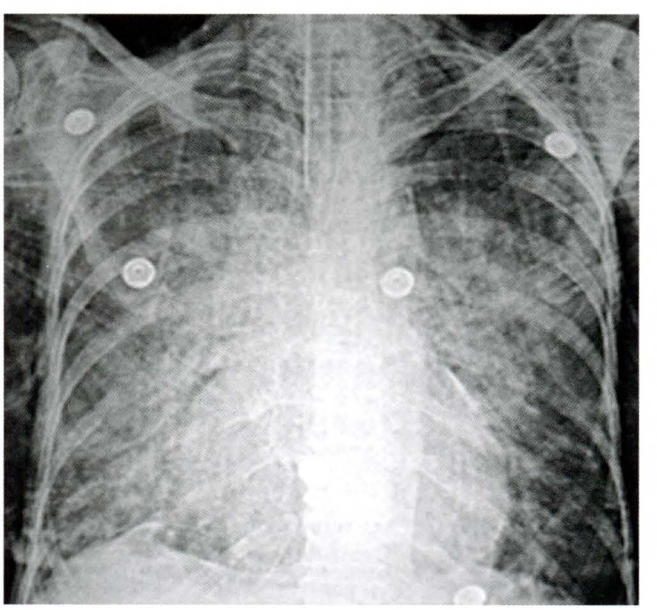

FIGURA 30-7. SARA. Radiografia convencional no leito mostrando opacificação bilateral do espaço aéreo, sem sinais de derrame pleural. Note o extenso enfisema subcutâneo secundário ao barotrauma. Tubo traqueal bem posicionado.

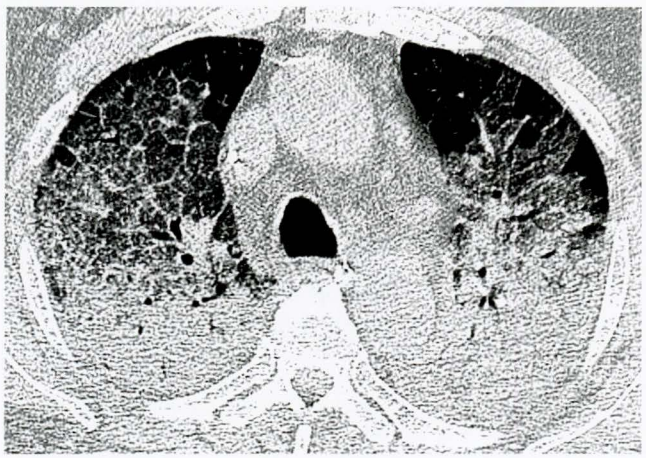

FIGURA 30-8. SARA. Imagem de TCAR demonstra opacidades em vidro fosco difusas associadas a espessamento de septos interlobulares (padrão de pavimentação em mosaico) e áreas de consolidação localizadas na região pulmonar posterior.

- Existem poucos estudos que descrevem os achados da TC nos sobreviventes da SARA. O achado mais comum é um padrão reticular com predileção para as porções não dependentes, variável de acordo com o tempo de ventilação mecânica. Dilatação dos brônquios, que pode ser secundária ao processo inflamatório, pode persistir neste grupo de pacientes, geralmente relacionados com opacidades em vidro fosco.
- Outro papel da TC, recentemente demonstrado, é o de avaliar o prognóstico dos pacientes, quando realizada após uma semana do início do quadro. Anormalidades significativas e persistentes (indicativas da fase fibroproliferativa do dano alveolar difuso) estão associadas a uma maior taxa de mortalidade.
  - As alterações vistas na TC são graduadas de um a seis (de acordo com a Tabela 30-3), avaliando-se de forma independente os terços superior (acima da carina), médio (entre a carina e a veia pulmonar inferior) e inferior (abaixo da veia pulmonar inferior) dos pulmões.
  - A extensão do comprometimento do parênquima pulmonar é estimada em porcentagens através de avaliação subjetiva. A porcentagem estimada deve ser multiplicada pelo valor atribuído a cada anormalidade, somando-se os resultados para estabelecer o escore tomográfico. Utiliza-se o valor de 230 como ponto de corte para fins prognósticos, sendo melhor quando menor que 230 (menor comprometimento pulmonar por alterações fibroproliferativas) e pior quando maior ou igual (maior comprometimento pulmonar por alterações fibroproliferativas).
- Observa-se também correlação histológica entre a fase exsudativa (ou proliferativa inicial) do dano alveolar difuso e o achado de opacidades em vidro fosco sem dilatação dos brônquios e bronquíolos, estas últimas presentes na fase proliferativa tardia ou fibrótica.
- A sensibilidade e a especificidade da TC estão em torno de 70% e, apesar de haver diferenças de apresentação entre as

TABELA 30-3. *Score* Tomográfico das alterações na SARA

Valor	*Achados na TC*
1	Áreas de parênquima pulmonar com atenuação preservada
2	Opacidades em vidro fosco
3	Consolidação
4	Opacidades em vidro fosco com dilatação dos brônquios e bronquíolos
5	Consolidação com dilatação dos brônquios e bronquíolos
6	Faveolamento

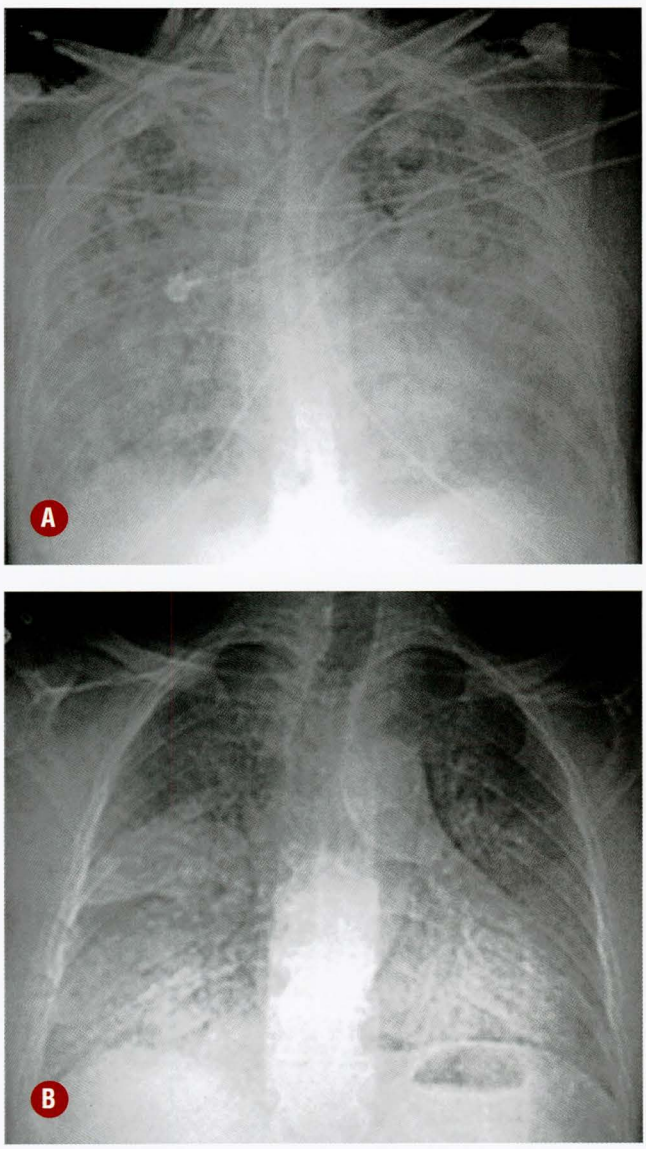

FIGURA 30-9. Radiografias convencionais. A, SARA: consolidações multifocais bilaterais, tendendo à confluência. Não há sinais de derrame pleural significativo. Área cardíaca preservada. Cateter venoso central, cânula de traqueostomia. **B,** Edema: aumento do volume cardíaco. Consolidações em asa de borboleta. Obliteração dos seios costofrênicos laterais por derrame pleural.

causas pulmonares e extra-pulmonares de SARA, não existe achado isolado à TC capaz de diferenciá-las de forma definitiva.

III. DIAGNÓSTICO DIFERENCIAL PRINCIPAL

O diagnóstico de SARA, na maioria dos pacientes, pode ser feito com base nos dados clínicos e nos exames de imagem. Em pacientes sem fatores de risco para SARA, que apresentam dispneia aguda e opacidades pulmonares difusas, o diagnóstico diferencial principal inclui: hemorragia e edema pulmonar, pneumonia infecciosa, reação a drogas, pneumonite por hipersensibilidade aguda, pneumonias eosinofílica e em organização (BOOP) aguda.

Alguns achados radiográficos podem auxiliar na distinção entre SARA e edema pulmonar hidrostático (Fig. 30-9). Na SARA, a distribuição das opacidades pulmonares é mais periférica e aleatória, usualmente há broncograma aéreo de permeio e não se observam linhas septais e derrame pleural. Anormalidades sugestivas de edema são: cardiomegalia, redistribuição do fluxo sanguíneo pulmonar (com equalização ou inversão da trama vascular), opacidades predominantemente peri-hilares, linhas septais e derrame pleural.

LITERATURA RECOMENDADA

Edema Pulmonar

1. Gluecker T, Capasso P, Schnyder P, Gudinchet F, Schaller MD, Revelly JP et al. Clinical and radiologic features of pulmonary edema. Radiographics 1999;19(6):1507-31.
2. Kosmidou I, Karmpaliotis D, Kirtane AJ, Barron HV, Gibson CM Vascular endothelial growth factors in pulmonary edema: an update. J Thromb Thrombolysis 2008;25(3):259-64.
3. Müller NL, Silva CI. Hydrostatic pulmonary edema In: Müller NL, Silva CIS, eds. Imaging of the Chest Volume II. Philadelphia: Elsevier; 2008. p.978-91.
4. Negrini D, Passi A, Moriondo A. The role of proteoglycans in pulmonary edema development. Intensive Care Med 2008; 34(4):610-8.
5. Ware LB, Matthay MA. Clinical practice. Acute pulmonary edema. N Engl Med 2005;353(26):2788-96.

Síndrome da Angústia Respiratória Aguda

1. Arbelot C, Ferraria F, Bouhemada B, Rouby JJ. Lung ultrasound in acute respiratory distress syndrome and acute lung injury. Curr Opin Crit Care 2008;14(1):70-4.
2. Bernard GR. Acute respiratory distress syndrome: a historical perspective. Am J Respir Crit Care Med 2005;172(7):798-06.
3. Caironi P, Langer T, Gattinoni L. Acute lung injury/acute respiratory distress syndrome pathophysiology: what we have learned from computed tomography scanning. Curr Opin Crit Care 2008; 14(1):64-9.
4. Desai SR, Wells AU, Suntharalingam G, Rubens MB, Evans TW, Hansell DM. Acute respiratory distress syndrome caused by pulmonary and extrapulmonary injury: a comparative CT study. Radiology 2001;218(3):689-93.
5. Gropper MA, Wiener-Kronish J. The epithelium in acute lung injury/acute respiratory distress syndrome. Curr Opin Crit Care 2008;14(1):11-5.
6. Hardaway RM. A brief overview of acute respiratory distress syndrome. World J Surg 2006;30(10):1829-34.
7. Ichikado K, Suga M, Muranaka H, Gushima Y, Miyakawa H, Tsubamoto M, et al. Prediction of prognosis for acute respiratory distress syndrome with thin-section CT: validation in 44 cases. Radiology 2006;238(1):321-9.
8. Ichikado K. Permeability pulmonary edema In: Müller NL, Silva CIS, eds. Imaging of the Chest Volume II. Philadelphia: Elsevier; 2008. p. 964-77.
9. Maniatis NA, Orfanos SE. The endothelium in acute lung injury/acute respiratory distress syndrome. Curr Opin Crit Care 2008;14(1):22-30.
10. Phua J, Stewart TE, Ferguson ND. Acute respiratory distress syndrome 40 years later: time to revisit its definition. Crit Care Med 2008;36(10):2912-21.
11. Terminella L, Sharma G. Diagnostic studies in patients with acute respiratory distress syndrome. Semin Thorac Cardiovasc Surg 2006;18(1):2-7.

CAPÍTULO 31

Aspiração de Líquidos ou Partículas

Nestor L. Müller
C. Isabela S. Silva

Aspiração de secreções orofaríngeas e gástricas para o trato respiratório inferior pode resultar em dois tipos principais de anormalidade: pneumonite aspirativa, que é uma lesão química causada pela inalação de conteúdo gástrico estéril, e pneumonia aspirativa, um processo infeccioso causado pela inalação de secreções orofaríngeas colonizadas por bactérias patogênicas. Estudos recentes têm também demonstrado a frequente presença de bronquiolite aspirativa em pacientes sintomáticos e assintomáticos.

Outros tipos de aspiração incluem a aspiração de óleo animal, vegetal, ou mineral, e aspiração de corpos estranhos.

Fatores predisponentes à aspiração incluem perda de consciência, alcoolismo, uso de drogas, doenças debilitantes e neuromusculares, e alterações estruturais da faringe e esôfago tais como estenoses, divertículo de Zenker, doença de Chagas, fístula traqueobrônquica e hérnia hiatal.

■ Pneumonite Aspirativa

I. INTRODUÇÃO

Generalidades

Pneumonite aspirativa é a lesão pulmonar aguda causada pela inalação de conteúdo gástrico estéril. As manifestações pulmonares são influenciadas pela quantidade e pelo pH do material aspirado. Ocorre dano pulmonar principalmente quando o pH do aspirado é < 2,5 e o volume do fluido é maior que 25 mL (0,3 mL/kg). Entretanto, a aspiração de material alimentar particulado pode causar lesão independente do pH.

Ocorre particularmente no idoso, no paciente hospitalizado, em pacientes portadores de anormalidades esofágicas (p. ex., acalasia, divertículo de Zenker ou carcinoma) e em pacientes com depressão da consciência (p. ex., acidentes cerebrovasculares, convulsões, anestesia, alcoolismo e uso de drogas). Pacientes hospitalizados com estado geral crítico têm risco aumentado de refluxo gastroesofágico e aspiração mesmo na ausência de sondas nasogástricas. Estima-se que 30% dos pacientes que são mantidos deitados apresentam refluxo.

Achados Clínicos e Laboratoriais

Em pacientes conscientes, as manifestações clínicas geralmente consistem em tosse e dispneia. Como a aspiração geralmente ocorre em pacientes com diminuição da consciência, pode passar clinicamente despercebida ou manifestar-se com cianose e hipoxemia. Pode haver história de pneumonias recorrentes.

Achados Histológicos

A reação inicial é um exsudato inflamatório agudo. A aspiração de grandes quantidades de secreções gástricas (síndrome de Mendelson) resulta em dano alveolar difuso e edema pulmonar por aumento da permeabilidade. Partículas estranhas consistentes com alimentos parcialmente digeridos são encontradas na grande maioria dos casos. No decorrer do tempo, essas partículas incitam uma reação inflamatória granulomatosa, carac-

teristicamente associada a uma proliferação de células gigantes multinucleadas. Pode ser também observada uma pneumonia em organização, que é a anormalidade predominante na maioria dos casos. Caracteriza-se por formações polipoides compostas por fibroblastos e raras células inflamatórias, principalmente nos ductos e sacos alveolares.

II. ACHADOS DE IMAGEM

Radiografia de Tórax

- Consolidação esparsa ou confluente uni ou bilateral.
- Afeta principalmente as regiões pendentes dos pulmões, ou seja, lobos inferiores em pacientes eretos, e segmentos posteriores dos lobos superiores e segmentos superiores e basais posteriores dos lobos inferiores em pacientes na posição supina (Fig. 31-1).
- Atelectasia.
- Aspiração de grandes quantidades de secreções gástricas (síndrome de Mendelson) resulta em consolidação bilateral difusa ou com predomínio nas regiões peri-hilares (consistente com distribuição nos segmentos posteriores dos lobos superiores e segmentos superiores dos lobos inferiores) (Fig. 31-2).

Tomografia Computadorizada de Alta Resolução

- Opacidades em vidro fosco e consolidações esparsas ou confluentes uni ou bilaterais (Fig. 31-3).
- Nódulos centrolobulares ou nódulos acinares com 2 a 10 mm de diâmetro (Fig. 31-3 e Fig. 31-4).
- Predomínio nas regiões pendentes dos pulmões.
- Na aspiração, o fluido pode ser frequentemente visto no lúmen dos brônquios.
- Obstrução completa do brônquio resulta em atelectasia que pode ser segmentar, lobar, ou pulmonar (Fig. 31-4).

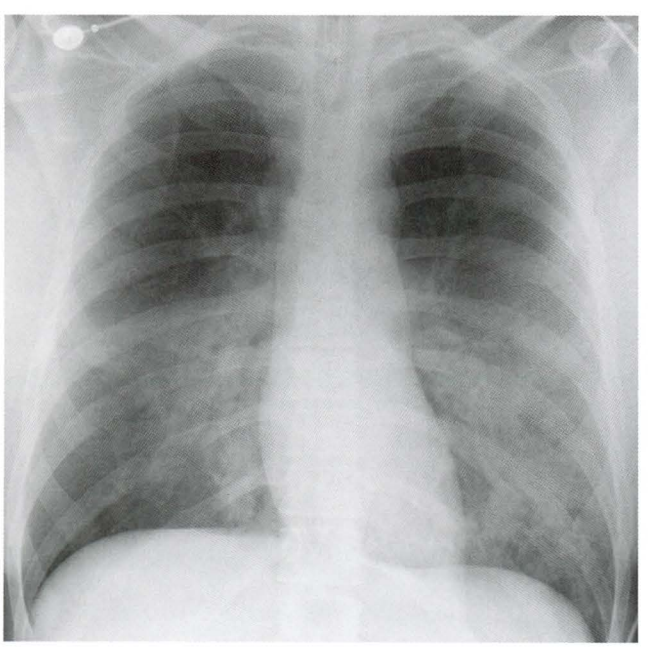

FIGURA 31-1. Pneumonite aspirativa. Radiografia de tórax em AP mostra áreas esparsas de consolidação nos lobos inferiores.

III. DIAGNÓSTICO DIFERENCIAL

- Pneumonia aspirativa. As manifestações radiológicas são idênticas.
- Broncopneumonia.

■ Pneumonia Aspirativa (Pneumonia de Aspiração)

I. INTRODUÇÃO

Generalidades

Ocorre depois de inalação de material orofaríngeo contaminado. Apesar de este mecanismo ser comum à maioria das pneumonias, a expressão pneumonia aspirativa refere-se ao

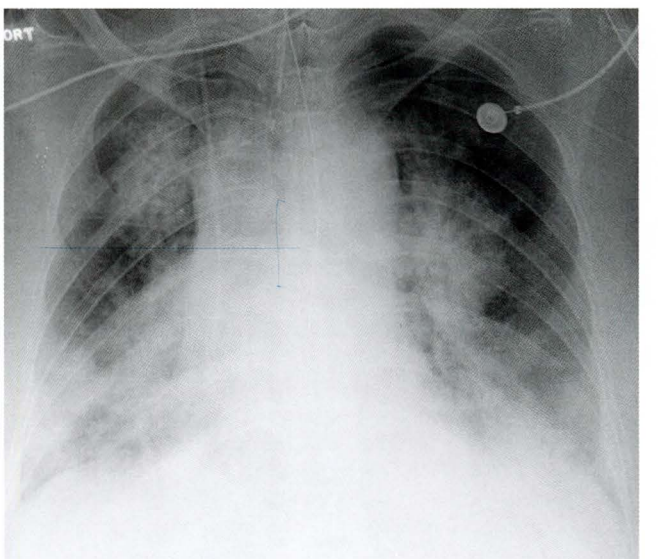

FIGURA 31-2. Síndrome de Mendelson. Radiografia de tórax mostra extensas áreas de consolidação com predomínio nas regiões peri-hilares e nos lobos inferiores.

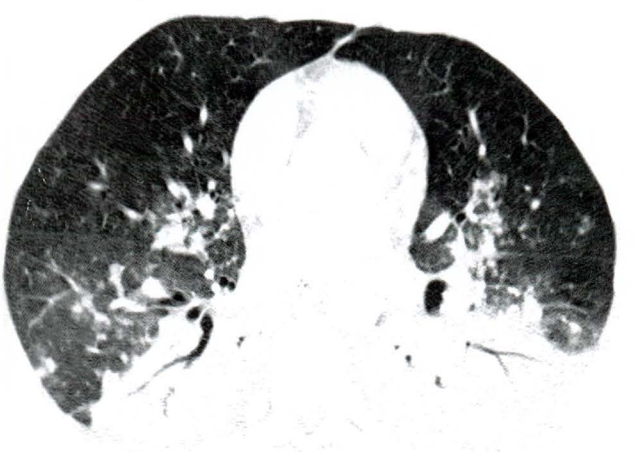

FIGURA 31-3. Pneumonite aspirativa. TCAR demonstra extensas áreas de consolidação nas regiões pendentes dos pulmões, nódulos centrolobulares e alguns nódulos acinares.



FIGURA 31-4. Pneumonite aspirativa. TCAR demonstra consolidação e atelectasia do lobo inferior esquerdo, nódulos centrolobulares e padrão de árvore em brotamento no lobo inferior direito.

desenvolvimento de pneumonia em pacientes com risco aumentado de aspiração orofaríngea, ou seja, pacientes com depressão da consciência, disfagia neurológica ou anormalidades do esôfago. Complicações associadas à pneumonia aspirativa incluem abscesso pulmonar, pneumonia necrotizante, empiema e derrame pleural.

Achados Clínicos e Laboratoriais

Os sintomas são de pneumonia, com tosse produtiva, febre e calafrios. Nos pacientes com pneumonia aspirativa adquirida na comunidade, predominam *S. pneumoniae*, *S. aureus*, *H. influenzae* e *Enterobacteriaceae*. Na pneumonia aspirativa adquirida em hospital, predominam germes Gram negativos, principalmente *Pseudomonas aeruginosa*. Culturas tardias muitas vezes demonstram organismos anaeróbios.

II. ACHADOS DE IMAGEM

Radiografia de Tórax

- Consolidação esparsa ou confluente uni ou bilateral.
- Acomete principalmente as regiões pulmonares pendentes.

Tomografia Computadorizada de Alta Resolução

- Opacidades em vidro fosco e consolidação esparsa ou confluente uni ou bilateral.
- Predomínio nos segmentos posteriores dos lobos superiores e segmentos superiores e basais posteriores dos lobos inferiores (Fig. 31-5).
- Opacidades centrolobulares mal definidas ou nódulos acinares com 5 a 10 mm de diâmetro.
- Ocasionalmente pneumonia de aspiração pode estar associada à aspiração de corpos estranhos (Fig. 31-5).

III. DIAGNÓSTICO DIFERENCIAL

- Pneumonite aspirativa. As manifestações radiológicas são idênticas.

■ Bronquiolite de Aspiração

I. INTRODUÇÃO

Generalidades

A reação às secreções e aos alimentos aspirados geralmente afeta principalmente o parênquima pulmonar. Entretanto, ocasionalmente, a inflamação tende a ser localizada nos bronquíolos membranosos ou respiratórios, uma situação que foi designada bronquiolite de aspiração.

Achados Clínicos e Laboratoriais

Os pacientes podem ser assintomáticos ou ter sintomas inespecíficos, principalmente tosse e, ocasionalmente, febre ou dispneia. Pode haver história de pneumonias recorrentes.

Achados Histológicos

O achado predominante é uma inflamação bronquiolocêntrica multifocal com formações polipoides compostas por fibroblastos e células inflamatórias, principalmente nos bronquíolos e ductos alveolares. Observa-se também reação do

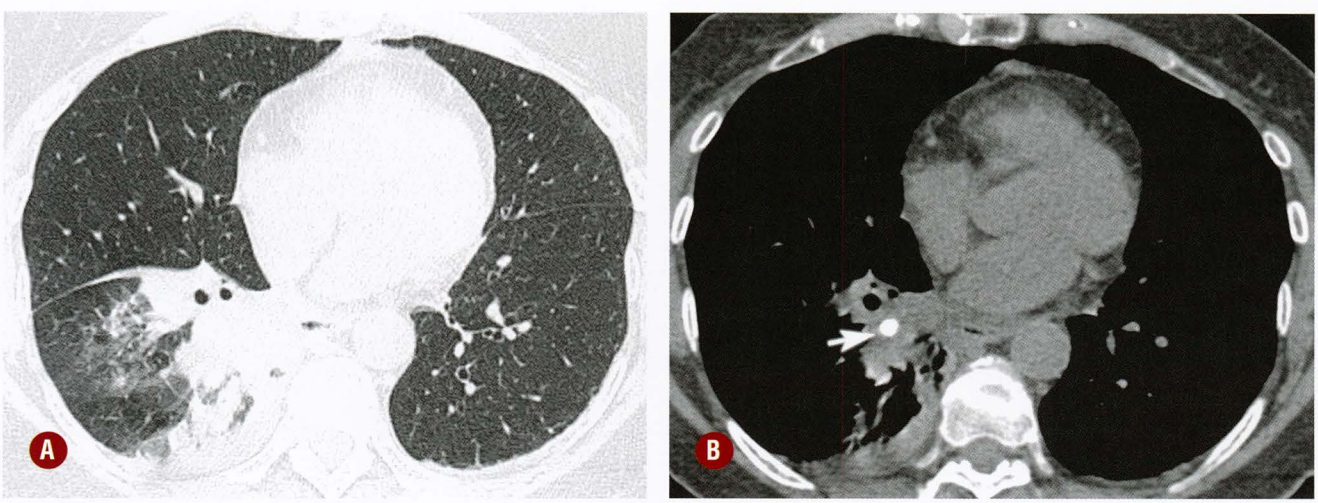

FIGURA 31-5. Pneumonia de aspiração em paciente do sexo feminino com 70 anos. A, Imagem de TCAR mostra consolidação no lobo inferior direito. **B,** Imagem de TCAR fotografada em janela de mediastino demonstra opacidade arredondada de elevada densidade (seta) dentro do lúmen do brônquio do lobo inferior direito. Broncoscopia confirmou pneumonia e presença de corpo estranho (comprimido) no brônquio. A paciente fazia uso de complemento nutricional de cálcio com vitamina D para tratamento de osteoporose.

tipo corpo estranho com proliferação de células gigantes multinucleadas que contêm material consistente com alimento, principalmente material vegetal. Podem ser encontradas áreas de pneumonia em organização nos espaços aéreos e áreas de broncopneumonia.

II. ACHADOS DE IMAGEM

Radiografia de Tórax

- Opacidades nodulares com 1 a 5 mm de diâmetro mal definidas ou padrão reticulonodular.
- Predomínio nos lobos inferiores.

Tomografia Computadorizada de Alta Resolução

- Opacidades nodulares centrolobulares com 1 a 5 mm de diâmetro (Fig. 31-6).
- Padrão de árvore em brotamento.
- Predomínio nas regiões pendentes dos pulmões.

III. DIAGNÓSTICO DIFERENCIAL

- Bronquiolite infecciosa.
- Panbronquiolite difusa.

■ Aspiração de Lipídios (Pneumonia Lipoídica)

I. INTRODUÇÃO

Generalidades

Aspiração de óleo animal, vegetal ou mineral aguda ou repetida resulta em pneumonia lipoídica exógena. Causas comuns incluem ingestão de óleos minerais para constipação ou inalação de preparações nasais oleosas para alívio de obstrução rinofaríngea. Ocorre principalmente em lactentes, idosos e pacientes com disfagia, desordens neuromusculares que afetam a deglutição e o reflexo do vômito, além de alterações estruturais da faringe e do esôfago (megaesôfago, refluxo gastroesofágico e divertículo hipofaríngeo).

Achados Clínicos e Laboratoriais

A maioria dos pacientes é assintomática, a anormalidade sendo detectada na radiografia ou TC. Alguns pacientes queixam-se de tosse crônica, em geral improdutiva, e, ocasionalmente, dor pleurítica ou dispneia. Febre e dispneia ocorrem frequentemente na pneumonia lipoídica aguda, mas são incomuns na forma crônica.

O diagnóstico da pneumonia lipoídica é baseado na história clínica (p. ex., ingestão de óleos minerais), exames radiológicos compatíveis e na presença de macrófagos com corpos de gordura no escarro, lavado broncoalveolar, ou material de biópsia transbrônquica ou cirúrgica.

Achados Histológicos

Os achados histológicos consistem de macrófagos carregados de lipídios que preenchem e distendem a parede alveolar e interstício, associados a acúmulo de material lipídico, infiltração inflamatória celular e variáveis graus de fibrose. Posteriormente, através dos canais linfáticos, os macrófagos e o processo inflamatório alcançam os septos interlobulares, resultando em seu espessamento. A proliferação fibrótica pode ser extensa, pode ser associada à perda de volume pulmonar, e resultar em uma massa tumoral que circunda gotas de gordura, chamada parafinoma.

II. ACHADOS DE IMAGEM

Radiografia de Tórax

1. Pneumonia Lipoídica Aguda

- Áreas de consolidação relativamente homogêneas em um ou mais segmentos pulmonares. Podem ser localizadas ou confluentes. Nódulos acinares podem estar presentes.

2. Pneumonia Lipoídica Crônica

- Áreas de consolidação ou opacidades únicas ou múltiplas, algumas vezes com margens bem circunscritas, simulando carcinoma (Fig. 31-7). Pode haver opacidades lineares na periferia desta massa devido a fibrose ou espessamento septal



FIGURA 31-6. Bronquiolite aspirativa. A, TCAR mostra nódulos centrolobulares, padrão de árvore em brotamento e opacidades em vidro fosco nos lobos inferiores. **B,** Reformatação sagital demonstra predomínio das anormalidades nas regiões posteriores (paciente em decúbito dorsal).

interlobular causado por infiltração de macrófagos repletos de lipídios, associada à inflamação crônica secundária.
- Predomínio nos lobos inferiores.

Tomografia Computadorizada de Alta Resolução

1. Pneumonia Lipoídica Aguda

- Opacidades em vidro fosco associadas ou não a espessamento liso dos septos interlobulares e linhas intralobulares (padrão de pavimentação em mosaico).
- Áreas de consolidação.
- As opacidades pulmonares podem ser difusas, mas geralmente predominam nas regiões decúbito-pendentes.

2. Pneumonia Lipoídica Crônica

- Áreas de consolidação ou lesões pseudotumorais únicas ou múltiplas com margens bem circunscritas e irregulares associadas à distorção de arquitetura pulmonar (Fig. 31-7).
- Predomínio nas regiões decúbito-pendentes, embora algumas vezes ocorra no lobo médio ou na língula.
- O sinal mais característico é a presença de atenuação de gordura (-30 UH a -90 UH) dentro das áreas de consolidação ou opacidades com margens irregulares com aparência de massas pulmonares, visto em cerca de 80% dos casos (Fig. 31-7).

Recomendações

Os achados na radiografia e TC convencional geralmente são inespecíficos. A detecção de presença de focos de gordura na pneumonia lipoídica requer uso de cortes finos. Os focos de gordura raramente são detectáveis na TC convencional.

III. DIAGNÓSTICO DIFERENCIAL

- Pneumonite de aspiração e pneumonia de aspiração.
- Carcinoma: o achado característico da pneumonia lipoídica é a presença de áreas de densidade de gordura dentro de um

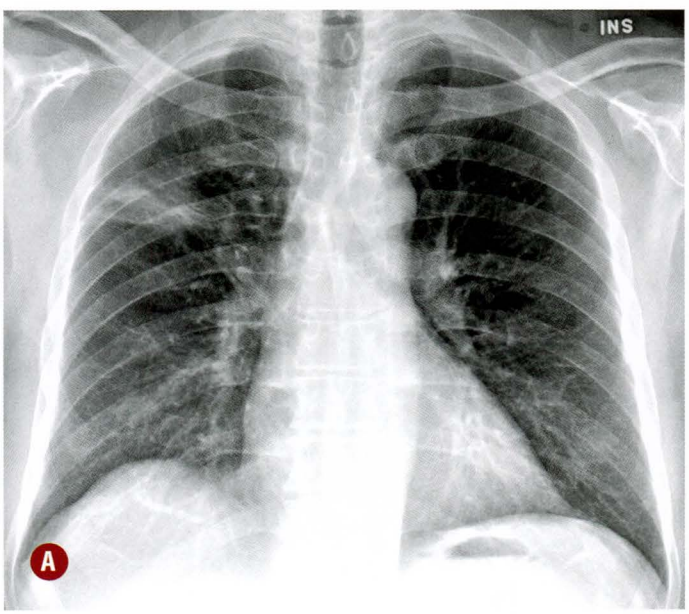

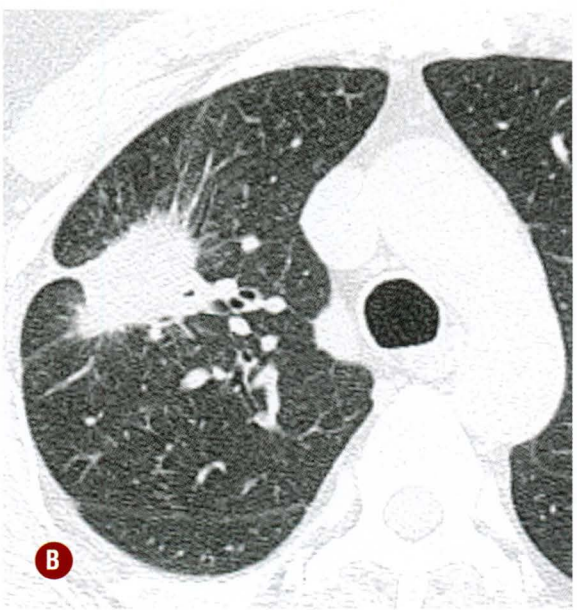

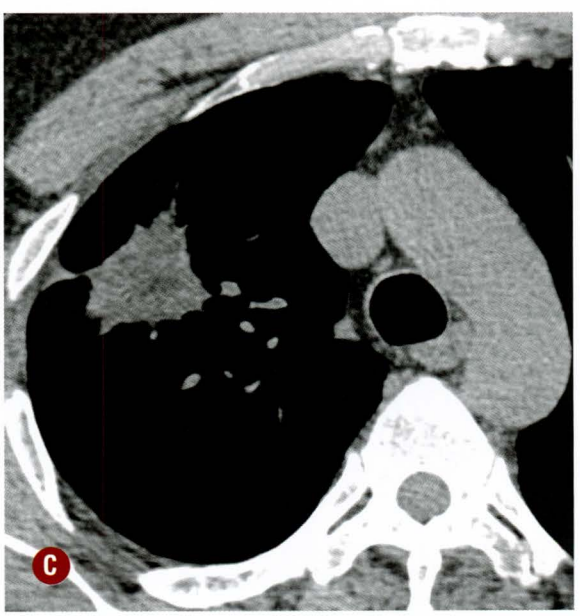

FIGURA 31-7. Pneumonia lipoídica. A, Radiografia mostra opacidade focal no lobo superior direito. **B,** TCAR mostra massa com margens irregulares. **C,** TCAR fotografada com janela para avaliação do mediastino demonstra focos localizados com atenuação de gordura dentro da massa pseudotumoral. Biópsia transtorácica confirmou diagnóstico de pneumonia lipoídica.

foco de consolidação ou massa pulmonar irregular. Quando não se observa estes focos de gordura, a aparência pode ser idêntica à pneumonia ou a um carcinoma.

- Hamartoma: o hamartoma é caracterizado na TC pela presença de focos de gordura em um nódulo pulmonar de margens lisas ou lobuladas enquanto a pneumonia lipoídica crônica resulta em massas pulmonares de margens irregulares.

■ Aspiração de Corpos Estranhos Sólidos

I. INTRODUÇÃO

Generalidades

A aspiração de corpos estranhos sólidos ocorre geralmente em crianças entre 1 e 7 anos de idade, mas também pode ser vista em adultos, principalmente em pacientes com distúrbios neurológicos, diminuição da consciência relacionada ao abuso de álcool ou drogas, ou trauma. Os corpos estranhos aspirados incluem uma grande variedade de materiais, os mais frequentes sendo grãos (amendoim, milho, pipoca), fragmentos de ossos ou vegetais ingeridos, comprimidos, moedas, alfinetes, objetos e brinquedos de plástico e fragmentos de dentes ou amálgamas.

Achados Clínicos e Laboratoriais

Os sintomas iniciais de aspiração de corpo estranho são tosse e asfixia de início súbito. Sintomas crônicos são geralmente relacionados com obstrução parcial ou completa do brônquio pelo corpo estranho ou pneumonia, e incluem tosse, dispneia, sibilos, febre e pneumonias recorrentes.

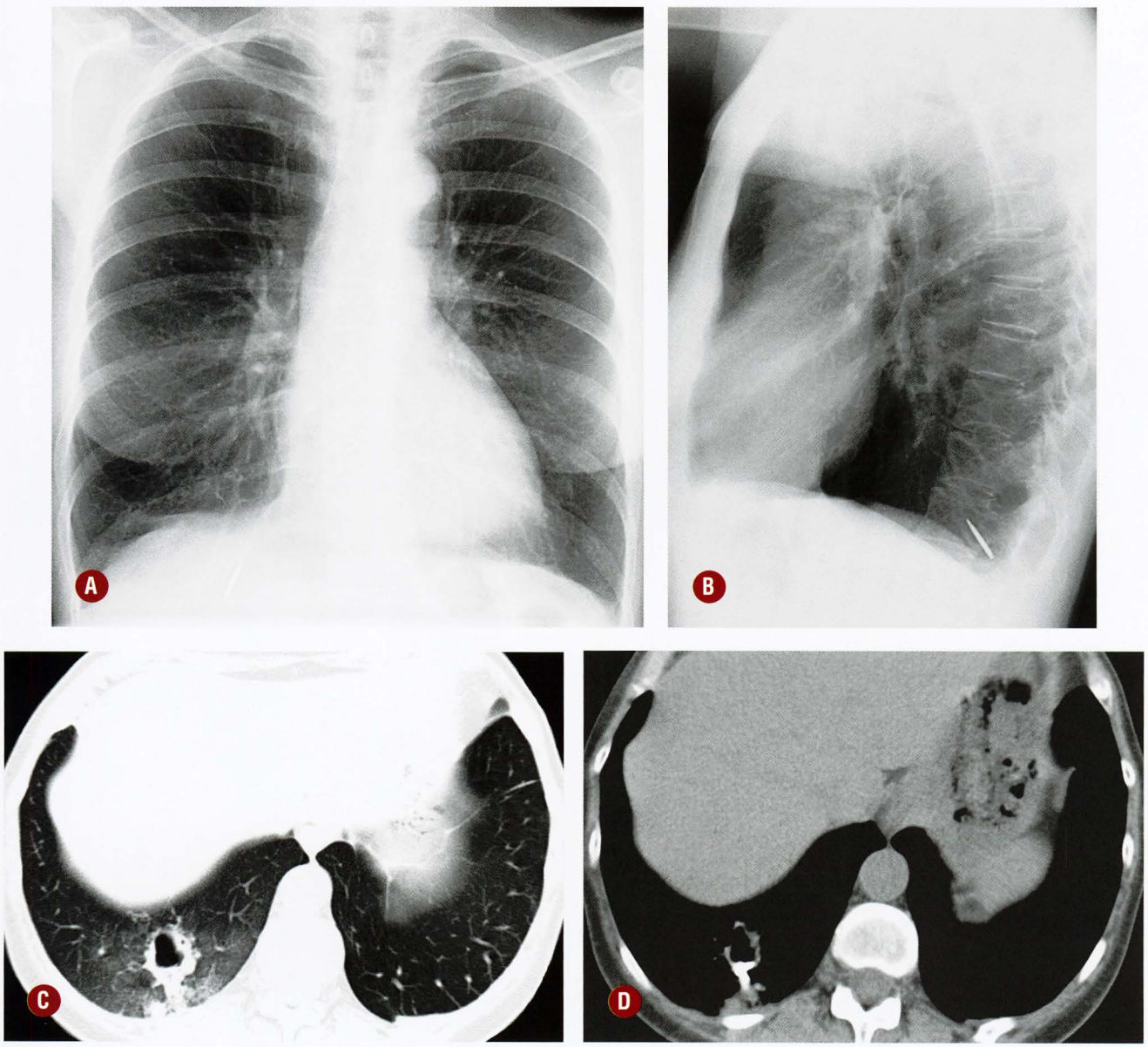

FIGURA 31-8. Aspiração de corpo estranho sólido (broca de dentista). Radiografias de tórax em PA **(A)** e perfil **(B)** mostram corpo estranho no segmento posterior do lobo inferior direito. Imagens de TCAR fotografadas em janela de pulmão **(C)** e mediastino **(D)** demonstram corpo estranho com laceração do pulmão e hemorragia adjacente.

II. ACHADOS DE IMAGEM

Radiografia de Tórax

- Corpos estranhos radio-opacos como moedas e dentes são de fácil visualização (Fig. 31-8).
- Em caso de obstrução parcial do brônquio, pode ser identificado radiotransparência distal na radiografia inspiratória e aprisionamento aéreo na radiografia obtida em expiração. O volume pulmonar distal ao corpo estranho impactado está geralmente diminuído na radiografia inspiratória em adultos e aumentado em crianças (hiperinflação), presumivelmente porque em crianças pequenas a radiografia raramente é obtida em inspiração completa.
- Em caso de obstrução completa, atelectasia, pneumonite obstrutiva e, ocasionalmente, abscesso pulmonar podem ser encontrados.

Tomografia Computadorizada

- Geralmente mostra o corpo estranho em sua precisa localização dentro da árvore brônquica, mesmo quando é radiotransparente.
- Obstrução parcial resulta em diminuição da atenuação e vascularização distal na TC inspiratória e aprisionamento aéreo na TC obtida em expiração.
- Obstrução completa resulta em atelectasia, bronquiectasias, pneumonite obstrutiva e, ocasionalmente, abscesso pulmonar (Fig. 31-5).
- Corpos estranhos cortantes podem resultar em laceração pulmonar e hemorragia (Fig. 31-8).

III. DIAGNÓSTICO DIFERENCIAL

- Neoplasia endobrônquica.
- Pneumonia segmentar ou lobar.
- Síndrome de Swyer-James-McLeod.

LITERATURA RECOMENDADA

1. Baron SE, Haramati LB, Rivera VT. Radiological and clinical findings in acute and chronic exogenous lipoid pneumonia. J Thorac Imaging 2003;18(4):217-24.
2. Barnes TW, Vassallo R, Tazelaar HD, Hartman TE, Ryu JH. Diffuse bronchiolar disease due to chronic occult aspiration. Mayo Clin Proc 2006;81(2):172-6.
3. Bonten MJ, Gaillard CA, van der Geest S, van Tiel FH, Beysens AJ, Smeets HG et al. The role of intragastric acidity and stress ulcus prophylaxis on colonization and infection in mechanically ventilated ICU patients. A stratified, randomized, double-blind study of sucralfate versus antacids. Am J Respir Crit Care Med 1995;152(6 Pt 1):1825-34.
4. El-Solh AA, Pietrantoni C, Bhat A, Aquilina AT, Okada M, Grover V et al. Microbiology of severe aspiration pneumonia in institutionalized elderly. Am J Respir Crit Care Med 2003;167(12):1650-4.
5. Franquet T, Giménez A, Rosón N, Torrubia S, Sabaté JM, Pérez C. Aspiration diseases: findings, pitfalls, and differential diagnosis. Radiographics 2000;20(3):673-85.
6. Franquet T, Giménez A, Bordes R, Rodríguez-Arias JM, Castella J. The crazy-paving pattern in exogenous lipoid pneumonia: CT-pathologic correlation. AJR Am J Roentgenol 1998;170(2): 315-7.
7. Franquet T, Gómez-Santos D, Giménez A, Torrubia S, Monill JM. Fire eater's pneumonia: radiographic and CT findings. J Comput Assist Tomogr 2000; 24(3):448-50.
8. Gondouin A, Manzoni P, Ranfaing E, Brun J, Cadranel J, Sadoun D et al. Exogenous lipid pneumonia: a retrospective multicentre study of 44 cases in France. Eur Respir J 1996;9(7):1463-9.
9. Lee JS, Im JG, Song KS, Seo JB, Lim TH. Exogenous lipoid pneumonia: high-resolution CT findings. Eur Radiol 1999;9(2): 287-91.
10. Lee KH, Kim WS, Cheon JE, Seo JB, Kim IO, Yeon KM. Squalene aspiration pneumonia in children: radiographic and CT findings as the first clue to diagnosis. Pediatr Radiol 2005;35(6):619-23.
11. Lee KS, Müller NL, Hale V, Newell JDJr, Lynch DA, Im JG. Lipoid pneumonia: CT findings. J Comput Assist Tomogr 1995; 19(1):48-51.
12. Louie MC, Bradin S. Foreign body ingestion and aspiration. Pediatr Rev 2009;30(8):295-01.
13. Marchiori E, Zanetti G, Escuissato DL, et al. Pneumonia lipoídica em adultos: aspectos na tomografia computadorizada de alta resolução. Radiol Bras 2007;40(5):315-19.
14. Marik PE. Aspiration pneumonitis and aspiration pneumonia. N Engl J Med 2001; 344(9):665-71.
15. Marom EM, McAdams HP, Erasmus JJ, Goodman PC. The many faces of pulmonary aspiration. AJR Am J Roentgenol 1999; 172(1):121-8.
16. Matsuse T, Oka T, Kida K, Fukuchi Y. Importance of diffuse aspiration bronchiolitis caused by chronic occult aspiration in the elderly. Chest 1996;110(5):1289-93.
17. Mukhopadhyay S, Katzenstein AL. Pulmonary disease due to aspiration of food and other particulate matter: a clinicopathologic study of 59 cases diagnosed on biopsy or resection specimens. Am J Surg Pathol 2007;31(5):752-9.
18. Neelakanta G, Chikyarappa A. A review of patients with pulmonary aspiration of gastric contents during anesthesia reported to the Departmental Quality Assurance Committee. J Clin Anesth 2006; 18(2):102-7.
19. Ramos MB, Fernández-Villar A, Rivo JE, Leiro V, García-Fontán E, Botana MI et al. Extraction of airway foreign bodies in adults: experience from 1987-2008. Interact Cardiovasc Thorac Surg 2009;9(3):402-5
20. Sias SM, Daltro PA, Marchiori E, Ferreira AS, Caetano RL, Silva CS et al. Clinic and radiological improvement of lipoid pneumonia with multiple bronchoalveolar lavages. Pediatr Pulmonol 2009;44(4):309-15.

32 CAPÍTULO

Doenças Metabólicas e de Depósito

Edson Marchiori
Arthur Soares Souza Júnior
Dante L. Escuissato

As doenças abordadas neste capítulo compreendem um grupo heterogêneo, com base na sua origem metabólica ou endócrina suspeitada ou aceita. Daquelas que acometem o aparelho respiratório e que são de interesse para o radiologista, serão discutidas a doença de Niemann-Pick, a proteinose alveolar pulmonar, a amiloidose, a calcificação pulmonar metastática, a microlitíase alveolar e a ossificação pulmonar.

■ Doença de Niemann-Pick

I. INTRODUÇÃO

Generalidades

A doença de Niemann-Pick é uma doença autossômica recessiva, relacionada com o metabolismo fosfolipídico, que se caracteriza por deposição de esfingomielina resultante de uma deficiência na produção da enzima esfingomielinase. A esfingomielina excessiva se deposita no fígado, baço, pulmões, medula óssea ou cérebro. A doença pode ser classificada em cinco subtipos, de acordo com as diferentes apresentações clínicas, dados bioquímicos, órgãos predominantemente afetados e prognóstico. O comprometimento pulmonar é mais comumente encontrado no subtipo B, caracterizado por envolvimento visceral crônico, sem manifestações neurológicas, que tem em geral curso benigno. Embora afete preferencialmente crianças, a doença pode ser diagnosticada tardiamente na fase adulta.

Há muita controvérsia na literatura se a chamada síndrome do histiócito azul-marinho é uma entidade específica, ou se este achado é apenas um fenômeno secundário observado em uma série de doenças. Os histiócitos azul-marinho são comumente vistos em vários órgãos, incluindo os pulmões na doença de Niemann-Pick, e ocasionalmente na medula óssea e no baço, como um fenômeno secundário associado a uma variedade de doenças hematológicas adquiridas, como a leucemia mieloide crônica, a púrpura trombocitopênica crônica, a síndrome mielodisplásica, a policitemia rubra vera, o mieloma múltiplo e em várias outras doenças.

Achados Clínicos e Laboratoriais

A maioria dos pacientes apresenta a doença na infância, morrendo durante a adolescência. Em um pequeno número de casos, a doença se manifesta mais tardiamente, em adultos jovens. O diagnóstico pode ser suspeitado pelo encontro de hepato e/ou esplenomegalia associadas ao comprometimento pulmonar, mas é confirmado por biópsia de medula óssea ou dosagens enzimáticas séricas nos leucócitos, linfócitos periféricos e cultura de fibroblastos. No subtipo B, os pacientes comumente são assintomáticos do ponto de vista respiratório e, por vezes, o comprometimento pulmonar é descoberto por meio das radiografias de tórax. As provas de função respiratória em geral estão dentro dos limites normais.

Achados Histológicos

A biópsia de medula óssea mostra infiltração por numerosos histiócitos, alguns dos quais contêm citoplasma vacuolado, e

outros grânulos que se coram de azul-marinho com a coloração de May-Grunwald-Giemsa (histiócitos azul-marinho).

Os achados histopatológicos pulmonares permitem estreita correlação com os aspectos tomográficos. O achado característico é uma infiltração por histiócitos espumosos, contendo lipídios, em geral dentro dos espaços alveolares, dos septos alveolares, e nos espaços linfáticos interlobulares e subpleurais. Não há formação de granulomas, nem evidência de fibrose. A arquitetura pulmonar permanece preservada. O padrão de atenuação em vidro fosco pode ser explicado por enchimento parcial dos espaços alveolares pelos macrófagos, ou por infiltração celular intensa nos septos alveolares.

II. ACHADOS DE IMAGEM

Radiografia de Tórax

1. Os achados são habitualmente não específicos. Em geral observa-se infiltrado intersticial reticulonodular, que predomina nas bases pulmonares, por vezes com linhas B de Kerley associadas.

Tomografia Computadorizada

1. Espessamento liso de septos interlobulares sem nodularidade e com aspecto de arcada poligonal é o padrão predominante na tomografia computadorizada de alta resolução (TCAR) (Fig. 32-1).

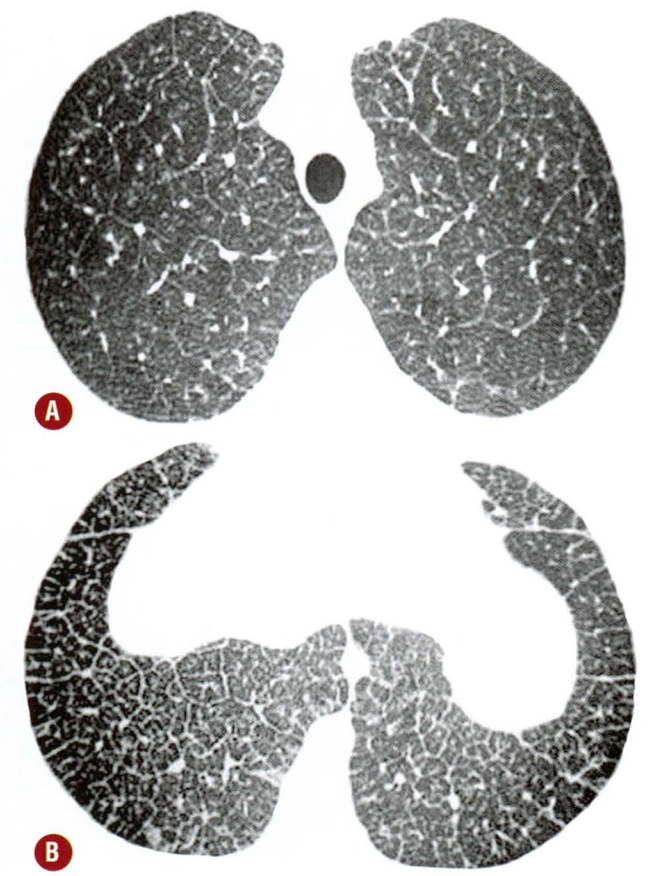

FIGURA 32-1. Doença de Niemann-Pick. Cortes de TCAR ao nível dos lobos superiores **(A)** e inferiores **(B)** demonstram extenso espessamento liso dos septos interlobulares. Notam-se também opacidades em vidro fosco esparsas e proeminência das estruturas centrolobulares.

2. Discretas opacidades em vidro fosco e nódulos centrolobulares com atenuação em vidro fosco podem ser observados.

III. DIAGNÓSTICO DIFERENCIAL

O diagnóstico diferencial tomográfico é feito basicamente com as doenças que se apresentam com espessamento liso de septos interlobulares. Uma outra doença de depósito lipídico, autossômica recessiva, que pode mostrar padrão muito semelhante na TCAR é a doença de Gaucher em que, por deficiência da enzima glicocerebrosidase, ocorre acúmulo tissular de glicocerebrosídeos em vários órgãos, dentre eles os pulmões. Na TCAR de pacientes com doença de Gaucher pode ser observado espessamento difuso de septos interlobulares e reticulado intralobular. O espessamento liso de septos interlobulares é um padrão inespecífico, podendo ser identificado em inúmeras doenças, mas a associação com hepato e/ou esplenomegalia de evolução crônica pode sugerir o diagnóstico de doença de depósito.

■ Proteinose Alveolar Pulmonar

I. INTRODUÇÃO

Generalidades

A proteinose alveolar pulmonar (PAP) é uma doença pulmonar rara, de etiologia desconhecida, caracterizada pelo preenchimento alveolar por um material proteináceo que se cora pelo ácido periódico de Schiff (PAS). Existem duas formas da doença: a *primária* ou *idiopática*, que ocorre na ausência de causas ou exposições identificáveis, e a forma *secundária*. Pacientes com a forma primária de PAP têm anticorpos contra o fator de estimulação dos macrófagos, o que resulta em uma diminuição da degradação de surfactante e seu acúmulo excessivo. A forma secundária é provocada por algumas condições que podem ser enquadradas em basicamente três categorias: a) infecções pulmonares, b) doenças hematológicas ou condições que alterem a imunidade do paciente, e c) exposição a vários tipos de substâncias químicas, incluindo sílica, cádmio, resinas, molibdênio, solventes e asbesto. Outras substâncias que estão relacionadas com a PAP são o titânio (proveniente de tintas), inseticidas e poeiras de alumínio e cimento.

Poeiras são fortemente associadas à proteinose alveolar. A silicoproteinose (silicose aguda) é uma variante da silicose que ocorre em pessoas expostas a uma grande quantidade de sílica livre, com partículas de tamanho muito reduzido, levando ao preenchimento dos espaços aéreos por um material PAS positivo semelhante ao da proteinose alveolar primária. Esta doença é rapidamente progressiva e frequentemente fatal logo após o início da sintomatologia. É mais comumente observada em jateadores de areia, sendo o período necessário para o seu desenvolvimento relativamente curto. A avaliação da história ocupacional do paciente é muito importante, e o diagnóstico é feito com base na demonstração de partículas de sílica no material PAS positivo proveniente do lavado broncoalveolar (LBA). A fisiopatogenia poderia ser explicada pelo dano que as partículas de sílica causam nos macrófagos, diminuindo a remoção de surfactante.

Achados Clínicos e Laboratoriais

A proteinose alveolar predomina em pacientes na quarta e quinta décadas de vida, sendo mais comum no sexo masculino. Muitas vezes é difícil a diferenciação entre as formas idiopática e secundária da doença. Uma cuidadosa história ocupacional é essencial para que, a partir da suspeição da PAP secundária, se faça a pesquisa no LBA das várias substâncias relacionadas com esta condição.

A associação de PAP com neoplasias malignas pulmonares é conhecida. Há uma maior incidência da doença nos pacientes com doenças hematológicas e alterações na imunidade, tanto herdadas como adquiridas. Pacientes transplantados também podem apresentar, no pós-operatório, alterações pulmonares compatíveis com proteinose alveolar. A comprovação diagnóstica é obtida por meio de lavado broncoalveolar ou de biópsia pulmonar a céu aberto.

Achados Histológicos

O achado histopatológico principal é a presença de um material proteináceo intra-alveolar que se cora pelo PAS, podendo haver também a presença de septos interlobulares espessados. As formas primárias e secundárias da PAP geralmente têm um aspecto histológico semelhante. A coloração do material intra-alveolar pela apoproteína específica do surfactante, através do método da imunoperoxidase, permite a diferenciação das duas formas, visto que os casos primários se coram de maneira uniforme, enquanto nos casos secundários isso se dá de forma focal ou pouco intensa.

Ao contrário da silicose, a silicoproteinose está associada a pequena deposição de colágeno e fibrose e o seu diagnóstico é baseado na demonstração da presença de material proteináceo intra-alveolar associado a partículas de sílica. Entretanto, a ausência de cristais de sílica no exame histopatológico é um fato também relatado na literatura.

II. ACHADOS DE IMAGEM

Radiografia e Tomografia Computadorizada de Tórax

1. PAP Primária em Adultos

- Os achados da radiografia consistem basicamente de consolidações parenquimatosas difusas e bilaterais, por vezes de aparência granular, que podem predominar nas regiões paracardíacas ou nos lobos inferiores. Opacidades mal definidas bilaterais (opacidade em vidro fosco) podem ser encontradas em paciente com doença menos grave.
- Na TCAR, os achados mais comuns incluem opacidades em vidro fosco com distribuição geográfica e espessamento liso dos septos interlobulares que, associados, resultam no padrão de pavimentação em mosaico. Os septos interlobulares espessados estão presentes somente dentro das áreas de opacidades em vidro fosco e correspondem a edema septal. Linhas intralobulares lisas também são frequentes (Fig. 32-2).
- A distribuição é tipicamente bilateral e, ao contrário das formas secundárias, em geral não há predomínio em nenhuma região pulmonar específica, seja ela central ou periférica.

2. Silicoproteinose

- Os achados radiológicos da silicoproteinose podem ser idênticos aos da PAP primária, sendo importante, portanto, a história de exposição ocupacional à sílica para o diagnóstico diferencial (Fig. 32-3).
- O padrão de distribuição do padrão de pavimentação em mosaico também pode ser semelhante ao das outras formas de PAP. Todavia, áreas de consolidação, quando presentes, costumam predominar nas regiões pulmonares posteriores (Fig. 32-4).
- Nódulos centrolobulares podem ser encontrados na TCAR (Fig. 32-4) e refletem a etiologia inalatória e bronquiolocêntrica da silicoproteinose.
- Outras alterações encontradas na TCAR, que não são comuns na PAP primária, são as linfondomegalias hilares e a presença de opacidades em vidro fosco sem associação a espessamento de septos interlobulares.
- Achados sugestivos de fibrose, como faveolamento, distorção arquitetural e bronquiectasias de tração podem ocorrer, sendo mais comuns na silicoproteinose do que nas outras formas de PAP.

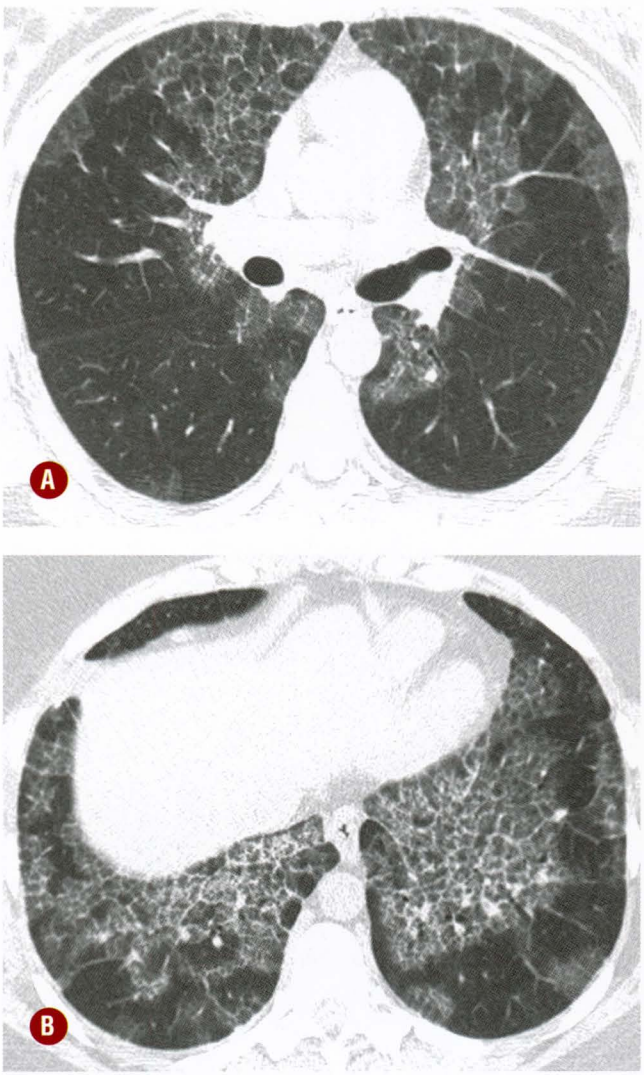

FIGURA 32-2. Proteinose alveolar primária. Cortes de TCAR abaixo da bifurcação brônquica **(A)** e nos lobos inferiores **(B)** revelam opacidades em vidro fosco com septos interlobulares espessados de permeio, além de linhas intralobulares, caracterizando o padrão de pavimentação em mosaico. Em algumas regiões o parênquima pulmonar está preservado. Observar que o espessamento septal só ocorre nas áreas de atenuação em vidro fosco.

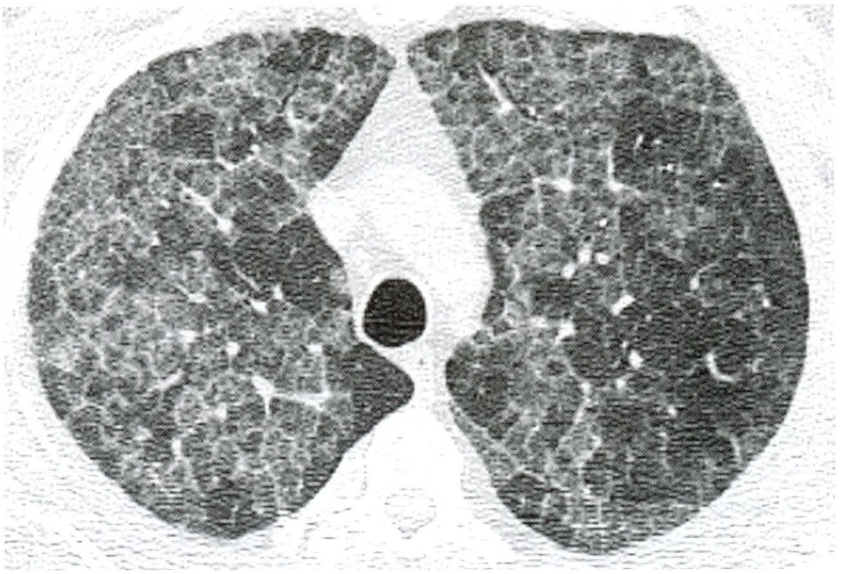

FIGURA 32-3. Silicoproteinose. TCAR revela padrão de pavimentação em mosaico caracterizado por espessamento septal e linhas intralobulares superpostos às opacidades em vidro fosco. Achados semelhantes aos da proteinose alveolar primária. (Cortesia de Dr. Nestor Müller, Departamento de Radiologia, Vancouver General Hospital, Canadá.)

Recomendações

Embora os aspectos clínicos e achados da radiologia convencional sejam inespecíficos e, muitas vezes, indistinguíveis de várias outras doenças pulmonares, as alterações encontradas na TCAR podem sugerir o diagnóstico de PAP no contexto clínico adequado. Este exame, portanto, representa instrumento importante no diagnóstico desta doença, ao demonstrar as áreas mais acometidas e guiar o cirurgião ou broncoscopista na realização de procedimentos diagnósticos e/ou terapêuticos invasivos. Além disso, pode servir de subsídio na avaliação da resposta à lavagem pulmonar total e no rastreio de complicações.

III. DIAGNÓSTICO DIFERENCIAL

- O diagnóstico diferencial tomográfico é feito com as doenças que apresentam o padrão de pavimentação em mosaico (edema pulmonar cardiogênico, pneumonia por *Pneumocystis*, hemorragia pulmonar difusa, carcinoma bronquioloalveolar, dano alveolar difuso e pneumonia lipoídica, entre outras).



FIGURA 32-4. Silicoproteinose. TCAR demonstra nódulos centrolobulares (cabeças de setas) com atenuação em vidro fosco, e áreas de consolidação em topografia posterior.

- Derrame pleural pode ser visto em associação ao edema pulmonar, sendo incomum na PAP. A presença de febre é útil no diferencial com os quadros infecciosos. Deve-se ressaltar, no entanto, que pacientes com PAP têm predisposição à pneumonia, principalmente por *Nocardia*. Linfonodomegalias e sintomas constitucionais auxiliam na diferenciação com o carcinoma bronquioloalveolar.
- Em pacientes com síndrome da imunodeficiência adquirida (SIDA), as infecções por *Pneumocystis jiroveci* podem causar confusão no diagnóstico com a PAP, pois ambas apresentam material proteináceo PAS positivo nos espaços alveolares. Além disso, os aspectos tomográficos podem ser bastante semelhantes, sendo que, na pneumonia por *Pneumocystis*, as alterações mais comuns são as opacidades em vidro fosco esparsas ou difusas, com predominância central ou peri-hilar, que podem associar-se à cistos com paredes finas ou cavidades septadas. Entretanto, deve-se ressaltar que associação de PAP e pneumonia por *Pneumocystis*, apesar de incomum, pode ser encontrada em alguns pacientes.
- A possibilidade de PAP primária deve ser considerada em pacientes que apresentam na TCAR achados de curso indolente e padrão de pavimentação em mosaico com distribuição geográfica, não associada à distorção arquitetural e sem predileção por regiões pulmonares. Uma característica da PAP é a desproporção entre os achados de imagem e as condições gerais do paciente. Os pacientes podem ser assintomáticos apesar da presença de anormalidades pulmonares difusas na radiografia e TCAR.
- Na silicoproteinose a história de inalação de sílica é fundamental para o diagnóstico diferencial.

■ Amiloidose Pulmonar

I. INTRODUÇÃO

Generalidades

Amiloidose é uma doença sistêmica de origem desconhecida, caracterizada pela deposição extracelular anormal de material

amiloide. As inúmeras classificações propostas, baseadas na localização, nos aspectos clínicos e nas características químicas do amiloide, mostram a limitada compreensão da doença, mesmo nos dias atuais. De uma maneira simplificada, a doença pode ser subdividida em forma localizada (quando o material é depositado em um único órgão), e forma sistêmica (quando afeta mais de um órgão). Ela pode também ser classificada como primária ou idiopática (aquela sem uma causa pré-disponente ou coexistente) ou secundária (quando existe uma doença causal associada).

A forma sistêmica secundária está, em geral, relacionada com processos neoplásicos, infecciosos ou inflamatórios crônicos, incluindo tuberculose, doença renal crônica (particularmente pielonefrite), sífilis, lepra, doença inflamatória intestinal, osteomielite, infecções parasitárias, artrite reumatoide, bronquiectasias e outros. A incidência de comprometimento pulmonar com significado clínico ou radiológico na forma secundária é muito baixa. A maioria dos pacientes com comprometimento do trato respiratório tem a forma primária da doença. Amiloidose pulmonar primária é uma doença rara, que ocorre com características localizadas (formas traqueobrônquica e nodular pulmonar), ou com características sistêmicas (forma parenquimatosa difusa ou septal alveolar). A forma traqueo-brônquica é o tipo mais comum de amiloidose. Por outro lado, a amiloidose parenquimatosa difusa é a forma menos comum da doença e a mais grave, com sobrevida média, após o diagnóstico, de aproximadamente um ano e meio. A amiloidoise pode também acometer linfonodos hilares e mediastinais, artérias pulmonares, coração, diafragma e pleura.

Achados Clínicos e Laboratoriais

O diagnóstico de amiloidose é difícil devido às diversas formas clínicas de apresentação. A proteína amiloide pode infiltrar virtualmente qualquer órgão ou tecido. Clinicamente a amiloidose atinge ampla faixa etária e não tem preferência por sexo. O comprometimento pulmonar é mais comumente observado na forma primária (localizada). Nesta forma, homens são mais afetados que mulheres. A idade média de início da doença é entre 55 e 60 anos, e os sítios mais comuns são os rins, pulmões, aparelho gastrointestinal e pele. O aparelho respiratório é acometido em aproximadamente 50% dos pacientes com amiloidose, embora a demonstração radiológica seja muito menos comum.

A forma traqueobrônquica causa em geral sibilância crônica, dispneia e tosse (achados que podem levar à confusão com asma), hemoptise e infecções respiratórias de repetição. Apesar de sua natureza localizada e de poder ser assintomática, eventualmente a amiloidose traqueobrônquica resulta em morbidade significativa por causa dos fenômenos obstrutivos. A forma nodular se caracteriza por um curso benigno, sendo muitas vezes assintomática. O sintoma de apresentação mais comum da amiloidose pulmonar difusa é a dispneia progressiva. Um grande número de pacientes com amiloidose pulmonar tem amiloidose cardíaca associada, por vezes com quadro clínico mais grave que o pulmonar.

Achados Histológicos

O diagnóstico de amiloidose requer confirmação histopatológica, com identificação de amiloide, que é um material inerte, proteico, homogêneo, acelular e eosinofílico, que na histoquímica se cora pelo vermelho Congo, e mostra birrefringência verde à luz polarizada. Os métodos imuno-histoquímicos permanecem no padrão-ouro para o diagnóstico. Na forma traqueobrônquica, depósitos da substância amorfa na submucosa formam nódulos irregulares ou lâminas difusas. O epitélio brônquico que os recobre, em geral, se mantém intacto. Infiltrado linfoplasmocitário e células gigantes podem ser vistos na periferia dos depósitos. Dentro das coleções de amiloide, pequenos ninhos de cartilagem podem ser observados, além de focos de calcificação e metaplasia óssea. Na forma nodular, massas de amiloide envolvidas por células plasmáticas, linfócitos e células gigantes são os achados mais comuns. Estas massas podem sofrer calcificação, com ou sem ossificação. Na forma parenquimatosa difusa, o envolvimento é quase exclusivamente intersticial, com depósito de amiloide no interstício parenquimatoso e perivascular. Depósitos vasculares de amiloide, geralmente localizados na camada muscular ou na camada média de artérias e arteríolas pulmonares, podem acompanhar qualquer um dos padrões de doença parenquimatosa.

II. ACHADOS DE IMAGEM

Radiografia e Tomografia Computadorizada de Tórax

1. A distribuição das lesões no aparelho respiratório pode ser dividida didaticamente nas formas traqueobrônquica (tipo mais comum), nodular pulmonar e septal alveolar ou parenquimatosa difusa.
2. Forma traqueobrônquica
   - A radiografia de tórax apresenta baixa sensibilidade no diagnóstico desta forma de apresentação da doença, podendo ser normal ou demonstrar espessamento focal ou difuso da parede da via aérea e estenose associada.
   - A TC com cortes finos e reconstruções multiplanares é o método de imagem de escolha na avaliação destes pacientes. Pode mostrar nódulo isolado ou múltiplos, fazendo protrusão na parede da traqueia e/ou brônquios ou, mais comumente, espessamento difuso, circunferencial das paredes traqueais ou brônquicas, com placas submucosas multifocais, que em muitos casos causam estenose da via aérea. A parede espessada pode apresentar calcificações (Fig. 32-5, Fig. 32-6).
   - Alterações parenquimatosas secundárias à obstrução brônquica podem ser encontradas (atelectasia distal, lesões infecciosas recorrentes, bronquiectasias e hiperinflação obstrutiva) (Fig. 32-6).
3. Forma nodular
   - Nódulos solitários ou múltiplos no parênquima pulmonar. Não são uniformes no tamanho, número ou forma, e são frequentemente bem definidos. Os nódulos crescem lentamente, por anos, e não involuem. O tamanho varia de micronódulos até massas de cerca de 15 cm (Fig. 32-7).
   - Em cerca da metade dos casos, focos de calcificação ou ossificação podem ser encontrados na TC. De regra, escavação nos nódulos é muito rara, embora possa ocorrer.
4. Forma parenquimatosa difusa
   - Na radiografia identificam-se opacidades intersticiais ou alveolares, não específicas, que mudam muito pouco com o tempo.

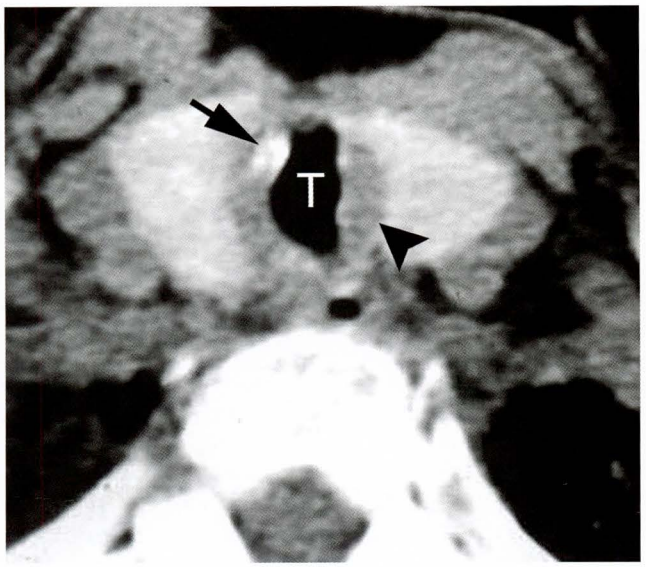

FIGURA 32-5. Amiloidose traqueal. Tomografia computadorizada demonstra traqueia (T) com luz irregular, determinada pela presença de múltiplas lesões nodulares (cabeça de seta), com formação de placas em suas paredes. Observam-se também discretas calcificações em algumas das nodulações (seta).

- Na TCAR observam-se opacidades reticulares, com espessamento de septos interlobulares, pequenos nódulos, bem definidos, de 2 a 4 mm de diâmetro, e opacidades confluentes, predominando nas regiões subpleurais (Fig. 32-8). Calcificações puntiformes nos nódulos ou nas consolidações podem ocorrer. O espessamento dos septos interlobulares pode ser nodular ou irregular. O mesmo aspecto é visto nas bainhas peribroncovasculares e nas cissuras. Raramente sinais de fibrose, como faveolamento e bronquiectasias de tração podem ser encontrados.
- Menos comumente, a amiloidose parenquimatosa difusa apresenta-se com padrão de pequenos nódulos, simulando sarcoidose ou tuberculose miliar.

5. Outros achados:
   - Linfonodomegalias mediastinais e/ou hilares podem estar presentes, por vezes com calcificações (Fig. 32-9). Podem ser achados isolados ou associados ao comprometimento parenquimatoso difuso.
6. Outros achados incluem cardiomegalia e comprometimento pleural (raro), expressando-se como derrame pleural (Fig. 32-8, Fig. 32-9) ou nódulos pleurais.

III. DIAGNÓSTICO DIFERENCIAL

O diagnóstico diferencial da forma traqueobrônquica deve ser feito com tuberculose traqueobrônquica, traqueobroncopatia osteocondroplástica e policondrite recidivante (Cap. 7). O diagnóstico diferencial da forma nodular é feito principalmente com neoplasias primárias ou metastáticas, e com doenças granulomatosas. A forma parenquimatosa difusa tem o diagnóstico diferencial feito com todas as causas de consolidação ou de espessamento de septos interlobulares. Contudo, quando apresenta consolidações com calcificações puntiformes de permeio, o diagnóstico diferencial deve ser feito com

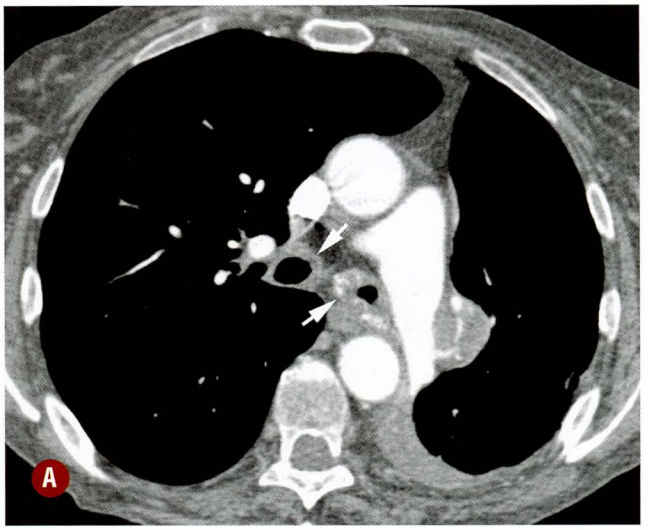

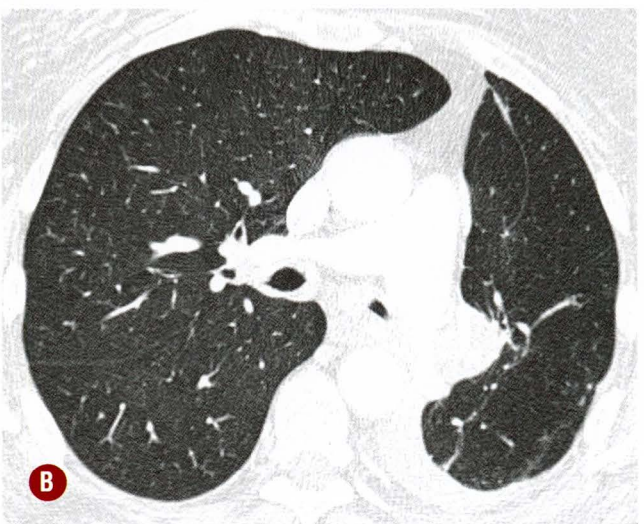

FIGURA 32-6. Amiloidose brônquica. (A, B) Tomografia computadorizada com contraste demonstra espessamento brônquico difuso (**A**, setas), com áreas de calcificação. Note perda volumétrica do hemitórax esquerdo e atelectasia do lobo superior **(A e B)**. Pequeno derrame pleural à esquerda. (Cortesia de Dr. Nestor Müller, Vancouver General Hospital, Canadá.)

silicoproteinose e tuberculose. Já o diagnóstico diferencial de espessamento septal e micronódulos com calcificações na TCAR deve incluir ossificação pulmonar idiopática e microlitíase alveolar.

■ Calcificação Pulmonar Metastática

I. INTRODUÇÃO

Generalidades

Calcificação metastática é a deposição de sais de cálcio em tecidos previamente normais, estando em geral associada a doenças que afetam o metabolismo do cálcio e do fosfato. A quase totalidade dos casos é observada em pacientes com hipercalcemia, resultante de diversas causas (insuficiência renal crônica, hiperparatireoidismo primário ou secundário, lesões



FIGURA 32-7. Amiloidose nodular. Tomografia computadorizada demonstra múltiplos nódulos e massas pulmonares de contornos irregulares, bilateralmente.

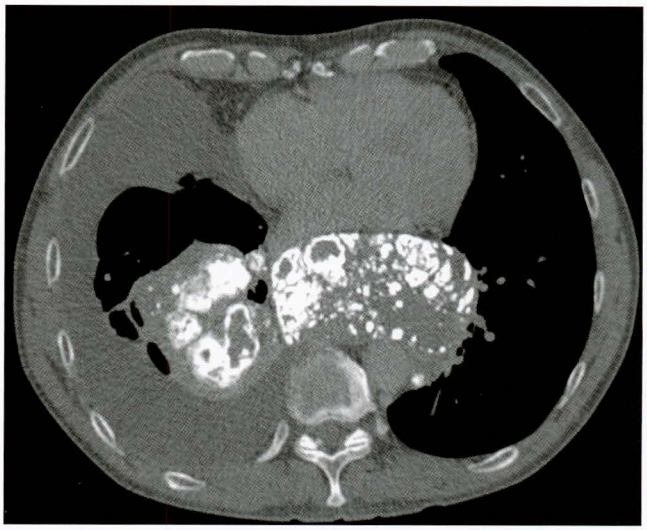

FIGURA 32-9. Amiloidose. TCAR revela volumosa linfonodomegalia subcarinal e hilar à direita, com áreas de calcificação. Derrame pleural à direita também está presente. (Cortesia de Dr. Nestor Müller, Vancouver General Hospital, Canadá.)

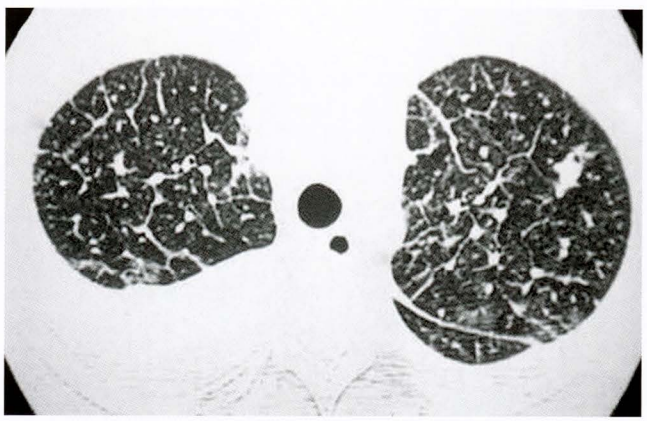

FIGURA 32-8. Amiloidose parenquimatosa difusa. TCAR demonstra espessamento difuso de septos interlobulares, com nodularidade. Derrame pleural bilateral, mais extenso à direita.

malignas ósseas extensas, hipervitaminose D, mielomatose difusa, síndrome do leite alcalino, excessiva ingestão ou administração intravenosa de sais de cálcio, entre outras).

Os tecidos com tendência para alcalinidade, devido à excreção ácida, como pulmões, estômago e rins, são os sítios mais frequentes de calcificação metastática. Os vasos sanguíneos e o coração também são comumente afetados. Os fatores metabólicos etiologicamente relacionados a esse tipo de calcificação são a elevação do cálcio e fosfato séricos, a alcalinidade relativa do local de deposição de cálcio e a deficiência da função renal.

Achados Clínicos e Laboratoriais

Embora a maioria dos pacientes seja assintomática, insuficiência respiratória eventualmente pode ocorrer. Os testes de função pulmonar são em geral normais nas fases iniciais, mas, com a evolução da doença, alterações restritivas se desenvolvem, com diminuição da capacidade vital, da capacidade de difusão e desenvolvimento de hipoxemia. A calcificação pulmonar pode evoluir de duas maneiras: de forma lenta ou inalterada por anos, causando poucos sintomas, ou então com progressão muito rápida, resultando em calcificação fulminante e evolução para óbito em pouco tempo. A resolução das calcificações pulmonares em casos de insuficiência renal crônica eventualmente ocorre após paratireoidectomia, transplante renal ou diálise.

Achados Histológicos

Na histologia, os depósitos de sais de cálcio nos pulmões são encontrados nos septos alveolares, dentro das paredes dos vasos sanguíneos e nos brônquios e bronquíolos. O cálcio aparece como depósitos basofílicos, que têm particular afinidade por tecido elástico. Eventualmente, reação de células gigantes ao cálcio é identificada. As veias são, em geral, mais acometidas que as artérias. A deposição de cálcio pode causar uma resposta desmoplásica, que leva ao desenvolvimento de fibrose intersticial e, em alguns momentos, à insuficiência respiratória.

II. ACHADOS DE IMAGEM

Radiografia e Tomografia Computadorizada de Tórax

1. Em necropsias, a calcificação pulmonar metastática é encontrada em 60% a 80% dos pacientes dialisados. Contudo, raramente identificam-se alterações nas radiografias de tórax. Quando presente, o aspecto mais comum da calcificação pulmonar metastática na radiografia é o de opacificação parenquimatosa ou opacidades mal definidas, que podem simular pneumonia ou edema pulmonar.
2. A TCAR é superior à radiografia no diagnóstico, muitas vezes mostrando aspectos típicos em pacientes com radiografia normal ou com achados inespecíficos. Embora o infiltrado seja do tipo intersticial na histologia, o aspecto na TCAR sugere nódulos do espaço aéreo (Fig. 32-10A,B). O achado mais comum na TCAR são nódulos centrolobulares mal definidos, medindo de 3 a 10 mm de diâmetro, que

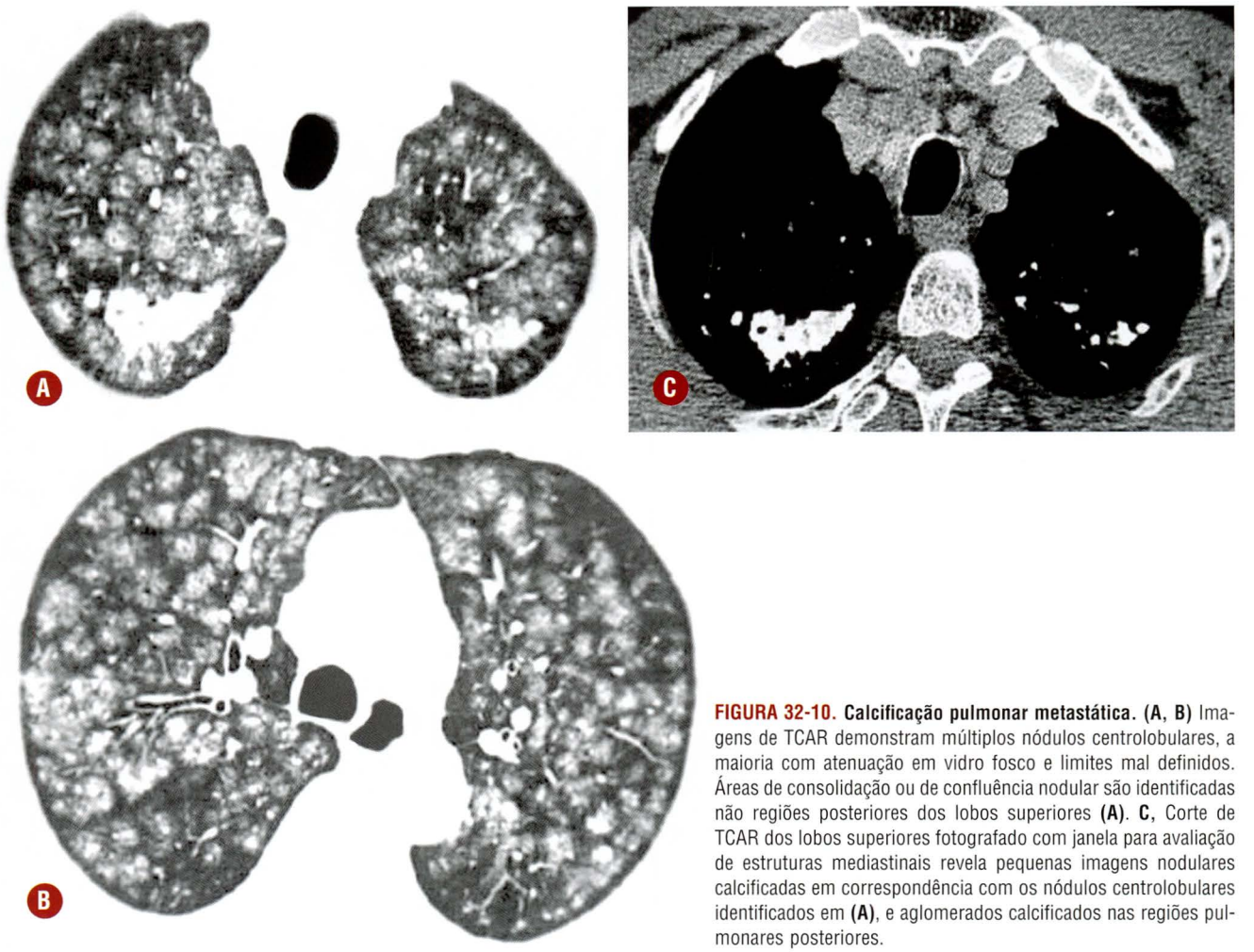

FIGURA 32-10. Calcificação pulmonar metastática. (A, B) Imagens de TCAR demonstram múltiplos nódulos centrolobulares, a maioria com atenuação em vidro fosco e limites mal definidos. Áreas de consolidação ou de confluência nodular são identificadas não regiões posteriores dos lobos superiores **(A)**. **C**, Corte de TCAR dos lobos superiores fotografado com janela para avaliação de estruturas mediastinais revela pequenas imagens nodulares calcificadas em correspondência com os nódulos centrolobulares identificados em **(A)**, e aglomerados calcificados nas regiões pulmonares posteriores.

podem confluir. Calcificação, quando evidente na TC, pode ser puntiforme, envolver todo o nódulo ou, ocasionalmente, aparecer em forma de anel (Fig. 32-10C) No início da doença, os nódulos centrolobulares podem ter atenuação em vidro fosco.

3. A calcificação pulmonar metastática acomete principalmente as regiões pulmonares superiores. Esta distribuição parece estar relacionada com os percentuais mais altos de oxigênio e baixos de dióxido de carbono nestas regiões. O aumento resultante de alcalinidade favorece a precipitação de cálcio.
4. O desenvolvimento de consolidações, caracterizando doença do espaço aéreo, pode ocorrer, porém é um achado raro.
5. Calcificações vasculares na parede torácica e no miocárdio podem estar associadas às lesões parenquimatosas.

Cintilografia

1. A cintilografia óssea com agentes tais como 99m-Tecnécio-metilenodifosfonato mostra captação nos pulmões. Embora pouco utilizada, é provavelmente superior à TCAR no diagnóstico de calcificação pulmonar metastática.

III. DIAGNÓSTICO DIFERENCIAL

- O diagnóstico diferencial é feito com doenças que cursam apresentando consolidações de atenuação elevada, ou com nódulos centrolobulares em vidro fosco.
- Dentre as causas de consolidações com atenuação elevada estão a silicose e a talcose, em que há história de exposição ocupacional ou uso de droga ilícita. Os nódulos tendem a ser menores que os da calcificação pulmonar metastática e tendem a se agrupar em massas justa-hilares (massas conglomeradas). Na silicose há também, com frequência, calcificações linfonodais. Na talcose pode estar presente o enfisema panlobular. Na microlitíase alveolar os nódulos calcificados tendem a ser menores que na calcificação pulmonar metastática e, em geral, há associação a calcificações ao longo de septos interlobulares e da superfície pleural.
- As principais doenças que cursam com nódulos centrolobulares em vidro fosco são a pneumonite por hipersensibilidade, a bronquiolite respiratória/doença intersticial pulmonar, a pneumonia intersticial descamativa, o carcinoma bronquíolo-alveolar e algumas infecções, particularmente por micobactéria e micoplasma. Nestas condições, não é comum a presença de nódulos calcificados. Outra condição a ser considerada é a silicoproteinose, que pode apresentar opacidades centrolobulares; entretanto, existe história de exposição maciça à poeira.
- A presença de nódulos centrolobulares com atenuação em vidro fosco, com distribuição predominando nas regiões pulmonares superiores, associados a calcificações puntiformes ou anelares, sugere a possibilidade de calcificação pul-

monar metastática, especialmente se houver calcificação nas paredes dos vasos da parede torácica.

■ Microlitíase Alveolar Pulmonar

I. INTRODUÇÃO

Generalidades

Microlitíase alveolar pulmonar é uma doença rara, de evolução crônica, com caráter familiar. Caracteriza-se basicamente pela presença de inúmeros pequenos "cálculos" (denominados calciferitos, calcosferitos ou microlitos) dentro dos espaços alveolares. Embora a etiologia e a patogênese sejam ainda desconhecidas, parece se dever a um erro inato do metabolismo, já que em cerca da metade dos casos relatados existe um componente familiar.

Achados Clínicos e Laboratoriais

A doença ocorre em uma faixa etária bastante ampla, com casos descritos em recém-natos e em pacientes da nona década de vida, sem preferência por sexo. Todavia, a microlitíase alveolar é mais comum em adultos jovens e de meia-idade. Mais da metade dos pacientes são assintomáticos na época do diagnóstico. A doença permanece silenciosa por longo período, com aparecimento posterior de dispneia, dor torácica e tosse seca, podendo evoluir para cianose, insuficiência respiratória e *cor pulmonale*.

O diagnóstico usualmente é feito pelo aspecto radiológico, quer seja em exames de rotina, quer seja no estudo de parentes de portadores da doença. A escassez de sintomas clínicos em geral contrasta com as extensas alterações na radiografia de tórax. Esta dissociação clínico-radiológica se deve ao fato de que, nas fases em que ainda não existe fibrose intersticial considerável, os "cálculos" ficam soltos dentro dos espaços alveolares, não havendo interferência com as trocas gasosas. Em estágios mais avançados de fibrose intersticial pode ocorrer tosse seca, dispneia crônica, cianose, policitemia e insuficiência respiratória, com *cor pulmonale*.

A evolução da doença é variável. Pouca ou nenhuma progressão ocorre em alguns pacientes, enquanto em outros é lenta, mas progressiva, não havendo tratamento eficaz. A lavagem broncoalveolar pode ser tentada, mas apenas como tratamento paliativo. Transplante pulmonar tem sido feito ocasionalmente. O quadro eventualmente é fatal, por insuficiência respiratória ou cardíaca. Embora, pelo comprometimento familiar, toda a família deva ser examinada e acompanhada, atualmente nenhum tratamento pode ser oferecido.

Achados Histológicos

O padrão de apresentação por imagem é considerado patognomônico e dispensa, na maior parte dos casos, a biópsia pulmonar. Ao exame anatomopatológico, os pulmões em geral são rígidos, com consistência endurecida. As superfícies pleurais se apresentam livres, porém as calcificações, que lembram grãos de areia, são vistas e palpadas logo abaixo da pleura. Ao corte histológico, as calcificações intra-alveolares se destacam facilmente. A superfície de corte costuma ter textura comparável a uma lixa fina. Na coloração pela hematoxilina-eosina, os calciferitos se coram de azul ou rosa, dependendo do quanto de descalcificação foi necessária para a feitura dos cortes histológicos. As paredes alveolares podem ser normais, mas com frequência o interstício mostra graus variados de fibrose, em geral mais extensa na periferia. Frequentemente observa-se também espessamento fibroso da superfície pleural.

II. ACHADOS DE IMAGEM

Radiografia de Tórax

1. Micronodulações finas consistindo de finas calcificações semelhantes à areia, que por vezes tornam os pulmões homogeneamente hipotransparentes, gerando um padrão descrito por alguns autores como aspecto de "tempestade de areia". As lesões podem comprometer o pulmão difusamente, mas em geral predominam nas regiões médias e inferiores, mais evidentes em localização posterior (Fig. 32-11). É frequente que as opacidades obscureçam os contornos cardíacos e diafragmáticos. Este aspecto é considerado patognomônico da doença, sendo a biópsia a céu aberto excepcionalmente requerida.
2. Outro achado importante na radiologia convencional é o de uma faixa hipertransparente periférica, descrita como o "sinal da pleura negra", que corresponde à formação de uma zona transparente adjacente à superfície pleural.

Tomografia Computadorizada

1. Os achados na TCAR de pacientes com microlitíase alveolar são variados. Pequenos nódulos na TCAR correspondem, nas radiografias do tórax, aos micronódulos densos (<1 mm) muito finos, bem definidos e difusamente distri-

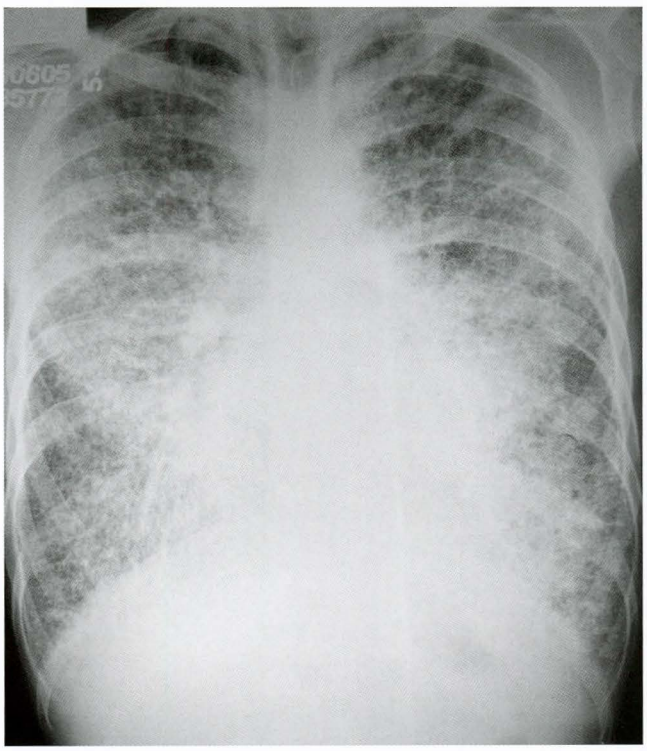

FIGURA 32-11. Microlitíase alveolar pulmonar. Radiografia do tórax em PA demonstra padrão micronodular difuso e bilateral, com áreas de confluência que predominam nas metades inferiores dos pulmões, e determinam imprecisão dos contornos cardíaco e diafragmático.

buídos pelo parênquima (Fig. 32-12). Na TCAR, muitas vezes não é possível definir a densidade cálcica dos nódulos. Isto provavelmente acontece pelas suas pequenas dimensões. Quando confluem, a presença do cálcio fica mais bem caracterizada.

2. A confluência dos pequenos nódulos pode formar áreas de consolidação parenquimatosa. Pela presença do cálcio, as consolidações podem ter densidade maior que a das partes moles (Fig. 32-13). Estas consolidações ocorrem predominantemente ao longo da borda cardíaca e nas regiões posteroinferiores dos pulmões e tendem a ser simétricas. As opacidades em vidro fosco são achados frequentes, provavelmente por causa da presença dos pequenos "cálculos" ocupando o espaço aéreo (Fig. 32-12).
3. Na TCAR, observa-se uma distribuição dos calciferitos predominantemente peribroncovascular e perilobular, ao longo de septos interlobulares e do parênquima subpleural (Fig. 32-14). Os septos interlobulares podem parecer calcificados, por um efeito visual, devido ao acúmulo das calcificações na periferia do lóbulo secundário. Calcificações lineares subpleurais também são achados comuns. Embora alguns autores as descrevam como calcificações pleurais, histopatologicamente não há evidências da presença de calcificações pleurais. Parece que a imagem é formada pelo acúmulo de "cálculos" intra-alveolares na periferia dos lóbulos pulmonares secundários, demarcando a superfície pleural e produzindo o aspecto de pseudocalcificações pleurais.
4. A presença de cistos subpleurais de paredes finas é descrita em alguns pacientes. Por se localizarem nos espaços subpleurais, podem determinar a formação de uma faixa hipodensa periférica entre o parênquima com calcificação e as costelas, que é descrita nas radiografias do tórax como o sinal da "pleura negra". Outros autores acreditam que este aspecto se deve à presença de espessamento fibroso da pleura visceral e do parênquima pulmonar subpleural. Eventualmente pequenas bolhas nos ápices são vistas. Os cistos e as bolhas apicais são provavelmente a causa de pneumotórax, por vezes recorrente, que ocorre em alguns pacientes.
5. Diferente do adulto, o achado mais comum em crianças é o padrão em vidro fosco, tanto nas radiografias convencionais como na TCAR. Opacidades nodulares, calcificadas, são menos evidentes. Por vezes, radiografias com maior tempo de exposição aos feixes de RX são necessárias, e o diagnóstico, na maior parte dos casos, só é feito com biópsia a céu aberto.



FIGURA 32-12. Microlitíase alveolar pulmonar. TCAR revela pequenos nódulos distribuídos difusamente pelo parênquima, com áreas de confluência nas regiões anteriores e paramediastinais, além de áreas de opacidades em vidro fosco.

III. DIAGNÓSTICO DIFERENCIAL

O diagnóstico diferencial deve ser feito com outras causas de consolidações com atenuação elevada na TC, tais como a toxicidade pulmonar por amiodarona, a calcificação pulmonar metastática, a talcose e a amiloidose. Por vezes, o diagnóstico diferencial pode ser difícil com tuberculose miliar ou com sarcoidose.

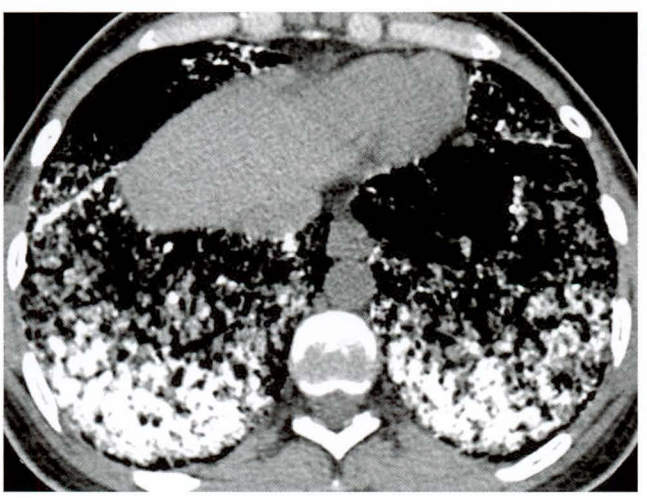

FIGURA 32-13. Microlitíase alveolar pulmonar. Tomografia computadorizada com corte fotografado para avaliação de estruturas mediastinais demonstra confluência de nódulos formando consolidações com densidade cálcica, predominando nas regiões pulmonares posteriores.



FIGURA 32-14. Microlitíase alveolar pulmonar. Tomografia computadorizada das bases pulmonares e fotografada para avaliação de estruturas mediastinais mostra acúmulo de calcificações na periferia dos pulmões, simulando calcificações pleurais. Observa-se também aspecto de calcificações acompanhando o desenho dos septos interlobulares.

■ Ossificação Pulmonar

I. INTRODUÇÃO

Generalidades

A ossificação pulmonar é uma doença rara, sendo conhecidas duas formas de apresentação: *nodular difusa* e *ramificada* ou *dendriforme*. Ambas são compostas por osso maduro lamelar, com pouca atividade osteoblástica ou osteoclástica. No tipo nodular (ossificação pulmonar nodular difusa) os focos de ossificação têm forma arredondada. No tipo ramificado, também chamado de ossificação pulmonar dendriforme, as formações ósseas têm aspecto espiculado, ramificado.

A fisiopatologia da ossificação pulmonar não é clara, mas relatos da literatura sugerem que fibrose de qualquer causa seja o fator precursor para seu desenvolvimento. O tipo dendriforme pode ser idiopático, mas já foi descrito em associação à fibrose pulmonar idiopática, asbestose, terapia com bussulfan, fibrose cística, leucemia mieloide crônica etc. No tipo nodular, a associação mais comum é com doenças que causam congestão venosa pulmonar, principalmente a estenose mitral. A ossificação de natureza idiopática é quase sempre do tipo dendriforme, mas eventualmente pode ocorrer também na forma nodular. As duas formas de ossificação pulmonar (nodular ou dendriforme) podem estar relacionadas com a fibrose pulmonar, particularmente a fibrose pulmonar idiopática. Contudo, frequentemente não há evidências de fibrose pulmonar nas zonas de ossificação, tampouco no parênquima adjacente a ossificação pulmonar dendriforme, sendo muitas vezes, neste caso, utilizado o termo ossificação pulmonar idiopática. Desta forma, não há uma teoria definitiva. O desenvolvimento de ossificação pulmonar dendriforme permanece como um mistério da patologia pulmonar.

Achados Clínicos e Laboratoriais

A ossificação pulmonar associada à estenose mitral é mais comum em paciente adulto jovem e do sexo masculino. Os sintomas geralmente estão relacionados com o comprometimento cardíaco.

A maior parte dos casos de ossificação pulmonar dendriforme é identificada entre a sétima e oitava décadas de vida, com preferência pelo sexo masculino. É, em geral, encontrada como um achado incidental em necropsias ou, excepcionalmente, através de uma radiografia de rotina. Além disso, a doença frequentemente é mascarada por doenças crônicas associadas. Em muitos casos, a radiografia é interpretada como cicatrizes, fibrose e/ou bronquiectasias. A doença é lentamente progressiva, mas raramente causa sintomas. A ossificação pulmonar dendriforme pode ser assintomática ou, quando sintomática, pode ser difícil distinguir os sintomas dependentes de outros quadros patológicos associados. Nos exames laboratoriais, os níveis de cálcio e fósforo são normais. A ossificação pulmonar dendriforme, em casos individuais, se apresenta associada a uma grande variedade de doenças, como inflamações crônicas, hemodiálise, *diabetes mellitus* e neoplasias. Desta forma, a afecção pode tratar-se de uma forma peculiar de reparação ou de cicatrização do parênquima em determinados pacientes, que ocorre em condições ambientais especiais.

O prognóstico da ossificação pulmonar dendriforme é de difícil estabelecimento, já que poucos foram os casos diagnosticados e acompanhados em vida. Em alguns relatos não houve modificações consideráveis com o passar do tempo, e em outros a doença progrediu lentamente. Não se encontraram relatos na literatura de regressão espontânea.

Achados Histológicos

O aspecto macroscópico é de incontáveis nódulos brancos, pequenos, por toda a superfície pulmonar. Quando o pulmão é desinflado, assume um aspecto macroscópico semelhante a "recifes de coral". Na forma nodular, as estruturas ósseas são vistas soltas dentro dos espaços alveolares, e em geral não contém elementos medulares. Na forma dendriforme os achados microscópicos revelam finas espículas tipo espinha de peixe, localizadas no espaço intersticial, envoltas por uma malha de tecido fibroso intersticial. Ocorrem múltiplos focos irregulares de osso, sendo que os fragmentos maiores eventualmente contêm gordura ou elementos medulares. Em alguns pontos, o osso perfura o interstício e se projeta para os espaços alveolares. A distribuição das ossificações não se correlaciona com a anatomia das estruturas brônquicas, vasculares ou linfáticas.

II. ACHADOS DE IMAGEM

Radiografia de Tórax

1. A radiografia de tórax é muitas vezes normal ou não específica.
2. Na ossificação pulmonar dendriforme pode ser encontrado um padrão reticular ou reticulonodular, em geral localizado nos lobos inferiores, muitas vezes com distribuição bilateral e predominantemente periférica (Fig. 32-15A). Quando a ossificação pulmonar está associada à fibrose pulmonar, é difícil, na maior parte dos casos, determinar se as imagens lineares correspondem a áreas de ossificação ou aos achados da fibrose pulmonar associada, uma vez que as linhas são muito finas. Desta forma, a doença é, em geral, descoberta acidentalmente em necropsias (Fig. 32-16).
3. Nos pacientes com ossificação pulmonar nodular associada à estenose mitral podem ser observados, além dos achados radiográficos de estenose mitral, pequenos nódulos, muitas vezes calcificados, e com tendência à confluência, que geralmente predominam nas regiões pulmonares médias e inferiores.

Tomografia Computadorizada

1. Em pacientes com ossificação pulmonar dendriforme observam-se múltiplos pequenos nódulos pulmonares, alguns distribuídos ao longo dos septos interlobulares, predominando nas regiões pulmonares periféricas e inferiores. Quando de natureza idiopática, geralmente não se identificam sinais de distorção da arquitetura pulmonar (Fig. 32-15B). Nos pacientes com fibrose pulmonar associada, as alterações costumam ser mais proeminentes nas áreas de fibrose (Fig. 32-17).
2. Na ossificação pulmonar nodular, a TCAR pode revelar múltiplos nódulos pulmonares pequenos que podem exibir calcificação e, geralmente, predominam nos lobos inferiores. Os nódulos podem confluir formando massas calcificadas. A doença é geralmente bilateral, mas pode ter distribuição assimétrica, com predomínio no pulmão direito.

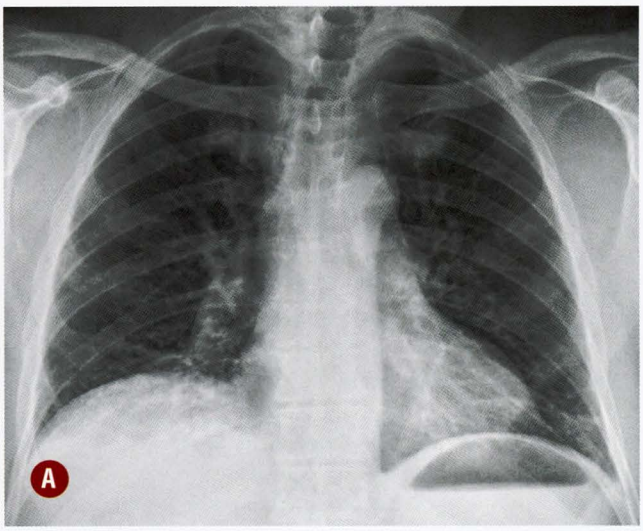



FIGURA 32-15. Ossificação pulmonar dendriforme idiopática. A, Radiografia de tórax em PA demonstra padrão reticulonodular nas regiões pulmonares inferiores. **B,** TCAR dos lobos inferiores revela múltiplos pequenos nódulos pulmonares (setas), alguns distribuídos ao longo dos septos interlobulares. Não há sinais de distorção da arquitetura pulmonar. (Cortesia de Dr. Nestor Müller, Departamento de Radiologia, Vancouver General Hospital, Canadá.)

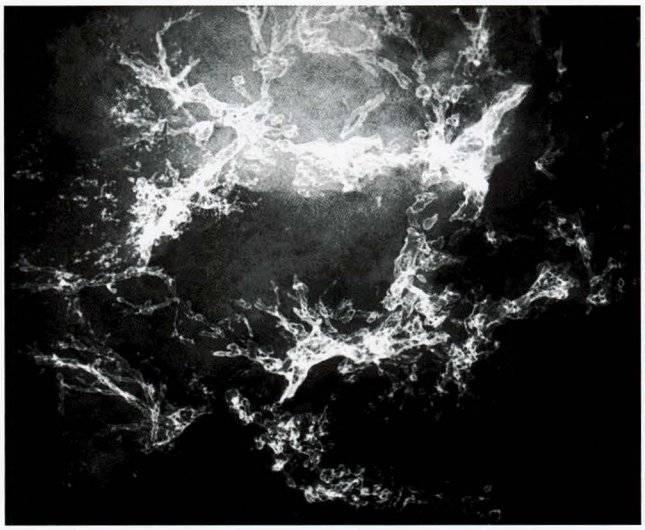

FIGURA 32-16. Ossificação pulmonar dendriforme. Estudo radiográfico *postmortem* do pulmão mostra o aspecto ramificado das ossificações pulmonares.

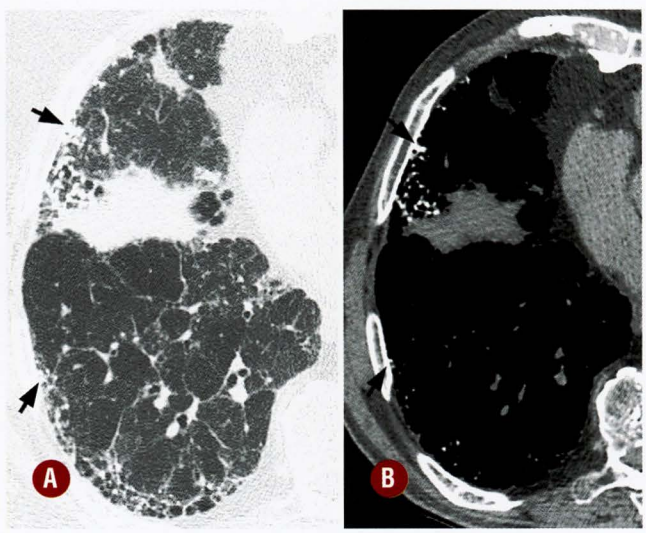

FIGURA 32-17. Ossificação pulmonar dendriforme em paciente com fibrose pulmonar idiopática. A, Corte de TCAR da região pulmonar inferior direita demonstra sinais de fibrose caracterizados por faveolamento subpleural, distorção da arquitetura pulmonar e bronquiolectasias de tração, associados a pequenos nódulos distribuídos preferencialmente nas regiões de fibrose (setas). **B,** Na imagem de TCAR fotografada para avaliação de estruturas mediastinais observa-se que os pequenos nódulos (setas) encontram-se calcificados e correspondem a áreas de ossificação pulmonar dendriforme. (Cortesia de Dr. Nestor Müller, Departamento de Radiologia, Vancouver General Hospital, Canadá.)

Recomendações

Pelas pequenas dimensões das calcificações, a ossificação pulmonar raramente é identificada nas radiografias de tórax, e nos cortes de TCAR fotografados apenas com janelas para avaliação do parênquima pulmonar, sendo fundamental, portanto, a documentação sistemática das TCAR com janelas adequadas para avaliação do mediastino (Fig. 32-17).

III. DIAGNÓSTICO DIFERENCIAL PRINCIPAL

Na ossificação pulmonar do tipo ramificado ou dendriforme, o diagnóstico diferencial principal é feito com opacidades cicatriciais e amiloidose parenquimatosa difusa, enquanto na forma nodular difusa é feito com pequenos nódulos parenquimatosos pós-infecciosos (sequela de varicela, histoplasmose etc), calcificação pulmonar metastática, hemossiderose pulmonar idiopática, e doenças ocupacionais, principalmente a silicose. A forma nodular difusa é frequentemente associada a sinais de edema pulmonar crônico, particularmente secundária à estenose mitral, enquanto no tipo dendriforme o diagnóstico é poucas vezes realizado em vida, sendo em geral achado de necropsia.

LITERATURA RECOMENDADA

Artigos de Revisão

1. Chung MJ, Lee KS, Franquet T, Müller NL, Han J, Kwon OJ. Metabolic lung disease: imaging and histopathologic findings. Eur J Radiol 2005;54(2):233-45.
2. Chan ED, Morales DV, Welsh CH, McDermott MT, Schwarz MI. Calcium deposition with or without bone formation in the lung. Am J Respir Crit Care Med 2002;165(12):1654-69.
3. Bendayan D, Barziv Y, Kramer MR. Pulmonary calcifications: a review. Respir Med 2000;94(3):190-3.
4. Marchiori E, Souza ASJr, Franquet T, Müller NL. Diffuse high-attenuation pulmonary abnormalities: a pattern-oriented diagnostic approach on high resolution CT. AJR Am J Roentgenol 2005;184(1):273-82.
5. Marchiori E, Alves SDD, Souza Jr AS, et al. Calcificações pulmonares em doenças metabólicas: aspectos na tomografia computadorizada. Rev Imagem 2004;26(3):191-199.
6. Marchiori E, Franquet T, Gasparetto TD, Gonçalves LP, Escuissato DL. Consolidation with diffuse or focal high attenuation: computed tomography findings. J Thorac Imaging 2008;23(4):298-04.

Doença de Niemann-Pick

1. Mendelson DS, Wasserstein MP, Desnick RJ, Glass R, Simpson W, Skloot G et al. Type B Niemann-Pick disease: findings at chest radiography, thin-section CT, and pulmonary function testing. Radiology 2006;238(1):339-45.
2. Nicholson AG, Florio R, Hansell DM, Bois RM, Wells AU, Hughes P et al. Pulmonary involvement by Niemann-Pick disease. A report of six cases. Histopathology 2006;48(5):596-03.
3. Rodrigues R, Marchiori E, Müller NL. Niemann-Pick disease: high-resolution CT findings in two siblings. J Comput Assist Tomogr 2004; 28(1):52-4.
4. Guillemot N, Troadec C, de Villemeur TB, Clément A, Fauroux B. Lung disease in Niemann-Pick disease. Pediatr Pulmonol 2007; 42(12):1207-14.

Proteinose Alveolar Pulmonar

1. Frazier AA, Franks TJ, Cooke EO, Mohammed TL, Pugatch RD, Galvin JR. From the archives of the AFIP: pulmonary alveolar proteinosis. Radiographics 2008;28(3):883-99.
2. Martins EML, Marchiori E, Souza Jr. AS, Irion KL, Cerqueira EMFP, Nobre LF. Proteinose alveolar pulmonar: aspectos na tomografia computadorizada de alta resolução. Rev Port Pneumol 2002;VIII(4):303-14.
3. Marchiori E, Müller NL, Martins EML, Souza Jr AS, Escuissato DL, Gasparetto EL. Silicoproteinose e proteinose alveolar pulmonar: critérios para o diagnóstico diferencial pela tomografia computadorizada de alta resolução. Rev Imagem 2003;25(4):225-29.
4. Marchiori E, Souza CA, Barbassa TG, Escuissato DL, Gasparetto EL, Souza AS Jr. Silicoproteinosis: high-resolution CT findings in 13 patients. AJR Am J Roentgenol 2007;189(6):1402-6.
5. Huizar I, Kavuru MS. Alveolar proteinosis syndrome: pathogenesis, diagnosis, and management. Curr Opin Pulm Med 2009; 15(5):491-8

Amiloidose Pulmonar

1. Aylwin AC, Gishen P, Copley SJ. Imaging appearance of thoracic amyloidosis. J Thorac Imaging 2005;20(1):41-6.
2. Marchiori E, Souza Jr AS, Ferreira A, Azevedo KC, Fialho SM, Crespo SJ. Amiloidose pulmonar: aspectos na tomografia computadorizada. Radiol Bras 2003;36(2):89-94.
3. Urban BA, Fishman EK, Goldman SM, Scott WW Jr, Jones B, Humphrey RL et al. CT evaluation of amyloidosis: spectrum of disease. Radiographics 1993;13(6):1295-308.

Calcificação Pulmonar Metastática

1. Kang EH, Kim ES, Kim CH, Ham SY, Oh YW. Atypical radiological manifestation of pulmonary metastatic calcification. Korean J Radiol 2008;9(2):186-9.
2. Marchiori E, Müller NL, Souza AS Jr, Escuissato DL, Gasparetto EL, de Cerqueira EM. Unusual manifestations of metastatic pulmonary calcification: high resolution CT and pathologic findings. J Thorac Imaging 2005;20(2):66-70.

Microlitíase Alveolar Pulmonar

1. Castellana G, Lamorgese V. Pulmonary alveolar microlithiasis. World cases and review of the literature. Respiration 2003;70(5): 549-55.
2. Deniz O, Ors F, Tozkoparan E, Ozcan A, Gumus S, Bozlar U, et al. High resolution computed tomographic features of pulmonary alveolar microlithiasis. Eur J Radiol 2005;55(3):452-60.
3. Marchiori E, Cerqueira EM, Altemani AM, Balthazar AB, Souza-Junior AS. Microlitíase alveolar pulmonar: aspectos na radiologia convencional e na tomografia computadorizada de alta resolução. Rev Imagem 2002;24(4):251-6.
4. Marchiori E, Gonçalves CM, Escuissato DL, Teixeira KIS, Rodrigues R, Barreto MM et al. Microlitíase alveolar pulmonar: achados na tomografia computadorizada de alta resolução em 10 pacientes. J Bras Pneumol 2007;33(5):552-7.

Ossificação Pulmonar

1. Ryan CF, Flint JD, Müller NL. Idiopathic diffuse pulmonary ossification. Thorax 2004;59(11):1004.
2. Wilson WR, Sasaki R, Johnson CA. Disseminated nodular pulmonary ossification in patients with mitral stenosis. Circulation 1959;19(3):323-31.
3. Cury PM, Souza Jr AS, Marchiori E. Ossificação pulmonar dendriforme: relato de caso. Radiol Bras 2003;36(2):123-125.

33 CAPÍTULO

Doenças do Colágeno e Espondilite Anquilosante

C. Isabela S. Silva
Nestor L. Müller

As doenças do colágeno (colagenoses) são um grupo de doenças autoimunes cujo denominador comum é a lesão de componentes do tecido conjuntivo em vários órgãos, incluindo o pulmão. As doenças do colágeno que mais comumente cursam com comprometimento intratorárico e que serão discutidas com mais detalhe neste capítulo são: artrite reumatoide, esclerose sistêmica progressiva, lúpus eritematoso sistêmico, dermatopolimiosite, doença mista do tecido conjuntivo e síndrome de Sjögren. Embora a espondilite anquilosante não seja mais considerada parte das doenças do colágeno, suas manifestações clínicas e radiológicas do comprometimento pulmonar também serão discutidas neste capítulo. Um resumo das complicações pulmonares de doenças hereditárias do tecido conjuntivo tais como cutis laxa, síndrome de Ehlers-Danlos e síndrome de Marfan está demonstrado na Tabela 33-1.

As manifestações intratorácicas das colagenoses são bastante comuns. O padrão e a frequência de comprometimento intratorácico dependem do tipo específico de doença do colágeno, que pode envolver um ou vários compartimentos simultaneamente, ou seja, o comprometimento pode ocorrer no alvéolo, interstício, vasos, tecido linfático, vias aéreas, pericárdio e pleura (Tabela 33-2). Os pacientes podem ser assintomáticos ou apresentar sintomas com graus variados de gravidade.

Dentre as manifestações pulmonares mais comuns destacam-se as pneumonias intersticiais difusas e a hipertensão pulmonar, que, em conjunto, representam as principais causas de mortalidade e morbidade dos pacientes com doença do colágeno. Pneumonia intersticial usual (PIU), pneumonia intersticial não específica (PINE), pneumonia em organização (PO) e pneumonia intersticial linfoide ou linfocítica (PIL) representam os padrões histológicos de pneumonias intersticiais crônicas que podem ser encontrados em pacientes com doenças do colágeno. O padrão de dano alveolar difuso e a hemorragia pulmonar difusa também podem ocorrer, porém têm apresentação aguda. A prevalência de cada tipo de pneumonia intersticial depende da doença do colágeno em questão (Tabela 33-3). De uma forma geral, acredita-se que a prevalência do padrão de PINE seja maior em pacientes com doença do colágeno do que a encontrada em pacientes com PINE de natureza idiopática. Os achados histológicos e tomográficos das pneumonias intersticiais no contexto das colagenoses são bastante semelhantes aos das pneumonias intersticiais idiopáticas (Cap. 22). O padrão de PIU, entretanto, que entre as doenças do colágeno é mais comum na artrite reumatoide, apresenta alguns achados histológicos e tomográficos que diferem da PIU idiopática (encontrada em pacientes com fibrose pulmonar idiopática). Na TC de pacientes com PIU e colagenose, geralmente as áreas de faveolamento são menos extensas, assim como a presença de focos fibroblásticos na histologia. Estes achados provavelmente explicam o melhor prognóstico do padrão PIU em pacientes com colagenose. De uma forma geral, o prognóstico das pneumonias intersticiais em pacientes com doenças do colágeno é melhor do que a fibrose pulmonar idiopática.

O comprometimento vascular na colagenose geralmente é decorrente de hipertensão pulmonar, capilarite ou vasculite de

TABELA 33-1. Manifestações Intratorácicas de Doenças Hereditárias do Tecido Conjuntivo

Cutis laxa
- Aneurisma e dissecção de aorta
- Estenose de artéria pulmonar periférica
- Enfisema panacinar
- Traqueobroncomegalia

Síndrome de Marfan
- Incompetência anuloaórtica (75%)
- Dilatação e dissecção da aorta
- Dilatação da artéria pulmonar
- Prolapso de válvula mitral
- Enfisema parasseptal, bolhas
- Fibrose apical (raro)
- Pneumotórax de repetição
- *Pectus excavatum, carinatum*
- Escoliose

Síndrome de Ehlers-Danlos
- Aneurisma de aorta
- Dissecção de aorta ascendente
- Estenose de artéria pulmonar periférica
- Prolapso de válvula mitral
- Hemorragia pulmonar
- Lesões císticas
- Enfisema parasseptal
- Enfisema panacinar
- Enfisema bolhoso
- Pneumotórax de repetição
- Pseudotumor fibroso
- Traqueobroncomegalia

pequenos e médios vasos. A hipertensão pulmonar pode ocorrer isoladamente ou na presença de pneumonia intersticial fibrosante. Vários mecanismos fisiopatológicos foram implicados na patogenia da hipertensão pulmonar em pacientes com colagenose, incluindo: perda da rede capilar pulmonar (como consequência da doença intersticial fibrosante), arteriopatia pulmonar intrínseca com remodelação vascular e hipertensão arterial pulmonar, disfunção diastólica ventricular esquerda com hipertensão venosa pulmonar e doença tromboembólica crônica associada com hipercoagulabilidade e anticorpos antifosfolípides (principalmente em pacientes com lúpus eritematoso sistêmico). Assim como as pneumonias intersticiais, a prevalência da hipertensão pulmonar em pacientes com colagenose é variável e dependente, além do tipo de doença do colágeno, da presença concomitante de doença intersticial.

As complicações intratorácicas em pacientes com colagenose são sempre um desafio diagnóstico para o clínico, já que estes tipos de complicações podem não apenas ser decorrentes da própria doença de base, mas também estarem relacionadas com a imunossupressão secundária à terapêutica medicamentosa que favorece, por exemplo, o surgimento de infecções bacterianas ou por patógenos oportunistas, como *Pneumocystis jiroveci*, ou representam danos pulmonares relacionados com a própria medicação (Tabela 33-2).

■ Artrite Reumatoide

I. INTRODUÇÃO

Generalidades

- A artrite reumatoide (AR) caracteriza-se por uma poliartrite periférica e simétrica. A AR tem uma predominância no sexo feminino (3:1), mas as manifestações pleuropulmonares são mais comuns em homens.
- As alterações intratorácicas são numerosas e variáveis; as mais frequentes são a fibrose pulmonar intersticial, bronquiectasias, bronquiolite obliterante e espessamento pleural. A hipertensão pulmonar também pode ser encontrada.
- As alterações parenquimatosas e de vias aéreas são encontradas em até 60% dos pacientes. Em aproximadamente 10% dos pacientes as alterações pulmonares são a forma de apresentação inicial da doença.

Achados Clínicos e Laboratoriais

- A fibrose pulmonar em pacientes com AR é mais comum em homens que mulheres. A idade média de apresentação é de aproximadamente 50 anos. Na maioria dos casos, a fibrose ocorre depois do início da artrite, mas em 15% a 30% manifesta-se antes ou juntamente com as manifestações articulares. O sintoma mais comum é a dispneia aos esforços, algumas vezes associada à tosse seca e dor pleurítica.
- Os testes de função pulmonar mostram um padrão restritivo com redução dos volumes pulmonares (capacidade pulmonar total e capacidade vital) em pacientes com pneumonias intersticiais e padrão obstrutivo em pacientes com bronquiolite obliterante.
- Pacientes com nódulos reumatoides podem ser assintomáticos ou apresentar hemoptise ou dor torácica (se houver envolvimento pleural).

Achados Histológicos

- A manifestação parenquimatosa mais frequente em pacientes com AR e doença pulmonar intersticial é o padrão histológico de pneumonia intersticial usual. A pneumonia intersticial não específica representa o segundo padrão mais frequente.
- Outras manifestações pulmonares menos comuns incluem: pneumonia em organização (BOOP), dano alveolar difuso, hiperplasia linfoide (bronquiolite folicular), pneumonia intersticial linfoide e nódulos reumatoides. Granulomatose broncocêntrica, pneumonia eosinofílica (relacionada à terapêutica medicamentosa ou secundária à própria AR), fibrose apical com escavação (semelhante à espondilite anquilosante) e comprometimento pulmonar de amiloidose sistêmica são manifestações bastante raras.
- Os nódulos reumatoides são caracterizados por áreas densas de necrose fibrinoide. Colonização fúngica de nódulo reumatoide escavado é extremamente incomum.

- Bronquiectasias e bronquiolite obliterante representam as manifestações mais comuns de comprometimento das vias aéreas.
- Manifestações pleurais incluem derrame e espessamento. O achado histológico mais comum na necrópsia é a presença de fibrose pleural leve que resulta em espessamento pleural (identificado em cerca de 60% dos pacientes).

II. ACHADOS DE IMAGEM

Radiografia de Tórax

- Espessamento pleural é relativamente frequente (Fig. 33-1). Derrame pleural geralmente unilateral ocorre em cerca de 5% dos pacientes.
- Evidência de fibrose pode ser identificada na radiografia em cerca de 5% dos pacientes com AR. As alterações são caracterizadas como padrão reticular que inicialmente tende a predominar nos lobos inferiores, mas pode se tornar difuso (Fig. 33-2). Em um pequeno número de pacientes a fibrose involve principalmente os lobos superiores.

TABELA 33-2. Manisfetações Intratorácicas das Doenças do Colágeno

Pneumonias intersticiais
- Pneumonia intersticial usual
- Pneumonia intersticial não específica
- Pneumonia em organização
- Pneumonia intersticial linfocítica (linfoide)
- Dano alveolar difuso

Manifestações vasculares
- Hipertensão pulmonar
- Vasculite de pequenos e médios vasos
- Capilarite (hemorragia pulmonar difusa)
- Hemangiomatose pulmonar capilar
- Doença pulmonar veno-oclusiva
- Tromboembolismo pulmonar

Manifestações de vias aéreas
- Bronquiectasia, bronquiolite (folicular, obliterante, celular)

Manifestações pleurais e pericárdicas
- Derrame e espessamento pleural
- Derrame pericárdico, aderência pericárdica, pericardite fibrinosa ou fibrosa

Infecção oportunista
- Pneumonia por *Pneumocystis jiroveci*
- Nocardiose, tuberculose, micobacteriose atípica
- Bola fúngica (aspergiloma)

Nódulos reumatoides (artrite reumatoide)

Amiloidose
- Nodular (síndrome de Sjögren), difusa (artrite reumatoide)

Neoplasia
- Linfoma, carcinoma

Outros
- Dilatação do esôfago
- Disfunção diafragmática
- Linfonodomegalia mediastinal e hilar
- Complicações pulmonares medicamentosas
- Aspiração

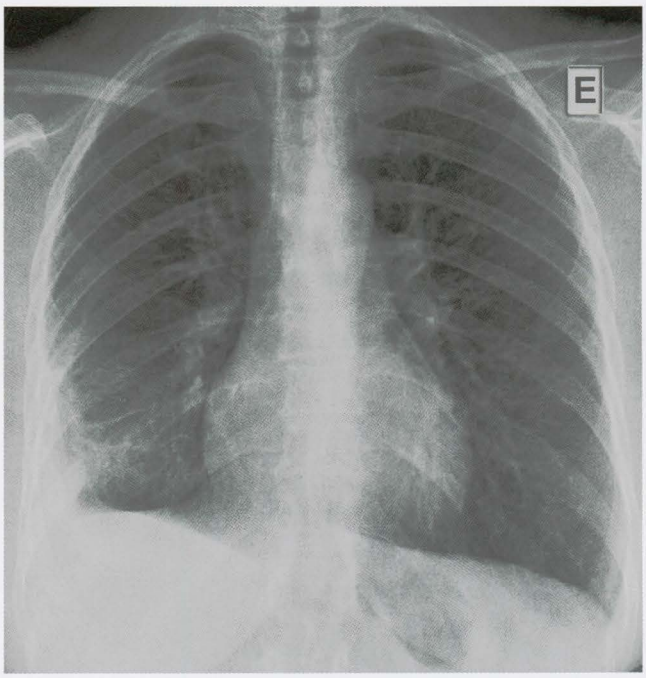

FIGURA 33-1. Espessamento pleural em paciente com artrite reumatoide. Radiografia de tórax em PA mostra derrame/espessamento pleural à direita.

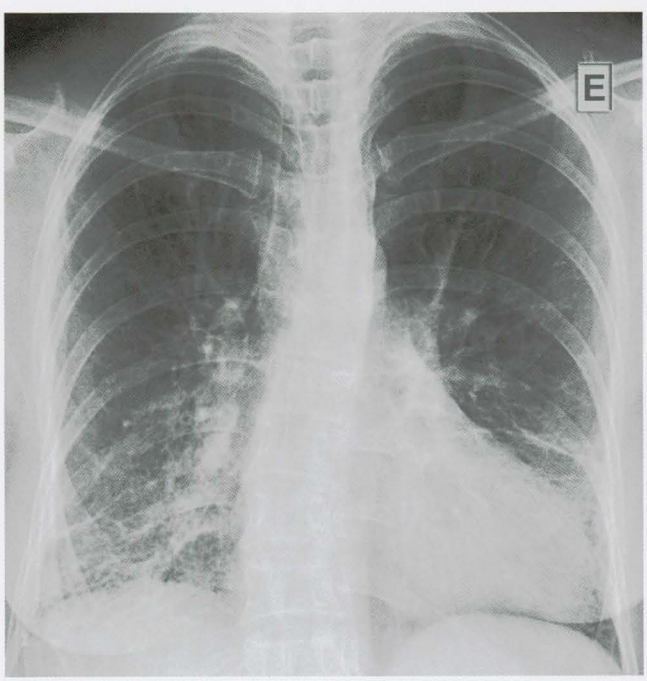

FIGURA 33-2. Fibrose pulmonar em paciente com artrite reumatoide. Radiografia de tórax em PA mostra padrão reticular e opacidades mal definidas com predomínio nas regiões pulmonares inferiores.

TABELA 33-3. Frequência das Doenças Parenquimatosas Difusas nas Doenças do Colágeno

Padrão	*Artrite reumatoide*	*Esclerose sistêmica progressiva*	*Dermatomiosite Polimiosite*	*Síndrome de Sjögren*	*Doença mista do tecido conjuntivo*	*Lúpus eritematoso sistêmico*
Pneumonia intersticial usual	+++	+	+	+	+	+
Pneumonia intersticial não específica	++	+++	+++	++	++	++
Pneumonia em organização	++	+	+++	-	+	+
Pneumonia intersticial linfoide	+	-	-	++	-	+
Dano alveolar difuso	+	+	++	+	-	++

Nota: +++ representa associação bastante frequente; ++ representa associação relativamente comum, + indica que o padrão é relativamente incomum; - indica que o padrão é raro ou ainda não descrito para determinada doença do colágeno. Adaptado da Ref. Silva CIS, Müller NL. Radiol Bras. 2008;41:189–197.

- A radiografia é frequentemente normal em pacientes com bronquiectasias ou bronquiolite obliterante. Hiperinflação e diminuição da vascularização periférica podem ser vistas em pacientes com bronquiolite obliterante grave.
- Em pacientes com hiperplasia linfoide pode ser encontrado padrão reticulonodular.
- Nódulos reumatoides são raros e geralmente múltiplos.
- A síndrome de Caplan é uma manifestação rara que ocorre em pacientes com artrite reumatoide expostos a poeira inorgânica, tipicamente pó de carvão ou sílica. Caracteriza-se por nódulos ou massas pulmonares únicas ou múltiplas com 0,5 a 5 cm de diâmetro que se desenvolvem rapidamente e localizam-se geralmente nos lobos superiores.

Tomografia Computadorizada de Alta Resolução

- Cerca de 10% dos pacientes com AR têm evidência de fibrose na TCAR. O achado mais comum é um padrão reticular com predomínio periférico e basal, acompanhado de distorção da arquitetura pulmonar, bronquiectasia e bronquiolectasia de tração, e faveolamento consistente com pneumonia intersticial usual (Fig. 33-3). Padrões de pneumonia intersticial não específica e pneumonia em organização são menos frequentes.
- Bronquiectasias, geralmente bilaterais e cilíndricas, são vistas em cerca de 20% dos casos. Em pacientes com bronquiolite obliterante observam-se áreas com diminuição da atenuação pulmonar e vascularização na TC inspiratória e aprisionamento aéreo na TC expiratória (Fig. 33-4). A maioria dos pacientes com estes achados não têm sintomas associados. Bronquiolite obliterante sintomática ocorre em uma pequena percentagem de pacientes com AR.
- Hiperplasia linfoide (bronquiolite folicular) pode resultar em nódulos centrolobulares, peribrônquicos, micronódulos subpleurais e opacidades com atenuação em vidro fosco.
- Nódulos reumatoides são raros e manifestam-se como nódulos ou massas circunscritos, geralmente múltiplos e subpleurais medindo entre 0,5 mm a 7 cm de diâmetro (Fig. 33-5). Tendem a aparecer e desaparecer junto com os nódulos sub-

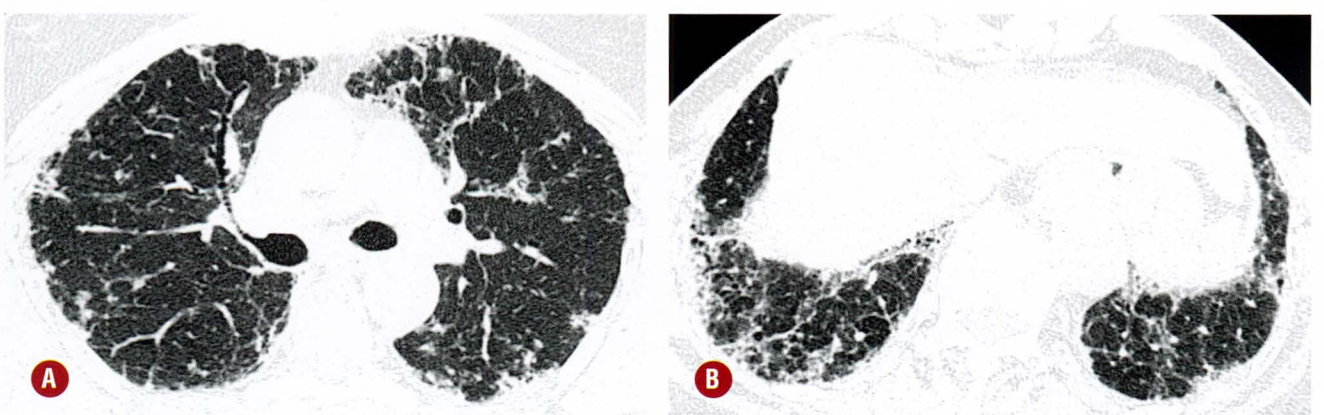

FIGURA 33-3. Fibrose pulmonar em paciente com artrite reumatoide. Imagens de TCAR ao nível das regiões pulmonares médias **(A)** e inferiores **(B)** demonstram padrão reticular com predomínio nas regiões subpleurais e basais associado opacidades em vidro fosco, bronquioloectasias de tração e mínimo faveolamento. Os achados de TCAR são típicos do padrão de pneumonia intersticial usual.

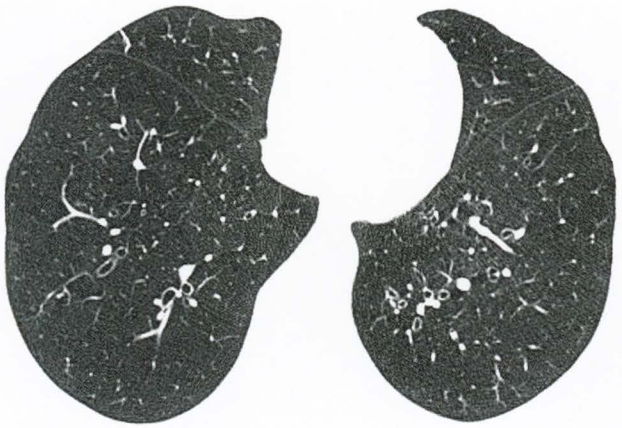

FIGURA 33-4. Bronquiolite obliterante em paciente com artrite reumatoide. Imagem de TCAR mostra extensas áreas de parênquima pulmonar com atenuação e vascularização diminuídas e bronquiectasias.



FIGURA 33-5. Nódulos reumatoides. Imagem de TC de tórax demonstra vários nódulos subpleurais bilaterais. Presença de reticulado e bronquiolectasia de tração consistentes com mínima fibrose intersticial.

cutâneos. A escavação é comum e pode ser complicada por pneumotórax, hidropneumotórax e fístula broncopleural.

III. DIAGNÓSTICO DIFERENCIAL

- Os achados da fibrose intersticial na AR são indistinguíveis radiologicamente dos padrões de pneumonia intersticial encontrados em pacientes sem AR, incluindo aqueles com fibrose pulmonar idiopática. Todavia, muitos pacientes com AR e pneumonia intersticial usual geralmente apresentam menor incidência de faveolamento na TC do que os pacientes com fibrose pulmonar idiopática.
- Múltiplos nódulos pulmonares com ou sem escavação: nódulos reumatoides, metástases, infecção oportunística – principalmente tuberculose – e micobacterioses atípicas em pacientes tratados com etanercept e infliximab.

■ Esclerose Sistêmica Progressiva

I. INTRODUÇÃO

Generalidades

- A esclerose sistêmica progressiva (ESP) é uma colagenose caracterizada por fibrose, endurecimento e espessamento da pele (esclerodermia); anormalidades vasculares incluindo fenômeno de Raynaud; manifestações musculoesqueléticas e envolvimento visceral principalmente gastrointestinal, pulmonar, cardíaco e renal. A ESP é pouco comum, com uma incidência estimada de 12 casos por 1 milhão de pessoas por ano. A ESP tem uma predominância no sexo feminino (3:1) e manifesta-se geralmente em pacientes entre a terceira e quinta décadas de vida.
- A maioria dos pacientes com ESP desenvolve complicações pulmonares; as duas manifestações principais são a fibrose intersticial (80% a 90% dos pacientes) e a hipertensão pulmonar (15% a 50%). A hipertensão pulmonar pode ocorrer na ausência de comprometimento intersticial. A pneumonia intersticial fibrosante pode ser a manifestação inicial da esclerose sistêmica, podendo anteceder outros sintomas e achados entre três meses e seis anos. Pacientes com ESP também têm maior risco de malignidade, principalmente carcinoma de pulmão. O risco relativo de carcinoma de pulmão é estimado entre 6 a 16 vezes maior do que a população em geral, e é semelhante ao da fibrose pulmonar idiopática. Todos os tipos de câncer podem estar presentes, mas o adenocarcinoma é o mais frequente. Outra complicação associada com ESP é pneumonia de aspiração relacionada com disfunção e dilatação do esôfago. Não há, no entanto, relação comprovada entre o grau de refluxo gastroesofágico e o desenvolvimento de fibrose intersticial nestes pacientes.

Achados Clínicos e Laboratoriais

- O sintoma pulmonar principal é a dispneia aos esforços, que está presente em aproximadamente 60% dos pacientes. Manifestações menos comuns incluem tosse e dor pleurítica.
- Testes de função pulmonar mostram diminuição da difusão de monóxido de carbono e um padrão restritivo com diminuição da capacidade pulmonar total e capacidade vital. A maioria dos pacientes tem anticorpos antinucleares.

Achados Histológicos

- Existem dois tipos principais de alterações parenquimatosas em pacientes com ESP que podem ocorrer independentemente ou em associação: fibrose pulmonar e anormalidades dos pequenos vasos pulmonares.
- Os dois padrões de fibrose mais comuns são pneumonia intersticial não específica (cerca de 80% dos casos) e pneumonia intersticial usual (10% a 20%).

II. ACHADOS DE IMAGEM

Radiografia de Tórax

- Achados de fibrose caracterizados por padrão reticular e/ou opacidades mal definidas envolvendo predominantemente as zonas pulmonares inferiores (Fig. 33-6). Consolidação pode ser identificada em alguns casos.
- Nas fases iniciais da fibrose pulmonar a radiografia pode ser normal.
- Dilatação do esôfago pode ser identificada na radiografia em alguns casos (Fig. 33-6).

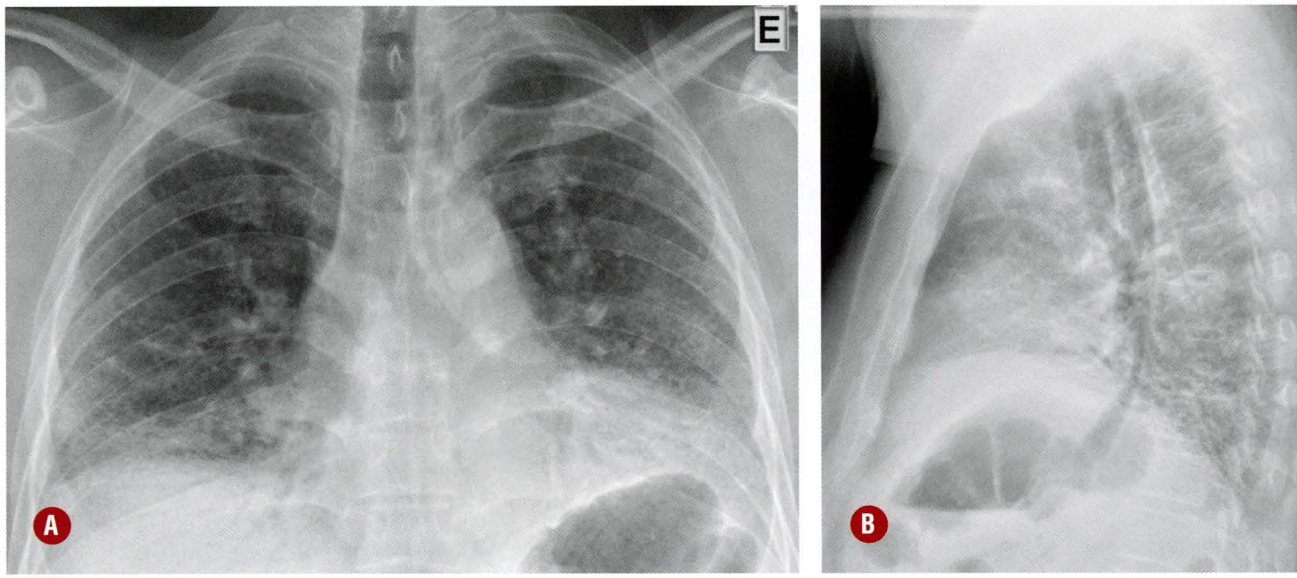

FIGURA 33-6. Esclerose sistêmica progressiva. Radiografias de tórax em PA **(A)** e perfil **(B)** mostram padrão reticular e opacidades mal definidas com predomínio nas regiões pulmonares inferiores. Note redução do volume pulmonar e dilatação do esôfago.

- Em alguns pacientes com hipertensão pulmonar, a radiografia de tórax pode mostrar aumento da artéria pulmonar e, raramente, calcificações parietais.

Tomografia Computadorizada de Alta Resolução

Doença Intersticial

- Pneumonia intersticial não específica é o padrão de doença intersticial mais comum da esclerose sistêmica progressiva. Os achados na TCAR consistem de opacidades com atenuação em vidro fosco e, geralmente, padrão reticular sobreposto e associado à bronquiectasias e bronquiolectasias de tração (Fig. 33-7). Semelhante à pneumonia intersticial não específica idiopática ou associada a outras doenças, as alterações predominam nas regiões basais na grande maioria dos casos, com perda de volume dos lobos inferiores. Frequentemente, identifica-se menor comprometimento do parênquima pulmonar adjacente à superfície pleural (até 1 cm) nas regiões dorsais dos lobos inferiores (*subpleural sparing*). Geralmente, há progressão da fibrose, apesar do tratamento resultando em progressivo aumento do padrão reticular e diminuição das opacidades com atenuação em vidro fosco.
- Em 10% a 20% dos casos o padrão de fibrose pulmonar é o de pneumonia intersticial usual.
- Pacientes com esclerose sistêmica progressiva e fibrose intersticial frequentemente têm um ou dois linfonodos mediastinais reacionais benignos com diâmetro entre 1 e 1,5 cm na TC. Linfonodos maiores que 1,5 cm devem sugerir malignidade.

Hipertensão Pulmonar

- Os sinais de hipertensão pulmonar na TC incluem aumento do diâmetro da artéria pulmonar principal (> 2,9 cm), das artérias pulmonares proximais e segmentares e padrão de atenuação e perfusão em mosaico. Deve-se ressaltar, todavia, que a ausência de aumento de diâmetro da artéria pulmonar não exclui o diagnóstico de hipertensão pulmonar.
- Outros achados, porém mais raros e também relacionados à hipertensão pulmonar, são: opacidades em vidro fosco esparsas e nódulos centrolobulares com atenuação em vidro fosco. Quando decorrentes da própria hipertensão pulmonar, estes achados estão relacionados com a proliferação das pequenas artérias musculares, congestão vascular passiva com ingurgitamento do leito vascular, depósito de granulomas de colesterol ou áreas focais de hemorragia. Menos frequentemente estes achados também podem estar relacionados com uma rara associação da esclerose sistêmica progressiva: a hemangiomatose pulmonar capilar.
- Presença de fluido no recesso pericárdico anterior medindo mais de 10 mm em pacientes com hipertensão pulmonar representa fator de mau prognóstico.

Outras Anormalidades

- Dilatação do esôfago, secundária à dismotilidade, é frequentemente identificada na TC (Fig. 33-7) e está associada a um maior risco de pneumonia aspirativa.
- A presença de nódulo, massa ou linfonodomegalia extensa deve sugerir a presença de carcinoma.

III. DIAGNÓSTICO DIFERENCIAL

- Os achados de fibrose são indistinguíveis radiologicamente dos padrões de pneumonia intersticial vistos em pacientes sem ESP.
- A presença de dilatação do esôfago associada à fibrose pulmonar é sugestiva de esclerose sistêmica progressiva (Fig. 33-7).

■ Lúpus Eritematoso Sistêmico

I. INTRODUÇÃO

Generalidades

- O lúpus eritematoso sistêmico (LES) é uma doença autoimune multissistêmica, caracterizada pela presença de di-



FIGURA 33-7. Esclerose sistêmica progressiva. TCAR demonstra achados consistentes com pneumonia intersticial não específica fibrosante e caracterizados por padrão reticular, bronquiectasias/bronquiolectasias de tração e opacidades com atenuação em vidro fosco. O esôfago encontra-se dilatado; achado comum em paciente com esclerose sistêmica progressiva.

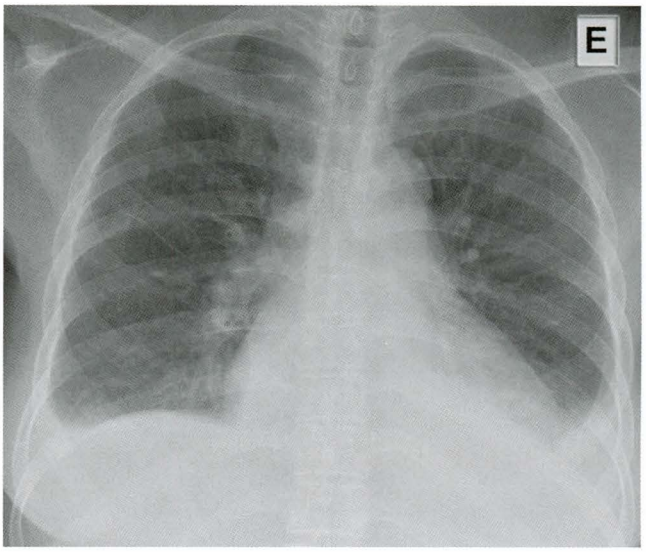

FIGURA 33-8. Lúpus eritematoso sistêmico. Radiografia de tórax em PA mostra derrame pleural bilateral e aumento da silhueta cardiopericárdica consistente com derrame pericárdico.

versos autoanticorpos. As manifestações clínicas incluem eritema malar, lesão discoide, fotossensibilidade, artrite não erosiva, pleurite, pericardite, comprometimento renal, alterações neurológicas, alterações hematológicas, alterações imunológicas incluindo anticorpo anti-DNA nativo ou presença de anticorpo antifosfolípide e presença de anticorpos antinucleares.

- A LES é uma doença incomum, com prevalência de cerca de 25 em cada 100.000 habitantes. Afeta mais frequentemente mulheres na idade reprodutiva, em uma proporção de cerca de 10 mulheres para um homem. Cerca de 50% a 60% dos pacientes com LES têm comprometimento pleuropulmonar em algum momento da evolução da doença, o envolvimento pleural sendo bem mais frequente que o pulmonar. Complicações intratorácicas incluem pericardite, pleurite com ou sem derrame, hemorragia pulmonar difusa, pneumonite lúpica aguda, fibrose intersticial, pneumonia em organização (BOOP), tromboembolia pulmonar, hipertensão pulmonar e perda do volume pulmonar relacionada com a disfunção diafragmática. Outra complicação frequente é pneumonia relacionada com a neutropenia, linfopenia, ou tratamento com corticosteroides.

Achados Clínicos e Laboratoriais

- Sintomas respiratórios incluem dispneia, tosse, hemoptise e dor pleurítica e podem ser consequência de infecção, hemorragia pulmonar, tromboembolismo pulmonar e pleurisia. A pneumonite lúpica aguda é uma manifestação incomum do LES caracterizada por febre, dispneia, hipoxemia e áreas de consolidação esparsas unilaterais ou bilaterais na ausência de infecção.
- Achados laboratoriais do LES incluem alterações hematológicas principalmente anemia hemolítica ou leucopenia, linfopenia, ou plaquetopenia. Alterações imunológicas incluem anticorpo anti-DNA nativo, anticorpo antifosfolípide, e título anormal de anticorpos antinucleares ou fatores antinucleares demonstrados por imunofluorescência indireta. Cerca de dois terços dos pacientes com LES têm anticorpos antifosfolípides, que são um fator importante de risco para trombose venosa e arterial, e tromboembolismo pulmonar.

Achados Histológicos

- As manifestações pulmonares em pacientes com LES são variáveis. Anormalidades incluem infecção pulmonar, hemorragia pulmonar difusa, capilarite, dano alveolar difuso, pneumonia intersticial não específica, pneumonia intersticial usual e pneumonia em organização.
- Os achados da pneumonite lúpica aguda geralmente consistem de dano alveolar difuso com exsudato proteináceo intra-alveolar, membranas hialinas e infiltrado inflamatório mononuclear intersticial.
- A fibrose intersticial, vista em uma pequena percentagem de pacientes com lúpus, pode representar alterações residuais de dano alveolar difuso, pneumonia intersticial não específica, ou, menos frequentemente, pneumonia intersticial usual.

II. ACHADOS DE IMAGEM

Radiografia e Tomografia Computadorizada de Tórax

- As manifestações mais comuns são espessamento ou derrame pleural e cardiomegalia ou derrame pericárdico (Fig. 33-8). O derrame pleural geralmente é bilateral e pequeno.
- As alterações pulmonares mais comuns são áreas de consolidação esparsas, geralmente com predomínio nos lobos inferiores. Na maioria dos pacientes são decorrentes de infecção representando pneumonia bacteriana ou viral. Outras causas incluem hemorragia pulmonar difusa, pneumonia em organização e pneumonite lúpica aguda.
- Padrão reticular ou reticulonodular consistente com fibrose intersticial é incomum, sendo encontrado em cerca de 3% dos pacientes com LES.
- Em alguns pacientes, o acompanhamento radiológico mostra perda progressiva do volume pulmonar, com elevação do diafragma causado por fraqueza diafragmática relacionada com a miopatia.

- A TC é utilizada principalmente na avaliação de pacientes com suspeita de tromboembolia pulmonar aguda e pneumonia intersticial.

Recomendações

Como a maioria dos pacientes com lúpus são mulheres jovens, deve-se minimizar o uso de radiação. A radiografia é o método de imagem de escolha na avaliação inicial e seguimento destes pacientes. A tomografia deve ser limitada a pacientes com suspeita de tromboembolismo pulmonar e pneumonia intersticial, ou àqueles com complicação pulmonar grave relacionada com a própria doença ou secundária ao tratamento em que os achados clínicos, laboratoriais e da radiografia não são diagnósticos.

III. DIAGNÓSTICO DIFERENCIAL PRINCIPAL

- Áreas de consolidação em pacientes com lúpus eritematoso sistêmico podem resultar de infecção, hemorragia pulmonar difusa, hemorragia secundária a tromboembolismo pulmonar, pneumonia em organização, ou dano alvolar difuso (pneumonite lúpica aguda).

■ Polimiosite e Dermatomiosite

I. INTRODUÇÃO

Generalidades

- A polimiosite (PM) e a dermatomiosite (DM) são colagenoses caracterizadas por miopatia inflamatória dos músculos esqueléticos, resultando em fraqueza e, algumas vezes, dor nos músculos da porção proximal dos membros. A dermatomiosite difere da polimiosite em consequência de também ter um envolvimento cutâneo característico. A PM e a DM são incomuns, mais frequentes em mulheres (2:1), e tendem a se manifestar em pacientes entre 40 e 60 anos de idade.
- O comprometimento torácico é comum, podendo ocorrer em até 50% dos pacientes. É um importante fator de morbidade e contribui diretamente para fatalidade em cerca de 10% dos casos. Pode manifestar-se de três formas: (1) doença intersticial geralmente, consistindo de padrão de pneumonia intersticial não específica ou pneumonia em organização, (2) pneumonia por aspiração secundária ao envolvimento dos músculos faríngeos e (3) hipoventilação e insuficiência respiratória decorrentes do comprometimento direto dos músculos respiratórios.
- Pacientes com polimiosite e dermatomiosite têm um aumento de duas a sete vezes na frequência de malignidade; a prevalência média é de aproximadamente 15% na polimiosite e 21% na dermatomiosite. Os carcinomas encontrados nestes pacientes são semelhantes aos da população em geral. Eles podem preceder, acompanhar ou ocorrer após o diagnóstico de polimiosite ou dermatomiosite. A gravidade da miosite muitas vezes melhora com o tratamento do tumor e piora com a recorrência, sugerindo que se trata de uma síndrome paraneoplástica.

Achados Clínicos e Laboratoriais

- O sintoma respiratório mais comum é a dispneia progressiva, com ou sem tosse. Menos frequentemente, o paciente apresenta sintomas agudos resultantes de aspiração, dano alveolar difuso, ou pneumonia em organização. Cerca de 80% dos pacientes portadores de polimiosite ou dermatomiosite e doença pulmonar intersticial têm anticorpos antiaminoacil-tRNA sintetase, como a anti-Jo-1.

Achados Histológicos

- Os achados histológicos mais frequentes estão relacionados com a aspiração repetitiva, pneumonia intersticial não específica, ou pneumonia em organização. Outras manifestações podem incluir atelectasia, dano alveolar difuso, capilarite, hemorragia e hipertensão pulmonar.

II. ACHADOS DE IMAGEM

Radiografia de Tórax

- Áreas de consolidação com predomínio nos lobos inferiores resultantes de aspiração ou pneumonia em organização.
- Padrão reticular consistente com fibrose intersticial.
- Elevação diafragmática e atelectasias laminares basais em pacientes com comprometimento do diafragma.

Tomografia Computadorizada

- Áreas de consolidação e nódulos centrolobulares nas regiões pendentes secundários a aspiração.
- Padrão de pneumonia intersticial não específica ou pneumonia em organização (Fig. 33-9). Frequentemente, os achados na TC são consistentes com a combinação de ambos os padrões, ou podem evoluir de um padrão predominantemente de pneumonia em organização para um padrão típico de pneumonia intersticial não específica.
- Ocasionalmente, opacidade em vidro fosco ou consolidação difusa relacionadas com dano alveolar difuso.
- Achados de hipertensão pulmonar são incomuns, exceto em pacientes com doença intersticial extensa.

Recomendações

A TCAR é indicada em pacientes com polimiosite ou dermatomiosite e suspeita de doença intersticial. A TC helicoidal de



FIGURA 33-9. Pneumonia em organização em paciente com dermatomiosite. Imagem de TCAR mostra áreas focais bilaterais de consolidação por vezes com aspecto nodular e distribuição predominantemente peribrônquica e periférica.

tórax, abdomen, e pélvis é recomendada principalmente em pacientes idosos com polimiosite e dermatomiosite para identificar uma possivel malignidade.

■ Doença Mista do Tecido Conjuntivo

I. INTRODUÇÃO

- Muitos pacientes com colagenose mostram sinais e sintomas de mais de uma doença. Denominam-se portadores de síndromes superpostas ou de doença do tecido conjuntivo não classificada ou indiferenciada. Uma dessas formas mistas consiste em um complexo de sintomas com características de lúpus eritematoso sistêmico, esclerose sistêmica progressiva e polimiosite. Estes pacientes são classificados como portadores de doença mista do tecido conjuntivo. Caracterizam-se além dos achados clínicos pela presença de altos níveis séricos de anticorpos ao antígeno nuclear extraível (anti-nRNP). Os achados de lúpus, esclerose sistêmica e polmiosite/dermatomiosite podem ocorrer juntos ou evoluir sequencialmente.

II. ACHADOS DE IMAGEM

Radiografia e Tomografia Computadorizada de Tórax

- As manifestações radiológicas da doença mista do tecido conjuntivo incluem aquelas encontradas no lúpus, esclerose sistêmica e polimiosite.
- Derrame pleural ocorre em cerca de 50%.
- O padrão de doença intersticial mais frequente é o de pneumonia intersticial não específica. Padrões de pneumonia em organização e pneumonia intersticial usual podem ocorrer.
- Bronquiectasia é vista em uma pequena percentagem de casos.
- Achados de hipertensão pulmonar arterial são frequentes e podem ocorrer com ou sem doença intersticial associada.
- Comprometimento do esôfago é comum e pode resultar em pneumonia de aspiração.

■ Síndrome de Sjögren

I. INTRODUÇÃO

Generalidades

- A síndrome de Sjögren é uma doença autoimune caracterizada pela tríade clínica de olhos secos (xeroftalmia), boca seca (xerostomia) e artrite. Pode ser encontrada na ausência de outras colagenoses (sindrome de Sjögren primária, 40% dos casos) ou em associação com outra doença do tecido conjuntivo, geralmente artrite reumatoide e, menos frequentemente, esclerose sistêmica, lúpus, ou polimiosite.
- Afeta cerca de 0,1% da população e é mais comum em mulheres (9:1).
- A síndrome de Sjögren frequentemente resulta em comprometimento pleuropulmonar. Algumas dessas complicações estão relacionadas com a colagenose associada à síndrome, mas outras anormalidades são provavelmente específicas da síndrome de Sjögren.

Achados Clínicos e Laboratoriais

- O sintoma respiratório mais comum é tosse seca. Dispneia progressiva e dor pleurítica ocorrem em alguns casos. A maioria dos pacientes têm gamopatia policlonal IgG e IgM, cerca de 90% têm fator reumatoide positivo, e 70% têm anticorpos antinucleares.

Achados Histológicos

- A manifestação histológica característica da síndrome de Sjögren é a extensa infiltração de tecidos por linfócitos B policlonais. Esta infiltração afeta várias glândulas exócrinas (lacrimais, salivares, glândulas mucosas das vias aéreas), resultando eventualmente em atrofia e diminuição das secreções. A síndrome de Sjögren está também associada a várias doenças linfoproliferativas, incluindo bronquiolite folicular, pneumonia intersticial linfoide, hiperplasia linfoide nodular (antigamente chamada pseudolinfoma), maltoma e linfoma não Hodgkin.
- Na síndrome de Sjögren primária ou associada a outra colagenose há um aumento de cerca de duas vezes de malignidade de uma forma geral e um aumento de 44 vezes de casos de linfoma; o mais frequente é o linfoma do tipo maltoma. Muitos dos linfomas ocorrem nas glândulas parótidas.

II. ACHADOS DE IMAGEM

Radiografia de Tórax

- Padrão reticular ou reticulonodular com predomínio nas zonas pulmonares inferiores pode resultar de pneumonia intersticial linfoide, pneumonia intersticial usual, ou pneumonia intersticial não específica. Raramente cistos, relacionados com a pneumonia intersticial linfoide podem ser reconhecidos na radiografia.
- Presença de nódulos ou massas pulmonares ou linfonodomegalia deve sugerir linfoma.

Tomografia Computadorizada

- TC frequentemente mostra anormalidades em pacientes com radiografia normal.
- Anormalidades das vias aéreas são frequentes e incluem espessamento da parede brônquica, bronquiectasia, bronquiolectasia, padrão de árvore em brotamento, áreas de diminuição da atenuação e vascularização na TC inspiratória e aprisionamento aéreo na TC expiratória.
- Padrões de doença intersticial incluem pneumonia intersticial não específica, pneumonia intersticial linfocítica e pneumonia intersticial usual.
- O padrão de pneumonia intersticial linfoide é um achado típico em pacientes com síndrome de Sjögren e caracterizado por nódulos centrolobulares, peribroncovasculares e subpleurais, áreas de opacidades em vidro fosco e, em cerca de 60% dos casos, cistos pulmonares medindo de 5 a 30 mm de diâmetro (Fig. 33-10). Os cistos podem ser as únicas anormalidades em pacientes com pneumonia intersticial linfocítica e síndrome de Sjögren. Eles podem aumentar de tamanho com o tempo.
- Presença de nódulos pulmonares acima de 1 cm de diâmetro, consolidação focal, ou linfonodomegalia devem sugerir linfoma (Fig. 33-11). Nódulos menores, ou quando associados a achados de pneumonia intersticial linfoide podem



FIGURA 33-10. Pneumonia intersticial linfoide em paciente com síndrome de Sjögren. Imagem de TCAR demonstra opacidades com atenuação em vidro fosco bilaterais e vários cistos pulmonares.

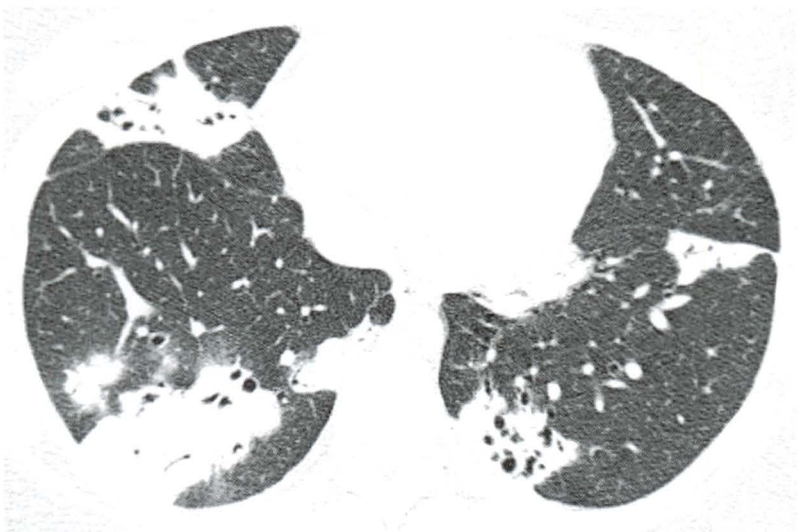

FIGURA 33-11. Linfoma em paciente com síndrome de Sjögren. Imagem de TCAR mostrando consolidações focais bilaterais que apresentaram crescimento lento nos exames de seguimento.

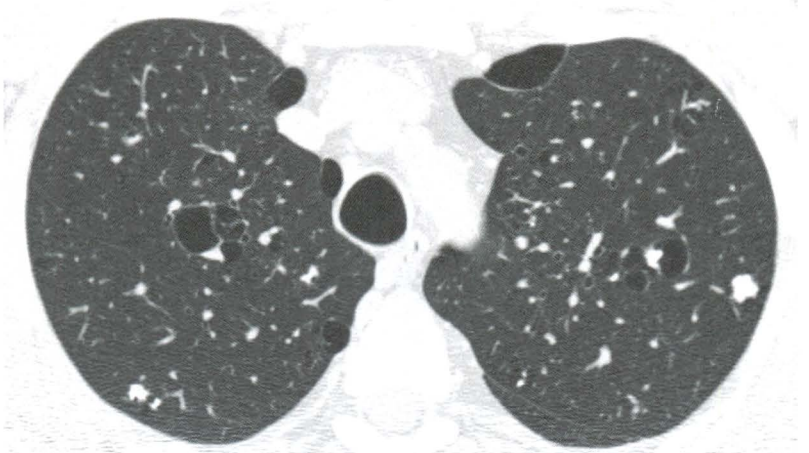

FIGURA 33-12. Pneumonia intersticial linfoide associada à amiloidose em paciente com síndrome de Sjögren. Imagem de TCAR demonstra vários cistos e alguns nódulos pulmonares bilaterais representando depósitos amiloide. A imagem de TC fotografada com janela de mediastino (não mostrada) mostrou calcificação de alguns nódulos pulmonares.



FIGURA 33-13. Espondilite anquilosante. A, Reformatação coronal de TC de tórax mostra opacidades em vidro fosco e irregularidade da interface pleuroparenquimatosa no ápice direito. **B,** Reformatação coronal de TC de tórax fotografada para avaliação de estruturas ósseas mostra alterações típicas de espondilite anquilosante na coluna dorsal.

corresponder a amiloidose; os nódulos amiloides podem calcificar (Fig. 33-12).

■ Espondilite Anquilosante

I. INTRODUÇÃO

Generalidades

- A espondilite anquilosante é uma espondiloartrite soronegativa que afeta principalmente o esqueleto axial, incluindo a articulação sacroilíaca (sacroileíte) e a coluna vertebral, podendo levar a fusão completa dos corpos vertebrais ("coluna em bambu"). A incidência é de aproximadamente 1 em cada 2.000 indivíduos e a ocorrência é quatro a oito vezes maior em homens que em mulheres. Está fortemente associada ao antígeno leucocitário de histocompatibilidade HLA-B27; cerca de 20% dos indivíduos HLA-B27-positivos desenvolvem a doença, e aproximadamente 90% dos portadores de espondilite anquilosante apresentam o antígeno. O início dos sintomas geralmente ocorre entre os 15 e 35 anos de idade.
- Complicações extra-articulares incluem dilatação da aorta secundária e insuficiência aórtica (cerca de 10% dos casos), e manifestações pleuropulmonares (1% a 2% dos pacientes na radiografia e até 30% na TC). Estas complicações geralmente ocorrem em pacientes com espondilite anquilosante de longa duração (10 a 20 anos).

Achados Clínicos e Laboratoriais

- O envolvimento pleuropulmonar geralmente é assintomático. Em alguns pacientes as bolhas e cavidades apicais podem ser secundariamente infectadas e associadas à hemoptise significativa, muitas vezes relacionada com a formação de bolas fúngicas.

Achados Histológicos

- As manifestações histológicas do envolvimento pulmonar incluem fibrose, inflamação crônica, bronquiectasias, bolhas e cavidades principalmente nos ápices pulmonares.

II. ACHADOS DE IMAGEM

Radiografia de Tórax

- Opacidades lineares e irregulares e espessamento pleural tipicamente envolvendo os ápices pulmonares. Na fase inicial a distribuição é frequentemente unilateral; posteriormente torna-se bilateral.
- Com progressão da fibrose ocorre elevação dos hilos e surgimento de bolhas e cavidades apicais.

Tomografia Computadorizada

- Fibrose com opacidades irregulares e bronquiectasia de tração nos ápices pulmonares (Fig. 33-13).
- Formação de bolhas e cavidades.
- Enfisema apical mesmo em pacientes não fumantes.
- Bola fúngica (aspergiloma) em cavidades ou bolhas apicais (Fig. 33-14).
- Bronquiectasias e espessamento brônquico não relacionados com fibrose.
- Alterações de pequenas vias aéreas, resultando em áreas de diminuição da atenuação e vascularização na TC inspiratória, e aprisionamento aéreo na TC expiratória.

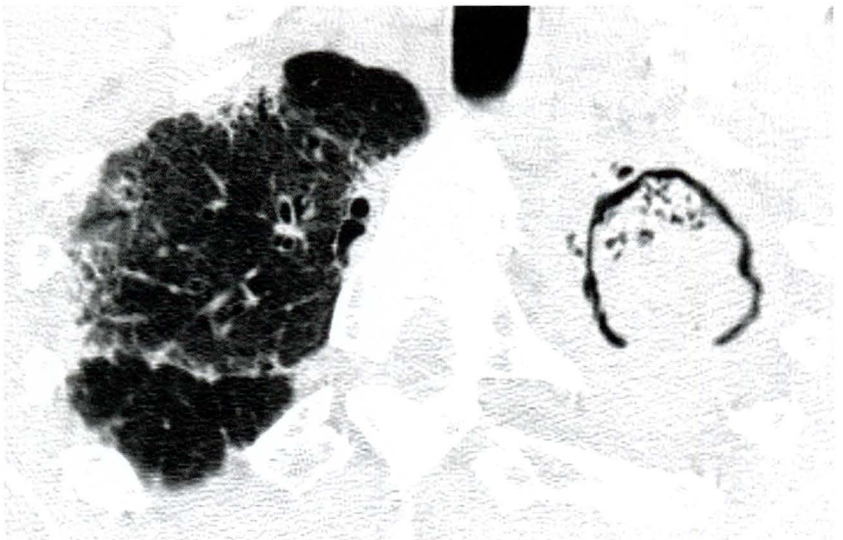

FIGURA 33-14. Espondilite anquilosante. Imagem axial de TCAR mostra áreas de opacidades com atenuação em vidro fosco, reticulado, bronquiectasia de tração e pequenas bolhas no ápice direito e cavidade com aspergiloma no ápice esquerdo.

- Espessamento pleural, espessamento septal e bandas parenquimatosas nas bases dos pulmões.

III. DIAGNÓSTICO DIFERENCIAL PRINCIPAL

- Doenças fibrocavitárias tais como tuberculose e sarcoidose.

LITERATURA RECOMENDADA

1. American Thoracic Society/European Respiratory Society International Multidisciplinary Consensus Classification of the Idiopathic Interstitial Pneumonias. Am J Respir Crit Care Med 2002;165(2):277-04.
2. Goldin JG, Lynch DA, Strollo DC, Suh RD, Schraufnagel DE, Clements PJ et al. High-resolution CT scan findings in patients with symptomatic scleroderma- related interstitial lung disease. Chest 2008;134(2): 358-67.
3. Kim EA, Lee KS, Johkoh T, Kim TS, Suh GY, Kwon OJ et al. Interstitial lung diseases associated with collagen vascular diseases: radiologic and histopathologic findings. Radiographics 2002;22 Spec No:S151-65.
4. Kozuka T, Johkoh T, Honda O, Mihara N, Koyama M, Tomiyama N et al. Pulmonary involvement in mixed connective tissue disease: high-resolution CT findings in 41 patients. J Thorac Imaging 2001;16(2):948.
5. Lynch DA. Lung disease related to collagen vascular disease. J Thorac Imaging. 2009;24(4):299-9.
6. Mayberry JP, Primack SL, Müller NL. Thoracic manifestations of systemic autoimmune diseases: radiographic and high-resolution CT findings. Radiographics 2000;20(6):1623-35.
7. Park JH, Kim DS, Park IN, Jang SJ, Kitaichi M, Nicholson AG et al. Prognosis of fibrotic interstitial pneumonia: idiopathic versus collagen vascular disease-related subtypes. Am J Respir Crit Care Med 2007;175(7):705-11.
8. Pearson JE, Silman AJ. Risk of cancer in patients with scleroderma. Ann Rheum Dis 2003;62(8):69799.
9. Silva CI, Müller NL. Interstitial lung disease in the setting of collagen vascular disease. Semin Roentgenol 2010;45(1):22-8.
10. Silva CIS, Müller NL. Manifestações intratorácicas das doenças do colágeno na tomografia computadorizada de alta resolução do tórax. Radiol Bras 2008;41(3):189-97.
11. Song JW, Do KH, Kim MY, Jang SJ, Colby TV, Kim DS. Pathologic and radiologic differences between idiopathic and collagen vascular disease-related usual interstitial pneumonia. Chest 2009;136(1):23-30.
12. Swigris JJ, Fischer A, Gillis J, Meehan RT, Brown KK. Pulmonary and thrombotic manifestations of systemic lupus erythematosus. Chest 2008;133(1):271-80.
13. Tanaka N, Kim JS, Newell JD, Brown KK, Cool CD, Meehan R et al Rheumatoid arthritis-related lung diseases: CT findings. Radiology 2004;232(1):81-91.
14. Tanaka N, Newell JD, Brown KK, Cool CD, Lynch DA. Collagen vascular disease-related lung disease: high-resolution computed tomography findings based on the pathologic classification. J Comput Assist Tomogr 2004;28(3):351-60.
15. Tansey D, Wells AU, Colby TV, Ip S, Nikolakoupolou A, du Bois RM et al. Variations in histological patterns of interstitial pneumonia between connective tissue disorders and their relationship to prognosis. Histopathology 2004;44(6):585-96.
16. Taouli B, Brauner MW, Mourey I, Lemouchi D, Grenier PA. Thin-section chest CT findings of primary Sjogren's syndrome: correlation with pulmonary function. Eur Radiol 2002;12(6):1504-11.
17. Woodhead F, Wells AU, Desai SR. Pulmonary complications of connective tissue diseases. Clin Chest Med 2008;29(1):149-64.

CAPÍTULO 34

Vasculites

C. Isabela S. Silva
Nestor L. Muller

As vasculites correspondem a um grupo distinto de doenças caracterizadas por inflamação e necrose de vasos sanguíneos. Os aspectos clínicos, bem como radiológicos de cada doença, são determinados pelo local, tamanho e tipo de vaso acometido, bem como pelo grau e tipo de processo inflamatório (granulomatoso, eosinofílico, neutrofílico, linfoplasmocitário), destruição vascular e necrose tecidual.

Na prática atual, as vasculites são comumente classificadas de acordo com suas características clinicopatológicas (Quadro 34-1). O acometimento pulmonar é mais frequentemente encontrado nas vasculites primárias de pequenos vasos (capilares, vênulas e arteríolas), também denominadas vasculites associadas ao anticorpo anticitoplasma de neutrófilo (ANCA), que incluem a granulomatose de Wegener, a síndrome de Churg-Strauss e a poliangeíte microscópica. A doença de Behçet afeta vasos de vários tamanhos em múltiplos órgãos, mas principalmente as artérias pulmonares, enquanto a arterite de Takayasu afeta vasos de grande calibre, principalmente a aorta e seus ramos maiores.

Muitas vasculites cursam com comprometimento renal e pulmonar concomitante. A síndrome renopulmonar é caracterizada por glomerulonefrite e hemorragia alveolar. A síndrome de Goodpasture, poliangeíte microscópica, granulomatose de Wegener, síndrome de Churg-Strauss e o lúpus eritematoso sistêmico são as causas mais importantes de síndrome renopulmonar.

Em muitos pacientes, os sinais e sintomas das vasculites pulmonares são não específicos, podendo mimetizar várias doenças, tais como neoplasia, infecção e doenças do colágeno. As vasculites normalmente se apresentam acompanhadas de sintomas e sinais sistêmicos. A vasculite pulmonar deve ser sempre suspeitada na presença de hemoptise e/ou hemorragia alveolar com ou sem queda do hematócrito. O diagnóstico é feito através da associação das informações clínicas, radiológicas e anatomopatológicas. As principais vasculites que cursam com comprometimento torácico, bem como as causas mais comuns da síndrome renopulmonar, são revisadas neste capítulo.

■ Granulomatose de Wegener

I. INTRODUÇÃO

Generalidades

Vasculite sistêmica que corresponde ao tipo mais comum de vasculite associada à presença de anticorpos anticitoplasma de neutrófilo (ANCA). Classicamente é caracterizada pela tríade de comprometimento da via aérea superior, via aérea inferior e glomerulonefrite. A tríade completa, entretanto, frequentemente não está presente na apresentação inicial da doença. A granulomatose de Wegener é mais comum na quinta década de vida, podendo ocorrer, no entanto, em qualquer faixa etária. Acomete homens e mulheres, sem predileção importante. As manifestações pulmonares ocorrem em aproximadamente 45% dos pacientes na apresentação da doença e em até 90% no curso da doença.

QUADRO 34-1. Classificação das Vasculites

Vasculite idiopática primária

Vaso de pequeno tamanho

- Granulomatose de Wegener
- Síndrome de Churg-Strauss
- Poliangeíte microscópica
- Glomerulonefrite paucimune idiopática rapidamente progressiva
- Capilarite pulmonar paucimune isolada

Vaso de médio tamanho

- Poliarterite nodosa
- Doença de Kawasaki

Vaso de grande tamanho

- Arterite de células gigantes
- Arterite de Takayasu

Vasculite primária mediada por complexo imune

- Síndrome de Goodpasture
- Púrpura de Henoch-Schönlein
- Doença de Behçet
- Nefropatia por IgA

Vasculite secundária

- Doença autoimune clássica
  - Lúpus eritematoso sistêmico
  - Artrite reumatoide
  - Polimiosite/Dermatomiosite
  - Escleroderma
  - Síndrome do anticorpo antifosfolípide
- Crioglobulinemia essencial
- Doença inflamatória intestinal
- Vasculite urticariforme hipocomplementêmica
- Induzida por medicação (propiltiouracil, difenilidantoína)
- Paraneoplásica
- Infecciosa

Achados Clínicos e Laboratoriais

Os sintomas mais comuns relacionados ao acometimento pulmonar incluem tosse, dispneia e dor torácica. Hemoptise pode ser encontrada em até 30% dos pacientes. Um terço dos pacientes com granulomatose de Wegener e anormalidades na radiografia de tórax não apresentam sinais ou sintomas de comprometimento da via aérea inferior. A maioria dos pacientes apresenta sintomas de via aérea superior (sinusite, rinorreia purulenta, epistaxe, úlceras mucosas, crostas nasais e obstrução nasal). A estenose subglótica ocorre em 16% a 20% dos pacientes com granulomatose de Wegener, podendo ser a única manifestação da doença. Outras manifestações extrapulmonares relacionadas ao comprometimento ocular, cutâneo, musculoesquelético e do sistema nervoso central e periférico são relativamente comuns.

Achados de anemia normocrômica e normocítica podem ser encontrados, bem como alterações dos níveis de ureia e creatinina na presença de comprometimento renal. Cerca de 90% dos pacientes com granulomatose de Wegener em atividade apresentam aumento do C-ANCA (anticorpos anticitoplasma de neutrófilo com padrão citoplasmático).

Achados Histológicos

Vasculite necrosante granulomatosa de pequenos ou, menos comumente, médios vasos e necrose pulmonar parenquimatosa que pode se apresentar como microabscessos neutrofílicos ou ser do tipo geográfica são os achados típicos. Capilarite resultando em hemorragia alveolar difusa pode ocorrer em até 10% dos pacientes. Focos de pneumonia em organização podem ser encontrados. O acometimento da via aérea pode ser decorrente da extensão do processo inflamatório parenquimatoso ou ser independente. A inflamação granulomatosa da mucosa e submucosa da via aérea pode causar estenose. O acometimento renal é frequente (50% a 80%), tipicamente cursando com glomerulonefrite necrosante focal e segmentar. Glomerulonefrite rapidamente progressiva pode ocorrer.

II. ACHADOS DE IMAGEM

Radiografia de Tórax

1. Múltiplos nódulos e massas pulmonares (90%) (Fig. 34-1).
   - Geralmente bilaterais (75%) e sem predileção por qualquer região.
   - Apresentam tamanhos variados (1-10 cm) e são pouco numerosos.
   - Escavação pode ser encontrada em 50%.
   - Com a progressão da doença, os nódulos tendem a aumentar de tamanho e número.
2. Áreas de consolidação
   - Podem ser esparsas, peribrônquicas, focais periféricas, ou com base pleural. Distribuição difusa ocorre em aproximadamente 10%, geralmente refletindo a presença de hemorragia alveolar.

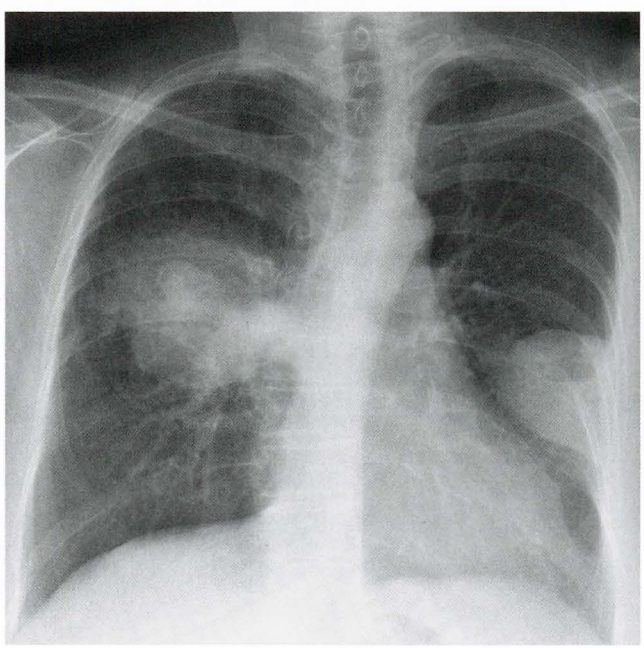

FIGURA 34-1. Granulomatose de Wegener. Radiografia de tórax demonstra massas com escavação.

- Outras causas incluem edema pulmonar secundário ao comprometimento renal e infecção oportunista (p. ex., *Pneumocystis jiroveci*) por causa da imunossupressão.

3. A avaliação da via aérea na radiografia de tórax é limitada. Em alguns pacientes pode ser identificada estenose focal da traqueia subglótica.
4. Derrame pleural em até 20% e espessamento pleural em 10%.

Tomografia Computadorizada

1. Múltiplos nódulos e massas pulmonares (90%).
   - Geralmente bilaterais, randômicos, mas podem predominar nas regiões subpleurais (Fig. 34-2) ou, menos comumente, nas regiões peribrônquicas. Não mostram predileção por regiões pulmonares superiores ou inferiores. Apresentam contornos lisos ou, menos comumente, irregulares. Após administração do contraste endovenoso podem apresentar baixa atenuação central com ou sem realce periférico (Fig. 34-3). Nódulo solitário e nódulos com calcificação são incomuns na granulomatose de Wegener.
   - Escavação é mais frequentemente encontrada nos exames de TC do que na radiografia de tórax, sendo comum em nódulos maiores que 2,0 cm de diâmetro (Fig. 34-2). As paredes da cavidade são geralmente espessas e irregulares, podendo exibir paredes finas com o tratamento ou desaparecer. Nível líquido pode ser identificado.
   - Até 15% dos pacientes podem apresentar nódulos ou massas circundados por halo de opacidade em vidro fosco (sinal do halo).
2. Áreas de consolidação (até 50%) e opacidades em vidro fosco (até 30%)
   - As áreas de consolidação podem ser localizadas e acometer um lobo inteiro. Geralmente apresentam distribuição variável. As áreas de consolidação com distribuição periférica podem apresentar aspecto triangular e base pleural mimetizando infarto pulmonar. A distribuição peribrônquica é incomum (Fig. 34-4). Quando difusas, geralmente estão associadas a opacidades em vidro fosco, representando hemorragia alveolar. Podem também estar associadas a nódulos e massas, ou ser achados isolados.
   - As opacidades em vidro fosco geralmente estão associadas a áreas de consolidação, podendo ser difusas, esparsas ou ter distribuição predominantemente periférica. Espessamento de septos interlobulares e intralobulares superpostos às opacidades em vidro fosco podem estar presentes, resultando no padrão de pavimentação em mosaico (Fig. 34-5).
3. Outras alterações parenquimatosas, porém menos comuns, incluem o sinal do halo invertido (secundário à presença concomitante de áreas de pneumonia em organização), nódulos centrolobulares e reticulados com distorção da arquitetura pulmonar (geralmente em pacientes com doença de longa data e que evoluiu para fibrose).

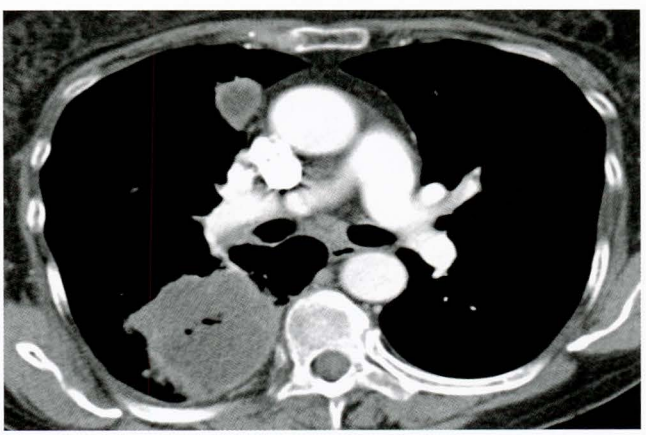

FIGURA 34-3. Granulomatose de Wegener. TC de tórax obtida com contraste iodado demonstra nódulo e massa no pulmão direito com região central de baixa atenuação e realce periférico. A massa localizada no lobo inferior direito apresenta pequenas áreas de escavação.



FIGURA 34-2. Granulomatose de Wegener. Reformatação coronal de TCAR de tórax demonstra massas escavadas de contornos lobulados e localização periférica.

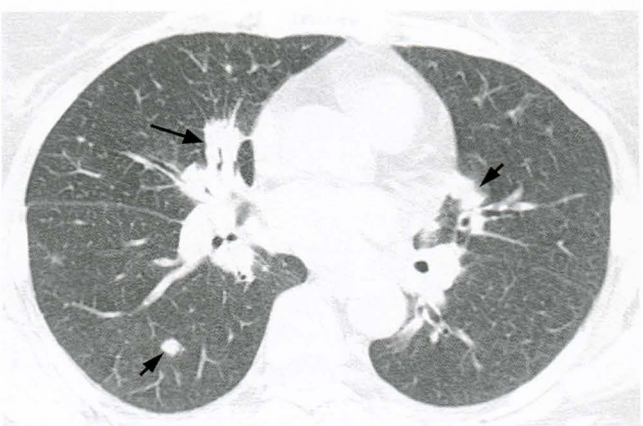

FIGURA 34-4. Granulomatose de Wegener. TCAR de tórax demonstra nódulos bilaterais de contornos lisos (setas) e consolidação focal peribrônquica (seta longa) no lobo médio.

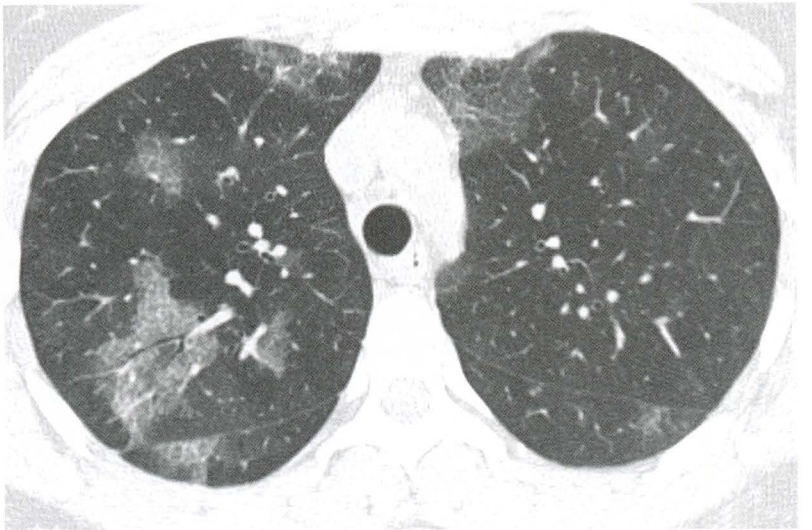

FIGURA 34-5. Hemorragia alveolar na granulomatose de Wegener. TCAR de tórax demonstra áreas focais de opacidade em vidro fosco com mínimo espessamento septal e intralobular superpostos (padrão de pavimentação em mosaico).

4. Comprometimento de via aérea.
   - Melhor avaliado nos exames de TC com cortes finos e reconstruções multiplanares.
   - Espessamento da parede e estenose focal de via aérea, principalmente na região subglótica (20%) (Fig. 34-6).
   - Importante espessamento da parede com obstrução parcial ou completa do brônquio principal, lobar ou segmentar pode ocorrer em até 10% dos pacientes. O estreitamento brônquico geralmente é focal, com 2 a 4 cm de extensão, podendo ser liso ou irregular. O comprometimento pode ser unilateral ou bilateral.
   - Bronquiectasias podem ser identificadas em 10% a 20% dos pacientes.
5. Outras manifestações
   - Derrame pleural unilateral ou bilateral (até 20%).
   - Espessamento pleural.
   - Linfonodomegalia mediastinal (20%) e hilar.

Recomendações

A radiografia de tórax é o método de imagem de escolha a ser utilizado na avaliação inicial e de seguimento dos pacientes com granulomatose de Wegener. Todavia, para se obter melhor avaliação do comprometimento do parênquima pulmonar (Fig. 34-2 a Fig. 34-5) e da via aérea (Fig. 34-6), recomenda-se a TC de tórax. O protocolo a ser empregado dependerá da sintomatologia do paciente e dos achados da radiografia de tórax. Na maioria das vezes, o uso do contraste iodado endovenoso não é necessário. Para pacientes com nódulos pulmonares, a TC volumétrica com 5,0 mm de espessura é suficiente. Entretanto, para avaliação de doenças parenquimatosas difusas faz-se necessária a realização de cortes finos (1 a 2 mm de espessura) com algoritmo de reconstrução de alta resolução espacial. Na avaliação do comprometimento de via aérea, recomenda-se aquisição volumétrica com cortes finos (1 mm) e reconstruções multiplanares de preferência em equipamentos com múltiplos detectores para melhor avaliação da extensão e gravidade do acometimento da via aérea (Fig. 34-6). A ressonância magnética pode ser uma alternativa na avaliação da estenose subglótica, traqueal e de brônquios principais e lobares, no entanto, na prática, a TC é mais utilizada. A ultrassonografia endobrônquica tem sido empregada em alguns centros para casos selecionados na avaliação do comprometimento da via aérea.

III. DIAGNÓSTICO DIFERENCIAL PRINCIPAL

O diagnóstico diferencial dependerá da sintomatologia e do padrão de apresentação da granulomatose de Wegener.

- Nódulos e massas com ou sem escavação: infecção fúngica, embolismo séptico, tuberculose, carcinoma pulmonar, metástases (cabeça, pescoço e cérvix), linfoma, sarcoma

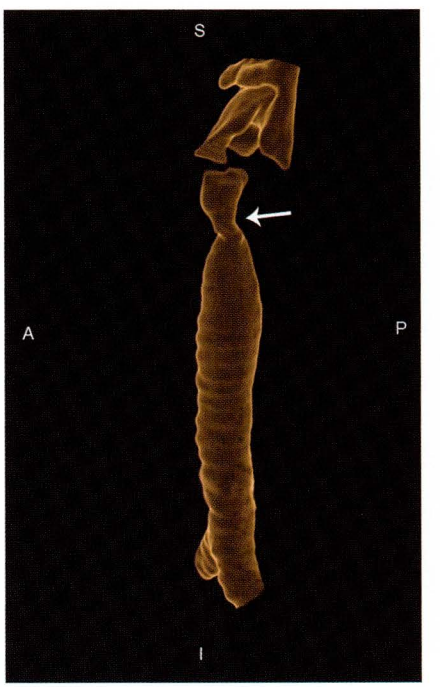

FIGURA 34-6. Comprometimento traqueal isolado na granulomatose de Wegener. Imagem de TC com reconstrução sagital oblíqua volumétrica 3D demonstra estenose traqueal subglótica (seta). A = anterior, P = posterior, S = superior, I = inferior.

de Kaposi, papilomatose traqueobrônquica e nódulos reumatoides necrobióticos.
- Consolidação difusa e opacidades em vidro fosco em pacientes com hemoptise e hemorragia alveolar: doenças que causam síndrome renopulmonar, reação medicamentosa. Em pacientes sem hemoptise, o diagnóstico diferencial é amplo, incluindo infecção pulmonar, edema pulmonar, reação medicamentosa e pneumonite de hipersensibilidade. Vale ressaltar que opacidades difusas na granulomatose de Wegener podem ser resultantes da hemorragia pulmonar, edema pulmonar (secundária ao comprometimento renal) e infecção oportunista, principalmente causada por *Pneumocysts jiroveci*.
- Nódulos e consolidação peribrônquica de curso prolongado: pneumonia em organização, linfoma.
- Estenose traqueal e subglótica: estenose pós-intubação, amiloidose.
- Estenose brônquica: tuberculose, amiloidose, policondrite relapsante.

■ Síndrome de Churg-Strauss

I. INTRODUÇÃO

Generalidades

Vasculite sistêmica rara, de provável natureza autoimune, com preferência de acometimento dos sistemas respiratório e nervoso periférico e pele. Acomete tanto homens quanto mulheres, geralmente adultos e de meia-idade com história de asma. O acometimento cardíaco encontrado em até 50% dos pacientes é fator de prognóstico. O diagnóstico pode ser sugerido na presença de, no mínimo, quatro dos seis seguintes critérios: 1) asma; 2) eosinofilia periférica >10% ou 1,5 x 109/L; 3) anormalidades de seios paranasais; 4) opacidades pulmonares transitórias; 5) mononeuropatia ou polineuropatia periférica; e 6) biópsia demonstrando pequenos vasos sanguíneos com eosinófilos extravasculares.

Achados Clínicos e Laboratoriais

A doença quase sempre se manifesta inicialmente por rinite ou rinossinusite alérgica e asma. Posteriormente, costuma-se encontrar uma fase eosinofílica com hipereosinofilia sanguínea periférica, aumento de IgE e infiltrado eosinofílico tecidual. A terceira fase, vasculítica, pode ser fatal. Pacientes com doença ativa podem apresentar P-ANCA (anticorpos anticitoplasma de neutrófilo com padrão mieloperoxidase) positivo (40%-70%). A positividade para o C-ANCA é menos comum (10%).

Achados Histológicos

Os três achados histológicos clássicos do comprometimento pulmonar em fragmentos de biópsia incluem: 1) inflamação granulomatosa rica em eosinófilos; 2) vasculite necrosante de pequenos e médios vasos; e 3) infiltração tecidual por eosinófilos. Deve-se ressaltar, todavia, que a presença dos três achados histológicos clássicos não é comum. Infiltração eosinofílica dos septos interlobulares e da pleura também pode ser encontrada, assim como focos de pneumonia em organização. A hemorragia alveolar e a glomerulonefrite geralmente focal e segmentar são menos comuns do que nas outras vasculites de pequenos vasos (granulomatose de Wegener e poliangeíte microscópica).

II. ACHADOS DE IMAGEM

Radiografia e Tomografia Computadorizada de Tórax

1. Consolidação e/ou opacidades em vidro fosco
   - Padrão radiológico mais comum (90%).
   - Traduzem infiltração eosinofílica parenquimatosa na maioria dos casos, principalmente quando apresentam distribuição periférica e simétrica e predomínio nos lobos superiores (Fig. 34-7). Todavia, a distribuição esparsa, bilateral e assimétrica é bastante comum. Padrão migratório das áreas de consolidação pode ser semelhante à síndrome de Löeffler.
   - Quando difusas, as opacidades podem representar hemorragia pulmonar.
   - Destruição lobular com pequenas áreas de confluência também pode ser encontrada na TC.
2. Espessamento liso de septos interlobulares (10% a 50%)
   - Pode ser decorrente de edema pulmonar intersticial por comprometimento cardíaco principalmente na presença de derrame pleural concomitante. Em alguns casos, o espessamento septal é decorrente da infiltração dos septos interlobulares por eosinófilos, podendo, inclusive, ser bastante extenso na TC e o único achado (Fig. 34-8). Espessamento do interstício peribrônquico também pode ser encontrado.
3. Nódulos ou massas (0,5 a 3,5 cm) com ou sem sinal do halo e nódulos centrolobulares com atenuação em vidro fosco são menos frequentes (Fig. 34-8).
4. Derrame pleural bilateral ou unilateral (10% a 50%) decorrente de insuficiência cardíaca esquerda ou pleurite eosinofílica.
5. Derrame pericárdico é incomum, mas sua presença pode traduzir mau prognóstico.
6. Aumento de linfonodos mediastinais e hilares decorrente de edema pulmonar ou infiltração eosinofílica pode ocorrer, mas é incomum.
7. Aumento do calibre dos vasos pulmonares segmentares na TC (achado incomum).

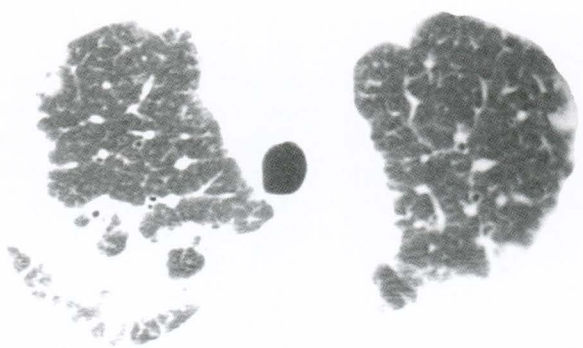

FIGURA 34-7. Síndrome de Churg-Strauss. TCAR dos lobos superiores demonstra áreas bilaterais e simétricas de consolidação com distribuição periférica.

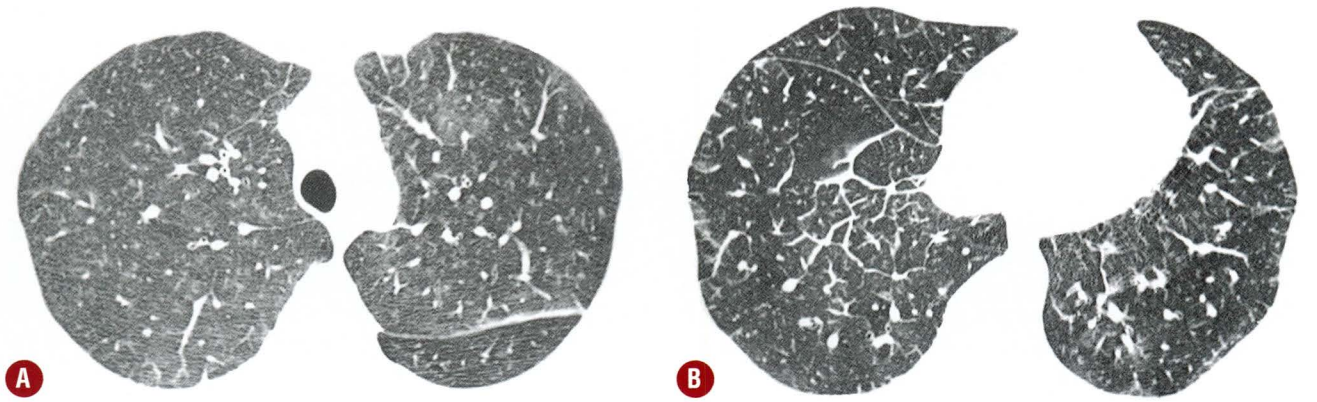

FIGURA 34-8. Síndrome de Churg-Strauss. A, TCAR das regiões superiores revela opacidades em vidro fosco e nódulos centrolobulares esparsos. Notam-se alguns septos interlobulares espessados, bem como espessamento do interstício peribrônquico/espessamento de paredes brônquicas e da fissura interlobar esquerda. **B,** TCAR das bases pulmonares revela espessamento septal liso extenso e opacidades em vidro fosco esparsas. Na biópsia pulmonar, observou-se infiltração eosinofílica nos septos interlobulares e parênquima pulmonar.

8. Cardiomegalia.
9. Espessamento de paredes brônquicas geralmente relacionado a asma.

Recomendações

O método de imagem a ser utilizado na avaliação inicial de qualquer paciente com asma deve ser sempre a radiografia de tórax. A TC de tórax deve ser reservada para avaliação de pacientes com complicações, pacientes não responsivos ao tratamento inicial ou com exames de radiografia não condizentes com o quadro clínico, ou com padrões atípicos.

III. DIAGNÓSTICO DIFERENCIAL PRINCIPAL

O diagnóstico de síndrome de Churg-Strauss depende, na maioria dos casos, do alto grau de suspeição clínica associado a outros achados em exames subsidiários. É um diagnóstico clínico difícil já que vários achados clínicos e laboratoriais, tais como sinusopatia de repetição e eosinofilia sanguínea periférica, são comuns em pacientes com asma. A eosinofilia periférica, entretanto, costuma ser > 10% nos pacientes com síndrome de Churg-Strauss, mas pode estar ausente. Um outro fator é que a positividade para o P-ANCA pode ser encontrada em outras vasculites, principalmente na poliangeíte microscópica, bem como na colite ulcerativa, alguns processos infecciosos e doenças do colágeno, tais como artrite reumatoide e lúpus eritematoso sistêmico.

O diagnóstico diferencial de áreas de consolidação em pacientes com asma deve sempre incluir processo infeccioso bacteriano, fúngico ou viral, sendo necessária a exclusão com base nos achados clínicos, exames de cultura e testes sorológicos adequados. O diagnóstico diferencial principal de áreas de consolidação, acometendo predominantemente ou exclusivamente as regiões pulmonares periféricas, seja na radiografia de tórax ou na TC, deve incluir a pneumonia eosinofílica crônica, a síndrome de Churg-Strauss e a pneumonia em organização. Contudo, a pneumonia eosinofílica crônica também pode ser encontrada em pacientes com asma e sem síndrome de Churg-Strauss, o que torna a pesquisa por outros critérios diagnósticos e manifestações sistêmicas da síndrome, tais como púrpuras, nódulos subcutâneos e neuropatia periférica, de fundamental importância.

■ Poliangeíte Microscópica

I. INTRODUÇÃO

Generalidades

Vasculite necrosante de pequenos vasos sem inflamação granulomatosa e etiologia desconhecida. É caracterizada pela escassez ou ausência de depósitos de imunocomplexos. Aproximadamente 90% dos pacientes apresentam comprometimento renal (glomerulonefrite rapidamente progressiva). A hemorragia pulmonar difusa e hemoptise representam as manifestações pulmonares da doença, podendo ser encontradas em 10% a 30% dos pacientes. A poliangeíte microscópica representa a causa mais comum da síndrome renopulmonar. O acometimento da pele (púrpura, nódulos subcutâneos, urticária), articulações, sistema nervoso periférico (mononeurite multiplexa) e do sistema gastrointestinal (hemorragia, perfuração, dor, infarto) também são comuns. Acomete mais frequentemente pacientes do sexo masculino e com 50 a 60 anos de idade, apesar de ocorrer em qualquer faixa etária.

Achados Clínicos e Laboratoriais

Dispneia e hemoptise são encontradas em pacientes com comprometimento pulmonar. Sintomas constitucionais, tais como febre, perda de peso, mialgia, artralgia são encontrados em 70% a 80% dos pacientes. Proteinúria, leucocitúria e hematúria com graus variados de insuficiência renal são comuns. Queda da hemoglobina pode ser encontrada em pacientes com hemorragia. Até 75% dos pacientes apresentam P-ANCA positivo, enquanto C-ANCA pode ser encontrado em 10% a 15% dos pacientes.

Achados Histológicos

Nos pacientes que desenvolvem comprometimento pulmonar, os achados histológicos são não específicos e caracterizados por capilarite neutrofílica e hemorragia alveolar.

II. ACHADOS DE IMAGEM

Radiografia e Tomografia Computadorizada de Tórax

1. Áreas de consolidação e/ou opacidades em vidro fosco (Fig. 34-9)
   - Representam hemorragia alveolar.
   - Geralmente apresentam distribuição bilateral e difusa, mas podem predominar nas regiões pulmonares centrais (peri-hilares), regiões médias e inferiores. Costumam poupar as regiões dos ápices pulmonares e dos seios costofrênicos.
2. Outros achados incluem opacidades lobulares e nódulos centrolobulares, com atenuação em vidro fosco (mais comum na fase de resolução); espessamento do interstício peribroncovascular e espessamento de septos interlobulares esparsos, geralmente associados a opacidades em vidro fosco (Fig. 34-10). Hemorragia de repetição pode ocasionalmente causar fibrose pulmonar.
3. Derrame pleural pode ser encontrado.

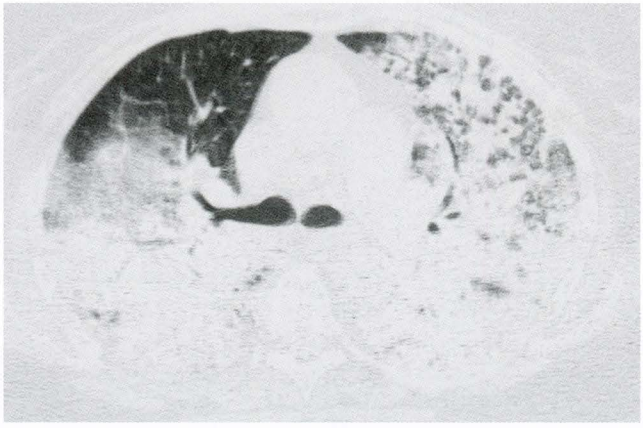

FIGURA 34-9. Hemorragia alveolar na poliangeíte microscópica. TCAR revela áreas bilaterais e extensas de consolidação com distribuição assimétrica associada à opacidade em vidro fosco no lobo superior direito.

Recomendações

A avaliação inicial de pacientes com hemorragia pulmonar difusa e/ou hemoptise deve ser sempre iniciada com radiografia de tórax. A TC deve ser reservada para casos de pacientes com provável hemorragia pulmonar difusa, mas achados radiográficos normais ou questionáveis, ou para afastar outras causas de hemoptise tais como bronquiectasias e neoplasia.

III. DIAGNÓSTICO DIFERENCIAL PRINCIPAL

A poliangeíte microscópica deve ser sempre suspeitada em pacientes com glomerulonefrite rapidamente progressiva, P-ANCA positivo e achados clínicos e radiológicos compatíveis com hemorragia pulmonar difusa. Entretanto, esses achados não são exclusivos da poliangeíte microscópica, podendo ser encontrados em outras vasculites e outras causas de síndrome renopulmonar. A hemorragia pulmonar difusa pode ocorrer na ausência de hemoptise, e o diagnóstico diferencial etiológico é extenso. Os achados radiológicos da hemorragia pulmonar difusa também são não específicos. O diagnóstico diferencial é amplo e inclui outras vasculites, processos infecciosos, edema pulmonar, SARA e reação medicamentosa. A correlação clínico-laboratorial é de fundamental importância.

■ Síndrome de Goodpasture

I. INTRODUÇÃO

Generalidades

Também denominada doença do anticorpo antimembrana basal glomerular, a síndrome de Goodpasture é uma doença autoimune rara. É caracterizada por depósitos de anticorpos geralmente da classe IgG nas membranas basais tanto dos glomérulos renais quanto dos alvéolos pulmonares, provocando glomerulonefrite rapidamente progressiva e hemorragia pulmonar. Comprometimento pulmonar ou renal isolado é incomum. Apresenta dois picos de incidência em relação à faixa etária (20-30 anos e 60-70 anos), sendo mais frequente em homens

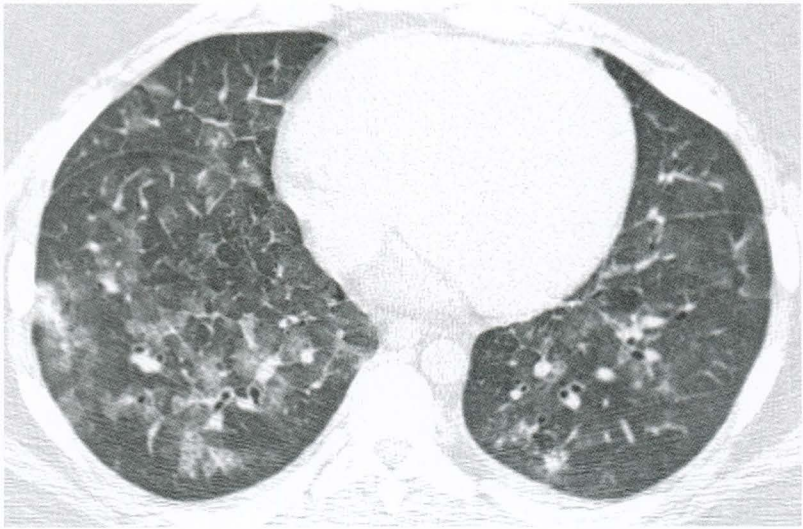

FIGURA 34-10. Hemorragia alveolar em paciente com poliangeíte microscópica. TCAR revela opacidades em vidro fosco com distribuição lobular e tendência a confluência. Mínimo espessamento septal também é identificado.

(3:2). Acredita-se que pode ser induzida por infecção (vírus influenza), toxinas (hidrocarbonetos, tabaco) e neoplasias.

Achados Clínicos e Laboratoriais

Na maioria dos pacientes (95%), a hemoptise é o sintoma de apresentação, que pode preceder sinais de glomerulonefrite em dias, semanas ou meses em até 50%. Dispneia e tosse e sintomas constitucionais como fraqueza e fatiga também podem ser encontrados. Insuficiência respiratória não é rara. Anemia, proteinúria e hematúria são comuns. Aproximadamente 90% dos pacientes apresentam anticorpos anti-GBM elevados. Até um terço dos pacientes pode apresentar ANCA positivo, geralmente P-ANCA.

Achados Histológicos

No pulmão observa-se hemorragia alveolar. Capilarite neutrofílica pode ser encontrada. Biópsia renal, geralmente utilizada para confirmar o diagnóstico, demonstra glomerulonefrite focal ou difusa com crescentes e depósitos lineares de IgG sobre as alças capilares glomerulares na imunofluorescência. O prognóstico e a resposta ao tratamento dependem, fundamentalmente, do tempo de doença e do grau do acometimento da função renal.

II. ACHADOS DE IMAGEM

Radiografia e Tomografia Computadorizada de Tórax

1. Os achados radiológicos dependem do grau e do número de episódios de hemorragia.
2. A radiografia de tórax pode ser normal na fase inicial ou exibir opacidades esparsas mal definidas que correspondem às opacidades em vidro fosco identificadas na TC.
3. A depender da extensão e gravidade da hemorragia, áreas focais ou difusas de consolidação podem ser encontradas com ou sem a presença de opacidades em vidro fosco.
   - Geralmente são bilaterais, mas distribuição unilateral não é rara. Podem ser assimétricas, ter distribuição peri-hilar, predominar nas regiões médias e inferiores e preservar os ápices pulmonares e as regiões do seio costofrênico. Broncogramas aéreos podem ser encontrados nas áreas de consolidação (Fig. 34-11).
4. Padrão granular na radiografia de tórax e de pavimentação em mosaico na TC pode ser identificado geralmente a partir do segundo e terceiro dias depois do episódio agudo.
5. Reticulado, espessamento septal e opacidades lobulares e centrolobulares são mais comuns na TC na fase de resolução da hemorragia (Fig. 34-12). Alguns pacientes com hemorragia de repetição podem apresentar sinais de fibrose com distorção da arquitetura pulmonar e bronquiectasias de tração.

Recomendações

A avaliação inicial radiológica de pacientes com hemorragia pulmonar difusa e glomerulonefrite deve ser sempre feita com radiografia de tórax. No contexto clínico adequado, a presença de opacidades mal definidas bilaterais ou áreas de consolidação na radiografia de tórax corroboram a suspeita clínica de síndrome de Goodpasture, não sendo necessária, portanto, a realização da TC (Fig. 34-11). A tomografia computadorizada de tórax, todavia, deve ser realizada em pacientes com suspeita clínica, mas cuja radiografia de tórax é normal, ou em pacientes que demonstram alterações questionáveis, ou achados não compatíveis com a doença na radiografia de tórax. Por causa do maior risco da radiação nos exames seriados de TC, a avaliação radiológica de seguimento dos pacientes com síndrome de Goodpasture deve ser sempre realizada preferencialmente com a radiografia de tórax, já que muitos desses pacientes são jovens, com menos de 40 anos de idade.

III. DIAGNÓSTICO DIFERENCIAL PRINCIPAL

O diagnóstico diferencial deve incluir doenças que causam hemorragia pulmonar difusa e glomerulonefrite, tais como poliangeíte microscópica, granulomatose de Wegener, síndrome de Churg-Strauss, púrpura de Henoch-Shoenlein, crioglobulinemia mista e lúpus eritematoso sistêmico. Os achados radiológicos apenas corroboram a suspeita clínica de hemorragia alveolar. Cerca de 20% dos pacientes com glomerulonefrite e hemorragia pulmonar possuem síndrome de Goodpasture. Para confirmar o diagnóstico, faz-se necessária a correlação clínico-laboratorial, e muitas vezes realização de biópsia renal. Em pacientes com comprometimento pulmonar isolado, o diagnóstico diferencial também deve incluir bronquiectasias, neoplasias e reação medicamentosa.

■ Doença de Behçet

I. INTRODUÇÃO

Generalidades

Doença inflamatória crônica recorrente de etiologia ainda desconhecida e provável natureza autoimune. Apesar da distri-

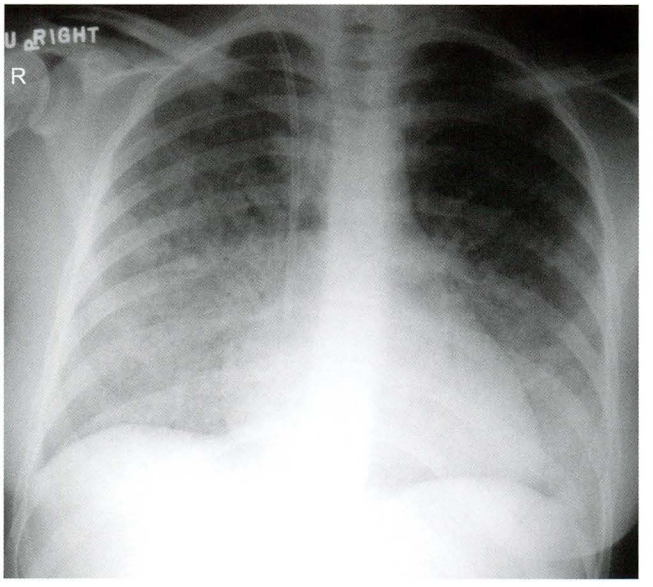

FIGURA 34-11. Síndrome de Goodpasture em paciente com hemoptise volumosa e insuficiência renal aguda. Radiografia de tórax em PA evidencia opacidades bilaterais mal definidas e áreas de consolidação com mínimo broncograma aéreo predominando na metade inferior das regiões pulmonares. Cateter de hemodiálise bem posicionado. Os achados são compatíveis com a suspeita clínica de hemorragia alveolar.



FIGURA 34-12. Síndrome de Goodpasture em paciente com hemoptise. TCAR demonstra opacidades em vidro fosco com distribuição lobular e nódulos centrolobulares. A radiografia de tórax não evidenciou alterações significativas.

buição mundial, a doença de Behçet geralmente acomete pessoas oriundas da região do Mediterrâneo e do Leste, principalmente da Turquia e da China. É mais comum em pacientes do sexo masculino e com 20 a 30 anos de idade. Caracteriza-se classicamente pela presença de vasculite, aftas orais dolorosas, aftas genitais e uveíte. Outras manifestações incluem artrite, lesões cutâneas, comprometimento dos sistemas gastrointestinal (5% a 60%) e genitourinário e do sistema nervoso central (10% a 50%). O comprometimento simultâneo de múltiplos órgãos é comum.

Vinte a quarenta por cento dos pacientes com doença de Behçet apresentam complicações vasculares, tais como tromboflebite subcutânea, trombose venosa profunda, aneurismas ou pseudoaneurismas e oclusões de artérias pulmonares e sistêmicas. Oclusão venosa é a manifestação vascular mais comum da doença de Behçet, seguida de aneurisma arterial e oclusão arterial. A aorta abdominal é o local mais frequente de desenvolvimento de aneurisma na doença de Behçet. Outros sítios comuns incluem as artérias pulmonar, subclávia, femural e poplítea.

As principais manifestações intratorácicas da doença de Behçet incluem: aneurisma e oclusão da artéria pulmonar, tromboembolismo pulmonar, infarto pulmonar, hemorragia, trombose da veia cava superior e aneurisma da aorta. A verdadeira prevalência das manifestações pulmonares da doença de Behçet não é bem conhecida, mas estima-se que 1% a 18% dos pacientes desenvolvem complicações pulmonares. As alterações parenquimatosas na doença de Behçet podem ser secundárias a presença de infarto pulmonar, hemorragia, pneumonia de repetição e, mais raramente, pneumonia em organização. Os infartos pulmonares podem ser relacionados a vasculite local e trombose ou tromboembolismo secundário a tromboflebite sistêmica, enquanto a hemorragia pode ser decorrente de complicações de aneurismas das artérias pulmonares ou de tromboembolismo. Por causa da terapia imunossupressora, os pacientes podem desenvolver pneumonia de repetição.

Achados Clínicos e Laboratoriais

A doença é diagnosticada com base nos critérios propostos pelo Grupo de Estudo Internacional da Doença de Behçet publicado em 1990. Para o diagnóstico, faz-se necessária a presença de afta oral recorrente (pelo menos três vezes em um ano) e de pelo menos dois dos seguintes critérios: 1) afta genital recorrente; 2) uveíte anterior e/ou posterior ou vasculite retiniana, 3) lesões de pele (eritema nodoso, lesões acneiformes, pseudofoliculite); e 4) teste de patergismo positivo.

Os sintomas iniciais de apresentação da doença raramente estão relacionados às manifestações pulmonares. Os sintomas pulmonares (hemoptise, tosse, dispneia e dor torácica) geralmente desenvolvem vários meses ou anos depois do diagnóstico e podem ser secundários a formação de aneurismas da artéria pulmonar, trombose venosa ou arterial, infarto pulmonar, hemorragia, pneumonia de repetição e pleurisia. Sintomas de síndrome da veia cava superior causada por oclusão trombótica da veia cava superior também podem ocorrer.

Achados Histológicos

Os achados histológicos consistem em vasculite não específica que acomete vasos (artérias ou veias) de vários tamanhos em múltiplos órgãos e infiltrado inflamatório perivascular rico em linfócitos, células plasmáticas e neutrófilos. A formação de trombo ou trombo com inflamação é comum. A vasculite e a necrose transmural podem levar à formação de aneurismas e pseudoaneurismas. Achados de pneumonia em organização, apesar de raros, já foram descritos em paciente com doença de Behçet e aneurismas da artéria pulmonar.

II. ACHADOS DE IMAGEM

Radiografia e Tomografia Computadorizada de Tórax

1. Artéria pulmonar
   - A formação de aneurisma é uma manifestação comum da doença de Behçet. Pode ser único, mas geralmente é múltiplo, podendo ser unilateral ou bilateral.
   - Pode medir entre 1 e 7 cm de diâmetro na TC, a depender de sua localização.
   - Os aneurismas geralmente ocorrem na artéria pulmonar interlobar direita. Podem também ocorrer nas artérias pulmonares lobares e segmentares, assim como na artéria pulmonar principal direita e esquerda.

- Radiografia:
  - Opacidade peri-hilar arredondada de contornos lisos ou mal definidos (na presença de hemoptise) ou aumento hilar unilateral de forma abrupta (Fig. 34-13).
- Tomografia:
  - Dilatação fusiforme ou sacular da artéria pulmonar, com preenchimento homogêneo de sua luz pelo meio de contraste (Fig. 34-14).
  - Espessamento da parede e realce são comuns, assim como trombose parcial ou completa do aneurisma. A trombose geralmente se inicia na periferia (Fig. 34-14).

3. Aneurisma da aorta ascendente, do arco aórtico, bem como da artéria coronária e da artéria subclávia pode ocorrer. Espessamento da parede da aorta pode ser identificado. Oclusão de artéria sistêmica é menos comum.
4. Áreas de consolidação
   - Geralmente são decorrentes de infarto pulmonar ou hemorragia.
   - No infarto pulmonar, a consolidação geralmente apresenta aspecto triangular, com localização periférica e base pleural. Hipodensidade central pode ser encontrada (Fig. 34-14).
   - Na hemorragia pulmonar, resultante da vasculite ou ruptura de aneurisma da artéria pulmonar, as áreas de consolidação podem ser focais, multifocais ou difusas.
   - Outras causas de consolidação incluem pneumonia de repetição e, raramente, pneumonia em organização.
5. Opacidades em vidro fosco (Fig. 34-15)
   - Geralmente representam hemorragia, podendo ser focais, multifocais ou difusas. Podem estar associadas a áreas de consolidação ou ser achado isolado.
6. Área localizada de diminuição da atenuação e vascularização pulmonar (oligemia) em paciente com oclusão da artéria pulmonar.
7. Padrão de atenuação (perfusão) em mosaico em pacientes com tromboembolismo pulmonar (raro) ou oclusão da artéria pulmonar.
8. Trombose da veia cava superior.
   - Alargamento do mediastino na radiografia de tórax
   - Tomografia:
     - Falha de enchimento da veia cava superior com espessamento da parede.
     - Edema e infiltração da gordura mediastinal.
     - No estágio crônico, a trombose progride para obliteração completa da veia cava superior, causando desen-

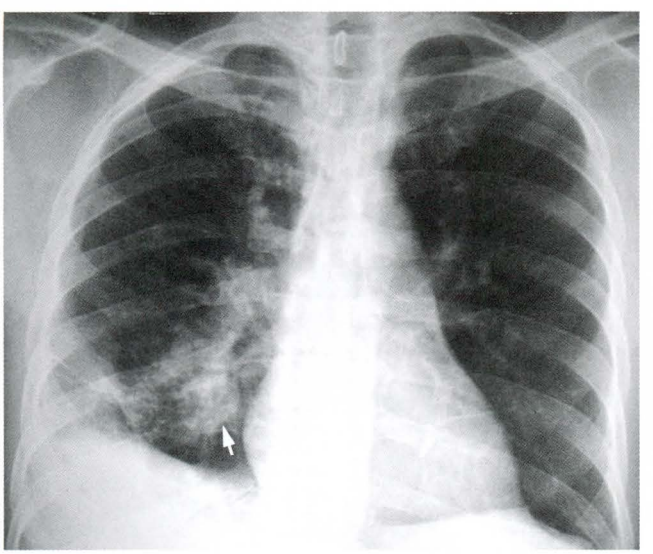

FIGURA 34-13. Aneurisma da artéria pulmonar associada a infarto pulmonar em paciente com doença de Behçet. Radiografia de tórax em PA demonstra opacidade ovalar (seta) projetada na região inferior direita, em íntima relação com estruturas vasculares. Nota-se também opacidade triangular de base pleural à direita associada a derrame pleural e elevação ipsilateral do hemidiafragma. Cortesia de Dr. Kim-Ir-Sen Santos Teixeira, Departamento de Radiologia e Diagnóstico por Imagem do HC-UFG.

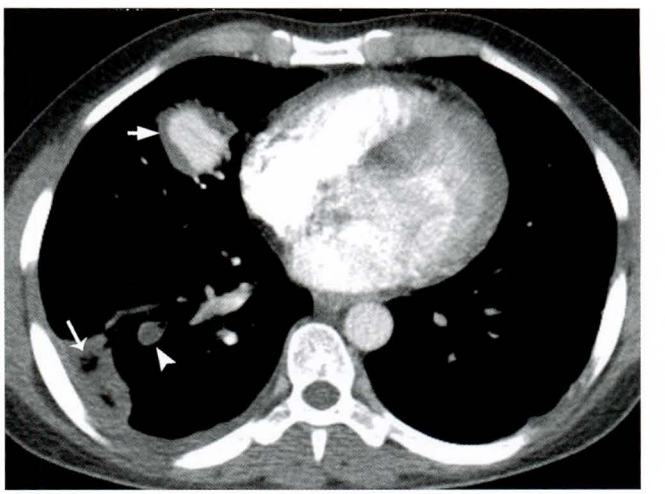

FIGURA 34-14. Aneurisma da artéria pulmonar associada a infarto pulmonar em paciente com doença de Behçet. Angiotomografia de tórax revela aneurisma e espessamento parietal (seta curta) de ramo segmentar da artéria pulmonar do lobo médio. Nota-se também oclusão trombótica da artéria basal segmentar lateral direita (cabeça de seta), opacidade periférica com hipodensidade central (seta longa) compatível com infarto pulmonar e pequeno derrame pleural direito. (Cortesia de Dr. Kim-Ir-Sen Santos Teixeira, Departamento de Radiologia e Diagnóstico por Imagem do HC-UFG.)



FIGURA 34-15. Hemorragia alveolar em paciente com rotura de aneurisma da artéria pulmonar e com doença de Behçet. TCAR revela opacidades em vidro fosco esparsas e com distribuição predominantemente lobular. Note importante dilatação de ramo da artéria pulmonar (seta) do lobo superior direito. (Cortesia de Dr. Kim-Ir-Sen Santos Teixeira, Departamento de Radiologia e Diagnóstico por Imagem do HC-UFG.)

volvimento de circulação colateral nas veias do pescoço e da parede torácica.
- A oclusão da veia cava superior também pode ser acompanhada por trombose das veias braquiocefálica, subclávia e axilar.
- A associação de mediastinite fibrosante causada por doença de Behçet em paciente com obstrução secundária da veia cava superior raramente ocorre; todavia, ainda não está bem esclarecido se a mediastinite fibrosante pode anteceder a obstrução da veia cava superior ou vice-versa.

9. Derrame pleural
   - Causas: infarto pulmonar (Fig. 34-14), síndrome da veia cava superior, vasculite primária da pleura e hemotórax por rotura de artéria pulmonar.
10. Derrame pericárdico
    - Causas: síndrome da veia cava superior ou vasculite pericárdica.
11. Aumento reacional de linfonodos mediastinais.

Recomendações

A angiotomografia é o método de imagem de escolha a ser utilizado na avaliação de pacientes com doença de Behçet e sintomas respiratórios. A ressonância magnética também pode demonstrar a presença, local e tamanho dos aneurismas, bem como sinais de trombose da veia cava superior, entretanto, apresenta menor sensibilidade do que a angiotomografia para demonstrar pequenos aneurismas da artéria pulmonar e algumas alterações parenquimatosas.

III. DIAGNÓSTICO DIFERENCIAL PRINCIPAL

A doença de Behçet é uma das causas mais comuns de aneurismas e pseudoaneurismas da artéria pulmonar. Outras causas incluem a síndrome de Hughes-Stovin, processos infecciosos e mau posicionamento de cateter Swan-Ganz. O diagnóstico da doença de Behçet, como causa de aneurisma da artéria pulmonar, é geralmente baseado nos dados clínicos. Radiologicamente pode ser difícil diferenciar doença de Behçet da síndrome de Hughes-Stovin, que é considerada por alguns parte do espectro da doença de Behçet. A síndrome de Hughes-Stovin é também uma doença rara de etiologia desconhecida, caracterizada pela associação de múltiplos aneurismas da artéria pulmonar com trombo mural e trombose venosa profunda.

■ Arterite de Takayasu

I. INTRODUÇÃO

Generalidades

Vasculite crônica granulomatosa que afeta vasos de grande calibre, principalmente a aorta e seus ramos maiores (Quadro 34-2), levando à estenose ou obstrução e, menos frequentemente, à dilatação ou formações aneurismáticas do vaso. É também denominada doença sem pulso. Aproximadamente um terço dos pacientes apresenta comprometimento da aorta torácica e abdominal. Comprometimento da artéria pulmonar isolado é raro. É uma doença rara e de etiologia ainda desconhecida, porém de provável natureza autoimune. Acomete mais comumente pacientes de origem asiática e do sexo feminino (até 95%) com idade entre 10 e 40 anos na época do diagnóstico. Alguns esquemas de classificação para arterite de Takayasu já foram propostos. Um dos mais recentes é o do grupo de Numano, que divide a doença em 6 tipos, a depender do local de acometimento (Tabela 34-1).

QUADRO 34-2. Incidência do Comprometimento Vascular da Arterite de Takayasu na Angiografia

Arco aórtico	59%
Aorta torácica descendente	45%
Aorta torácica ascendente	30%
Artéria subclávia esquerda	60%
Artéria subclávia direita	38%
Artéria carótida comum esquerda	40%
Artéria carótida comum direita	15%
Artéria braquiocefálica	19%
Artéria pulmonar	15%
Aorta abdominal	28%
Artéria renal	13%

TABELA 34-1. Classificação da Arterite de Takayasu (Grupo de Numano)

Tipo I	Somente os ramos do arco aórtico estão comprometidos.
Tipo IIa	Aorta ascendente e/ou arco aórtico; os ramos do arco aórtico também podem estar comprometidos. Não acomete o resto da aorta.
Tipo IIb	Acomete a aorta torácica descendente com ou sem envolvimento da aorta ascendente ou do arco aórtico com seus ramos. A aorta abdominal não está comprometida.
Tipo III	Acometimento concomitante da aorta torácica descendente, aorta abdominal e/ou artérias renais. A aorta ascendente e o arco aórtico com seus ramos não estão envolvidos.
Tipo IV	Somente a aorta abdominal e/ou artérias renais estão comprometidas.
Tipo V	Comprometimento generalizado.

Nota: O comprometimento da artéria coronária e da artéria pulmonar é indicado como C^+ ou P^+, respectivamente.

Achados Clínicos e Laboratoriais

Sintomas constitucionais, tais como febre, mialgia, artralgias e perda de peso, são comuns na fase inicial inflamatória sistêmica, que pode preceder a fase oclusiva em meses a anos. Os sintomas isquêmicos apresentados pelos pacientes com arterite de Takayasu são relacionados à localização da lesão e ao grau de estenose do vaso acometido e da circulação colateral desenvolvida. Extremidades frias, claudicação de membros inferiores ou superiores são comuns. Ao exame físico é bastante frequente encontrar pulsos ausentes, ou, quando palpáveis, diminuídos e/ou assimétricos. Síncope pode ocorrer em pacientes com estenose da artéria subclávia; hipertensão arterial, em pacientes com estenose da artéria renal; e *angina pectoris*, em pacientes com coronarite. Outros achados incluem acidente vascular cerebral, angina mesentérica, regurgitação aórtica, cardiomiopatia dilatada, miocardite, insuficiência cardíaca congestiva e pericardite. Os pacientes com comprometimento da artéria pulmonar podem ser assintomáticos ou apresentar dor torácica atípica, dispneia, hemoptise e sinais de hipertensão pulmonar. Raramente o comprometimento pulmonar representa a manifestação inicial da doença. Aumento da proteína C reativa e da velocidade de hemossedimentação pode ser encontrado nos exames laboratoriais.

Achados Histológicos

O processo inflamatório inicial é rico em células mononucleares, linfócitos, histiócitos, macrófagos e plasmócitos que acometem toda a parede do vaso, porém com maior comprometimento da adventícia. Células gigantes e processo inflamatório granulomatoso são tipicamente achados da camada média. Na fase crônica da doença ocorre fibrose da camada média e da adventícia, com consequente redução do lúmen e oclusão, que geralmente é segmentar e múltipla. Dilatação pós-estenótica pode ocorrer. A destruição da lâmina elástica e da camada muscular pode levar à formação de aneurismas.

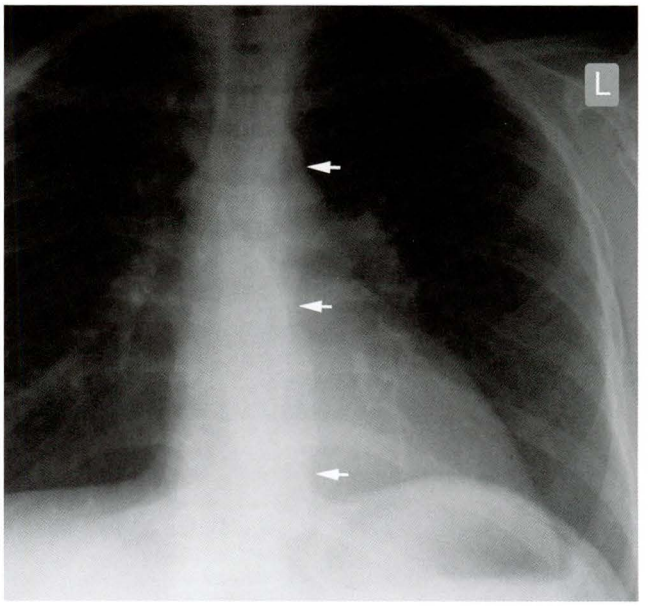

FIGURA 34-16. Achados radiográficos da arterite de Takayasu. Radiografia de tórax revela aspecto ondulado da aorta descendente com indentações (setas) representando áreas de estenose.

II. ACHADOS DE IMAGEM

Radiografia de Tórax

1. Pode revelar:
   - Contorno ondulado da aorta torácica descendente com indentações (Fig. 34-16) que representam áreas de estenose.
   - Dilatação do arco aórtico
   - Achados menos comuns:
     - Irregularidade da borda inferior de arcos costais secundária à presença de vasos colaterais;
     - Calcificação prematura da parede da aorta (arco aórtico e aorta descendente);
     - Dilatação da aorta ascendente e aneurisma da aorta descendente.

Ultrassonografia

1. Dependente do operador; baixo valor preditivo negativo.
2. Pode revelar espessamento parietal circunferencial da aorta e seus ramos.

TC e RM

1. Espessamento da parede, geralmente concêntrico, da aorta e outros vasos acometidos (Fig. 34-17).
2. Estenose segmentar multifocal (Fig. 34-18).
3. Dilatação pós-estenótica (Fig. 34-18).
4. Aneurisma.
5. Calcificação distrófica da parede do vaso pode ser identificada na TC.
6. Em pacientes com doença inflamatória ativa pode ser observado realce tardio da parede do vaso na angio-TC e na RM (em imagens pós-gadolínio ponderadas em T1 com supressão de gordura). Pode ser o único achado na fase inicial da doença, antes do desenvolvimento de estenose.
7. Hipersinal em imagens ponderadas em T2 com supressão de gordura representando edema da parede do vaso.
8. Irregularidade do contorno da aorta torácica descendente.

Medicina Nuclear

1. Na presença de inflamação aguda, a cintilografia com Gálio-67 pode revelar captação aumentada na região da aorta e em seus ramos.

PET com 18F-fluorodesoxiglicose (FDG)

1. Pode revelar atividade aumentada nas áreas de inflamação ativa.

Recomendações

Os exames de imagem apresentam papel fundamental na confirmação diagnóstica, avaliação da extensão e atividade da doença. A angiografia tem sido o método de imagem padrão para o diagnóstico e avaliação dos pacientes com arterite de Takayasu. Cada vez mais, entretanto, a TC (com cortes finos e reconstrução multiplanar) e a angiorressonância têm substituído a angiografia na avaliação desses pacientes. Além de ser um procedimento invasivo, a angiografia não avalia a parede do vaso, portanto: 1) pode ser normal em pacientes na fase inicial da doença sem alterações do calibre e com espessamento parietal difuso e 2) não permite distinguir estenose secundária à inflamação parietal aguda da estenose decorrente de fibrose trans-

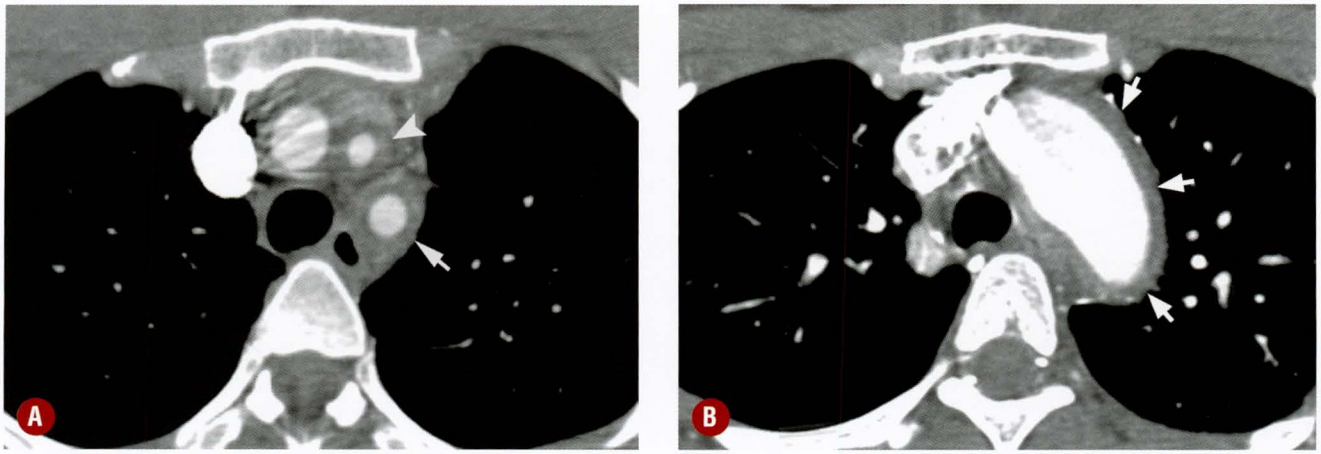

FIGURA 34-17. Achados iniciais da angiotomografia em paciente com arterite de Takayasu. A, Espessamento circunferencial parietal das artérias carótida (cabeça de seta) e subclávia (seta) esquerdas. **B,** Espessamento difuso da parede do arco aórtico (setas).

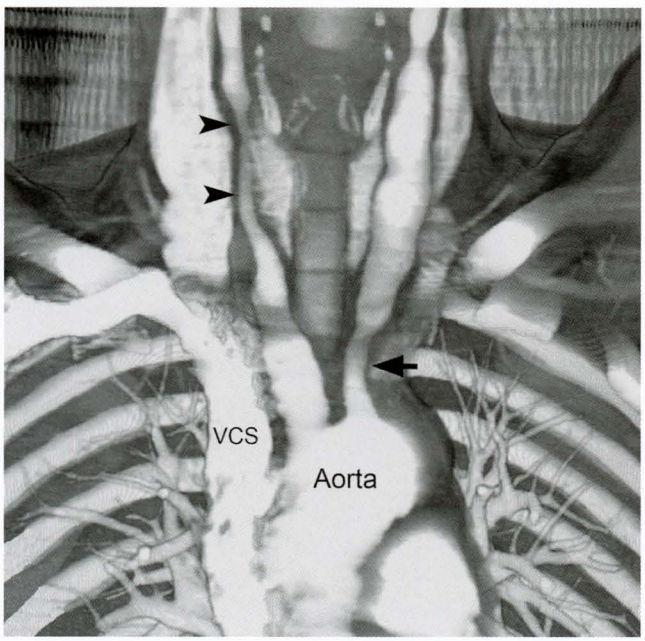

FIGURA 34-18. Achados tomográficos da arterite de Takayasu. Imagem coronal de angiotomografia com intensidade de projeção máxima (MIP) revela extenso segmento de estenose na artéria carótida comum direita (cabeças de setas). Estenose focal (seta) com dilatação pós-estenótica é também identificada na artéria carótida esquerda. VCS= veia cava superior.

mural crônica. A ressonância magnética apresenta vantagens em relação à TC por não utilizar radiação ionizante, que pode ser um fator complicante nesta população jovem de pacientes. Estudos preliminares com PET têm revelado seu potencial valor na avaliação da resposta ao tratamento ao demonstrar diminuição da atividade. Parece também ser mais sensível do que a RM na detecção de inflamação aguda dos vasos.

III. DIAGNÓSTICO DIFERENCIAL

Outras causas de espessamento da parede da aorta (p. ex., aortite sifilítica), coarctação da aorta (mais comum em homens, localização típica no istmo), aterosclerose.

LITERATURA RECOMENDADA

Granulomatose de Wegener

1. Brown KK. Pulmonary Vasculitis. Proc Am Thorac Soc 2006;3: 48-57.
2. Frazier AA, Rosado-de-Christenson ML, Galvin JR, et al. Pulmonary angiitis and granulomatosis: radiologic-pathologic correlation. Radiographics 1998; 18:687-710; quiz 727.
3. Lohrmann C, Uhl M, Kotter E, et al. Pulmonary manifestations of wegener granulomatosis: CT findings in 57 patients and a review of the literature. Eur J Radiol 2005; 53:471-477
4. Sheehan RE, Flint JD, Muller NL. Computed tomography features of the thoracic manifestations of Wegener granulomatosis. J Thorac Imaging 2003; 18:34-41.

Síndrome de Churg-Strauss

1. Choi YH, Im JG, Han BK, et al. Thoracic manifestations of Churg-Strauss syndrome: radiological and clinical findings. Chest 2000;117:117-24.
2. Silva CI, Colby TV, Muller NL. Asthma and associated conditions: high-resolution CT and pathologic findings. AJR Am J Roentgenol 2004;183:817-24
3. Silva CI, Muller NL, Fujimoto K, et al. Churg-Strauss syndrome: high-resolution CT and pathologic findings. J Thoracic Imag 2005;20:74-80.
4. Worthy SA, Muller NL, Hansell DM, Flower CDR. Churg-Strauss syndrome: the spectrum of pulmonary CT findings in 17 patients. AJR Am J Roentgenol 1998;170:297-300.

Poliangeíte Microscópica

1. Ando Y, Okada F, Matsumoto S, Mori H. Thoracic manifestation of myeloperoxidase-antineutrophil cytoplasmic antibody (MPO-ANCA)-related disease. CT findings in 51 patients. J Comput Assist Tomogr 2004; 28:710-716.
2. Collins CE, Quismorio FP, Jr. Pulmonary involvement in microscopic polyangiitis. Curr Opin Pulm Med 2005; 11:447-451.
3. Primack SL, Miller RR, Muller NL. Diffuse pulmonary hemorrhage: clinical, pathologic, and imaging features. AJR Am J Roentgenol 1995; 164:295-300.

Síndrome de Goodpasture

1. Hansell DM. Small-vessel diseases of the lung: CT-pathologic correlates. Radiology 2002; 225:639-653.

2. Mayberry JP, Primack SL, Muller NL. Thoracic manifestations of systemic autoimmune diseases: radiographic and high-resolution CT findings. Radiographics. 2000;20:1623-35.
3. Primack SL, Miller RR, Muller NL. Diffuse pulmonary hemorrhage: clinical, pathologic, and imaging features. AJR Am J Roentgenol 1995; 164:295-300.

Doença de Behçet

1. Chae EJ, Do KH, Seo JB, et al. Radiologic and clinical findings of Behçet disease: comprehensive review of multisystemic involvement. Radiographics. 2008 Jul 6. [Epub ahead of print].
2. Criteria for diagnosis of Behcet's disease. International Study Group for Behcet's Disease. Lancet 1990; 335:1078-1080.
3. Erkan F, Gul A, Tasali E. Pulmonary manifestations of Behcet's disease. Thorax 2001; 56:572-578.
4. Harman M, Sayarlioglu M, Arslan H, et al. Fibrosing mediastinitis and thrombosis of superior vena cava associated with Behçet's disease. Eur J Radiol 2003; 48:209-212.
5. Hiller N, Lieberman S, Chajek-Shaul T, et al. Thoracic Manifestations of Behçet Disease at CT. RadioGraphics 2004;24:801-808.
6. Nguyen ET, Silva CI, Seely JM, et al. Pulmonary artery aneuryms and pseudoaneuryms in adults: findings at CT and radiography. AJR Am J Roentgenol. 2007;188(2):W126-34.

Arterite de Takayasu

1. Gotway MB, Araoz PA, Macedo TA, et al. Imaging findings in Takayasu's arteritis. AJR Am J Roentgenol. 2005;184:1945-50.
2. Kissin EY, Merkel PA. Diagnostic imaging in Takayasu arteritis. Curr Opin Rheumatol. 2004;16:31-7
3. Moriwaki R, Noda M, Yajima M, Sharma BK, Numano F. Clinical manifestations of Takayasu arteritis in India and Japan--new classification of angiographic findings. Angiology 1997; 48:369-379
4. Nastri MV, Baptista LP, Baroni RH, et al. Gadolinium-enhanced three-dimensional MR angiography of Takayasu arteritis. Radiographics 2004; 24:773-786.
5. Takahashi K, Honda M, Furuse M, Yanagisawa M, Saitoh K. CT findings of pulmonary parenchyma in Takayasu arteritis. J Comput Assist Tomogr 1996; 20:742-748.

CAPÍTULO 35

Doenças Pulmonares Eosinofílicas

C. Isabela S. Silva
Nestor L. Müller

As doenças pulmonares eosinofílicas correspondem a um grupo heterogêneo de enfermidades caracterizadas pela presença de infiltrado pulmonar associado a eosinofilia no parênquima pulmonar, lavado broncoalveolar (percentual de eosinófilos acima de 5%), ou sangue periférico (contagem de eosinófilos acima de 500 células/mm^3). Indivíduos normais geralmente têm entre 1% e 3% de eosinófilos no lavado broncoalveolar. A ausência de eosinofilia sanguínea não exclui o diagnóstico de doença pulmonar eosinofílica, podendo ocorrer, por exemplo, na pneumonia eosinofílica aguda ou em alguns pacientes com pneumonia eosinofílica crônica.

As doenças pulmonares eosinofílicas podem ser idiopáticas ou, frequentemente, resultam de exposição a certos parasitos (Tabela 35-1), inalação de toxinas ou uso de medicamentos e drogas ilícitas. Várias medicações já foram implicadas com o desenvolvimento de doenças pulmonares eosinofílicas e, infelizmente, muitas delas são bastante utilizadas (p. ex., antibióticos e agentes anti-inflamatórios não esteroides). Uma lista completa e constantemente atualizada das medicações que podem causar doença pulmonar eosinofílica pode ser encontrada no sítio eletrônico www.pneumotox.com.

As formas mais comuns de doença pulmonar eosinofílica incluem aquelas relacionadas com parasitos (Cap. 16), medicamentos e drogas ilícitas (Cap. 36), pneumonia eosinofílica crônica, pneumonia eosinofílica aguda, aspergilose broncopulmonar alérgica e a síndrome de Churg-Strauss. A síndrome hipereosinofílica, que também pode causar comprometimento pulmonar, é bastante rara. Muitos pacientes com certos tipos de doença pulmonar eosinofílica têm história de atopia ou asma, tais como a aspergilose broncopulmonar alérgica (Caps. 9 e 15), pneumonia eosinofílica crônica e a síndrome de Churg-Strauss (Cap. 34). Neoplasias malignas (linfoma, leucemia, adenocarcinoma e carcinoma escamoso de vários órgãos, incluindo pulmão) também podem, embora raro, resultar em doença pulmonar eosinofílica.

A duração e gravidade dos sintomas dependerão do tipo de doença pulmonar eosinofílica. Alguns pacientes podem ser assintomáticos ou apresentar poucos sintomas, como na pneumonia eosinofílica simples, ou serem bastante sintomáticos, com sinais de insuficiência respiratória aguda, como na pneumonia eosinofílica aguda. Manifestações sistêmicas podem estar presentes nas síndromes de Churg-Strauss e hipereosinofílica. Embora os métodos de imagem, sobretudo a tomografia computadorizada de alta resolução (TCAR) do tórax, possam com frequência sugerir o diagnóstico de doença pulmonar eosinofílica, inclusive diferenciando as diversas formas da doença, a correlação entre os achados radiológicos e os dados clínicos é necessária para o diagnóstico definitivo na maioria dos casos. Em alguns pacientes, todavia, a realização de lavado broncoalveolar é de fundamental importância para o diagnóstico da doença (p. ex., pneumonia eosinofílica aguda). A biópsia pulmonar pode ser necessária para confirmação do diagnóstico em alguns casos, mas é realizada com pouca frequência.

Neste capítulo, serão discutidas as formas mais importantes de doenças pulmonares eosinofílicas e de interesse para o ra-

TABELA 35-1. Parasitos Associados a Doença Pulmonar Eosinofílica

Ancylostoma sp.	Opisthorchis sp.
Ascaris sp.	*Paragonimus westermani*
Brugia malayi	Schistosoma sp.
Clonorchis sinensis	*Strongyloides stercolaris*
Dirofilaria immitis	*Toxocara gondii*
Echinococcus sp.	*Trichinella spiralis*
Entamoeba histolítica	*Trichomonas tenax*
Necator americanus	*Wuchereria bancrofti*

diologista. A síndrome de Churg-Strauss e a aspergilose broncopulmonar alérgica (ABPA) não serão abordadas aqui, pois já foram discutidas com detalhes nos Capítulos 34 e 15, respectivamente. Um resumo dos achados radiológicos característicos das principais doenças pulmonares eosinofílicas é demonstrado na Tabela 35-2.

■ Eosinofilia Pulmonar Simples

I. INTRODUÇÃO

Generalidades

A eosinofilia pulmonar simples é uma doença caracterizada pela presença de eosinofilia periférica em paciente assinto-

TABELA 35-2. Principais Achados de Imagem Sugestivos do Diagnóstico nas Diversas Formas de Doenças Pulmonares Eosinofílicas

Pneumonia eosinofílica simples
- Opacidade focal ou multifocal não segmentar migratória e transitória
- Resolução das anormalidades em um mês
- Paciente assintomático ou com poucos sintomas

Pneumonia eosinofílica crônica
- Opacidade focal ou multifocal não segmentar; pode ser migratória
- Distribuição periférica e predomínio das anormalidades nos lobos superiores
- Paciente geralmente com sintomas por > um mês; história de asma ou atopia em 50%

Pneumonia eosinofílica aguda
- Opacidades pulmonares esparsas associadas a espessamento septal e do interstício peribroncovascular; derrame pleural; ausência de cardiomegalia
- Paciente com sintomatologia respiratória importante e de início recente

Síndrome hipereosinofílica
- Achados radiológicos não específicos (doença rara)
- Opacidades esparsas ou nódulos pulmonares; espessamento septal
- Cardiomegalia e derrame pleural se houver comprometimento cardíaco
- Comprometimento de vários órgãos; eosinofilia persistente > seis meses

Síndrome de Churg-Strauss
- Achados de pneumonia eosinofílica crônica
- Espessamento septal liso; derrame pleural ou pericárdico são incomuns, mas sua presença ajuda no diagnóstico diferencial
- História de asma; sinais de vasculite em outros órgãos

Aspergilose broncopulmonar alérgica
- Bronquiectasias císticas ou varicosas com predomínio central e nos lobos superiores. Impacção mucoide com atenuação elevada em 30% dos casos
- Consolidação focal e nódulos centrolobulares esparsos
- História de asma

mático ou com poucos sintomas e achados radiológicos de consolidação (opacidade) focal ou multifocal, geralmente transitória e migratória. Classicamente, a doença se resolve em um mês, sem necessidade de tratamento. Este tipo de pneumonia eosinofílica foi descrita por Wilhelm Löeffler em 1932 e, por isso, muitas vezes o termo síndrome de Löeffler é empregado como sinônimo de eosinofilia pulmonar simples. Pacientes com infestação parasitária (principalmente por *Ascaris lumbricoides* e *Strongyloides stercoralis*) e reação pulmonar medicamentosa (p. ex., mesalazina, sulfassalazina) ou a drogas (principalmente cocaína e heroína) podem desenvolver achados semelhantes aos descritos por Löeffler. Alguns autores costumam empregar o termo síndrome de Löeffler quando nenhuma causa é encontrada (cerca de um terço dos casos). Todavia, acredita-se que muitos dos casos descritos por Löeffler estavam relacionados com infestação por *Ascaris* (reação de hipersensibilidade a forma larvária do parasita), já que a ascaridíase era bastante comum na Suíça naquela época. De qualquer forma, pacientes com quadro de pneumonia eosinofílica simples devem ser sempre investigados para afastar uma possível causa.

Achados Clínicos e Laboratoriais

Os pacientes são frequentemente assintomáticos. Quando presentes, os sintomas mais comuns são tosse e febre. Em pacientes com infestação parasitária, as manifestações pulmonares ocorrem durante a fase de migração larvária aos pulmões. Em pacientes com ascaridíase, por exemplo, as manifestações pulmonares geralmente começam 9 a 12 dias depois da ingestão dos ovos. Nesta fase pulmonar, larvas de *Ascaris* podem ser identificadas no escarro e aspirado gástrico. O exame parasitológico de fezes é negativo até oito semanas após o início dos sintomas respiratórios. Durante a fase de migração larvária aos pulmões, os vermes não são adultos e não produzem ovos.

O diagnóstico da pneumonia eosinofílica simples é geralmente baseado nos achados radiológicos e na presença de eosinofilia no sangue periférico.

Achados Histológicos

Por causa da pouca sintomatologia e do curso benigno da doença, a biópsia pulmonar é raramente realizada, mas tipicamente os achados histológicos consistem de acúmulo de eosinófilos nos espaços e nas paredes alveolares sem sinais de necrose tecidual ou de vasculite.

II. ACHADOS DE IMAGEM

Radiografia de Tórax

- Opacidade pulmonar mal definida focal ou multifocal não segmentar, tipicamente transitória e migratória (Fig. 35-1). Geralmente bilateral.
- Resolução espontânea em menos de um mês.

Tomografia Computadorizada de Alta Resolução

- Raramente realizada ou indicada, já que os pacientes tendem a ser assintomáticos ou ter sintomas leves.
- Achados mais comuns incluem opacidades com atenuação em vidro fosco e/ou áreas de consolidação.
- Predominância nos lobos superiores em cerca de 40% dos casos e nas regiões subpleurais em cerca de 40% dos casos. Distribuição aleatória nos planos cefalocaudal e axial nos casos restantes.

III. DIAGNÓSTICO DIFERENCIAL PRINCIPAL

- Aspergilose broncopulmonar alérgica (ABPA).
- Pneumonia eosinofílica crônica.
- Pneumonia em organização.
- Aspiração de repetição.
- Broncopneumonia.

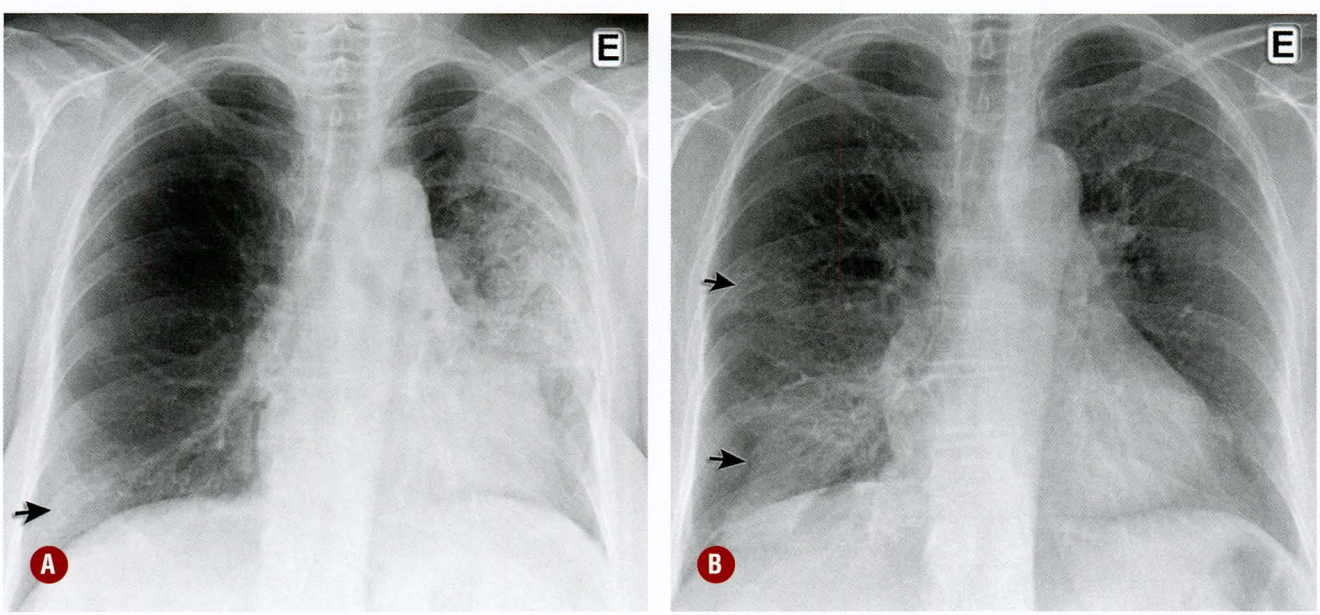

FIGURA 35-1. Pneumonia eosinofílica simples. A, Radiografia de tórax em PA mostra consolidação na metade superior do pulmão esquerdo e opacidade focal mal definida na base direita (seta). **B,** Radiografia de tórax em PA obtida 20 dias depois mostra resolução quase que completa da opacidade à esquerda e aumento da opacidade no pulmão direito (setas).

■ Pneumonia Eosinofílica Crônica

I. INTRODUÇÃO

Generalidades

A pneumonia eosinofílica crônica é uma doença caracterizada por preenchimento alveolar e acometimento intersticial por infiltrado inflamatório constituído principalmente por eosinófilos e presença de sintomas por pelo menos dois a três meses. Em geral, associa-se a eosinofilia no sangue periférico e no lavado broncoalveolar. Metade dos casos ocorre em pacientes com asma ou atopia; é mais comum em mulheres. A pneumonia eosinofílica crônica pode ser idiopática ou ocorrer como um padrão de reação pulmonar medicamentosa (p. ex., sulfassalazina, fenitoína, metotrexate, nitrofurantoína), estar relacionada a parasitos ou ocorrer após irradiação para tratamento de câncer de mama.

Achados Clínicos e Laboratoriais

Os sintomas incluem tosse, dispneia aos esforços e febre. Os sintomas podem ser graves e se prolongam por pelo menos dois a três meses, até que o tratamento apropriado seja instituído (corticoide). O diagnóstico é baseado nos achados clínicos e radiológicos e presença de eosinofilia no sangue periférico, no lavado broncoalveolar, ou biópsia cirúrgica. A eosinofilia sanguínea é encontrada em cerca de 70% a 95% dos pacientes com pneumonia eosinofílica crônica.

II. ACHADOS DE IMAGEM

Radiografia de Tórax

- Consolidação esparsa ou confluente tipicamente bilateral.
- Predomínio periférico evidente na radiografia em cerca de 50% dos casos (Fig. 35-2).

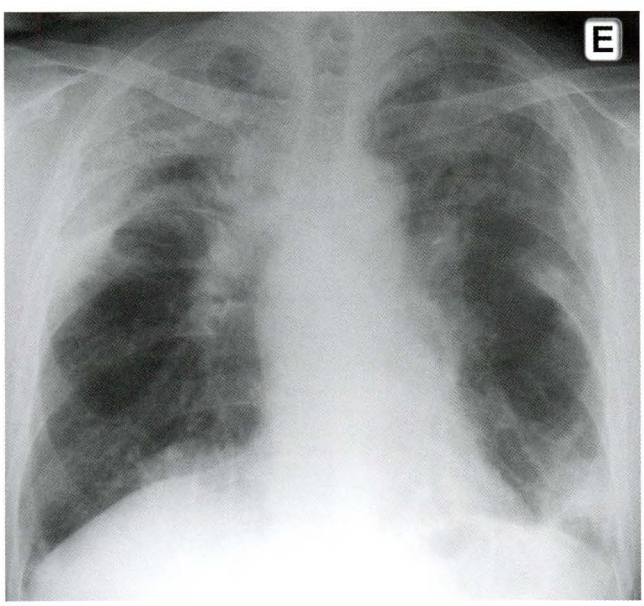

FIGURA 35-2. Pneumonia eosinofílica crônica em paciente asmático. Radiografia de tórax em PA mostra áreas bilaterais de consolidação periférica com maior acometimento das regiões pulmonares superiores.

- Predomínio nos lobos superiores em cerca de 60% dos casos.
- Padrão migratório pode ser encontrado.

Tomografia Computadorizada

- Consolidação e opacidades com atenuação em vidro fosco; pode ser bilateral simétrica ou assimétrica ou, raramente, unilateral (Figs. 35-3 e 35-4).
- Predomínio nas regiões periféricas evidente na TC em cerca de 95% dos casos (Fig. 35-3).
- Pode acometer todas as regiões pulmonares, mas mostra predomínio nos lobos superiores em cerca de 60% dos casos (Fig. 35-5). Predominância nos lobos inferiores pode ser encontrada.
- Opacidades perilobulares ou em faixa paralelas à superfície pleural (mais comum na fase de resolução da doença).
- Manifestações menos comuns incluem sinal do halo invertido, nódulos centrolobulares esparsos e padrão de pavimentação em mosaico.

III. DIAGNÓSTICO DIFERENCIAL

- Outras formas de doenças pulmonares eosinofílicas.
- Pneumonia adquirida na comunidade.
- Pneumonia em organização.
- Síndrome de Churg-Strauss.

■ Pneumonia Eosinofílica Aguda

I. INTRODUÇÃO

Generalidades

Doença eosinofílica febril aguda, caracterizada por dispneia rapidamente progressiva, que evolui para insuficiência respiratória hipoxêmica em paciente previamente saudável. É acompanhada por intensa eosinofilia no lavado broncoalveolar. Na maioria dos pacientes, a duração dos sintomas é de menos de uma semana até o diagnóstico.

A pneumonia eosinofílica aguda pode acometer pacientes de qualquer idade, porém é mais comum em pacientes adultos jovens (idade média de 29 anos). Geralmente é idiopática, porém pode ser resultante de reação medicamentosa ou exposi-



FIGURA 35-3. Pneumonia eosinofílica crônica. TCAR dos lobos superiores mostrando consolidações bilaterais e periféricas.

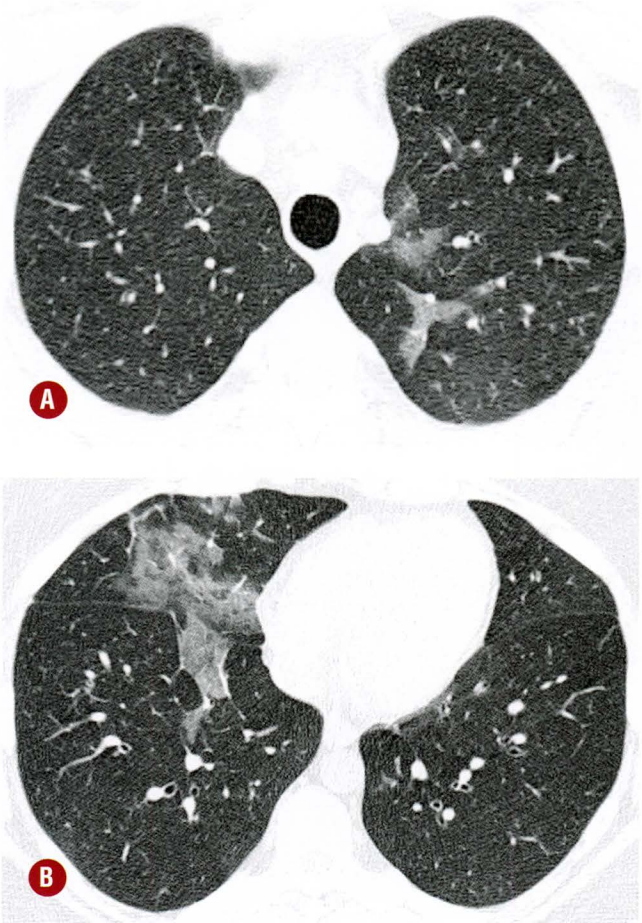

FIGURA 35-4. Pneumonia eosinofílica causada por cocaína. Imagens de TCAR dos ápices pulmonares **(A)** e ao nível das regiões inferiores **(B)** demonstram opacidades pulmonares com atenuação em vidro fosco esparsas e por vezes com distribuição lobular.

ção aguda a vapores ou fumaças, incluindo o início do hábito tabágico e limpeza de tanques de gasolina ou de chaminés. Os pacientes respondem rapidamente ao tratamento com corticosteroide e apresentam bom prognóstico.

Achados Clínicos e Laboratoriais

Sintomas incluem dispneia aguda e rapidamente progressiva, tosse, febre e insuficiência respiratória. Níveis elevados de IgE podem ser encontrados. Em pacientes com derrame pleural, a análise do fluido tipicamente mostra pH elevado e importante eosinofilia. Geralmente não existe eosinofilia sanguínea. O diagnóstico é estabelecido pela combinação dos achados clínicos e presença de intensa eosinofilia no lavado broncoalveolar (> 25%). A biópsia cirúrgica é raramente realizada.

Achados Histológicos

Na histologia encontram-se sinais de injúria pulmonar aguda com achados de dano alveolar difuso (na fase exsudativa ou em organização), e de pneumonia eosinofílica. As paredes alveolares estão edemaciadas e apresentam intenso infiltrado inflamatório rico em eosinófilos. O epitélio alveolar mostra descamação focal e hiperplasia de pneumócitos tipo II. Membranas hialinas costumam ser encontradas na maioria dos casos. Infiltração eosinofílica bronquiolar e edema intersticial também estão presentes. O acometimento do espaço aéreo é caracterizado por exsudato fibrinoso geralmente esparso e rico em eosinófilos.



FIGURA 35-5. Pneumonia eosinofílica crônica. Reconstrução coronal mostra consolidação periférica associada a discretas opacidades com atenuação em vidro fosco, bilaterais e predominando nas regiões pulmonares superiores.

II. ACHADOS DE IMAGEM

Radiografia de Tórax

- Linhas B de Kerley geralmente são encontradas na fase bem inicial. Com a progressão da doença (horas ou dias), observam-se áreas de consolidação e opacidades mal definidas difusas ou com predominância central ou periférica.
- Derrame pleural.
- Ausência de cardiomegalia.

Tomografia Computadorizada de Alta Resolução (Fig. 35-6)

- Consolidação e opacidades com atenuação em vidro fosco bilaterais e difusas ou opacidades em vidro fosco focais e esparsas. Pode ter predomínio periférico ou central.
- Espessamento liso de septos interlobulares e do interstício peribroncovascular.
- Linhas intralobulares sobrepostas a opacidades com atenuação em vidro fosco (padrão de pavimentação em mosaico).
- Nódulos centrolobulares esparsos.
- Derrame pleural pequeno, geralmente bilateral.
- Linfonodomegalia mediastinal em cerca de 40%.

III. DIAGNÓSTICO DIFERENCIAL PRINCIPAL

- Edema pulmonar.
- Síndrome da angústia respiratória aguda.
- Pneumonia adquirida na comunidade.
- Hemorragia pulmonar difusa.
- Pneumonia intersticial aguda.

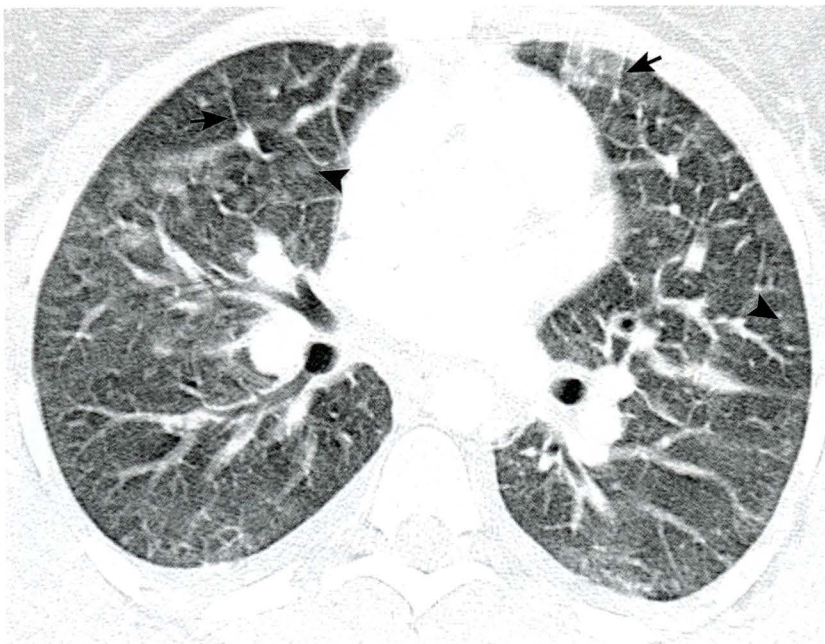

FIGURA 35-6. Pneumonia eosinofílica aguda em paciente masculino, 18 anos de idade, com história recente de tabagismo. Imagem de TC mostra espessamento septal liso (setas) e do interstício peribrônquico associado a nódulos centrolobulares esparsos (cabeças de setas), opacidades focais com atenuação em vidro fosco e pequeno derrame pleural bilateral. (Cortesia de Dr. Jeffrey P. Kanne, University of Wisconsin-Madison, EUA.)

■ Síndrome Hipereosinofílica

I. INTRODUÇÃO

Generalidades

A síndrome hipereosinofílica é uma doença rara, geralmente fatal, caracterizada por produção excessiva de eosinófilos resultando em eosinofilia persistente e em infiltração e dano de múltiplos órgãos (principalmente coração e sistema nervoso central). Para o diagnóstico da doença, faz-se necessário a presença de eosinofilia no sangue periférico, com duração de pelo menos seis meses. O comprometimento pulmonar e pleural acontece em aproximadamente 40% dos pacientes.

Existem duas variantes da síndrome hipereosinofílica. A variante mieloproliferativa é uma doença hematológica, do grupo das leucemias, cuja apresentação inclui hepatoesplenomegalia. Na variante linfocítica, os níveis de IgE costumam estar elevados.

Achados Clínicos e Laboratoriais

As manifestações principais geralmente são resultantes do envolvimento do sistema nervoso central e periférico (ataxia, alterações cognitivas e de comportamento, polineuropatia periférica), pele (angioedema) e coração (cardiomegalia, insuficiência cardíaca). Sintomas respiratórios ocorrem em cerca de 40% dos casos e incluem tosse e dispneia. Por definição, há eosinofilia periférica por mais de seis meses, com taxas de eosinófilos acima de 1.500 células/mm^3, geralmente variando entre 30% e 70% do total de leucócitos.

II. ACHADOS DE IMAGEM

Radiografia de Tórax

- Frequentemente normal.
- Opacidades mal definidas podem ser encontradas em pacientes com comprometimento pulmonar.
- Cardiomegalia e sinais de edema pulmonar em pacientes com comprometimento cardíaco.

Tomografia Computadorizada de Alta Resolução

- Opacidades com atenuação em vidro fosco ou áreas de consolidação esparsas.
- Distribuição geralmente aleatória, mas pode predominar nas regiões periféricas e simular pneumonia eosinofílica crônica.
- Pequenos nódulos (até 1 cm) com ou sem vidro fosco circunjacente (sinal do halo).
- Cardiomegalia, sinais de edema pulmonar e derrame pleural podem ser encontrados em pacientes com comprometimento cardíaco.

III. DIAGNÓSTICO DIFERENCIAL PRINCIPAL

- Outras doenças eosinofílicas, principalmente a síndrome de Churg-Strauss, por também apresentar comprometimento sistêmico.

LITERATURA RECOMENDADA

1. Alam M, Burki NK. Chronic eosinophilic pneumonia: a review. South Med J 2007;100(1):49-53.
2. Alberts WM. Eosinophilic interstitial lung disease. Curr Opin Pulm Med 2004;10(5):419-24.
3. Bain GA, Flower CD. Pulmonary eosinophilia. Eur J Radiol 1996;23(1):3-8.
4. Campos LE, Pereira LF. Eosinofilia pulmonar. J Bras Pneumol 2009;35(6):561-73.
5. Daimon T, Johkoh T, Sumikawa H, Honda O, Fujimoto K, Koga T et al. Acute eosinophilic pneumonia: thin-section CT findings in 29 patients. Eur J Radiol 2008;65(3):462-7.
6. Johkoh T, Müller NL, Akira M, Ichikado K, Suga M, Ando M et al. Eosinophilic lung diseases: diagnostic accuracy of thin-section CT in 111 patients. Radiology 2000;216(3):773-80.
7. Marchand E, Cordier JF. Idiopathic chronic eosinophilic pneumonia. Semin Respir Crit Care Med 2006;27(2):134-41.
8. Wechsler ME. Pulmonary eosinophilic syndromes. Immunol Allergy Clin North Am 2007;27(3):477-92

CAPÍTULO 36

Doenças Pulmonares Medicamentosas e Actínicas

C. Isabela S. Silva
Nestor L. Müller

■ Doenças Pulmonares Medicamentosas

Reações medicamentosas adversas são muito comuns e, em cerca de 8% dos casos, afetam o pulmão. Estima-se que reações medicamentosas adversas sejam responsáveis por aproximadamente 0,6% das visitas a salas de emergência nos Estados Unidos e afetem cerca de 15% a 20% dos pacientes hospitalizados. Mais de 350 medicações já foram identificadas como causa de complicação pulmonar, incluindo uma grande variedade de agentes quimioterápicos, antimicrobianos, anti-inflamatórios e medicações cardiovasculares. Nos últimos anos, também se tem observado um aumento importante do número de complicações pulmonares relacionadas com o uso de drogas ilícitas, principalmente cocaína e seus derivados. Nas Tabelas 36-1 e 36-2 encontram-se listadas as principais complicações intratorácicas relacionadas com o uso de medicações e drogas ilícitas, respectivamente. A lista completa de medicações e drogas que podem resultar em complicações pulmonares e os tipos de reação podem ser encontrados no sítio eletrônico http://www.pneumotox.com, o qual é frequentemente atualizado.

A prevalência de reações pulmonares medicamentosas aumenta com a idade do paciente e o uso concomitante de oxigênio e radioterapia prévia. As manifestações clínicas podem ser agudas (dias), subagudas (semanas) ou crônicas (meses). Os principais sintomas são tosse seca e dispneia. Febre pode ocorrer em pacientes com reação aguda. O início dos sintomas pode acontecer imediatamente após a administração da medicação (reação idiossincrática) ou, mais frequentemente, depois de vários dias, semanas, ou meses de uso.

Os padrões histológicos mais comuns de injúria pulmonar são edema pulmonar, dano alveolar difuso, pneumonia em organização (também chamada de bronquiolite obliterante com pneumonia em organização, BOOP), pneumonia intersticial não específica, pneumonia eosinofílica e hemorragia alveolar aguda ou crônica.

As manifestações clínicas, radiológicas e histológicas são inespecíficas. O diagnóstico é baseado na história clínica e nos achados radiológicos consistentes com o diagnóstico. Uma das poucas exceções é a amiodarona, uma medicação frequentemente utilizada no tratamento de arritmias cardíacas, que pode apresentar achados tomográficos característicos, porém pode apresentar vários tipos de manifestação pulmonar (Tabela 36-3). A toxicidade pulmonar por amiodarona é multifatorial e ocorre em cerca de 5% dos pacientes. No lavado broncoalveolar, observa-se aumento de linfócitos, células polimorfonucleares e macrofágos espumosos. A presença de corpos de inclusão lamelar é um achado histopatológico específico de citotoxidade por amiodarona. A toxicidade pode ocorrer com altas doses ou com doses baixas de manutenção (< 300 mg). Na tomografia computadorizada (TC), resulta tipicamente em atenuação elevada (82-175 UH) do parênquima pulmonar em cerca de 70% dos pacientes sintomáticos e atenuação elevada do fígado (Fig. 36-1), facilitando o diagnóstico. Também pode ser encontrado aumento de atenuação do baço. O aumento da atenuação na

TABELA 36-1. Principais Manifestações Radiológicas das Complicações Intratorácicas Relacionadas ao Uso de Medicações

Parênquima pulmonar
Edema pulmonar
Dano alveolar difuso
Hemorragia pulmonar
Pneumonia em organização
Pneumonia eosinofílica
Pneumonia lipoídica exógena
Pneumonia intersticial não específica
Pneumonia intersticial usual (raro)
Pneumonia intersticial descamativa (raro)
Pneumonia intersticial linfocítica (raro)
Padrão de proteinose alveolar (raro)
Doença intersticial com padrão granulomatoso
Nódulos pulmonares (com ou sem padrão de pneumonia em organização)
Infecções oportunistas (*Pneumocystis jiroveci*, micobactérias, vírus, bactérias)
Via aérea
Bronquiolite obliterante
Pleura e pericárdio
Derrame, espessamento, hemotórax, pneumotórax, pneumomediastino
Vascular
Tromboembolia pulmonar
Hipertensão arterial pulmonar
Doença pulmonar veno-oclusiva, embolia gordurosa, vasculite - raros
Mediastino
Linfonodomegalia hilar ou mediastinal
Mediastinite fibrosante
Aumento do timo
Hemorragia mediastinal
Lipomatose mediastinal

TABELA 36-2. Principais Manifestações Radiológicas das Complicações Intratorácicas Relacionadas ao Uso de Drogas Ilícitas

Parênquima
Edema pulmonar
Dano alveolar difuso
Hemorragia pulmonar
Pneumonia em organização
Pneumonia eosinofílica
Pneumonite de hipersensibilidade
Pneumonia aspirativa
Embolismo séptico
Infecção oportunística
Talcose intravenosa
Enfisema panlobular
Via aérea
Asma
Bronquiolite obliterante
Aspiração de corpo estranho
Outros
Hipertensão pulmonar
Trombose venosa e tromboembolismo pulmonar
Empiema
Vasculite eosinofílica
Aneurisma micótico de artéria pulmonar
Dissecção de aorta
Pneumomediastino, pneumotórax e pneumopericárdio
Hemotórax
Discite, osteomielite, costocondrite

TABELA 36-3. Manifestações Intratorácicas da Toxicidade por Amiodarona

Edema pulmonar
Dano alveolar difuso
Pneumonia em organização
Pneumonia eosinofílica
Pneumonia intersticial não específica
Nódulos pulmonares
Hemorragia alveolar difusa
Derrame pleural
Espessamento pleural ou pericárdico

TC resulta da presença de iodo na amiodarona, que é acumulada nestes órgãos.

■ A. Edema Pulmonar

I. INTRODUÇÃO

Generalidades

Edema pulmonar pode ocorrer como reação medicamentosa, mas é observada mais frequentemente com o uso de drogas ilícitas, como opiáceos (heroína, codeína e metadona) e cocaína. Entre as medicações que podem resultar em edema pulmonar estão o ácido acetilsalicílico e os antidepressivos tricíclicos. O sintoma típico é dispneia de início abrupto e rapidamente progressiva.

II. ACHADOS DE IMAGEM

Radiografia de Tórax (Fig. 36-2)

- Opacidades pulmonares bilaterais mal definidas ou consolidação com predomínio nas regiões centrais (padrão de asa de borboleta).

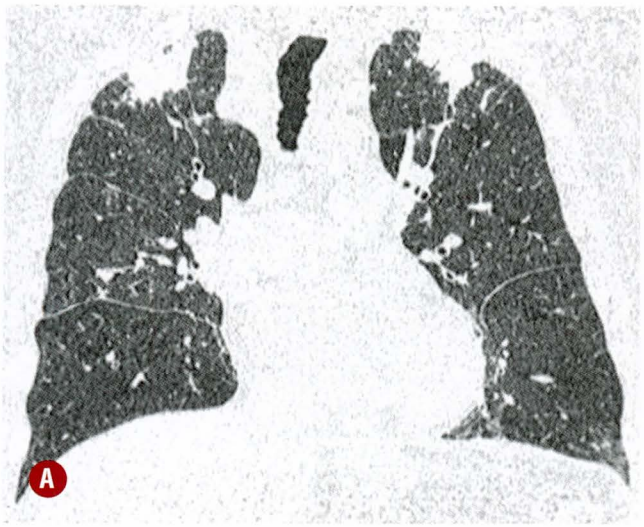



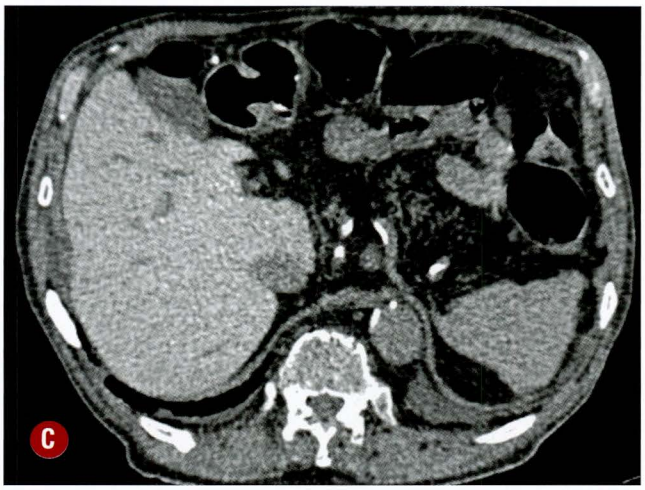

FIGURA 36-1. Pneumopatia por amiodarona. A, Reformatação coronal demonstra áreas focais de consolidação nos lobos superiores. **B,** Imagem axial de TC de tórax sem contraste demonstra aumento da atenuação das áreas de consolidação periférica. **C,** Imagem axial do abdome mostra fígado com atenuação elevada. Pequeno derrame pleural à esquerda e espessamento pleural à direita também são identificados. (Cortesia de Dr. Pedro Paulo Teixeira e Silva Torres, Hospital 9 de Julho, São Paulo.)

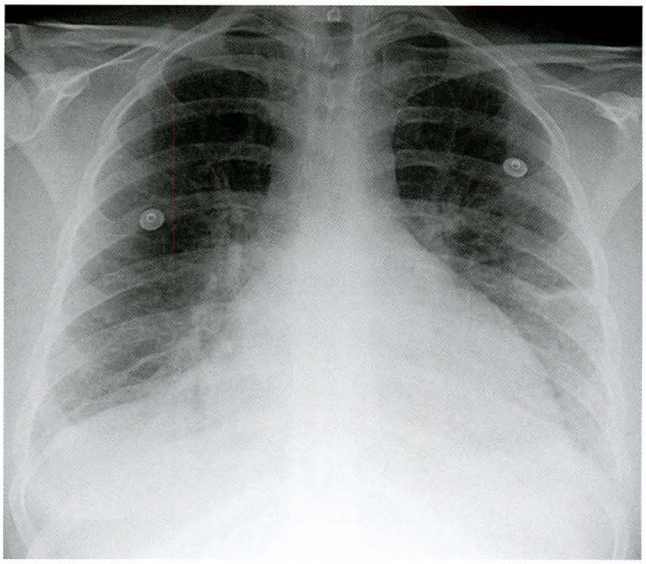

FIGURA 36-2. Edema pulmonar causado por crack. Radiografia de tórax em AP mostra opacidades mal definidas bilaterais com maior acometimento das regiões pulmonares médias e inferiores.

- Linhas septais e derrames pleurais podem ocorrer, mas costumam estar ausentes.

Tomografia Computadorizada

- Opacidades com atenuação em vidro fosco. Áreas de consolidação podem estar presentes e costumam predominar nas regiões peri-hilares e pendentes.
- Espessamento septal liso.

III. DIAGNÓSTICO DIFERENCIAL PRINCIPAL

- Outras causas de edema pulmonar.
- Hemorragia pulmonar.
- Pneumonia.
- Dano alveolar difuso.

■ B. Dano Alveolar Difuso

I. INTRODUÇÃO

Generalidades

Dano alveolar difuso (DAD) é o achado histológico que corresponde ao diagnóstico clínico da síndrome da angústia respiratoria aguda (SARA). Os achados histológicos do DAD secundário a injúria medicamentosa geralmente são indistinguíveis do padrão de DAD relacionados a outras etiologias ou de natureza idiopática. O DAD apresenta tipicamente três fases: exsudativa com edema de permeabilidade e membranas hialinas (primeira semana), reparativa com proliferação de fibroblastos (a partir da segunda semana) e fibrótica (a partir da terceira semana).

Reação medicamentosa com padrão de DAD ocorre principalmente como complicação de agentes quimioterápicos, mais frequentemente busulfan, ciclofosfamida, carmustina, bleomicina, metotrexate e paclitaxel. Outras medicações incluem amiodarona, aspirina e narcóticos.

Caracteristicamente, os pacientes apresentam dispneia de início abrupto e rapidamente progressiva, associada à hipoxemia.

II. ACHADOS DE IMAGEM

Radiografia de Tórax

- A radiografia pode ser normal nas primeiras 24h.
- As alterações mais comuns incluem opacidades pulmonares bilaterais mal definidas ou áreas de consolidação. Podem ser inicialmente esparsas, mas tornam-se rapidamente confluentes e difusas (Fig. 36-3). Geralmente são simétricas e homogêneas, mas podem ser assimétricas.
- Padrão reticular na fase fibrótica.

Tomografia Computadorizada

- Opacidades difusas com atenuação em vidro fosco ou, mais frequentemente, intercaladas com áreas de pulmão normal, resultando em um aspecto geográfico (Fig. 36-4).

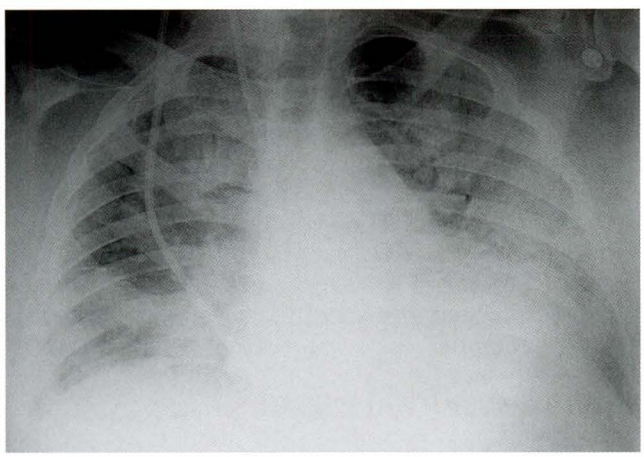

FIGURA 36-3. Dano alveolar difuso causado por ciclofosfamida. Radiografia de tórax em AP mostra opacidades mal definidas e áreas de consolidação difusas bilateralmente. Presença de cateter para acesso venoso central.

- Superposição de linhas intralobulares e vidro fosco, resultando em padrão de pavimentação em mosaico.
- Consolidação com predomínio nas regiões pendentes (Fig. 36-4).
- Distorção da arquitetura com dilatação brônquica sobreposta às opacidades com atenuação em vidro fosco e áreas de consolidação na fase de organização. A dilatação brônquica pode ser reversível nesta fase.
- Reticulação progressiva e faveolamento na fase fibrótica.

III. DIAGNÓSTICO DIFERENCIAL PRINCIPAL

- Outras causas de dano alveolar difuso.
- Pneumonia, incluindo germes oportunistas, pneumonite actínica, hemorragia pulmonar.

■ C. Pneumonia em Organização

I. INTRODUÇÃO

Generalidades

Pneumonia em organização é um padrão comum de resposta à injúria pulmonar, sendo encontrado mais comumente em associação a processos infecciosos, doenças do colágeno, reações pulmonares medicamentosas, pneumonite de hipersensibilidade, aspiração e radiação. Os achados histológicos consistem de pólipos de tecido de granulação dentro dos ductos alveolares e alvéolos adjacentes, associados a um infiltrado inflamatório crônico nos espaços alveolares e no interstício.

Reação medicamentosa com padrão de pneumonia em organização ocorre principalmente com amiodarona, acebutolol, minociclina, nitrofurantoína, bleomicina, ciclofosfamida, metotrexate, penicilamina, fenitoína, carbamazepina, mesalazina e hidralazina.

Os sintomas mais comuns são tosse seca e dispneia progressiva por várias semanas ou meses. Febre baixa pode ocorrer. Os sintomas e achados radiológicos iniciais frequentemente mimetizam pneumonia infecciosa, mas progridem apesar do tratamento com antibióticos.

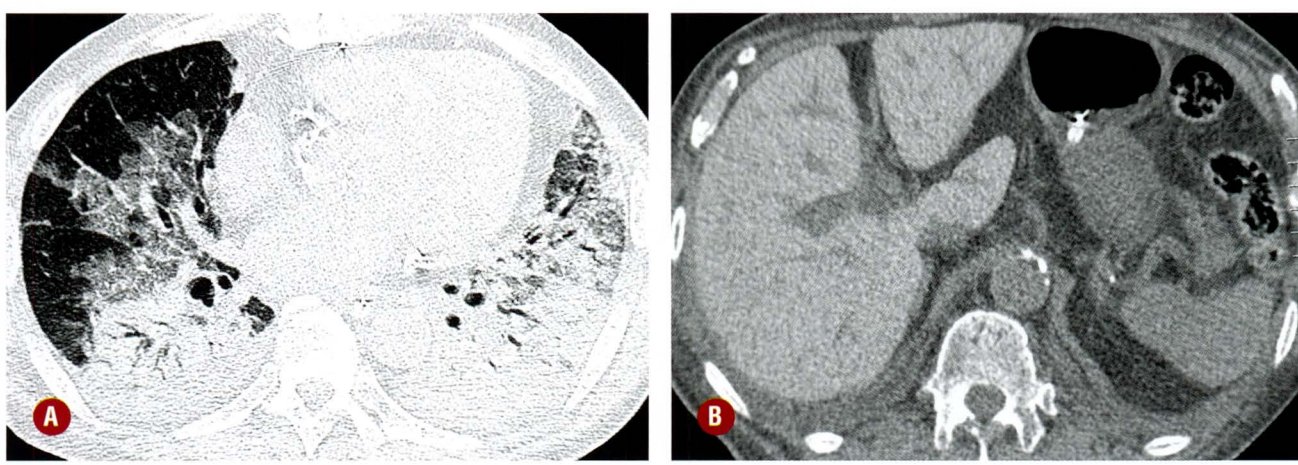

FIGURA 36-4. Dano alveolar difuso causado por amiodarona. A, Imagem de TCAR mostra opacidades com atenuação em vidro fosco e extensas áreas de consolidação que predominam nas regiões pendentes. Presença de cardiomegalia. **B,** Imagem de TC fotografada com janela para avaliação de partes moles mostra aumento da atenuação do fígado e pequenos derrames pleurais bilaterais.

II. ACHADOS DE IMAGEM

Radiografia de Tórax

- Áreas de consolidação esparsas ou confluentes bilaterais simétricas ou assimétricas (Fig. 36-5).
- Distribuição difusa ou predomínio central ou periférico.
- Pode envolver as três regiões pulmonares, mas tende a predominar nas regiões inferiores.

Tomografia Computadorizada

- Áreas bilaterais de consolidação com predomínio peribrônquico e/ou periférico em 60% a 80% dos casos (Fig. 36-6). Tende a predominar nos lobos inferiores, mas pode ser difusa ou predominar nos lobos superiores.
- O fígado e as áreas de consolidação apresentam frequentemente atenuação elevada na reação medicamentosa à amiodarona.
- Padrão perilobular, definido como opacidades poligonais espessas e irregulares na periferia do lóbulo pulmonar secundário (Fig. 36-7).
- Opacidades bilaterais e esparsas com atenuação em vidro fosco, geralmente em associação com áreas de consolidação.
- Achados menos comuns incluem nódulos centrolobulares, áreas nodulares ou áreas focais de consolidação (pseudotumorais), áreas focais de opacidades com atenuação em vidro fosco circundadas por anel de consolidação completo ou parcial (sinal do halo invertido).

III. DIAGNÓSTICO DIFERENCIAL

- Outras causas de pneumonia em organização, incluindo principalmente infecção, radiação ou neoplasia.
- Pneumonia eosinofílica.
- Broncopneumonia.
- Linfoma.
- Carcinoma bronquioloalveolar multicêntrico.

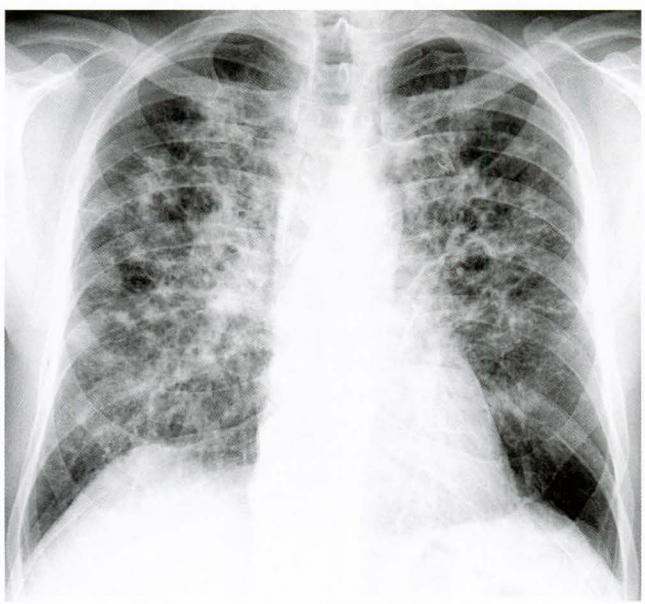

FIGURA 36-5. Pneumonia em organização causada por mesalazina. Radiografia de tórax em PA mostra consolidações e opacidades nodulares mal definidas com predomínio nas regiões peri-hilares.

- Consolidação com aumento de atenuação: talcose, pneumoconiose, calcificação metastática.

■ D. Pneumonia Intersticial Não Específica

I. INTRODUÇÃO

Generalidades

A pneumonia intersticial não específica (PINE) é um padrão histológico frequentemente causado por reação pulmonar medicamentosa, doenças do colágeno, ou pneumonite de hipersensibilidade. Os achados histológicos típicos consistem de espessamento homogêneo das paredes alveolares por células inflamatórias e/ou fibrose.

Reação medicamentosa com padrão PINE ocorre principalmente com amiodarona, metotrexate, nitrofurantoína, bleomicina, hidroclorotiazida e carmustina. Causas menos frequentes incluem busulfan, clorambucil, ciclofosfamida, fenitoína e sais de ouro.

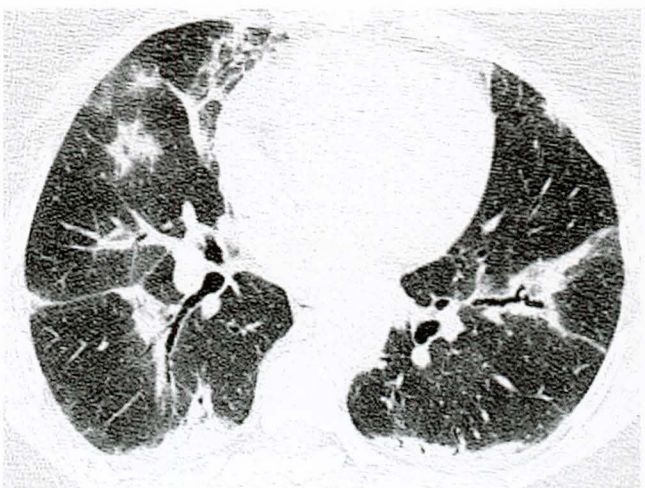

FIGURA 36-6. Pneumonia em organização causada por nitrofurantoína. TCAR demonstra áreas de consolidação peribrônquicas e periféricas.

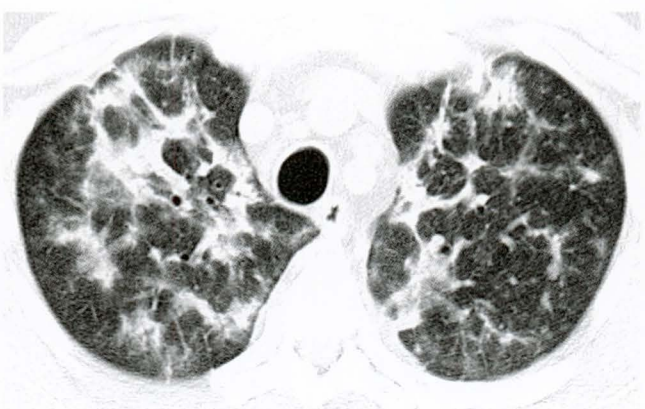

FIGURA 36-7. Pneumonia em organização causada por mesalazina. TCAR demonstra áreas de consolidação peribrônquicas e opacidades perilobulares resultando em um padrão poli-hédrico. Presença de nódulos centrolobulares esparsos.

Os sintomas geralmente consistem em tosse seca e dispneia progressiva por várias semanas ou meses.

II. ACHADOS DE IMAGEM

Radiografia de Tórax

- Opacidades mal definidas ou padrão reticular com predomínio nas zonas pulmonares inferiores.

Tomografia Computadorizada

- Opacidades com atenuação em vidro fosco frequentemente associadas ao padrão reticular, bronquiectasias e bronquiolectasias de tração (Fig. 36-8). Faveolamento geralmente ausente na doença inicial.
- Predomínio no terço inferior dos pulmões.
- Geralmente distribuição aleatória ou difusa no eixo transversal. Predomínio periférico em alguns casos e menor comprometimento do parênquima pulmonar adjacente à superfície pleural em outros (*subpleural sparing*).
- Atenuação elevada do fígado pode ser encontrada em pacientes em uso de amiodarona.

III. DIAGNÓSTICO DIFERENCIAL

- Pneumonia por organismos oportunistas, principalmente *Pneumocystis* e citomegalovírus.
- PINE relacionada com a doença do colágeno ou pneumonite de hipersensibilidade.

■ E. Pneumonia Eosinofílica

I. INTRODUÇÃO

Generalidades

A reação medicamentosa é uma das causas mais comuns de pneumonia eosinofílica. O achado histológico característico é a presença de eosinófilos no parênquima e/ou interstício pulmonar.

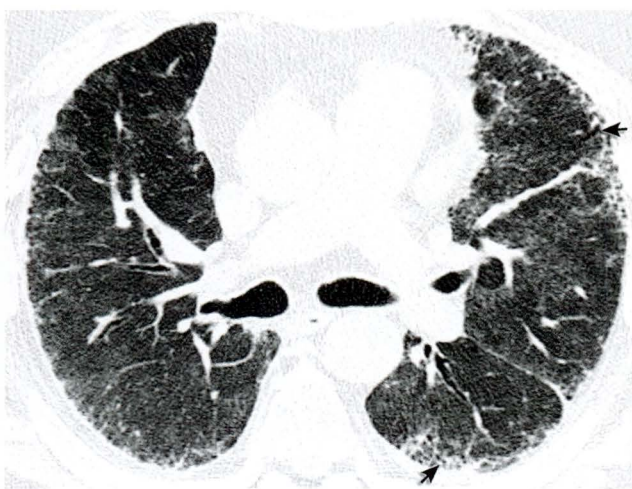

FIGURA 36-8. Pneumonia intersticial não específica causada por metotrexate. TCAR demonstra opacidades com atenuação em vidro fosco bilateral e difusa e reticulado periférico. Bronquiolectasias de tração também estão presentes (setas).

Entre as causas medicamentosas comuns estão o uso de ácido acetilsalicílico, amiodarona, betabloqueadores, bleomicina, carbamazepina, fenitoína, hidroclorotiazida, mesalazina, nitrofurantoína, sulfonamidas e sulfassalazina. Outras causas importantes são também a cocaína, o contraste iodado e as transfusões de sangue. O diagnóstico é baseado em achados radiológicos, identificação de eosinofilia no sangue periférico (50%-85% dos casos), lavado broncoalveolar ou biópsia pulmonar, administração de medicação e exclusão de outras causas como parasitose e infecção fúngica.

Os sintomas incluem tosse seca, febre e dispneia. O início pode ser agudo ou insidioso e lentamente progressivo por várias semanas ou meses.

II. ACHADOS DE IMAGEM

Radiografia de Tórax

- Áreas de consolidação multifocais transitórias e migratórias em vários dias ou semanas.
- Áreas de consolidação periféricas crônicas com predomínio nos lobos superiores.

Tomografia Computadorizada

- Áreas de consolidação e opacidades com atenuação em vidro fosco com predomínio nas regiões periféricas e, com frequência, lobos superiores (60%). Pode ser difusa ou predominar nos lobos inferiores (Fig. 36-9).
- A distribuição é geralmente bilateral e relativamente simétrica, mas pode ser assimétrica.
- Achados menos comuns incluem pequenos nódulos e opacidades reticulares.

III. DIAGNÓSTICO DIFERENCIAL

- Pneumonia eosinofílica relacionada com infestação parasitária (p. ex., *Ascaris lumbricoides* e *Strongyloides stercoralis*) ou infecção fúngica.
- Pneumonia em organização.
- Broncopneumonia.
- Linfoma.
- Carcinoma bronquioloalveolar multicêntrico.

■ F. Hemorragia Alveolar

I. INTRODUÇÃO

Generalidades

Hemorragia pulmonar é uma complicação medicamentosa relativamente incomum. Pode ser aguda ou crônica. As causas incluem o uso de anticoagulantes orais, amiodarona, carbamazepina, nitrofurantoína, metotrexate, ciclosporina, sirolimus, cocaína e, raramente, contraste iodado. Os sintomas podem incluir tosse, dispneia e hemoptise.

II. ACHADOS DE IMAGEM

Radiografia de Tórax

- Opacidades pulmonares mal definidas ou áreas de consolidação bilaterais esparsas ou confluentes.
- Em hemorragia aguda grave, os achados tendem a predominar nas regiões peri-hilares.

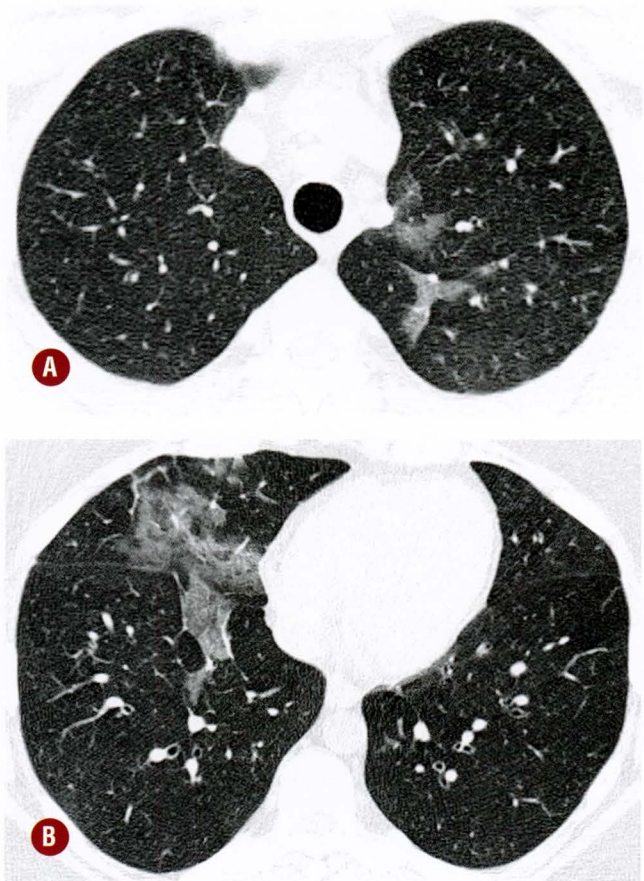

FIGURA 36-9. Pneumonia eosinofílica causada por cocaína. Imagens de TCAR dos ápices pulmonares **(A)** e ao nível das regiões inferiores **(B)** demonstram opacidades pulmonares com atenuação em vidro fosco esparsas e por vezes com distribuição lobular.

Tomografia Computadorizada

- Opacidades com atenuação em vidro fosco bilaterais esparsas, multifocais, ou difusas. Superposição de linhas intralobulares é frequente, resultando no padrão de pavimentação em mosaico.
- Nódulos centrolobulares.
- Espessamento septal e reticulado na fase de reabsorção da hemorragia.

III. DIAGNÓSTICO DIFERENCIAL

- Outras causas de hemorragia pulmonar difusa.
- Edema pulmonar.
- Broncopneumonia.

■ Doenças Pulmonares Actínicas

I. INTRODUÇÃO

Generalidades

A radioterapia é de grande valor no tratamento de vários tumores pulmonares, mediastinais e da parede torácica. As principais neoplasias tratadas com radioterapia são o carcinoma de pulmão, esôfago e mama, o linfoma Hodgkin e não Hodgkin, e o mesotelioma. O risco de reação pulmonar actínica no parênquima pulmonar incluso no campo do feixe de irradiação é influenciado por vários fatores. O risco de injúria aumenta com a quantidade de irradiação, dose total de radiação acima de 20 Gy, frações diárias de radiação acima de 2,7 Gy, maior volume de pulmão irradiado, quimioterapia prévia ou concomitante, radioterapia prévia, doença pulmonar subjacente, idade do paciente e desnutrição. A pneumonite actínica é rara em pacientes que recebem menos de 20 Gy de radiação e é frequente com doses acima de 60 Gy.

Achados Clínicos

A maioria dos pacientes, incluindo muitos com evidência radiológica de lesão actínica, não tem sintomas relacionados com a irradiação pulmonar. Os sintomas, quando presentes, geralmente aparecem um ou três meses após o término da radioterapia, têm um início insidioso e consistem em tosse não produtiva e dispneia aos esforços. Manifestações menos comuns incluem dor torácica e febre. Insuficiência respiratória e *cor pulmonale* podem ocorrer em alguns casos. A sintomatologia é proporcional ao volume pulmonar irradiado e à função pulmonar do paciente antes da radioterapia.

Achados Histológicos

A injúria pulmonar actínica tem três fases: (1) uma fase inicial latente nas primeiras três a quatro semanas após o término da radioterapia; (2) pneumonite aguda exsudativa (3 semanas a 6 meses) e (3) uma fase tardia com fibrose pulmonar (depois de 6 meses). Na maioria dos casos, a pneumonite actínica se desenvolve dentro do campo irradiado e é caracterizada por dano das células endoteliais, exsudação de material proteico para dentro dos alvéolos e infiltração por células inflamatórias. Estas alterações podem se resolver completamente ou progredir para fibrose. A fibrose geralmente inicia-se após três a quatro meses e torna-se estável 9 a 12 meses após o término da radioterapia. Resulta em destruição da arquitetura normal e perda de volume.

Manifestações menos comuns incluem pneumonia em organização, dano alveolar difuso, pneumonia eosinofílica, necrose pulmonar e escavação, estenose traqueal ou brônquica e necrose do coto brônquico. A pneumonia em organização ocorre geralmente fora do campo de irradiação, e a pneumonia eosinofílica ocorre principalmente em pacientes com história de asma ou atopia.

II. ACHADOS DE IMAGEM

Radiografia de Tórax

- *Pneumonite actínica*: um a seis meses após o término da radioterapia. Opacidades mal definidas ou áreas de consolidação dentro do campo de irradiação. Derrame pleural pode ocorrer.
- *Fibrose actínica*: seis ou mais meses após o término da radioterapia. Opacidades mal definidas ou áreas de consolidação associadas a brônquios distorcidos e perda de volume delimitado pelo campo de irradiação. Espessamento pleural adjacente.
- *Pneumonia em organização e pneumonia eosinofílica*: áreas de consolidação que podem ser migratórias (mais comum na pneumonia eosinofílica) e tipicamente fora do campo de irradiação (mais frequente na pneumonia em organização).

Tomografia Computadorizada

- A TC frequentemente mostra alterações em pacientes com achados aparentemente normais na radiografia. Evidência de pneumonite actínica pode muitas vezes ser observada na TC dentro de duas semanas após o término da radioterapia.
- *Pneumonite actínica*: áreas de opacidades com atenuação em vidro fosco ou consolidação e, menos frequentemente, opacidades nodulares mal definidas, dentro do campo de irradiação (Fig. 36-10). Perda de volume do pulmão irradiado.
- *Fibrose actínica*: perda de volume, opacidades irregulares, consolidação e bronquiectasia de tração, delimitados pelo campo de irradiação (Fig. 36-11). Espessamento pleural adjacente.
- A distribuição das anormalidades depende do campo de irradiação. Em pacientes com carcinoma de pulmão, caracteristicamente ocorre maior acometimento da região peri-hilar e da região tumoral. No carcinoma de mama e no linfoma mediastinal, as regiões subpleural anterolateral e as regiões paramediastinais, respectivamente, correspondem às áreas mais acometidas após radioterapia.
- Áreas de consolidação e opacidades com atenuação em vidro fosco com distribuição predominantemente periférica e/ou peribrônquica e fora do campo de irradiação são geralmente associadas ao padrão de pneumonia em organização. Outros achados que podem ser encontrados na pneumonia em organização secundária à radiação incluem opacidades perilobulares e o sinal do halo invertido (Fig. 36-12). Já a presença de consolidação e opacidade em vidro fosco com distribuição predominantemente periférica e com comportamento migratório nos exames seriados deve sugerir pneumonia eosinofílica.
- *Complicações pleurais*: espessamento pleural é comum. Achados incomuns incluem derrame pleural, pneumotórax, fístula broncopleural. Mesotelioma e tumor fibroso da pleura são complicações raras que podem ocorrer 15 anos ou mais após radioterapia.
- *Cardiovasculares*: derrame pericárdico é bastante frequente. Achados incomuns incluem espessamento pericárdico, calcificação pericárdica, doenças coronarianas e infarto do miocárdio.
- *Mediastinais*: calcificação dos linfonodos pode ocorrer após radioterapia para tratamento de linfoma Hogkin e não Hodgkin. Achados incomuns incluem cistos tímicos e estenose esofágica.
- *Vias aéreas*: estenoses traqueais ou brônquicas são de fácil reconhecimento na TC de tórax. Para sua avaliação, recomenda-se realização de exames com cortes finos (< 1 mm) e reformatações multiplanares (Fig. 36-13).
- *Parede torácica*: achados incomuns incluem calcificação distrófica em partes moles, desmineralização óssea, osteólise, osteonecrose e fraturas de costelas ou clavícula. Osteossarcoma, histiocitoma fibroso maligno e carcinoma de mama podem ocorrer como complicações tardias da irradiação. Deve-se salientar que as pacientes com maior risco de desenvolver carcinoma de mama relacionados com a radioterapia são mulheres que receberam radiação para tratamento de linfoma antes dos 30 anos de idade. Em um estudo,

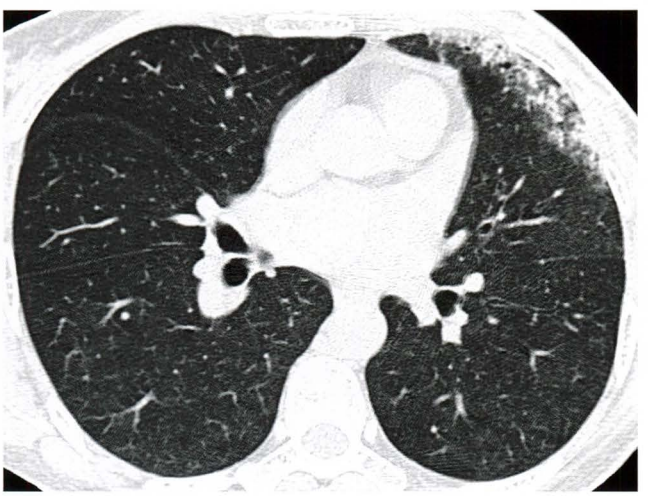

FIGURA 36-10. Pneumononite actínica após irradiação de câncer de mama. Imagem de TCAR mostra opacidades com atenuação em vidro fosco e pequenas áreas de consolidação na região subpleural anterior esquerda. Mastectomia esquerda.



FIGURA 36-11. Fibrose actínica após irradiação de câncer de pulmão. Imagem de TC de tórax demonstra reticulação densa, brônquios distorcidos e consolidação com margens nitidamente delimitadas pelo campo de radiação à direita.



FIGURA 36-12. Pneumonia em organização após irradiação de câncer de mama. Imagem de TC de tórax mostra áreas bilaterais de opacidades com atenuação em vidro fosco e sinal do halo invertido no lobo superior esquerdo.

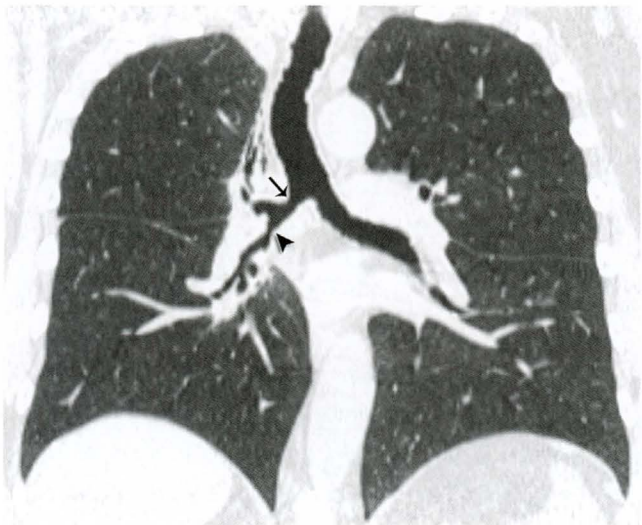

FIGURA 36-13. Estenose brônquica secundária a radioterapia para tratamento de câncer de pulmão. Reformatação coronal mostra estenose do brônquio principal direito (seta) e do brônquio intermédio (cabeça de seta). Nota-se também perda de volume do lobo superior direito com brônquios dilatados e tortuosos em topografia paramediastinal.

mulheres tratadas para linfoma Hodgkin durante a infância mostraram um risco de carcinoma de mama 75 vezes maior do que o da população geral.

Tomografia por Emissão de Pósitrons (PET)

- A tomografia por emissão de pósitrons com fluorodesoxiglicose (FDG-PET) e a PET/CT têm maior acurácia do que a tomografia na avaliação de pacientes com suspeita de recorrência de malignidade pós-radioterapia.
- A pneumonite actínica tem aumento de atividade na PET com fluorodesoxiglicose (FDG) e, por isso, este método diagnóstico pode dar falsos positivos nos primeiros seis meses após o término da radioterapia.
- A fibrose actínica não mostra atividade na PET. Aumento de atividade nestes pacientes é sugestivo de recorrência da malignidade.

III. DIAGNÓSTICO DIFERENCIAL PRINCIPAL

- Alterações parenquimatosas: infecção, reação pulmonar medicamentosa.
- Recorrência tumoral: os sinais sugestivos de tumor recidivante em uma área de fibrose actínica na TC incluem a presença de massa ou o aparecimento de uma opacide focal sem broncogramas aéreos.

LITERATURA RECOMENDADA

Doenças Pulmonares Medicamentosas

1. Camus P, Fanton A, Bonniaud P, Camus C, Foucher P. Interstitial lung disease induced by drugs and radiation. Respiration 2004;71(4):301-26.
2. Dodd JD, Lee KS, Johkoh T, Müller NL. Drug-associated organizing pneumonia: high-resolution CT findings in 9 patients. J Thorac Imaging. 2006;21(1):22-6.
3. Foucher P, Camus P, GEPPI [homepage na internet]. The drug induced lung diseases [acesso em 12 de agosto de 2010]. Disponível em: http://www.pneumotox.com.
4. Gotway MB, Marder SR, Hanks DK, Leung JW, Dawn SK, Gean AD et al. Thoracic complications of illicit drug use: an organ system approach. Radiographics 2002; 22 Spec No:S119-35.
5. Marchiori E, Franquet T, Gasparetto TD, Gonçalves LP, Escuissato DL. Consolidation with diffuse or focal high attenuation: computed tomography findings. J Thorac Imaging 2008;23(4): 298-04.
6. Müller NL, White DA, Jiang H, Gemma A. Diagnosis and management of drug-associated interstitial lung disease. Br J Cancer 2004;91 Suppl 2:S24-30.
7. Myers JL, Limper AH, Swensen SJ. Drug-induced lung disease: a pragmatic classification incorporating HRCT appearances. Semin Respir Crit Care Med 2003;24(4):445-54.
8. Nguyen ET, Silva CI, Souza CA, Müller NL. Pulmonary complications of illicit drug use: differential diagnosis based on CT findings. J Thorac Imaging 2007;22(2):199-06.
9. Silva CI, Müller NL. Drug-induced lung diseases: most common reaction patterns and corresponding high-resolution CT manifestations. Semin Ultrasound CT MR 2006;27(2):111-6.
10. Souza CA, Müller NL, Johkoh T, Akira M. Drug-induced eosinophilic pneumonia: high-resolution CT findings in 14 patients. AJR Am J Roentgenol 2006;186(2):368-73.
11. Vargas HA, Hampson FA, Babar JL, Shaw AS. Imaging the lungs in patients treated for lymphoma. Clin Radiol 2009;64(11): 1048-55.

Doenças Pulmonares Actínicas

12. Abid SH, Malhotra V, Perry MC. Radiation-induced and chemotherapy-induced pulmonary injury. Curr Opin Oncol 2001;13(4): 242-8.
13. Choi YW, Munden RF, Erasmus JJ, Park KJ, Chung WK, Jeon SC et al. Effects of radiation therapy on the lung: radiologic appearances and differential diagnosis. Radiographics 2004;24(4):985-97; discussion 998.
14. Libshitz HI, DuBrow RA, Loyer EM, Charnsangavej C. Radiation change in normal organs: an overview of body imaging. Eur Radiol 1996;6(6):786-95.
15. Loyer E, Fuller L, Libshitz HI, Palmer JL. Radiographic appearance of the chest following therapy for Hodgkin disease. Eur J Radiol 2000;35(2):136-48.
16. McDonald S, Rubin P, Phillips TL, Marks LB. Injury to the lung from cancer therapy: clinical syndromes, measurable endpoints, and potential scoring systems. Int J Radiat Oncol Biol Phys 1995;31(5):1187-203.
17. Mehta V. Radiation pneumonitis and pulmonary fibrosis in non-small cell lung cancer: pulmonary function, prediction, and prevention. Int J Radiat Oncol Biol Phys 2005;63(1):5-24.
18. Mesurolle B, Qanadli SD, Merad M, Mignon F, Baldeyrou P, Tardivon A et al. Unusual radiologic findings in the thorax after radiation therapy. Radiographics 2000;20(1):67-81.
19. Park KJ, Chung JY, Chun MS, Suh JH. Radiation-induced lung disease and the impact of radiation methods on imaging features. Radiographics 2000;20(1):83-98.
20. Vargas HA, Hampson FA, Babar JL, Shaw AS. Imaging the lungs in patients treated for lymphoma. Clin Radiol 2009;64(11): 1048-55.

37 CAPÍTULO

Doenças Linfoproliferativas e Leucemia

C. Isabela S. Silva
Nestor L. Müller

■ 1. Linfoma Hodgkin (Doença de Hodgkin)

I. INTRODUÇÃO

Generalidades

Linfoma Hodgkin é uma neoplasia de linfócitos B, caracterizada pela presença de células de Reed-Sternberg, ou seja, células gigantes binucleadas com nucléolos grandes e eosinófilos, dando o clássico aspecto de olho de coruja. O Instituto Nacional do Câncer (INCA) estima que o número de novos casos (incidência) para o Brasil em 2009 tenha sido de aproximadamente 1.600 para o sexo masculino e 1.300 para o sexo feminino (cerca de 1,5 caso por 100.000/ano). A incidência de novos casos permaneceu estável nas últimas cinco décadas, enquanto a mortalidade foi reduzida em mais de 60% desde o início dos anos 70 devido aos avanços no tratamento. Representa aproximadamente 25% de todos os casos de linfoma e pode ocorrer em qualquer faixa etária, mas é mais comum na idade adulta jovem, dos 15 aos 40 anos. No tórax, tende a involver principalmente o mediastino anterior, mas pode afetar todos os linfonodos torácicos (Cap. 41). O acometimento intratorácico geralmente está associado a evidência de doença de Hodgkin em outra parte do corpo. Envolvimento do parênquima pulmonar pode ocorrer quase sempre em associação com linfonodomegalia mediastinal. Linfoma Hodgkin primário do pulmão é raro.

Achados Clínicos

Os pacientes podem ser assintomáticos ou apresentar sintomas sistêmicos como febre persistente, suores noturnos, prurido e perda de peso. Sintomas respiratórios, incluindo tosse e dor torácica, podem ocorrer, mas não são comuns.

II. ACHADOS DE IMAGEM

Radiografia de Tórax

- Alargamento do mediastino com margens lobuladas ou massa mediastinal anterior (Fig. 37-1A e B).
- Cerca de 60% dos pacientes com linfoma Hodgkin não tratado têm evidência de linfonodomegalia mediastinal ou hilar na radiografia (Fig. 37-1A e B).
- Linfonodomegalia hilar sem linfonodomegalia mediastinal é rara em linfoma principalmente em linfoma Hodgkin.
- Envolvimento do parênquima pulmonar manifesta-se como múltiplos nódulos ou massas, ou, padrão reticulonodular.
- Destruição de esterno, costelas ou vértebras normalmente resulta em áreas líticas focais. Envolvimento das vértebras pode ser puramente osteoblástico (vértebra marfim).
- Pneumotórax pode ser encontrado com frequência em pacientes recebendo radioterapia, pacientes com comprometimento pulmonar, fibrose actínica ou infecção.

Tomografia Computadorizada

- Massa no mediastino anterior geralmente lobulada; representa envolvimento do timo e coalescência de vários linfonodos (Fig. 37-1C e D).

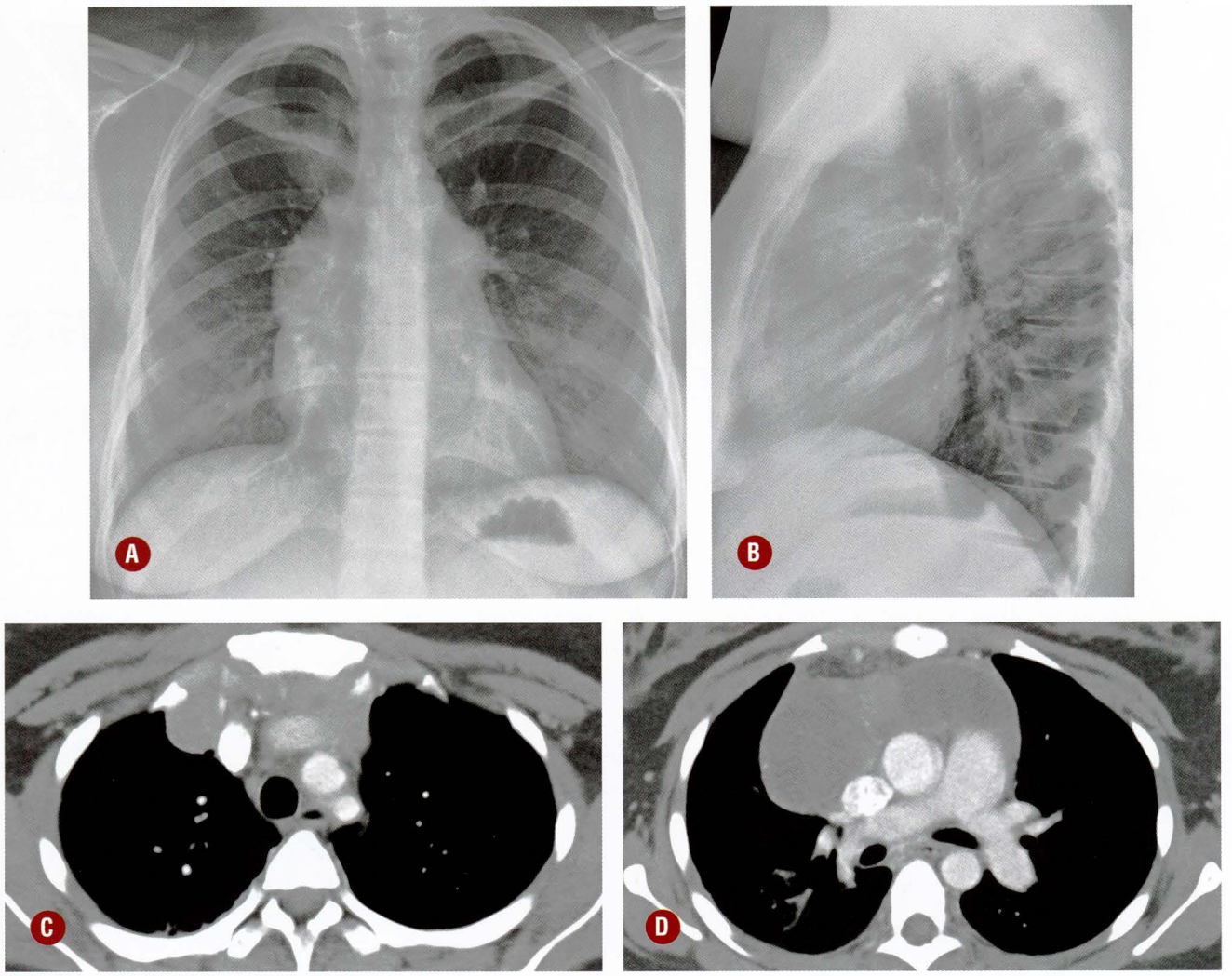

FIGURA 37-1. Linfoma Hodgkin em paciente de 19 anos, sexo feminino. A, Radiografia de tórax em PA mostra alargamento da porção superior do mediastino. **B,** Radiografia em perfil mostra massa mediastinal anterior com margens mal definidas. **C,** Imagem de TC de tórax com contraste ao nível do mediastino superior demonstra linfonodomegalia. **D,** Imagem de TC de tórax ao nível do tronco da artéria pulmonar mostra massa com áreas de atenuação diminuída no mediastino anterior.

- A linfonodomegalia envolve principalmente os linfonodos do mediastino anterior e da região paratraqueal, mas pode afetar todos os linfonodos torácicos. Em cerca de 40% dos casos, a doença limita-se ao mediastino anterior.
- TC demonstra linfonodomegalia mediastinal em cerca de 10% dos pacientes com linfoma e radiografia de tórax normal.
- Os linfonodos geralmente têm densidade homogênea e atenuação de partes moles, mas podem conter áreas de baixa atenuação, principalmente quando apresentam dimensões bastante aumentadas (Fig. 37-1D e Fig. 37-2). As áreas de baixa atenuação podem representar degeneração cística, necrose ou hemorragia. Focos de calcificação distrófica podem ocorrer após irradiação.
- Pode invadir parede torácica, esôfago, veia cava superior, pericárdio e parênquima pulmonar (Fig. 37-2).
- Envolvimento dos pulmões quase sempre é associado à linfonodomegalia mediastinal e hilar, manifestando-se principalmente com nódulos (com ou sem escavação) e massas irregulares. Espessamento septal pode ocorrer, geralmente, secundário à extensão pulmonar da lesão mediastinal.
- Aproximadamente um terço dos pacientes com linfoma Hodgkin desenvolverá derrame pleural, geralmente em associação com outras manifestações intratorácicas da doença.
- Derrame pleural é encontrado na apresentação da doença em cerca de 10% dos pacientes.
- Linfoma endobrônquico é bastante raro.

Ressonância Magnética

- Os aspectos morfológicos do comprometimento mediastinal e hilar são semelhantes aos identificados na TC.
- A RM permite demonstrar compressão ou invasão vascular sem a necessidade do uso de contraste.
- Os linfomas geralmente têm sinal discretamente hiperintenso em relação ao músculo e sinal hipointenso em relação à gordura nas imagens ponderadas em T1. Já nas imagens T2, o sinal é hiperintenso em relação ao músculo e isointenso em relação à gordura.

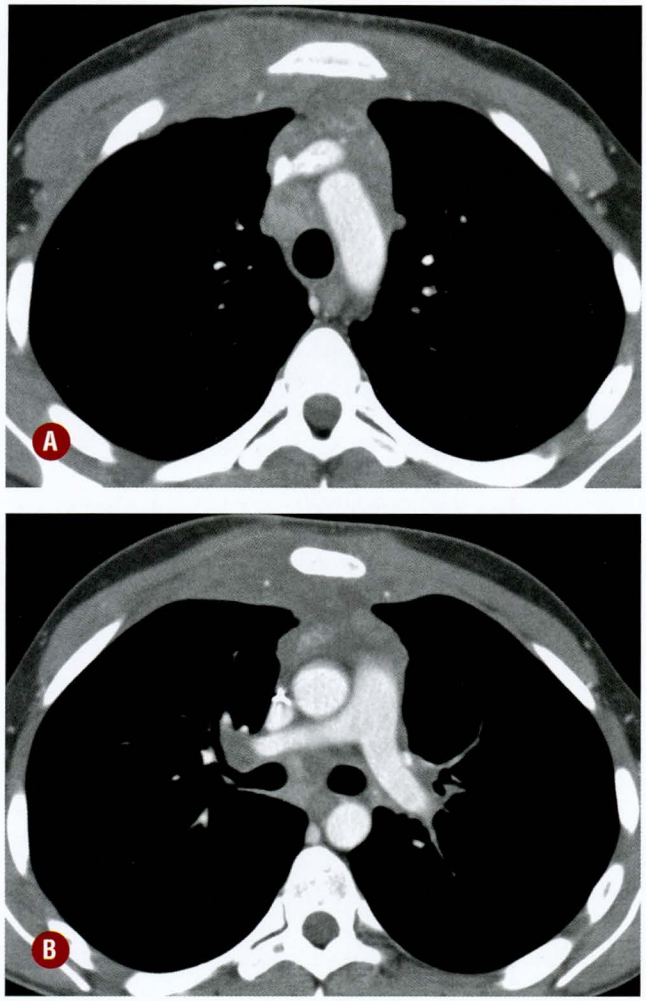

FIGURA 37-2. Linfoma Hodgkin em paciente de 18 anos, sexo feminino. Imagens de TC de tórax com contraste ao nível do arco aórtico **(A)** e do tronco da artéria pulmonar **(B)** demonstram volumosa linfonodomegalia mediastinal (pré-vascular, paratraqueal direita, subcarinal), hilar e mamária interna com obliteração dos planos de gordura e envolvimento da parede torácica anterior, adjacente ao esterno.

Tomografia por Emissão de Pósitrons (Cap. 40)

- O linfoma Hodgkin tem boa avidez ao análogo da glicose marcado com flúor radioativo, fluorodesoxiglicose (FDG), utilizado como radiofármaco na tomografia por emissão de pósitrons (*positron emission tomography*, PET).
- O PET e PET/CT costumam adicionar informações aos métodos tradicionais de estadiamento de linfoma, usualmente demonstrando sítios nodais ou extranodais de envolvimento de doença não detectados na avaliação anatômica tomográfica, com potencial de modificação de estadiamento e eventualmente alteração de conduta terapêutica.
- Resultados negativos com o PET são mais confiáveis do que resultados positivos. O valor preditivo de um exame negativo varia entre 80% e 100% em diversas séries, ao passo que o valor preditivo de um exame positivo varia de 45% a 100%. Em outras palavras, até metade dos pacientes com captação ao FDG no PET não apresenta doença ativa, quando a área captante é biopsiada e avaliada ao microscópio, principalmente em pacientes pós-tratamento.
- Linfomas mais agressivos costumam apresentar maior captação de FDG e valores de SUV (*Standardized uptake value*) mais elevados.

Recomendações

- A radiografia de tórax frequentemente mostra a presença de linfonodomegalia, mas a TC é superior em demonstrar com precisão a extensão da doença e é recomendada antes do tratamento.
- Na prática, a ressonância magnética raramente é usada na avaliação destes pacientes por oferecer poucas vantagens e ser um exame mais demorado. Pode ser de grande valor em casos específicos, quando se questiona envolvimento cardíaco, da coluna ou parede torácica na TC.
- O PET é superior à TC no estadiamento inicial de linfoma, mas pode resultar em falsos positivos.
- Com tratamento, os linfonodos mediastinais frequentemente voltam ao normal e as massas extranodais desaparecem. No entanto, tratamento efetivo de linfomas Hodgkin e não Hodgkin com massas mediastinais e linfonodomegalias extensas pode resultar em massas residuais de tecido necrosado ou fibroso esterilizado. A TC nestes casos pode demonstrar massas de tecido mole com ou sem calcificações, mas não pode confirmar com certeza se há ou não linfoma residual. O PET pode ser útil na avaliação destes pacientes. Embora falsos negativos e positivos possam ocorrer no PET, um PET negativo na presença de uma massa residual ou linfonodo com tamanho aumentado é altamente sugestivo de doença inativa.

DIAGNÓSTICO DIFERENCIAL PRINCIPAL

1. Massa Mediastinal Anterior:

- Linfoma Não Hodgkin
- Neoplasias tímicas (p. ex., timoma, carcinoma do timo, tumor germinativo do timo).
- Infecção (tuberculose com comprometimento linfonodal anterior).

2. Comprometimento Pulmonar:

- Infecção.
- Vasculite (p. ex., granulomatose de Wegener).
- Carcinoma bronquioloalveolar.
- Reação pulmonar medicamentosa.
- Pneumonite actínica.

■ 2. Linfoma Não Hodgkin

I. INTRODUÇÃO

Generalidades

Linfomas não Hodgkin são neoplasias malignas de células específicas do sistema linfático (células B, ou, menos frequentemente T, ou histiócitos) que não contêm células de Reed-Stenberg. Há mais de 20 tipos diferentes de linfomas não Hodgkin. A incidência praticamente duplicou nos últimos 25 anos, particularmente entre pessoas acima de 60 anos por razões ainda não estabelecidas. Representam aproximadamente 75% de todos os casos de linfoma e cerca de 40% a 50%

dos pacientes têm envolvimento intratorácico na apresentação inicial. O INCA estima que houve aproximadamente 4.900 casos novos (incidência) em homens e 4.200 casos novos em mulheres no Brasil em 2009. Fatores que aumentam o risco de linfoma não Hodgkin incluem exposição a altas doses de radiação e deficiência de imunidade relacionada com doenças genéticas hereditárias, uso de drogas imunossupressoras e infecção pelo HIV.

A manifestação intratorácica mais frequente é a linfonodomegalia mediastinal, que pode ser a única manifestação da doença (5% dos casos) ou fazer parte de um linfoma generalizado (95%). A forma parenquimatosa da doença é menos comum e pode ser dividida em dois grupos: (1) linfoma aparentemente limitado aos pulmões, com ou sem acometimento dos linfonodos mediastinais por ocasião do diagnóstico (linfoma pulmonar primário) e (2) linfoma pulmonar com sinais de linfoma extratorácico concomitante ou prévio (linfoma pulmonar secundário). Linfomas primários do pulmão são raros representando menos de 1% de todos os linfomas. O tipo mais comum é o de tecido linfoide associado à mucosa (MALT, *mucosa-associated lymphoid tissue*), um linfoma de células B maduras, cujas células parecem derivar do tecido linfoide associado ao brônquio (BALT, *bronchus associated lymphoid tissue*) dos pulmões. A maioria dos casos de linfoma pulmonar primário de alto grau ocorre em pacientes pós-transplante (doença linfoproliferativa pós-transplante, DLPPT) ou em pacientes com SIDA (linfoma relacionado com a SIDA). As DLPPT constituem um grupo heterogêneo de doenças que variam de hiperplasia policlonal reativa linfoide até linfoma maligno monoclonal. A frequência varia de 1% a 10%, dependendo do órgão transplantado e do regime de imunossupressão empregado.

Pacientes com linfoma mediastinal geralmente têm sintomas sistêmicos, como febre e perda de peso, ou sintomas respiratórios ou locais, includindo tosse, estridor, dispneia e dor torácica. Os sinais e sintomas podem também resultar de obstrução da veia cava superior. Linfoma primário pulmonar de baixo grau geralmente se apresenta como nódulo(s) ou massa(s) em pacientes assintomáticos. Linfomas pulmonares primários de alto grau frequentemente resultam em sintomas incluindo febre, tosse, dispneia e dor torácica.

II. ACHADOS DE IMAGEM

Radiografia de Tórax

- Massa mediastinal anterior (Fig. 37-3A e B).
- Alargamento do mediastino superior com margens lobuladas.
- Linfonodomegalia hilar bilateral simétrica ou assimétrica.
- Cerca de 40% dos pacientes com linfoma não Hodgkin não tratado têm evidência de linfonodomegalia mediastinal ou hilar na radiografia.
- Envolvimento do parênquima pulmonar primário ou secundário manifesta-se como nódulos ou massas únicas ou múltiplas, padrão reticulonodular, ou áreas de consolidação que aumentam progressivamente.

Tomografia Computadorizada

- Massa no mediastino anterior representando envolvimento difuso do timo (Fig. 37-3C).
- Linfonodomegalia envolvendo principalmente os linfonodos do mediastino anterior e da região paratraqueal, mas podendo afetar todos os linfonodos torácicos (Fig. 37-3D). A margem dos linfonodos pode ser bem definida ou mal definida e linfonodos adjacentes envolvidos podem resultar em uma massa única.
- TC demonstra linfonodomegalia mediastinal em cerca de 10% dos pacientes com linfoma e radiografia normal.
- Os linfonodos geralmente têm atenuação homogênea e densidade de partes moles, mas podem conter áreas de baixa atenuação devido à necrose. Focos de calcificação distrófica podem ocorrer após irradiação. Os linfonodos tendem a mostrar pouco realce ao contraste iodado.
- Pode invadir parede torácica, esôfago, veia cava superior, pericárdio e pulmões e resultar em compressão da veia cava superior, traqueia e dos brônquios.
- Derrame pleural ou pericárdico é evidente em cerca de um terço dos casos.
- Envolvimento dos pulmões é geralmente associado a linfonodomegalia mediastinal e hilar e manifesta-se como nódulos ou massas múltiplas e espessamento septal.
- Linfoma primário do pulmão de baixo grau (maltoma) manifesta-se geralmente como nódulos (Fig. 37-4) ou massas únicas ou múltiplas com broncogramas aéreos e bordas irregulares ou área focal de consolidação que cresce lentamente (Fig. 37-5). Opacidades em vidro fosco estão frequentemente presentes, situando-se adjacentes a nódulos, massas, ou focos de consolidação. Espessamento septal ou das fissuras interlobares pode ocorrer. Presença de linfonodomegalia deve sugerir linfoma disseminado.
- Os achados mais comuns na doença linfoproliferativa pós-transplante e no linfoma pulmonar associado à SIDA consistem em nódulos únicos ou múltiplos, frequentemente com contornos bem definidos ou com halo de atenuação em vidro fosco, ou em uma massa ou consolidação focal (Fig. 37-6). Linfonodomegalia hilar ou mediastinal ocorre em cerca de metade dos casos.

Ressonância Magnética

- Achados semelhantes ao do linfoma Hodgkin.

Tomografia por Emissão de Pósitrons

- O linfoma não Hodgkin do mediastino tem boa avidez pelo FDG (Fig. 37-7).
- Linfoma não Hodgkin primário do pulmão de baixo grau (maltoma) geralmente é negativo ao PET. Linfoma não Hodgkin secundário do pulmão e primário de alto grau de malignidade geralmente são positivos ao estudo de PET.

Recomendações

- Semelhante ao linfoma Hodgkin, a radiografia de tórax frequentemente mostra a presença de linfonodomegalia mediastinal, mas a TC é bastante superior em demonstrar com precisão a extensão da doença e é recomendada antes do tratamento. Na prática, a ressonância magnética também é raramente utilizada na avaliação de pacientes com linfoma não Hodgkin, exceto em casos de envolvimento cardíaco ou da coluna ou parede torácica. O PET é superior à TC no estadiamento inicial de linfoma, mas pode resultar em falsos positivos.

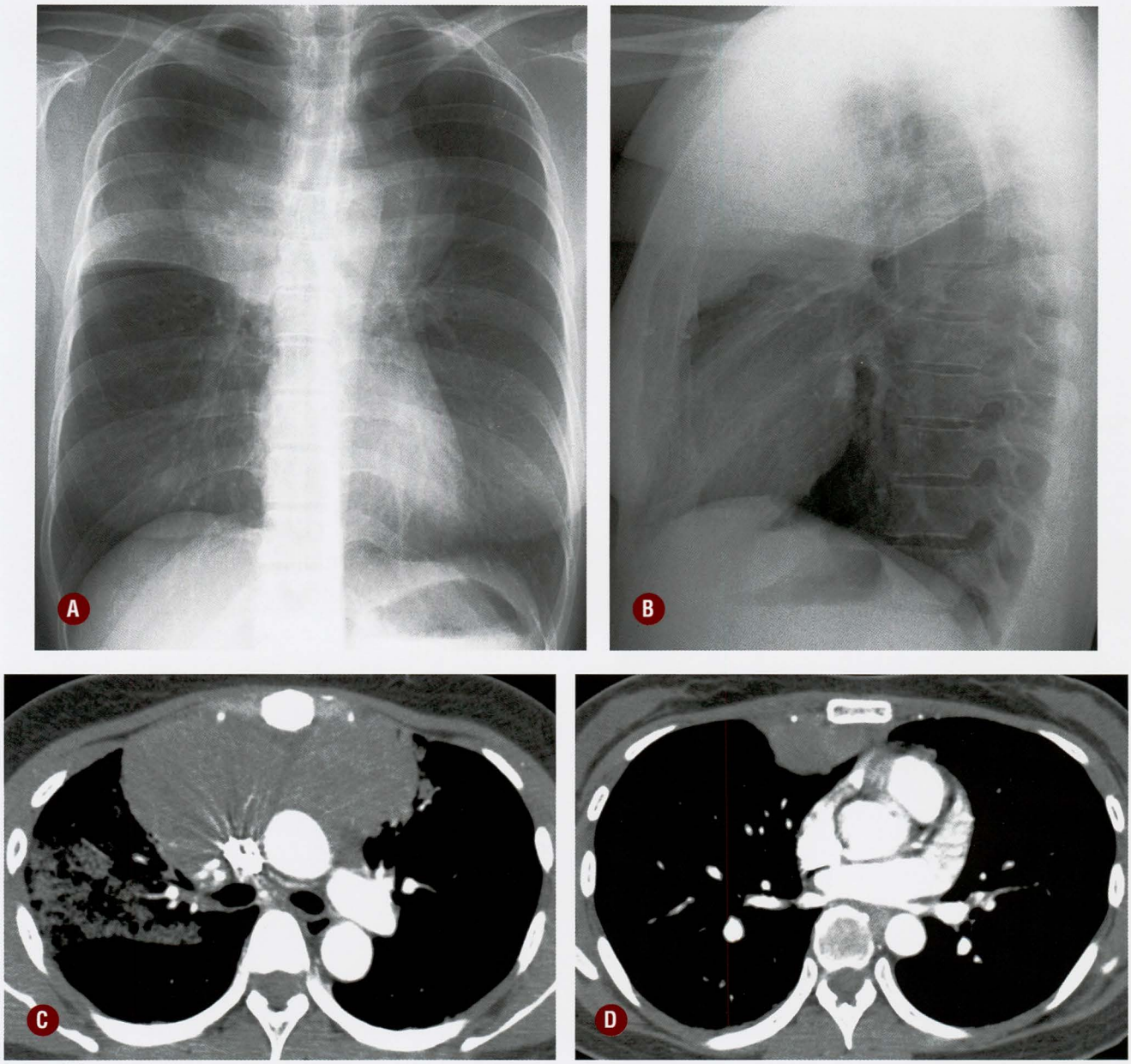

FIGURA 37-3. Linfoma não Hodgkin. Radiografias de tórax em PA **(A)** e perfil **(B)** demonstram massa lobulada no mediastino anterossuperior. Nota-se também consolidação e atelectasia do lobo superior direito. **C,** Imagem de TC de tórax com contraste ao nível do brônquio do lobo superior direito mostra volumosa massa no mediastino anterior e consolidação no lobo superior direito. **D,** Imagem de TC de tórax ao nível das veias pulmonares inferiores demonstra linfonodomegalia na cadeia mamária interna direita.

- Com tratamento, os linfonodos mediastinais frequentemente voltam ao normal e massas extranodais desaparecem. No entanto, tratamento efetivo de linfomas Hodgkin e não Hodgkin com massas mediastinais e linfonodomegalias extensas pode resultar em massas residuais de tecido necrosado ou fibroso esterilizado. A TC nestes casos pode demonstrar massas de tecido com densidade de partes moles com ou sem calcificações, mas não pode confirmar com certeza se há ou não linfoma residual. O PET pode ser útil na avaliação destes pacientes. Embora falsos negativos e positivos possam ocorrer no PET, um estudo de PET negativo na presença de uma massa residual ou de linfonodos com tamanho aumentado é altamente sugestivo de doença inativa.

DIAGNÓSTICO DIFERENCIAL

1. Linfoma mediastinal: linfoma Hodgkin, timoma, carcinoma do timo, tumor de células germinativas, carcinoma de pulmão de pequenas células.
2. Linfoma primário do pulmão: carcinoma, pneumonia em organização, pseudotumor inflamatório, infecção, granulomatose de Wegener, reação pulmonar medicamentosa.

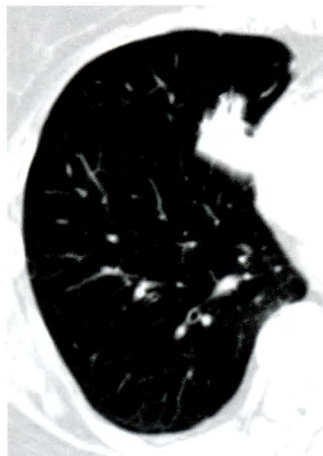

FIGURA 37-4. Linfoma pulmonar primário (maltoma). Imagem de TC de tórax do pulmão direito mostra nódulo de contornos irregulares no lobo médio.

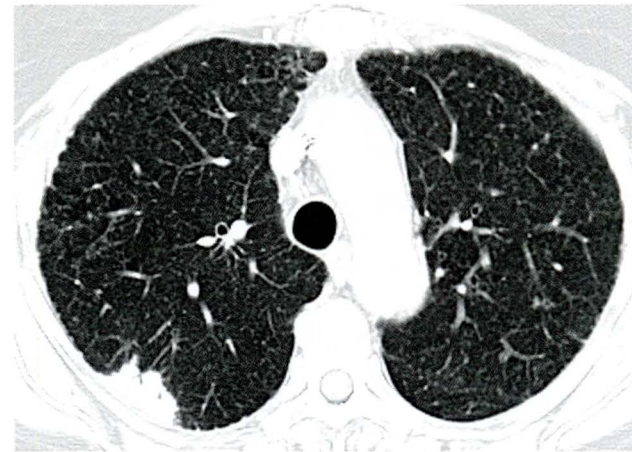

FIGURA 37-6. Doença linfoproliferativa pós-transplante de coração. Imagem de TC de tórax mostra consolidação focal periférica no lobo superior direito e pequenos nódulos numerosos em ambos os pulmões.

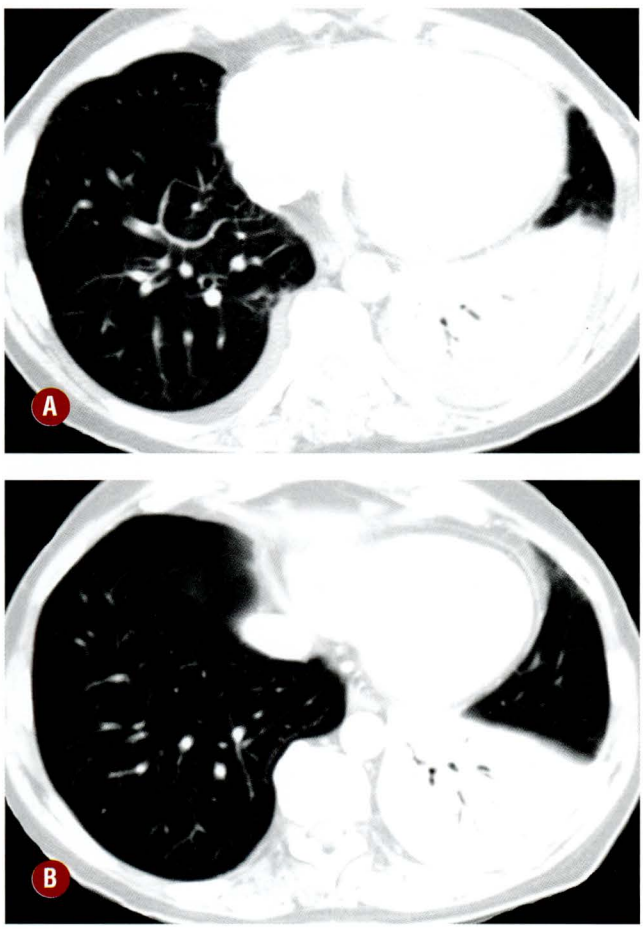

FIGURA 37-5. Linfoma pulmonar primário (maltoma). A, TC de tórax mostra consolidação no lobo inferior esquerdo com broncogramas aéreos. O espessamento septal liso bem como o derrame pleural à direita e a cardiomegalia estão relacionados com a insuficiência cardíaca descompensada. **B,** TC de controle 1 ano depois mostra persistência da consolidação do lobo inferior esquerdo e resolução dos achados de edema pulmonar hidrostático.

■ 3. Hiperplasia Linfoide e Bronquiolite Folicular

I. INTRODUÇÃO

Generalidades

Doença pulmonar benigna incomum caracterizada pela presença de discretos focos de tecido linfoide hiperplásico frequentemente com centros germinativos, ao longo dos bronquíolos, septos interlobulares e da pleura.

A maioria dos casos ocorre em pacientes com doença do colágeno, imunodeficiência, ou como resposta inespecífica em pacientes com infecção das vias aéreas ou bronquiectasias. Os pacientes são muitas vezes assintomáticos. Sintomas incluem tosse e dispneia.

II. ACHADOS DE IMAGEM

Radiografia e Tomografia Computadorizada de Tórax

- A radiografia pode ser normal ou mostrar padrão reticulonodular bilateral.
- A TCAR demonstra nódulos bilaterais centrolobulares e peribrônquicos (Fig. 37-8). Os nódulos tendem a ser mais numerosos nas regiões periféricas dos pulmões, mas podem ser difusos (Fig. 37-9).
- Os nódulos geralmente medem menos de 5 mm de diâmetro; ocasionalmente podem atingir 10 mm.
- Opacidades em vidro fosco esparsas e áreas de consolidação podem ser vistas em alguns casos.

■ 4. Pneumonia Intersticial Linfoide (Linfocítica)

I. INTRODUÇÃO

Generalidades

Doença intersticial pulmonar incomum caracterizada pela infiltração difusa do interstício parenquimatoso pulmonar (i.e,

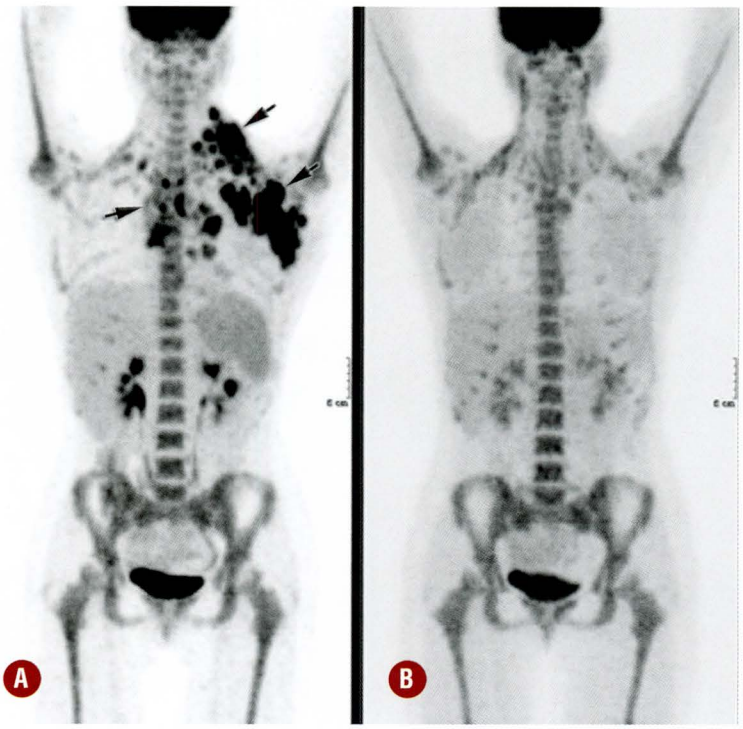

FIGURA 37-7. Linfoma não Hodgkin. A, Imagem de PET mostra múltiplas linfonodomegalias captando FDG antes do início do tratamento (setas). **B,** Exame de controle após três ciclos de quimioterapia demonstra resolução total das lesões. A captação difusa de FDG é decorrente do uso de fator estimulador de colônias de granulócitos (G-CSF) (Cortesia de Dr. Gustavo de Souza Portes Meirelles, São Paulo, SP).

as paredes alveolares) por linfócitos policlonais e números variáveis de células plasmáticas. A grande maioria dos pacientes tem uma doença autoimune ou imunodeficiência; geralmente síndrome de Sjögren, disproteinemia ou SIDA.

Achados Clínicos

As manifestações clínicas mais comuns são tosse seca e dispneia lentamente progressiva durante vários meses ou anos.

II. ACHADOS DE IMAGEM

Radiografia de Tórax

- A radiografia pode demonstrar padrão reticular ou reticulonodular nas regiões pulmonares inferiores.
- Opacidades mal definidas e áreas de consolidação podem ser vistas em alguns pacientes; cistos são raramente identificados na radiografia.

Tomografia Computadorizada

- As manifestações características na TCAR consistem de opacidades com atenuação em vidro fosco bilaterais associadas a cistos de paredes finas e nódulos centrolobulares; as alterações tipicamente predominam nos lobos inferiores (Fig. 37-10). Opacidades em vidro fosco podem ser a única manifestação da doença. Outros achados que podem ser identificados na TCAR incluem: espessamento dos feixes broncovasculares, nódulos subpleurais, áreas de consolidação e, em alguns casos, progressão para padrão reticular denotando fibrose.
- Os cistos geralmente são pouco numerosos, embora ocasionalmente possam afetar grande proporção do parênquima. Acredita-se que resultam de hiperdistensão dos espaços aéreos distais aos bronquíolos parcialmente obstruídos pelo infiltrado linfocitário. Cistos geralmente estão associados a opacidades em vidro fosco, mas podem ser achados isolados na TCAR.
- Ocasionalmente nódulos de vários tamanhos com margens bem definidas (com ou sem focos de calcificação) podem ser vistos em associação aos cistos. Estes nódulos podem representar depósito de amiloide (são geralmente estáveis, calcificados e apresentam margens lisas; podem estar localizados no interior dos cistos), ou linfoma (apresentam tipicamente margens irregulares e crescimento lento).
- As opacidades em vidro fosco frequentemente melhoram ou desaparecem com tratamento, mas as alterações císticas e a fibrose tendem a permanecer ou progredir.
- Embora linfonodomegalia mediastinal possa ocorrer na pneumonia intersticial linfoide, sua presença deve levantar a suspeita de linfoma ou doença de Castleman.
- O prognóstico da pneumonia intersticial linfoide é bom. Apenas um pequeno grupo de pacientes progride para linfoma ou para fibrose.

III. DIAGNÓSTICO DIFERENCIAL PRINCIPAL

- Doença cística difusa: linfangioliomiomatose, histiocitose de células de Langerhans, síndrome de Birt-Hogg-Dubé.
- Opacidades com atenuação em vidro fosco em pacientes com doença do colágeno: pneumonia por *Pneumocystis jiroveci*, reação pulmonar medicamentosa, pneumonia intersticial não específica associada à doença do colágeno, hemorragia pulmonar.

■ 5. Doença de Castleman

- A doença de Castleman, também conhecida como hiperplasia do linfonodo gigante ou hiperplasia angiofolicular linfoide, é uma causa rara de proliferação linfoide caracterizada

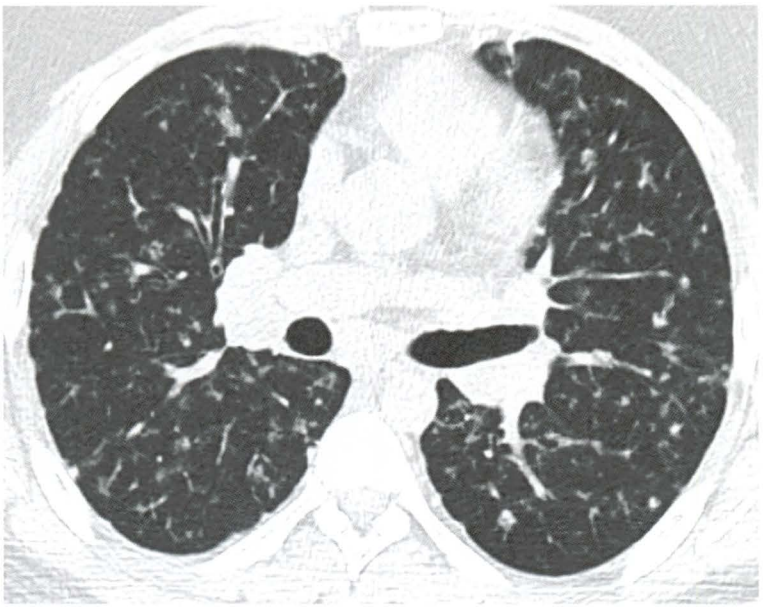

FIGURA 37-8. Hiperplasia linfoide (bronquiolite folicular) em paciente com síndrome da imunodeficiência comum variável. Imagem de TCAR demonstra múltiplos nódulos pulmonares centrolobulares e peribrônquicos. (Cortesia de Dr. Moacir Moreno Júnior, CDB, São Paulo.)



FIGURA 37-9. Hiperplasia linfoide (bronquiolite folicular). Imagem de TC de tórax demonstrando nódulos pulmonares bilaterais difusos com distribuição predominantemente centrolobular. Estudo anatomopatológico da biópsia pulmonar demonstrou achados clássicos de hiperplasia linfoide.



FIGURA 37-10. Pneumonia intersticial linfocítica em paciente com síndrome de Sjögren. Imagem de TCAR demonstrando opacidades com atenuação em vidro fosco esparsas, principalmente nos lobos inferiores e cistos pulmonares bilaterais de paredes finas.

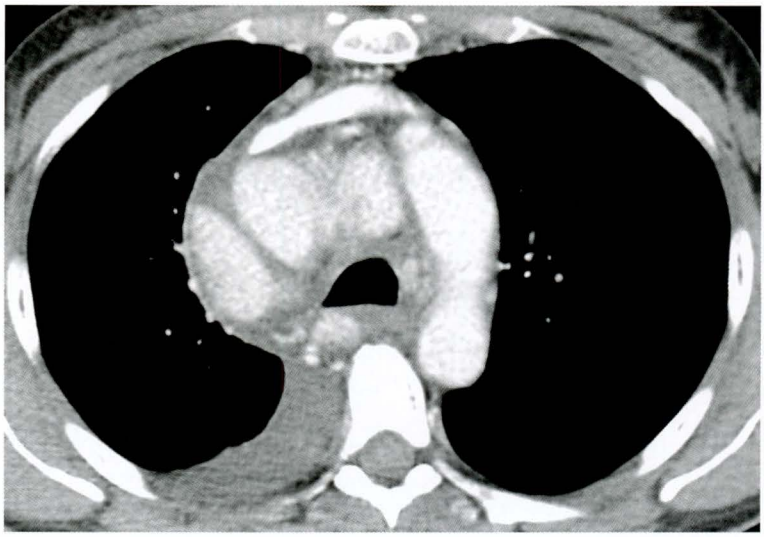

FIGURA 37-11. Doença de Castleman. Imagem de TC de tórax com contraste demonstrando linfonodomegalia paratraqueal e retrotraqueal com intenso realce. Nota-se também derrame pleural à direita.

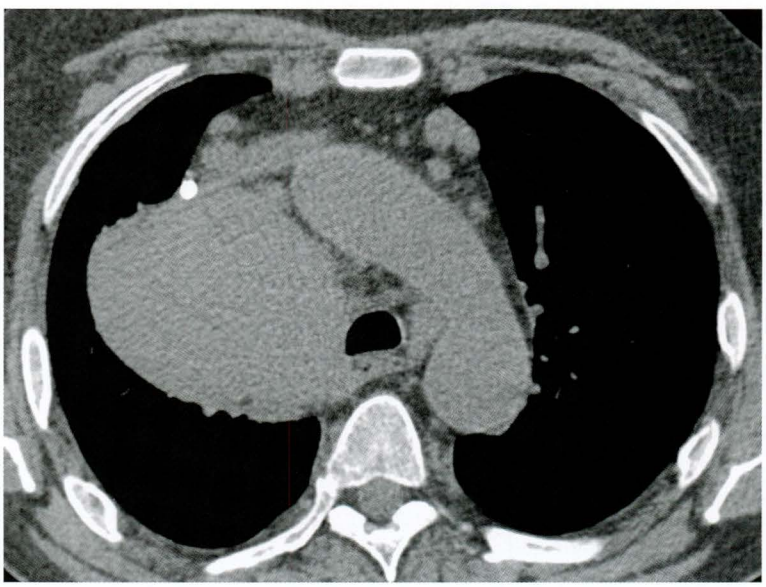

FIGURA 37-12. Leucemia linfocítica crônica. TC demonstra extensa linfonodomegalia paratraqueal direita e linfonodos aumentados no mediastino anterior e nas cadeias mamárias internas direita e esquerda. Presença de cateter de acesso venoso central na veia cava superior.

pela presença de linfonodos hiperplásicos grandes e benignos. É classificada em dois subtipos: o subtipo vascular hialino e o subtipo de células plasmáticas.

- O *subtipo vascular hialino* é o mais comum. Caracteriza-se por centros foliculares pequenos envolvidos por tecido hialino e com proeminente proliferação vascular interfolicular. Geralmente apresenta-se como forma localizada que acomete preferencialmente o mediastino anterior. Pode acometer indivíduos de qualquer faixa etária, mas tem maior incidência em adolescentes e adultos jovens. Pode ser assintomático ou resultar em sintomas sistêmicos tais como febre e perda de peso. O achado característico na TC consiste de linfonodomegalia localizada que tipicamente realça intensamente com contraste iodado.
- O *subtipo de células plasmáticas* geralmente apresenta-se de forma disseminada com linfonodomegalia generalizada, visceromegalias, manifestações autoimunes e infecções recorrentes. Acomete, na maioria das vezes, adultos de meia-idade e portadores de imunodeficiência, principalmente a síndrome da imunodeficiência adquirida. A maioria dos pacientes apresenta sintomas incluindo febre, sudorese noturna, fadiga crônica, anemia e, quando há acometimento pulmonar, tosse e dispneia. Achados laboratoriais incluem anemia, hipoalbuminemia e hipergamaglobulinemia policlonal.
- A radiografia geralmente é normal na doença de Castleman com subtipo de células plasmáticas; ocasionalmente pode demonstrar linfonodomegalia hilar e padrão reticulonodular. A TC mostra linfonodomegalia mediastinal e hilar bilateral. Os linfonodos geralmente mostram pouco realce com contraste, mas realce intenso pode ser observado em alguns casos (Fig. 37-11). Envolvimento pulmonar resulta em achados idênticos à pneumonia intersticial linfoide com opacidades em vidro fosco, cistos e nódulos centrolobulares que podem ser difusos, mas predominam nos lobos inferiores.

■ 6. Leucemia

- A manifestação torácica mais frequente da leucemia é linfonodomegalia mediastinal, hilar e axilar.
- Envolvimentos de parênquima pulmonar, pleura e parede torácica podem ocorrer, mas são incomuns. Sintomas incluem febre, tosse, dispneia, anemia e perda de peso.
- A radiografia pode ser normal ou mostrar alargamento do mediastino, linfonodomegalia mediastinal e hilar. Linhas septais ou padrão reticular ou reticulonodular podem ocorrer.
- Linfonodomegalia mediastinal é relativamente frequente na TC em pacientes com leucemia linfocítica e menos comum em leucemia mielocítica (Fig. 37-12).
- Achados de TCAR em pacientes com envolvimento pulmonar por leucemia incluem espessamento liso ou nodular dos septos interlobulares e opacidades esparsas com atenuação em vidro fosco.
- Na grande maioria dos pacientes com leucemia e anormalidades pulmonares na radiografia ou TC, os achados são relacionados a complicações da leucemia ou de seu tratamento, incluindo pneumonia, hemorragia, edema pulmonar ou reação à droga e não à infiltração leucêmica.

LITERATURA RECOMENDADA

1. Allen-Auerbach M, de Vos S, Czernin J. The impact of fluorodeoxyglucose-positron emission tomography in primary staging and patient management in lymphoma patients. Radiol Clin North Am 2008;46(2):199-211, vii.
2. Ansell SM, Armitage J. Non-Hodgkin lymphoma: diagnosis and treatment. Mayo Clin Proc 2005;80(8):1087-97.
3. Bae YA, Lee KS. Cross-sectional evaluation of thoracic lymphoma. Radiol Clin North Am 2008;46(2):253-64, viii.
4. Barrington SF, O'Doherty MJ. Limitations of PET for imaging lymphoma. Eur J Nucl Med Mol Imaging 2003; 30:S117-S127.
5. Cha SI, Fessler MB, Cool CD, Schwarz MI, Brown KK. Lymphoid interstitial pneumonia: clinical features, associations and prognosis. Eur Respir J 2006;28(2):364-9.
6. Diederich S, Link TM, Zühlsdorf H, Steinmeyer E, Wormanns D, Heindel W. Pulmonary manifestations of Hodgkin's disease: radiographic and CT findings. Eur Radiol 2001;11(11):2295-305.
7. Filly R, Bland N, Castellino RA. Radiographic distribution of intrathoracic disease in previously untreated patients with Hodgkin's disease and non-Hodgkin's lymphoma. Radiology 1976;120(2): 277-81.
8. Heyneman LE, Johkoh T, Ward S, Honda O, Yoshida S, Müller NL. Pulmonary leukemic infiltrates: high-resolution CT findings in 10 patients. AJR Am J Roentgenol 2000;174(2):517-21.
9. Honda O, Johkoh T, Ichikado K, Tomiyama N, Maeda M, Mihara N, et al. Differential diagnosis of lymphocytic interstitial pneumonia and malignant lymphoma on high-resolution CT. AJR Am J Roentgenol 1999;173(1):71-4.
10. Howling SJ, Hansell DM, Wells AU, Nicholson AG, Flint JD, Müller NL. Follicular bronchiolitis: thin-section CT and histologic findings. Radiology 1999; 212(3):637-42.
11. Jhanwar YS, Straus DJ. The role of PET in lymphoma. J Nucl Med 2006;47(8):1326-34.
12. Johkoh T, Müller NL, Pickford HA, Hartman TE, Ichikado K, Akira M et al. Lymphocytic interstitial pneumonia: thin-section CT findings in 22 patients. Radiology 1999;212(2):567-72.
13. King LJ, Padley SP, Wotherspoon AC, Nicholson AG. Pulmonary MALT lymphoma: imaging findings in 24 cases. Eur Radiol 2000;10(12):1932-8.
14. Lee KS, Kim Y, Primack SL. Imaging of pulmonary lymphomas. AJR Am J Roentgenol 1997;168(2):339-45.
15. Lewis ER, Caskey CI, Fishman EK. Lymphoma of the lung: CT findings in 31 patients. AJR Am J Roentgenol 1991;156(4): 711-4.
16. Negendank WG, al-Katib AM, Karanes C, Smith MR. Lymphomas: MR imaging contrast characteristics with clinical-pathologic correlations. Radiology 1990;177(1):209-16.
17. Schöder H, Moskowitz C. PET imaging for response assessment in lymphoma: potential and limitations. Radiol Clin North Am 2008;46(2):225-41, viii.
18. Silva CI, Flint JD, Levy RD, Müller NL. Diffuse lung cysts in lymphoid interstitial pneumonia: high-resolution CT and pathologic findings. J Thorac Imaging 2006; 21(3):241-4.
19. Spector N. Linfoma de Hodgkin: aspectos atuais. Rev Bras Hematol Hemoter 2009;31(Supl. 2):3-6.
20. Tanaka N, Matsumoto T, Miura G, Emoto T, Matsunaga N, Satoh Y. CT findings of leukemic pulmonary infiltration with pathologic correlation. Eur Radiol 2002;12(1):166-74.
21. Tatsumi M, Cohade C, Nakamoto Y, Fishman EK, Wahl RL. Direct comparison of FDG PET and CT findings in patients with lymphoma: initial experience. Radiology 2005;237(3):1038-45.
22. Travis WD, Galvin JR. Non-neoplastic pulmonary lymphoid lesions. Thorax 2001;56(12):964-71.
23. Turner JJ, Hughes AM, Kricker A, Milliken S, Grulich A, Kaldor J. WHO non-Hodgkin's lymphoma classification by criterion-based report review followed by targeted pathology review: an effective strategy for epidemiology studies. Cancer Epidemiol Biomarkers Prev 2005;14(9):2213-9.
24. Vargas HA, Hampson FA, Babar JL, Shaw AS. Imaging the lungs in patients treated for lymphoma. Clin Radiol 2009;64(11):1048-55.

38 CAPÍTULO

Trauma Torácico

Dante Luiz Escuissato
Danny Warszawiak

Os traumatismos são uma das principais causas de mortalidade e morbidade em todo o mundo, liderando as causas de mortalidade entre jovens de 10 a 35 anos. O tórax é frequentemente lesado em pacientes vítimas de trauma, com taxas de aproximadamente 15% de mortalidade nos traumas torácicos, chegando a 80% quando associado a choque e traumatismo craniano. A sobrevivência destes pacientes depende do rápido diagnóstico de lesões que ameaçam a vida, tendo o radiologista papel fundamental para que o tratamento possa ser instituído o mais rapidamente possível.

As lesões traumáticas do tórax podem ser *abertas* (penetrantes) ou *fechadas* (não penetrantes). As lesões abertas ocorrem quando há comunicação da cavidade torácica com o ambiente externo, sendo as causas mais comuns, nos prontos-socorros, as lesões decorrentes de arma de fogo e de armas brancas. As causas mais comuns de lesões torácicas não penetrantes são colisão de veículos, queda de grande altura e atropelamentos. Essas lesões podem resultar em efeitos diretos aos órgãos torácicos (como fraturas, hérnia diafragmática, contusões pulmonares, laceração de aorta etc.) ou efeitos indiretos (embolia gasosa, embolia gordurosa etc.).

A radiografia em anteroposterior do tórax adquirida na maca geralmente é o primeiro exame para a avaliação do tórax no paciente politraumatizado. Esta incidência radiográfica, apesar de limitada, oferece uma grande quantidade de informações úteis e deve ser cuidadosamente avaliada a procura de sinais de pneumotórax, pneumomediastino, líquido pleural, opacidades pulmonares, fraturas de costelas ou coluna, ruptura diafragmática e outros potenciais indicadores de lesões torácicas. Além disso, devem-se identificar os dispositivos de manutenção da vida (tubos endotraqueais, cateteres venosos etc.) e sua correta posição. Entretanto, provavelmente as principais alterações a serem avaliadas neste estágio (e talvez as mais difíceis), são aquelas relacionadas ao mediastino, já que um alargamento ou contorno anormal do mediastino pode indicar hemorragia mediastinal que pode resultar de ruptura de aorta ou outro grande vaso.

Após esta avaliação inicial, dependendo do estado clínico do paciente, outras modalidades de diagnóstico podem ser utilizadas, com especial destaque à tomografia computadorizada (TC), que principalmente após o advento da técnica com múltiplas fileiras de detectores (multidetector, multislice) é amplamente utilizada no paciente traumatizado devido à rapidez para obtenção das imagens e a grande capacidade e facilidade de demonstrar as lesões diretas e indiretas decorrentes do trauma. Neste capítulo, serão discutidas algumas das principais lesões traumáticas torácicas e os aspectos de imagem destas alterações.

■ Lesões da Parede Torácica

I. INTRODUÇÃO

As lesões podem ocorrer tanto em estruturas de partes moles quanto nas estruturas ósseas da parede torácica. As fraturas são as principais lesões a serem procuradas e as mais importantes, não tanto pelas estruturas ósseas que estão lesadas, mas por

serem indicativas da gravidade do trauma e de possíveis lesões de outros órgãos subjacentes. Fraturas da primeira, segunda e terceira costelas estão associadas a traumas de grande extensão e podem estar associadas a lesões da aorta e de grandes vasos (14%) e lesões de grandes vias aéreas (2%). Fraturas do esterno e lesões das articulações esternoclaviculares também estão associadas a grandes traumas e deve-se procurar por possíveis lesões de estruturas mediastinais, além de serem causas de hematoma que pode simular uma lesão de grande vaso se a fratura não for identificada. Fraturas da 9ª a 12ª costelas podem ocorrer em traumas de menor gravidade, porém deve-se estar atento a eventuais lesões de fígado, baço e rins associadas. Coleções aéreas na parede torácica (enfisema subcutâneo), associados ou não a fraturas com deslocamento de costelas, geralmente indicam pneumotórax no lado da coleção. Fraturas da coluna estão comumente relacionadas a lesões neurológicas (em mais de 60% dos casos de fraturas ou deslocamentos), tanto por lesão direta quanto por lesões isquêmicas devido ao suprimento arterial limitado deste segmento da medula.

O tórax instável ocorre quando há fraturas segmentares em três ou mais costelas (mais de duas fraturas na mesma costela) ou fraturas em mais de cinco costelas adjacentes. Clinicamente estes pacientes apresentam movimento paradoxal da parede durante os movimentos respiratórios.

Uma alteração incomum relacionada ao trauma na parede torácica é a herniação pulmonar nos espaços intercostais. Clinicamente há deformidade da caixa torácica que se altera durante a respiração, tosse ou manobra de Valsalva. São facilmente vistas nas radiografias e tomografias do tórax.

II. ACHADOS DE IMAGEM

Radiografia e Tomografia Computadorizada de Tórax

- As radiografias de tórax apresentam sensibilidade de apenas 30% para fraturas de costelas (Fig. 38-1), as quais muitas vezes só são evidentes após o início do processo de formação de calo ósseo, sendo possível repetir as radiografias após quatro ou mais dias para revelar as fraturas. Como o tratamento para as contusões e fraturas não complicadas de costelas é o mesmo, a demora no diagnóstico não prejudica significativamente o tratamento.
- A TC apresenta maior sensibilidade para detecção das fraturas de costelas (Figs. 38-2 e 38-3), devendo-se procurar por sinais de hematoma extrapleural (secundário a lesões de vasos intercostais, músculos e fraturas), principalmente nos casos de tórax instável. As reformatações multiplanares e tridimensionais frequentemente ajudam na detecção de fraturas e no planejamento cirúrgico.
- As fraturas do esterno dificilmente são identificadas nas radiografias iniciais (mesmo quando é realizada incidência em perfil), sendo mais facilmente identificadas no estudo tomográfico computadorizado (Figs. 38-4 e 38-5), principalmente com o auxílio de reformatações tridimensionais e multiplanares. Geralmente no trauma direto há deslocamento posterior do fragmento esternal inferior, enquanto que no trauma indireto há deslocamento posterior do fragmento superior (após hiperflexão da coluna). Em pacientes jovens pode-se identificar separação costocondral, que também é indicativa de trauma grave.

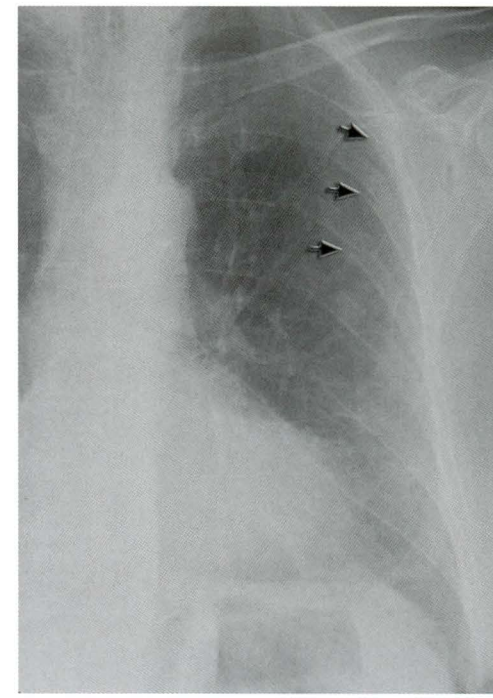

FIGURA 38-1. Radiografia em PA do tórax mostra fraturas escalonadas de arcos costais esquerdos (setas).

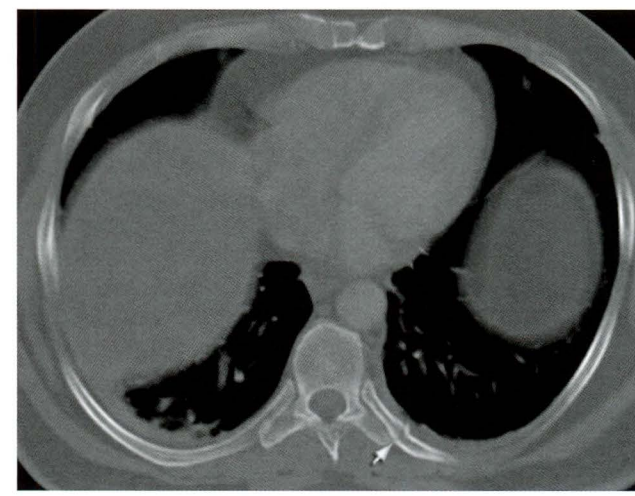

FIGURA 38-2. Imagem de TC mostra traço de fratura em arco costal esquerdo (seta), com derrame pleural associado.

- As fraturas de vértebras também são de difícil identificação nas radiografias frontais (devendo-se procurar por achatamento de corpos vertebrais, deslocamento lateral de vértebras e aumento das distâncias entre processos espinhosos e pedículos), sendo mais facilmente vistas nas incidências laterais ou com o auxílio da TC (Fig. 38-6). Na incidência frontal, alargamento das faixas paravertebrais e perda do contorno da aorta descendente são sinais indiretos de possível lesão de corpos vertebrais.
- As hérnias pulmonares são facilmente identificáveis como projeção do pulmão além dos limites do arcabouço costal (Fig. 38-7).



FIGURA 38-3. Imagem de TC com reconstrução tridimensional mostra fraturas escalonadas de arcos costais esquerdos.

■ Lesões do Diafragma

I. INTRODUÇÃO

As lesões do diafragma podem ser secundárias a traumas penetrantes ou não penetrantes, podendo levar a herniação de conteúdo da cavidade abdominal para o tórax agudo ou tardiamente. A herniação visceral pode levar a compressão cardíaca ou pulmonar e, no caso de herniação de alças intestinais, estas podem estrangular. Estas lesões podem ocorrer em até 5% dos pacientes admitidos em centros de atendimento especializados em trauma, sendo as herniações menos comuns após traumatismos penetrantes já que nestes casos o defeito diafragmático geralmente é pequeno. A ruptura traumática do diafragma está associada à mortalidade de 20% a 25% dos pacientes, principalmente devido a outras lesões associadas, já que mais de 90% destes pacientes têm lesões de órgãos sólidos do abdome e 10% têm lesões de aorta. As rupturas do lado esquerdo podem ter lavado peritoneal negativo (em 15% a 30% dos casos), pois pode haver sequestro do sangue no omento menor, enquanto que as rupturas do lado direito quase invariavelmente apresentam lavado positivo.

O diagnóstico pré-operatório muitas vezes é difícil, principalmente quando não há hérnia associada, assim muitas lesões são descobertas apenas durante a laparotomia.

II. ACHADOS DE IMAGEM

Radiografia de Tórax

- Apesar de 85% a 90% das radiografias de tórax demonstrarem alguma anormalidade nestes pacientes, a sensibilidade deste método varia apenas de 17% a 64% (maior com o uso de radiografias seriadas). As alterações mais comuns nestes pacientes são derrame pleural (com ou sem contusão pulmonar associada), "elevação" da cúpula diagramática sem evidência de atelectasia, presença do estômago ou alças intestinais na cavidade torácica (Fig. 38-8), curso anormal da cânula naso/orogástrica, desvio contralateral do mediastino, irregularidade de contornos do diafragma. Pode haver sinais de estrangulamento de alças, que deve ser considerado principalmente quando há alças intestinais na cavidade torácica e derrame pleural associado.

Tomografia Computadorizada

- A TC apresenta maior sensibilidade, especialmente quando há herniação associada. Os sinais mais característicos são o

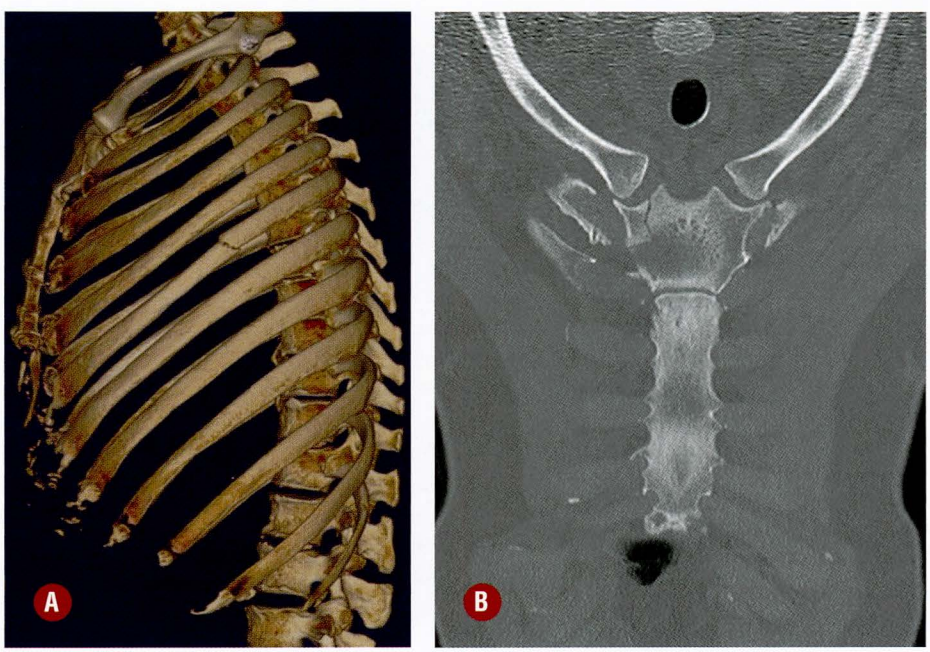

FIGURA 38-4. Fratura de arco costal e esterno na TC. **A,** Imagem de TC com reconstrução tridimensional mostra traço de fratura no sexto arco costal esquerdo. **B,** Imagem de TC com reformatação coronal oblíqua mostra traço de fratura no manúbrio esternal.

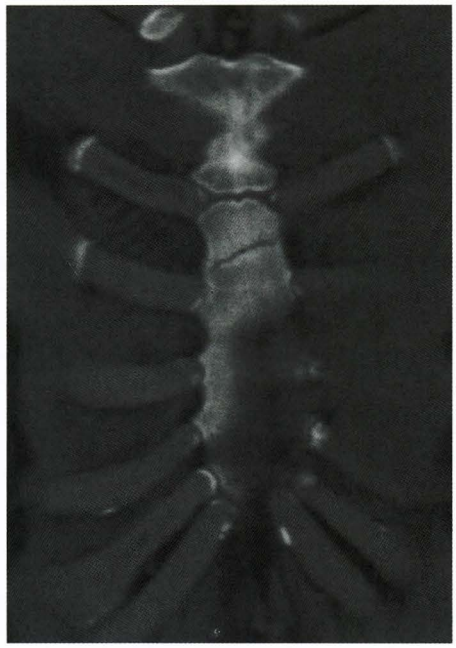

FIGURA 38-5. Imagem de TC com reformatação coronal oblíqua e técnica de projeção de intensidade máxima (MIP) mostra pequeno traço de fratura no esterno.

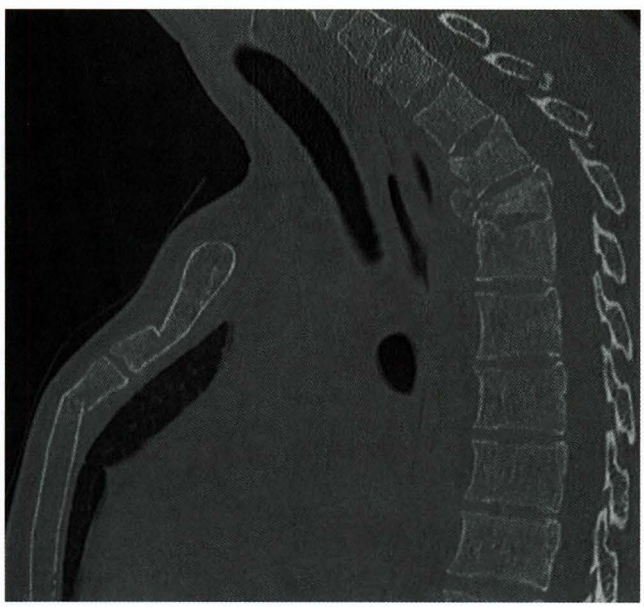

FIGURA 38-6. Imagem de TC com reconstrução sagital mostra fraturas do esterno e de corpos vertebrais.

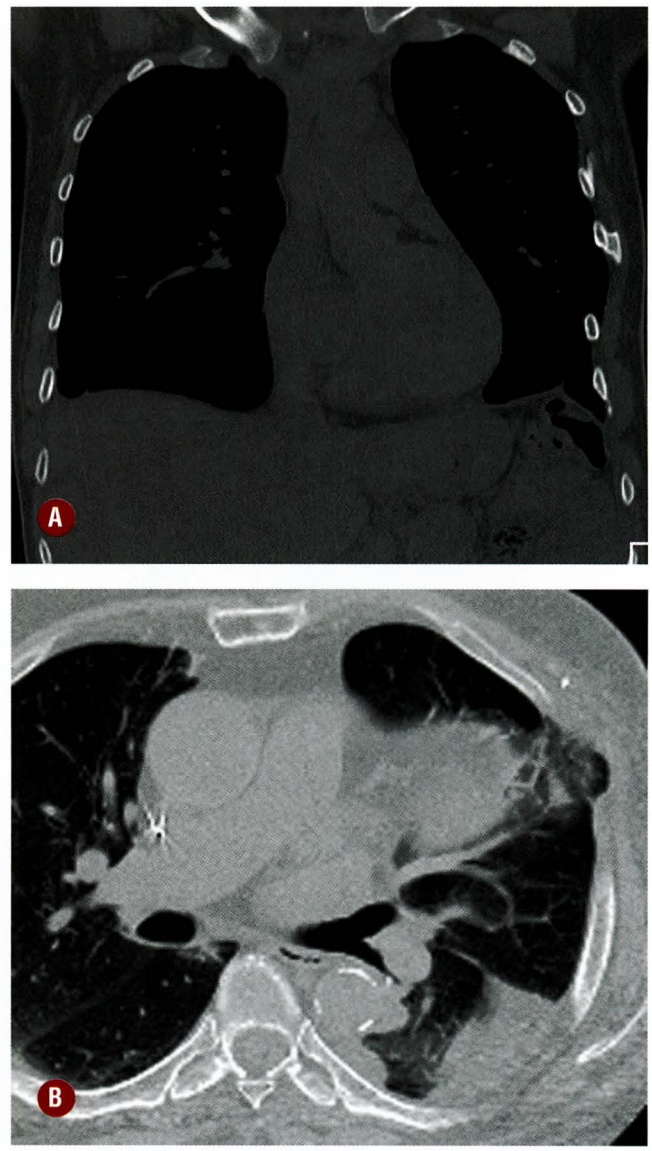

FIGURA 38-7. **A,** Imagem de TC (janela óssea) com reformatação coronal mostra sequelas de fraturas costais esquerdas e herniação pulmonar. **B,** Imagem axial de TC, de outro paciente, mostra pequena hérnia pulmonar à esquerda.

da víscera pendente (contato do fígado ou do intestino com as porções posteriores das costelas na localização esperada do espaço pleural) e o sinal do colar (constrição focal de alça ou do fígado ao passar pelo defeito diafragmático). Além disso, pode-se ver descontinuidade focal, espessamento ou ausência segmentar do diafragma, que combinados com hemotórax e/ou hemoperitônio são bastante sugestivos de ruptura traumática aguda do diafragma. A reformatação nos planos coronal e sagital pode ajudar no diagnóstico, principalmente com o uso de TC com multidetectores (Figs. 38-8 e 38-9).

III. DIAGNÓSTICO DIFERENCIAL

Os principais diagnósticos diferenciais são eventração diafragmática e paralisia diafragmática. Em ambos não são observados os sinais da víscera pendente ou do colar, e o diafragma pode parecer intacto. As eventrações são comuns em pacientes idosos (principalmente mulheres), e a paralisia pode estar relacionada com a neoplasia ou ser idiopática.

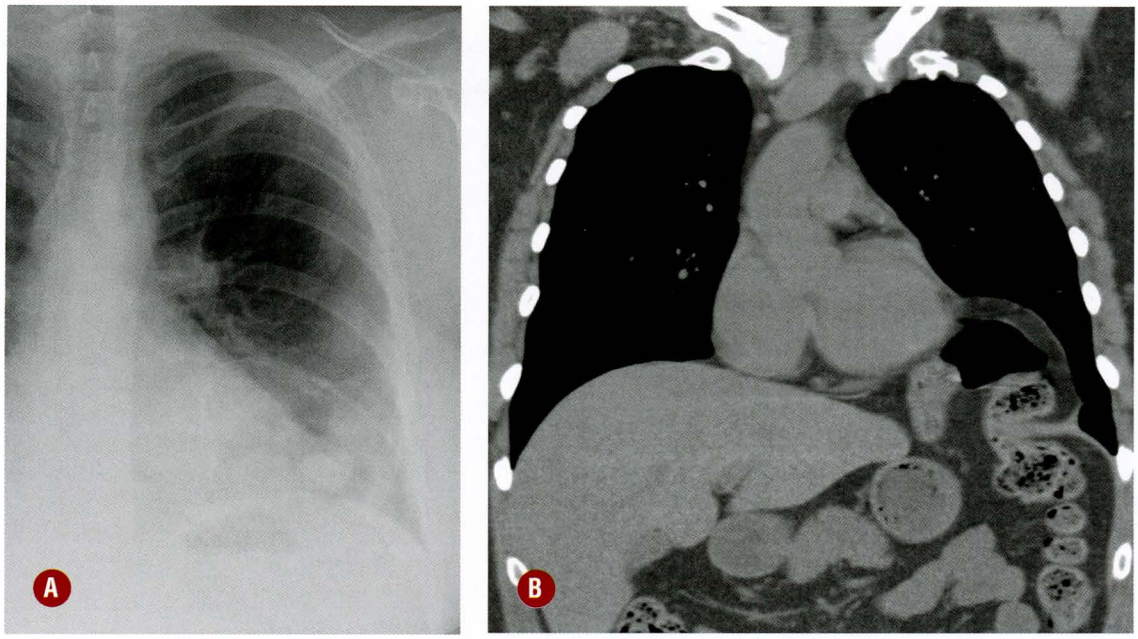

FIGURA 38-8. **A**, Radiografia de tórax em PA mostra alças gastrointestinais no interior da cavidade torácica à esquerda em paciente com hérnia diafragmática. **B**, Imagem de TC com reformatação coronal mostra a herniação do conteúdo abdominal (parte do estômago e cólon) para a cavidade torácica.

■ Achados Relacionados com o Espaço Pleural

A) Hemotórax

I. INTRODUÇÃO

Generalidades

Ocorre em 25% a 50% dos pacientes com traumatismo não penetrante, geralmente como pequena complicação de laceração de vasos pulmonares ou veias intercostais. Os grandes casos de hemotórax são comumente secundários a lacerações de grandes vasos pulmonares centrais ou artérias e veias sistêmicas.

II. ACHADOS DE IMAGEM

Radiografia de Tórax

- Pequenos casos de hemotórax são difíceis de ver nas radiografias. Deve haver pelo menos 200 mL de sangue para obscurecer o seio costofrênico lateral em radiografias em posição ortostática, porém pode não haver obliteração do seio costofrênico com até 500 mL de líquido no espaço pleural. A radiografia em decúbito lateral com raios horizontais pode detectar quantidades muito menores de líquido pleural, porém geralmente é de difícil realização no paciente politraumatizado. A radiografia em decúbito dorsal, apesar da baixa sensibilidade, pode mostrar acúmulo de líquido no ápice do hemitórax acometido ou opacidade indistinta difusa.

Tomografia Computadorizada e Ultrassonografia de Tórax

- A TC (Fig. 38-10) mostra com maior facilidade o líquido no espaço pleural, que no caso do hemotórax tem densidade elevada (até 70 UH). Pode, ainda, demonstrar extravasamento de contraste intravenoso para a cavidade pleural e nível líquido-líquido (sinal do hematócrito).
- A ultrassonografia também pode ser útil na avaliação do líquido na cavidade pleural.

B) Pneumotórax

I. INTRODUÇÃO

Generalidades

Pode ocorrer em 15% a 40% dos pacientes com traumatismo não penetrante, geralmente secundário a ruptura alveolar com dissecção do interstício adjacente pelo ar (enfisema intersticial), que por fim ganha o espaço pleural. Ocasionalmente pode ser originário de ruptura esofagiana, fratura traqueobrônquica ou lesão pulmonar secundária à fratura costal (geralmente associado a hemotórax). Pode haver rápida expansão em pacientes recebendo ventilação com pressão positiva.

II. ACHADOS DE IMAGEM

Radiografia de Tórax

- O achado clássico da linha de pleura visceral separada da pleura parietal (parede torácica) muitas vezes não pode ser identificado na radiografia inicial. Na radiografia em decúbito dorsal, o ar acumula-se na região anteromedial, podendo delinear as estruturas mediastinais e o diafragma. Pode-se ainda identificar o sinal do sulco profundo (aumento da transparência do quadrante abdominal superior e aprofundamento do sulco costofrênico) e, eventualmente, ar na fissura menor. A presença de enfisema subcutâneo associado a fraturas costais deve sugerir pneumotórax mesmo que não seja visto à radiografia. Exames realizados em expiração aju-



FIGURA 38-9. Imagem de TC com reformatação coronal mostra grande hérnia diafragmática esquerda, com passagem de conteúdo abdominal para a cavidade torácica.

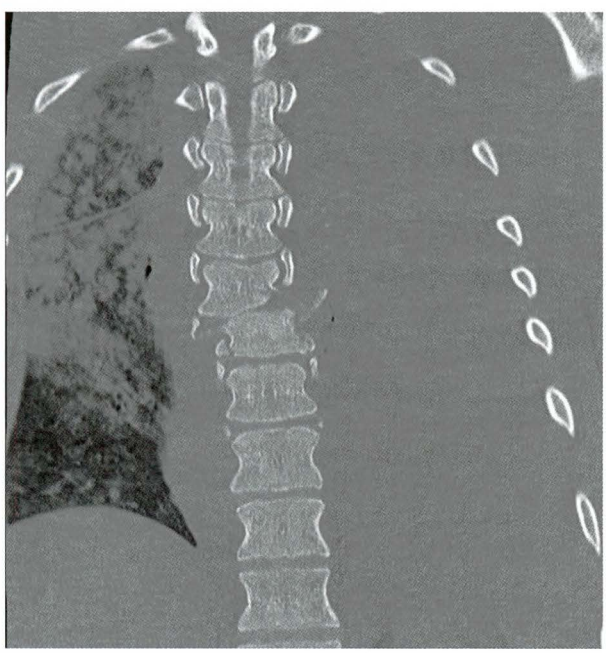

FIGURA 38-10. Imagem de TC com reformatação coronal mostra fraturas de coluna, grande hemotórax bilateral e contusões no pulmão direito.

dam no diagnóstico, porém geralmente são de difícil execução no paciente politraumatizado. Nos grandes casos de pneumotórax, é possível ver a atelectasia passiva de um lobo ou de todo o pulmão (Fig. 38-11).

- Quando há comprometimento hemodinâmico associado, o pneumotórax é dito hipertensivo. Radiograficamente observa-se desvio contralateral do mediastino, aumento dos espaços intercostais, retificação do diafragma, atelectasia do pulmão e achatamento dos contornos das estruturas mediastinais. Estes achados podem estar ausentes quando há aderências pleurais e/ou perda da complacência pulmonar (p. ex., síndrome da angústia respiratória do adulto - SARA).

Tomografia Computadorizada e Ultrassonografia de Tórax

- A TC é mais sensível para a detecção do pneumotórax do que as radiografias (Fig. 38-11), as quais além de não detectarem um grande número de casos de pneumotórax, frequentemente subestimam aqueles identificados. A ultrassonografia também pode ser útil, principalmente quando não é possível realizar a tomografia, já que apresenta maior sensibilidade que a radiografia em decúbito.

■ Lesões Pulmonares

A) Contusão Pulmonar

I. INTRODUÇÃO

Generalidades

Ocorre quando há lesão de capilares e pequenos vasos sanguíneos sem ruptura franca de alvéolos, sendo marcador de trauma com grande energia cinética. É observada em 30% a 70% dos traumatismos torácicos não penetrantes e é a causa mais comum de opacificação pulmonar após o trauma. Clinicamente observa-se hipóxia, febre, hemoptise e dispneia, podendo evoluir para insuficiência respiratória aguda, com mortalidade de 10% a 25%. Pode ocorrer diretamente no local do trauma (golpe) ou em outras partes do pulmão (contragolpe), principalmente onde o pulmão é comprimido contra estruturas mais densas (coração, fígado, parede torácica e coluna).

II. ACHADOS DE IMAGEM

Radiografia e Tomografia Computadorizada de Tórax

- Nas radiografias e na TC (Fig. 38-12) podem ser observadas consolidações ou áreas com atenuação em "vidro fosco" focais, esparsas ou difusas. Como as cissuras não impedem as ondas de choque, estas lesões não seguem um padrão lobar ou segmentar. As bases pulmonares são mais afetadas já que são as partes mais móveis dos pulmões. Em geral, não se observam broncogramas aéreos, pois as vias aéreas estão preenchidas por sangue.
- As lesões podem não ser identificadas nas primeiras horas nas radiografias de tórax (porém são quase sempre vistas à TC imediatamente após o trauma), sendo visíveis geralmente após seis horas do trauma (Fig. 38-12). Geralmente há aumento das lesões em até 24 a 72 horas após o trauma, com progressiva redução e desaparecimento em 7 a 10 dias. Contusões extensas (mais de 20% do parênquima pulmonar) podem progredir para SARA e insuficiência respiratória.
- Na TC, observa-se que as regiões subpleurais estão geralmente poupadas principalmente em crianças (em 95% dos casos), um achado útil para diferenciar as contusões de outras alterações.

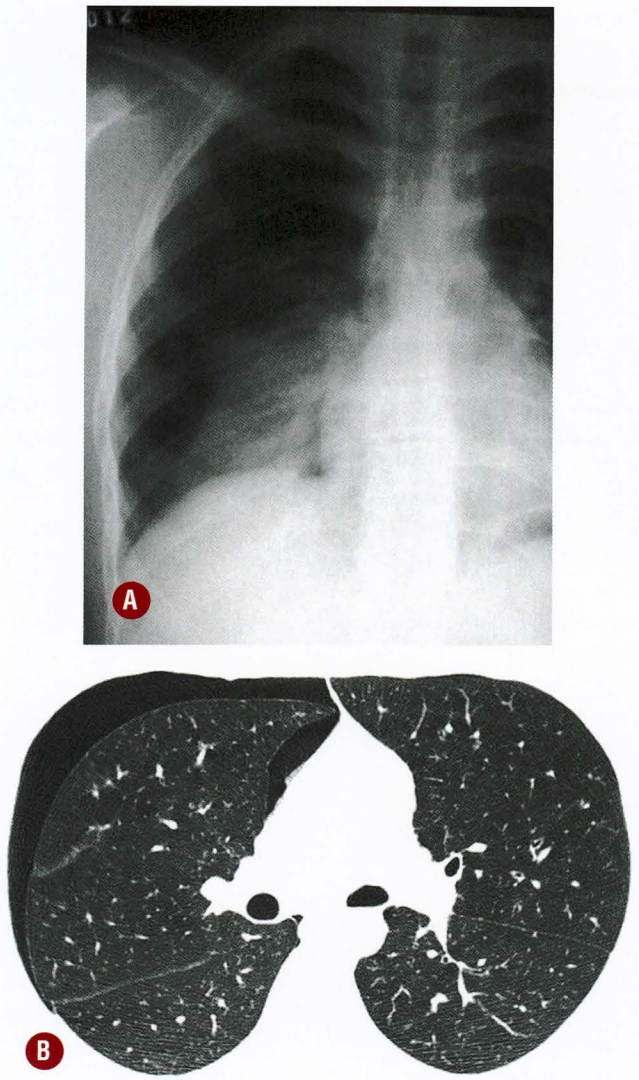

FIGURA 38-11. A, Radiografia de tórax mostrando pneumotórax à direita com colapso deste pulmão. **B,** Imagem de TC, de outro paciente, mostrando pneumotórax à direita.

III. DIAGNÓSTICO DIFERENCIAL

O diagnóstico diferencial deve ser feito com pneumonia aspirativa e com atelectasia. Na atelectasia observam-se sinais de perda de volume pulmonar, além de realce pelo meio de contraste. A pneumonia aspirativa caracteristicamente afeta as porções pendentes dos pulmões e, em geral, observam-se nódulos centrolobulares e opacidades com aspecto de "árvore em brotamento".

B) Laceração Pulmonar

I. INTRODUÇÃO

Generalidades

É caracterizada por ruptura franca de alvéolos levando a retração radial do parênquima, formando uma lesão cística. No trauma fechado, uma ruptura linear levará a uma cavidade arredondada no parênquima, já no trauma penetrante a laceração terá morfologia variada, de acordo com o objeto penetrante (projétil, arma branca etc.). O cisto resultante pode estar preenchido por ar (pneumatocele), sangue (hematoma) ou, mais comumente, ambos. Para evitar confusão com outras situações em que se usam os termos pneumatocele e hemato-

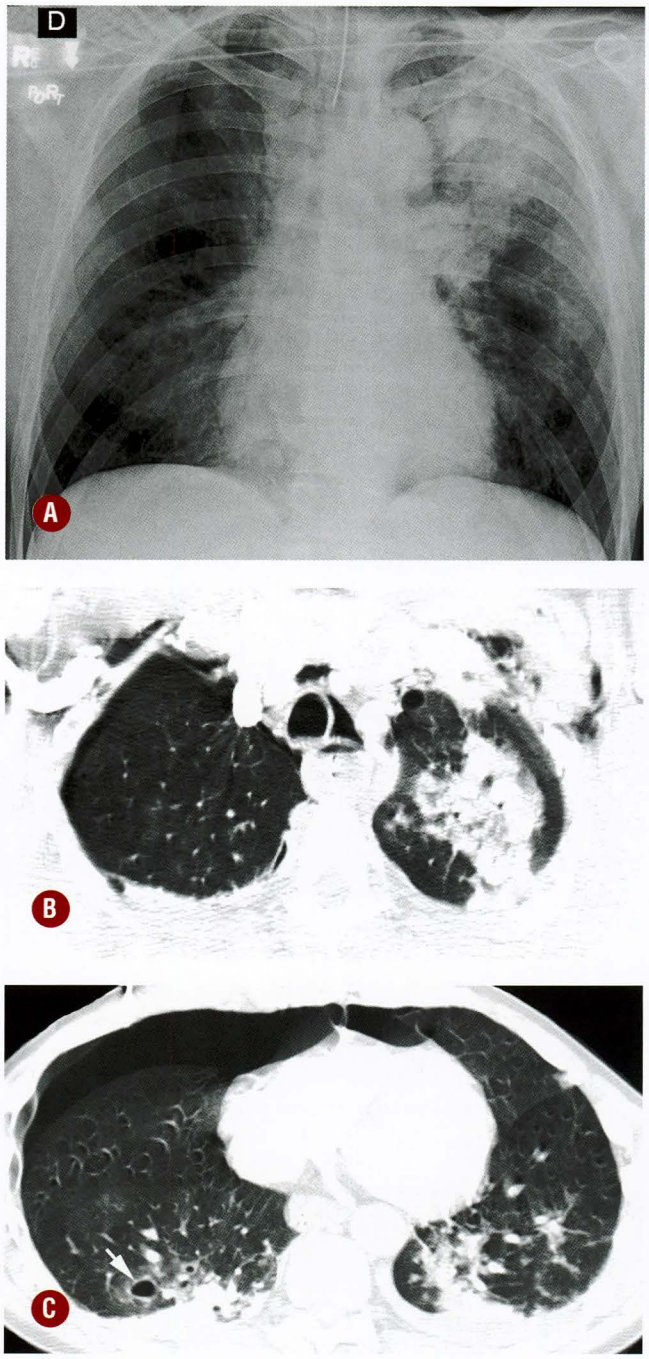

FIGURA 38-12. Contusão pulmonar. A, Radiografia de tórax em AP demonstra consolidação na metade superior do pulmão esquerdo e opacidades mal definidas nas metades inferiores bilateralmente. Presença de pneumotórax à direita e tubo traqueal. Imagens de TC de tórax dos lobos superiores **(B)** e bases pulmonares **(C)** demonstram áreas de consolidação multifocal e opacidades em vidro fosco esparsas, pneumotórax bilateral e enfisema subcutâneo. Presença de pequena laceração pulmonar (**C,** seta) na base direita. (Cortesia de Dr. Nestor Müller, General Hospital Vancouver, Canadá.)

ma, prefere-se o termo laceração pulmonar quando se descreve lesões traumáticas.

II. ACHADOS DE IMAGEM

Radiografia e Tomografia Computadorizada de Tórax

- As lacerações podem ser radiograficamente identificadas algumas horas após o trauma, porém podem não ser aparentes inicialmente devido a contusões pulmonares associadas, tornando-se visíveis assim que as contusões desaparecerem. Estas lesões podem ser únicas ou múltiplas e variar desde menos de 1 cm a mais de 20 cm de diâmetro. As lacerações ocorrem em locais distintos, de acordo com o mecanismo do trauma: ao longo do trajeto do objeto penetrante, na periferia dos pulmões (associadas a fraturas de costelas), grandes lacerações centrais (associadas à compressão torácica contra a glote fechada) e nas regiões paravertebrais (quando há compressão anteroposterior dos pulmões contra a coluna).
- Nas radiografias e na TC, deve-se procurar por uma formação cística complexa, uni ou multiloculada, com nível hidroaéreo, comumente cercada por áreas de contusão e/ou hemorragia (consolidações e opacidades em vidro fosco) (Fig. 38-12C). As cavidades variam sua aparência ao longo dos dias podendo inicialmente ser preenchidas por sangue e depois por ar ou vice-versa (Figs. 38-13 a 38-15). Durante a resolução dos hematomas, eles podem assumir um aspecto de massa espiculada, simulando processos neoplásicos, quando são conhecidos por "tumor evanescente" e, eventualmente, podem comunicar-se com a árvore traqueobrônquica, assumindo um aspecto de lesão escavada com paredes espessas que também pode simular neoplasia.
- A TC é mais sensível que a radiografia para a demonstração das lacerações, comumente mostrando um halo de realce pelo meio de contraste nos hematomas, que pode representar parênquima pulmonar normal comprimido pela lesão.

Ressonância Magnética

- A ressonância magnética pode ser útil por demonstrar sinais característicos de produtos de degradação da hemoglobina nestas lesões.

■ Lesões da Árvore Traqueobrônquica

I. INTRODUÇÃO

Generalidades

As fraturas traqueobrônquicas em trauma fechado são comumente secundárias a lesões contusas na região anterior do tórax, sendo a causa mais comum o acidente automobilístico em que há rápida compressão anteroposterior do tórax, levando a aumento súbito da pressão das vias aéreas e "explosão" da traqueia ou do brônquio. Pode também ser resultado de avulsão brônquica quando há alargamento súbito do tórax, tracionando lateralmente o pulmão ou ainda lesões iatrogênicas por hiperinsuflação do "cuff" do tubo traqueal. Estas lesões são incomuns, estando presentes em apenas 1% a 3% dos pacientes que morrem por trauma torácico fechado, sendo as fraturas brônquicas mais comuns que as da traqueia (cerca de 4:1). A maioria destas lesões não é diagnosticada nas primeiras 24 horas (70%), e cerca de 40% só são vistas após um mês.

II. ACHADOS DE IMAGEM

Radiografia e Tomografia Computadorizada de Tórax

- Os achados de imagem mais comuns são inespecíficos incluindo enfisema intersticial, pneumotórax, pneumomediastino, pneumorretroperitônio, enfisema cervical profundo e enfisema subcutâneo (Fig. 38-16). Fraturas de costelas, clavículas, escápula e esterno estão comumente associadas. O achado mais específico é o sinal do "pulmão caído", quando o pulmão "cai" para uma posição gravidade dependente ao

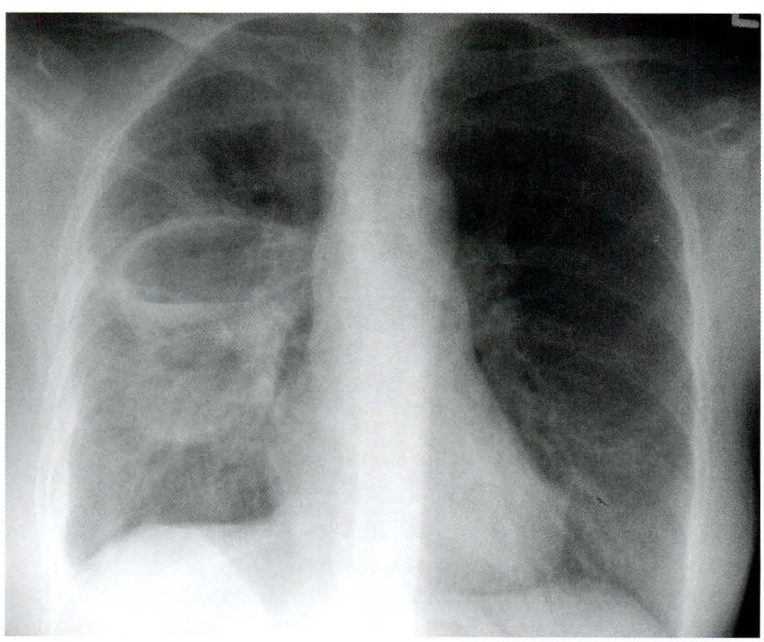

FIGURA 38-13. Radiografia de tórax demonstra lacerações pulmonares no pulmão direito e pequeno derrame pleural ipsilateral. (Cortesia de Dr. Nestor Müller, Vancouver General Hospital, Canadá.)

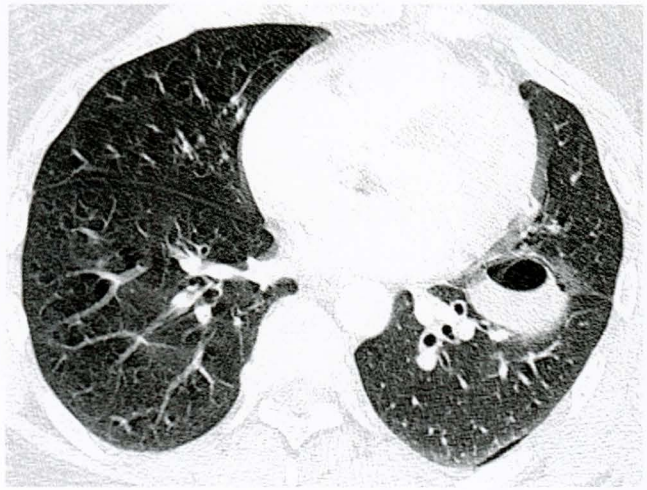

FIGURA 38-14. Imagem de TC mostra pequeno pneumotórax à esquerda associado a laceração pulmonar com conteúdo gasoso e líquido (hemorrágico). (Cortesia de Dr. Nestor Müller, Vancouver General Hospital, Canadá.)

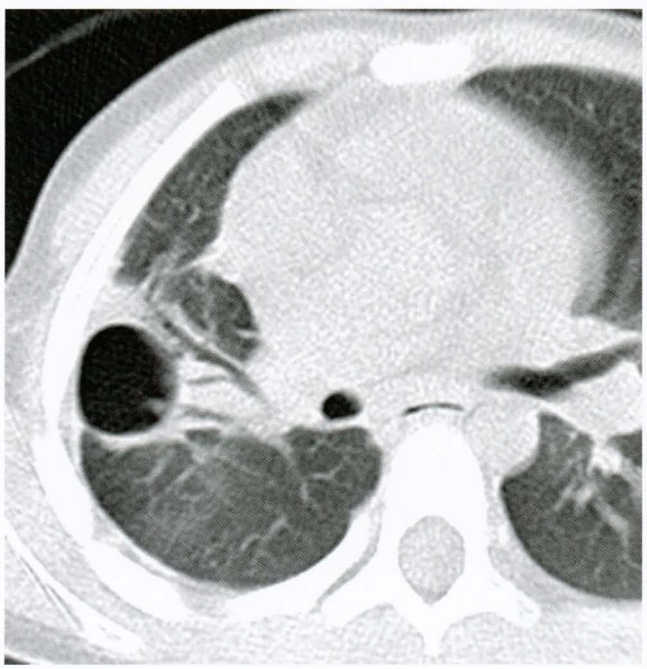

FIGURA 38-15. Imagem de TC mostra laceração no pulmão direito, com conteúdo gasoso.

invés de apresentar colapso em direção ao hilo na presença de pneumotórax. Algumas vezes, é possível observar o sinal da "dupla parede", quando o ar disseca a parede do brônquio.

- Deve-se suspeitar de fratura traqueal ou brônquica sempre que houver pneumomediastino ou enfisema subcutâneo persistente e progressivo (em paciente que não está recebendo ventilação mecânica), pneumotórax ou pneumomediastino na ausência de derrame pleural e pneumotórax persistente apesar da drenagem.
- Algumas vezes pode-se diagnosticar fratura quando se observa um tubo endotraqueal em posição extraluminal ou com "cuff" hiperdistendido. Estas lesões são mais comuns



FIGURA 38-16. Imagem de TC com reformatação coronal mostra pneumomediastino, enfisema cervical e enfisema subcutâneo associados a fratura brônquica. Presença de cânula traqueal.

(75%) em um espaço de até 2 cm da carina, sendo as lesões de brônquio principal direito as mais comuns.

- Complicações destas fraturas incluem fístulas broncopleurais, estenose traqueal e/ou brônquica (podendo levar a pneumonias pós-obstrutivas e bronquiectasias) e, mais raramente, fístulas traqueoesofagianas.

■ Lesões Relacionadas com o Mediastino

A) Pneumomediastino

I. INTRODUÇÃO

Generalidades

A causa mais comum é pneumomediastino secundário ao efeito Macklin, quando o ar disseca ao longo do interstício peribroncovascular após ruptura alveolar e se estende ao mediastino. Outras causas relativamente comuns são a extensão de enfisema subcutâneo e/ou cervical profundo, extensão de pneumorretroperitônio (ao longo das fáscias periesofagiana e periaórtica e da inserção diafragmática na região esternocostal) e secundária a fraturas traqueobrônquicas. Pneumomediastino secundário à ruptura esofagiana é raro após trauma torácico fechado.

II. ACHADOS DE IMAGEM

Radiografia de Tórax

- O pneumomediastino é identificado nas radiografias visualizando-se hipertransparência ao longo do pericárdio e das porções laterais do mediastino junto à pleura visceral (Fig. 38-17). Muitas vezes podem-se delinear estruturas mediastinais, como o timo (principalmente em crianças), vasos (por

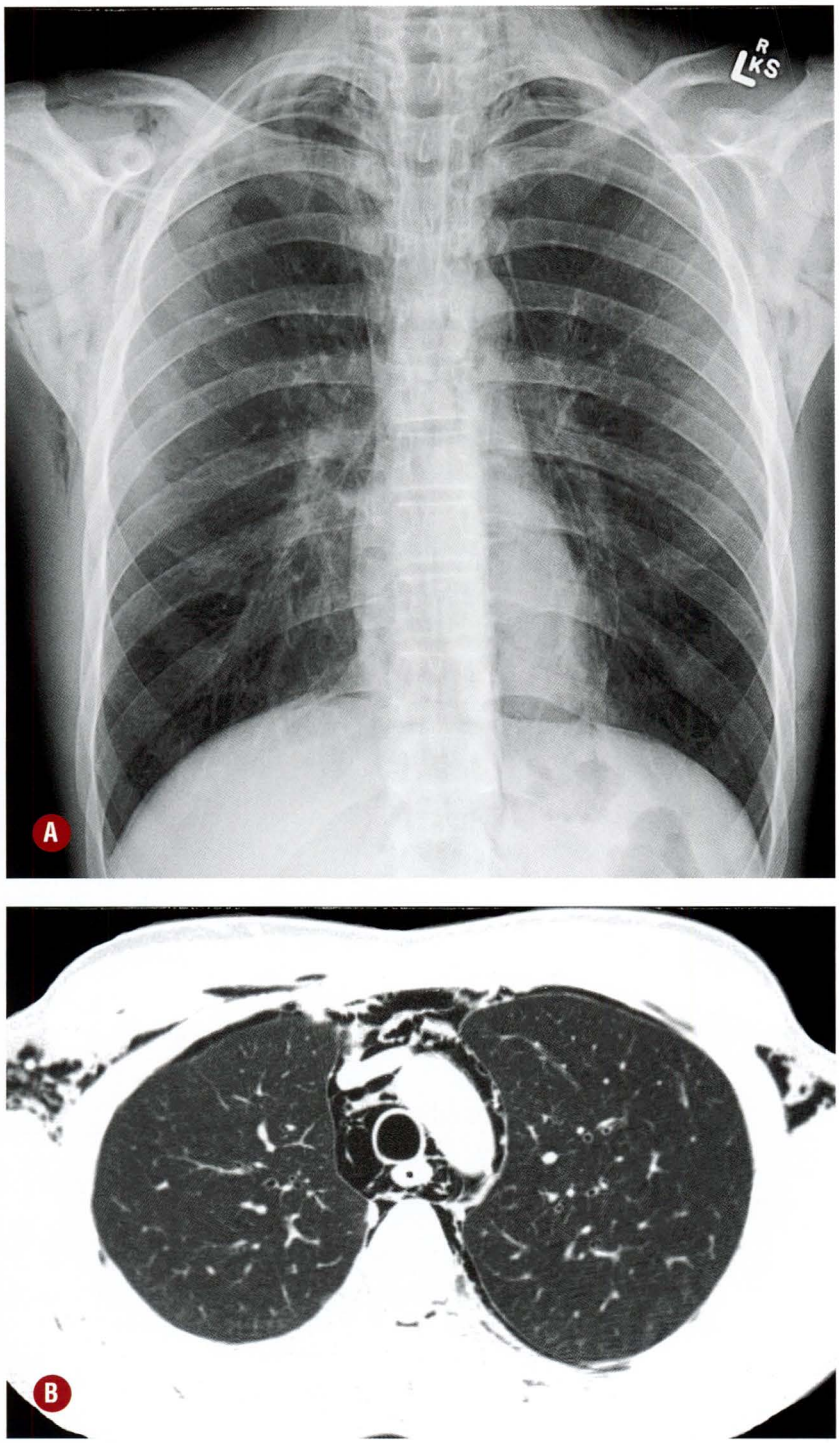

FIGURA 38-17. Radiografia de tórax em PA **(A)** e TC de tórax **(B)** dos lobos superiores mostram pneumomediastino e enfisema subcutâneo bilateral. (Cortesia de Dr. Nestor Müller, Vancouver General Hospital, Canadá.)

exemplo, no sinal do "anel ao redor da artéria", quando há uma circunferência de ar ao redor das artérias pulmonares) e brônquios, sugerindo pneumomediastino. A radiografia em perfil pode ser bastante útil para o diagnóstico do pneumomediastino. Os principais diagnósticos diferenciais devem ser com pneumotórax medial e pneumopericárdio.

Tomografia Computadorizada

- O pneumomediastino é facilmente identificado na TC pela visualização de ar entre as estruturas mediastinais (Figs. 38-16 e 38-17), podendo se estender para pescoço, tecido extrapleural do espaço vertebral e canal vertebral (pneumorraque).
- Algumas vezes, o ar nos tecidos intersticiais do pulmão (enfisema intersticial) pode ser detectado na TC como faixas ou bolhas de ar ao longo do interstício peribroncovascular, dos septos interlobulares e ser direcionado para o mediastino.
- Ocasionalmente, o ar do mediastino estende-se entre a pleura parietal e o diafragma, podendo também se posicionar entre a pleura parietal e os tecidos extrapleurais do ápice

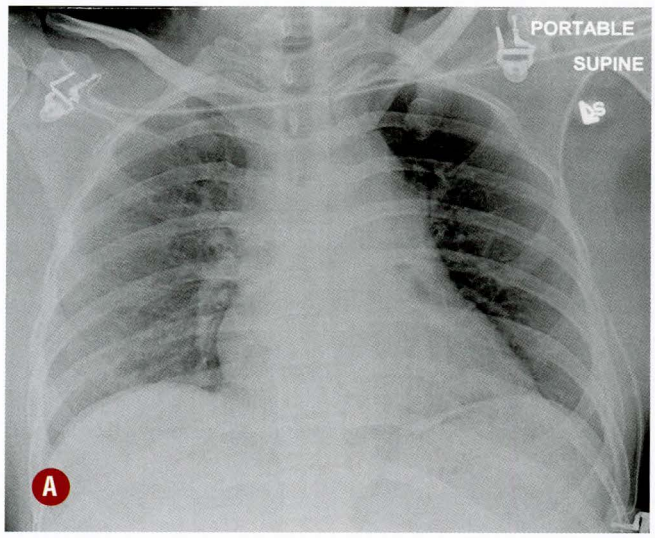

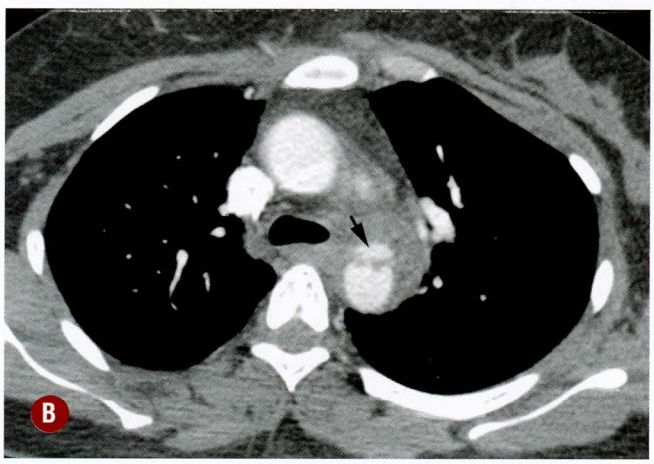

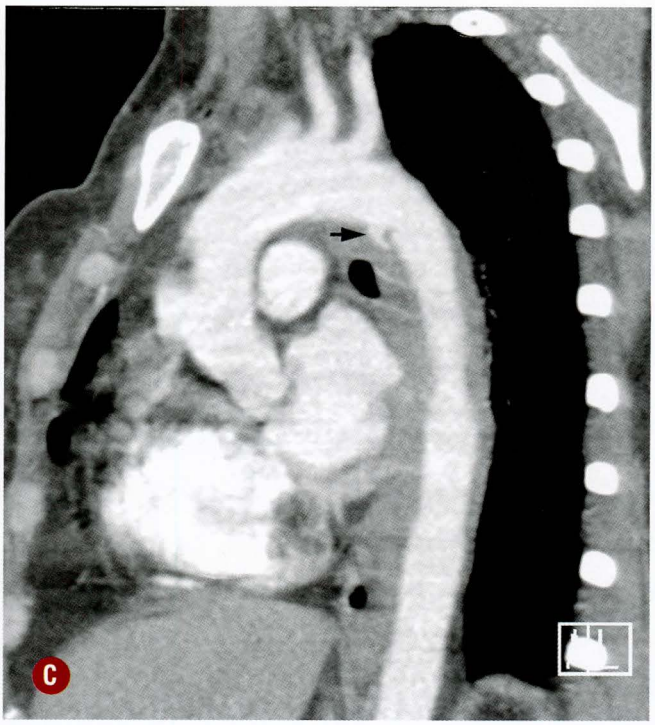

FIGURA 38-18. Lesão traumática da aorta. **A,** Radiografia de tórax em AP demonstra alargamento mediastinal e indefinição do arco aórtico. Imagens de angiotomografia no plano axial **(B)** e sagital **(C)** demonstram hematoma mediastinal, bem como o local e a extensão da laceração da aorta descendente (setas em B, C). (Cortesia de Dr. Nestor Müller, Vancouver General Hospital, Canadá.)

pulmonar e paravertebrais. Essa camada de ar extrapleural pode lembrar um pneumotórax.

B) Lesões da Aorta, de Grandes Vasos e Hemomediastino

I. INTRODUÇÃO

Generalidades

A maioria das hemorragias mediastinais é secundária a lesões da aorta ou dos grandes vasos mediastinais (sendo as causas mais comuns o acidente de automóvel e a queda de grande altura). Em alguns casos, pode haver sangue no mediastino a partir de traumas em partes moles da retrofaringe, lesões de vasos menores ou secundário a fraturas de esterno ou da coluna.

A laceração aórtica aguda ocorre na maioria das vezes como uma laceração transversal que rompe uma ou mais camadas da aorta (a adventícia está intacta em cerca de 60% dos casos), e 90% dos casos envolvem a região do istmo aórtico, região imediatamente distal à origem da artéria subclávia esquerda, já que esta é a região onde o arco aórtico (relativamente móvel) une-se à porção posterior da aorta (mais fixa). Apesar da lesão da aorta ascendente responder por apenas 5% dos casos diagnosticados clinicamente, a incidência na necropsia pode chegar a 25% devido à associação desta lesão com lesão cardíaca grave e frequentemente fatal. As lacerações incompletas podem levar a formação de pseudoaneurismas.

II. ACHADOS DE IMAGEM

Radiografia de Tórax

- As radiografias torácicas são usadas para avaliar a possibilidade de um possível hematoma mediastinal, sendo bastante útil para excluir lacerações da aorta (com um valor preditivo negativo de 98% para radiografias com boa qualidade). O valor preditivo positivo, no entanto, é de apenas 15%, já que imagens obtidas em decúbito dorsal, magnificação e rotação do paciente podem simular alargamento do mediastino.
- Existem muitos sinais radiográficos que podem sugerir lesões da aorta e/ou hematoma mediastinal, porém sempre que possível deve-se confirmar estes achados com tomografia computadorizada ou angiografia. No entanto, a principal indicação para a realização de tomografia computadorizada deve ser o mecanismo do trauma, não o achado radiológico de alargamento mediastinal.
- Sinais que são bastante sensíveis, porém pouco específicos para ruptura de aorta são: alargamento mediastinal e aor-

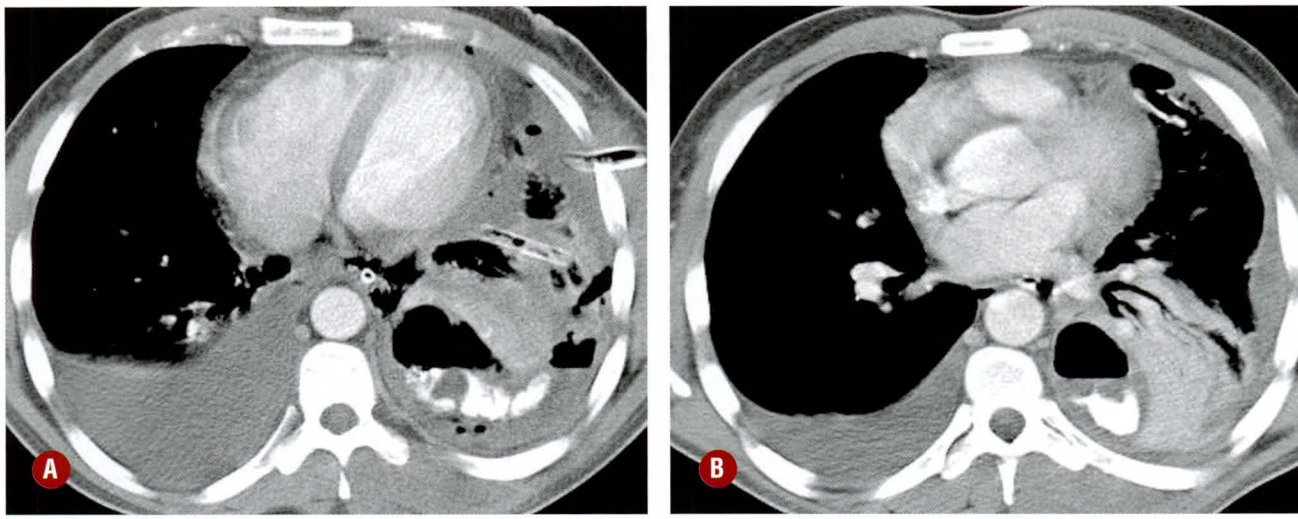

FIGURA 38-19. Imagens de TC (**A** e **B**) de paciente com ruptura de esôfago mostram pneumomediastino coletado principalmente ao redor da sonda esofagiana e coleções pleurais bilaterais. À esquerda, observa-se material de contraste, que havia sido administrado via oral, no interior da coleção pleural.

ta com contorno anormal ou indistinto. O alargamento mediastinal pode se basear em critérios subjetivos ou na medida do diâmetro mediastinal na altura do arco aórtico (> 8 cm indica alargamento). A irregularidade de contornos do arco aórtico é provavelmente o sinal mais confiável de ruptura aórtica (Fig. 38-18). Alguns sinais têm uma especificidade relativamente alta, porém baixa sensibilidade, para ruptura da aorta: desvio da traqueia para a direita na altura de T4, desvio da sonda nasogástrica para a direita na altura de T4 e espessamento da linha paratraqueal direita. Pode-se observar ainda deslocamento inferior do brônquio principal esquerdo e espessamento apical esquerdo (sangue ocupando o espaço entre o istmo aórtico e a pleura parietal esquerda e estendendo-se superior e lateralmente ao longo da artéria subclávia esquerda).

Tomografia Computadorizada

- A TC (especialmente com técnica volumétrica e cortes finos obtida em equipamentos com múltiplas fileiras de detectores) tem sensibilidade e especificidade muito maior em relação às radiografias para detecção de lesões da aorta e grandes vasos, com um valor preditivo negativo próximo a 100% para exclusão de lesão aórtica. Os sinais diretos de lesão vascular são: irregularidade das paredes do vaso, presença de pseudoaneurisma, alteração abrupta do calibre vascular, "flap" intimal e extravasamento do meio de contraste (Fig. 38-18). Um sinal indireto, útil no diagnóstico, é a presença de hematoma ao redor da aorta. Atualmente a angiotomografia computadorizada é considerada o método de escolha para avaliação da aorta, porém ainda há discussão na avaliação dos demais grandes vasos mediastinais sobre a utilidade da angiografia convencional.
- Deve-se ter cuidado na avaliação da raiz da aorta, já que esta é uma região muito sujeita a artefatos de batimentos cardíacos, mesmo com o uso de aparelhos com multidetectores. É importante lembrar que apenas cerca de 8% das lesões da aorta ocorrem nesta localização. Outras possíveis causas de erro são a presença de placas ateroscleróticas (especialmente placas ulceradas), a presença de *ductus diverticulum* e os locais de origem de artérias brônquicas.

C) Lesões do Esôfago

I. INTRODUÇÃO

Generalidades

As causas mais comuns de *ruptura traumática esofagiana* ocorrem pós-manipulação cirúrgica e em ferimentos por arma de fogo. Pode haver ruptura espontânea após hiperêmese forçada, podendo apresentar perfuração completa (síndrome de Boerhaave) ou lacerações parciais (rupturas de Mallory-Weiss). A ruptura esofagiana por trauma fechado é rara (menos de 10% dos casos de ruptura não iatrogênica), resultando em alterações localizadas no mediastino e na pleura.

II. ACHADOS DE IMAGEM

- As manifestações mais comuns incluem alargamento mediastinal por mediastinite aguda, pneumomediastino, derrame pleural (Fig. 38-19), pneumotórax e hidropneumotórax (estes mais comuns à esquerda). Como estas lesões são incomuns e os achados são semelhantes àqueles observados em outras lesões, o diagnóstico muitas vezes é tardio, o que pode levar a complicações, principalmente infecciosas.
- A maior parte das lesões por trauma fechado ocorre nas regiões cervical e torácica superior, enquanto que na síndrome de Boerhaave ocorrem na parede lateral esquerda do esôfago distal, 2 a 3 cm acima da junção gastroesofagiana. O diagnóstico pode ser feito por esofagograma com contraste hidrossolúvel, porém a maior parte dos casos só é diagnosticada na cirurgia.
- A tomografia computadorizada pode mostrar, eventualmente, o local da ruptura como uma área de maior espessamento da parede ou por extravasamento do contraste oral (Fig. 38-19), porém na maioria dos casos não é possível determinar o local da lesão, que é obscurecido por edema ou hemorragia.

D) Lesões do Ducto Torácico

I. INTRODUÇÃO

Generalidades

As lesões do ducto torácico também são mais comuns após manipulação cirúrgica ou trauma penetrante, sendo as lesões por trauma fechado muito raras. A ruptura do ducto torácico pode levar a quilotórax ou, menos comumente, linfocele localizada. O acúmulo de líquido é geralmente lento e ordinariamente muitos dias se passam até que haja acúmulo significativo. O diagnóstico da ruptura do ducto torácico deve estabelecer o conteúdo quiloso da coleção ou demonstrar comunicação da coleção com o ducto torácico. O lado em que o líquido irá acumular-se depende do local da ruptura, em regra lesões abaixo de T6 levam a acúmulo de líquido do lado direito e lesões acima de T6, do lado esquerdo, já que o ducto entra no tórax através do hiato aórtico e cursa anterolateralmente à direita da coluna até o terço médio do tórax, onde cruza a linha média, com curso anterolateral à esquerda da coluna até dirigir-se anteriormente para entrar no sistema venoso na junção das veias jugular interna e subclávia esquerdas. A junção do ducto com o sistema venoso é particularmente suscetível a lesões, principalmente em traumas penetrantes.

II. ACHADOS DE IMAGEM

- O diagnóstico pode ser feito através de linfografia, linfocintilografia ou aspiração do líquido guiada por tomografia.
- A tomografia computadorizada com multidetectores, por permitir cortes submilimétricos, consegue em geral demonstrar o ducto torácico, podendo evidenciar lesões nesta estrutura.

LITERATURA RECOMENDADA

1. Brink M, Deunk J, Dekker HM, Kool DR, Edwards MJ, van Vugt AB et al. Added value of routine chest MDCT after blunt trauma: evaluation of additional findings and impact on patient management. AJR Am J Roentgenol 2008;190(6):1591-8.
2. Fisher RG, Sanchez-Torres M, Thomas JW, Whigham CJ. Subtle or atypical injuries of the thoracic aorta and brachiocephalic vessels in blunt thoracic trauma. Radiographics 1997;17(4): 835-49.
3. Gurney JD, editor. Diagnostic imaging: chest. Salt Lake City: Amirsys; 2006.
4. Hansell DM, Armstrong P, Lynch DA, McAdams HP. Chest Trauma In: Hansell DM, Armstrong P, Lynch DA, McAdams HP. Imaging of the diseases of the chest. Fourth Edition. Philadelphia. Elsevier Mosby; 2005:1141-1193.
5. Kaewlai R, Avery LL, Asrani AV, Novelline RA. Multidetector CT of blunt thoracic trauma. Radiographics 2008; 28(6):1555-70.
6. Kuhlman JE, Pozniak MA, Collins J, Knisely BL. Radiographic and CT findings of blunt chest trauma: aortic injuries and looking beyond them. Radiographics 1998;18(5):1085-106.
7. Liman ST, Kuzucu A, Tastepe AI, Ulasan GN, Topcu S. Chest injury due to blunt trauma. Eur J Cardiothorac Surg 2003;23(3):374-8.
8. Mirvis SE, Bidwell JK, Buddemeyer EU, Diaconis JN, Pais SO, Whitley JE et al. Value of chest radiography in excluding traumatic aortic rupture. Radiology 1987;163(2):487-93.
9. Müller NL, Fraser RS, Colman NC, Paré PD. Traumatismos Penetrantes e Não-penetrantes In: Müller NL, Fraser RS, Colman NC, Paré PD. Diagnóstico Radiológico das Doenças do Tórax. Rio de Janeiro: Guanabara-Koogan, 2003:578-603.
10. Plurad DS, Rhee P. The role of chest computed tomography in trauma. Trauma 2008;10(4):219-30.
11. Statkus NJ, Hill JR, Cosselin MV, Primack SL. Blunt Thoracic Trauma In: Müller NL, Silva CIS. Imaging of the Chest. Philadelphia: Saunders Elsevier; 2008:1241-1268.
12. Toombs BD, Sandler CM, Lester RG. Computed tomography of chest trauma. Radiology 1981;140(3):733-8.
13. Tsai FC, Chang YS, Lin PJ, Chang CH. Blunt trauma with flail chest and penetrating aortic injury. Eur J Cardiothorac Surg 1999; 16(3):374-7.
14. Van Hise ML, Primack SL, Israel RS, Müller NL. CT in blunt chest trauma: indications and limitations. Radiographics 1998;18(5): 1071-84.
15. Wintermark M, Schnyder P. The Macklin effect: a frequent etiology of pneumomediastinum in severe blunt chest trauma. Chest 2001;120(2):543-7.

39 CAPÍTULO

Radiologia Torácica na Unidade de Tratamento Intensivo

Dante Luiz Escuissato
Danny Warszawiak

As unidades de terapia intensiva (UTI) são setores hospitalares especializados no tratamento de pacientes que têm risco ou apresentam colapso cardiovascular ou respiratório. Para tanto, são instituídas condutas de monitoração invasiva ou contínua, suporte respiratório por meio de ventilação mecânica e suporte hemodinâmico com drogas vasoativas e inotrópicas.

Dentre as entidades frequentemente observadas em UTIs, são de interesse do ponto de vista de imagem as seguintes doenças discutidas neste capítulo: edema pulmonar cardiogênico, síndrome de angústia respiratória do adulto, processos infecciosos, barotrauma e aspiração.

■ Edema Pulmonar Cardiogênico

I. INTRODUÇÃO

Generalidades

No edema pulmonar cardiogênico há aumento do volume líquido no compartimento extravascular do pulmão em decorrência de insuficiência cardíaca. Um dos principais sintomas da falência cardíaca esquerda é a dispneia que está associada à elevação da pressão venosa pulmonar. Se a disfunção for predominantemente sistólica, pode ainda haver fatiga relacionada com o baixo débito cardíaco e redução do fluxo sanguíneo para os músculos que estão sendo utilizados no exercício. Muitos pacientes apresentam ainda edema periférico, usualmente de membros inferiores. O edema pode progredir superiormente, e ascite pode ocorrer nas formas de evolução mais prolongada. O edema periférico pode ocorrer também na doença renal, especialmente na síndrome nefrótica, na cirrose e em vasos de estase venosa.

II. ACHADOS DE IMAGEM

Radiografia de Tórax

- Associado à hipertensão venosa pulmonar, observa-se aumento do diâmetro dos vasos dos lobos superiores em relação àqueles das bases pulmonares.
- O edema intersticial pulmonar caracteriza-se por espessamento de septos interlobulares (linhas de Kerley). As linhas "A" de Kerley são incomuns e caracterizam-se por opacidades lineares longas dos lobos superiores que se orientam da periferia para os hilos pulmonares; as linhas "B" são mais comuns e são vistas como pequenas opacidades lineares e horizontais na periferia das bases pulmonares. As fissuras interlobulares tornam-se espessadas de modo regular em decorrência do edema intersticial subpleural. Nota-se ainda indefinição dos vasos nas bases pulmonares (Fig. 39-1).
- O edema pulmonar alveolar se caracteriza por opacidades com padrão alveolar que têm aparecimento e resolução rápidas (Fig. 39-2). À mudança de posição, pode também haver alteração na distribuição destas áreas de consolidação. O padrão em "asa de borboleta" é um achado pouco comum, sendo visto mais comumente na insuficiência mitral aguda (Fig. 39-3).

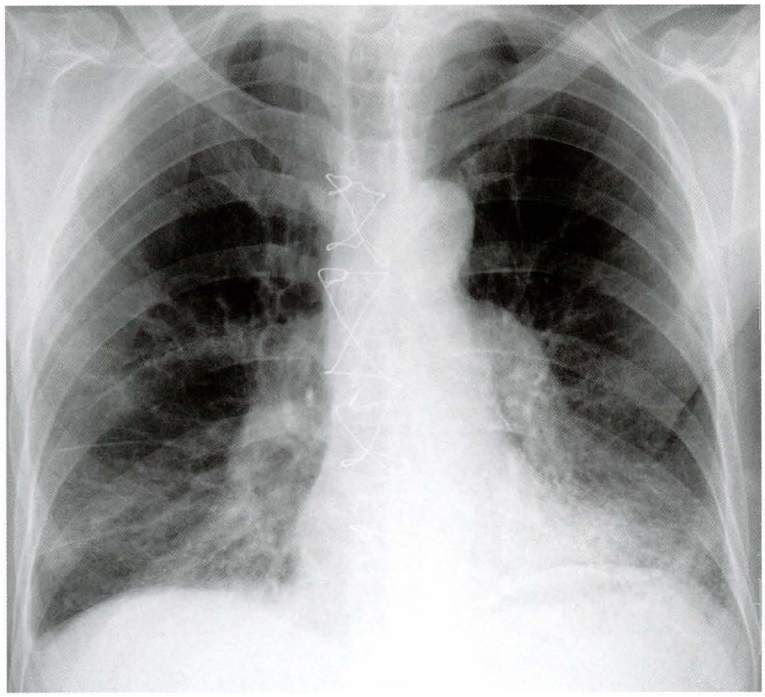

FIGURA 39-1. Radiografia do tórax mostra sinais de edema pulmonar com linhas de Kerley, espessamento da cissura menor direita e indefinição dos vasos pulmonares. Esternorrafia metálica.

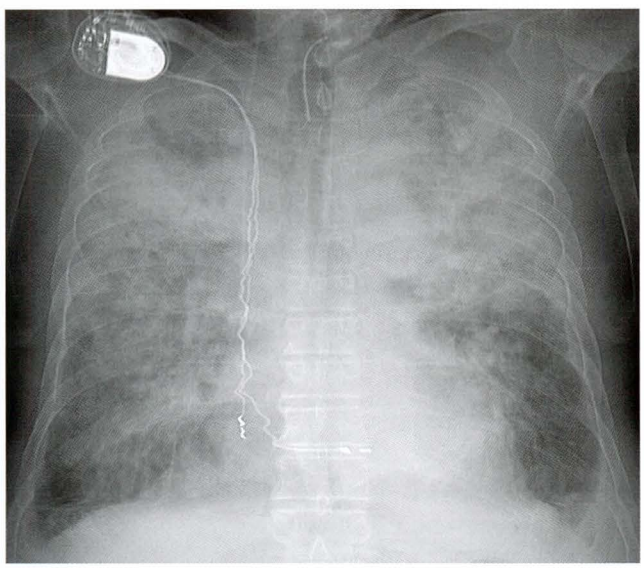

FIGURA 39-2. Radiografia do tórax mostra sinais de edema pulmonar com consolidações e derrame pleural bilaterais. Presença de marca-passo cardíaco com eletrodos bem posicionados e cânula traqueal.

- O derrame pleural geralmente é bilateral, podendo ser de maior volume à direita.

Tomografia Computadorizada de Alta Resolução

- Sinais de espessamento liso de septos interlobulares, espessamento do interstício peribroncovascular, opacidades com atenuação em vidro fosco e consolidações (Figs. 39-4 e 39-5). Costuma predominar nas regiões peri-hilares e pendentes.
- Aumento nas dimensões de linfonodos mediastinais e edema de planos de gordura mediastinais também podem ser observados.

III. DIAGNÓSTICO DIFERENCIAL

O espessamento de septos interlobulares pode ser visto na linfangite carcinomatosa, em que há história de neoplasia, ausência de cardiomegalia e distribuição assimétrica e não difusa das alterações pulmonares. Nas infecções pulmonares, principalmente virais e pelo *Mycoplasma pneumoniae*, há quadro clínico de febre, o coração tem dimensões normais e usualmente não há derrame pleural.

■ Edema Pulmonar Não Cardiogênico

I. INTRODUÇÃO

Generalidades

O edema pulmonar não cardiogênico (por aumento de permeabilidade capilar) pode ocorrer em várias doenças, incluindo sepse, trauma, pneumonia, aspiração, grandes queimados, exposição a toxinas exógenas e hiperinfusão de líquidos. Causas sistêmicas causam dano ao endotélio de capilares pulmonares, assim como inúmeros agentes podem lesar o epitélio alveolar, e como consequência destas alterações há passagem de líquido com alto conteúdo proteico para o interior dos alvéolos, contudo com pressão hidrostática normal. Estas lesões, quando menos graves e extensas, são geralmente autolimitadas, enquanto nas graves pode haver pressão para o quadro clínico de síndrome de angústia respiratória do adulto (SARA). Esta síndrome consiste de distresse respiratório refratário à terapia com oxigênio, redução da complacência pulmonar, pressão capilar pulmonar normal e opacidades pulmonares observados nas radiografias do tórax.

II. ACHADOS DE IMAGEM

Radiografia de Tórax

- As radiografias do tórax no edema pulmonar não cardiogênico são inicialmente normais. As alterações radiográficas

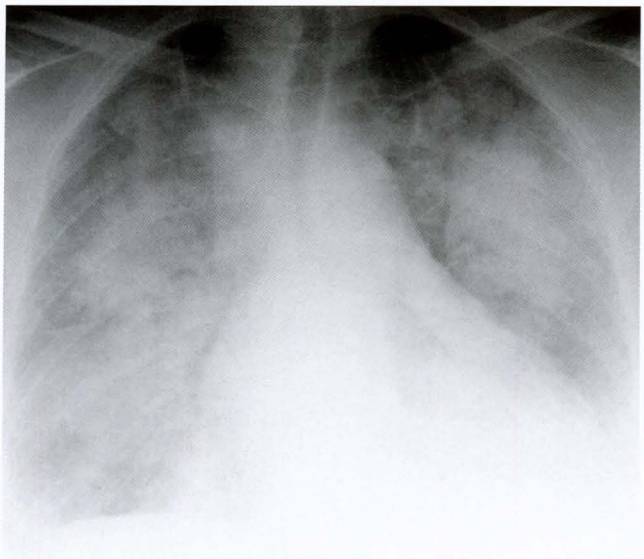

FIGURA 39-3. Radiografia do tórax mostra consolidações com padrão em "asa de borboleta" em paciente com insuficiência cardíaca.



FIGURA 39-4. Imagem de TCAR demonstra espessamento liso de septos interlobulares (setas) e do interstício peribroncovascular em paciente com edema pulmonar.

se desenvolvem em um período de horas a dias após um insulto local ou sistêmico.

- Entre 24 e 36 horas, há o aparecimento de padrão intersticial peri-hilar, que é acompanhado de sintomas como dispneia, taquipneia, cianose e hipoxemia.
- Nas 24 e 48 horas seguintes, há piora da saturação de oxigênio, e nas radiografias seriadas observa-se o aparecimento de opacidades alveolares bilaterais mal definidas, multifocais, que tendem à coalescência (Figs. 39-6 e 39-7).
- A consolidação geralmente se torna difusa, mas pode predominar na periferia dos pulmões.

Tomografia Computadorizada de Alta Resolução

- Opacidades com atenuação em vidro fosco e consolidações contendo broncogramas aéreos são os achados mais comuns na SARA (Figs. 39-7 e 39-8). Espessamentos de septos interlobulares são incomuns nestes casos.
- As opacidades em vidro fosco são difusas e estão frequentemente associadas a linhas intralobulares (padrão de pavimentação em mosaico).
- Na fase mais inicial da doença, a consolidação pode ser esparsa, mas com o tempo torna-se mais confluente e homogênea predominando nas regiões pendentes.
- Pequenos derrames pleurais são detectados com frequência na TC, embora infrequentemente vistos nas radiografias do tórax.

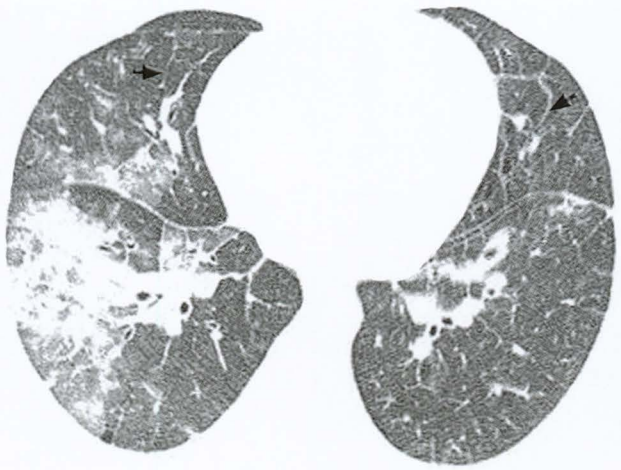

FIGURA 39-5. Imagem de TCAR em paciente com edema pulmonar mostra consolidação e opacidades em vidro fosco à direita e espessamento liso de septos interlobulares (setas) bilateralmente.

Recomendações

As radiografias do tórax permitem avaliar a extensão das lesões pulmonares e monitorar a evolução do processo, bem como detectar complicações relacionadas principalmente ao barotrauma. A tomografia do tórax pode ser utilizada na avaliação de complicações não adequadamente identificadas nas radiografias, bem como avaliar sequelas.

III. DIAGNÓSTICO DIFERENCIAL

A diferenciação entre edema pulmonar cardiogênico e não cardiogênico é difícil, podendo haver coexistência de achados dos dois padrões. A presença de consolidações envolvendo a periferia dos pulmões é mais comumente vista nos casos de edema por aumento da permeabilidade capilar. A hemorragia pulmonar difusa e as infecções por agentes oportunistas podem apresentar quadro radiográfico semelhante ao do edema não cardiogênico.

■ Atelectasia

I. INTRODUÇÃO

Generalidades

Atelectasias são achados comuns em pacientes submetidos à anestesia geral, principalmente no pós-cirúrgico torácico e do abdômen superior. A atelectasia pode ocorrer em qualquer pa-

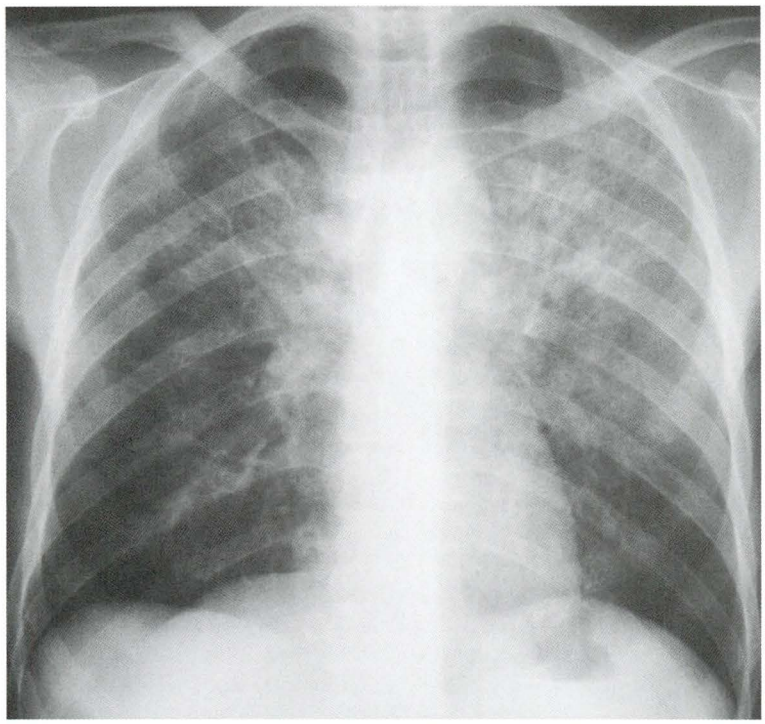

FIGURA 39-6. Radiografia de tórax mostra opacidades alveolares em paciente com edema pulmonar não cardiogênico.

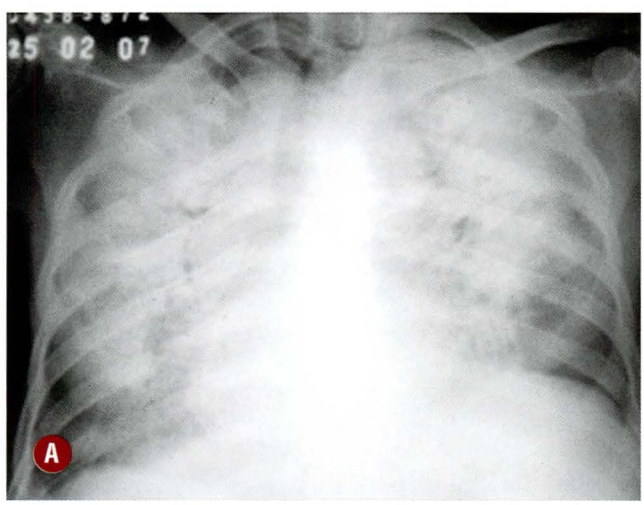



FIGURA 39-7. **A**, Radiografia de tórax mostra extensas opacidades alveolares bilaterais em paciente com SARA. **B**, Imagem de TC revela áreas de consolidação bilateralmente.

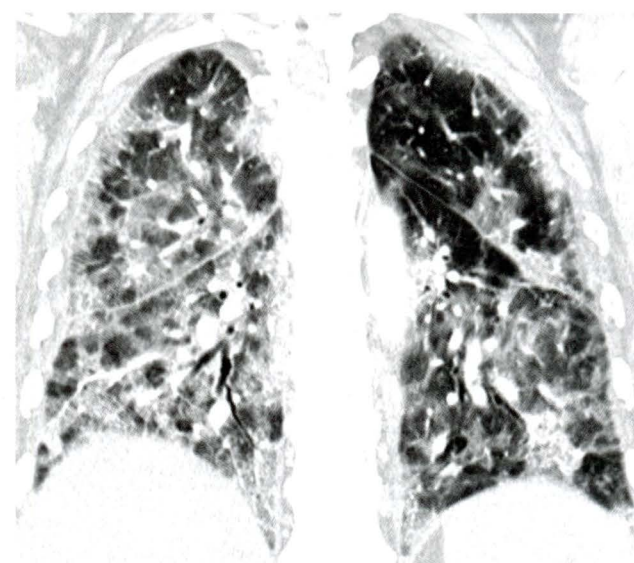

FIGURA 39-8. Imagem de TCAR com reformatação coronal mostra consolidações e opacidades com atenuação em vidro fosco extensas em paciente com SARA.

ciente internado em uma unidade de terapia intensiva, sendo mais frequente em idosos, obesos, tabagistas e portadores de doenças pulmonares prévias. A frequência de atelectasias aumenta nos casos em que o tempo do procedimento anestésico é mais prolongado.

II. ACHADOS DE IMAGEM

Radiografia e Tomografia Computadorizada de Tórax

- As atelectasias ocorrem mais frequentemente em lobos inferiores, principalmente o esquerdo. Atelectasias de lobo

inferior esquerdo são comuns principalmente após cirurgia cardíaca e trauma torácico.
- Os achados podem variar desde exames radiográficos totalmente normais, imagens lineares ou opacidades pulmonares semelhantes a pneumonias, inclusive com consolidação lobar total, e aspiração.
- A ausência de broncogramas aéreos sugere obstrução brônquica, que pode ser decorrente de arrolhamento de secreções.
- A persistência de atelectasias após o terceiro ou quarto dia de pós-operatório torna a possibilidade de pneumonia mais provável, principalmente dentro de um contexto clínico apropriado.
- A tomografia computadorizada é mais sensível do que as radiografias do tórax para a identificação de atelectasias e consolidações pulmonares (Fig. 39-9).

III. DIAGNÓSTICO DIFERENCIAL

O diagnóstico diferencial de atelectasia inclui alterações decorrentes de lobectomia, em que a história de cirurgia prévia e a visulaização de clipes cirúrgicos e materiais de sutura auxiliam na diferenciação. Nos casos de pneumonias, a presença de febre, tosse, escarro purulento e leucocitose colaboram na diferenciação entre as duas entidades. A presença de febre isoladamente é pouco específica, podendo estar presente em até 50% dos pacientes com atelectasias apenas. Nos casos de atelectasias subsegmentares (atelectasias laminares), o diagnóstico diferencial se faz com bandas parenquimatosas relacionadas com a fibrose, linhas A e B de Kerley (associadas a edema pulmonar e linfangite carcinomatosa) e visualização de fissuras intrapulmonares e ligamentos pulmonares.

■ Pneumonia

I. INTRODUÇÃO

Generalidades

O diagnóstico de pneumonia em pacientes em UTI baseia-se principalmente no quadro clínico de infecção e no aparecimento ou aumento da extensão de opacidade pulmonar em radiografias de tórax. Os sinais clínicos podem não estar presentes em pacientes imunodeprimidos ou em tratamento com anti-inflamatórios. Além disso, a presença de febre pode ser observada em 50% dos indivíduos portadores de atelectasias, e o diagnóstico de pneumonia não é feito em cerca de 30% daqueles com SARA.

II. ACHADOS DE IMAGEM

Radiografia e Tomografia Computadorizada de Tórax

- O diagnóstico presuntivo de pneumonia em pacientes em UTIs pode ser considerado quando opacidades pulmonares aparecem mais tardiamente e têm resolução mais lenta que nos casos de atelectasia e aspiração (Fig. 39-10). A identificação destas alterações pode ser difícil quando há outras doenças associadas, como as alterações pulmonares decorrentes de insuficiência cardíaca congestiva e doença pulmonar obstrutiva crônica.
- Nos casos em que se observam alterações pulmonares em pacientes internados em UTI, a análise radiográfica quanto ao padrão evolutivo destas lesões é fundamental, sendo um instrumento útil no auxílio para o diagnóstico diferencial.

III. DIAGNÓSTICO DIFERENCIAL

Nos quadros agudos de consolidações pulmonares, além das pneumonias, devem ser consideradas no diagnóstico diferencial as seguintes causas: edema, hemorragia, aspiração, atelectasias e infartos pulmonares.

■ Aspiração

I. INTRODUÇÃO

Generalidades

Aspiração decorre da passagem de materiais sólidos e líquidos para as vias aéreas e os pulmões em pacientes com perda de consciência, distúrbios neuromusculares e de deglutição, alterações estruturais da faringe e do esôfago e alcoolismo.

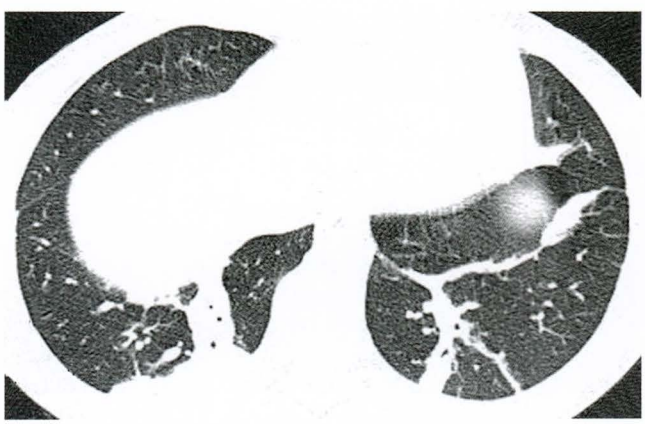

FIGURA 39-9. Imagem de TCAR mostra faixas de atelectasias subsegmentares nos lobos inferiores em paciente submetido à cirurgia abdominal.

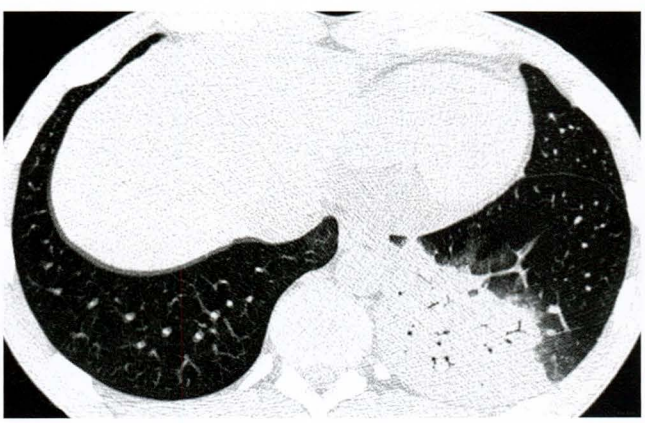

FIGURA. 39-10. Imagem de TCAR mostra área de consolidação com broncogramas aéreos no lobo inferior esquerdo em paciente com pneumonia bacteriana.

II. ACHADOS DE IMAGEM

Radiografia de Tórax

- Opacidades pulmonares caracterizadas por focos de consolidação uni- ou bilaterais localizadas nas regiões pulmonares pendentes. Estas opacidades são mais comumente vistas nos segmentos posteriores dos lobos superiores e segmentos superiores dos lobos inferiores nos indivíduos que sofrem aspiração em decúbito dorsal e nos segmentos basais dos lobos inferiores, se o paciente estiver em posição ortostática (Fig. 39-11). As opacidades podem ter distribuição difusa e peri-hilar.
- Obstrução brônquica associada pode ser acompanhada de atelectasia segmentar ou lobar, e a evolução com escavação pode estar relacionada com a formação de pneumonia necrotizante ou abscesso pulmonar.

Tomografia Computadorizada

- Pode ser utilizada naqueles pacientes em que há suspeita de complicações, como a formação de abscesso, empiema pleural ou embolia pulmonar.
- A TC pode auxiliar ainda na identificação de corpos estranhos na luz de brônquios.
- Os achados de TC incluem consolidação, opacidades com atenuação em vidro fosco e nódulos centrolobulares com predominância nas regiões pendentes do pulmão.



FIGURA 39-11. A, Radiografia localizada do hemitórax esquerdo mostra áreas de consolidação no lobo inferior do pulmão esquerdo secundárias à aspiração. **B,** Alguns dias depois o exame de controle mostra resolução das lesões.

■ Tromboembolismo Pulmonar

I. INTRODUÇÃO

Generalidades

O tromboembolismo pulmonar (TEP) agudo (Cap. 6-1) é, usualmente, uma complicação em pacientes acamados por tempo prolongado e também naqueles em pós-operatório. A origem dos trombos é, habitualmende, de veias de membros inferiores, pélvicas ou abdominais.

II. ACHADOS DE IMAGEM

Radiografia de Tórax

- Atelectasias laminares, derrames pleurais, elevação de cúpula diafragmática, áreas de oligoemia pulmonar, aumento de calibre de artérias pulmonares centrais e opacidade periférica com base voltada para a superfície pleural que representa infartos pulmonares (sinal da corcova de Hampton) (Fig. 39-12).
- Estes achados são inespecíficos na imensa maioria dos casos, sendo que em 10% dos pacientes as radiografias do tórax são normais.

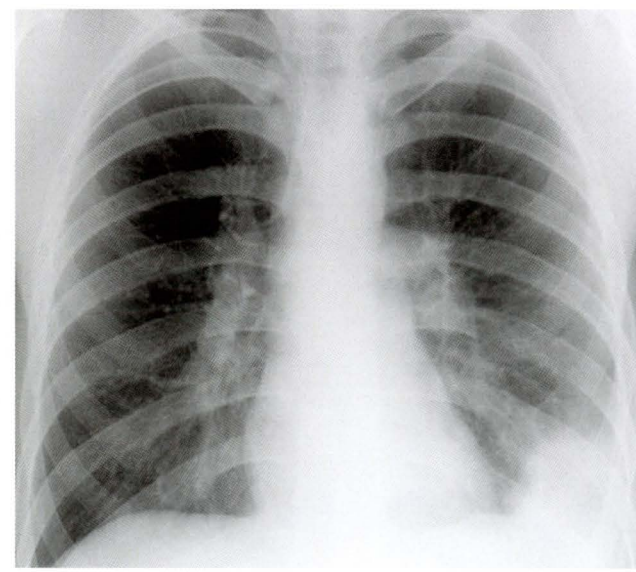

FIGURA 39-12. Radiografia de tórax demonstra o sinal da corcova de Hampton no lobo inferior esquerdo em paciente com infarto pulmonar.

Tomografia Computadorizada

- A angiotomografia permite a visualização direta de trombos como falhas de enchimento no interior das luzes de vasos (Fig. 39-13). A TC também permite que se visualizem outras anormalidades pulmonares ou pleurais.

Recomendações

Atualmente a angiotomografia computadorizada é o primeiro método de imagem para a avaliação do TEP, desde que não haja contraindicações para o uso do contraste iodado. Nestes casos, podem ser utilizadas a cintilografia pulmonar (inalação e perfusão) ou a ressonância magnética. A cintilografia pulmonar exclui a presença de embolia se o exame for normal, assim como, se houver alta probabilidade, o teste é diagnóstico. A ressonância magnética apresenta menor resolução e tem sua utilidade limitada para o diagnóstico de TEP. Em pacientes em estado crítico, em que não há a possibilidade de realização de outros exames, podem ser realizados o ecocardiograma e a ultrassonografia de membros inferiores.

■ Barotrauma

I. INTRODUÇÃO

Generalidades

O termo barotrauma refere-se a complicações decorrentes de ventilação mecânica. Em pacientes em que há obstrução grave do fluxo aéreo, aprisionamento aéreo e hiperinsuflação pulmonar do ponto de vista funcional, pode ocorrer ruptura de sacos alveolares e como consequência a formação de pneumotórax, que por sua vez pode evoluir para pneumotórax hipertensivo desde que se mantenha o regime de ventilação mecânica com pressão positiva. Naqueles pacientes em que as alterações pulmonares exigem que se utilizem elevadas pressões para que se obtenha ventilação satisfatória, pneumotórax, pneumomediastino e enfisema subcutâneo podem se formar como resultado de dissecção aérea ao longo dos planos broncovasculares.

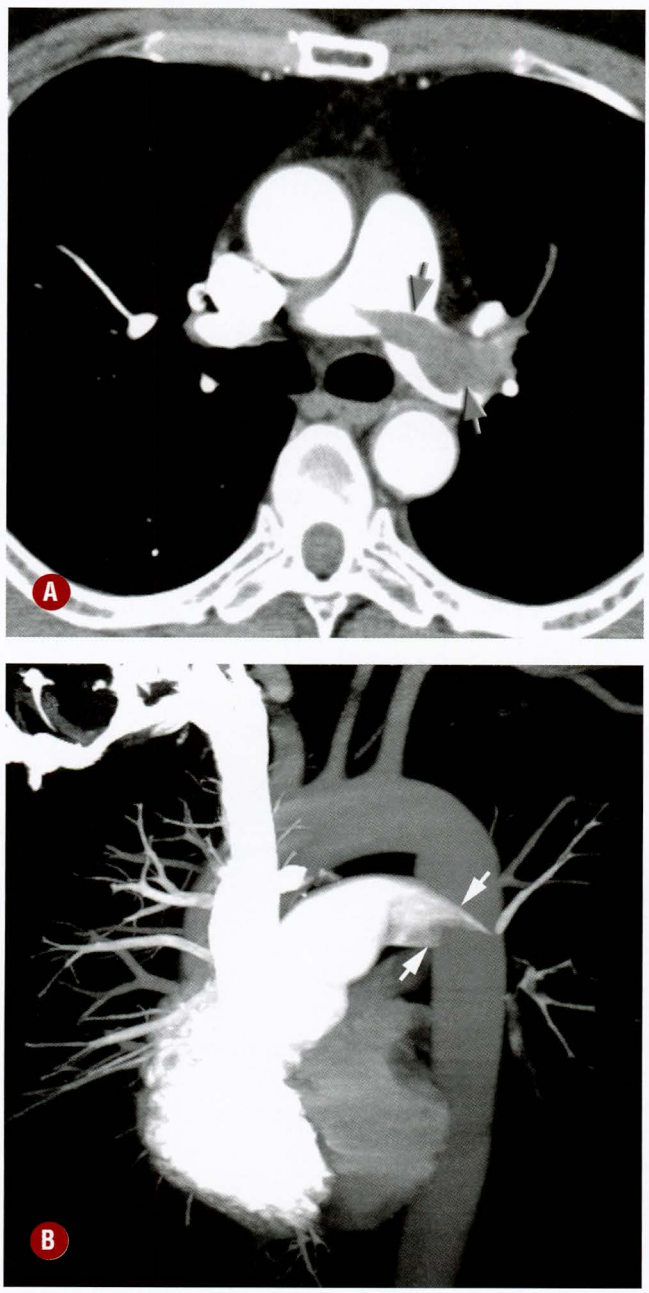

FIGURA 39-13. **A,** Imagem de angiotomografia computadorizada do tórax mostra falha de enchimento na artéria pulmonar esquerda com extensão para o tronco (setas) em paciente com tromboembolismo pulmonar agudo. **B,** Imagem de TC com reconstrução tridimensional e técnica de projeção de intensidade máxima (MIP) evidencia a falha de enchimento (setas) na artéria pulmonar esquerda.

II. ACHADOS DE IMAGEM

Radiografia e Tomografia Computadorizada de Tórax

- O enfisema intersticial pulmonar é mais comumente visto em crianças e raramente em adultos. A identificação radiográfica desta entidade requer radiografias de alta qualidade associadas à correlação clínica. É necessário que haja consolidação do parênquima pulmonar para que estas coleções aéreas possam ser identificadas, antes da formação de grandes formações císticas parenquimatosas.
- A TC pode detectar mais precocemente e de modo mais sensível as coleções aéreas perivasculares e a formação de cistos subpleurais.
- O pneumotórax é a entidade relacionada ao barotrauma que mais comumente está associada a complicações clínicas (Fig. 39-14). Nos pacientes em UTIs, as radiografias habitualmente são realizadas apenas nas incidências supinas. Nestas radiografias, os casos de pneumotórax são mais comumente observados em posição anteromedial e nas bases dos hemitóraces. A presença de ar em posição apicolateral sugere a presença de pneumotórax de maior volume.
- O pneumotórax hipertensivo ocorre quando a pressão no espaço pleural é maior do que a pressão atmosférica. Podem ser observados colapso pulmonar e desvio mediastinal associados a alterações respiratórias e hemodinâmicas (Fig. 39-15). A ausência destes achados pode estar relacionada com aderências pleurais e alterações pulmonares decor-

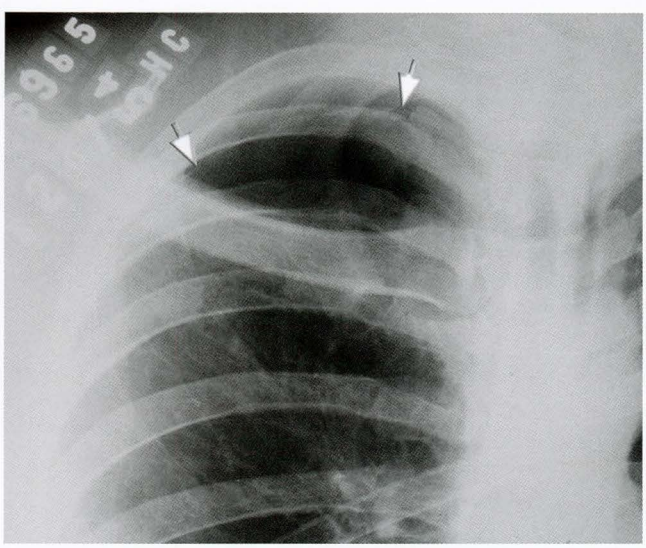

FIGURA 39-14. Radiografia localizada do hemitórax direito mostra pequeno pneumotórax no ápice (setas).

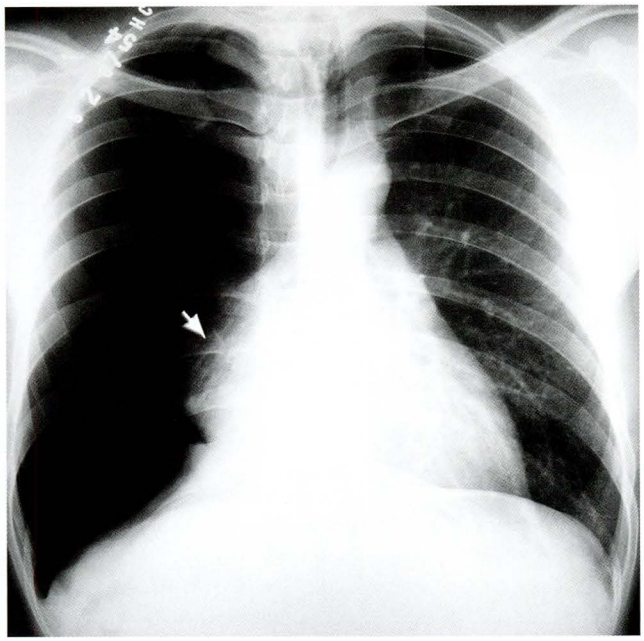

FIGURA 39-15. Radiografia do tórax mostra pneumotórax hipertensivo com colapso do pulmão direito (seta), desvio contralateral das estruturas mediastinais e rebaixamento do hemidiafragma direito.

rentes da diminuição de complacência pulmonar na SARA (Fig. 39-16).

- O pneumomediastino habitualmente precede o pneumotórax e normalmente não está associado a sintomas ou sinais clínicos. É difícil a diferenciação estre estas duas entidades do ponto de vista radiográfico. Radiografias em decúbito ou TC podem ser úteis nesta diferenciação.

■ Derrame Pleural

I. INTRODUÇÃO

Generalidades

Os derrames pleurais, assim como as atelectasias, são achados comuns no pós-operatório, tanto de procedimentos torácicos, quanto abdominais e pélvicos.

II. ACHADOS DE IMAGEM (CAP. 43)

Radiografia de Tórax

- As radiografias de tórax obtidas no leito nos pacientes em UTI podem, com frequência, não demonstrar derrames pleurais, principalmente os de menor volume (Fig. 39-17).
- Deve-se considerar a identificação de derrames pleurais volumosos ou que apresentem aumento rápido de tamanho complicada, como no caso de hemorragia ou infecção pleurais. Nestes casos, os derrames podem assumir aspecto septado.

Tomografia Computadorizada e Ultrassonografia de Tórax

- Exames de TC e US podem ser úteis no diagnóstico de derrames não visualizados na radiografia, bem como quando se suspeitam de complicações relacionadas com estas lesões, auxiliando inclusive seu tratamento.

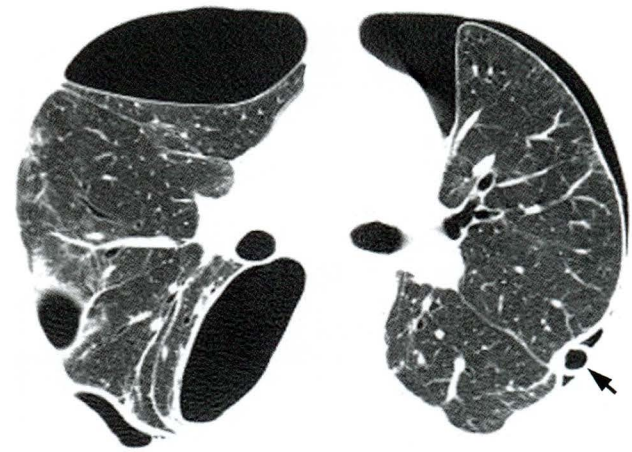

FIGURA 39-16. Imagem de TCAR mostra pneumotórax bilateral com aderências à direita em paciente com SARA. Presença de dreno torácico à esquerda (seta).

■ Dispositivos de Monitoração e de Manutenção da Vida

I. INTRODUÇÃO

Generalidades

É dever do radiologista saber a correta localização dos vários dispositivos para monitoração e manutenção da vida que podem ser vistos nos pacientes internados em unidades de terapia intensiva, já que, do posicionamento correto destas estruturas, dependem muitas vezes o diagnóstico e o tratamento do paciente. Além disso, o posicionamento incorreto de qualquer destes dispositivos pode levar a outras complicações que muitas vezes podem piorar as condições de um paciente já em estado grave. É, portanto, fundamental que o radiologista avalie a posição dos dispositivos presentes em cada uma das radiografias de tórax do paciente na UTI e informe no laudo não apenas a presença do dispositivo, mas se está ou não na posição esperada.

II. ACHADOS DE IMAGEM

Radiografia e Tomografia Computadorizada de Tórax

1) Tubo Endotraqueal e Traqueostomia

- A ponta do tubo deve estar localizada 5 a 7 cm acima da carina (que está na altura de T5 a T7), quando a cabeça e o pescoço do paciente estão em posição neutra. Quando há flexão cervical (ponta da mandíbula aparece sobre as clavículas na radiografia), o tubo pode descer até 2 cm. Na extensão cervical (não se vê a ponta da mandíbula no filme do tórax), o tubo pode subir 2 cm. Pode haver variação de até 1 cm com desvios laterais da cabeça.
- O diâmetro do tubo, idealmente, deve ocupar dois terços da traqueia, e o balonete não deve abaular a parede da traqueia ou reduzir a luz do tubo.

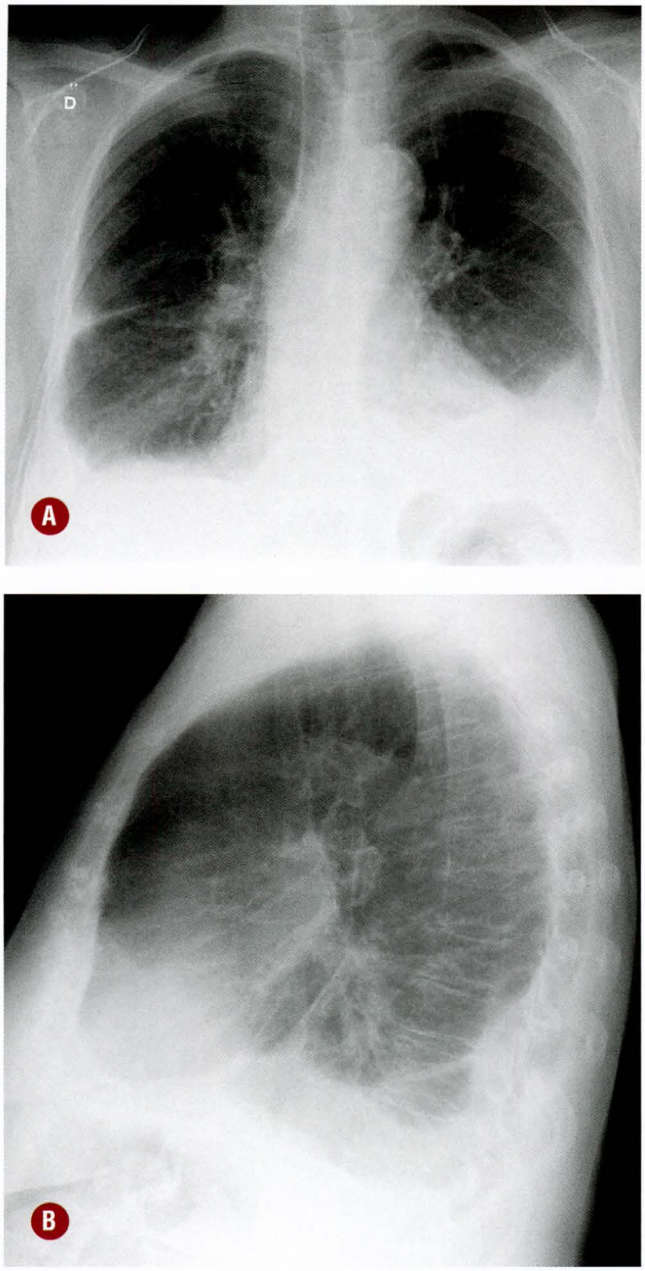

FIGURA 39-17. Radiografias de tórax em PA **(A)** e perfil **(B)** mostram derrame pleural bilateral.

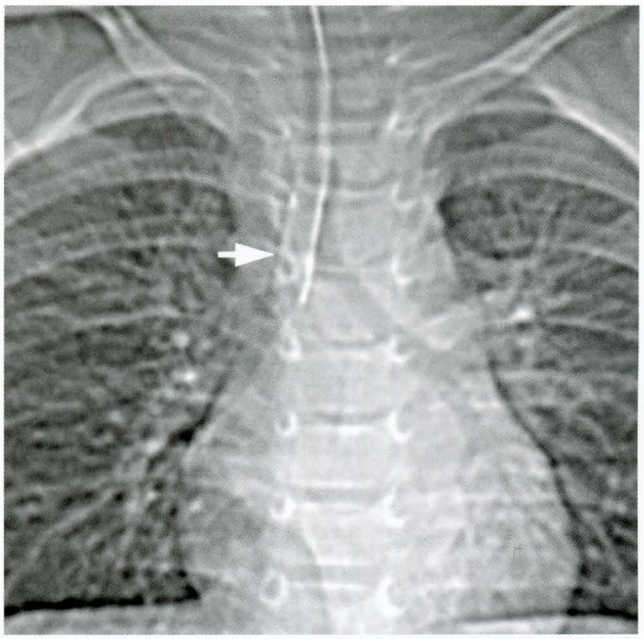

FIGURA 39-18. Escanograma do tórax mostra entubação seletiva do brônquio principal direito (seta).

- Na traqueostomia não há movimentação do tubo com mobilidade do pescoço ou da cabeça, e a ponta do tubo deve estar aproximadamente na altura de T3. O tubo deve ocupar de metade a dois terços do diâmetro traqueal, e o balonete não deve distender as paredes da traqueia.
- Mau posicionamento e complicações:
  a. O posicionamento errado mais comum é a inserção muito distal do tubo na traqueia até o brônquio fonte direito (Fig. 39-18), resultando em atelectasia do pulmão esquerdo e, ocasionalmente, hiperinflação do pulmão direito e pneumotórax à direita. Eventualmente, o tubo pode progredir até o brônquio intermédio, levando também à atelectasia do lobo superior direito. Se o tubo for colocado muito alto, logo abaixo da laringe, pode haver lesão de pregas vocais.
  b. Algumas vezes ocorre entubação faringoesofagiana, resultando em distensão do esôfago e do estômago e ventilação insuficiente para os pulmões. Esta última condição é mais facilmente observada na radiografia em perfil, na qual se identifica o tubo posteriormente à coluna aérea da traqueia.
  c. Raramente ocorre laceração e/ou perfuração do seio piriforme, da laringe ou da traqueia. Estas condições podem ser identificadas pelo surgimento de pneumomediastino, pneumotórax e enfisema subcutâneo (Fig. 39-19). Além disso, pode-se observar, eventualmente, o tubo posicionado lateralmente à via aérea ou o balonete além dos limites da parede da traqueia.
  d. Aspiração de dentes, obturações ou líquido pode ocorrer durante a entubação, podendo levar a atelectasias e posterior consolidação (pneumonia). Já com a cânula posicionada, deve-se estar atento a substituição do ar por densidade de partes moles acima do balonete traqueal, podendo indicar líquido no interior da traqueia, que pode ser aspirado quando o balonete for desinflado.
  e. Complicacões tardias são decorrentes principalmente de hiperinsuflação do balonete e entubação prolongada. Podem ocorrer lesões laríngeas (fusão da comissura posterior, lesão das cartilagens aritenoides, estenose subglótica), fistulização com estruturas adjacentes (artérias, veias, esôfago), estenose traqueal (mais comumente no local do estoma, do balonete ou da ponta do tubo) e traqueomalácia (Fig. 39-20).

2) Sonda Nasogástrica

- Pode ser usada para alimentação, sucção ou administração de medicamentos. O tubo deve seguir aproximadamente a

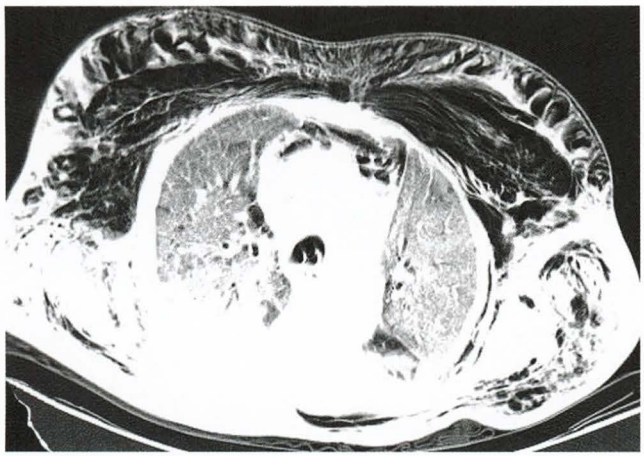

FIGURA 39-19. Imagem de TCAR mostra extenso enfisema subcutâneo e pneumomediastino em paciente com SARA entubado. Presença de opacidades em vidro fosco difusas associadas a áreas de consolidações pendentes bilateralmente, consistentes com SARA.

linha média até abaixo do diafragma. A localização da ponta depende do uso: para alimentação deve estar no antro gástrico ou duodeno, quando há grande risco de aspiração a ponta deve estar no duodeno, para sucção de líquido em posição supina deve estar no fundo gástrico e para sucção de ar no antro.

- Mau posicionamento e complicações:
  a. Se a ponta ficar muito alta (no esôfago ou cárdia), por inserção incompleta ou espiralamento dentro do esôfago, pode haver aspiração quando líquido for administrado.
  b. Outra complicação, felizmente mais rara, é a colocação da sonda na árvore traqueobrônquica ou até na cavidade pleural, podendo levar a atelectasias (quando há oclusão da via aérea) ou pneumotórax (quando a sonda penetra o pulmão). Neste caso, pode haver grande pneumotórax principalmente após a retirada da sonda, sendo eventualmente aconselhável a drenagem do espaço pleural antes da retirada da sonda.

3) Dreno Torácico

- A localização ideal do dreno depende de sua função. Para drenagem de pneumotórax, deve estar localizado em posição anterossuperior. No caso de derrames pleurais, a posição do dreno deve ser posteroinferior. Idealmente deve-se avaliar a posição do dreno tanto nas incidências frontais quanto no perfil, principalmente na drenagem de empiema.
- Mau posicionamento e complicações:
  a. Se o dreno não estiver em posição ideal pode não ser completamente funcionante (Fig. 39-21). A posição incorreta do dreno mais comumente observada é no interior de uma cissura, porém, neste caso, muitas vezes há funcionamento satisfatório.

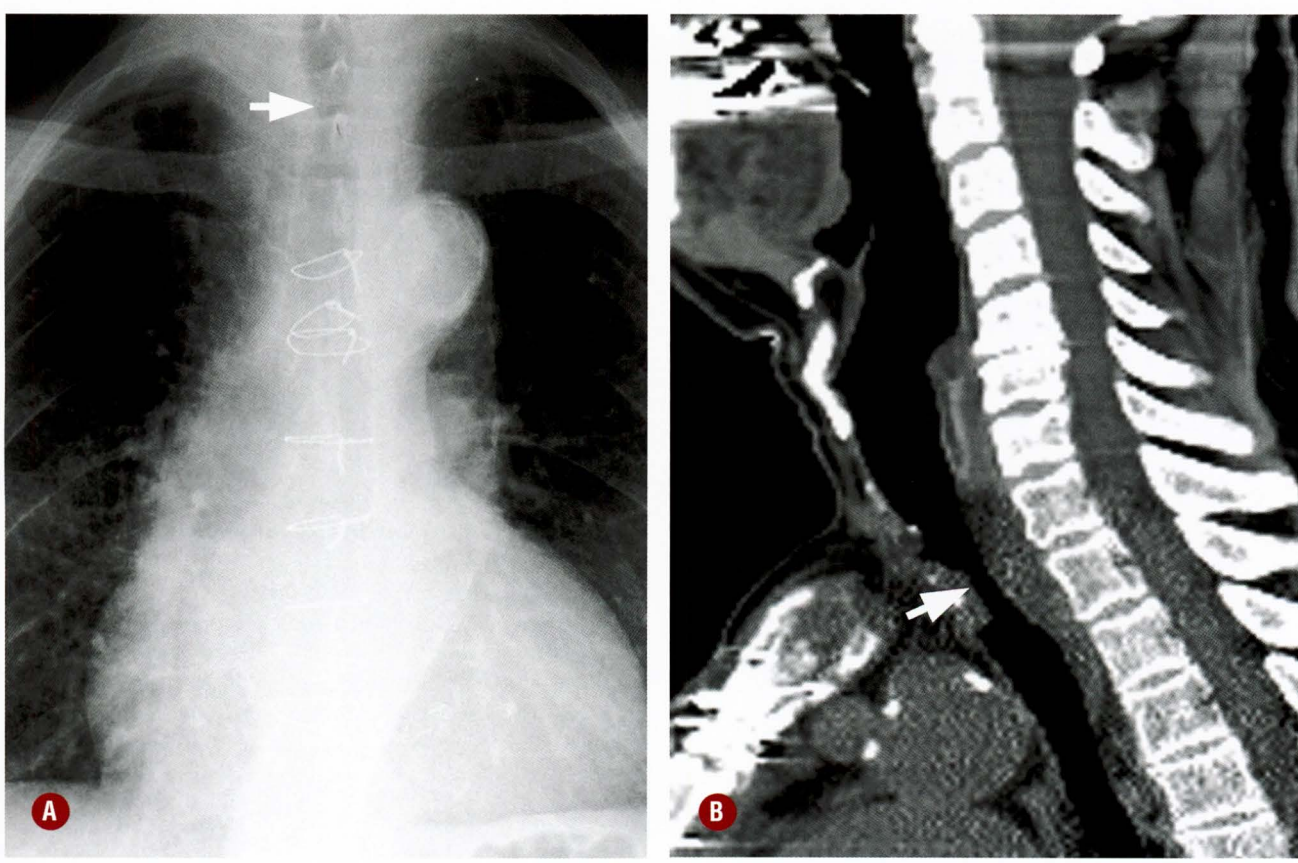

FIGURA 39-20. A, Radiografia de tórax mostra estenose da traqueia (seta) decorrente de entubação prévia. Sinais de esternorrafia. **B,** Imagem de TC com reformatação sagital mostra o local e extensão da estenose traqueal (seta).

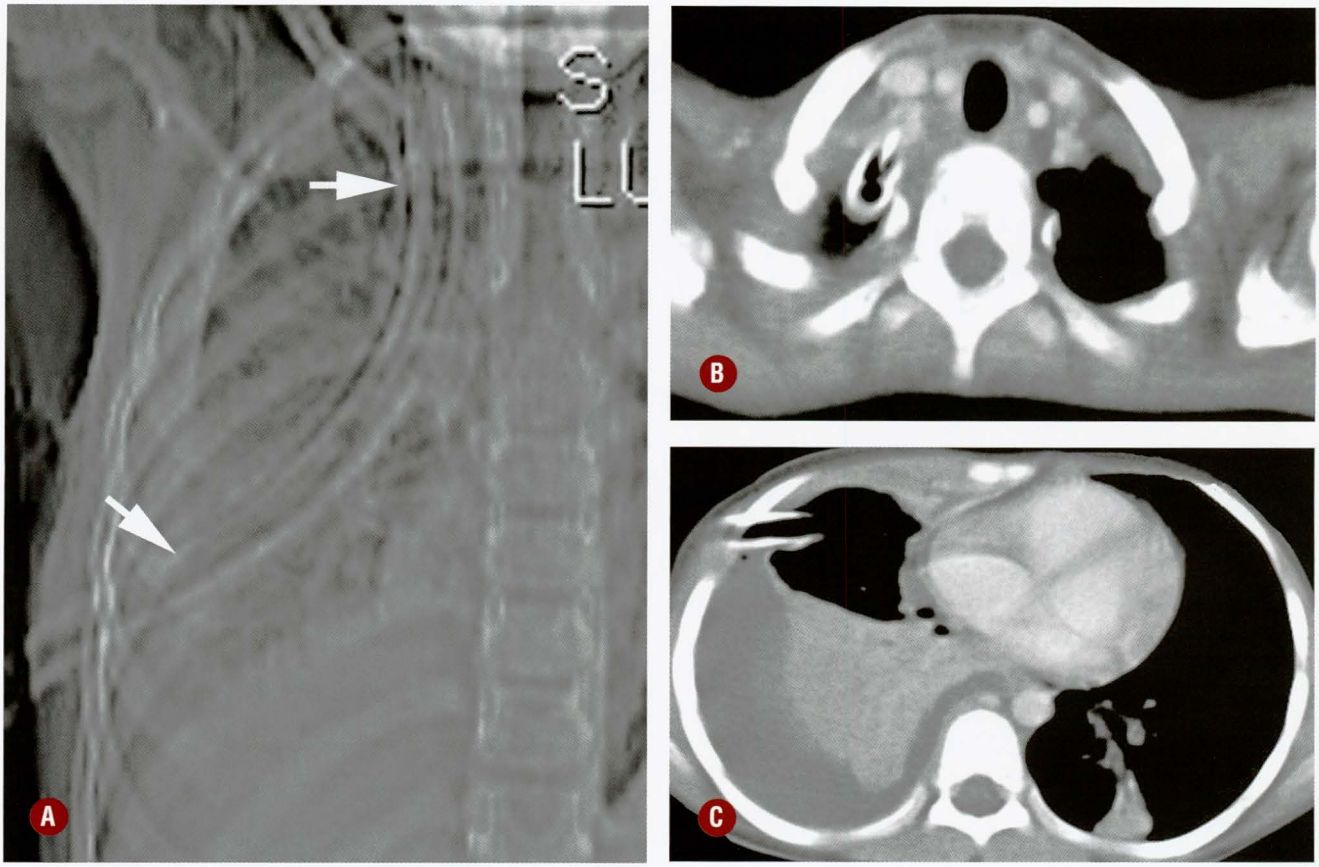

FIGURA 39-21. A, Escanograma do hemitórax direito revela dreno torácico mal posicionado com extremidade junto ao mediastino superior (setas) em paciente com derrame pleural. Imagens de TC com contraste no nível dos ápices **(B)** e lobos inferiores **(C)** confirmam o mau posicionamento do dreno torácico.

b. Complicações menos comuns incluem: dreno posicionado muito próximo ao mediastino, podendo ocasionar erosão para o interior de artérias, veias ou esôfago; dreno localizado na parede torácica, fora da cavidade pleural (deve-se estar atento, pois o dreno pode estar no interior da cavidade pleural porém com orifício lateral no interior da parede torácica, levando a enfisema subcutâneo extenso ou infecção na parede); laceração de artéria ou veia intercostal; laceração de diafragma, fígado, baço ou estômago; perfuração do ventrículo direito; penetração pulmonar, resultando em fístula broncopleural; formação de fístula entre artéria pulmonar e artéria sistêmica e infecção na cavidade pleural (empiema).

4) Cateter Venoso Central

- É inserido através de veia no antebraço, veia subclávia, veia jugular (interna ou externa) ou veia femoral. Idealmente a ponta do cateter deve estar na porção inferior da veia cava superior ou porção superior do átrio direito.
- Mau posicionamento e complicações:
  a. O posicionamento incorreto raras vezes é detectado clinicamente, sendo fundamental o papel do radiologista. Praticamente qualquer estrutura vascular do tórax, pescoço ou abdômen superior pode ser sítio de posicionamento incorreto, sendo as mais comuns: átrio direito (abaixo do terço superior), ventrículo direito, veia jugular interna e veia braquiocefálica contralateral.
  b. Menos comumente pode-se visualizar o cateter na veia ázigos, nas veias intercostais, no seio coronariano, na artéria pulmonar, veia cava inferior, nas veias hepáticas etc. (Fig. 39-22). Os principais riscos nestes casos são arritmia (principalmente quando localizado no ventrículo direito) e infusão de grande volume de líquido em veias de menor calibre (principalmente quando localizados em veias intercostais). Pode haver enovelamento, formação de nós e fratura do cateter, aumentando o risco de lesão vascular e, nos casos de fraturas, podendo resultar em embolização do cateter para artéria pulmonar e pulmão (Fig. 39-23).
  c. As principais complicações relacionadas com a colocação do cateter são o desenvolvimento de pneumotórax e a perfuração de uma veia, que pode levar a hemotórax ou formação de hematoma extrapleural. Além disso, a localização extravascular do cateter pode levar a infusão de líquido no mediastino, cavidade pleural, pericárdio ou mesmo no fígado.
  d. Tardiamente pode ocorrer trombose venosa, que é fonte de êmbolos para os pulmões e que pode evoluir para estenose da veia (Fig. 39-24). O trombo pode ser asséptico ou séptico. Neste último caso, frequentemente há evolução para quadro de sepse.

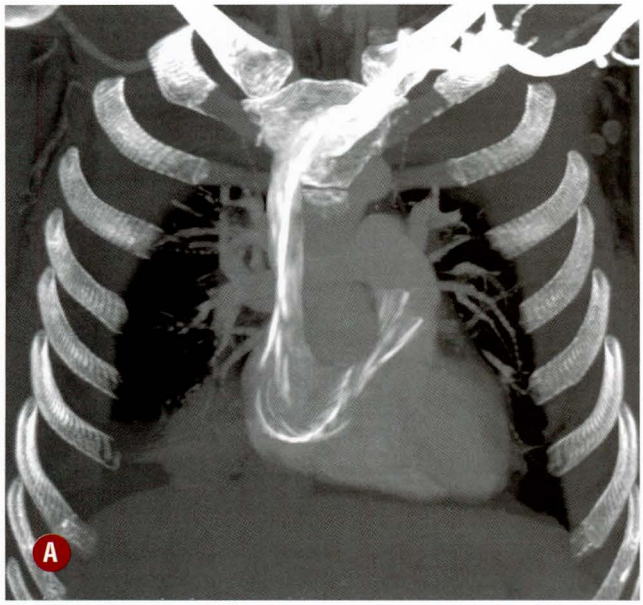

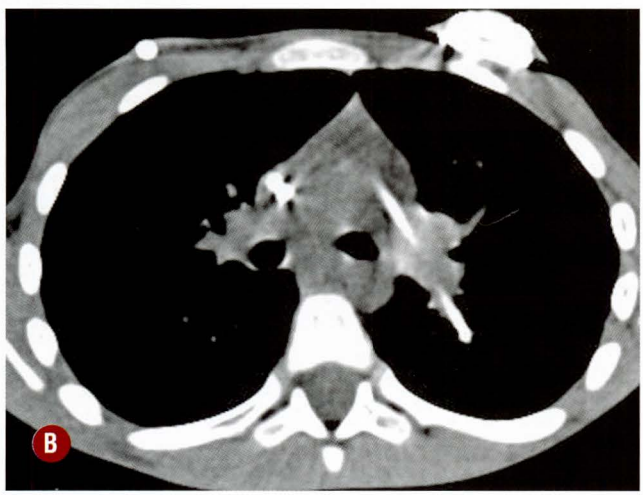

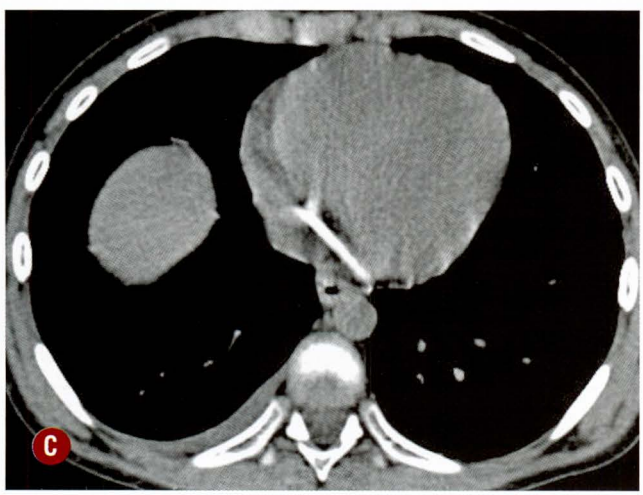

FIGURA 39-22. **A,** Imagem coronal de TC com reconstrução tridimensional e técnica MIP mostra cateter com extremidade no tronco da artéria pulmonar. **B,** Imagem axial de TC sem contraste no nível dos brônquios fonte mostra cateter venoso central no interior da artéria pulmonar esquerda. **C,** Imagem de TC no nível das bases pulmonares mostra cateter no interior do seio coronariano. Pequeno derrame pleural à direita.

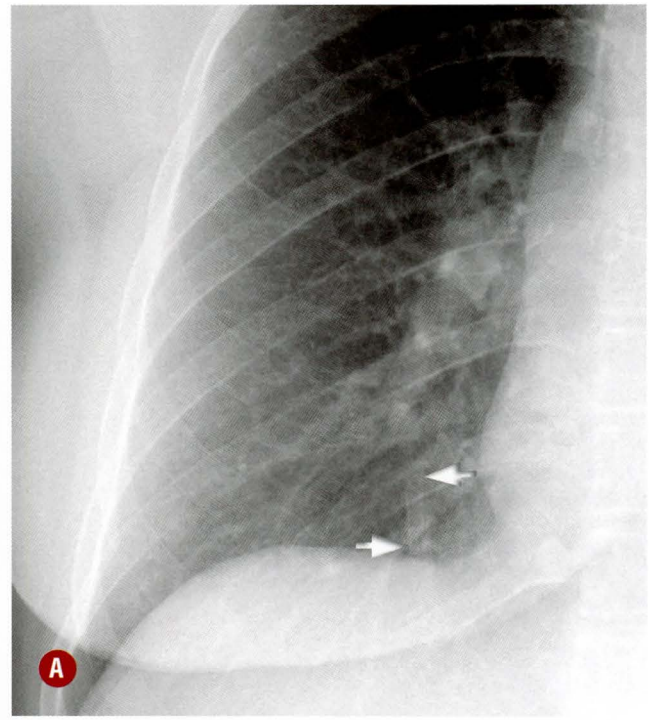



FIGURA 39-23. **A,** Radiografia localizada do hemitórax direito mostra imagem tubular na projeção do lobo inferior direito que representa cateter (setas) fraturado. **B,** Imagem localizada de TC com contraste mostra o fragmento do cateter em ramo subsegmentar da artéria pulmonar direita (seta) no lobo inferior direito.

5) Cateteres com Balão Direcionado por Fluxo (Swan-Ganz)

- São usados para monitoração hemodinâmica circulatória em pacientes em estado grave. Idealmente devem estar localizados 5 a 7 cm do tronco da artéria pulmonar, à direita ou à esquerda (a ponta do cateter não deve estar nem nas artérias

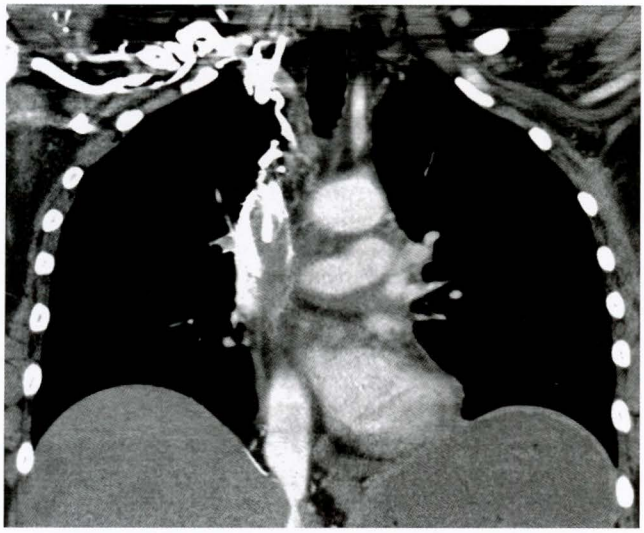

FIGURA 39-24. Reformatação coronal de TC com contraste mostra cateter venoso central bem posicionado e sinais de trombose da veia cava superior.

pulmonares principais direita ou esquerda e nem distalmente às artérias interlobares).

- Mau posicionamento e complicações:
  a. Se o cateter estiver localizado em posição muito proximal não fará medidas adequadas, porém as principais complicações são relacionadas com a inserção distal do cateter. Neste caso, pode haver infarto pulmonar (com ou sem formação de trombo), formação de pseudoaneurisma ou ruptura de ramo arterial pulmonar devido à hiperdistensão do balão em artéria de menor calibre, podendo levar a hemorragia pulmonar.

6) Marca-passo Cardíaco e Desfibrilador/Cardioversor Automático

- Podem ser temporários ou permanentes. O marcapasso cardíaco permanente possui um gerador que deve estar no subcutâneo, geralmente na fossa infraclavicular, de onde saem os fios que apresentam eletrodos que devem estar em contato com o endocárdio ou miocárdio. Pode haver um ou dois eletrodos, que mais comumente estão localizados no átrio e ventrículo direitos. O eletrodo ventricular direito na radiografia frontal deve estar na projeção do ápice do ventrículo direito e na radiografia em perfil deve apresentar curso anterior. O eletrodo atrial direito deve estar direcionado medialmente na radiografia frontal.
- Mau posicionamento e complicações:
  a. Um local de posicionamento incorreto comum dos eletrodos é no interior do seio coronariano (eletrodo apontado para a cabeça umeral esquerda na radiografia frontal e posteriormente na radiografia em perfil). A rotação do gerador pode causar enovelamento dos fios, tracionando os eletrodos para posições incorretas ou levando a fratura dos fios. A fratura do fio deve ser reportada, pois, além da perda do sinal elétrico, há risco potencial de embolização do segmento distal para a artéria pulmonar.
  b. Uma complicação incomum é a erosão do eletrodo para um brônquio, causando fístula broncopericárdica, levando a quadro de hemoptise, que pode ser maciça. Neste caso, observa-se ar entre o eletrodo e o coração tanto nas radiografias de tórax quanto na tomografia computadorizada.

LITERATURA RECOMENDADA

1. Ahvenjärvi LK, Laurila JJ, Jartti A, Ylipalosaari P, Ala-Kokko TI, Syrjälä HP. Multi-detector computed tomography in critically ill patients. Acta Anaesthesiol Scand 2008;52(4):547-52.
2. Desai SR, Wells AU, Suntharalingam G, Rubens MB, Evans TW, Hansell DM. Acute respiratory distress syndrome caused by pulmonary and extrapulmonary injury: a comparative CT study. Radiology 2001;218(3):689-93.
3. Franquet T, Giménez A, Rosón N, Torrubia S, Sabaté JM, Pérez C. Aspiration diseases: findings, pitfalls, and differential diagnosis. Radiographics 2000;20(3):673-85.
4. Gluecker T, Capasso P, Schnyder P, Gudinchet F, Schaller MD, Revelly JP et al. Clinical and radiologic features of pulmonary edema. Radiographics 1999;19(6):1507-31.
5. Goodman LR. Postoperative chest radiograph: I. Alterations after abdominal surgery. AJR Am J Roentgenol 1980;134(3):533-41.
6. Goodman LR. Postoperative chest radiograph: II. Alterations after major intrathoracic surgery. AJR Am J Roentgenol 1980;134(4):803-13.
7. Goodman LR, Fumagalli R, Tagliabue P, Tagliabue M, Ferrario M, Gattinoni L et al. Adult respiratory distress syndrome due to pulmonary and extrapulmonary causes: CT, clinical, and functional correlations. Radiology 1999;213(2):545-52.
8. Hill JR, Horner PE, Primack SL. ICU imaging. Clin Chest Med 2008;29(1):59-76, vi.
9. Hunter TB, Taljanovic MS, Tsau PH, Berger WG, Standen JR. Medical devices of the chest. Radiographics 2004;24(6):1725-46.
10. MacMahon H, Vyborny C. Technical advances in chest radiography. AJR Am J Roentgenol 1994;163(5):1049-59.
11. Matthay MA, Zimmerman GA. Acute lung injury and the acute respiratory distress syndrome: four decades of inquiry into pathogenesis and rational management. Am J Respir Cell Mol Biol 2005;33(4):319-27.
12. Morehead RS, Pinto SJ. Ventilator-associated pneumonia. Arch Intern Med 2000;160(13):1926-36.
13. Piantadosi CA, Schwartz DA. The acute respiratory distress syndrome. Ann Intern Med 2004;141(6):460-70.
14. Remy-Jardin M, Pistolesi M, Goodman LR, Gefter WB, Gottschalk A, Mayo JR et al. Management of suspected acute pulmonary embolism in the era of CT angiography: a statement from the Fleischner Society. Radiology 2007;245(2):315-29.
15. Taljanovic MS, Hunter TB, O'Brien MJ, Schwartz SA. Gallery of medical devices: part 2: devices of the head, neck, spine, chest and abdomen. Radiographics 2005;25(4): 1119-32.
16. Thompson MJ, Kubicka RA, Smith C. Evaluation of cardiopulmonary devices on chest radiographic: digital vs analog radiographs. AJR Am J Roentgenol 1989;153(6): 1165-8.
17. Trotman-Dickenson, B. Radiology in the intensive care unit (part 1). J Intensive Care Med 2003;18(4):198-210.
18. Trotman-Dickenson B. Radiology in the intensive care unit (part 2). J Intensive Care Med 2003;18(5):239-252.
19. Wechsler RJ, Steiner RM, Kinori I. Monitoring the monitors: the radiology of thoracic catheters, wires, and tubes. Semin Roentgenol 1988;23(1):61-84.
20. Ware LB. Clinical year in review IV: acute respiratory distress syndrome, radiology in the intensive care unit, nonpulmonary critical care, and pulmonary infections in the immunocompromised host. Proc Am Thorac Soc. 2008;5(7):755-60.

40 CAPÍTULO

Aplicações do PET no Tórax

Gustavo de Souza Portes Meirelles
Julia Capobianco

I. INTRODUÇÃO

A tomografia por emissão de pósitrons (PET) possui um papel cada vez mais importante entre os exames de imagem, principalmente em especialidades médicas, tais como Cardiologia, Neurologia e Oncologia. O análogo da glicose marcado com flúor radioativo, fluordesoxiglicose (FDG), é o principal radiofármaco utilizado para aplicações oncológicas e seu uso baseia-se no fato do metabolismo celular tumoral ser aumentado em relação ao metabolismo da célula não neoplásica.

O PET serve como complemento dos métodos anatômicos, como a tomografia computadorizada (TC) e a ressonância magnética (RM), trazendo informações adicionais sobre atividade celular tecidual. Com o advento da tomografia por emissão de pósitrons combinada com a tomografia computadorizada (PET/CT), que existe no mercado clínico desde 2001, um grande passo foi dado na direção da fusão das imagens anatômicas e funcionais.

As principais vantagens do PET/CT em relação ao PET tradicional são o menor tempo para a realização do exame (cerca de 30 minutos em vez de 1 hora), melhor qualidade das imagens (fusão mais precisa, com maior detalhamento anatômico) e a possibilidade, no mesmo exame, de realização do PET/CT e de uma TC diagnóstica, com emprego de meios de contraste oral e intravenoso. A utilização do PET/CT facilita a distinção entre captação fisiológica e patológica do radiofármaco e reduz a incidência de falsos positivos e falsos negativos nos exames.

Vários estudos publicados nos últimos anos vêm confirmando o que intuitivamente era esperado: para diversas aplicações clínicas, as imagens do PET/CT têm melhor acurácia que as imagens do PET e da TC adquiridas separadamente e vistas juntas. A tendência atual é que o PET/CT substitua o PET tradicional.

O objetivo deste capítulo é discutir as principais aplicações do PET e do PET/CT, com ênfase neste último, nas afecções torácicas.

II. ASPECTOS TÉCNICOS DO PET/CT

Recomenda-se não praticar exercícios na véspera do exame e jejum de 6 horas antes da realização do PET/CT, para diminuir a secreção de insulina e a concentração de FDG nos músculos e no tecido adiposo. A glicemia deve ser mensurada, e o exame não deve ser realizado caso esta esteja elevada (segundo a maior parte dos autores, acima de 200 mg/dL). O FDG é injetado de 60 a 90 minutos antes do exame e o paciente é orientado a manter repouso e silêncio durante este período, evitando a captação do radiofármaco na musculatura ativada pelo esforço e nas cordas vocais.

Com o paciente no aparelho de PET/CT, primeiramente é obtido um escanograma da TC para orientação dos níveis de realização das imagens. Na sequência, o paciente é submetido ao exame de TC habitual, usualmente da base do crânio ao terço médio das coxas. Durante esta fase do exame, o paciente é orientado a manter o ritmo respiratório habitual. A aquisição das imagens de PET se inicia logo após e dura cerca de 30

minutos. Após a realização dos dois exames, as imagens adquiridas podem ser avaliadas em estação de trabalho, onde se realizam as imagens finais de fusão do PET com a TC.

O contraste iodado por via oral é habitualmente administrado, mas o uso de contraste iodado intravenoso ainda é controverso. Inicialmente, alguns autores acreditavam que a utilização do mesmo poderia gerar artefatos no PET quando ocorresse a correção de sua atenuação pela TC, fato que não se mostrou verdadeiro na prática. A opção pela utilização do contraste intravenoso se faz de acordo com a orientação de cada centro onde o exame é realizado e segundo a necessidade clínica.

III. AVALIAÇÃO DO NÓDULO PULMONAR SOLITÁRIO

Nódulo pulmonar é definido como uma opacidade focal arredondada, menor que 3 cm, pelo menos parcialmente definida e envolta por parênquima pulmonar. A avaliação do nódulo pulmonar solitário (NPS) pelo PET/CT é tema recorrente de estudo, e o conhecimento das possibilidades e limitações do método requer uma boa compreensão da aplicação clínica do mesmo.

A avaliação semiquantitativa da captação de FDG pelo nódulo é feita pela medida do valor de captação padrão, ou *standard uptake value* (SUV), em que é feita uma relação entre a captação de FDG em uma zona de interesse (mCi/g) dividido pela razão entre a dose injetada de FDG e, geralmente, pelo peso corporal do paciente (mCi/peso corporal em gramas). A medida de SUV depende de diversos fatores, como o tempo de início do exame após a injeção do FDG, tipo de protocolo de correção de atenuação utilizado e as características do aparelho empregado. A ideia inicial que o SUV pudesse ser utilizado para distinção entre lesões benignas e malignas (um SUV acima de 2,5 caracterizaria uma lesão maligna) não se mostra de alta acurácia, havendo uma grande intersecção de casos benignos e malignos quando usamos este valor de corte. A avaliação da captação de FDG é uma somatória das análises qualitativa e semiquantitativa e deve ser sempre feita de forma criteriosa.

Com uma alta sensibilidade, por volta de 95%, o PET/CT é um exame de alto valor preditivo negativo, que exclui malignidade na vasta maioria dos casos. Dessa forma, é possível afirmar, dentro de um contexto adequado, que um nódulo pulmonar de contornos regulares, em um paciente com baixo risco para neoplasia, com nenhuma ou mínima captação de FDG, seja provavelmente um nódulo benigno. Atenção especial é necessária para possíveis casos de falsos negativos, que incluem nódulos menores que 1 cm e tumores com baixa atividade metabólica, como os tumores carcinoides e os carcinomas bronquíolo-alveolares. Nódulos pulmonares com captação de FDG (Fig. 40-1) devem ser submetidos a novos procedimentos, como biópsia ou ressecção da lesão.

Como a especificidade do método é de aproximadamente 80%, no caso de nódulo pulmonar com captação positiva de FDG, os principais diagnósticos diferenciais são processos neoplásicos, inflamatórios e infecciosos. Neste contexto, as informações clínicas e os demais achados tomográficos podem ser essenciais na definição de uma conduta.

Alguns trabalhos para avaliação do nódulo pulmonar solitário sugerem que a técnica de *dual time point*, na qual a captação do FDG seria avaliada duas vezes, uma no tempo habitual do exame (na maioria das instituições cerca de 1 h após a administração intravenosa do radiofármaco) e outra em uma aquisição mais tardia (cerca de 2 a 4 h após a injeção do radiofármaco), poderia ajudar na diferenciação de lesões benignas e malignas. Essa técnica se apóia na ideia de que os tumores costumam apresentar captação crescente ao longo do tempo, enquanto as lesões inflamatórias apresentariam queda da captação do radiofármaco com o passar do tempo. Mais estudos são necessários para avaliação da aplicabilidade e do valor desta técnica, já que, na prática, muitas vezes lesões benignas aumentam a captação na segunda fase de realização do exame, e processos malignos reduzem a captação de FDG com o passar do tempo.

Para determinar quando o PET/CT pode ser útil na avaliação do NPS, é necessário inicialmente reconhecer as situações nas quais seu uso poderia alterar a conduta clínica. É impor-

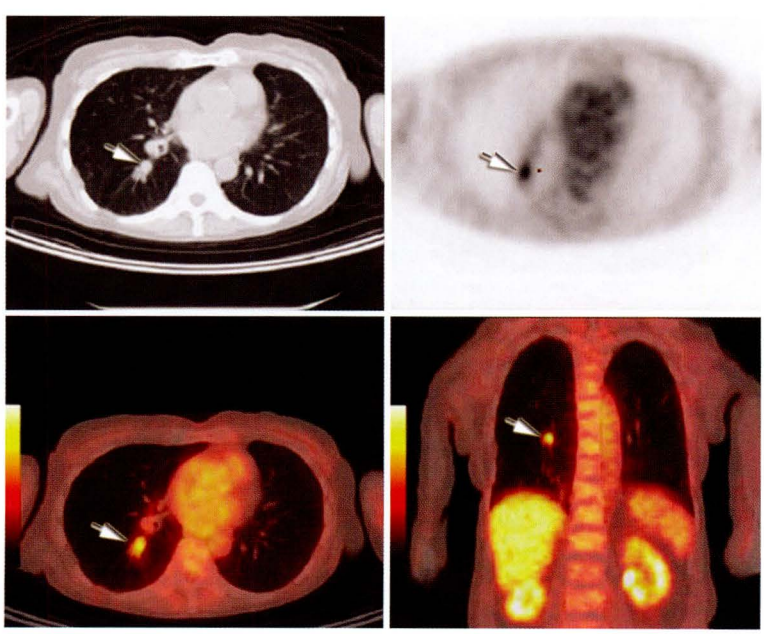

FIGURA 40-1. Paciente do sexo feminino, 50 anos de idade, com nódulo pulmonar solitário no lobo inferior direito, com captação de FDG (setas). A ressecção da lesão confirmou o diagnóstico de adenocarcinoma de pulmão.

tante lembrar que o exame só se justifica caso o médico e o paciente se sintam confortáveis em acompanhar a lesão no caso de um resultado negativo ou de proceder a novos procedimentos, geralmente invasivos (biópsias ou cirurgias) caso o resultado do exame seja positivo. Quando há suspeita clínica e/ou radiológica de um quadro inflamatório/infeccioso, sua função diagnóstica é limitada, já que há grandes chances de um nódulo pulmonar desta natureza ser positivo no PET/CT. Como citado anteriormente, em nódulos menores que 1 cm e na suspeita de tumores de baixo metabolismo, como carcinoides ou carcinomas bronquíolo-alveolares, também fica reduzido o papel do PET/CT, já que são situações em que existe grande chance de um resultado falso negativo.

Quando estratificamos a população de pacientes pela possibilidade pré-teste de neoplasia, criam-se alguns cenários clínicos nos quais as informações a seguir podem ser relevantes na escolha de fazer ou não um PET/CT. Em pacientes com probabilidade muito baixa de câncer (< 5%), é esperada uma alta especificidade no caso do exame ser negativo (alto valor preditivo negativo para excluir a possibilidade de câncer), mas fica difícil justificar o uso da técnica quando consideramos o alto custo do exame e a baixíssima chance de malignidade.

Já para pacientes com probabilidades pequena (5% a 20%) ou intermediária (20% a 80%) de câncer e lesões acima de 1 cm, o PET/CT pode ser uma excelente opção diagnóstica. Com alta sensibilidade (96%), boa especificidade (76%) e taxas de falsos positivos e falsos negativos em torno de 8% a 10%, tanto um resultado positivo quanto negativo (principalmente este último em países com alto índice de processos infecciosos, como o Brasil) podem ser bastante confiáveis e guiar a conduta. No caso de um exame negativo, um estudo para seguimento em três a seis meses é recomendável, sendo este controle usualmente pela TC. Em casos positivos, recomenda-se prosseguimento da investigação, usualmente com biópsia ou ressecção cirúrgica da lesão.

Em casos com alta probabilidade de câncer, o papel diagnóstico do PET/CT é limitado, já que resultados positivos ou negativos do exame não alteram a conduta clínica, que geralmente será o prosseguimento na investigação. O PET/CT nestes casos pode ter um papel relevante para guiar o local de biópsia (diminuindo possíveis biópsias falso-negativas) e, com a confirmação da natureza neoplásica, na definição da extensão da doença, com estadiamento tumoral.

IV. APLICAÇÕES NO CÂNCER DE PULMÃO DE CÉLULAS NÃO PEQUENAS

Estadiamento

O estadiamento do câncer de pulmão de células não pequenas é tradicionalmente realizado pelo sistema de classificação TNM, que se baseia em fatores como localização e tamanho do tumor (T), comprometimento linfonodal (N) e metástases (M). Embora o estadiamento final seja cirúrgico e anatomopatológico, é importante tentar estadiar o tumor de modo não invasivo inicialmente, com o intuito de guiar a conduta. A TC é o principal método de imagem empregado para este fim, mas tem limitações por se basear apenas em informações anatômicas, como invasão de estruturas adjacentes e tamanho do tumor e linfonodos. Estudos demonstram que o uso do PET/CT tem impacto importante no estadiamento e consequentemente na conduta dos pacientes com diagnóstico de câncer de pulmão, usualmente aumentando o estadiamento e evitando procedimentos cirúrgicos desnecessários, custosos e com altas taxas de morbidade e mortalidade.

A análise do fator T leva em consideração tamanho do tumor, invasão de estruturas adjacentes, atelectasia do pulmão acometido e nódulos malignos no mesmo pulmão do tumor primário. Para esta avaliação, o uso do PET tradicional, sem estar acoplado à TC, é limitado, pois tem baixa resolução espacial e não permite boa caracterização das margens tumorais ou comprometimento de estruturas adjacentes. O PET/CT tem todos os benefícios do PET e os da TC associados, apresentando como uma de suas principais vantagens a possibilidade de distinção entre atelectasia e tumor (Fig. 40-2). Permite ainda a detecção e caracterização da atividade metabólica de nódulos satélites no mesmo pulmão do tumor primário.

Classicamente, a definição de comprometimento linfonodal na TC é baseada apenas no tamanho nodal, sendo estabelecido que linfonodos menores ou iguais a 1 cm no menor eixo estariam livres de doença e, quando maiores que 1 cm, seriam indicativos de comprometimento neoplásico, método que apresenta taxas de sensibilidade (59%) e especificidade (78%) baixas. A chance de um linfonodo menor que 1 cm na TC estar acometido por câncer de pulmão gira em torno de 15%, sendo que 30% dos linfonodos maiores que 1 cm podem ser apenas hiperplásicos, sem doença neoplásica.

A melhor acurácia do PET/CT sobre a TC na determinação de metástases nodais tem sido demonstrada em vários estudos, com taxas de sensibilidade variando de 79% a 85% e especificidade entre 89% e 92%. O método também apresenta menores taxas de falsos negativos e falsos positivos. Com o PET/CT, pequenos linfonodos, que seriam considerados livres de doença na TC, podem apresentar alta taxa metabólica, sugerindo um comprometimento metastático, mesmo sem alteração do seu tamanho (Fig. 40-3). Da mesma forma, linfonodos aumentados na TC podem ser negativos no PET/CT e corresponder apenas a linfonodos hiperplásicos, de dimensões aumentadas, mas livres de doença tumoral.

Um dos principais valores do método em pacientes com neoplasias pulmonares malignas está no seu alto valor preditivo negativo para comprometimento linfonodal (maior que 90%). Estudos comparando o estadiamento inicial tradicional com a realização de PET/CT no momento do diagnóstico mostram que a quantidade de procedimentos invasivos realizados é menor no grupo que utiliza PET/CT, principalmente pela redução do número de mediastinoscopias necessárias para avaliação dos linfonodos regionais. Pacientes com condições de cirurgia curativa, com PET/CT negativo para comprometimento nodal, não necessitariam de mediastinoscopia, enquanto que aqueles com TC ou PET/CT positivos ou dados incongruentes entre os dois deveriam ser submetidos à mediastinoscopia.

Cerca de 20% dos pacientes submetidos à cirurgia para tumor de pulmão apresentarão alguma metástase à distância no acompanhamento. Uma grande vantagem do PET/CT é permitir a avaliação de corpo inteiro, com visualização dos principais sítios de metástases do câncer de pulmão: adrenais, esqueleto, fígado, cérebro (utilidade limitada) e o próprio pulmão. Quando comparado com a TC ou o PET tradicional o PET/CT detecta mais lesões extrapulmonares, visualizando

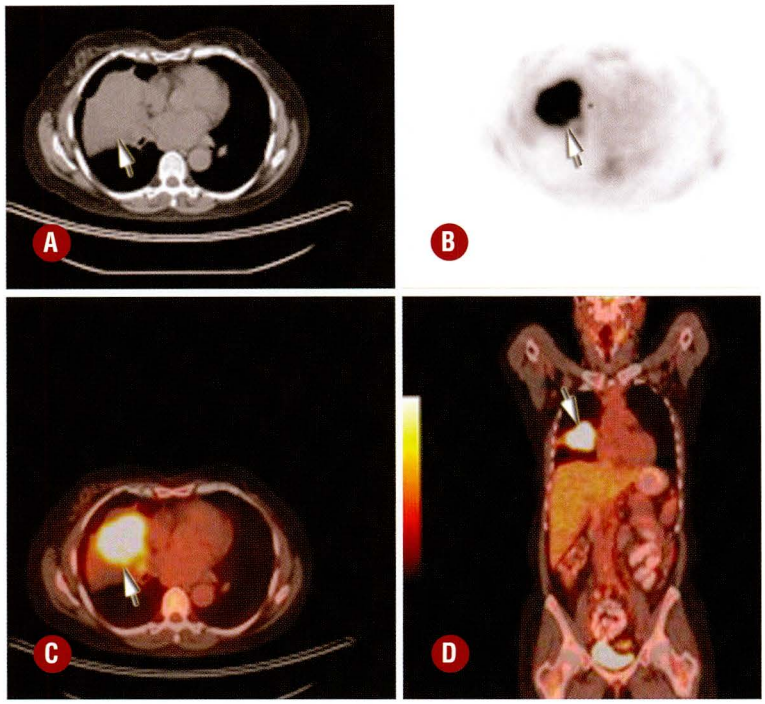

FIGURA 40-2. Paciente com volumosa formação expansiva no pulmão direito (seta) na tomografia computadorizada **(A)**. O PET/CT auxilia na diferenciação entre o pulmão atelectasiado, que não capta FDG, e o tumor central com alta captação do radiofármaco (**B-D**, setas).

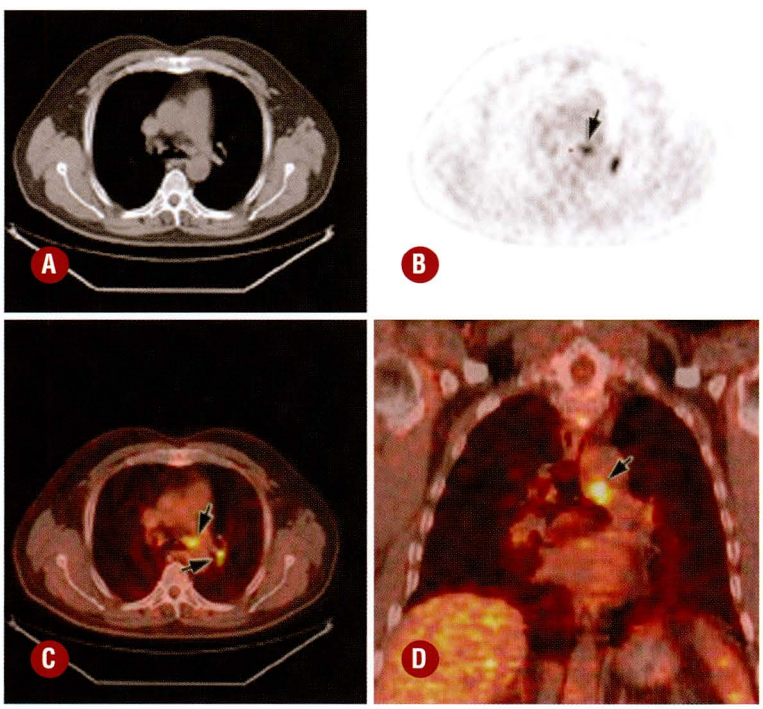

FIGURA 40-3. PET/CT para estadiamento de paciente com neoplasia de pulmão, sem linfonodomegalias hilares ou mediastinais na TC **(A)**. Os exames de PET **(B)** e PET/CT **(C, D)** demonstram linfonodos com captação de FDG no hilo esquerdo e na região paratraqueal inferior ipsilateral (setas), confirmados como neoplásicos pela mediastinoscopia com biópsia.

metástases não caracterizadas pela TC em até 30% dos casos, principalmente em pacientes com doença em estágio avançado. Isso faz com que o estadiamento do paciente seja mais adequado, evitando cirurgias desnecessárias em pacientes com estágios avançados de neoplasia pulmonar.

A avaliação de metástases para a adrenal pode ser difícil, principalmente quando as lesões são pequenas ou inespecíficas com métodos de imagem anatômicos, como a TC ou RM. Cerca de 50% dos nódulos adrenais de pacientes com tumor de pulmão são benignos e 17% dos pacientes com adrenais normais na TC podem ter comprometimento tumoral na biópsia. Com o uso do PET/CT, altas taxas de sensibilidade e especificidade têm sido encontradas na caracterização das massas adrenais, podendo o PET/CT ser útil na diferenciação de lesões malignas e benignas vistas na TC. Geralmente, nódulos metastáticos na adrenal, mesmo quando de aspecto indeterminado nos demais métodos, têm alta taxa metabólica e consequentemente uma grande captação de FDG (Fig. 40-4).

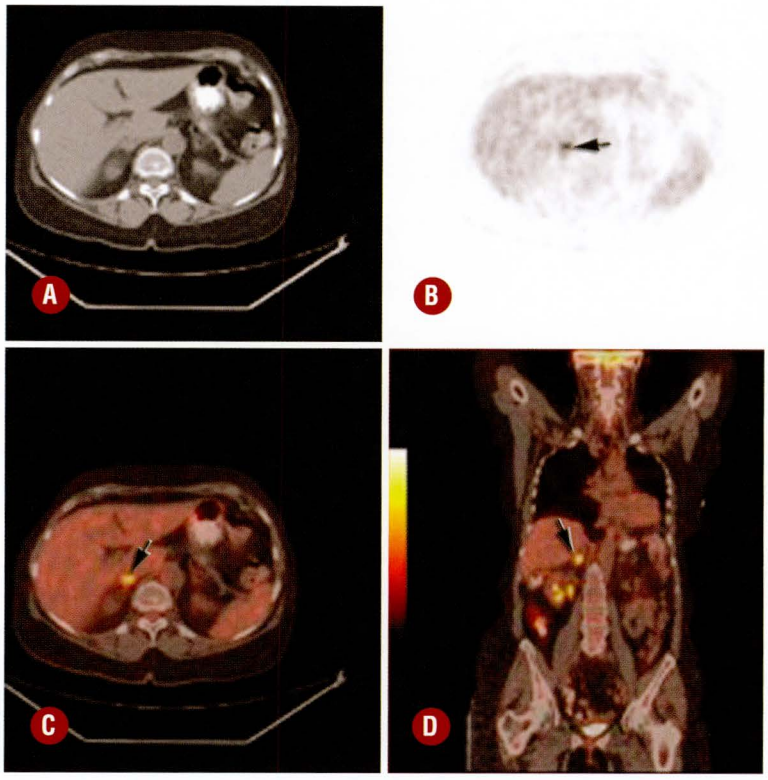

FIGURA 40-4. Paciente com neoplasia de pulmão e adrenais normais na TC **(A)**. Os exames de PET **(B)** e PET/CT (**C**, **D**) demonstram metástase para a adrenal direita, captando FDG (setas).

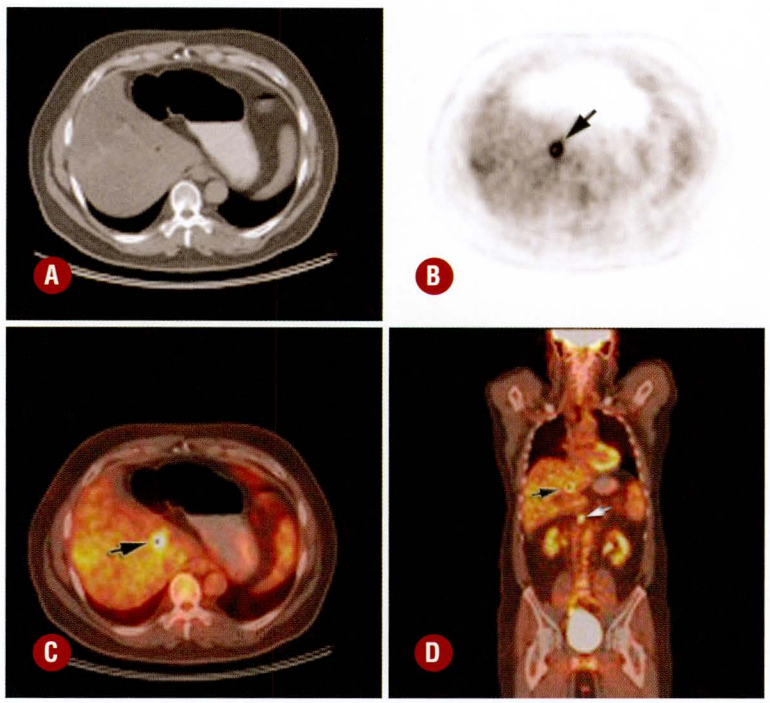

FIGURA 40-5. Metástase hepática de carcinoma de pulmão de células não pequenas (não caracterizada na imagem A), com intensa captação de FDG (**B-D**, setas). A imagem de fusão no plano coronal **(D)** demonstra também metástase para linfonodo abdominal (seta branca).

Metástases para o fígado são detectadas em cerca de 2% a 16% dos pacientes com carcinoma pulmonar de células não pequenas no momento da avaliação inicial (Fig. 40-5). Em pacientes assintomáticos com diagnóstico de carcinoma pulmonar de células não pequenas, exames de imagem detectam lesões hepáticas em apenas 3% dos casos. Nos raros casos em que a doença é limitada e a cirurgia curativa é uma opção, mas que apresentam uma ou mais lesões hepáticas de etiologia indeterminada vistas na TC, a RM e/ou biópsia estão indicadas. A utilização do PET/CT na avaliação destas lesões ainda foi pouco estudada, mas algumas séries demonstraram boas sensibilidade e especificidade do método para este intuito.

Para a pesquisa de metástases ósseas, o PET/CT pode auxiliar na detecção de metástases ocultas, podendo diminuir o número de exames falsos negativos.

Cerca de 18% dos pacientes com carcinoma pulmonar de células não pequenas apresentarão metástases cerebrais no momento do diagnóstico, sendo estas sintomáticas na maioria dos casos. Um exame neurológico normal tem um valor preditivo negativo de 95% para a presença deste tipo de lesão. Apesar disso, pacientes com estágio tumoral III, assintomáticos do ponto de vista neurológico, têm indicação de fazer uma TC ou RM. Na identificação e caracterização de lesões cerebrais, o PET/CT com FDG é pouco útil, devido à grande captação de FDG pelo tecido cerebral normal adjacente.

Com o novo estadiamento proposto para carcinoma pulmonar de células não pequenas, os derrames neoplásicos (pleural e pericárdico) passam a ser considerados como fator M. O PET/CT também se mostra útil na avaliação destes derrames, principalmente para detecção de eventuais lesões pleurais metastáticas (Fig. 40-6).

Avaliação Após Tratamento e Valor Prognóstico

A melhor maneira de avaliar pacientes com câncer de pulmão após o tratamento com quimioterapia neoadjuvante ainda permanece em estudo. A utilização tradicional de mediastinoscopia e aspiração com agulha guiada por ultrassonografia transbrônquica avaliam apenas a resposta linfonodal, enquanto que o PET/CT tem uma aplicação mais ampla. Apesar da avaliação após quimioterapia (QT) dos linfonodos mediastinais pelo PET/CT ser menos precisa que antes do tratamento, em relação ao tumor primário, foi demonstrado que a resposta se correlaciona muito bem com o grau de resposta patológica, o que é um fator preditivo importante nestes pacientes. Ausência de resposta tumoral e/ou mediastinal no PET/CT após quimioterapia neoadjuvante se correlaciona com alta chance de ressecção incompleta da neoplasia no procedimento cirúrgico. Tem sido demonstrado ainda que o exame é superior à TC no monitoramento da resposta tumoral à quimioterapia. Uma boa resposta do tumor demonstrada pelo PET/CT, tanto após o primeiro ciclo quanto ao final do tratamento, tem boa correlação com a taxa de sobrevida (Fig. 40-7).

Outro uso potencial da técnica diz respeito à sua capacidade de predizer o prognóstico do paciente com base na atividade metabólica tumoral, já que há dados indicando que o SUV da lesão neoplásica se correlaciona diretamente com o grau de agressividade da mesma. De modo geral, quanto maior a captação de FDG pelo tumor, menor será a taxa de sobrevida do paciente. Um alto SUV do carcinoma pulmonar de células não pequenas é considerado um indicador independente de mau prognóstico.

Pacientes com neoplasia de pulmão em estágios iniciais que são submetidos à cirurgia e radioterapia com fins curativos devem ter seguimento cuidadoso, com o objetivo de detectar precocemente recidiva ou, eventualmente, um novo tumor primário. A detecção destas lesões é muitas vezes difícil com a TC, que é considerada o exame padrão para acompanhamento destes doentes. Isso se dá devido às alterações anatômicas e ao processo cicatricial local, gerando altas taxas de falsos negativos e falsos positivos no seguimento. O PET/CT tem taxas de sensibilidade e especificidade melhores que o PET tradicional, sendo visto como um método de boa utilidade para detecção de novos focos de neoplasia, ao demonstrar captação intensa de FDG no local de recidiva da doença (Fig. 40-8). As taxas de sensibilidade, especificidade, valor preditivo positivo e valor preditivo negativo do PET/CT são de aproximadamente 96%, 82%, 93% e 89%, respectivamente. Os falsos positivos tendem a ocorrer devido a alterações inflamatórias em área cicatricial ou em linfonodos reacionais não metastáticos.

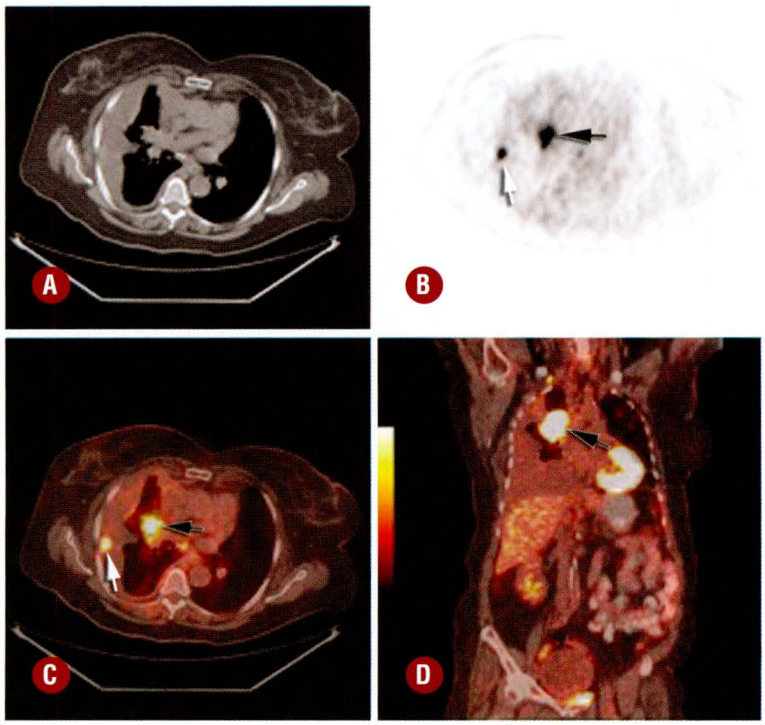

FIGURA 40-6. Paciente com carcinoma de pulmão central e derrame pleural loculado na TC **(A)**. As imagens de PET e PET/CT demonstram o tumor pulmonar (**B-D**, setas) e a lesão pleural captando FDG (**B** e **C**, setas brancas), permitindo o diagnóstico do tipo de derrame pleural e a escolha do melhor local para biópsia.

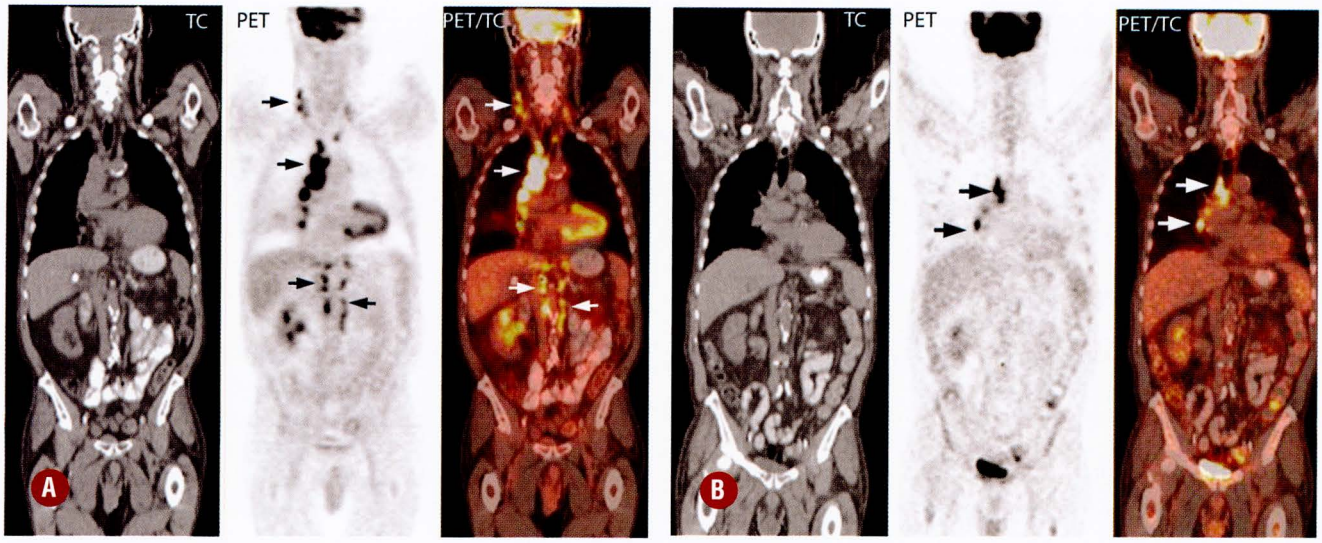

FIGURA 40-7. **(A)** Paciente com neoplasia pulmonar maligna e múltiplas metástases linfonodais no PET e PET/CT (setas). **(B)** Exame de controle realizado após um ciclo de quimioterapia evidencia redução significativa das lesões (setas) nas imagens de PET e PET/CT.

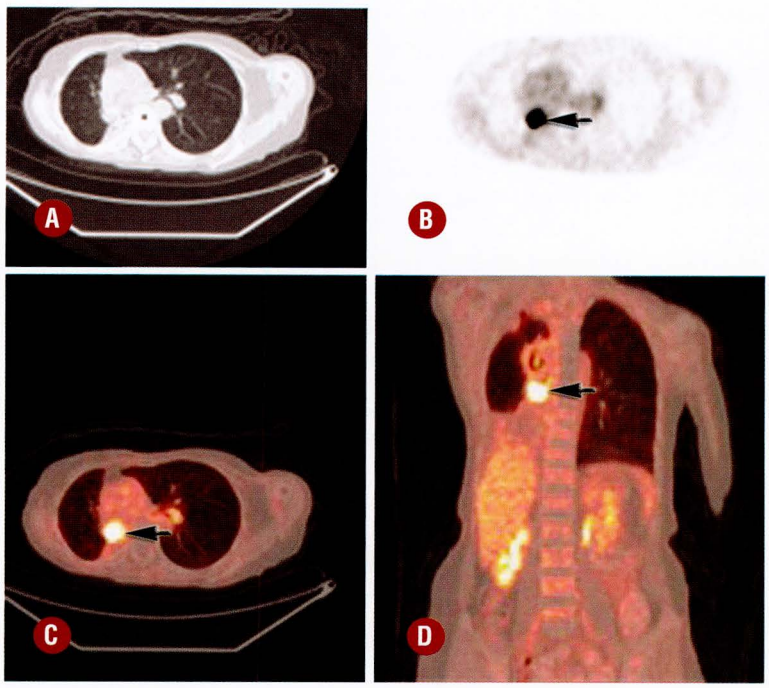

FIGURA 40-8. Paciente operado por carcinoma pulmonar com TC **(A)** indeterminada para recidiva tumoral. As imagens de PET **(B-D)** demonstram recidiva tumoral no hilo direito, captando FDG (setas).

V. APLICAÇÕES NO CÂNCER DE PULMÃO DE PEQUENAS CÉLULAS

O número de estudos sobre PET/CT no câncer de pulmão de pequenas células ainda é limitado. Apesar do sistema de estadiamento para este tipo histológico diferir do câncer de pulmão de células não pequenas, os métodos diagnósticos usados com esta finalidade são os mesmos. Como as neoplasias de pulmão de pequenas células costumam ter comportamento agressivo e cursarem rapidamente com metástases, o objetivo dos exames de imagem é diferenciar doença localizada de doença disseminada. O PET/CT tem se mostrado uma boa ferramenta no manejo destes doentes, apresentando boa sensibilidade para detecção de linfonodos comprometidos e metástases à distância. O uso do método em pacientes com câncer de pulmão de pequenas células altera o planejamento terapêutico em um grande número de casos.

VI. APLICAÇÕES NO LINFOMA

Os linfomas representam um grupo heterogêneo de neoplasias do sistema linfático e são inicialmente classificados em dois tipos: linfomas não Hodgkin (LNH) e linfomas Hodgkin (LH). O prognóstico de cada caso varia bastante conforme as características histológicas, os dados laboratoriais e a apresentação clínica da doença.

A maioria dos tipos histológicos dos linfomas capta FDG, e a utilidade clínica do PET/CT já é bem demonstrada e aceita tanto para LNH como LH, principalmente para estadiamento da doença (Fig. 40-9), mas também para controle de tratamento e detecção de recidiva.

A classificação de Ann Arbor, a mais utilizada no estadiamento dos linfomas, baseia-se na localização da doença (acima ou abaixo do diafragma), no número de sítios envolvidos e no envolvimento nodal e extranodal da doença. O PET e PET/CT costumam adicionar informações aos métodos tradicionais de estadiamento de linfoma, usualmente demonstrando sítios nodais ou extranodais de envolvimento de doença não detectados na avaliação anatômica tomográfica, com potencial de modificação de estadiamento (mais frequentemente aumentando o mesmo) e, eventualmente, alteração de conduta terapêutica. A melhor acurácia do PET/CT em relação à TC no estadiamento dos linfomas é consenso na maior parte dos estudos clínicos.

Uma informação adicional que o PET/CT fornece na avaliação destes pacientes é com relação à estratificação da agressividade da doença. Linfomas mais agressivos costumam apresentar maior captação de FDG e valores de SUV mais altos. Dessa forma, o exame ajuda a orientar o tratamento e informa dados prognósticos sobre cada caso.

A avaliação da medula óssea também faz parte do processo de estadiamento dos linfomas, sendo tradicionalmente feita através de biópsia. Um exame não invasivo para esta avaliação é um instrumento desejado, com alguns estudos demonstrando uma potencial funcionalidade do PET/CT para este fim. Infelizmente, os dados atuais são insuficientes para que a biópsia de medula óssea seja completamente substituída por algum método de imagem.

No reestadiamento dos linfomas, o método é útil para avaliar metabolismo de massas residuais, podendo auxiliar na distinção entre tumor viável e fibrose. Na evidência de doença residual, a continuação do tratamento está indicada mesmo na ausência de sinais clínicos ou bioquímicos de doença. Este talvez seja um dos papéis atuais mais importantes do método nos linfomas, especialmente no caso de subtipos agressivos, havendo evidências de que o PET/CT realizado ao final do tratamento de pacientes com LNH agressivos oferece dados prognósticos e classificação de resposta ao tratamento mais precisos quando comparado à TC.

Falsos positivos no sítio de massas residuais podem acontecer no caso de alterações inflamatórias relacionadas com a radioterapia. A captação óssea difusa relacionada com a administração de fator estimulador de colônia de granulócitos (G-CSF) ou o próprio tratamento também deve ser lembrada, não devendo ser confundida com envolvimento ósseo pela doença.

Outra contribuição do PET/CT no reestadiamento dos linfomas é na avaliação da extensão verdadeira da doença quando há suspeita de recorrência clínica ou laboratorial. No caso de linfomas ou leucemias crônicas indolentes com sinais de transformação histológica para um subtipo mais agressivo de linfoma, há estudos mostrando que o PET/CT pode ajudar a confirmar a hipótese clínica, demonstrando lesões com alta captação metabólica e orientando o local de biópsia, o que possibilita uma mudança no tratamento mais precoce, ação que tem implicações prognósticas positivas neste grupo de pacientes.

O papel do PET/CT na avaliação após tratamento sem evidências clínicas, laboratoriais ou radiológicas de doença residual ou recidivante é controverso, devido aos potenciais resultados falsos positivos do método e ao maior custo em relação aos exames tradicionais, sem comprovado aumento do benefício. Mais estudos são necessários para avaliação do PET/CT como método de diagnóstico após tratamento de linfoma.

Outra aplicação do método que tem se desenvolvido é no monitoramento da resposta ao tratamento, podendo o exame ser realizado logo após os primeiros ciclos de quimioterapia ou de quimioimunoterapia (Fig. 40-10). As informações fornecidas neste contexto tem se mostrado um importante modulador do esquema terapêutico e da avaliação prognóstica.

VII. APLICAÇÕES NO MESOTELIOMA DA PLEURA

O mesotelioma da pleura é um tumor incomum, originado das células mesoteliais, na maior parte das vezes relacionado à expo-

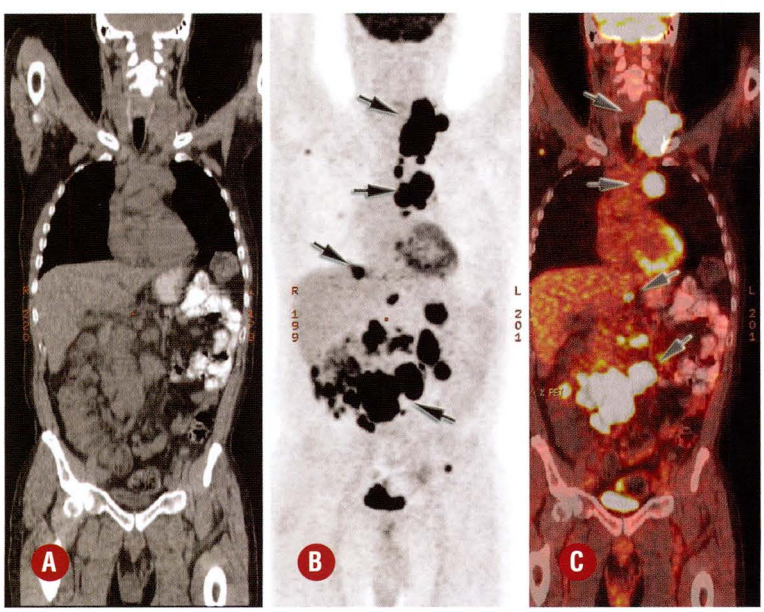

FIGURA 40-9. Paciente com linfoma não Hodgkin, com múltiplas linfonodomegalias captando FDG (setas) nas regiões cervical, torácica e abdominal.

sição do paciente a fibras de asbesto. É histologicamente dividido em três categorias: epitelial (55% a 65% dos casos), sarcomatoide (10% a 15% dos casos) e misto (20% a 35% dos casos).

Não há um tratamento universalmente aceito para esse tumor. Seu prognóstico é ruim, com expectativa média de vida de 8 a 18 meses depois de feito o diagnóstico. No entanto, diversos avanços no tratamento de pacientes com mesotelioma pleural ocorreram nos últimos anos, incluindo a aceitação de um sistema universal para estadiamento da doença, novos esquemas de quimioterapia, melhora de radioterapia para controle local do tumor e redução da morbidade e mortalidade de pacientes submetidos à ressecção cirúrgica (pneumonectomia extrapleural).

Embora a TC e a RM sejam muitas vezes os métodos empregados no estadiamento do mesotelioma, o PET/CT tem acurácia superior a estes métodos de imagem, ao permitir diagnóstico da neoplasia (Fig. 40-11), estadiamento de corpo inteiro, selecionar melhor locais de biópsia e controlar o tratamento.



FIGURA 40-10. Paciente com linfoma não Hodgkin com múltiplas linfonodomegalias captando FDG antes do início tratamento (**A**, setas). Exame de controle **(B)** após três ciclos de quimioterapia demonstra resolução total das lesões. A captação difusa de FDG é decorrente do uso de fator estimulador de colônias de granulócitos (G-CSF).

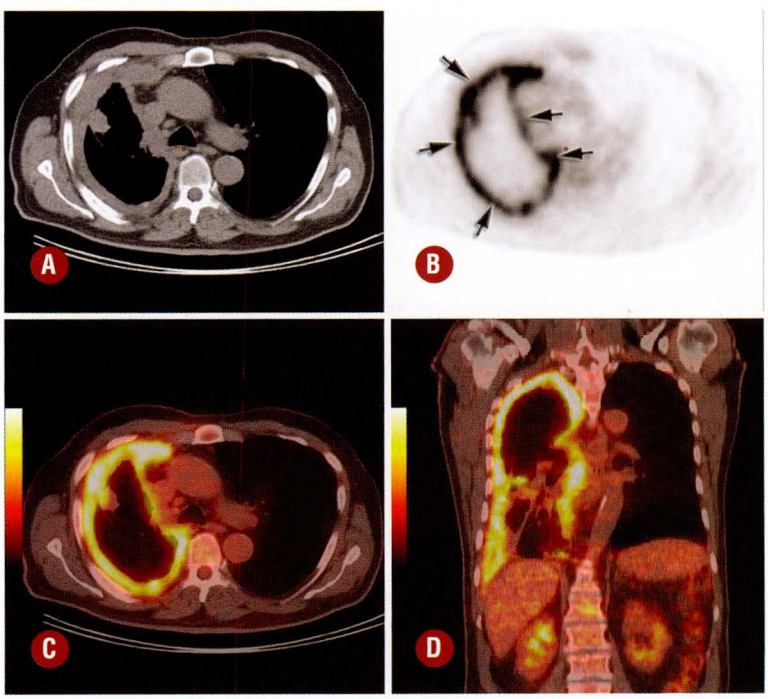

FIGURA 40-11. Mesotelioma da pleura. Paciente exposto ao asbesto com espessamento pleural difuso à direita na TC **(A)**, captando FDG **(B-D)** de modo intenso e circunferencial (**B**, setas).

O estadiamento T é importante para distinguir os casos ressecáveis (T1 a T3) dos não ressecáveis (T4). A sensibilidade, especificidade, o valor preditivo positivo, valor preditivo negativo e a acurácia do PET/CT para tumores T4 são em torno de 67%, 93%, 86%, 82% e 83%, respectivamente. A avaliação de microinvasão transdiafragmática pela doença é limitada, tanto pela TC quanto pelo PET/CT, sendo a laparoscopia pré-operatória mandatória nos casos em que essa informação muda a conduta.

Quando comparado com outras neoplasias torácicas, as metástases linfonodais do mesotelioma são mais difíceis de serem detectadas, por envolverem, muitas vezes, linfonodos em sítios não usuais. Isso dificulta o uso da mediastinoscopia e torna o papel do PET/CT essencial na caracterização da disseminação nodal da doença e na definição da conduta, já que pacientes com metástases nodais dos tipos N2 e N3 não são candidatos a cirurgia. Devido à possibilidade de falsos positivos na avaliação dos linfonodos pelo PET/CT, é sempre recomendada confirmação histológica de linfonodos com captação de FDG em pacientes candidatos a tratamento cirúrgico.

As metástases à distância do mesotelioma pleural costumam acometer cérebro, pulmão, osso, adrenal, peritônio, linfonodos e parede abdominal. O PET/CT tem se mostrado um método bastante útil na avaliação de metástases, identificando por vezes sítios ocultos ou não visualizados na avaliação convencional por TC ou RM. A melhor acurácia do método permite seleção mais adequada dos pacientes que serão submetidos à cirurgia e diminui o número de casos com recidiva precoce de doença.

Outro papel do PET/CT nessa população é auxiliar a localização do sitio de biópsia (Fig. 40-12), tanto para o diagnóstico quanto para avaliação de casos de recidiva.

O valor de captação de FDG do tumor, pelo SUV, é indicador prognóstico e de avaliação de resposta ao tratamento. Baixo SUV e histologia epitelial indicam uma maior sobrevida, enquanto que alto SUV e subtipos não epiteliais estão relacionados com piores prognósticos. Portanto, a utilização do PET/CT pode auxiliar na estratificação do tratamento de pacientes com mesotelioma da pleura.

Em resumo, a utilização do PET/CT em pacientes com mesotelioma pleural aumenta a acurácia do estadiamento dos pacientes e, dessa forma, seleciona melhor a população candidata à ressecção cirúrgica curativa. No geral, o PET/CT é bastante útil na identificação de metástases ocultas e um auxiliar para seleção do local de biópsia, além de ser mais preciso na determinação do prognóstico e no controle da resposta ao tratamento.

VIII. PLANEJAMENTO DE RADIOTERAPIA

Um dos principais objetivos da radioterapia é tentar minimizar a radiação nos tecidos adjacentes ao tumor, ao mesmo tempo em que aumenta a dose nas áreas neoplásicas, diminuindo a chance de recidiva sem aumentar o risco para os tecidos sadios. Neste sentido, o PET/CT é muito útil no planejamento da área de tratamento, diferenciando de forma mais precisa o tumor das estruturas adjacentes (Fig. 40-2), notadamente em tumores de pulmão, em que a diferenciação entre neoplasia e pulmão atelectasiado pode ser difícil somente com a TC.

O PET/CT usualmente altera o planejamento radioterápico, mudando o tratamento em cerca de 25% dos casos, ao evitar tratamentos mal indicados, alterar o objetivo terapêutico (paliativo ou curativo), dose de radiação e planejamento da área a ser irradiada. Em pacientes com câncer de pulmão de células não pequenas localmente avançado, sem indicação cirúrgica, o uso do PET/CT é capaz de selecionar melhor os pacientes a serem submetidos a radioterapia radical, tendo em vista que muitos dos pacientes (cerca de 30%) tem metástases à distância, contraindicando esta modalidade terapêutica.

IX. PERSPECTIVAS

O uso do PET/CT vem ganhando maior popularidade nos últimos anos, principalmente em Oncologia. Novas aplicações para o método devem ser introduzidas na prática, seja em outras condições clínicas, como doenças inflamatórias e infecciosas, seja por meio do desenvolvimento e uso clínico de outros radiofármacos além do FDG. O desenvolvimento de aparelhos mais rápidos e com melhor resolução espacial deve auxiliar ainda mais a divulgação do método, ao tornar o

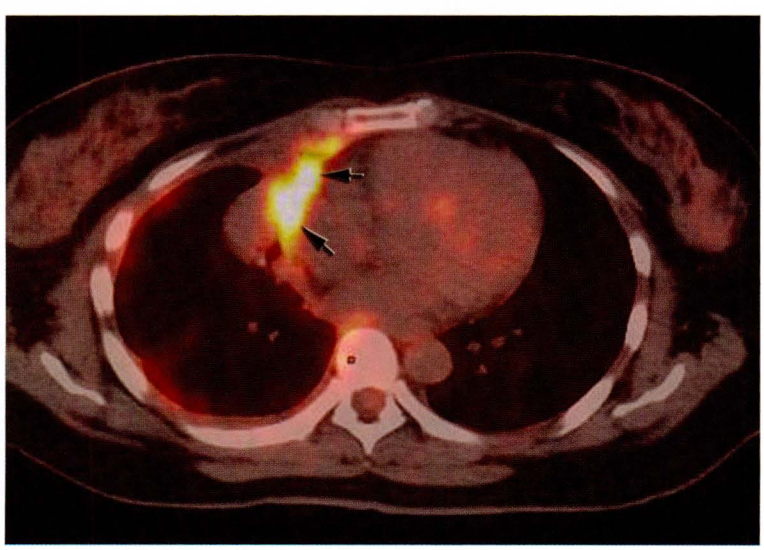

FIGURA 40-12. Paciente com espessamento pleural difuso à direita, cujas biópsias foram repetidamente negativas para neoplasia. A utilização do PET/CT permitiu melhor seleção do local de biópsia, ao demonstrar captação intensa na pleura mediastinal (setas), que foi biopsiada com confirmação do diagnóstico de mesotelioma pleural.

exame mais prático e confortável para os pacientes. Por fim, o desenvolvimento de novos cíclotrons para produção de radiofármacos, a redução do custo do exame, a cobertura do mesmo por meio do Sistema Único de Saúde e por planos e seguros de saúde, aliados ao maior treinamento de profissionais das áreas técnica e médica, auxiliarão no emprego mais rotineiro do PET/CT.

LITERATURA RECOMENDADA

1. Blodgett TM, Meltzer CC, Townsend DW. PET/CT: form and function. Radiology 2007;242(2):360-85.
2. Boellaard R. Standards for PET image acquisition and quantitative data analysis. J Nucl Med 2009;50(Suppl 1):11S-20S.
3. Bury T, Barreto A, Daenen F, Barthelemy N, Ghaye B, Rigo P. Fluorine-18-deoxyglucose positron emission tomography for the detection of bone metastases in patients with non-small cell lung cancer. Eur J Nucl Med 1998;25(9):1244-7.
4. Detterbeck FC, Falen S, Rivera MP, Halle JS, Socinski MA. Seeking a home for a PET, part 1: Defining the appropriate place for positron emission tomography imaging in the diagnosis of pulmonary nodules or masses. Chest 2004;125(6):2294-9.
5. Dillemans B, Deneffe G, Verschakelen J, Decramer M. Value of computed tomography and mediastinoscopy in preoperative evaluation of mediastinal nodes in non-small cell lung cancer. A study of 569 patients. Eur J Cardiothorac Surg 1994;8(1):37-42.
6. Fischer B, Lassen U, Mortensen J, Larsen S, Loft A, Bertelsen A et al. Preoperative staging of lung cancer with combined PET-CT. N Engl J Med 2009;361(1):32-9.
7. Gilman MD, Aquino SL. State-of-the-Art FDG-PET imaging of lung cancer. Semin Roentgenol 2005;40(2):143-53.
8. Greco C, Rosenzweig K, Cascini GL, Tamburrini O. Current status of PET/CT for tumour volume definition in radiotherapy treatment planning for non-small cell lung cancer (NSCLC). Lung Cancer 2007;57(2):125-34.
9. Jhanwar YS, Straus DJ. The role of PET in lymphoma. J Nucl Med 2006;47(8):1326-34.
10. Juweid ME, Cheson BD. Role of positron emission tomography in lymphoma. J Clin Oncol 2005;23(21):4577-80.
11. Kamel EM, Zwahlen D, Wyss MT, Stumpe KD, von Schulthess GK, Steinert HC. Whole-body 18F-FDG PET improves the management of patients with small-cell lung cancer. J Nucl Med 2003;44(12):1911-7.
12. Keidar Z, Haim N, Guralnik G, Wollner M, Bar-Shalom R, Ben-Nun A et al. PET/CT Using 18F-FDG in suspected lung cancer recurrence: diagnostic value and impact on patient management. J Nucl Med 2004;45(10):1640-6.
13. Kim SK, Allen-Auerbach M, Goldin J, Fueger BJ, Dahlbom M, Brown M et al. Accuracy of PET/CT in characterization of solitary pulmonary lesions. J Nucl Med 2007;48(2):214-20.
14. Lardinois D, Weder W, Hany TF, Kamel EM, Korom S, Seifert B et al. Staging of non-small-cell lung cancer with integrated positron-emission tomography and computed tomography. N Engl J Med 2003;348(25):2500-7.
15. Mac Manus M, Hicks RJ, Everitt S. Role of PET/CT in the optimization of thoracic radiotherapy. J Thorac Oncol 2006;1(1):81-4.
16. Mawlawi O, Pan T, Macapinlac HA. PET/CT imaging techniques, considerations, and artifacts. J Thorac Imaging. 2006;21(2):99-110.
17. Noy A, Schöder H, Gönen M, Weissler M, Ertelt K, Cohler C et al. The majority of transformed lymphomas have high standardized uptake values (SUVs) on positron emission tomography (PET) scanning similar to diffuse large B-cell lymphoma (DLBCL). Ann Oncol 2009;20(3):508-12.
18. Pakos EE, Fotopoulos AD, Ioannidis JP. 18F-FDG PET for evaluation of bone marrow infiltration in staging of lymphoma: a meta-analysis. J Nucl Med 2005;46(6):958-63.
19. Schöder H, Noy A, Gonen M, Weng L, Green D, Erdi YE et al. Intensity of 18flurorodeoxyglucose uptake in PET distinguishes between indolent and aggressive non-Hodgkin's lymphomas. J Clin Oncol 2005:23(21):4643-51.
20. Steinert HC, Santos Dellea MM, Burger C, Stahel R. Therapy response evaluation in malignant pleural mesothelioma with integrated PETCT imaging. Lung Cancer 2005;49(Suppl. 1):S33-S5.
21. Truong MT, Marom EM, Erasmus JJ. Preoperative evaluation of patients with malignant pleural mesothelioma: role of integrated CT-PET imaging. J Thorac Imaging 2006;21(2):146-53.
22. van Baardwijk A, Baumert BG, Bosmans G, van Kroonenburgh M, Stroobants S, Gregoire V et al. The current status of FDG-PET in tumour volume definition in radiotherapy treatment planning. Cancer Treat Rev 2006;32(4):245-60.
23. von Schulthess GK, Steinert HC, Hany TF. Integrated PET/CT: current applications and future directions. Radiology 2006;238(2):405-22.
24. Weber WA, Petersen V, Schmidt B, Tyndale-Hines L, Link T, Peschel C et al. Positron emission tomography in non-small-cell lung cancer: prediction of response to chemotherapy by quantitative assessment of glucose use. J Clin Oncol 2003;21(14):2651-7.
25. Weder W, Schmid RA, Bruchhaus H, Hillinger S, von Schulthess GK, Steinert HC. Detection of extrathoracic metastases by positron emission tomography in lung cancer. Ann Thorac Surg 1998;66(3):886-92.

PARTE 9

Mediastino, Pleura, Diafragma e Parede Torácica

41 CAPÍTULO

Massas Mediastinais

Clovis Simão Trad
Henrique Simão Trad

■ Massas Mediastinais

Com o advento da tomografia computadorizada (TC) e da ressonância magnética (RM), a abordagem semiológica do mediastino ficou mais voltada para o diagnóstico topográfico da lesão, com o objetivo de estabelecer qual a estrutura acometida e, a partir desse reconhecimento, estabelecer qual a lesão mais provável. Em decorrência, é fundamental o conhecimento da anatomia regional, porque é nos elementos anatômicos que a compõem que as lesões ocorrem.

O mediastino é limitado lateralmente pelas pleuras pulmonares, anteriormente pelo esterno e posteriormente pelas reflexões pleurais junto à coluna. Não tem serosa própria e as estruturas que o compõem são contidas em tecido de sustentação frouxo com predomínio de componente adiposo. Para facilidade de referência anatômica, é dividido em três compartimentos, das mais variadas formas, porém, ultimamente a divisão preferencial tem sido a delimitação vertical, em linha contínua. O *mediastino anterior* encontra-se entre a parede do esterno e a linha passando anteriormente a aorta e ao pericárdio anterior, correspondendo à região pré-vascular e contendo o timo, gânglios linfáticos, artérias mamárias e gordura mediastinal. O *mediastino médio* encontra-se entre esta e a linha que passa no pericárdio posterior e borda posterior da traqueia, correspondendo ao compartimento vascular e contendo o pericárdio e seu conteúdo, gânglios, aorta, vasos da base, veias cavas superior e inferior, traqueia, brônquios fontes, artérias pulmonares, nervos frênico vagos, recorrente laríngeo. O *mediastino posterior* encontra-se entre esta linha e a coluna torácica, contendo aorta descendente, esôfago, veia ázigo e hemiázigo, nervo vago, gânglios linfáticos e tecido adiposo do mediastino. Alguns autores incluem as lesões paravertebrais, porém, elas não serão consideradas neste capítulo (Cap. 45). As várias divisões propostas para o mediastino são meramente didáticas, não havendo delimitação anatômica entre um e outro compartimento, permitindo que, em grande número de casos, uma lesão originária de um compartimento tenha também componente no compartimento vizinho. Com exceção do saco pericárdico, os compartimentos mediastinais continuam livremente de um para outro e para a região cervical, tornando mais racional avaliar as massas de duas formas: lesões oriundas de estruturas primárias do mediastino e lesões que afetam o mediastino, oriundas de estruturas não mediastinais.

A) Mediastino Anterior

O mediastino anterior encontra-se entre a parede do esterno e a linha passando anteriormente a aorta e ao pericárdio anterior, correspondendo à região pré-vascular. Contém timo, gânglios linfáticos, artérias mamárias e gordura mediastinal. Os tumores do mediastino representam cerca de 3% dos tumores do tórax, e praticamente 50% ocorrem no mediastino anterior. As estruturas nas quais as lesões expansivas podem se originar compreendem o timo, sede de cerca de 45% das massas ante-

TABELA 41-1. Massas do Mediastino Anterior

Tumores císticos
Tumores tímicos
Tumores de células germinativas
Linfoma
Tumores mesenquimais

riores, representadas pelos vários tipos de timomas, o tecido de sustentação, de onde se originam tumores mesenquimais e embrionários e gânglios, afetados particularmente por linfomas (Tabela 41-1).

■ 1. Massas Tímicas

I. INTRODUÇÃO

Generalidades

O timo é uma glândula que se origina da terceira e quarta bolsas branquiais, contendo elementos dos três folhetos embrionários. Tem a forma da letra H com ramos verticais, geralmente assimétricos e com uma porção ístmica, geralmente considerada como o terceiro lobo da glândula. Situa-se tipicamente atrás do manúbrio esternal com pequena ramificação cervical e, por migrar a partir dos pares branquiais, pode eventualmente se situar em topografias atípicas ou originar lesões em todo o trajeto de migração (Fig. 41-1). Tem peso máximo relativo ao nascimento de cerca de 15 g e peso máximo absoluto entre 25 e 30 gramas na adolescência. Suas funções não são plenamente conhecidas, mas hoje se sabe que a principal está relacionada com os mecanismos de defesa, particularmente na ativação dos linfócitos T.

Histologicamente a parte cortical é composta quase que exclusivamente de células linfáticas com poucas células epiteliais e mesenquimais, e a medular é formada basicamente de células epiteliais com poucas células linfáticas. As células epiteliais são responsáveis pela maturação e ativação dos linfócitos.

Os tumores são classificados de várias formas, porém, desde 1999, vem se firmando progressivamente a classificação da Organização Mundial de Saúde (OMS), que se baseia fundamentalmente na proporcionalidade de células de origem.

Massas tímicas são as lesões primárias mais comuns do mediastino anterior e têm incidência aproximada de 1 a 5 para cada milhão de pessoas, ocorrendo mais frequentemente entre 50 e 65 anos, sem predominância quanto ao sexo. São raras em crianças.

Achados Clínicos e Laboratoriais

A maioria dos pacientes é assintomática, com o diagnóstico sendo feito incidentalmente, porém podem ocorrer sintomas de dor, dispneia, tosse, sensação de arrepio e compressões vasculares, com síndrome da veia cava superior. Cerca de um terço dos pacientes portadores de *miastenia gravis* têm timoma, e cerca de 10% dos casos de timomas têm miastenia gravis. Pacientes com aplasia de série vermelha tem timoma em cerca de 10% dos casos, e em 5% dos timomas pode ocorrer aplasia de série vermelha. Os timomas podem, ainda, estar relacionados com hipogamaglobulinemia. Além dessas condições, várias outras doenças estão associadas a timomas, sem relação causal clara-

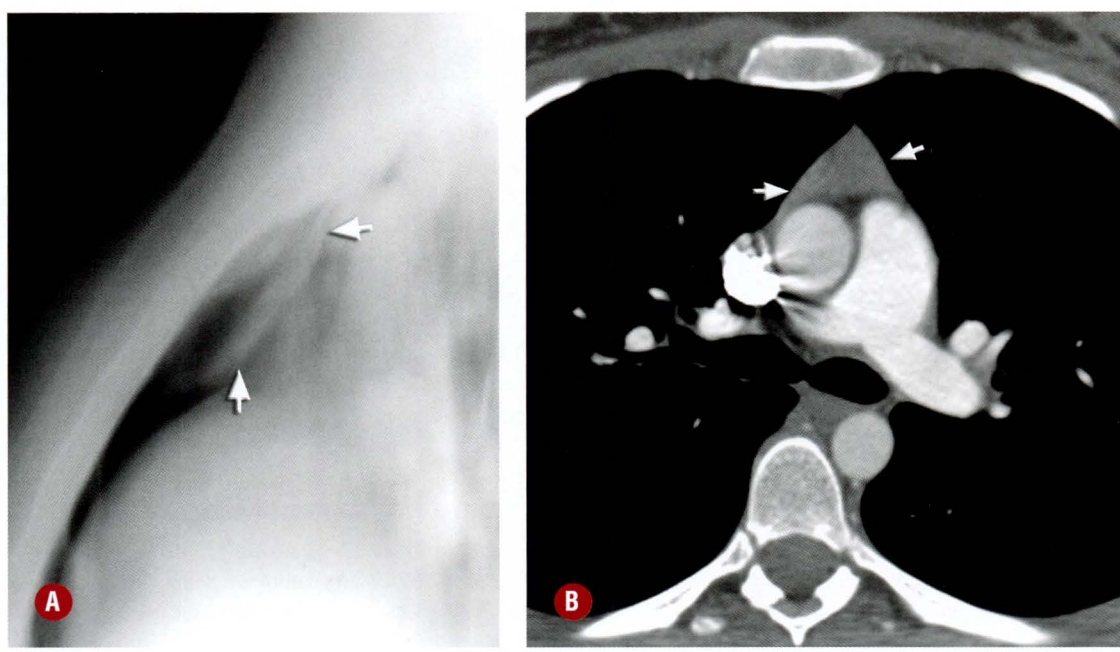

FIGURA 41-1. Timo normal. A, Radiografia de tórax localizada em perfil de paciente com 26 anos com pneumomediastino demonstra timo normal de aspecto laminar (setas), contornos lisos e bem definidos, posterior ao manúbrio. **B,** Tomografia computadorizada de paciente com 22 anos demonstra timo normal, de aspecto triangular (setas), com coeficiente de atenuação de partes moles e contornos definidos. (Figura 41-1B, cortesia de Dr. Nestor Müller, Vancouver General Hospital, Canadá.)

TABELA 41-2. Neoplasias Tímicas

Neoplasias epiteliais
Timoma
Carcinoma
Neoplasia neuroendócrina
Carcinoide
Cistos tímicos
Tumores mesenquimais
Timolipoma

mente definida. Entre essas se incluem causas neuromusculares, gastrointestinais, endocrinológicas, dermatológicas e reumatológicas. As lesões expansivas do timo compreendem amplo espectro de condições que incluem as hiperplasias e as neoplasias com seus vários subtipos histológicos (Tabela 41-2).

■ 1.1. Neoplasias Epiteliais

I. INTRODUÇÃO

Generalidades

Compreendem os timomas e carcinomas originados das células epiteliais, que apresentam múltiplos comportamentos histológicos e biológicos. Os timomas frequentemente são divididos em não invasivos, geralmente contidos por cápsula, e invasivos que ultrapassam os limites capsulares. A OMS propôs em 1999, para os tumores tímicos epiteliais, uma classificação baseada nas apresentações histológicas (Tabela 41-3).

Os tipos A e AB são geralmente benignos encapsulados, e o tipo B tem progressivamente aumento das células indiferenciadas até B3 e o tipo C é quase sempre invasivo.

II. ACHADOS DE IMAGEM

Radiografia de Tórax

- A apresentação mais frequente é de massa retroesternal situada no mediastino anterior, superiormente ao nível do manúbrio esternal e na junção entre o coração, a aorta ascendente e os vasos supra-aórticos.

TABELA 41-3. Classificação dos Tumores Epiteliais segundo a OMS

Tipo	*Descrição*
A	Medular
AB	Misto
B1	Rico em linfócito, predominantemente cortical
B2	Cortical
B3	Epitelial (carcinoma bem diferenciado)
C	Carcinoma tímico

- Apresentam morfologia esférica ou ovoide, de contornos lisos ou lobulados, podendo se projetar uni ou bilateralmente, com dimensões variadas (Figs. 41-2 e 41-3).

Tomografia Computadorizada

- É um método superior à radiografia convencional, evidenciando massa esférica ou ovoide, de contornos lisos ou lobulados, com coeficiente de atenuação equivalente ao de partes moles eventualmente heterogêneo, dependendo da presença de áreas de necrose ou de sangramento (Figs. 41-2, 41-3, 41-4).
- Geralmente os tipos A e AB se apresentam como lesões esféricas de contornos lisos, e as lesões de maior risco apresentam contornos lobulados ou irregulares.
- Calcificações são pouco frequentes e geralmente ocorrem no tipo B.
- Os timomas invasivos são irregulares em 75% dos casos, com áreas de necrose, invadindo com frequência estruturas vizinhas (Fig. 41-4). Metástases não são muito comuns, porém podem ocorrer particularmente para linfonodos e para o esqueleto (Fig. 41-5).
- Alguns autores resumem os principais aspectos dos tumores tímicos como sendo predominantemente esféricos de contornos lisos nos tipo A, lobulados e de contornos irregulares, às vezes com evidências de invasão do mediastino, da pleura e de vasos do mediastino no tipo C e ovoides, eventualmente com calcificações no tipo B.
- A tomografia é essencial para demonstrar extensão do tumor para estruturas vizinhas, bem como invasão da pleura e da parede torácica. Quando múltiplas, as metástases pleurais podem simular mesotelioma.

Ressonância Magnética

- Os tumores tímicos, de um modo geral, apresentam sinais intermediários em T1 e quase sempre isointensos ou discretamente hiperintensos em T2.
- O método é útil para definir se o tumor tem componente cístico ou áreas de hemorragia manifestadas como foco de hipersinal em T1 (Fig. 41-6).

■ 1.2. Tumores Carcinoides

I. INTRODUÇÃO

Generalidades

São incomuns, representando menos do que 5% dos tumores epiteliais do timo, e 1/4 dos casos tem história familiar. As manifestações clínicas são pouco frequentes, representadas por desconforto e dor local principalmente. A síndrome carcinoide é rara, porém, manifestações de síndrome de Cushing ocorrem em um terço dos casos. Podem ser múltiplos.

II. ACHADOS DE IMAGEM

Radiografia e Tomografia Computadorizada de Tórax

- Apresentam-se como massa inespecífica ao exame radiológico, situada no mediastino anterior.
- Na TC podem-se apresentar como lesões homogêneas, porém, mais frequentemente são heterogêneas, com áreas de necrose ou degeneração cística.
- Calcificações podem estar presentes em um terço dos casos.

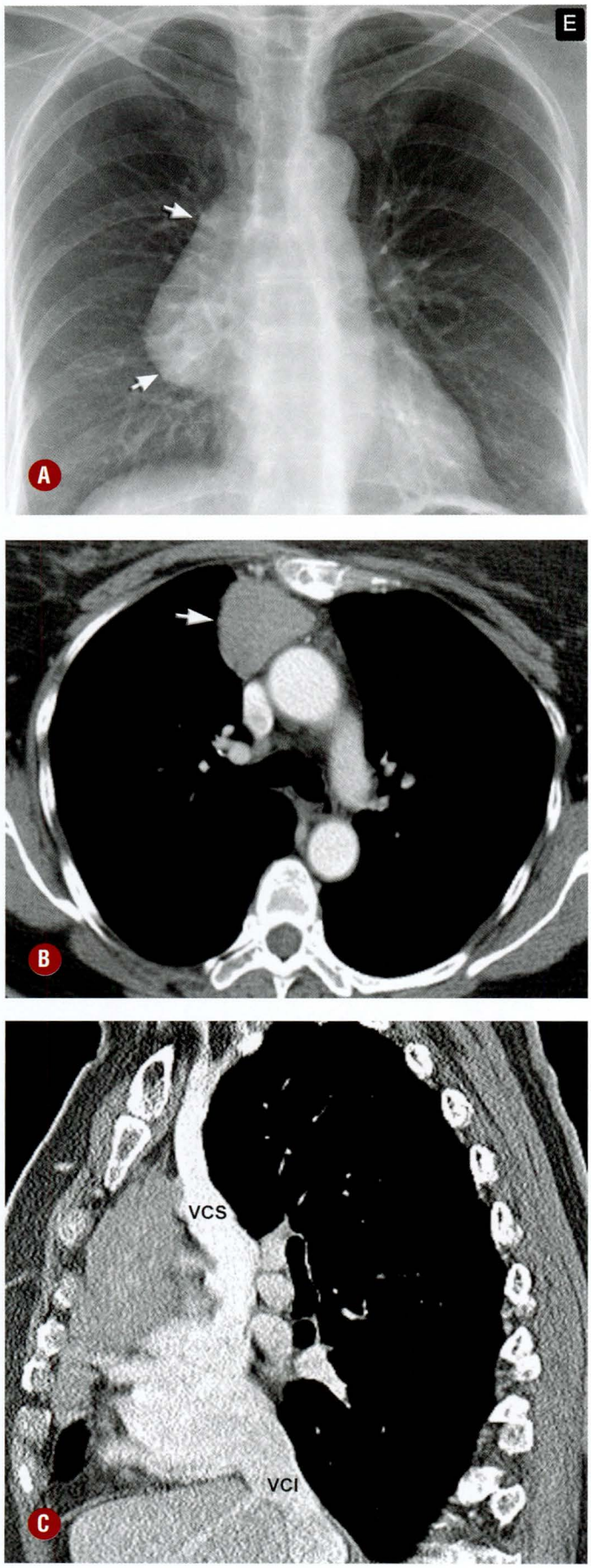

FIGURA 41-2. Timoma tipo A em paciente de 58 anos de idade. A, Radiografia de tórax em PA demonstra opacidade mediastinal junto à junção cardioaórtica (setas) de contornos definidos. **B** e **C,** Imagens axial e reconstrução sagital de TC de tórax com contraste demonstram massa no mediastino anterior (**B,** seta) com coeficiente de atenuação de partes moles, homogênea e contornos bem definidos. VCS = veia cava superior; VCI = veia cava inferior. (Cortesia de Dr. Nestor Müller, Vancouver General Hospital, Canadá.)

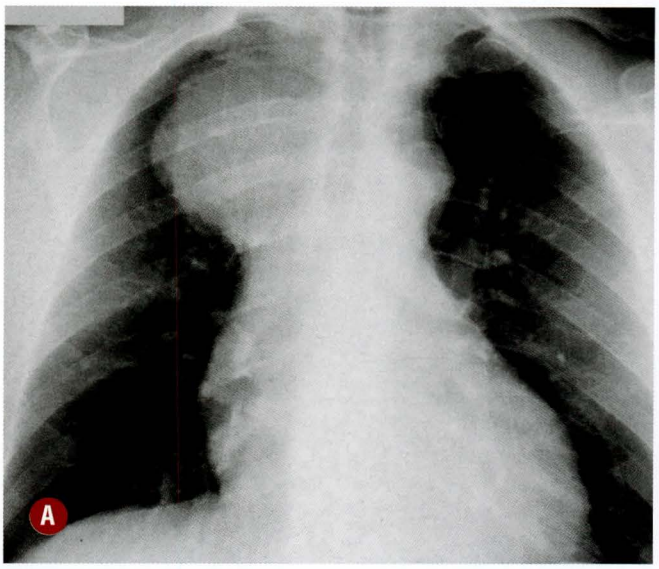

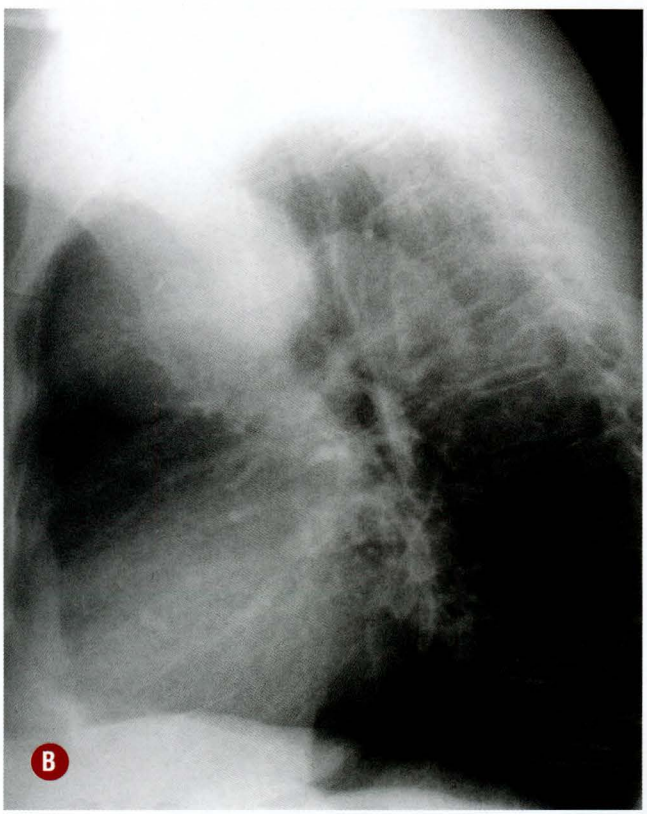

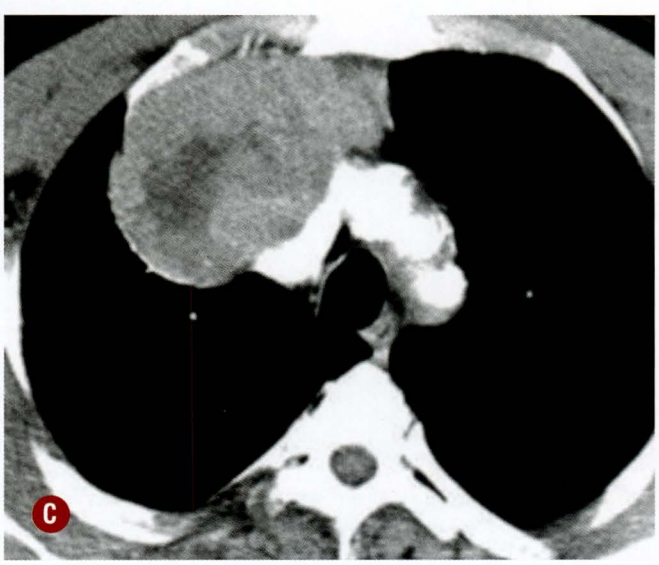

FIGURA 41-3. Timoma tipo B. Radiografias de tórax em PA **(A)** e perfil **(B)** demonstram lesão expansiva mediastinal anterior com limites bem definidos. **C,** TC de tórax com contraste demonstra massa heterogênea com coeficiente de atenuação de partes moles, esférica, de contornos discretamente lobulados com área de menor realce pelo contraste.

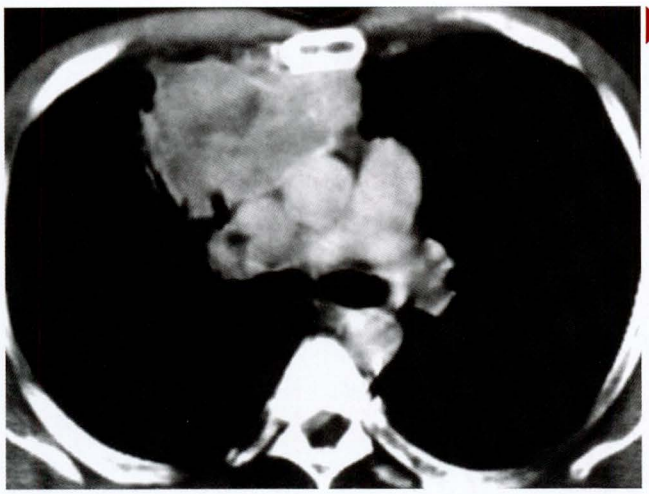

FIGURA 41-4. Timoma tipo C em paciente de 38 anos, masculino. TC de tórax com contraste demonstra lesão expansiva retroesternal de contornos irregulares e espiculados com áreas de atenuação diminuída consistentes com necrose no interior.

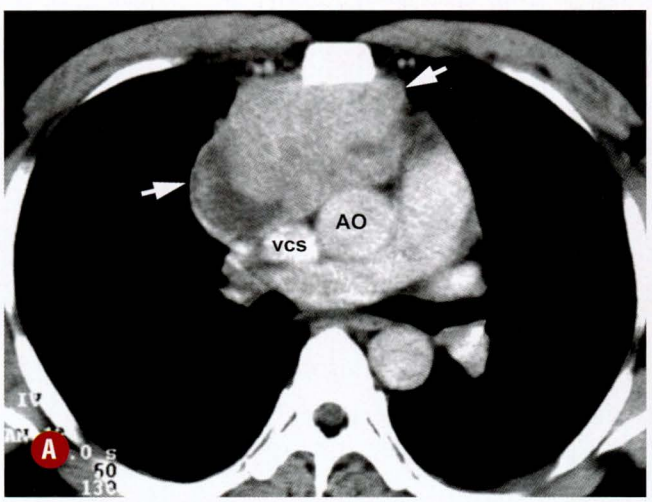



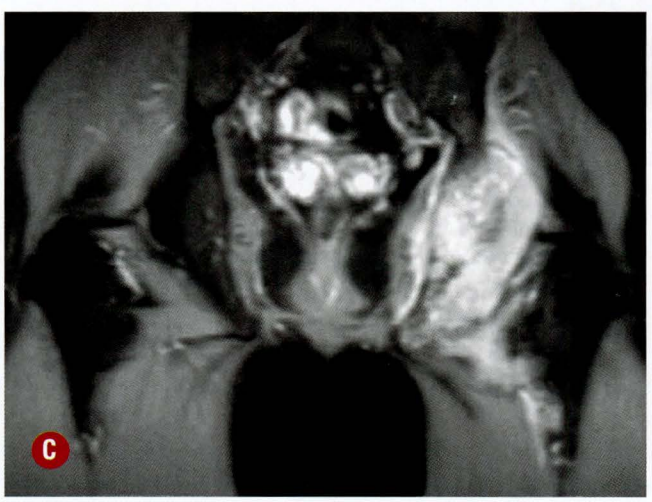

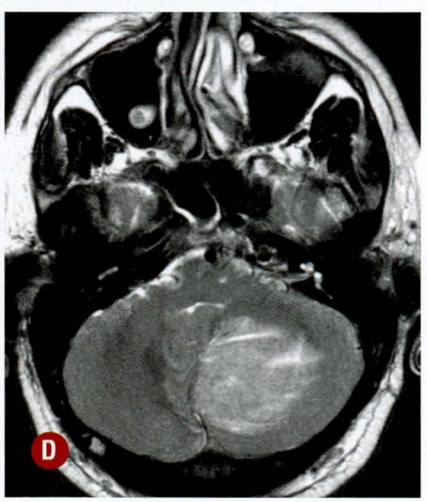

FIGURA 41-5. Timoma tipo C com metástases em paciente de 26 anos, masculino. A, TC de tórax com contraste demonstra lesão expansiva lobulada (setas) com realce heterogêneo pelo contraste, apresentando áreas de necrose. **B** e **C,** Metástases osteolíticas no úmero (**B**, radiografia) e bacia (**C,** ressonância magnética). **D,** Ressonância magnética do encéfalo demonstra metástase cerebelar à esquerda com efeito compressivo.

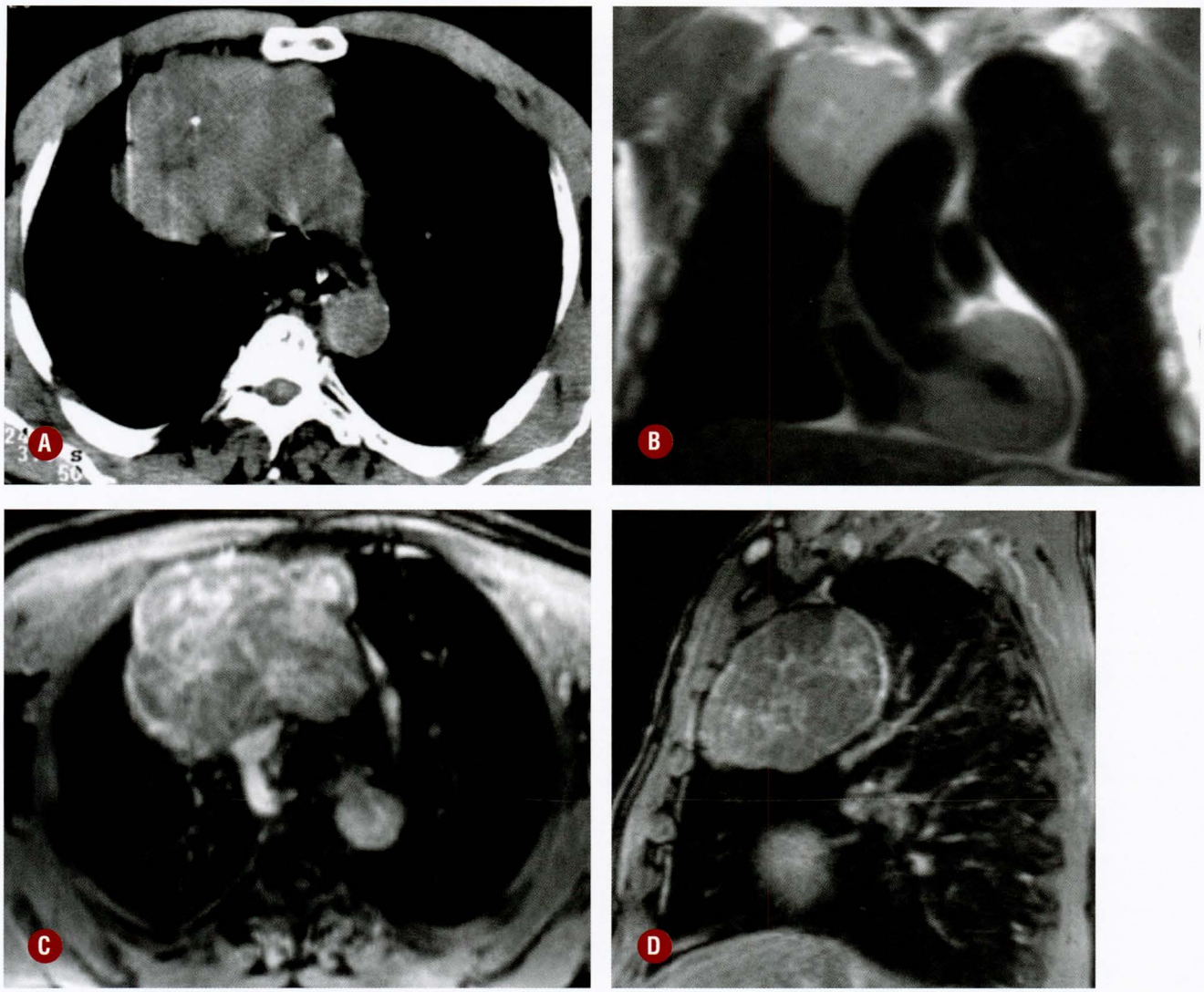

FIGURA 41-6. Timoma tipo B1. A, TC de tórax sem contraste revela lesão expansiva retroesternal ovalada e lobulada com coeficiente de atenuação heterogêneo e calcificação no interior. **B** a **D,** Imagens de RM com ponderação em T1 pré (**B,** coronal) e pós-contraste (**C,** axial e **D,** sagital) demonstram massa com intensidade de sinal heterogênea, discretamente hiperintensa em relação à musculatura, apresentando realce heterogêneo após a administração do contraste paramagnético.

Ressonância Magnética

- Na RM magnética a apresentação é indistinta dos demais tumores do timo.
- Uma diferença interessante reside no alto sinal característico em T2 dos tumores carcinoides. Evidências de invasão de estruturas vizinhas ou vasos sugerem carcinoma.

Estadiamento dos Tumores Tímicos

Estágio I: tumor completamente encapsulado.
Estágio II: infiltração pericapsular e gordura peritímica, porém sem invasão de órgãos vizinhos.
Estágio III: infiltração através da pleural ou de órgãos vizinhos.
Estágio IV: a) disseminação pleural ou pericáridica; b) metástases linfáticas ou hematogênicas.

■ 1.3. Hiperplasia Tímica

I. INTRODUÇÃO

Generalidades

Definida como aumento de volume e peso da glândula acima dos limites da normalidade para o grupo etário, compreende duas formas: hiperplasia tímica difusa e hiperplasia tímica linfoide.

A forma difusa ocorre principalmente como resposta desencadeada a atrofias provocadas principalmente por tratamentos quimioterápicos ou radioterápicos em pacientes portadores de neoplasias ou linfomas. Pode ocorrer também como resposta após tratamentos com corticoides.

II. ACHADOS DE IMAGEM

Radiografia e Tomografia Computadorizada de Tórax

- Hiperplasia tímica difusa: durante o período de tratamento quimioterático ou com corticosteroides, o timo também sofre o efeito desses medicamentos, reduzindo sensivelmente o volume. Após a interrupção do tratamento, lentamente volta ao volume normal em períodos variáveis entre 3 e 18 meses. Em alguns pacientes, principalmente em jovens, o timo pode ultrapassar as dimensões normais para a idade, sendo evidente principalmente na tomografia e na ressonância magnética. Em controles de pacientes em tratamento com quimioterático pode, eventualmente, ser confundido com recidiva de lesão. Entretanto, apesar do aumento de volume, mantém a morfologia habitual (Fig. 41-7). É também conhecido como timo rebote.
- Hiperplasia tímica linfoide: está presente em mais de dois terços dos pacientes portadores de miastenia gravis, mas pode ocorrer também em doenças imunológicas, doença de Graves e em algumas colagenoses. Não causa aumento de volume da glândula. Ocasionalmente pode se apresentar como uma massa semelhante ao timoma.

■ 1.4. Timolipoma

É um tumor benigno, de crescimento lento, relativamente raro, representando entre 2% e 9% dos tumores tímicos, sendo mais comum em jovens. Histologicamente é composto por células gordurosas maduras, flácidas, que deslizam sobre o coração, formando uma capa e dando falso aspecto de aumento de volume cardíaco ao exame radiológico convencional.

Na TC ou na RM o aspecto é característico pela densidade específica da gordura nesses métodos (Fig. 41-8).

■ 1.5. Linfoma

O timo pode ser acometido por linfoma, como parte de um linfoma sistêmico ou mais raramente pela forma primária. A forma esclerose nodular do linfoma de Hodgkin é a mais frequente. A apresentação nos exames de imagem é inespecífica, evidenciando aumento de volume do órgão indistinguível de outras lesões.

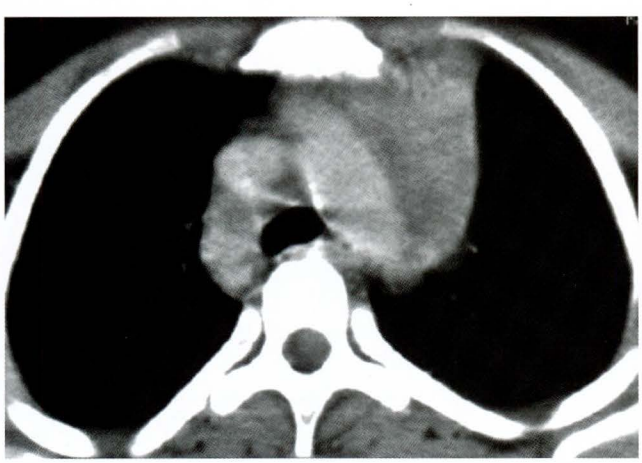

FIGURA 41-7. Hiperplasia tímica pós-quimioterapia em paciente de 31 anos, masculino, pós-tratamento de linfoma. TC de tórax com contraste evidencia aumento difuso do timo por hiperplasia, porém, sem alteração da morfologia.

■ 2. Tumores de Células Germinativas

O mediastino é o local mais comum de ocorrência desses tipos de tumores fora das gônadas, representando cerca de 15% de todos os tumores dessa região. Parece derivar de células germinativas incorretamente migradas para a região anterior na embriogênese e são considerados primários do mediastino, quando não há envolvimento concomitante do ovário ou testículo. Podem ocorrer em qualquer idade, porém, são mais comuns em jovens. Apresentam vários tipos histológicos (Tabela 41-4).

Os tumores de células germinativas benignos têm leve predominância no sexo feminino, enquanto os malignos são mais frequentes no sexo masculino.

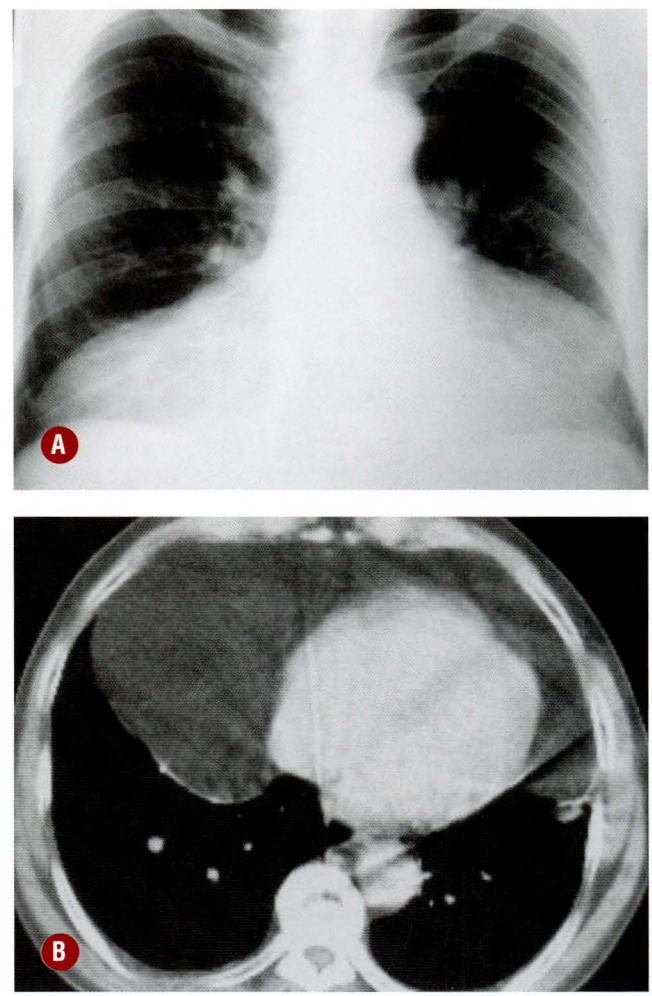

FIGURA 41-8. Timolipoma. A, Radiografia de tórax mostra opacidade paracardíaca, bilateral, de menor densidade que o arco aórtico. **B,** TC de tórax com contraste demonstra lesão expansiva, encapsulada e flácida com coeficiente de atenuação de gordura, estendendo-se desde o mediastino anterior, encobrindo toda a área cardíaca, anteriormente e lateralmente.

TABELA 41- 4. Tumores de Células Germinativas

Seminoma
Carcinoma embrionário
Teratoma Maduro Imaturo Com transformação maligna
Coriocarcinoma
Tumores mistos

■ 2.1. Teratoma

I. INTRODUÇÃO

Generalidades

Teratomas são tumores compostos por vários tipos de tecidos, oriundos das três camadas germinativas, podendo conter células maduras, imaturas ou ambas. O tipo maduro é composto fundamentalmente por tecido organizado, adulto, com componentes glandulares ou ósseos, enquanto o imaturo é composto por células embrionárias, do tipo fetal, associadas ou não a células imaturas. Os teratomas maduros e a maioria dos imaturos são tumores benignos. Representam mais do que 50% dos tumores embrionários do mediastino, ocorrendo em cerca de 80% no mediastino anterior, aproximadamente 5% no posterior, 2% no médio e em 13% dos casos podem ser múltiplos.

Achados Clínicos

A maioria é assintomática, porém, podem apresentar sintomas de tosse, dispneia e dor torácica, decorrente de compressões. Raramente podem formar fístula para a árvore brônquica ou apresentar síndrome da veia cava superior. Outra complicação rara inclui ruptura de componentes císticos, que podem levar a mediastinite ou pleurite. Podem ocorrer em qualquer idade, porém são mais comuns entre 20 e 40 anos, com leve predomínio dos teratomas maduros no sexo feminino e nítido predomínio dos imaturos no sexo masculino.

Achados Histológicos

São tumores encapsulados, com ampla variação de dimensões, habitualmente com dimensões médias no diagnóstico entre 8 e 12 cm. Podem apresentar aderências ou efeito compressivo nas estruturas vizinhas. Histologicamente é composto por tecidos variados, com componentes glandulares, ossos, dentes, cabelos, estruturas brônquicas e pele.

II. ACHADOS DE IMAGEM

Radiografia de Tórax

- Apresentam-se como massas esféricas alargando um dos lados do mediastino.
- As massas apresentam contornos lisos bem definidos, com calcificações presentes em 20% a 43% dos casos, podendo representar calcificações das paredes do tumor ou calcificações de componentes tumorais ou mesmo calcificações de ossos imaturos ou organizados, como dentes. A identificação destes é considerada patognomônica da lesão.

Tomografia Computadorizada

- Permite melhor localização da lesão, bem como identificação específica de algumas estruturas como gordura e líquido, além de possuir sensibilidade maior para demonstrar calcificações.
- A TC habitualmente evidencia mais do que uma lesão cística e permite estabelecer se seu conteúdo é aquoso ou contêm líquido e gordura, eventualmente formando nível.
- Com o contraste iodado costuma haver realce da parede do tumor, de septos e componentes sólidos.
- A presença de líquido, gordura e componente tecidual sólido é altamente sugestiva de teratoma (Fig. 41-9). Eventualmente a lesão pode abscedar formando coleções com níveis líquidos, simulando abscesso infeccioso.

Ressonância Magnética

- Menos utilizada do que a TC, tem como principal achado, massa com intensidade de sinal heterogênea, de acordo com os diferentes constituintes tumorais. A presença de áreas com hipersinal em T1 é sugestiva do diagnóstico.

■ 2.2. Seminoma

I. INTRODUÇÃO

Generalidades

O mediastino é o local mais comum de seminoma extragonadal. É mais comum no sexo masculino, podendo ocorrer entre 15 e 80 anos, sendo mais frequente entre 20 e 40 anos. É um tumor maligno de células grandes redondas, de crescimento rápido, podendo atingir grandes dimensões. Habitual-

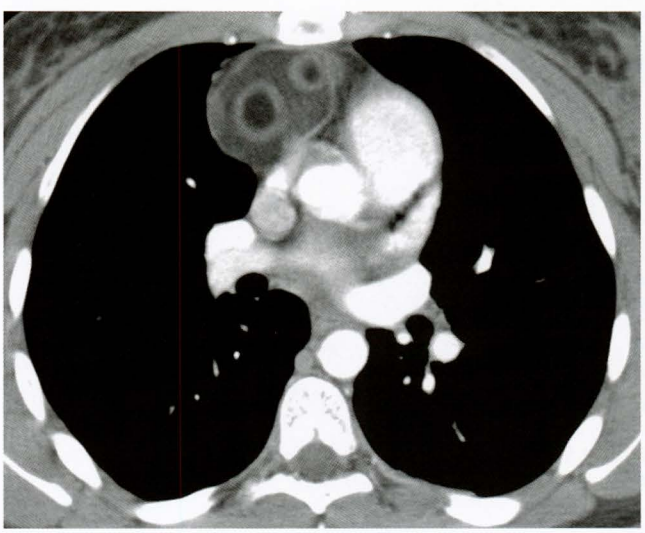

FIGURA 41-9. Teratoma maduro em paciente do sexo feminino de 44 anos de idade. TC de tórax com contraste demonstra lesão expansiva heterogênea com áreas de gordura no mediastino anterior. (Cortesia de Dr. Nestor Müller, Vancouver General Hospital, Canadá.)

mente assintomático, em cerca de 30% pode apresentar nível elevado de β-hCG.

Achados Clínicos

As principais manifestações clínicas decorrem do efeito compressivo do tumor sobre estruturas do mediastino e pulmão, levando a dispneia ou síndrome da veia cava superior. Habitualmente são circunscritos, porém, em um quinto dos casos se apresentam com metástases.

II. ACHADOS DE IMAGEM

Radiografia de Tórax

- Ao exame radiológico, apresentam-se como massas de dimensões variadas, quase sempre volumosas, de contornos lobulados e definidos, em ambos os lados do mediastino, com frequência predominando em um dos lados (Fig. 41-10A).

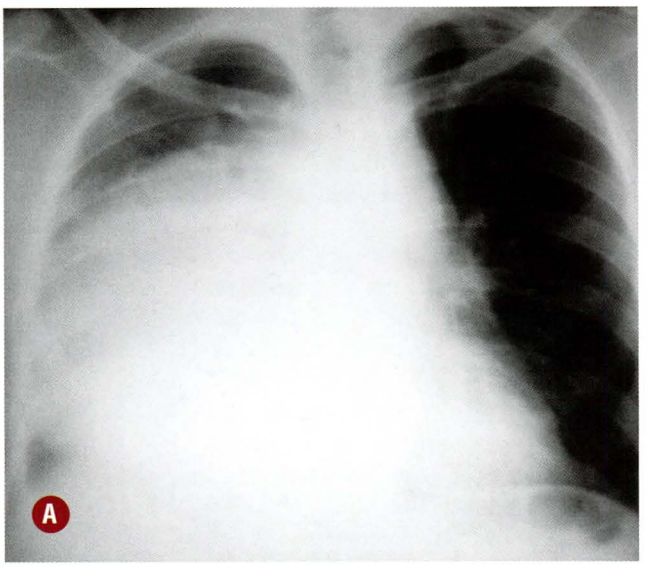

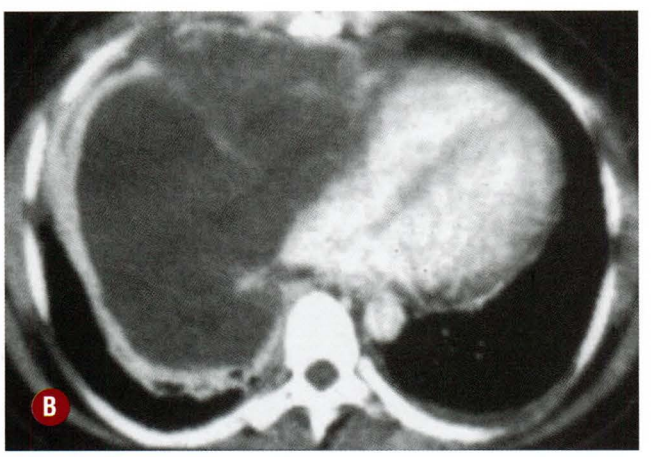

FIGURA 41-10. Seminoma do mediastino em paciente masculino, 35 anos. **A,** Radiografia de tórax em PA demonstra lesão expansiva com densidade de partes moles de grande volume abaulando os contornos do mediastino à direita, de aspecto homogêneo. **B,** TC de tórax com contraste demonstra massa hipodensa de limites definidos, com reforço discretamente heterogêneo pelo contraste, ocupando todo o mediastino anterior, com grande efeito expansivo, desviando o coração para a esquerda. Presença de atelectasia compressiva do parênquima pulmonar adjacente à lesão.

Tomografia Computadorizada

- Grandes massas de limites definidos podendo apresentar sinais de invasão de estruturas do mediastino e mesmo do pulmão.
- A textura habitualmente é homogênea, frequentemente com áreas de baixo coeficiente de atenuação, raramente com calcificações. Apresentam realce heterogêneo com constraste iodado intravenoso, quase sempre discreto (Fig. 41-10B).

Ressonância Magnética

- O aspecto morfológico é semelhante ao da TC, porém, com intensidade de sinal heterogênea tanto em T1, como em T2, bem como com o contraste paramagnético.

■ 2.3. Tumores de Células Germinativas Não Seminomatosos

I. INTRODUÇÃO

Generalidades

Incluem os carcinomas embrionários, tumor do seio endodérmico, coriocarcinoma e os tumores mistos.

O carcinoma embrionário é composto por células primitivas grandes e costumam ter níveis altos de α-fetoproteína.

O tumor do seio endodérmico é formado por células primitivas, com núcleos metacromáticos. Tem também níveis elevados de α-fetoproteína.

O coriocarcinoma é composto por citotrofoblastos e sinciciotrofoblastos, que produzem hormônio gonadotrofínico ß-coriônico.

II. ACHADOS DE IMAGEM

Radiografia e Tomografia Computadorizada de Tórax

- Os tumores de células germinativas não seminomatosos são massas heterogêneas, de contornos lobulados, lisos ou irregulares, geralmente localizados no mediastino anterior.
- A TC geralmente evidencia:
  1. Áreas de hipoatenuação, decorrente de hemorragia ou necrose, mais comuns no coriocarcinoma. Calcificações podem estar presentes.
  2. Ao contraste iodado, a massa apresenta realce irregular com predomínio periférico e zonas de hipoatenuação dispersas, correspondendo às áreas de hemorragia e necrose.
  3. Sinais de acometimento dos linfonodos regionais e invasão de estruturas mediastinais, pleura e pericárdio podem estar presentes (Fig. 41-11).

Ressonância Magnética

- Apresenta o mesmo aspecto heterogêneo da TC, tanto antes como após a administração do contraste paramagnético, porém, tem melhor sensibilidade para demonstrar invasão do mediastino, dos vasos supra-aórticos, pleura e pericárdio.

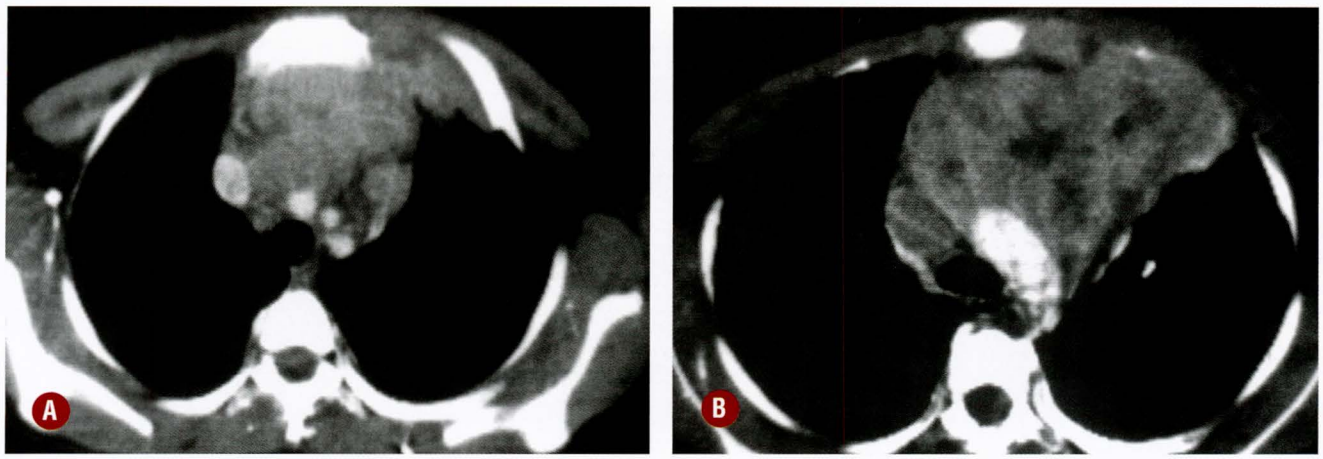

FIGURA 41-11. Germinoma do mediastino em paciente do sexo feminino com 13 anos de idade. A e **B,** Imagens de TC de tórax com contraste demonstram massa mediastinal heterogênea com realce irregular pelo contraste, com zonas de necrose dispersas e invasão da parede torácica à esquerda.

■ 3. Linfoma Mediastinal

I. INTRODUÇÃO

Generalidades

Linfomas são doenças proliferativas compostos predominantemente por linfócitos e raramente histiócitos, que se originam em tecidos linfoides de qualquer região do corpo, mais comumente em gânglios linfáticos. Habitualmente são divididos em dois grupos: linfoma não-Hodgkin (LNH) e linfoma de Hodgkin (LH). O LNH pode ser localizado em um grupo de gânglios ou em vários grupos simultaneamente (Fig. 41-12). Em um terço dos casos podem se originar fora de gânglios, em órgãos em que o tecido linfoide é abundante, como rinofaringe, orofaringe, medula óssea, timo etc. O acometimento linfomatoso se caracteriza por grande aumento de volume do local afetado, quase sempre muito consistente e duro à palpação. Tem evolução variável, podendo afetar um grupo de gânglios, vários grupos ou ter disseminação difusa, com um amplo espectro de manifestações que dependem do tipo celular envolvido e da idade do paciente. Por isso é importante a classificação do tipo de linfoma previamente ao tratamento.

O acometimento do mediastino por linfomas é muito frequente, podendo predominar no mediastino como parte de um linfoma difuso ou se originar no mediastino, condição em que é considerado primário.

Por se tratar de doença do sistema autoimune os LNH podem se originar das células T, células B e histiócitos, distinção feita com base no fenótipo e nas características moleculares das células tumorais. A grande maioria dos LNH, cerca de 85%, é de células B, seguida em frequência pelo de células T, sendo raros os derivados de histiócitos.

Achados Histológicos

O linfoma de células B é habitualmente de grandes células. São provavelmente relacionados com as células B do timo e correspondem a cerca de 3% dos LNH do mediastino, predominando no sexo feminino e afetando grupos etários mais jovens, da segunda a quarta décadas.

Os linfomas de células T originam-se nos precursores linfoblásticos da medula óssea, do timo ou de gânglios linfáticos. Afetam principalmente jovens, particularmente na segunda década, sendo menos comuns em adultos. É responsável pela maioria dos linfomas linfoblásticos, chegando a representar cerca de 25% dos casos de linfoma do mediastino.

O linfoma de Hodgkin é considerado independentemente dos demais tipos por possuir características histológicas distintas, como as células gigantes de Reed-Sternberg e gânglios com componentes inflamatórios não neoplásicos em quantidade variável. Sua célula de origem não está claramente definida, parecendo se originar das células B. Clinicamente apresenta sinais e sintomas sistêmicos, como febre. Tem grande importância clínica por ser uma causa comum de neoplasia em adolescentes e adultos jovens, com idade média de acometimento entre 28 e 32 anos. É dividido em quatro tipos, com um elemento comum, a célula de Reed-Sternberg. É o responsável pelo maior número de casos de linfomas do mediastino, com discreto predomínio no sexo feminino.

Achados Clínicos

Os sinais e sintomas dos linfomas estão relacionados com presença de massa mediastinal, quase sempre de grande volume, que pode acarretar compressão de estruturas do mediastino, com dispneia, síndrome da veia cava superior, derrame pleural e pericárdico. Linfoma é causa comum da síndrome da veia cava superior, ficando atrás apenas do carcinoma broncogênico. Febre pode estar presente, particularmente no LH. Eventualmente o paciente pode ser assintomático, com o diagnóstico sendo feito incidentalmente em radiografia de tórax. A eficácia do tratamento depende da caracterização do tipo histológico para escolha da medicação específica.

II. ACHADOS DE IMAGEM

Radiografia de Tórax

- Geralmente mostram massas de grande volume no mediastino anterior, podendo haver alargamento mediastinal unilateral ou bilateral (Fig. 41-12). Em quase metade das vezes, há envolvimento de um único grupo de linfonodos.

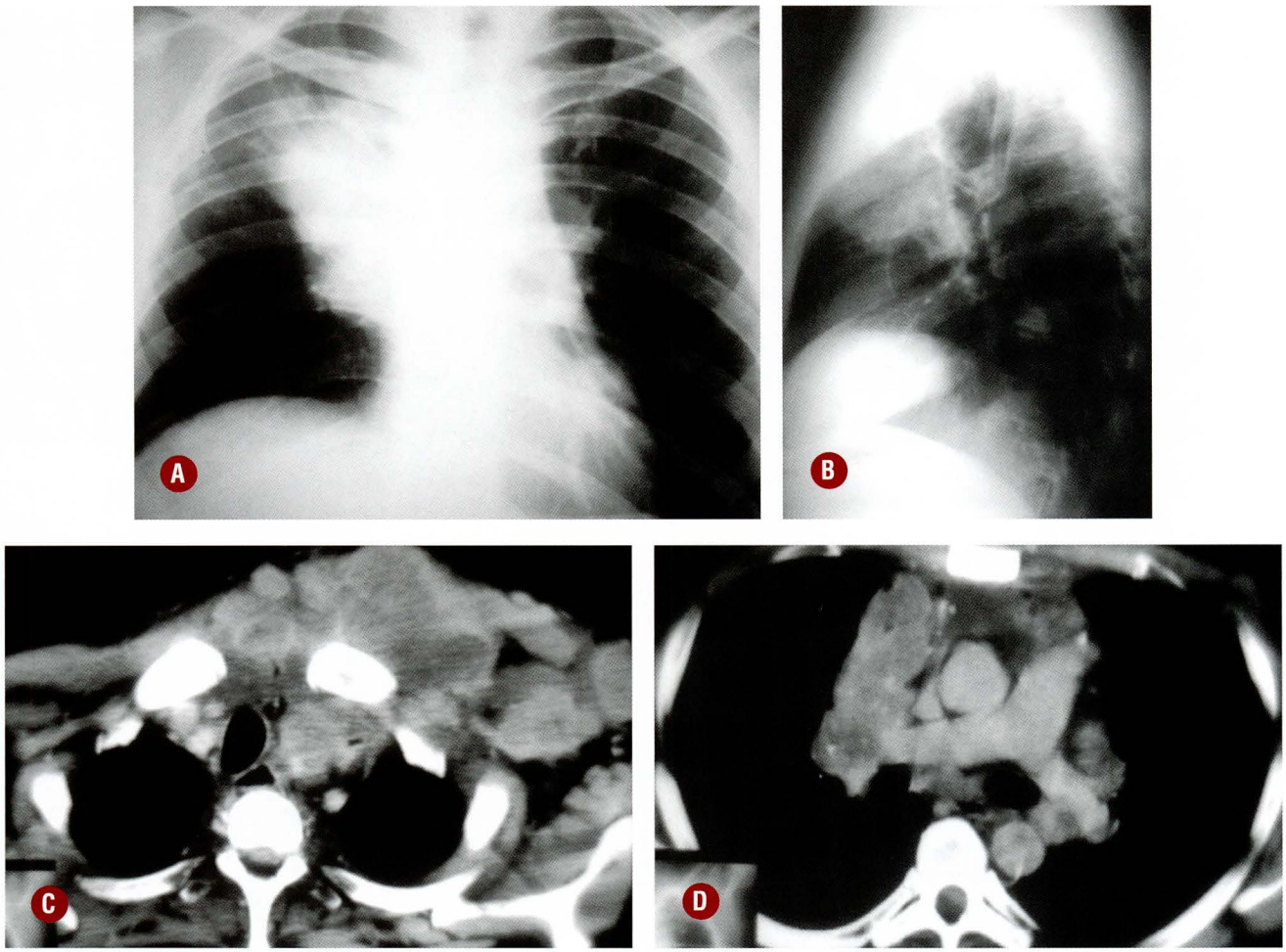

FIGURA 41-12. Linfoma não-Hodgkin em paciente masculino, 35 anos. A e **B**, Radiografias de tórax em PA **(A)** e perfil **(B)** demonstram alargamento mediastinal de contornos irregulares, com completo apagamento dos contornos das estruturas mediastinais. Há elevação da cúpula frênica direita. **C** e **D**, Imagens de TC de tórax com contraste evidenciam massa heterogênea, com distribuição multifocal no mediastino, característica de envolvimento linfonodal. Há compressão da artéria pulmonar direita e presença de linfonodos aumentados de volume na região cervical **(C)**.

- Grande massa de mediastino anterior é um dos aspectos mais comuns no linfoma de Hodgkin (Fig. 41-13 A).
- Por sua vez, os linfomas B de grandes células costumam apresentar derrame pleural e medir mais do que 10 cm no diagnóstico. Derrames pleurais estão associados a pior prognóstico.

Tomografia Computadorizada

- Grandes massas mediastinais de contornos lobulados são achados comuns, associados a linfonodomegalia, derrame pleural ou pericárdico.
- Embora o LH se apresente como massa anterior em mais de 60% dos casos, acomete também gânglios paratraqueais e subcarinais, tornando difícil caracterizá-lo exclusivamente pela imagem (Fig. 41-13 B). Outra apresentação comum do LH é o envolvimento dos gânglios hilares e brônquicos. Áreas de necrose podem estar presentes em todos os tipos de linfoma, evidenciadas como zonas hipodensas. Frequente também é o acometimento do timo por linfoma T e de Hodgkin. Calcificações são raras, ocorrendo mais frequentemente após tratamento.
- Invasão do mediastino pode ocorrer em todas as formas. O acometimento vascular é menos frequente e o pulmonar mais comum no LH do que LNH. A invasão mediastinal pode ser acompanhada de envolvimento da veia cava, mais frequente no linfoma tipo B, com estase venosa cervical e nos membros superiores, facilmente diagnosticadas com o uso de contraste.
- Na TC, as pequenas lesões são homogêneas, enquanto as lesões grandes se apresentam heterogêneas, aspecto que se torna mais evidente após a administração do contraste iodado venoso.

Ressonância Magnética

- São lesões com intensidade de sinal heterogênea, particularmente na presença de necrose, ou eventual transformação cística. O sinal é hipointenso em T1 e hiperintenso em T2. Embora se encontrem referências de que no LH o sinal possa ser homogêneo e discretamente hipointenso, esse achado não é decisivo, uma vez que pode ser alterado dependendo da presença de necrose ou de componentes inflamatórios.

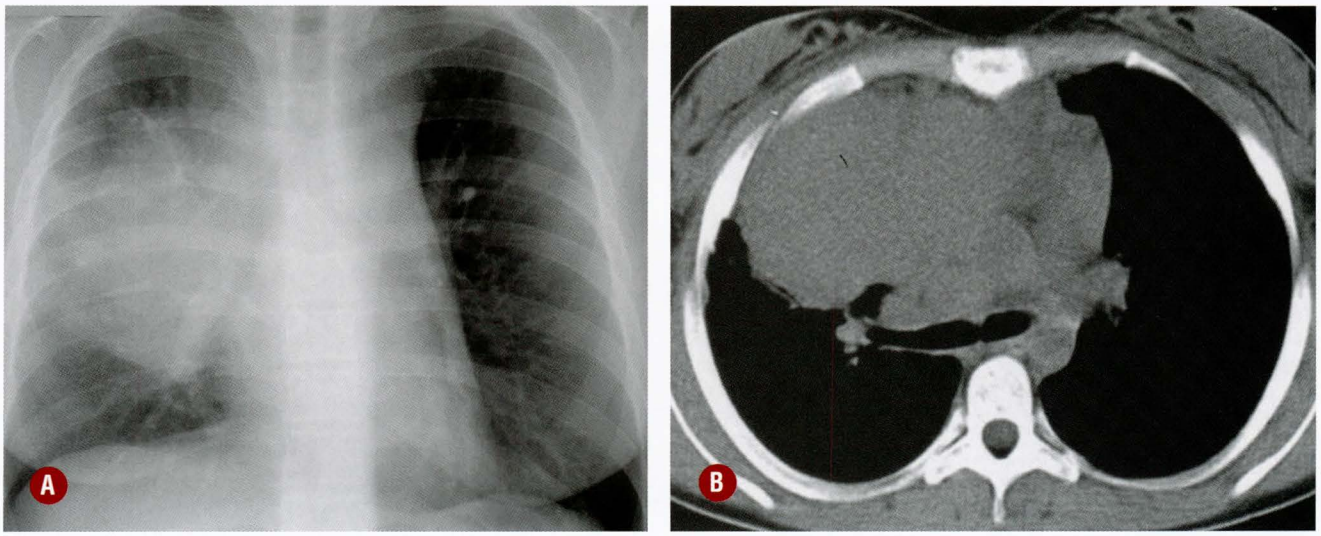

FIGURA 41-13. Linfoma de Hodgkin. A, Radiografia de tórax em PA demonstra alargamento mediastinal por massa densa homogênea apagando os contornos da aorta e do hilo. **B,** TC de tórax sem contraste evidencia massa mediastinal anterior com coeficiente de atenuação de partes moles, de contornos lobulados, em íntimo contato com as estruturas mediastinais.

- Após o tratamento, pode permanecer massa fibrótica residual, cujo aspecto é de difícil diferenciação com tumor remanescente ou recidiva. Têm sido relatados casos nos quais o reforço pelo contraste paramagnético é significativamente menor após o tratamento.

Tomografia por Emissão de Pósitrons com Fluorodesoxiglicose (PET/CT)

- Vem sendo utilizada cada vez com maior frequência, sendo um recurso valioso para determinação de atividade local e de presença de lesões múltiplas, particularmente no seguimento de tratamentos para evidenciar focos de lesões remanescentes ou de recidiva.

III. DIAGNÓSTICO DIFERENCIAL

- Em alguns casos, é possível o diagnóstico diferencial entre os três tipos de linfoma.
- O LH habitualmente se apresenta como massa do mediastino anterior, frequentemente associado a envolvimento cervical. Apresenta contornos lobulados e raramente causa síndrome da veia cava superior.
- Os linfomas tipo B costumam se apresentar como grandes massas sem lobulações dos contornos e em cerca de um terço dos casos causam síndrome da veia cava superior.
- Os linfomas tipo T também se apresentam como massas sem lobulações, envolvem elementos vasculares e se associam a derrames pleurais e pericárdicos. Associam-se, também, a envolvimentos linfonodais em outros sítios.
- Outras lesões mediastinais de grandes volumes entram no diagnóstico diferencial com os linfomas, particularmente os tumores malignos do timo e os tumores de células germinativas.

■ 4. Cistos Mediastinais

São lesões de contornos definidos com conteúdo líquido, representando cerca de 15% a 20% dos tumores mediastinais, compreendendo grande variedade de condições em qualquer compartimento do mediastino. No anterior, são representados principalmente por cistos tímicos e pericárdicos. Já no mediastino médio/posterior geralmente encontram-se os cistos broncogênicos, cistos de duplicação esofágica e os pseudocistos pancreáticos, discutidos mais adiante.

■ 4.1. Cisto Tímico

I. INTRODUÇÃO

Generalidades

Podem ser congênitos ou adquiridos e representam entre 1% e 2% de todos os tumores do mediastino. Os congênitos derivam de persistência do ducto timofaríngeo, e metade deles é diagnosticada nas primeiras duas décadas de vida. São habitualmente uniloculados, de contornos definidos e paredes finas formadas por células escamosas ou cuboides, com dimensões variando de milímetros até acima de 15 cm. São assintomáticos em sua maioria.

Os cistos adquiridos estão relacionados com processos inflamatórios ou processos neoplásicos e condições pós-operatórias de tumores tímicos. Podem ser uni- ou multiloculados, estes últimos estando mais associados a condições cirúrgicas.

Os cistos tímicos multiloculados podem ser primários ou secundários. Os primeiros são cistos relacionados a várias doenças sistêmicas como lúpus eritematoso sistêmico, síndrome de Sjögren, anemia aplástica, *miastenia gravis* e também a neoplasias tímicas, condições nas quais a parede do cisto tem composição epitelial. Os segundos parecem decorrer de uma transformação cística do epitélio tímico com proliferação do tecido linfoide, seguida de degeneração.

II. ACHADOS DE IMAGEM

Radiografia de Tórax

- Lesão expansiva de contornos definidos e dimensões variáveis, alargando o mediastino. É indistinguível de outras lesões expansivas homogêneas do timo.

Tomografia Computadorizada

- Lesão expansiva homogênea, de limites definidos, com coeficiente de atenuação de líquido e paredes finas quase indefinidas, de espessura uniforme, sem realce pelo contraste (Fig. 41-14).
- Raramente pode se complicar com hemorragia ou apresentar pequenas calcificações murais.
- Eventualmente apresentam densidade de partes moles podendo ser confundido com lesão sólida.

Ressonância Magnética

- Decorrente de sua composição serosa, apresenta-se com hipossinal em T1 e hipersinal em T2. Pode ter restrição à movimentação da água, apresentando hipersinal na ponderação em difusão.
- A característica multilocular só é definida na TC ou RM. Esta apresentação frequentemente tem paredes com zonas espessadas ou conteúdo de teor mais denso, podendo apresentar elevado coeficiente de atenuação e paredes bem definidas.

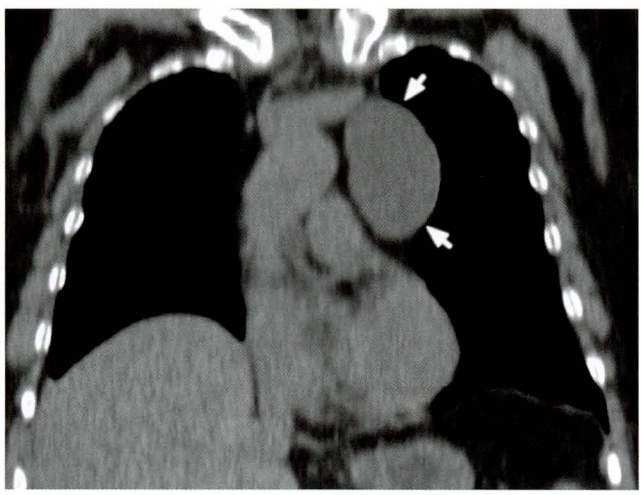

FIGURA 41-14. Cisto tímico. Reformatação coronal de TC de tórax sem contraste demonstra lesão expansiva ovalada (setas), com coeficiente de atenuação de líquido, de limites definidos. (Cortesia de Dr. Nestor Müller, Vancouver General Hospital, Canadá.)

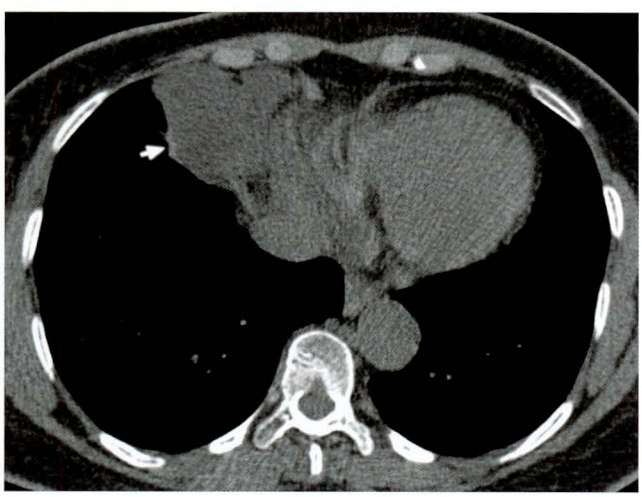

FIGURA 41-15. Cisto pericárdico, achado incidental. TC de tórax sem contraste demonstra lesão expansiva cística justacardíaca à direita, homogênea, com limites definidos e em contato com o pericárdio. A seta sinaliza parênquima pulmonar atelectasiado. (Cortesia de Dr. Nestor Müller, Vancouver General Hospital, Canadá.)

■ 4.2 Cisto Pericárdico

I. INTRODUÇÃO

Generalidades

São anomalias de desenvolvimento da cavidade celômica, decorrente da fusão anormal do recesso pericárdico anterior, compostas de tecido conjuntivo e de uma camada simples de células mesoteliais, preenchida por material líquido límpido. São lesões ligadas ao pericárdio, porém raramente são evidenciadas comunicações com o saco pericárdico. Ocorre ao nível do seio cardiofrênico, mais comumente à direita. Eventualmente situa-se em níveis mais altos e raramente pode estar afastado do pericárdio.

II. ACHADOS DE IMAGEM

Radiografia de Tórax

- Opacidade focal esférica ou ovoide, de limites definidos adjacente ao coração.

Ultrassonografia

- Lesão cística de limites definidos.

Tomografia Computadorizada

- Lesão bem circunscrita de contornos lisos e limites definidos quase invariavelmente unilocular, com coeficiente de atenuação de líquido oscilando até 20 UH (Fig. 41-15).
- Em cerca de 90% dos casos estão em contato com o pericárdio, porém, podem estar afastados dele (Fig. 41-16).

Ressonância Magnética

- Intensidade de sinal homogênea, hipointensa em T1 e hiperintensa em T2.

■ 5. Miscelânea de Massas Mediastinais

■ 5.1. Tumores Mesenquimais

Representam cerca de 5% dos tumores do mediastino e os mais comuns são o timolipoma já descrito junto com o timo, o linfangioma e o hemangioma. Outras lesões incluem os cistos em geral e a lipomatose.

■ 5.1.1. Linfangioma

I. INTRODUÇÃO

Generalidades

É tumor benigno congênito do sistema linfático de ocorrência rara, consistindo de proliferação local de tecido linfático bem diferenciado, multicístico. Ocorrem mais comumente em crianças, nas quais se estendem da região cervical para o mediastino. No adulto, geralmente apresentam-se somente no mediastino.

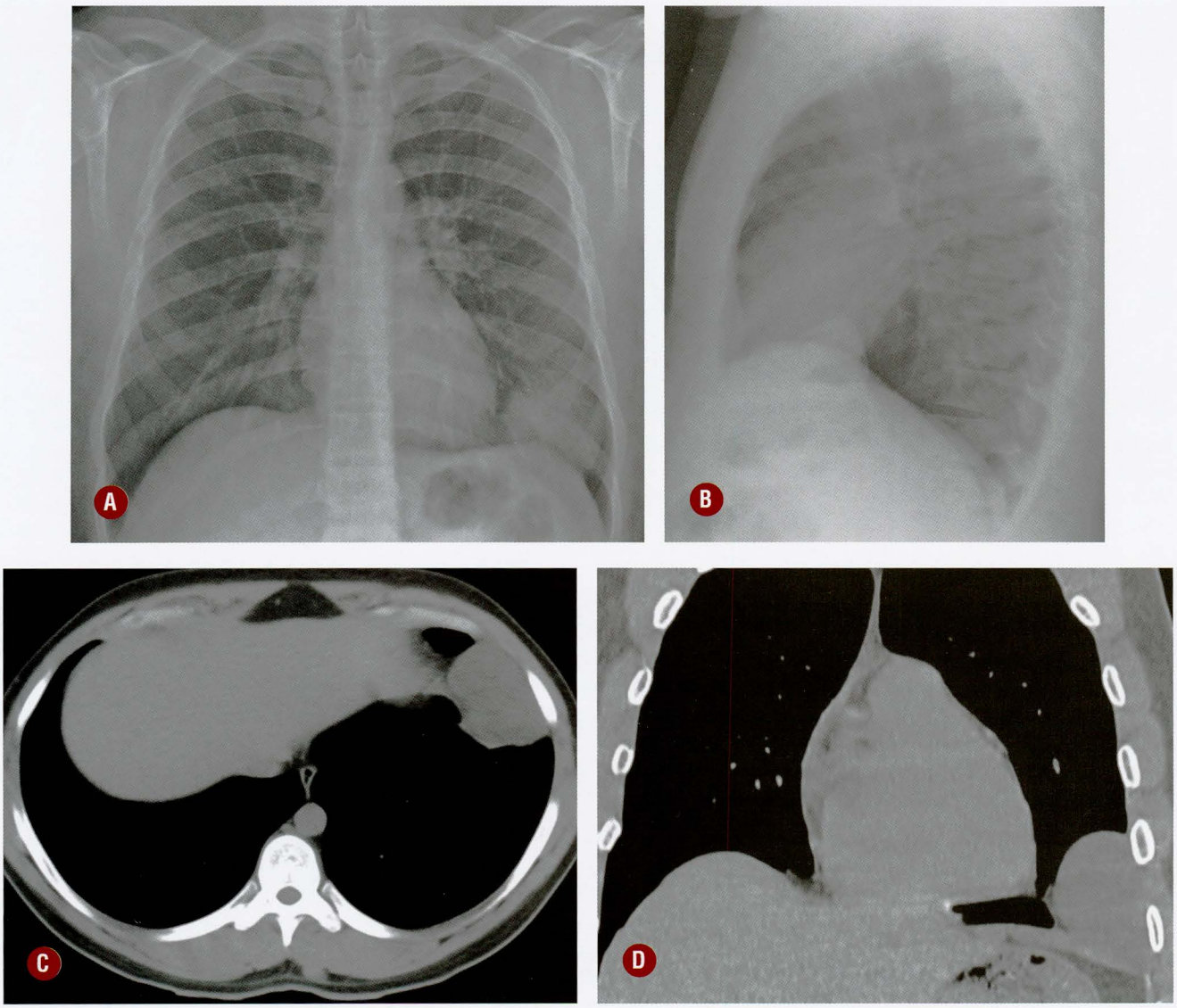

FIGURA 41-16. Cisto pericárdico em paciente de 26 anos, masculino. A e **B**, Radiografias de tórax em PA **(A)** e perfil **(B)** demonstram opacidade na base esquerda de limites definidos e aspecto homogêneo. **C** e **D**, Imagens axial **(C)** e coronal **(D)** de TC de tórax sem contraste demonstram lesão expansiva de limites definidos com coeficiente de atenuação de líquido, paredes finas, sem nítido contato com o pericárdio.

Achados Histológicos

Na histologia são divididos em capilar, cavernoso e cístico ou higroma, dependendo da morfologia dos canais linfáticos. Estes últimos são mais frequentes.

Achados Clínicos

Costumam ser assintomáticos, porém podem apresentar sintomas por compressão de estruturas mediastinais ou se complicar com infecções ou derrames quilosos.

II. ACHADOS DE IMAGEM

Radiografia de Tórax

- São lesões expansivas de limites bem definidos, na maioria das vezes lobuladas, podendo determinar compressões de estruturas do mediastino.
- Derrame pleural unilateral ou bilateral pode estar presente. Eventualmente ocorre derrame pericárdico. São coleções tipicamente quilosas.

Tomografia Computadorizada

- Apresentam-se como massas hipodensas, de contornos lisos ou lobuladas, no mediastino anterior, mais frequentemente englobando do que deslocando suas estruturas (Fig. 41-17).
- Não têm nódulo mural e não apresentam realce pelo contraste iodado. Podem apresentar septos assumindo aspecto multilocular (Fig. 41-18).
- Áreas hiperdensas podem estar presentes, decorrentes de hemorragias ou de focos de proliferação celular. Calcificações são raras.

Ressonância Magnética

Sinal heterogêneo em T1, com predomínio de hipopossinal e hipersinal em T2.

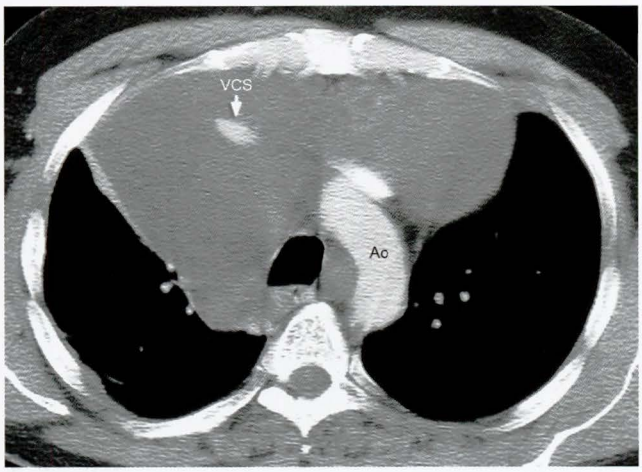

FIGURA 41-17. Linfangioma. TC de tórax com contraste demonstra lesão expansiva cística, uniloculada e homogênea. VCS = veia cava superior; Ao = aorta. (Cortesia de Dr. Nestor Müller, Vancouver General Hospital, Canadá.)

■ 5.1.2. Lipomatose Mediastinal

É uma condição não neoplásica, caracterizada por acúmulo anormal de tecido adiposo nas áreas de distribuição normal. Está relacionada com a síndrome de Cushing ou a terapia prolongada com corticoesteroide. Pode ser desencadeada por produção anormal de corticoesteroides oriunda de lesões fora da adrenal como tumores neuroendócrinos. Afetam difusamente o mediastino, às vezes predominando no mediastino superior (Fig. 41-19).

B. Mediastino Médio e Posterior

Nem sempre é possível definir se uma lesão expansiva está claramente localizada no mediastino médio ou posterior. Uma regra comum é considerar lesão do mediastino médio, se ela estiver situada entre a linha que passa na borda anterior da traqueia e 1 cm anterior a coluna. O mediastino médio compreende o espaço entre a linha que passa no pericárdio

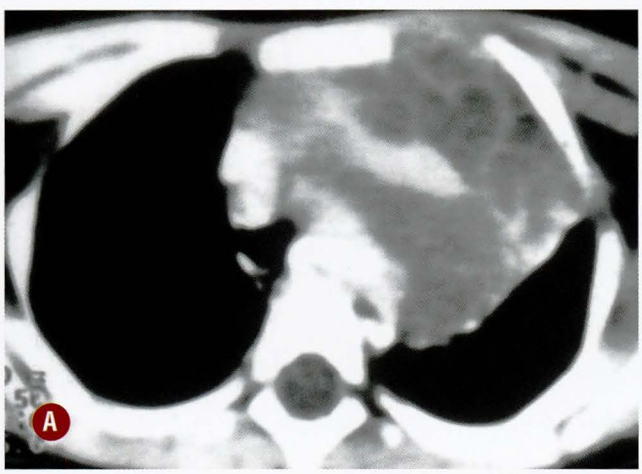

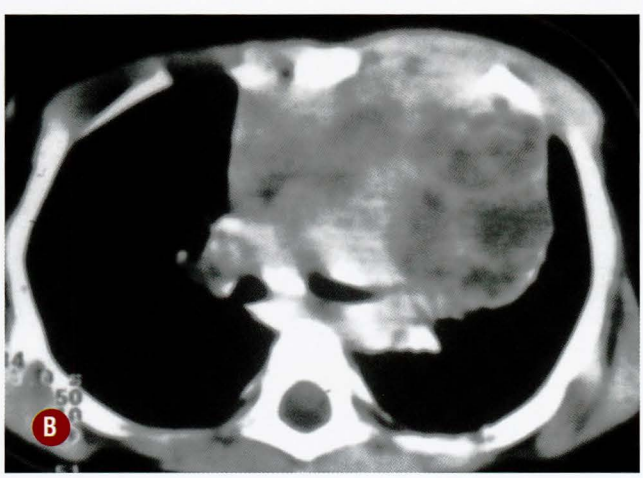

FIGURA 41-18. Linfangioma em criança com 2 anos, do sexo masculino. **A** e **B,** Imagens de TC de tórax com contraste demonstram lesão expansiva multisseptada hipodensa, apresentando realce em septos, localizada no mediastino anterior.

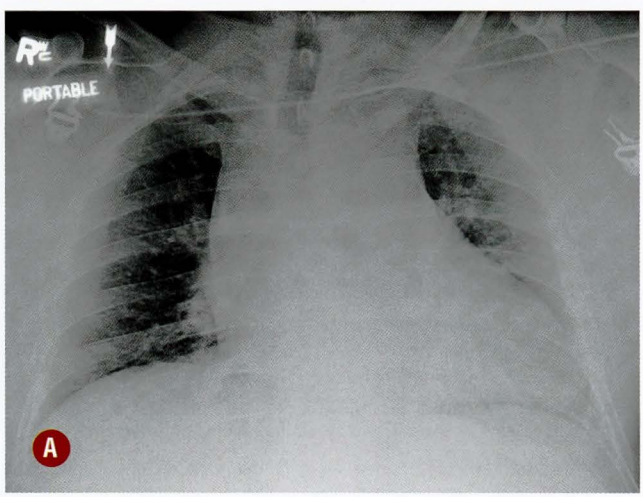

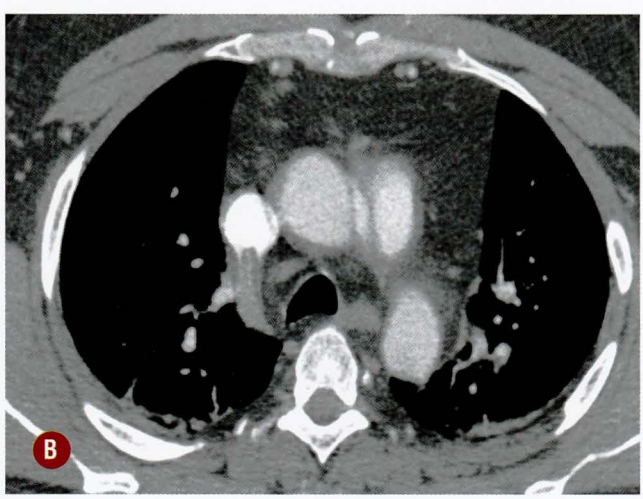

FIGURA 41-19. Lipomatose mediastinal em paciente de 49 anos de idade, masculino. A, Radiografia de tórax em AP mostra alargamento mediastinal. **B,** TC de tórax com contraste demonstra aumento da gordura mediastinal. (Cortesia de Dr. Nestor Müller, Vancouver General Hospital, Canadá.)

TABELA 41-5. Massas do Mediastino Médio

Linfonodomegalia
Aneurisma da aorta
Dilatação das artérias pulmonares
Cistos de duplicação Brônquico Esofágico
Cisto pericárdico

TABELA 41-6. Massas do Mediastino Posterior

Lesões do esôfago
Aneurisma da aorta descendente
Linfonodomegalia
Hematopoiese extramedular
Tumores neurogênicos
Hérnias
Varizes paraesofágicas

anterior e aorta e outra no pericárdio posterior e borda posterior da traqueia, correspondendo ao compartimento vascular e contendo o pericárdio e seu conteúdo, linfonodos, a aorta ascendente e croça, vasos supra-aórticos, veias cavas superior e inferior, traqueia, brônquios fontes, artérias pulmonares, nervos frênicos, vagos e recorrente laríngeo. As lesões deste compartimento frequentemente se estendem para o mediastino anterior e posterior, às vezes tornando difícil identificar o local de origem. As principais lesões do mediastino médio estão descritas na Tabela 41-5.

O mediastino posterior corresponde à porção do mediastino compreendida entre a linha que passa na margem posterior da traqueia e do pericárdio posterior e a margem anterior da coluna vertebral. Como o limite anatômico posterior corresponde à vértebra, muitos autores incluem as lesões paravertebrais como sendo do mediastino posterior, porém elas são mais adequadamente avaliadas junto com a coluna. Contém esôfago, aorta descendente, veia ázigo e hemiázigo, ducto torácico e tecido adiposo mediastinal. As principais lesões do mediastino posterior estão na Tabela 41-6.

■ 1. Linfonodomegalia

I. INTRODUÇÃO

Generalidades

É uma das causas mais comuns de massas mediastinais. Considera-se um linfonodo aumentado de volume quando seu diâmetro menor é igual ou maior do que 1 cm. As principais doenças que afetam os linfonodos mediastinais são linfoma, metástases e doenças granulomatosas. Outras afecções menos frequentes incluem leucemia, doença de Castleman e infecções. O tórax possui cerca de 16 grupos de linfonodos segundo a classificação da *American Thoracic Society*, a maior parte dos quais distribuídos nos três compartimentos do mediastino. Embora frequentemente inespecífica, massas linfonodais exigem semiologia completa que inclua avaliação da topografia, forma de apresentação, confluência e presença de necrose, conhecimento da história clínica, idade do paciente, antecedentes familiares e profissionais.

Em neoplasias pulmonares, cerca de um terço dos pacientes apresenta metástases mediastinais, com nítida correlação com a zona de drenagem regional, o que torna fundamental seu conhecimento. Frequentemente as metástases de carcinomas pulmonares drenam para a região hilar e em seguida para o mediastino. Entretanto, como possuem intensa rede de colaterais, metástases podem ocorrer em qualquer local, através dessas vias, sem afetar inicialmente os hilos. As lesões do lobo superior direito drenam para os linfonodos paratraqueais direitos e do mediastino anterior; as lesões dos lobos inferior e médio afetam os linfonodos infracarinais e em seguida os paratraqueais e do mediastino anterior. Os tumores do lobo superior esquerdo drenam para linfonodos sub e para-aórticos, e as lesões do lobo inferior esquerdo drenam para os grupos subcarinal e subaórtico.

II. ACHADOS DE IMAGEM

- Os linfonodos mediastinais podem se apresentar como elementos aumentados de volume isoladamente ou como aglomerado confluente formando massas.
- A TC é a modalidade de exame mais utilizada, porém, a ressonância magnética é igualmente eficiente para avaliação.
- Na TC, as massas alargam o mediastino ou as regiões hilares e se apresentam com contornos lobulados e coeficiente de atenuação de partes moles. Com o contraste podem apresentar realce homogêneo ou heterogêneo, dependendo da presença de necrose. Nestas condições, apresenta áreas de baixa densidade, sem realce, circundadas por áreas de realce anelar irregular. As áreas de necrose podem apresentar dimensões variáveis, porém, só excepcionalmente apresentam liquefação, aspecto que pode ser encontrado em processos inflamatórios, particularmente a tuberculose.
- No mediastino posterior a linfonodomegalia, ocorre tipicamente na região retrocrural, em que se apresentam como massas de contornos lobulados e limites definidos, podendo ser identificadas em radiografias simples, em TC e RM. Nessa topografia, a tomografia demonstra linfonodos de pequenas dimensões, sendo considerados anormais por alguns autores os linfonodos a partir de 0,6 cm.

■ 2. Doença de Castleman

I. INTRODUÇÃO

Generalidades

Linfonodomegalia de etiologia não claramente esclarecida parece corresponder a processo reacional proliferativo de natureza linfoide. Apresenta-se sob duas formas: 1) tipo hialino

vascular, mais frequente, ocorrendo em cerca de 90% dos casos, rico em vasos e com numerosos centros germinativos dispersos no interior do tecido linfático; 2) tipo células plasmocitárias, caracterizados por células plasmocitárias associadas a linfócitos, imunoblastos e macrófagos. Incide em qualquer idade, sem predomínio de sexo e pode ocorrer com lesão focal ou multicêntrica.

II. ACHADOS DE IMAGEM

Radiografia de Tórax

- A forma focal se apresenta com linfonodomegalia localizada, com massa de contornos lobulados e limites bem definidos, mais comuns no mediastino médio e posterior, podendo, porém, afetar a parede torácica e a região infracarinal. A forma multicêntrica pode se estender por várias áreas do mediastino.
- Raramente afeta os pulmões, onde assume o aspecto de pneumonia intersticial linfocítica.

Tomografia Computadorizada

- *Tipo hialino vascular:* linfonodomegalia mediastinal localizada de aspecto homogêneo e coeficiente de atenuação de partes moles, podendo ter calcificações centrais às vezes confluentes. Realce significativo com contraste iodado intravenoso.
- *Tipo células plasmocitárias:* linfonodomegalia afetando vários grupos de linfonodos mediastinais. Pode ter realce com contraste iodado. No pulmão pode apresentar opacidades com atenuação em vidro fosco, esparsas ou difusas, nódulos centrolobulares mal definidos e cistos, que correspondem a alterações semelhantes ao da pneumonia intersticial linfocítica.

Ressonância Magnética

- Sinal intermediário em T1, em geral hipointenso em relação às estruturas mediastinais e hiperintenso e T2.

■ 3. Cisto Broncogênico

I. INTRODUÇÃO

Generalidades

Resulta de diverticulação anormal do broto pulmonar ventral durante a embriogênese. É caracterizado pela presença de uma cápsula, formada por células respiratórias colunares epiteliais pseudoestratificadas, glândulas, musculatura lisa e cartilagem, contendo material líquido seroso ou material mucoso espesso. Pode ocorrer em qualquer parte do mediastino, sendo mais frequente junto à traqueia, próximo à carina, no mediastino médio e posterior e, menos frequentemente, no mediastino anterior e no parênquima pulmonar. Representa aproximadamente 3% das lesões expansivas do mediastino anterior. Raramente pode estar associado a enfisema lobar congênito ou sequestro pulmonar. A maioria é assintomática, porém, quando atinge grandes dimensões, manifesta-se com dor e dispneia. As complicações mais comuns são drenagem espontânea através de brônquios, hemorragia intracística e infecção.

II. ACHADOS DE IMAGEM

Radiografia de Tórax

- Apresenta-se como lesão expansiva, homogênea, de contornos lisos e limites bem definidos, alargando o mediastino, habitualmente de maneira unilateral (Fig. 41-20A).

Tomografia Computadorizada

- Massa de limites definidos, esférica ou ovoide, com atenuação homogênea, de paredes finas e lisas (Fig. 41-20B).
- O coeficiente de atenuação é variável, oscilando desde densidade de líquido até valores acima de 100 UH, dependendo da composição do conteúdo, que pode ser fluido ou formado por material mucoso espesso, rico em proteína.
- Não apresenta realce pelo contraste iodado endovenoso, qualquer que seja seu conteúdo, sendo seu uso importante para diferenciá-lo de lesão sólida.
- Ar no interior pode significar infecção. Calcificações são raras.

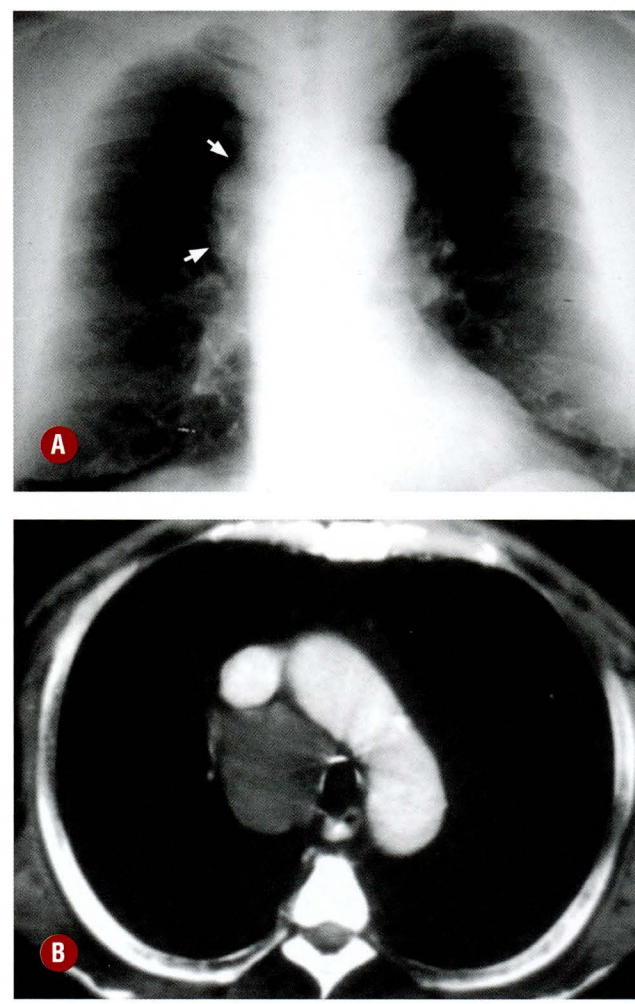

FIGURA 41-20. Cisto broncogênico. A, Radiografia de tórax em PA demonstra alargamento mediastinal supra-hilar à direita (setas). **B,** TC de tórax com contraste demonstra lesão expansiva cística paratraqueal inferior direita, de limites definidos, com cápsula fina.

Ressonância Magnética

- A intensidade de sinal é variável na RM, dependendo da composição do cisto, sendo hipointensa em T1 nas lesões de conteúdo seroso, podendo apresentar hipersinal nos casos de conteúdo mucoso espesso ou com hemorragia.
- Em T2 apresenta-se com hipersinal, independentemente da sua composição.

■ 4. Lesões do Esôfago

■ 4.1. Tumores do Esôfago

A neoplasia maligna mais comum é o carcinoma espinocelular, e a benigna é o liomioma. Sarcomas podem ocorrer, mas são muito raros. Embora o diagnóstico seja estabelecido geralmente por seriografia ou endoscopia do esôfago, a tomografia geralmente é utilizada para o estadiamento. Tendo em vista que o esôfago não tem serosa, a TC pode evidenciar a extensão local da lesão, demonstrando invasão de estrutura vizinha como a traqueia, brônquios ou a gordura mediastinal. É também eficiente para evidenciar envolvimento linfático.

■ 4.2. Hérnias Hiatais

São achados comuns em exames rotineiros do tórax. Seu diagnóstico, porém, deve ser feito eletivamente por exames mais simples como seriografia do esôfago e estômago. Entretanto, o reconhecimento de hérnia é simples, tanto no exame radiológico, como na tomografia, em que se observa massa com conteúdo gasoso no mediastino inferior, retrocardíaco. O uso de contraste oral pode complementar o diagnóstico (Cap. 44).

■ 4.3. Cisto de Duplicação Esofágica

I. INTRODUÇÃO

Generalidades

É considerado um divertículo do intestino primitivo, contendo camada mucosa e muscular. São lesões incomuns, geralmente assintomáticas, porém, eventualmente podem causar dor ou disfagia, decorrentes de compressões do esôfago e de estruturas adjacentes. Situam-se adjacentes ao esôfago e manifestam-se em jovens ou crianças. Suas principais complicações são ruptura, fistulização para o esôfago, sangramento e infecção.

II. ACHADOS DE IMAGEM

- São lesões semelhantes ao cisto broncogênico, determinando alargamento do mediastino ao exame radiológico e compressão mural em seriografias.
- Na TC, apresentam-se como lesões expansivas, hipodensas, de limites definidos, com fino realce anelar ao contraste iodado venoso (Fig. 41-21).
- A RM é pouco utilizada e mostra alto sinal em T2 e hipossinal em T1.

■ 4.4. Varizes Esofágicas

As varizes periesofágicas aparecem na radiografia de tórax como opacidade retrocardíaca de características indeterminadas (Fig. 41-22). Na TC, observa-se massa no mediastino posterior inferior, de contornos lobulados e limites definidos, circundando o esôfago (Fig. 41-23). Têm coeficiente de atenuação de partes moles, podendo ser confundidas com linfonodos aumentados na TC, porém, com o contraste, há realce de padrão vascular e aspecto de enovelado cilíndrico, o que facilita o diagnóstico (Fig. 41-23).

■ 4.5. Dilatações Esofágicas

Podem decorrer de distúrbio de motilidade, como na acalasia e doença de Chagas ou de obstruções distais como nas neoplasias ou esofagites constrictivas. São facilmente diagnosticadas com exames contrastados do esôfago, porém podem ser identificadas em radiografias simples do tórax como alargamento difuso cilíndrico quase que invariavelmente à direita, com presença de gás e de nível líquido.

■ 4.6. Divertículo Esofágico

I. INTRODUÇÃO

Generalidades

Divertículo do esôfago é uma dilatação localizada formada pela mucosa (falso divertículo, típico dos divertículos de pulsão) ou por toda a parede do esôfago (divertículo verdadeiro, típico dos divertículos de tração) associada à cavidade que se comunica com a luz. Os divertículos esofágicos são raros e podem ocorrer em três regiões: na junção faringo-esofágica (divertículo de Zenker), região média do tórax e na porção distal do esôfago (divertículo epifrênico). O divertículo de Zenker é um divertículo de pulsão que representa cerca de 60% de todos os divertículos esofágicos, ocorrendo principalmente em pacientes acima de 60 anos de idade. Os divertículos da região média do tórax geralmente resultam de contração citratricial de linfonodos infectados curados relacionados com a tuberculose ou histoplamose (divertículos por tração). Os divertículos epifrênicos são quase sempre congênitos e resultam da eventração da mucosa através de defeitos da parede muscular, no ponto de entrada dos vasos (divertículos por pulsão).

Sintomas occorrem principalmente em pacientes com divertículo de Zenker e incluem disfagia, tosse crônica (devido à aspiração) e pneumonia recorrente.

II. ACHADOS DE IMAGEM

Radiografia de Tórax

- O divertículo de Zenker é tipicamente retroesofágico e pode se tornar suficientemente grande a ponto de ser identificado em radiografias simples no mediastino superior; nesses casos, frequentemente há nível hidroaéreo.
- Os divertículos epifrênicos se apresentam sob a forma de estruturas arredondadas semelhantes a cistos, à direita da linha média, adjacentes ao esôfago, logo acima do diafragma.

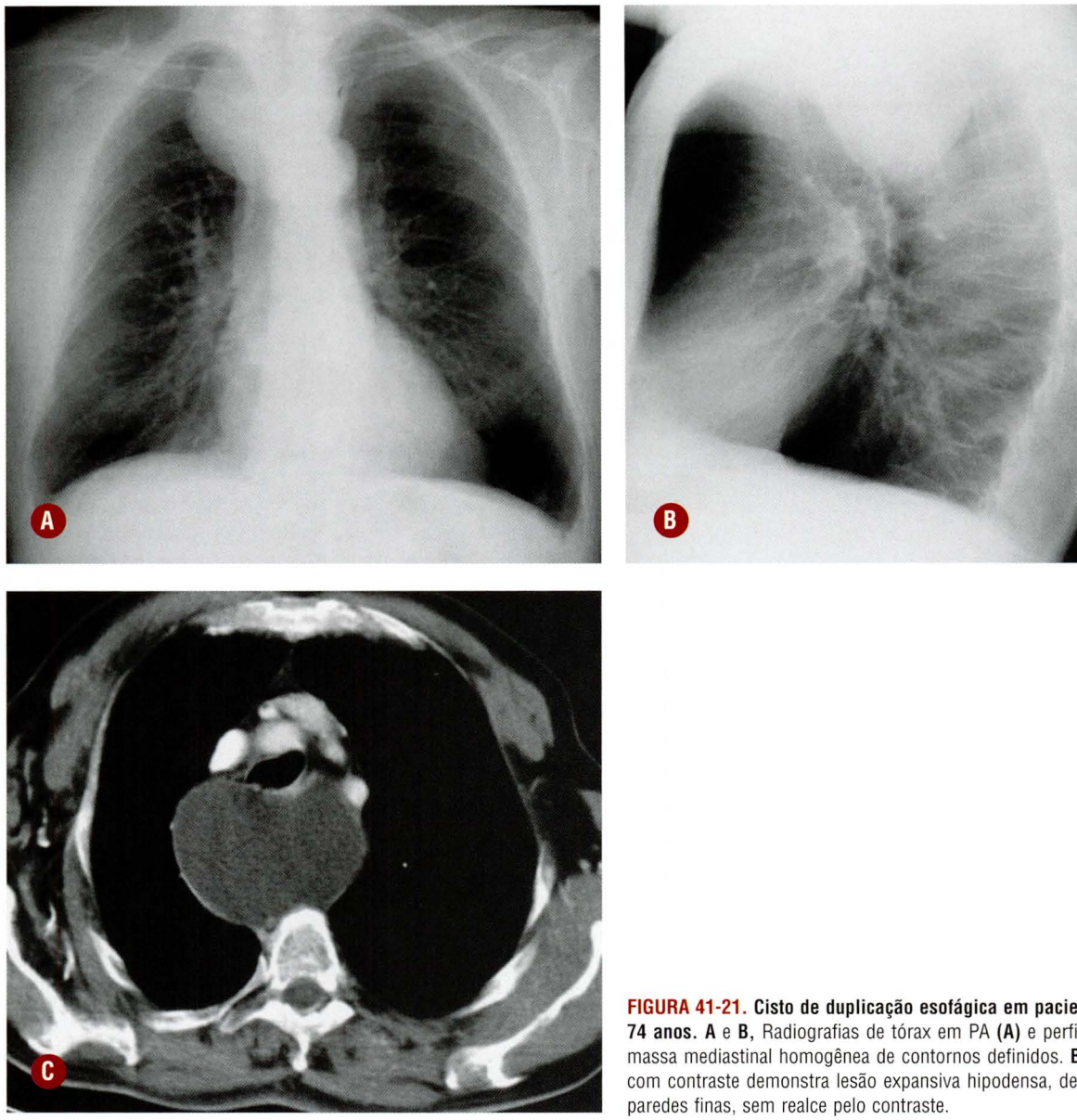

FIGURA 41-21. Cisto de duplicação esofágica em paciente masculino de 74 anos. A e **B**, Radiografias de tórax em PA **(A)** e perfil **(B)** demonstram massa mediastinal homogênea de contornos definidos. **B** e **C**, TC de tórax com contraste demonstra lesão expansiva hipodensa, de limites definidos, paredes finas, sem realce pelo contraste.

- Os divertículos de tração raramente são identificados na radiografia simples.

Esofagograma

- Dilatação localizada com uma cavidade e comunicação estreita (divertículos de pulsão) ou larga (divertículos de tração) com o esôfago.

Tomografia Computadorizada

- O diagnóstico dos divertículos esofágicos pode ser confirmado na TC de preferência com contraste oral (Fig. 41-24).

■ 5. Lesões Vasculares

Representam cerca de 10% das massas mediastinais, sendo o aneurisma a lesão mais comum. Entretanto, algumas anomalias como duplo arco aórtico ou dupla veia cava superior também podem se apresentar como massas alargando o mediastino. Outras causas vasculares de alargamentos mediastinais incluem anomalias dos vasos supra-aórticos e do arco aórtico, duplicação aórtica e anomalias da veia ázigo.

■ 5.1. Aneurisma da Aorta

I. INTRODUÇÃO

Generalidades

É a causa vascular mais comum de massa mediastinal. Definido como aumento acima de 50% do calibre normal da artéria, pode ser causado por arterioesclerose, trauma, sífilis ou necrose da camada média. De um modo geral, se considera que o limite do normal para a aorta ascendente é de 3,8 cm (ectasia até 4,5 cm), croça até 2,8 cm (ectasia até 4,0 cm). O aneurisma da aorta descendente, habitualmente se projeta posterolateralmente à esquerda.

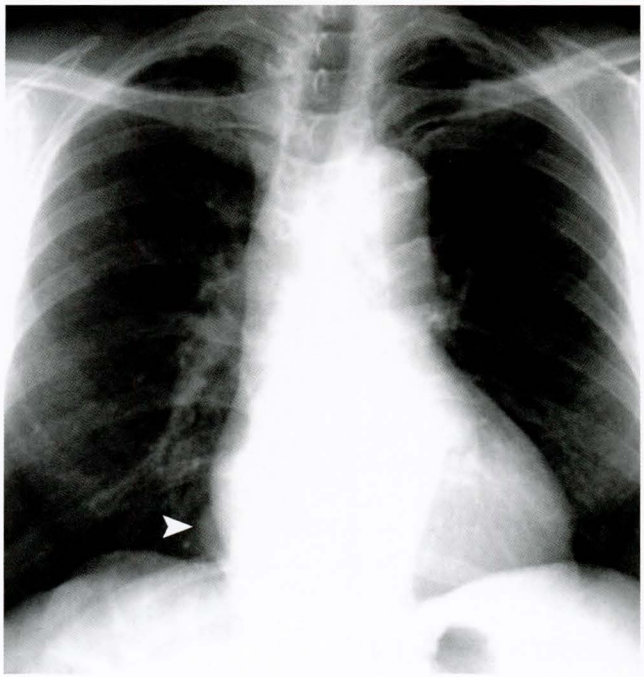

FIGURA 41-22. Varizes esofágicas em paciente masculino de 61 anos. Radiografia de tórax em PA demonstra opacidade retrocardíaca (cabeça de seta) de características indeterminadas.

II. ACHADOS DE IMAGEM (CAPÍTULO 5)

Radiografia de Tórax

- Na radiografia, apresenta-se como massa com densidade de partes moles, de morfologia fusiforme, sacular ou cilíndrica, em continuidade com os contornos da aorta.
- Pseudoaneurisma traumático é a segunda massa vascular em frequência e ocorre particularmente na porção inicial da aorta descendente, junto a emergência da artéria subclávia esquerda.

Tomografia Computadorizada e Ressonância Magnética

- A TC é a técnica mais frequentemente utilizada para o diagnóstico. A fase sem contraste venoso é útil para evidenciar presença de calcificações da íntima. A fase contrastada permite delimitar início e fim do aneurisma, suas relações com estruturas adjacentes, presença e dimensões de trombos e presença de ulcerações de paredes. Pode ainda demonstrar dissecção, ruptura e coleções hemorrágicas decorrentes.
- A avaliação de aneurisma da aorta pode ser feita também por ressonância magnética.

■ 5.2. Dilatação das Veias Ázigo e Hemiázigos

A dilatação da veia ázigo pode mimetizar massa mediastinal posterior, entretanto, a dilatação focal da veia ázigo (geralmente na região do arco) é bastante incomum. Anomalias da veia cava inferior (p. ex., interrupção, estenose) geralmente estão associadas à dilatação e continuação da veia ázigo e veias hemiázigos (Fig. 41-25). Anomalias cardíacas também podem estar presentes. Continuação da veia ázigo é também comum em pacientes com poliesplenia (isomerismo esquerdo), mas raro em pacientes com asplenia (isomerismo direito). Outras causas de dilatação da veia ázigo incluem obstrução neoplásica da veia cava superior, hipertensão portal, hipertensão de câmera cardíaca direita, síndrome de Budd-Chiari, tumor hipervascular com drenagem para o sistema ázigo, pseudoaneurisma pós-traumático e gravidez. Raramente a dilatação da veia ázigo é idiopática.

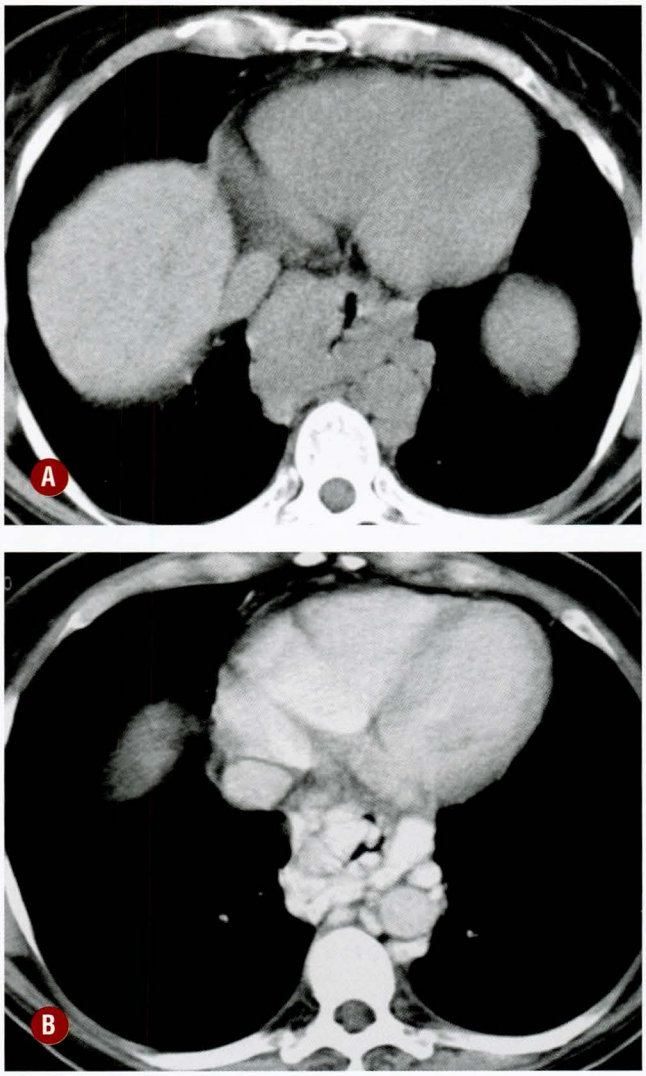

FIGURA 41-23. Varizes esofágicas em paciente feminino, 49 anos, com hematêmese. Imagens de TC pré **(A)** e pós-contraste **(B)** demonstram enovelado de varizes periesofágicas, com intenso realce pós-contraste (**B**).

■ 6. Hematopoiese Extramedular

I. INTRODUÇÃO

Generalidades

Mais frequentemente associada a anemias hemolíticas como talassemia, esferocitose congênita e anemia falciforme, pode também ocorrer como consequência de lesões que levam a destruição difusa da medula, como neoplasias difusas.

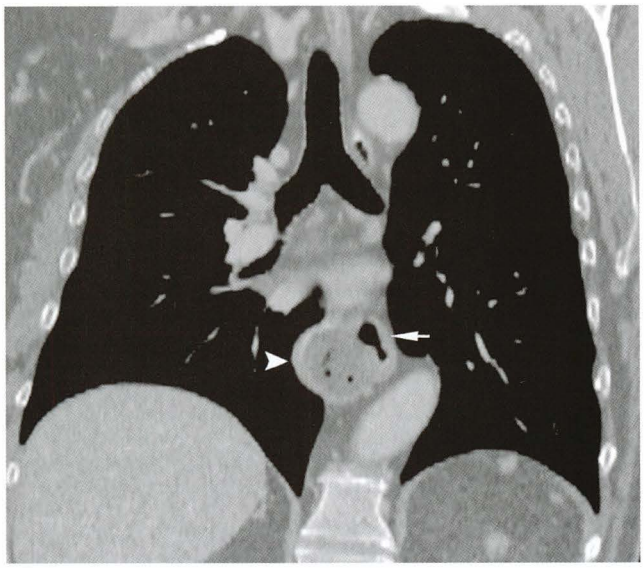

FIGURA 41-24. Divertículo esofágico. Reformatação coronal de TC de tórax com contraste demonstra divertículo (cabeça de seta) preenchido por alimento no terço distal do esôfago (seta). (Cortesia de Dr. Nestor Müller, Vancouver General Hospital, Canadá.)

II. ACHADOS DE IMAGEM

Apresentam-se como massas paramediastinais de contornos uniformes, porém lobulados, com densidade de partes moles e limites definidos, de características inespecíficas. Havendo presença de alterações ósseas próprias da doença de base, é possível estabelecer um diagnóstico de correlação (Fig. 41-26).

■ 7. Lesões Mediastinais de Estruturas Não Primárias do Mediastino

■ 7.1. Tireoide

I. INTRODUÇÃO

Generalidades

A tireoide pode afetar o mediastino de duas maneiras. A mais frequente é decorrente de bócio multinodular originado do pólo inferior da tireoide anteriormente ou da região posteroinferior. Eventualmente pode se originar de carcinoma. A lesão se expande para o mediastino anterior, médio, ou posterior, dependendo do ponto de origem. A maioria é assintomática, porém, em casos de compressões traqueais o paciente pode apresentar dispneia e cansaço fácil. Uma condição mais rara é a tireoide ectópica que ocorre habitualmente no mediastino médio.

II. ACHADOS DE IMAGEM

Radiografia de Tórax

- Massa com densidade de partes moles em continuidade com a tireoide insinuada para o mediastino superior, de contornos lisos, uniforme ou lobulado, frequentemente comprimindo e deslocando a traqueia, posterolateralmente quando anterior ou no mediastino médio e anteriormente quando posterior (Fig. 41-27).
- Tecido tireoideano ectópico apresenta-se como alargamento mediastinal inespecífico.

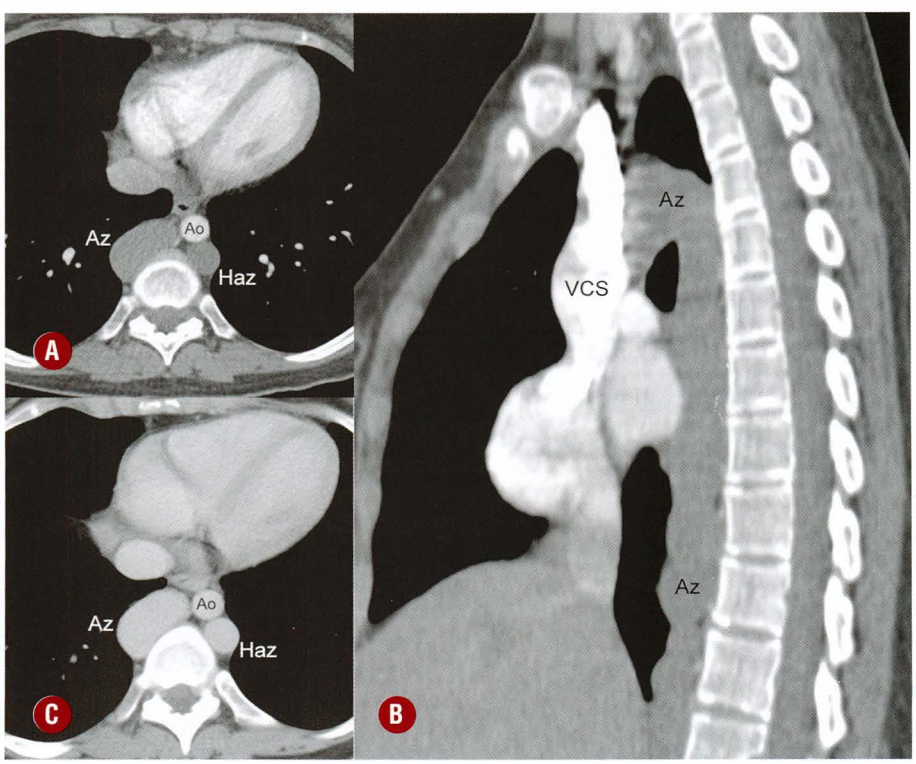

FIGURA 41-25. Continuação das veias ázigo e hemiázigo em paciente de 23 anos de idade com interrupção do segmento infra-hepático da veia cava inferior. Imagem axial **(A)** e reformatação sagital **(B)** de TC de tórax com contraste demonstram dilatação das veias ázigo e hemiázigo. Imagem axial de TC de tórax com contraste mais tardio **(C)** demonstra realce completo das estruturas venosas. Az = ázigo; Haz = hemiázigo; Ao = aorta; VCS = veia cava superior. (Cortesia de Dr. Nestor Müller, Vancouver General Hospital, Canadá.)

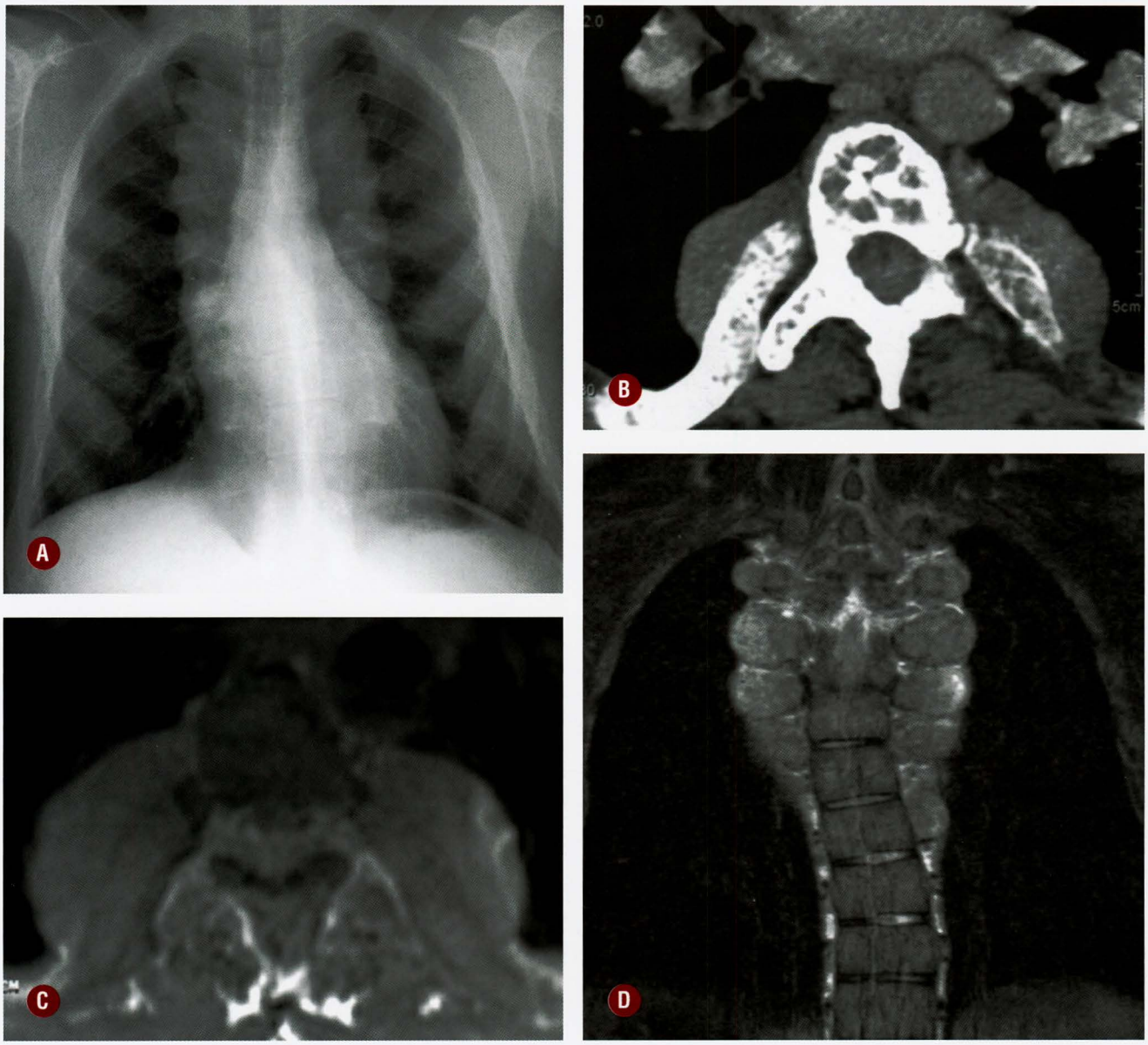

FIGURA 41-26. Hematopoiese extramedular em paciente masculino de 33 anos. A, Radiografia de tórax em PA demonstra alargamento mediastinal por massa com densidade de partes moles e expansão difusa de arcos costais. **B,** TC sem contraste demonstra massa com coeficiente de atenuação de partes moles, alargando o mediastino, de forma simétrica, bilateralmente. Há sinais de rarefação óssea na coluna e costelas. **C** e **D**, Imagens de RM (**C,** axial T1; **D,** coronal T2) demonstram massa de contornos lobulados com isossinal em T1 e hipersinal em T2, alargando o mediastino, bilateralmente.

Tomografia Computadorizada

- O aspecto mais característico é o de massa cervicotorácica contínua, quase sempre discretamente hiperdensa com calcificações nodulares.
- Apresenta pronunciado realce pelo contraste, podendo apresentar zonas circunscritas no interior com hipodensidade que correspondem a cistos ou eventuais focos de hemorragia (Fig. 41-27).
- Nos carcinomas, o realce pelo contraste é heterogêneo e pode haver evidências de invasão de estruturas adjacentes.

■ 7.2. Pseudocisto do Pâncreas

Lesão incomum ocorre principalmente no mediastino posterior. Invariavelmente associada à pancreatite, representa uma expansão torácica através dos vários forames ou eventuais defeitos do diafragma. Tem evolução rápida formando coleção cística delimitada por cápsula fina, bem definida. Derrame pleural pode estar presente.

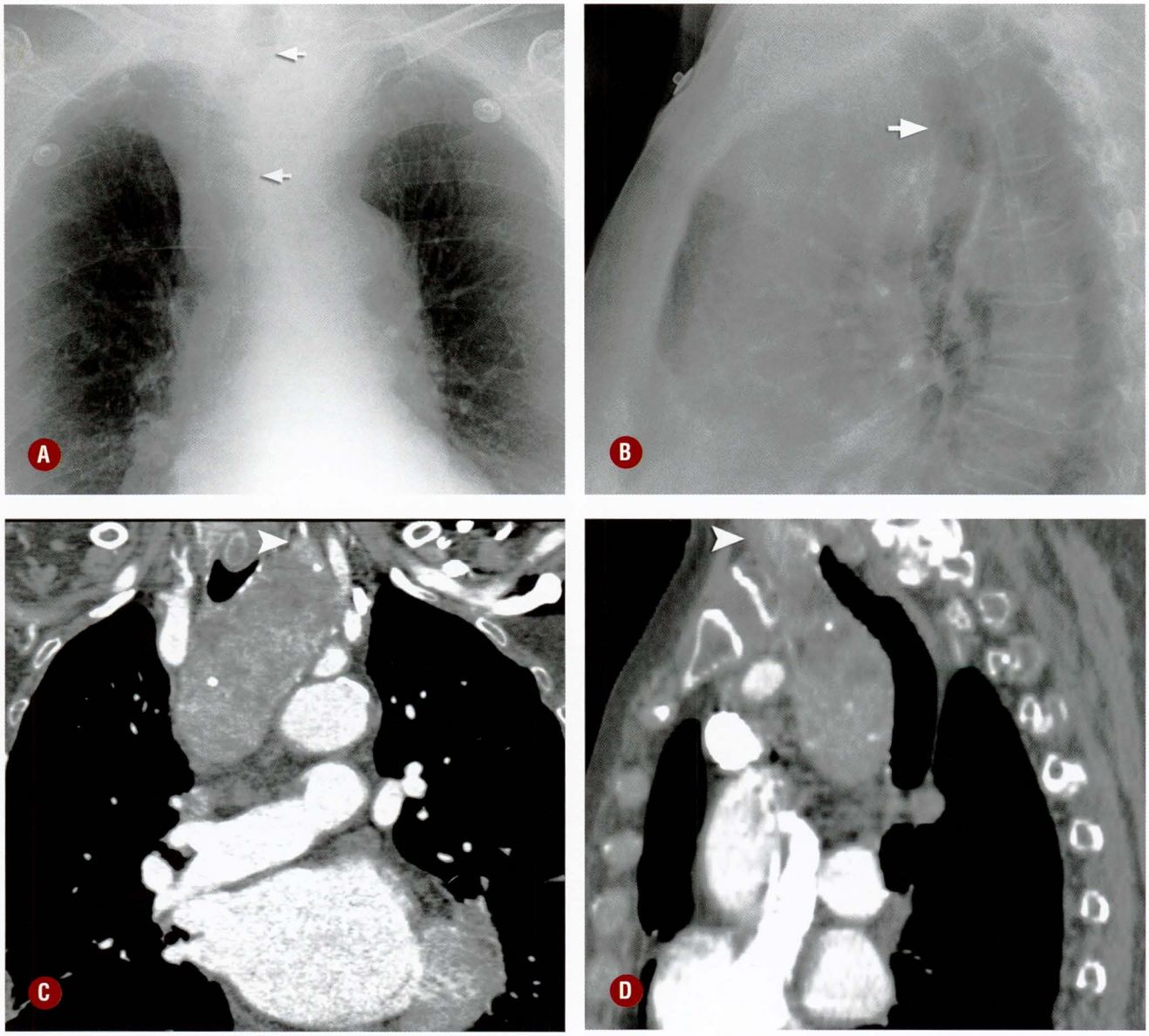

FIGURA 41-27. Bócio mergulhante intratorácico. A e **B**, Radiografias de tórax em PA **(A)** e perfil **(B)** demonstram opacidade homogênea deslocando a traqueia para a direita e posteriormente (setas). **C** e **D**, Reconstrução coronal **(C)** e sagital **(D)** de TC de tórax com contraste demonstram volumoso bócio mergulhante intratorácico heterogêneo com áreas císticas e focos de calcificação, com origem no lobo inferior esquerdo da tireoide (setas). Observe o importante desvio da traqueia para a direita.**(A).** (Cortesia de Dr. Nestor Müller, Vancouver General Hospital, Canadá.)

LITERATURA RECOMENDADA

1. Baron RL, Lee JK, Sagel SS, Peterson RR. Computed tomography of normal thymus. Radiology 1982;142(1):121-5.
2. Boiselle PM, Rosado-de-Christenson ML. Fat attenuation lesions of the mediastinum. J Comput Assist Tomogr 2001;25(6):881-9.
3. de Geer G, Webb WR, Gamsu G. Normal thymus: assessment with MR and CT. Radiology 1986;158(2):313-7.
4. Drevelegas A, Palladas P, Scordalaki A. Mediastinal germ cell tumors: a radiologic-pathologic review. Eur Radiol 2001;11(10):1925-32.
5. Jeung MY, Gasser B, Gangi A, Bogorin A, Charneau D, Wihlm JM et al. Imaging of cystic masses of the mediastinum. Radiographics. 2002;22 Spec No:S79-93.
6. Kawashima A, Fishman EK, Kuhlman JE, Nixon MS. CT of posterior mediastinal masses. Radiographics 1991;11(6):1045-67.
7. Kim JH, Goo JM, Lee HJ, Chung MJ, Jung SI, Lim KY et al. Cystic tumors in the anterior mediastinum. Radiologic-pathological correlation. J Comput Assist Tomogr. 2003;27(5): 714-23.
8. McAdams HP, Kirejczyk WM, Rosado-de-Christenson ML, Matsumoto S. Bronchogenic cyst: imaging features with clinical and histopathologic correlation. Radiology 2000;217(2):441-446.
9. Müller NL, Silva CIS. Imaging of the chest. Philadelphia: Saunders Elsevier; 2008.
10. Nishino M, Ashiku SK, Kocher ON, Thurer RL, Boiselle, PM, Hatabu H. The thymus: a comprehensive review. Radiographics 2006;26(2):335-48.
11. Suster S, Moran CA. Thymoma classification. Am J Clin Pathol 2006;125(4):542-54.
12. Tecce PM, Fishman EK, Kuhlman JE. CT evaluation of the anterior mediastinum: spectrum of disease. Radiographics 1994;14(5): 973-90.
13. Whitten CR, Khan S, Munneke GJ, Grubnic S. A diagnostic approach to mediastinal abnormalities. Radiographics 2007;27(3): 657-71.

42 CAPÍTULO

Mediastinite e Pneumomediastino

Nestor L. Müller
Gilberto Szarf

O mediastino é o conjunto de tecidos e órgãos separando os dois sacos pleurais, com o esterno localizado a sua frente e a coluna vertebral atrás. Por definição, superiormente encontra-se o introito torácico e inferiormente o diafragma. No entanto, é importante ressaltar que o mediastino tem comunicação com outras regiões anatômicas, como o espaço submandibular, o espaço retrofaríngeo e as bainhas vasculares do pescoço. Além disso, o mediastino se comunica inferiormente com o retroperitônio. Dessa forma, lesões nestes espaços vizinhos podem se comunicar com o mediastino e vice-versa, fazendo com que a análise dos mesmos seja importante quando se depara com uma alteração mediastinal.

Mediastinite é a inflamação focal ou difusa do mediastino, geralmente de origem infecciosa. Pode ser aguda ou crônica. A forma mais importante de mediastinite crônica é a mediastinite fibrosante.

■ Mediastinite Aguda

I. INTRODUÇÃO

Generalidades

As causas mais importantes de mediastinite aguda são cirurgias cardíacas, perfuração esofágica e supurações da cabeça e do pescoço, como os abscessos orofaríngeos e cervicais profundos, disseminando-se para o mediastino.

Mediastinite aguda occorre em 0,5% a 5% dos pacientes submetidos à cirurgia cardíaca e tem um índice de mortalidade de cerca de 25%. Outra causa frequente de mediastinite aguda é a perfuração do esôfago, um evento grave muitas vezes decorrente de procedimentos endoscópicos diagnósticos e terapêuticos principalmente esofagoscopia seguida de dilatação com balão. A perfuração espontânea após uma súbita elevação da pressão intraesofágica (síndrome de Boerhaave) ocorre mais frequentemente após episódios de vômitos, mas também pode ocorrer durante parto, crise grave de asma, após exercício extenuante e sem causa aparente (raro). O local habitual de ruptura nestes casos fica restrito aos 8 cm distais, frequentemente adjacente à junção gastroesofágica; a laceração é tipicamente vertical e acomete a parede posterolateral esquerda. Outras causas incluem a ruptura decorrente de corpo estranho, trauma ou aquelas associadas a doenças esofágicas, por exemplo, neoplasias. A mortalidade associada à mediastinite aguda decorrente de perfuração do esôfago é de 5% a 30%, mesmo com tratamento apropriado.

Ocasionalmente, abscessos orofaríngeos com disseminação do processo infeccioso ao longo das fáscias podem atingir o mediastino. O trajeto mais comum de disseminação é através do espaço retrofaríngeo, envolto pela fáscia pré-vertebral. O espaço perivascular, envolto pela bainha carotídea, pode também ser o trajeto de disseminação para o pericárdio e para a pleura.

Achados Clínicos e Laboratoriais

As manifestações clínicas da mediastinite aguda consistem de dor torácica aguda, febre, calafrios, taquicardia e taquipneia. Dor retrosternal agravada pela respiração ou tosse ocorre fre-

quentemente. História de cirurgia cardíaca recente ou episódio de vômito violento facilitam o diagnóstico. No entanto, em alguns casos, um fator precipitante pode passar despercebido, ou a mediastinite pode progredir com poucos sintomas ou sintomas inespecíficos que podem simular infarto do miocárdio, pericardite ou tromboembolismo pulmonar. O atraso no diagnóstico e tratamento resulta em elevada mortalidade.

Os exames laboratoriais mais importantes são a cultura e o antibiograma da secreção mediastinal. Os agentes causadores de mediastinite aguda mais frequentemente isolados são o *Staphylococcus aureus*, o *Staphylococcus epidermidis, a Pseudomonas sp* e a *Escherichia coli*. O tratamento geralmente requer antibioticoterapia, drenagem mediastinal e o tratamento específico da causa da mediastinite.

II. ACHADOS DE IMAGEM

Radiografia de Tórax

- A radiografia convencional oferece informações limitadas no diagnóstico de mediastinite.
- O achado mais comum é alargamento mediastinal, um sinal inespecífico que pode resultar de gordura mediastinal ou ser decorrente de edema e de hemorragia relacionados com cirurgia cardíaca ou de esôfago (Fig. 42-1).
- Pneumomediastino e enfisema subcutâneo podem ser sinais importantes de ruptura do esôfago. Outros achados incluem derrame pleural e pneumotórax. A perfuração esofágica distal geralmente resulta em derrame pleural ou hidropneumotórax esquerdo, enquanto a perfuração da porção média ou proximal do esôfago, na maior parte das vezes, resulta em alterações pleurais à direita.

Esofagograma

- O estudo contrastado do esôfago é o exame de imagem de escolha no diagnóstico de ruptura do esôfago e o melhor contraste é o sulfato de bário. Alguns autores recomendam o uso de contrastes iodados hidrossolúveis em pacientes com suspeita ou com perfuração esofágica conhecida; todavia, pequenos extravasamentos podem passar despercebidos, e a aspiração deste material pode provocar edema pulmonar. O sulfato de bário é inerte na árvore traqueobrônquica.
- Extravasamento de contraste oral para o mediastino ou a pleura é um sinal inequívoco de perfuração. Deve-se notar, no entanto, que esofagografia é falsamente negativa em cerca de 10% dos casos.

Tomografia Computadorizada

A. Mediastinite Aguda Após Cirurgia Cardíaca

- O critério principal para o diagnóstico de mediastinite aguda na TC é a presença de coleção mediastinal (Fig. 42-2). Outros achados importantes incluem coleções gasosas no mediastino e aumento da atenuação da gordura mediastinal com obliteração dos planos normais de gordura. No entanto, todos estes achados são normalmente encontrados na maioria dos pacientes nos primeiros dias depois de cirurgia cardíaca ou mediastinal. Distinção entre estes achados normais e mediastinite aguda pode, portanto, ser difícil ou impossível na TC nos primeiros dias pós-operatórios.
- Achados que devem sugerir presença de mediastinite aguda na TC incluem aumento progressivo das coleções líquidas ou gasosas no mediastino ou presença de coleções líquidas ou gasosas no mediastino após o 14º dia pós-operatório. Após esse período, a TC alcança quase 100% de sensibilidade e especificidade.
- Outros achados associados incluem linfonodomegalias e derrame pleural e pericárdico.
- Abscessos mediastinais se caracterizam pela presença de uma ou mais coleções mediastinais focais de baixa atenuação, com realce periférico no exame com contraste iodado endovenoso. Deve-se notar, no entanto, que hematomas e

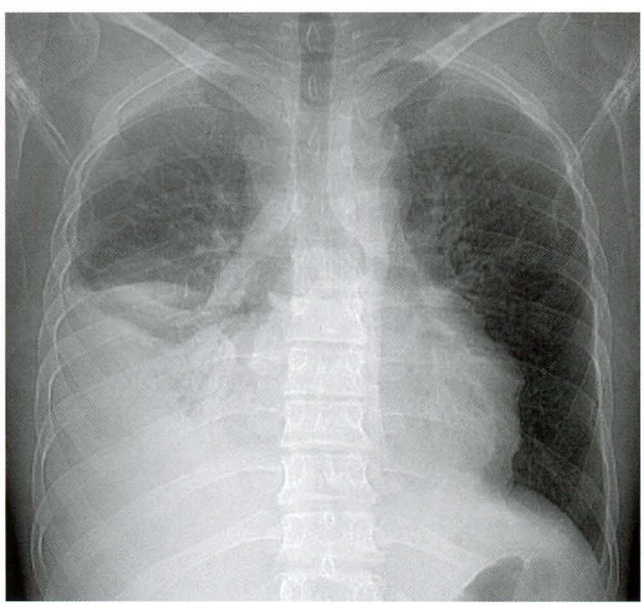

FIGURA 42-1. Mediastinite aguda. Radiografia de tórax mostra alargamento do mediastino e moderado derrame pleural à direita e pequeno à esquerda.

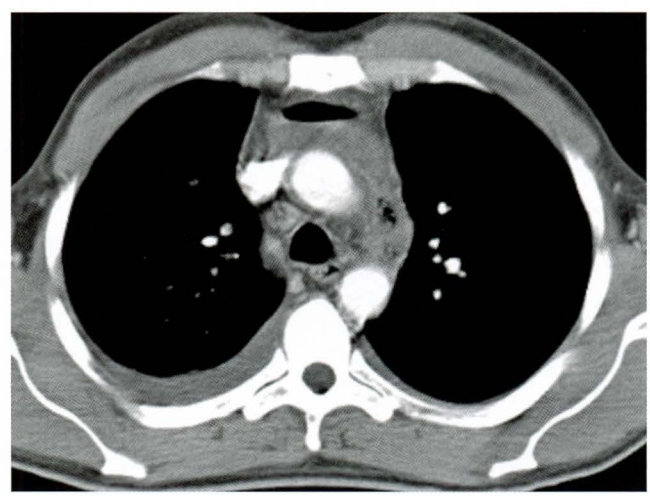

FIGURA 42-2. Mediastinite aguda e abscesso mediastinal. TC de tórax com contraste demonstra coleção de fluido com nível aéreo no mediastino anterior com obliteração dos planos normais de gordura e aumento da atenuação e presença de bolhas de ar na região da janela aortopulmonar. Estes achados são consistentes com mediastinite aguda e abscesso mediastinal. Nota-se incidentalmente a presença de pequenos derrames pleurais bilaterais.

seromas pós-cirúrgicos podem ter a mesma aparência. O diagnóstico definitivo requer aspiração da coleção mediastinal ou cirurgia.

B. Mediastinite Aguda Após Perfuração Esofágica

- Em muitos centros, a tomografia computadorizada com contraste oral tem sido utilizada quase rotineiramente na avaliação de pacientes com suspeita de perfuração esofágica.
- Os achados na TC incluem extravasamento de contraste oral para o mediastino ou a pleura e presença de ar e líquido no mediastino fora do esôfago (Fig. 42-3).
- Outros achados incluem espessamento da parede do esôfago, obliteração dos planos normais de gordura, presença de abscessos mediastinais, derrame pleural à esquerda na perfuração esofágica distal e derrame pleural à direita na perfuração esofágica proximal. Devido ao espessamento esofágico, à obliteração dos planos gordurosos e ao fato de pequenas coleções de fluido estarem frequentemente presentes após a cirurgia, pode ser difícil distinguir os achados pós-operatórios normais daqueles exibidos pela mediastinite em face inicial.

C. Mediastinite Aguda por Extensão de Abscesso Orofaríngeo e Cervical

- Presença de abscesso orofaríngeo ou cervical, sinais de infecção cervical, como celulite, ou trombose da veia jugular.
- Aumento da atenuação e borramento da gordura mediastinal e presença de abscessos mediastinais.
- Outros achados podem incluir derrame pleural, derrame pericárdico e linfonodomegalia cervical e mediastinal.

III. DIAGNÓSTICO DIFERENCIAL

O diagnóstico diferencial principal da mediastinite pós-operatória são as alterações decorrentes da própria manipulação cirúrgica. Quanto mais precoce é realizado o estudo por imagem em relação ao procedimento cirúrgico, menos específicas são as alterações encontradas, podendo decorrer apenas do trauma cirúrgico.

■ Mediastinite Fibrosante

I. INTRODUÇÃO

Generalidades

A mediastinite fibrosante é uma entidade clinicopatológica incomum caracterizada pela presença de tecido fibrótico mediastinal, com pouca evidência de inflamação ativa, que resulta em compressão e, algumas vezes, obliteração dos vasos, vias respiratórias e esôfago.

O processo é frequentemente progressivo. Dois tipos de apresentação podem ocorrer, sendo o primeiro caracterizado por alteração focal, tipicamente com calcificação extensa dos linfonodos mediastinais e o segundo, menos comum, difuso, acometendo múltiplos compartimentos e geralmente sem calcificações. A causa mais frequentemente implicada é a infecção, sendo o microrganismo mais comum o *Histoplasma capsulatum*. Em regiões geográficas onde a histoplasmose não é endêmica, provavelmente a tuberculose seja a causa mais importante da doença. A mediastinite fibrosante nestes casos tende a ser focal. O padrão difuso é raro e pode estar associado a doenças autoimunes (colangite esclerosante, tireoidite de Riedel, artrite reumatoide e lúpus eritematoso sistêmico), pseudotumor de órbita, fibrose retroperitoneal, terapia com metisergida, ou pode ser idiopático.

Achados Clínicos e Laboratoriais

A fibrose mediastinal pode comprimir e obliterar qualquer estrutura localizada no mediastino; entretanto, devido às baixas

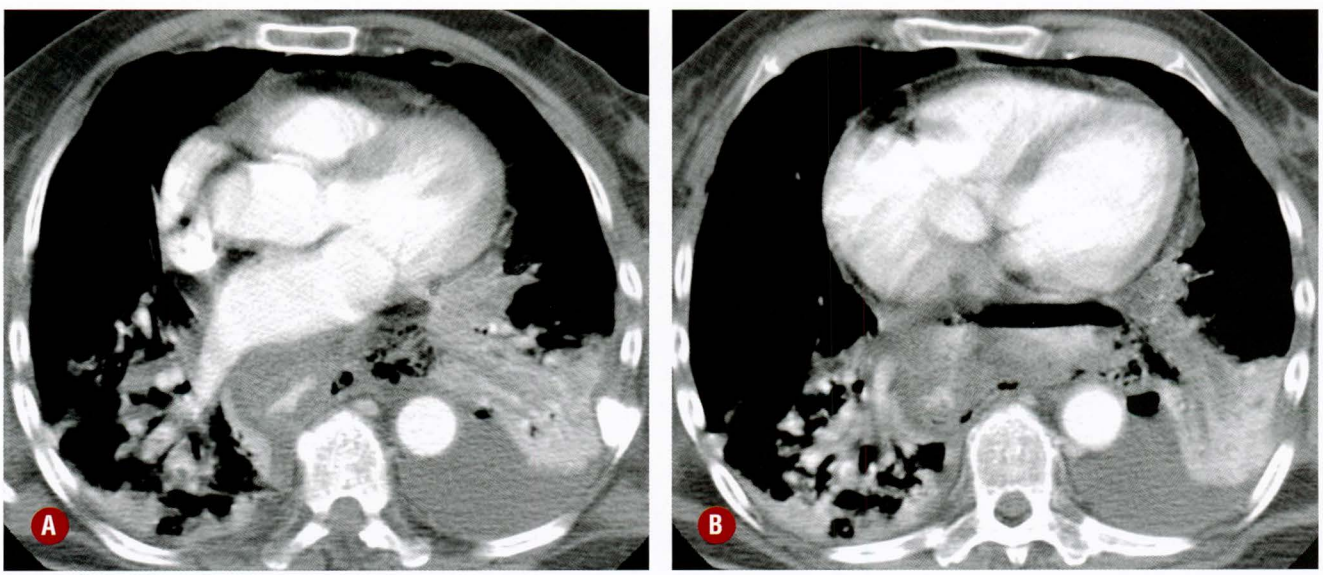

FIGURA 42-3. Perfuração esofágica e mediastinite aguda. A, TC de tórax com contraste oral e intravenoso demonstra coleções gasosas e de líquido no mediastino adjacente ao esôfago em um paciente com perfuração esofágica. **B,** Imagem de TC 2 cm mais caudal que **A** mostra nível aéreo e grande coleção de líquido de alta atenuação consistente de extravasamento de contraste do esôfago para o mediastino. Nota-se também presença de derrames pleurais bilaterais e áreas de atelectasia e consolidação nos lobos inferiores.

pressões intraluminais, a veia cava superior e as veias pulmonares tendem a ser comprimidas mais precocemente do que as artérias e a árvore traqueobrônquica. A mediastinite fibrosante acomete indivíduos de qualquer idade, com pico de incidência entre os 40 e 60 anos de idade e é a terceira principal causa de síndrome de veia cava superior. A síndrome de veia cava superior se caracteriza por distensão de veias do pescoço e dos membros superiores, edema das extremidades superiores, pescoço e face, aparecimento de circulação colateral no tórax e pletora facial. O esôfago pode ser acometido, levando à disfagia. O acometimento das vias aéreas pode levar a hemoptise, atelectasias e pneumonites obstrutivas.

O diagnóstico definitivo é geralmente difícil de ser estabelecido, necessitando muitas vezes de exploração cirúrgica. Agentes etiológicos que podem ser identificados incluem fungos ou micobactérias, sendo os mais comuns o *Histoplasma capsulatum* (nos EUA, principalmente na região central) e o bacilo da tuberculose (no Brasil e em outros países). Entre as causas menos frequentes estão actinomicose, nocardiose, uso de metisergida, silicose e trauma. Deve-se salientar, no entanto, que frequentemente a etiologia é incerta ou idiopática.

II. ACHADOS DE IMAGEM

Radiografia de Tórax

- A radiografia pode ser normal ou, mais frequentemente, demonstrar achados inespecíficos, incluindo alargamento mediastinal (principalmente à direita), distorção das linhas mediastinais, calcificação paratraqueal, atelectasia e pneumonite obstrutiva.
- Obstrução da veia cava superior muitas vezes ocasiona o surgimento de um mamilo aórtico proeminente como resultado de uma veia intercostal superior esquerda dilatada.

Tomografia Computadorizada

- O padrão mais comum, encontrado na TC em 60% a 90% dos casos, é o de uma massa localizada com atenuação de partes moles associada a calcificações irregulares na região paratraqueal direita, na região infracarinal ou nos hilos. Tal forma se associa, na maioria dos casos, à histoplasmose ou à tuberculose. Ocasionalmente a forma localizada pode apresentar-se sem calcificações e ser idiopática (Fig. 42-4).
- A forma difusa da doença se manifesta como lesão infiltrativa, não calcificada, acometendo vários compartimentos mediastinais e resultando em extenso alargamento do mediastino, que pode ter contorno liso ou lobulado.
- Ambos os padrões podem se associar a compressão ou encarceramento dos grandes vasos mediastinais, árvore traqueobrônquica, ou esôfago.
- A avaliação dos vasos mediastinais requer o uso de contraste iodado intravenoso (angiotomografia).
- O acometimento da veia cava superior resulta em extensa circulação venosa colateral incluindo dilatação da veia intercostal superior esquerda, veias ázigo e hemiázigo.
- A obstrução ou o estreitamento de uma artéria pulmonar podem resultar em áreas localizadas de diminuição da vascularização e atenuação, perda de volume ou trombose.
- Obstrução das veias pulmonares resulta em aumento da atenuação pulmonar, espessamento dos septos interlobulares e distensão peribrônquica (Fig. 42-4).

Ressonância Magnética

- A imagem por ressonância magnética mostra sinais de intensidade intermediária misturados com áreas de sinais de baixa intensidade nas imagens ponderadas em T1 e T2. As áreas de baixo sinal são atribuídas ao tecido fibroso reativo e/ou à presença de cálcio em meio a fibrose.
- Comparada com a tomografia, a ressonância magnética pode melhorar a definição de compressão vascular. No entanto, a tomografia é superior em identificar calcificações e compressão de vias aéreas proximais.

III. DIAGNÓSTICO DIFERENCIAL

No contexto clínico apropriado, a presença de uma massa mediastinal localizada e calcificada na TC associada à distorção das estruturas do mediastino, com redução da luz dos vasos ou das vias aéreas, é praticamente diagnóstica da doença, as causas principais sendo histoplasmose e tuberculose. No entanto, quando o processo é difuso e não está associado a calcificações, o diagnóstico diferencial deve incluir doenças linfoproliferativas, principalmente linfoma de Hodgkin, sarcoidose e a doença de Castleman.

■ Pneumomediastino

I. INTRODUÇÃO

Generalidades

O pneumomediastino (enfisema mediastinal) é definido pela presença de ar no espaço mediastinal. O ar pode se originar de cinco locais: pulmão, vias aéreas mediastinais, esôfago, pescoço e cavidade abdominal.

Os espaços aéreos terminais dos pulmões são a fonte mais comum de pneumomediastino. O evento inicial geralmente é um incidente que provoca aumento súbito da pressão alveolar e resulta em ruptura dos alvéolos com passagem do ar para o interstício perivascular e peribrônquico e posteriormente para o hilo e o mediastino. O ar mediastinal pode seguir para o pescoço, para os tecidos subcutâneos, para o retroperitônio e, raramente, para o espaço peritoneal ou para o canal vertebral. Causas comuns deste mecanismo incluem manobras respiratórias profundas e manobras de Valsalva (como aquelas que ocorrem durante exercício extenuante, durante o parto, no uso de maconha ou cocaína), doença pulmonar obstrutiva crônica (DPOC), asma, fibrose intersticial, vômitos de qualquer etiologia, ventilação mecânica e trauma fechado.

O pneumomediastino é uma manifestação radiológica importante e comum de ruptura do esôfago, ocorrendo mais frequentemente durante episódios de vômitos incoercíveis. Pode também resultar de ruptura da traqueia, ou dos brônquios principais proximais, causada por traumatismo fechado.

Quando o pneumomediastino é de causa extratorácica, geralmente, o que ocorre é a dissecção dos planos comunicantes por ar. Isso pode ocorrer em alterações relacionadas com os seios da face, como fraturas, assim como após extrações dentárias. Da mesma forma, após a perfuração de uma víscera oca abdominal, o ar pode se comunicar com o mediastino a partir do retroperitônio.

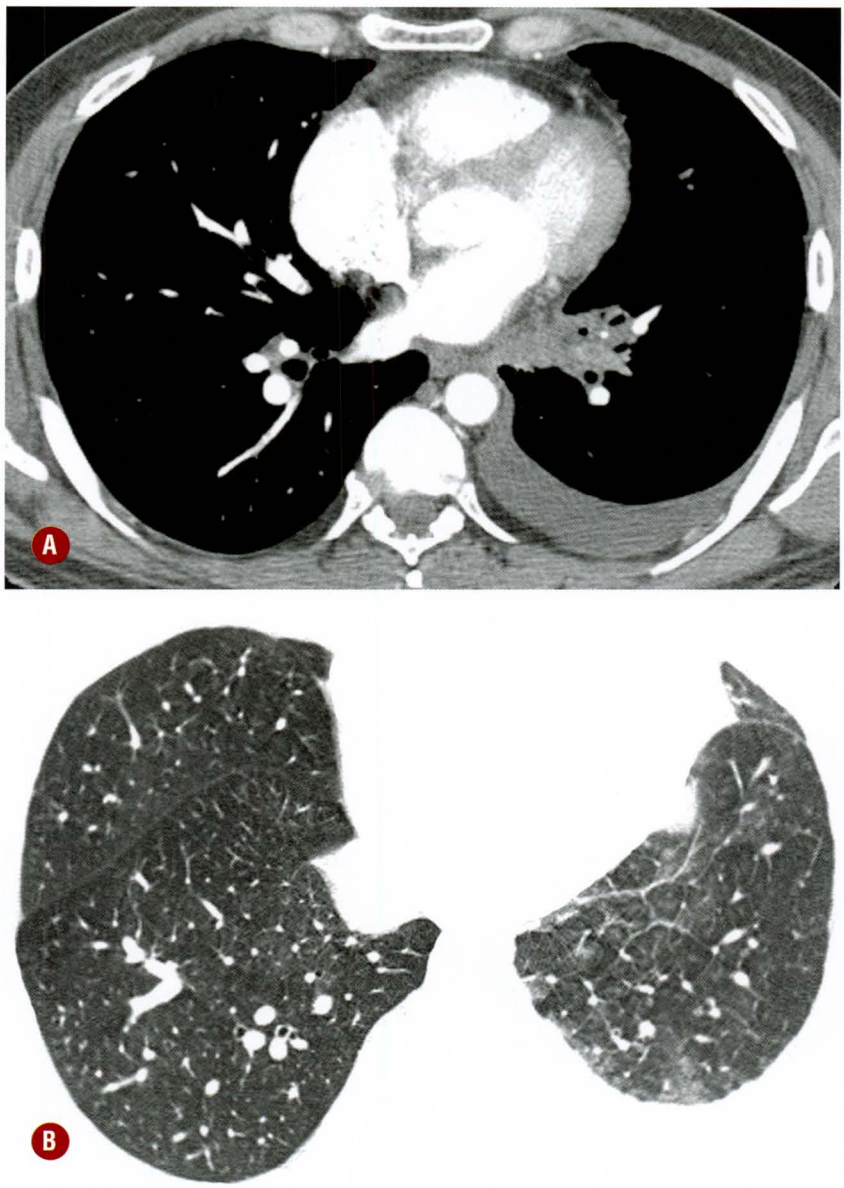

FIGURA 42-4. Mediastinite fibrosante. A, TC de tórax com contraste iodado endovenoso mostra lesão infiltrativa, não calcificada, acometendo a região do hilo inferior esquerdo associada a estreitamento das artérias segmentares basais esquerdas e obstrução completa da veia pulmonar inferior esquerda. Nota-se também derrame pleural à esquerda. **B,** Imagem de TC fotografada com janela de pulmão mostra espessamento dos septos interlobulares e opacidades com atenuação em vidro fosco consistentes com edema pulmonar. Biópsia cirúrgica demonstrou mediastinite fibrosante de causa desconhecida.

Achados Clínicos

Os sinais e sintomas de pneumomediastino dependem do volume de ar no espaço mediastinal e da presença ou ausência de infecção associada. O pneumomediastino pode ser assintomático ou ser sugerido por relato de dor retroestemal de início abrupto que se irradia para os ombros, geralmente precedida por um evento que resultou em excessiva elevação da pressão intratorácica, como um espasmo de tosse, espirro ou vômito. Geralmente a dor é agravada pela respiração e, algumas vezes, pela deglutição. O exame físico geralmente revela ar nos tecidos subcutâneos do pescoço ou na parede torácica.

II. ACHADOS DE IMAGEM

Radiografia de Tórax

- Os sinais radiológicos de pneumomediastino se baseiam na delineação de estruturas anatômicas pelo ar que se manifesta como linhas transparentes ou coleções ar focais similares a bolhas que contornam as estruturas mediastinais.
- Na radiografia frontal, a pleura mediastinal mostra-se deslocada lateralmente, criando uma imagem linear longitudinal paralela à borda cardíaca, separada do coração por uma camada de ar, geralmente mais evidente no lado esquerdo (Fig. 42-5). Uma faixa longitudinal de ar também pode ser identificada adjacente à aorta torácica e em torno da artéria pulmonar (sinal do anel periarterial) (Fig. 42-5).
- Quando ocorre acúmulo de ar ao redor do timo, é possível identificar o sinal da vela, no qual parte do timo aparece elevada e bem definida.
- Quando o ar se posiciona entre a pleura parietal e a porção medial do hemidiafragma esquerdo, delineando a aorta descendente, apresenta uma configuração que lembra a letra V (um achado conhecido como sinal do V de Naclerio).
- Quando o ar se interpõe entre o coração e o diafragma, é possivel identificar a porção central do diafragma em con-

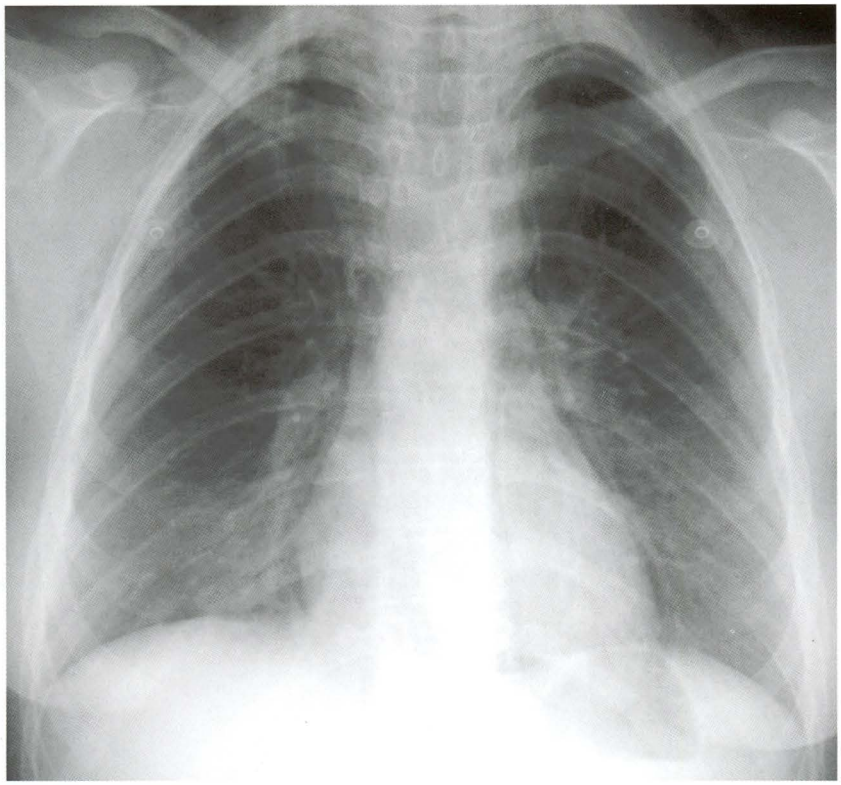

FIGURA 42-5. Pneumomediastino. Radiografia de tórax em PA mostra deslocamento lateral da pleura mediastinal para a esquerda criando uma imagem linear longitudinal paralela à borda cardíaca, separada do coração por uma camada de ar. Uma faixa longitudinal de ar também pode ser identificada adjacente ao arco da aorta.

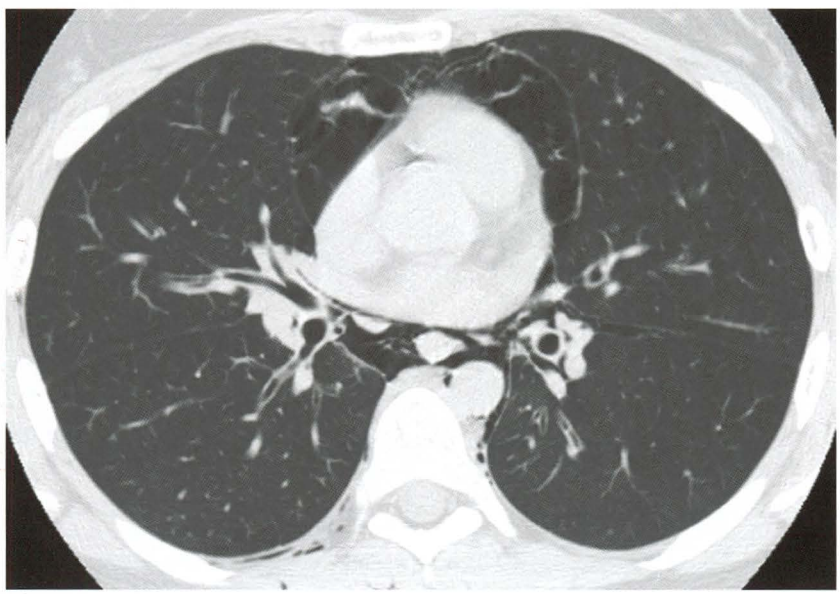

FIGURA 42-6. Pneumomediastino. TC de tórax demonstra presença de ar entre várias estruturas mediastinais. Pequenas faixas de ar também podem ser identificadas estendendo-se do mediastino para as regiões paravertebrais e para os espaços extrapleurais direito e esquerdo.

tinuidade com suas porções laterais, um achado conhecido como sinal do diafragma contínuo.

- Em alguns casos, o pneumomediastino é mais prontamente encontrado nas radiografias em perfil sob a forma de linhas transparentes que contornam o timo, a aorta ascendente, o arco aórtico e as artérias pulmonares.

Tomografia Computadorizada

- À tomografia, o pneumomediastino é facilmente identificado quando se visualiza a presença de ar entre as estruturas mediastinais (Fig. 42-6).
- Algumas vezes, o ar nos tecidos intersticiais do pulmão (enfisema intersticial) pode ser detectado na TC como faixas ou bolhas de ar ao longo do interstício peribroncovascular, septos interlobulares (Fig. 42-7), e direcionado para o mediastino.
- Ocasionalmente, o ar do mediastino estende-se entre a pleura parietal e o diafragma, podendo também se posicionar entre a pleura parietal e os tecidos extrapleurais do ápice pulmonar e paravertebrais (Fig. 42-6). Essa camada de ar extrapleural pode lembrar um pneumotórax, mas a linha pleural não é lisa como no pneumotórax e sim irregular, como resultado da fixação da pleura parietal pela fáscia suprajacente.

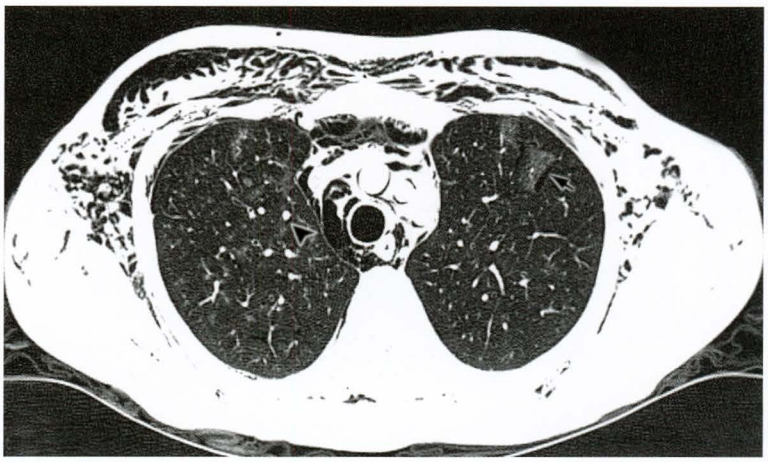

FIGURA 42-7. Enfisema intersticial. TC de tórax em paciente com broncopneumonia pós-transplante de medula óssea evidencia pneumomediastino, enfisema interstitial perivascular (cabeça de seta) e ao longo de septos interlobulares (seta), e extenso enfisema subcutâneo.

- Raramente, o gás estende-se do mediastino até o tecido extrapleural do espaço paravertebral ou para o canal vertebral (pneumorraque), levando a enfisema epidural.

III. DIAGNÓSTICO DIFERENCIAL

- O diagnóstico diferencial do pneumomediastino na radiografia inclui pneumopericárdio e pneumotórax.
- Quando o ar no pneumomediastino se interpõe entre o coração e o diafragma, resulta no sinal do diafragma contínuo.
- Em teoria, o ar dentro do saco pericárdico (pneumopericárdio) deveria permitir a visualização da porção central do diafragma, porém o pneumopericárdio quase sempre está associado à presença de líquido, o que ocasiona a obliteração da porção central do diafragma, pelo menos nas radiografias obtidas em posição ortostática. Em casos de dúvida o diagnóstico diferencial pode ser estabelecido pela mudança na posição da imagem do ar contido no saco pericárdico em radiografias obtidas em diferentes posições.
- Em alguns casos, o ar do mediastino estende-se entre a pleura parietal e o diafragma, podendo também se posicionar entre a pleura parietal e os tecidos extrapleurais do ápice pulmonar. Essa camada de ar extrapleural pode lembrar um pneumotórax, porém não muda de posição nas radiografias obtidas em diferentes posições. Nessa situação, a linha pleural não é lisa como no pneumotórax, mas tende a ser irregular, como resultado da fixação da pleura parietal pela fáscia suprajacente.
- Um dos achados típicos de pneumomediastino na radiografia frontal é o deslocamento da pleura mediastinal, criando uma imagem linear longitudinal paralela à borda cardíaca separada do coração por uma camada de ar. Este achado deve ser distinguido de uma fina linha radiotransparente que pode ser frequentemente identificada ao longo da borda cardíaca e do arco aórtico cuja margem lateral consiste em parênquima pulmonar, e não um deslocamento pleural. Esta linha radiotransparente deve-se ao efeito Mach; não deve ser confundida com pneumomediastino.

LITERATURA RECOMENDADA

1. Akman C, Kantarci F, Cetinkaya S. Imaging in mediastinitis: a systematic review based on aetiology. Clin Radiol 2004;59(7): 573-85.
2. Atasoy C, Fitoz S, Erguvan B, Akyar S. Tuberculous fibrosing mediastinitis: CT and MRI findings. J Thorac Imaging 2001;16(1): 191-3.
3. Athanassiadi KA. Infections of the mediastinum. Thorac Surg Clin 2009;19(1):37-45, vi.
4. Bejvan SM, Godwin JD. Pneumomediastinum: old signs and new signs. AJR Am J Roentgenol 1996;166(5):1041-8.
5. Caceres M, Ali SZ, Braud R, Weiman D, Garrett HE Jr. Spontaneous pneumomediastinum: a comparative study and review of the literature. Ann Thorac Surg 2008;86(3):962-6.
6. Devaraj A, Griffin N, Nicholson AG, Padley SP. Computed tomography findings in fibrosing mediastinitis. Clin Radiol 2007;62(8): 781-6.
7. Exarhos DN, Malagari K, Tsatalou EG, Benakis SV, Peppas C, Kotanidou A et al. Acute mediastinitis: spectrum of computed tomography findings. Eur Radiol 2005;15(8):1569-74.
8. Franquet T, Giménez A, Torrubia S, Sabaté JM, Rodriguez-Arias JM. Spontaneous pneumothorax and pneumomediastinum in IPF. Eur Radiol 2000;10(1):108-13.
9. Giménez A, Franquet T, Erasmus JJ, Martínez S, Estrada P. Thoracic complications of esophageal disorders. Radiographics 2002;22 Spec No:S247-58.
10. Gray JM, Hanson GC. Mediastinal emphysema: aetiology, diagnosis, and treatment. Thorax 1966;21(4):325-32.
11. Rossi SE, McAdams HP, Rosado-de-Christenson ML, Franks TJ, Galvin JR. Fibrosing mediastinitis. Radiographics 2001; 21(3): 737-57.
12. Sherrick AD, Brown LR, Harms GF, Myers JL. The radiographic findings of fibrosing mediastinitis. Chest 1994;106(2):484-9.
13. White CS, Templeton PA, Attar S. Esophageal perforation: CT findings. AJR Am J Roentgenol 1993;160(4):767-70.
14. Zylak CM, Standen JR, Barnes GR, Zylak CJ. Pneumomediastinum revisited. Radiographics 2000;20(4):1043-57.

43 CAPÍTULO

Doenças da Pleura

Gustavo de Souza Portes Meirelles
Viviane Baptista Antunes
Milene Carneiro Barbosa de Brito

As doenças da pleura são muito frequentes na prática clínica, tendo os métodos de diagnóstico por imagem papel fundamental no seu diagnóstico e conduta. A radiografia de tórax é o exame de escolha na avaliação inicial desses pacientes, por ser capaz de detectar alterações pleurais e auxiliar no acompanhamento delas. No entanto, outros métodos como a ultrassonografia (US), a tomografia computadorizada (TC), a ressonância magnética (RM) e, mais recentemente, a tomografia por emissão de pósitrons associada à tomografia computadorizada (PET/CT), podem ser utilizados para a melhor caracterização das alterações pleurais.

■ Anatomia da Pleura

I. INTRODUÇÃO

O conhecimento da anatomia normal da pleura e de suas características nos diferentes métodos de imagem é de extrema importância para o reconhecimento das alterações nos processos patológicos.

Os pulmões são recobertos por duas membranas serosas: a pleura parietal, que corresponde à camada externa adjacente à parede torácica e a pleura visceral, a camada mais interna, em íntimo contato com o pulmão. Entre essas duas membranas encontra-se o espaço, ou a cavidade pleural, preenchido por uma fina lâmina líquida, produzida pelas células mesoteliais presentes nas próprias membranas, que fornece a lubrificação necessária para evitar o atrito entre elas.

A pleura parietal recebe diferentes nomes, de acordo com a sua topografia: pleura costal (na parede lateral do tórax), pleura mediastinal (em contato com o mediastino) e pleura diafragmática (recobre a superfície diafragmática).

A pleura visceral possui algumas invaginações para os pulmões, formando as fissuras interlobares e acessórias. Os ligamentos pulmonares inferiores representam a reflexão da pleura parietal (mediastinal), inferiormente às veias pulmonares inferiores e fixam o pulmão ao mediastino.

O suprimento sanguíneo da pleura parietal ocorre por meio de vasos sistêmicos, como artérias intercostais e pericardiofrênicas, e o da pleura visceral, através de ramos das artérias pulmonares e brônquicas. A vascularização linfática da pleura parietal comunica-se com o líquido pleural e é drenada para linfonodos da parede torácica (intercostais, paraesternais, mediastinais e diafragmáticos) e das axilas. A vascularização linfática da pleura visceral possui drenagem para o plexo linfático subpleural dos pulmões e para linfonodos broncopulmonares.

II. ACHADOS DE IMAGEM

Radiografia de Tórax

- As incidências normalmente realizadas para a avaliação da pleura são a frontal posteroanterior (PA) e o perfil esquerdo, em posição ortostática. A incidência em decúbito lateral, com raios horizontais, deve ser realizada quando houver suspeita de pequenos derrames pleurais ou pneumotórax.

- A pleura parietal não é normalmente identificada na radiografia de tórax; já a pleura visceral pode ser caracterizada na topografia das fissuras interlobares e das linhas de junção, assim como na presença de um pneumotórax, como uma fina linha radiopaca. As fissuras são identificadas apenas quando tangenciam o feixe de raios X e geralmente aparecem incompletas.

Tomografia Computadorizada

- A TC é o método mais indicado para a avaliação complementar de alterações identificadas na radiografia. Pode ser realizada com a técnica helicoidal ou com a técnica de alta resolução, dependendo da suspeita clínica. A administração do meio de contraste intravenoso permite melhor contraste dos tecidos de partes moles e melhor diferenciação entre derrames e espessamentos pleurais. É, por isso, de extrema importância na avaliação de empiemas e neoplasias pleurais.
- Algumas estruturas que circundam os pulmões, revestindo a face interna do tórax, podem ser identificadas na TC, sendo o conhecimento da sua anatomia fundamental para a caracterização das alterações tomográficas. São elas, de dentro para fora: a pleura visceral; o espaço pleural virtual, com a fina lâmina líquida no seu interior; a pleura parietal; a gordura extrapleural; a fáscia endotorácica; uma camada de tecido conjuntivo adiposo e as três camadas dos músculos intercostais (intercostal íntimo, intercostal interno e intercostal externo).
- Normalmente, é visibilizada uma linha de 1 a 2 mm de espessura recobrindo a região mais interna da parede torácica, que representa a somatória da pleura visceral, do espaço pleural, da pleura parietal, da gordura extrapleural, da fáscia endotorácica e do músculo intercostal mais interno (Fig. 43-1). A gordura extrapleural é eventualmente evidenciada como uma camada hipoatenuante internamente aos arcos costais, principalmente quando espessada (Fig. 43-2).
- Os músculos torácicos transversos são caracterizados posteriormente ao esterno, com inserção do segundo ao sexto arcos e nas cartilagens costais. Nesses mesmos níveis, os músculos subcostais podem ser identificados posteriormente. Esses músculos são simétricos e regulares, o que os diferencia das placas pleurais.
- A pleura visceral normal é identificada apenas nas fissuras. Seu aspecto depende da colimação e do plano das fissuras em relação ao feixe da TC. Na TC convencional, com cortes helicoidais de 5 a 7 mm de espessura, as fissuras se apresentam como áreas avasculares hipoatenuantes, mal definidas, que se estendem do hilo à parede torácica. Na TC de alta resolução, pode-se caracterizar melhor as fissuras, como finas linhas hiperatenuantes bem definidas.

Ultrassonografia

- A US é um método valioso na avaliação das lesões pleurais, principalmente pela sua disponibilidade e acessibilidade, além de não envolver radiação ionizante e de permitir o uso no leito por meio de aparelhos portáteis. É frequentemente utilizada, entre outras indicações, para avaliar e guiar a punção ou drenagem de pacientes com suspeita de derrames pleurais vistos na radiografia. São utilizados como janelas acústicas os espaços intercostais. Transdutores setoriais com frequências entre 3,5-5,0 MHz fornecem imagens adequadas da pleura na maioria dos pacientes; transdutores com frequência de 7,5 MHz fornecem melhor resolução espacial, porém com menor penetração, dificultando a avaliação de pacientes obesos ou com grandes derrames pleurais.
- A superfície pleural é identificada como uma linha ecogênica, que compreende as pleuras parietal e visceral, assim como a fáscia endotorácica, e diferencia-se dos demais tecidos da parede torácica, que se apresentam hipoecogênicos. Em pacientes normais, pode ser observado um deslizamento dessa linha ecogênica durante os movimentos respiratórios. Além disso, o parênquima pulmonar aerado produz reverberações

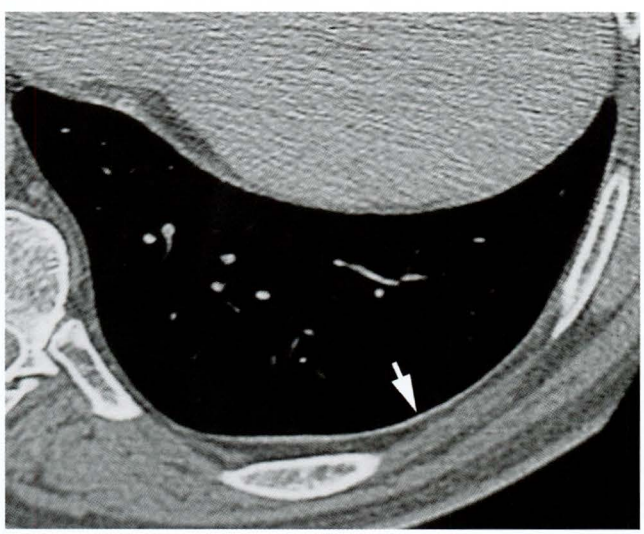

FIGURA 43-1. Aspecto da superfície pleural e da parede torácica na tomografia computadorizada. A fina linha mais internamente visível (seta) corresponde às espessuras combinadas da pleura visceral, do espaço pleural, da pleura parietal, da gordura extrapleural, da fáscia endotorácica e do músculo intercostal mais interno.

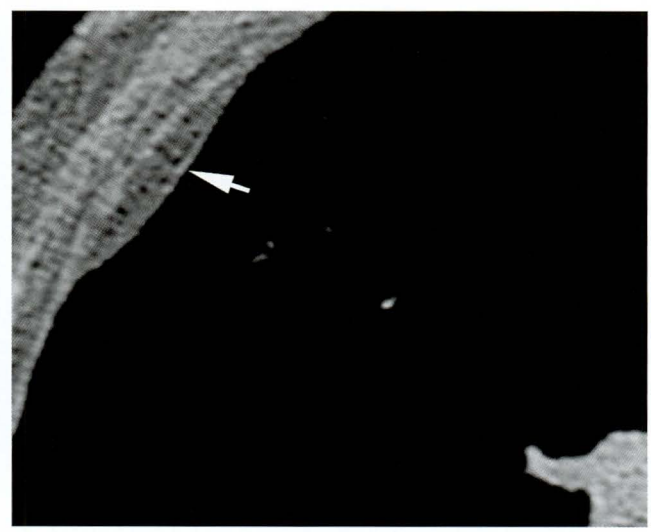

FIGURA 43-2. Espessamento focal da gordura extrapleural na TC (seta) caracterizada como uma camada hipoatenuante internamente às estruturas da parede torácica que não deve ser confundido com uma placa pleural.

homogêneas das ondas de ultrassom distais à linha ecogênica da superfície pleural.

Ressonância Magnética

- A RM tem valor limitado na avaliação da pleura, por conta de sua pobre resolução espacial. As sequências normalmente utilizadas são a *spin echo* ponderada em T1, indicada para avaliação anatômica, com bom contraste entre as alterações pleurais e a gordura extrapleural; a densidade de prótons; a *spin echo* ponderada em T2, para a caracterização de edemas e líquidos; as sequências *short t-inversion recovery*; e as sequências ponderadas em T1 após a administração do meio de contraste endovenoso (gadolínio), principalmente para a detecção de áreas de realce pleural. A pleura normal não é visibilizada pela RM.

PET/CT

A tomografia por emissão de pósitrons (PET), principalmente quando associada à tomografia computadorizada (PET/CT) tem um importante papel na avaliação das doenças pleurais, sobretudo na detecção de derrames pleurais malignos e na diferenciação entre doença pleural benigna e neoplásica. O radioisótopo utilizado é o 18-fluorodesoxiglicose (FDG). Como apresentam intensa atividade metabólica, as células neoplásicas captam mais FDG que as células normais e, consequentemente, são representadas por áreas de maior captação do radioisótopo nas imagens adquiridas.

■ Pneumotórax

I. INTRODUÇÃO

Generalidades

A presença de ar na cavidade pleural (pneumotórax) é uma das formas de acometimento pleural mais comuns. Pode ser classificado como traumático ou espontâneo, de acordo com sua etiologia. Entre os traumáticos, destacam-se os traumas acidentais, abertos ou fechados, e as iatrogenias. Os espontâneos podem ser divididos em primários ou secundários, quando associados a uma doença pulmonar preexistente.

A presença de ar no espaço pleural em um indivíduo normal, sem história de trauma, denomina-se pneumotórax espontâneo primário. Resulta, geralmente, da ruptura de uma bolha próxima à pleura visceral. Ocorre, mais frequentemente, em homens (relação de 4:1 a 5:1) e dos 18 aos 40 anos de idade. O tabagismo é o principal fator de risco, aumentando a chance de pneumotórax em 9 vezes para as mulheres e em 22 vezes para os homens. É também mais incidente em indivíduos sedentários, magros e altos.

Mais de 10% dos pacientes com pneumotórax primário referem episódios semelhantes na família. A causa ainda não está esclarecida, mas alguns autores têm sugerido ser uma herança familiar autossômica dominante.

Algumas doenças do colágeno também estão associadas a um aumento na incidência de pneumotórax espontâneo, como a síndrome de Marfan (prevalência de pneumotórax entre 4% e 11%) e a síndrome de Ehlers-Danlos.

O pneumotórax espontâneo secundário ocorre em indivíduos com doença pulmonar prévia, geralmente associada à presença de bolhas, cistos, enfisema ou fibrose intersticial nas regiões subpleurais. Há inúmeras afecções pulmonares relacionadas com pneumotórax espontâneo secundário, entre as quais a mais importante é a doença pulmonar obstrutiva crônica (DPOC). Outras causas prevalentes são: alterações pulmonares relacionadas com síndrome da imunodeficiência adquirida (SIDA), fibrose cística, pneumonias agressivas, fibrose pulmonar, doenças císticas difusas como a linfangioliomiomatose, a histiocitose de células de Langerhans, a síndrome de Birt-Hogg-Dubé e o pneumotórax catamenial, entre as mulheres.

A recorrência de pneumotórax espontâneo é alta, vista em até 30%. Após um segundo episódio, essa taxa torna-se ainda maior, chegando a 62% dos pacientes, e a 83% dos casos após um terceiro episódio. Os fatores de risco associados à recorrência são a presença de fibrose pulmonar, o tabagismo e a idade maior de 60 anos. Alternativas tais como a instilação de agentes esclerosantes no espaço pleural (talco, abrasão mecânica), a ressecção de bolhas e a pleurodese devem ser consideradas após a primeira recorrência em casos de pneumotórax primários e após o primeiro episódio nos secundários.

As causas iatrogênicas são atualmente consideradas as mais frequentes etiologias de pneumotórax secundário, traumático ou espontâneo. Entre elas, podemos destacar o uso da ventilação mecânica com pressão positiva e a passagem de cateteres venosos centrais, de drenos torácicos e de tubos traqueais; além de procedimentos invasivos como a biópsia transtorácica. Esses procedimentos estão associados a altas taxas de pneumotórax como complicação; devem ser, portanto, seguidos da radiografia do tórax para a detecção de eventuais fatores causais.

Achados Clínicos

As principais manifestações clínicas do pneumotórax são dor torácica ipsilateral e dispneia súbita. Pacientes que apresentam pneumotórax pequeno podem ter exame clínico normal. Já os grandes volumes estão associados à redução dos movimentos ventilatórios, do frêmito toracovocal e a redução ou ausência do murmúrio vesicular ipsilateral.

II. ACHADOS DE IMAGEM

Radiografia de Tórax

- O pneumotórax é identificado, na radiografia, pela ausência das silhuetas dos vasos pulmonares distalmente a uma fina linha radiopaca paralela à parede torácica, que corresponde à pleura visceral (Fig. 43-3).
- A maioria dos casos de pneumotórax pode ser detectada na radiografia em posição ortostática nas regiões superiores. No entanto, em alguns casos o pneumotórax pode ser de difícil visibilização, devido à sobreposição de estruturas anatômicas. Incidências complementares devem ser realizadas nos casos em que houver dúvida diagnóstica: a incidência frontal em expiração máxima (que reduz o volume do pulmão e torna mais visível o pneumotórax) e o decúbito lateral, com o lado suspeito para cima (que permite a detecção de menores volumes devido à menor sobreposição de estruturas na parede lateral do tórax).
- Nas radiografias realizadas em decúbito dorsal, como em pacientes acamados, o diagnóstico de pneumotórax é difícil, com taxas de falsos negativos de até 30%. Achados sugestivos são: o sinal do sulco profundo (seio costofrênico profundo e radiotransparente), o rebaixamento de uma das cúpulas diafragmáticas e o aumento na definição das bordas

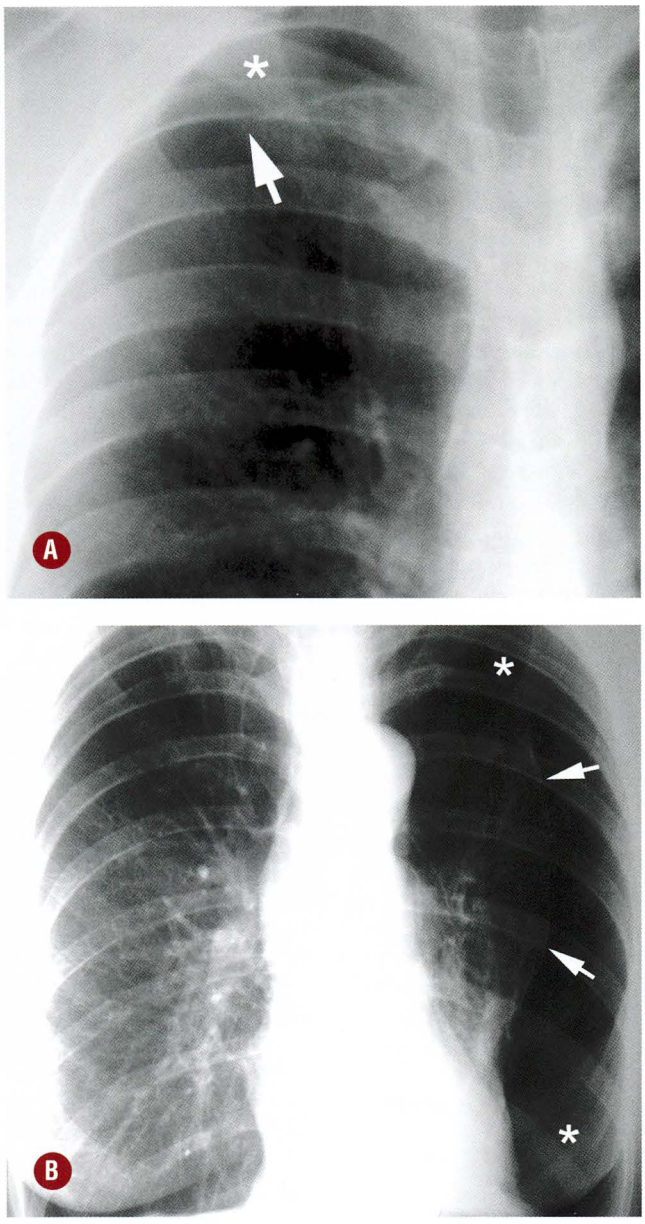

FIGURA 43-3. Pneumotórax. Radiografias em PA de dois pacientes evidenciam um pequeno pneumotórax no ápice pulmonar em **A** e um grande pneumotórax em **B**, caracterizados por uma fina linha radiopaca paralela à parede torácica (setas), correspondente à pleura visceral. Nota-se ausência das sombras vasculares normais nas regiões distais a esta linha (asteriscos).

cardíacas e do coxim gorduroso pericárdico, pela presença de ar junto à pleura mediastinal.

Tomografia Computadorizada

- A TC é comprovadamente mais sensível do que a radiografia na detecção de casos de pequeno pneumotórax. É também indicada na investigação da causa do pneumotórax, como bolhas, áreas de enfisema pulmonar, cistos, e de lesões associadas no pneumotórax traumático (Fig. 43-4).

Ultrassonografia

- A ultrassonografia é uma alternativa para o diagnóstico do pneumotórax, principalmente no paciente acamado. Na presença de pneumotórax, o deslizamento da superfície pleural normalmente visibilizado na US, assim como as reverberações das ondas de ultrassom posteriores à superfície pleural, não são mais identificados, sugerindo o diagnóstico; no entanto, não permite a estimativa do volume do pneumotórax.

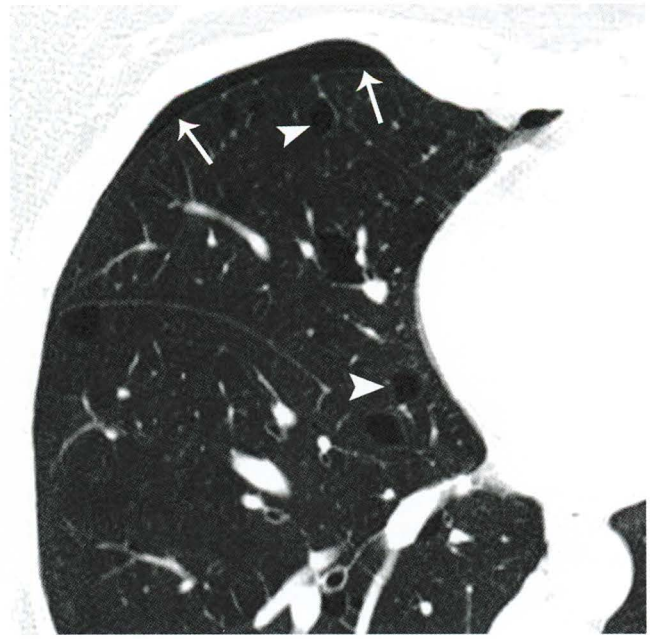

FIGURA 43-4. TCAR demonstra pequeno pneumotórax na região anterior do hemitórax direito (setas), em uma paciente com doença cística pulmonar (cabeças de setas), com diagnóstico de síndrome de Birt-Hogg-Dubé.

Recomendações

Na suspeita de pneumotórax, o primeiro exame a ser realizado é a radiografia em posição ortostática. Caso esta não seja suficiente, pode-se realizar a radiografia em decúbito lateral, com o lado suspeito para cima. A tomografia computadorizada pode ser útil quando a radiografia não tiver demonstrado ar na cavidade pleural em um paciente com forte suspeita clínica, além de auxiliar na pesquisa de fatores causais. Em pacientes acamados, a ultrassonografia é uma alternativa.

III. DIAGNÓSTICO DIFERENCIAL PRINCIPAL

Na radiografia simples, imagens como as dobras de pele, a sombra das fissuras oblíquas na sua porção superior, a margem da escápula e os fios de monitorização podem ser confundidos com a linha opaca da pleura no pneumotórax. Bolhas subpleurais também podem ser erroneamente interpretadas como pneumotórax, muitas vezes de difícil distinção. Em alguns casos é necessário o prosseguimento da investigação diagnóstica por meio da tomografia computadorizada.

A fístula broncopleural deve ser diferenciada de pneumotórax de outra origem. Ocorre, geralmente, após cirurgias torácicas, infecções, neoplasias ou procedimentos médicos invasivos. Na radiografia de tórax, a presença de pneumotórax ou hidropneumotórax após uma dessas condições é possivelmente decorrente de fístula broncopleural. Após uma pneumonectomia, o espaço operatório é gradualmente ocupado por líquido, com preenchimento de 80% a 90%

do hemitórax após duas semanas e completa opacificação após seis meses. Fístulas broncopleurais são vistas em 2% a 3% dos casos após pneumonectomia e geralmente ocorrem dentro de duas semanas. O desenvolvimento da fístula é sugerido pelo aumento da quantidade de ar e pela redução do líquido no espaço, assim como pelo desvio do mediastino de volta para a linha média. A TC helicoidal com multidetectores utilizando cortes finos é o melhor método para a detecção das fístulas broncopleurais, possibilitando a visibilização da comunicação entre o brônquio e a cavidade pleural e da eventual causa.

■ Pneumotórax Hipertensivo

I. INTRODUÇÃO

Generalidades

O pneumotórax hipertensivo ocorre quando há aprisionamento no interior do espaço pleural do ar inspirado, geralmente por um mecanismo valvular broncopleural, levando a aumento da pressão intrapleural em todo o ciclo respiratório. É uma emergência clínica, devendo ser diagnosticado e imediatamente tratado mediante a descompressão da cavidade pleural, pois os pacientes entram em rápida hipóxia e acidose, podendo levar à morte.

Achados Clínicos

Em um paciente com história de dor pleurítica e dispneia de início abrupto, sinais como taquicardia, hipotensão e cianose indicam, normalmente, a presença de pneumotórax hipertensivo.

II. ACHADOS DE IMAGEM

Radiografia de Tórax

- Os achados radiológicos incluem desvio contralateral acentuado das estruturas mediastinais, retificação da borda cardíaca, rebaixamento da cúpula diafragmática e aumento dos espaços intercostais ipsilaterais e do volume do hemitórax acometido.
- Deve-se notar que na radiografia inspiratória no paciente com pneumotórax normalmente há um pequeno desvio contralateral das estruturas mediastinais e aumento do volume do hemitórax acometido porque a pressão pleural no lado do pneumotórax é zero enquanto a pressão pleural no lado normal é negativa.

Recomendações

Por tratar-se de uma emergência médica, o diagnóstico do pneumotórax hipertensivo deve ser feito por meio da história clínica e do exame físico. Em pacientes hemodinamicamente estáveis, a radiografia do tórax é o primeiro método de imagem a ser realizado.

■ Derrame Pleural

I. INTRODUÇÃO

Generalidades

Derrame pleural é a presença de líquido no espaço pleural, resultante de uma disfunção das forças homeostáticas responsáveis pela fisiologia normal do líquido pleural. Pode ser resultado de doenças pleurais, pulmonares ou extrapulmonares.

Achados Clínicos e Laboratoriais

Derrames pleurais transudativos são causados por aumento na pressão hidrostática capilar ou por redução na pressão coloido-osmótica, como na insuficiência cardíaca congestiva (ICC) e na hipoalbuminemia, respectivamente. Esses derrames geralmente têm baixos níveis de proteínas. Derrames exsudativos são, normalmente, resultantes de doenças pleurais ou do parênquima pulmonar adjacente, com consequente aumento na permeabilidade capilar, como nas pneumonias, ou redução na drenagem linfática, como na carcinomatose. Apresentam, geralmente, altos níveis de proteína e de desidrogenase lática (DHL).

Esses dois tipos de derrame pleural são, tradicionalmente, diferenciados por meio do estudo bioquímico do líquido, principalmente da dosagem de concentração proteica, sendo que os exsudatos apresentam níveis de proteína acima de 30 g/L. Alguns pacientes com níveis anormais de proteínas plasmáticas podem apresentar alterações nesses valores, devendo, então, ser feita a distinção entre transudato e exsudato por meio da razão dos níveis de proteína pleural e sérica, assim como do DHL. O derrame é considerado exsudato quando apresenta razões proteínas pleurais/proteínas séricas maior que 0,5 e DHL pleural/DHL sérico de 0,6 e quando o DHL pleural for maior que dois terços do limite superior do DHL sérico.

II. ACHADOS DE IMAGEM

Radiografia de Tórax

- Os derrames pleurais livres acumulam-se nas porções pendentes do espaço pleural. Na radiografia ortostática, os achados mais precoces são a obliteração do seio costofrênico posterior na incidência em perfil, a partir de 50 mL, e dos seios costofrênicos laterais na incidência frontal, a partir de 200 mL. Volumes maiores de derrame pleural produzem o aspecto característico denominado sinal do menisco (Fig. 43-5). Este é caracterizado por uma posição mais alta da porção lateral do derrame em relação à porção medial, após o preenchimento do seio costofrênico. São necessários aproximadamente 500 mL de derrame pleural para a obliteração de uma cúpula diafragmática.
- Derrames pleurais volumosos produzem opacificação do hemitórax acometido, com desvio contralateral das estruturas mediastinais. A ausência do desvio mediastinal sugere a associação de atelectasia lobar subjacente ou de fixação do mediastino.
- Nas radiografias em decúbito dorsal, derrames pleurais podem passar despercebidos ou serem confundidos com consolidações ou atelectasias pulmonares, pois o derrame pleural livre escorre através da região posterior do hemitórax, formando uma camada líquida posterior ao parênquima pulmonar. Essa camada líquida é visibilizada como um aumento da opacidade do hemitórax, difuso ou mal definido, que não oblitera os vasos pulmonares. Outros sinais identificáveis são a perda da definição da cúpula diafragmática ipsilateral e o espessamento da pequena fissura. As radiografias realizadas em decúbito dorsal geralmente subestimam o volume do líquido pleural.

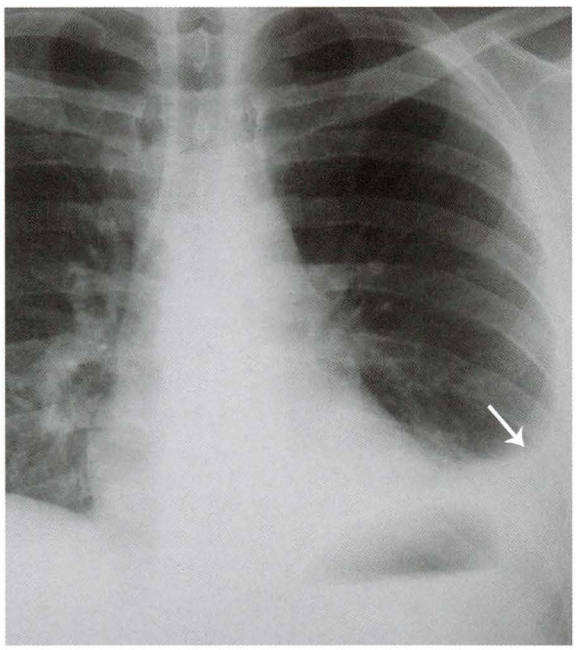

FIGURA 43-5. Derrame pleural à esquerda visibilizado na radiografia de tórax em PA. Há obliteração do seio costofrênico lateral, com a formação do sinal do menisco (seta).

- Uma técnica amplamente utilizada para a detecção de pequenos derrames pleurais é o decúbito lateral com raios horizontais, colocando-se o paciente deitado sobre o lado acometido. Derrames pleurais livres, pela gravidade, escorrem para a parede lateral do tórax, evidenciando volumes a partir de 5 mL (Fig. 43-6).
- O derrame pleural pode acumular-se na região inferior do espaço pleural, abaixo dos pulmões, sendo denominado derrame subpulmonar; causa rebaixamento ou retificação do diafragma, sem obliteração significativa dos seios costofrênicos laterais. O diagnóstico é difícil na radiografia em PA e geralmente requer a incidência em decúbito lateral ou a ultrassonografia para confirmação. Os sinais utilizados para a identificação do derrame subpulmonar na radiografia frontal são: a lateralização e a elevação do ápice da cúpula diafragmática, em relação ao normalmente observado (presente em 50% dos casos); a não identificação dos vasos pulmonares posteriores ao diafragma (pouco específico, porque também ocorre nas lesões parenquimatosas basais posteriores e na ascite) e o aumento da distância entre a imagem da cúpula esquerda e a bolha gástrica, acima de 1 cm, indicando derrame subpulmonar à esquerda.
- Derrames pleurais também podem acumular-se no interior das fissuras pulmonares. Quando mimetiza uma massa pulmonar, o derrame intrafissural é denominado pseudotumor, usualmente causado pelo acúmulo de líquido pleural no interior da pequena fissura, mais frequentemente em pacientes com ICC. Podem ser diferenciados de massas pulmonares por sua localização típica na topografia da pequena fissura e por sua forma elíptica, com as extremidades afiladas, sugerindo a distensão da fissura. Essas imagens desaparecem após o tratamento do derrame pleural e, por isso, também são conhecidos como tumores fantasmas (Fig. 43-7).

Tomografia Computadorizada

- A TC é superior à radiografia do tórax na detecção dos derrames pleurais e na distinção entre lesões parenquimatosas periféricas e alterações pleurais. É geralmente utilizada em pacientes com derrame de causa desconhecida, em neoplasias ou na avaliação de derrames parapneumônicos complicados e de empiema.
- Na TC, um derrame pleural livre é observado como uma opacidade côncava (semilunar) na região pendente do tórax. Derrames loculados tendem a formar opacidades ovaladas, com margens bem definidas e atenuação homogênea. Geralmente os derrames pleurais apresentam valores de atenuação que variam entre os da água e os dos tecidos de partes moles (0 a 100 UH), mais frequentemente entre 10 e 20 UH.
- Embora haja achados tomográficos para distinguir transudatos de exsudatos, na prática esta distinção é difícil. Alguns parâmetros podem ajudar na diferenciação, como a presença de loculações, de nódulos pleurais e de espessamento da pleura e da gordura extrapleural, usualmente mais encontrados nos exsudatos. Os valores de atenuação do líquido pleural não se mostraram úteis na distinção entre os dois tipos de derrame.
- A distinção entre derrames pleurais e ascite pela TC é simples, realizada por meio de quatro sinais (Fig 43-8):
  - Sinal do diafragma: líquido medial à imagem da cúpula diafragmática representa ascite e líquido lateral à ela, derrame pleural;
  - Sinal do pilar diafragmático deslocado: derrames pleurais deslocam o pilar diafragmático anterior e lateralmente à coluna vertebral;
  - Sinal da interface: é atribuído à interposição do diafragma, que causa uma indefinição dos contornos hepático e esplênico em contato com o líquido pleural. Há uma nítida interface desses contornos com o líquido da ascite, mas não com o derrame pleural;
  - Sinal da área nua: a porção posterior ao lobo hepático direito, denominada área nua, não é recoberta por peritônio e está diretamente em contato com a parede abdominal; líquido nesta topografia representa derrame pleural.

Ressonância Magnética

- Apesar de a RM ser eficaz na detecção e caracterização dos derrames pleurais, raramente é necessária para o diagnóstico. Coleções líquidas no espaço pleural geralmente apresentam intensidade de sinal baixa nas imagens ponderadas em T1 e relativamente alta em T2, pelo seu componente de água. O uso do meio de contraste paramagnético endovenoso (gadolínio) é útil na identificação de espessamentos nodulares e de eventuais causas neoplásicas.
- A diferenciação entre transudato e exsudato por meio da RM também não é confiável, assim como na TC. Hemorragias subagudas ou crônicas no espaço pleural podem ser identificadas por meio do alto sinal nas imagens ponderadas em T1 e em T2.

Ultrassonografia

- A US é um método de grande disponibilidade e utilidade na detecção de pequenos derrames pleurais e no auxílio à toracocentese.

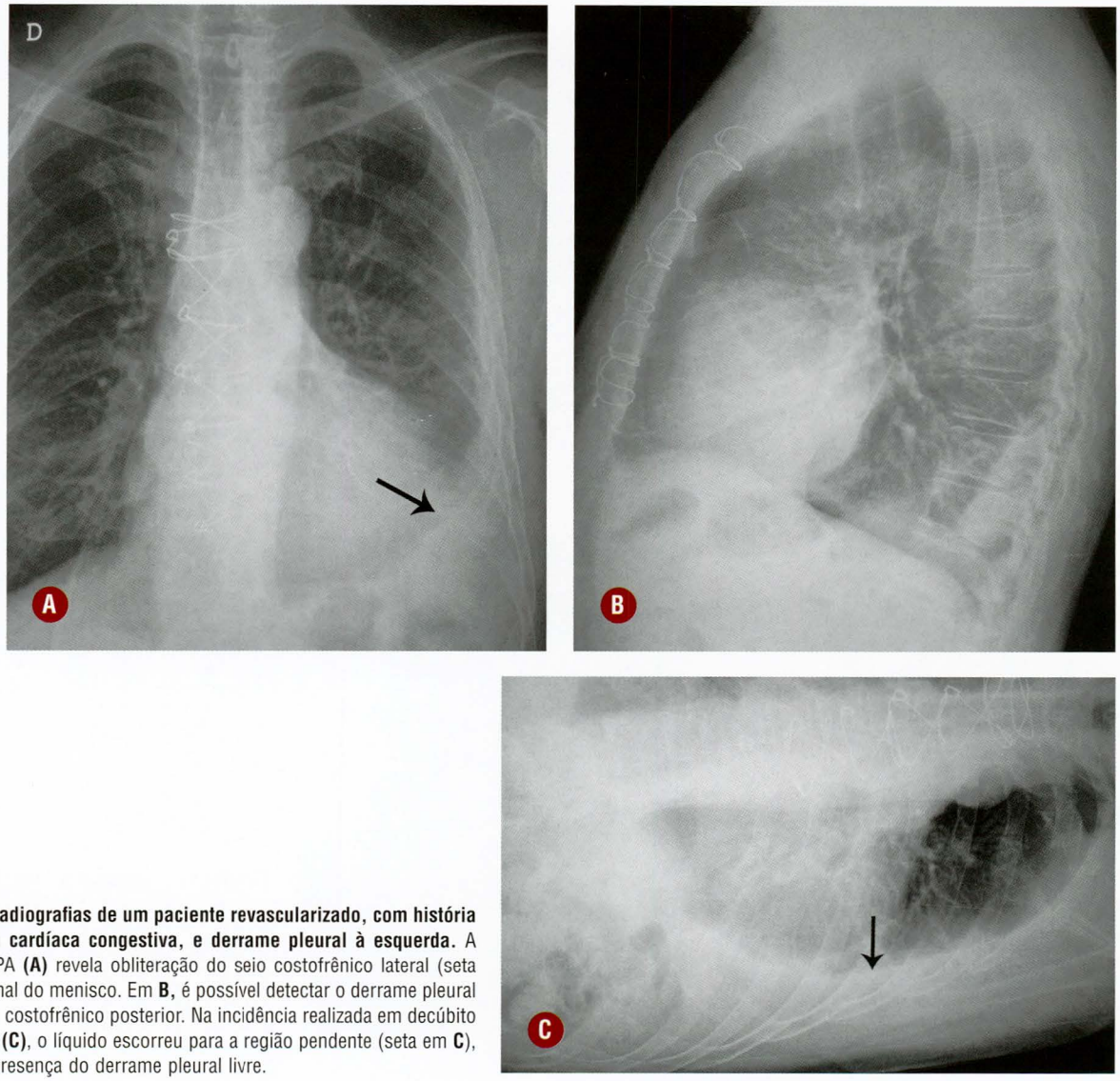

FIGURA 43-6. Radiografias de um paciente revascularizado, com história de insuficiência cardíaca congestiva, e derrame pleural à esquerda. A radiografia em PA **(A)** revela obliteração do seio costofrênico lateral (seta em **A**), com o sinal do menisco. Em **B**, é possível detectar o derrame pleural ocupando o seio costofrênico posterior. Na incidência realizada em decúbito lateral esquerdo **(C)**, o líquido escorreu para a região pendente (seta em **C**), confirmando a presença do derrame pleural livre.

- A maioria dos derrames pleurais, livres ou loculados, é hipoecogênica na US e delimitada por uma nítida linha hiperecogênica, que representa a pleura visceral (Fig. 43-9).
- Transudatos ou exsudatos podem apresentar-se anecogênicos na US. Derrames complexos, septados e hiperecogênicos correspondem a exsudatos (Fig. 43-10). Septações finas de fibrina são mais bem caracterizadas por meio da US do que da TC. Ademais, a US tem a vantagem de poder ser realizada no leito por meio de aparelhos portáteis, preferencialmente com o paciente sentado ou com o dorso elevado.

PET/CT

- O PET/CT é um método de grande utilidade na diferenciação entre derrames pleurais benignos e malignos em pacientes oncológicos (sensibilidade de 88% a 100% e especificidade de 67% a 94%). O aumento da captação de FDG na porção posterior do derrame, apesar de ser achado infrequente, é considerado um sinal específico para malignidade, pois resulta do aumento da captação por células neoplásicas acumuladas na porção pendente do tórax.
- Falsos positivos podem resultar de empiemas ou de processos inflamatórios após pleurodese. A interpretação do PET/CT deve ser feita em conjunto com a análise bioquímica do líquido pleural e com a história clínica do paciente. O resultado negativo é especialmente valioso para descartar metástases pleurais, principalmente quando analisado em conjunto com os resultados da toracocentese.

Recomendações

Na avaliação dos pacientes com suspeita de derrame pleural, o primeiro método de imagem a ser realizado deve ser a radiografia de tórax nas incidências posteroanterior e perfil. A radiografia em decúbito lateral ou a US podem ser realizadas nos casos em que persistir a dúvida diagnóstica.

A TC não é necessária na investigação da maior parte dos pacientes com derrames pleurais, mas é indicada nos casos com má resposta ao tratamento, nos derrames de causa desconhecida, nas neoplasias e na avaliação de complicações.

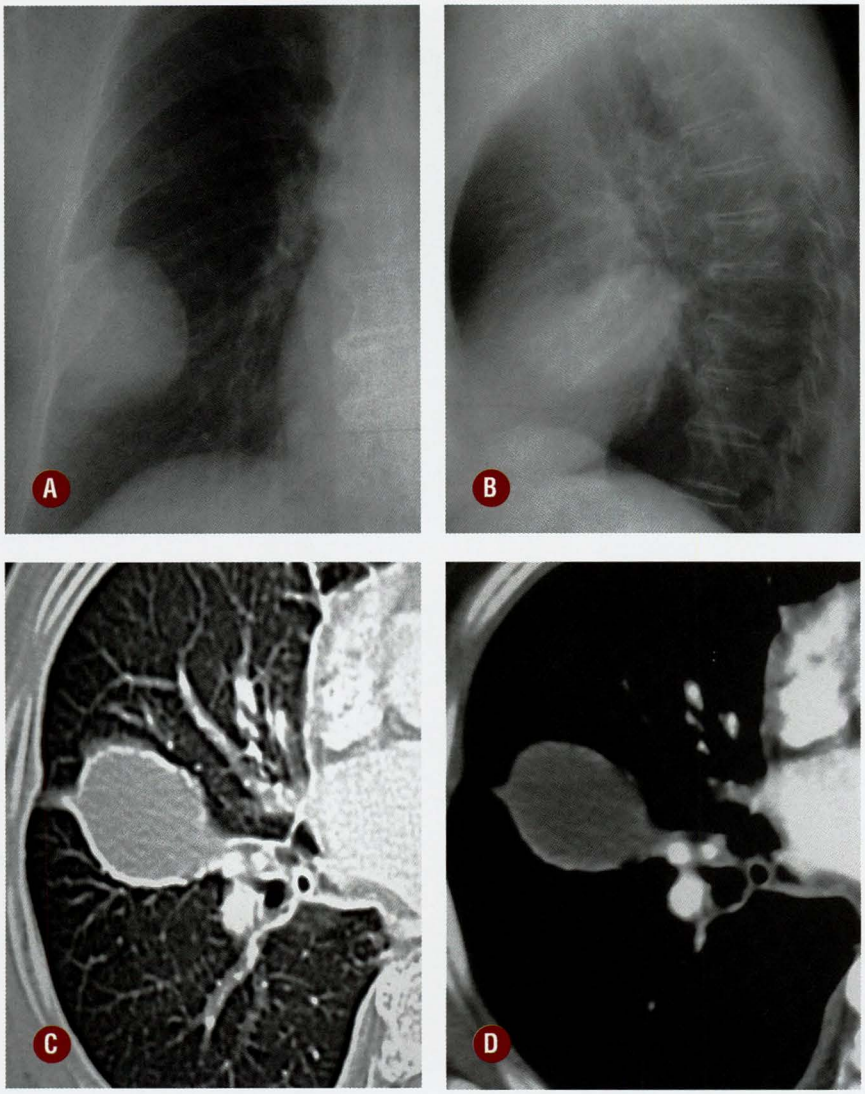

FIGURA 43-7. Derrame pleural intrafissural. Radiografias de tórax em PA **(A)** e perfil **(B)** mostram opacidade ovalada, bem delimitada, na topografia da fissura oblíqua direita. A tomografia computadorizada confirma a localização intrafissural da imagem **(C)**, sem realce após o contraste e com atenuação de líquido **(D)**.

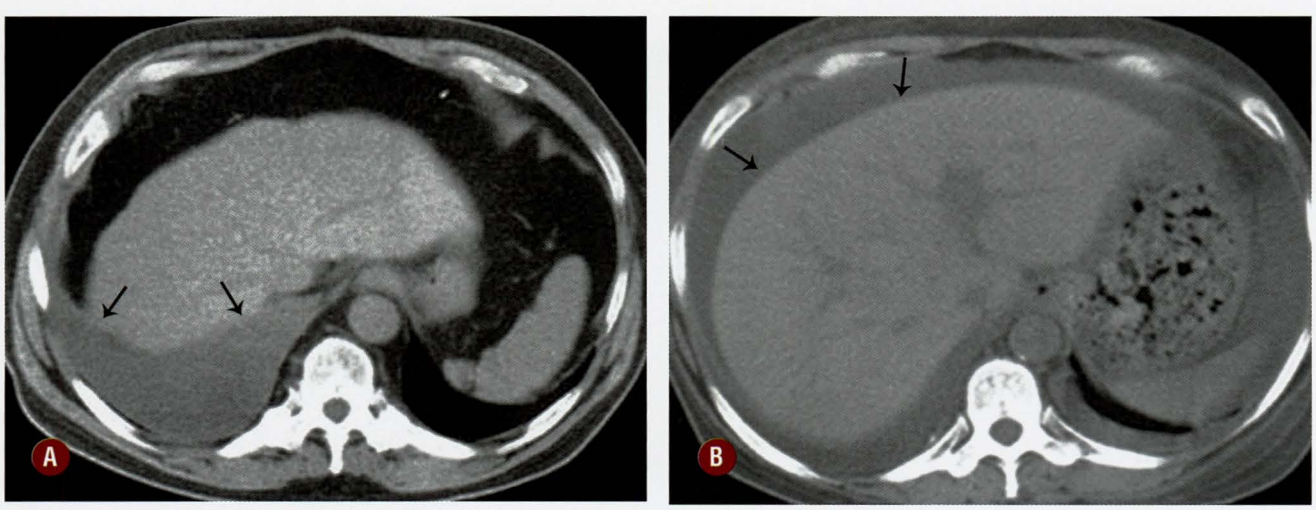

FIGURA 43-8. Imagens de TC demostram indefinição do contorno hepático adjacente ao derrame pleural (setas em **A**) e uma nítida interface entre o fígado e o líquido ascítico (setas em **B**).

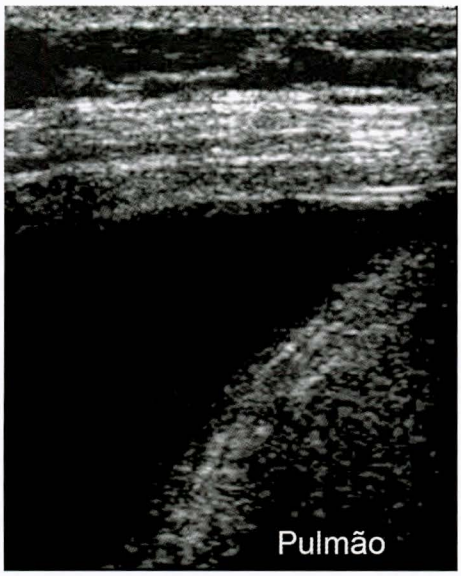

FIGURA 43-9. Derrame pleural simples na ultrassonografia de tórax, caracterizado pela presença de líquido anecogênico no espaço pleural.



FIGURA 43-10. Derrame pleural complexo caracterizado na ultrassonografia de tórax como uma coleção líquida hipoecogênica, com debris internos, compatível com exsudato.

III. DIAGNÓSTICO DIFERENCIAL PRINCIPAL (TRANSUDATO × EXSUDATO)

- A maior parte dos derrames pleurais transudativos é causada por insuficiência cardíaca congestiva. Outras causas frequentes são hipoalbuminemia, síndrome nefrótica, pericardite constritiva e diálise peritoneal. Nesses casos, a pleura é normal e se a patologia de base for resolvida, o líquido pleural é reabsorvido sem sequelas.
- As causas mais frequentes de derrames pleurais exsudativos são pneumonias, neoplasias, tromboembolismo pulmonar (TEP), colagenoses e reações a drogas. Os exsudatos desenvolvem-se quando a superfície pleural, a permeabilidade capilar ou ambos estão alterados. Uma amostra do líquido pleural deve ser obtida através de uma agulha fina para a avaliação bioquímica do líquido pleural.

■ Empiema e Derrames Pleurais Parapneumônicos

I. INTRODUÇÃO

Generalidades

Até 40% dos pacientes com pneumonias desenvolvem derrame pleural. O termo derrame pleural parapneumônico refere-se a qualquer derrame secundário a uma pneumonia ou a um abscesso pulmonar; aproximadamente 10% desses derrames evoluem para derrames complicados e empiemas. Os derrames parapneumônicos complicados são aqueles que necessitam procedimento invasivo para a sua resolução ou que apresentam cultura para bactérias positiva. Empiema significa pus no espaço pleural.

Os derrames parapneumônicos complicados e os empiemas constituem importante causa de morbimortalidade, com taxas de mortalidade de até 15%. São mais frequentes nas faixas etárias mais extremas. Pelo menos dois terços dos casos apresentam ao menos um fator de risco associado, como imunodeficiências, abuso de álcool ou de drogas intravenosas, história de broncoaspiração, higiene dental precária, refluxo gastroesofágico ou doença pulmonar crônica.

A maior parte dos casos ocorre como complicação de pneumonias ou abscessos pulmonares, mas também pode desenvolver-se após cirurgias torácicas, traumas, ruptura esofágica ou em associação com infecções intra-abdominais. Os principais agentes etiológicos são o *Staphylococcus aureus*, o *Streptococcus pneumoniae* e os bacilos entéricos Gram-negativos.

Achados Clínicos

O quadro clínico típico dos derrames parapneumônicos é similar ao da infecção parenquimatosa. Deve-se suspeitar da infecção pleural nos pacientes sem melhora clínica da pneumonia, apesar do tratamento adequado.

Fisiopatologia

A progressão do derrame pleural parapneumônico pode ser dividida em três estágios. O primeiro é o estágio exsudativo, em que há acúmulo de líquido no espaço pleural devido a aumento da permeabilidade capilar e a passagem de líquido intersticial pela pleura. É geralmente um derrame livre e não infectado.

Este derrame pode progredir para o segundo estágio, denominado fibropurulento, nos pacientes sem tratamento ou com tratamento ineficaz. É caracterizado por acúmulo de fibrina e por formação de membranas de fibrina, resultando em loculações do espaço pleural. A cultura de bactérias torna-se, geralmente, positiva neste estágio.

Se o derrame não for drenado, pode progredir para o terceiro estágio, de organização, com proliferação de fibroblastos e com transformação das membranas de fibrina em camadas espessas e inelásticas que recobrem a pleura e dificultam a expansão pulmonar. Deste estágio, alguns pacientes evoluem para a cura, com resolução do espessamento pleural, enquanto outros avançam para a deterioração da função pulmonar, in-

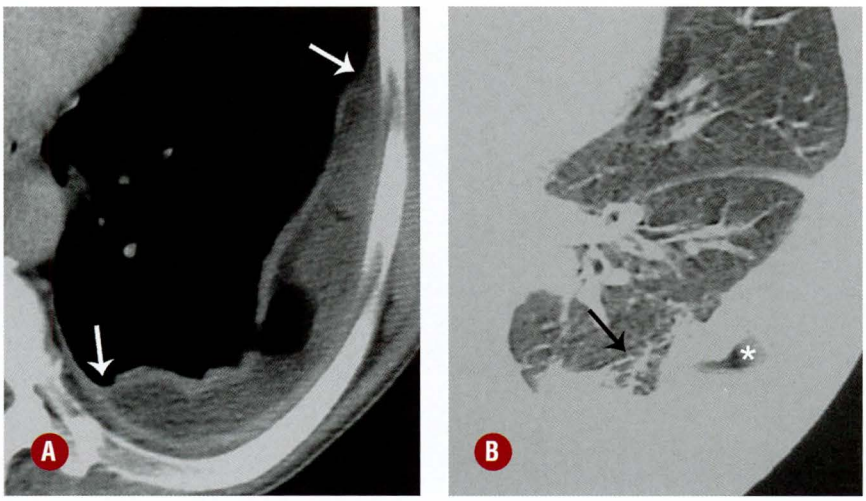

FIGURA 43-11. Empiema. TC realizada após administração do meio de contraste IV mostra uma coleção líquida periférica, lentiforme, que forma ângulos obtusos com a parede torácica (setas em **A**) e promove um efeito expansivo com compressão do parênquima pulmonar adjacente (seta em **B**). Esses achados são compatíveis com empiema. Há, ainda, pequena quantidade de gás no interior da coleção (asterisco).

fecção pleural crônica e complicações como abscessos pulmonares, fístulas broncopleurais e *empiema necessitatis*.

II. ACHADOS DE IMAGEM

Radiografia de Tórax

- As alterações econtradas nos derrames parapneumônicos complicados e nos empiemas dependem do estágio da coleção pleural.
- A maioria dos casos apresenta-se como derrame pleural unilateral, ipsilateral à consolidação pulmonar. Derrames parapneumônicos bilaterais estão geralmente associados a extensos processos infecciosos. Nos estágios mais avançados, adesões pleurais desenvolvem-se e resultam em coleções loculadas. Quando periféricas, essas coleções assemelham-se, na radiografia, a massas pleurais.
- Gás no espaço pleural em pacientes não submetidos a punções ou drenagens pleurais geralmente resulta de fístula broncopleural. Raramente gás no espaço pleural pode ser produzido por bactérias como *Clostridium perfringens* ou *Bacteroides fragilis*.

Tomografia Computadorizada

A TC deve ser realizada após a administração do meio de contraste intravenoso. As alterações típicas dos derrames pleurais complicados, na TC, são:

- Coleção loculada no espaço pleural, com formato oval ou lentiforme e ângulos obtusos com a pleura. Essas coleções provocam um efeito de massa, com deslocamento do parênquima pulmonar e das vias aéreas adjacentes (Fig. 43-11).
- Sinal da pleura dividida: espessamento e realce das pleuras parietal e visceral, separadas pela coleção no espaço pleural. Esse sinal é caracterizado em 80% a 100% dos empiemas e em 60% dos derrames parapneumônicos (Fig. 43-12).
- Espessamento dos tecidos extrapleurais e hiperatenuação da gordura extrapleural (maior que 50 UH em relação à gordura posterior à coluna vertebral). Essas alterações são atribuídas ao edema e ao processo inflamatório associados à doença e podem persistir mesmo após o tratamento (Fig. 43-13).
- Loculações: são identificadas em cerca de 20% dos pacientes, principalmente naqueles com grandes derrames pleurais, hospitalização prolongada e múltiplas drenagens.
- Septações: são mais bem caracterizadas na US, mas também podem ser encontradas na TC com contraste IV.
- Presença de gás no espaço pleural, em pacientes não submetidos a punções ou drenagens pleurais (Fig. 43-11).

Ultrassonografia

- Na US, os derrames parapneumônicos complicados podem ser anecogênicos, indistinguíveis dos derrames pleurais simples, ou apresentar loculações, septações e/ou ecos internos em suspensão.
- Empiemas podem apresentar-se como coleções bastante ecogênicas, simulando muitas vezes massas pleurais, de acordo com a sua viscosidade. A alteração da sua forma e a caracterização de ecos móveis em suspensão são sinais sugestivos de empiema. Infelizmente, não há correlação entre o aspecto na US e o estágio de evolução do derrame pleural ou a resposta ao tratamento.

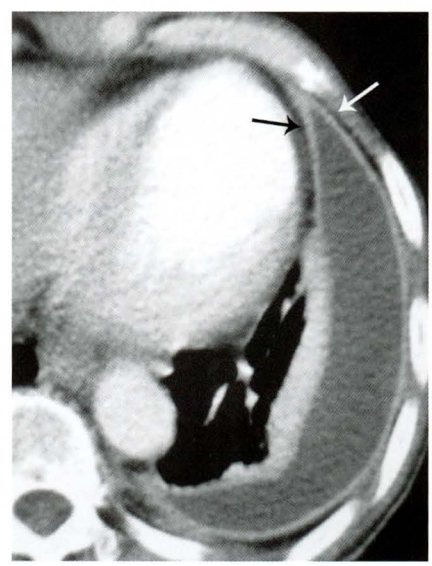

FIGURA 43-12. TC com contraste IV em paciente com diagnóstico de empiema evidencia coleção líquida no interior do espaço pleural, associada a espessamento e realce das pleuras visceral e parietal, caracterizando o sinal da pleura dividida (setas).

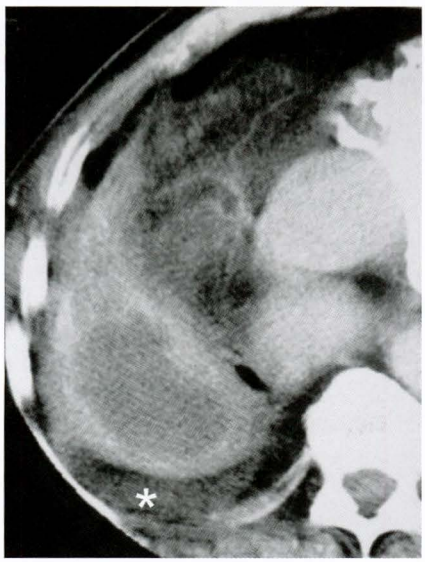

FIGURA 43-13. TC com contraste IV em um paciente com diagnóstico de empiema evidencia coleção líquida loculada no espaço pleural associada a espessamento e realce pleurais. Destaca-se o espessamento e a hiperatenuação da gordura extrapleural (asterisco).

Recomendações

A radiografia é, novamente, o método de imagem inicial nesses pacientes. A US é útil na caracterização do derrame parapneumônico complicado, pois evidencia coleções espessas, septações e loculações. É também indicada para auxiliar a toracocentese. A TC deve ser realizada após a administração do meio de contraste intravenoso e tem grande utilidade na avaliação dos derrames pleurais complicados, especialmente nos casos de insucesso do tratamento convencional (com antibioticoterapia e drenagem pleural).

III. DIAGNÓSTICO DIFERENCIAL PRINCIPAL (EMPIEMA × ABSCESSO PULMONAR)

A diferenciação entre empiema e abscesso pulmonar é de grande importância, por apresentarem tratamentos bastante diferentes: abscessos pulmonares requerem antibioticoterapia prolongada e drenagem brônquica postural; o tratamento do empiema, por sua vez, é feito por meio da drenagem pleural precoce. A diferenciação, entretanto, pode ser bastante difícil nos abscessos de localização periférica. Na radiografia, os principais aspectos que auxiliam essa diferenciação são o formato das lesões e a sua relação com a parede torácica: o empiema tende a ser fusiforme e periférico; o abscesso, por sua vez, possui um formato arredondado e uma localização mais central.

A TC permite melhor caracterização das lesões. Abscessos pulmonares são, normalmente, arredondados, apresentam paredes mais espessas, formam ângulos agudos com a parede torácica e não promovem atelectasia passiva do parênquima pulmonar adjacente (Fig. 43-14). Os empiemas apresentam, geralmente, formato lentiforme, formam ângulos obtusos com a parede torácica, causam atelectasia passiva do parênquima pulmonar adjacente e estão associados ao sinal da pleura dividida.

■ Derrame Pleural Maligno

I. INTRODUÇÃO

Generalidades

As neoplasias são a segunda principal causa de derrame pleural nos pacientes idosos, após a insuficiência cardíaca congestiva. As principais neoplasias associadas a derrame pleural maligno são os carcinomas de pulmão, mama, ovário e de estômago, assim como os linfomas. Derrames neoplásicos de sítios primários de origem desconhecida correspondem de 7% a 15% dos derrames malignos.

Derrame pleural maligno é identificado quando células neoplásicas são detectadas na pleura ou no líquido pleural. O diagnóstico pode ser feito mediante citologia do líquido pleural em até 60% dos pacientes, com maiores taxas diagnósticas pela citologia para os adenocarcinomas, em relação aos mesoteliomas, linfomas e sarcomas. Quando a citologia não é suficiente para o diagnóstico, sugere-se a realização de biópsia pleural percutânea, guiada, preferencialmente, por algum método de imagem, para a localização de áreas de espessamento ou nódulos pleurais.

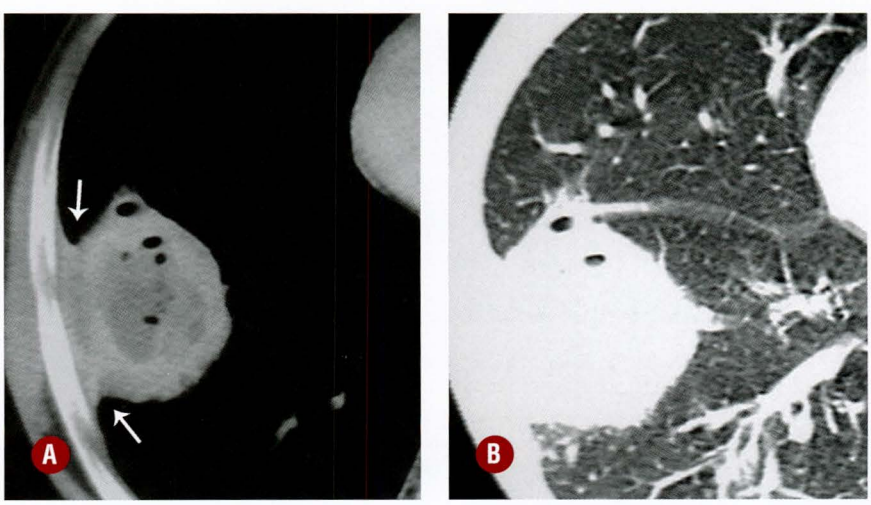

FIGURA 43-14. TC com contraste IV de um paciente com diagnóstico de abscesso pulmonar **(A)** evidencia lesão arredondada de paredes espessas, periférica, formando ângulos agudos com a parede torácica (setas). Na janela de pulmão não se observa efeito expansivo sobre o parênquima pulmonar adjacente **(B)**.

II. ACHADOS DE IMAGEM

Radiografia e Tomografia Computadorizada de Tórax

- Os derrames pleurais malignos são mais bem caracterizados pela TC do que pela radiografia do tórax.
- O exame de TC deve ser realizado com técnica helicoidal, após a administração do meio de contraste intravenoso. As principais alterações que sugerem derrame pleural maligno são: espessamento nodular da pleura (Fig. 43-15), espessamento da pleura mediastinal (Fig. 43-16), espessamento maior que 1 cm da pleura parietal e espessamento circunferencial da pleura. Esses aspectos estão associados à especificidade de 94%, 94%, 88% e 100%, respectivamente, e sensibilidade de 51%, 36%, 56% e 41%, respectivamente.
- A detecção de nódulos pleurais em um paciente com derrame pleural é indicativa de derrame maligno.

Ressonância Magnética

O papel da RM nessas alterações é limitado, por apresentar baixa resolução espacial e grande número de artefatos causados pelos movimentos cardíacos e respiratórios.

PET/CT

Como já foi descrito anteriormente, o PET/CT pode ser de grande utilidade na detecção dos derrames malignos. As células neoplásicas apresentam maior captação do FDG em relação às células normais e são evidenciadas como áreas de maior absorção do radioisótopo (Fig. 43-16).

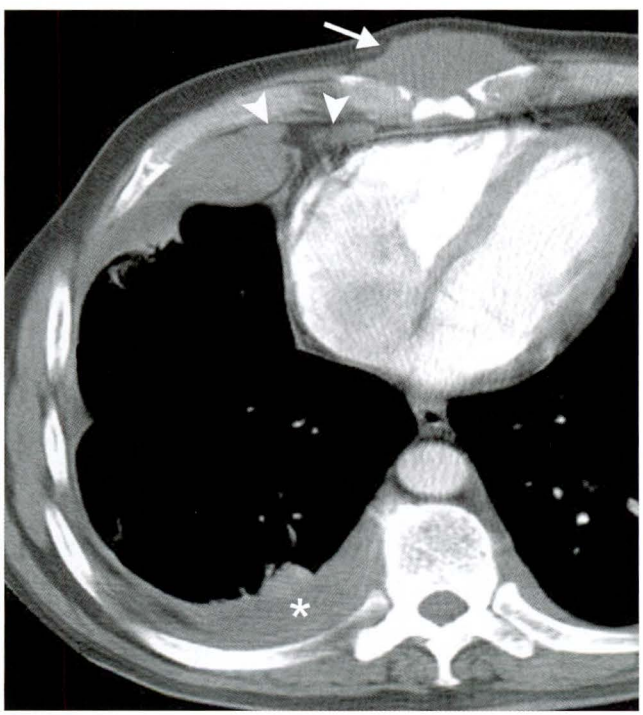

FIGURA 43-15. Linfoma não Hodgkin com massa na parede torácica anterior (seta) e envolvimento pleural difuso à direita, caracterizado por derrame (asterisco) e espessamento pleural irregular e nodular de aspecto circunferencial. Notam-se também pequeno nódulo pulmonar no lobo inferior direito, linfonodos cardiofrênicos à direita (cabeças de seta) e pequeno derrame pleural à esquerda.

■ Quilotórax

I. INTRODUÇÃO

Generalidades

Quilotórax é o acúmulo de linfa no espaço pleural. O termo quilo refere-se à aparência leitosa da linfa, devida ao seu conteúdo rico em gordura (quilomícrons) resultante da drenagem linfática do intestino delgado, transportado pelo ducto torácico até a veia subclávia esquerda. Resulta da obstrução ou ruptura do ducto torácico ou de uma de suas ramificações principais. Raramente uma aparência leitosa do derrame pleural pode resultar do acúmulo de um líquido rico em colesterol e lipoproteínas de alta densidade, conhecido como derrame pseudoquiloso ou pseudoquilotórax.

Inúmeras causas de quilotórax já foram descritas, sendo as principais neoplasias (principalmente linfoma) e traumas, responsáveis por aproximadamente 50% e 25% dos casos, respectivamente.

II. ACHADOS DE IMAGEM

- As alterações radiológicas do quilotórax são semelhantes às dos derrames pleurais de outras etiologias.
- O quilotórax apresenta valores de atenuação diversos na TC, podendo apresentar baixa atenuação pelo seu componente de gordura; no entanto, normalmente, apresenta valores de atenuação maiores por causa da grande quantidade de proteínas em seu conteúdo.
- A linfangiografia é o método de escolha nos pacientes com suspeita de lacerações do ducto torácico.
- A linfocintilografia pode ajudar na confirmação de quilotórax principalmente quando não é possivel fazer a linfangiografia.

III. DIAGNÓSTICO DIFERENCIAL PRINCIPAL

Empiemas também podem apresentar-se como um líquido leitoso, semelhante ao quilotórax, sendo necessária, para a sua diferenciação, a centrifugação do líquido puncionado, com a qual o quilotórax mantém seu aspecto quiloso e o líquido do empiema se separa, com uma camada sobrenadante de debris celulares.

■ Doenças Focais da Pleura

A) Placas Pleurais

I. INTRODUÇÃO

Generalidades

As placas pleurais representam a manifestação mais comum da exposição ao asbesto, ocorrendo em 20% a 60% dos trabalhadores expostos. Sua patogênese ainda é incerta. Acredita-se que fibras de asbestos penetrem na pleura visceral, através de canais linfáticos, e irritem a pleura parietal, levando a uma deposição de colágeno.

Envolvem, geralmente, a pleura parietal; no entanto, podem, raramente, acometer a pleura visceral, nas fissuras interlobares, podendo simular nódulos pulmonares. O espessamento

pleural pode variar de 1 mm a mais que 10 mm e é, via de regra, maior acima das costelas. A extensão vertical da placa não ultrapassa mais que quatro espaços intercostais. Aproximadamente 50% podem calcificar. Acometem com maior frequência a região posterior e lateral, seguindo o contorno do sétimo ao décimo arcos costais, da pleura mediastinal e da cúpula diafragmática. Poupam os ápices e os recessos costofrênicos e raramente envolvem a parede torácica anterior.

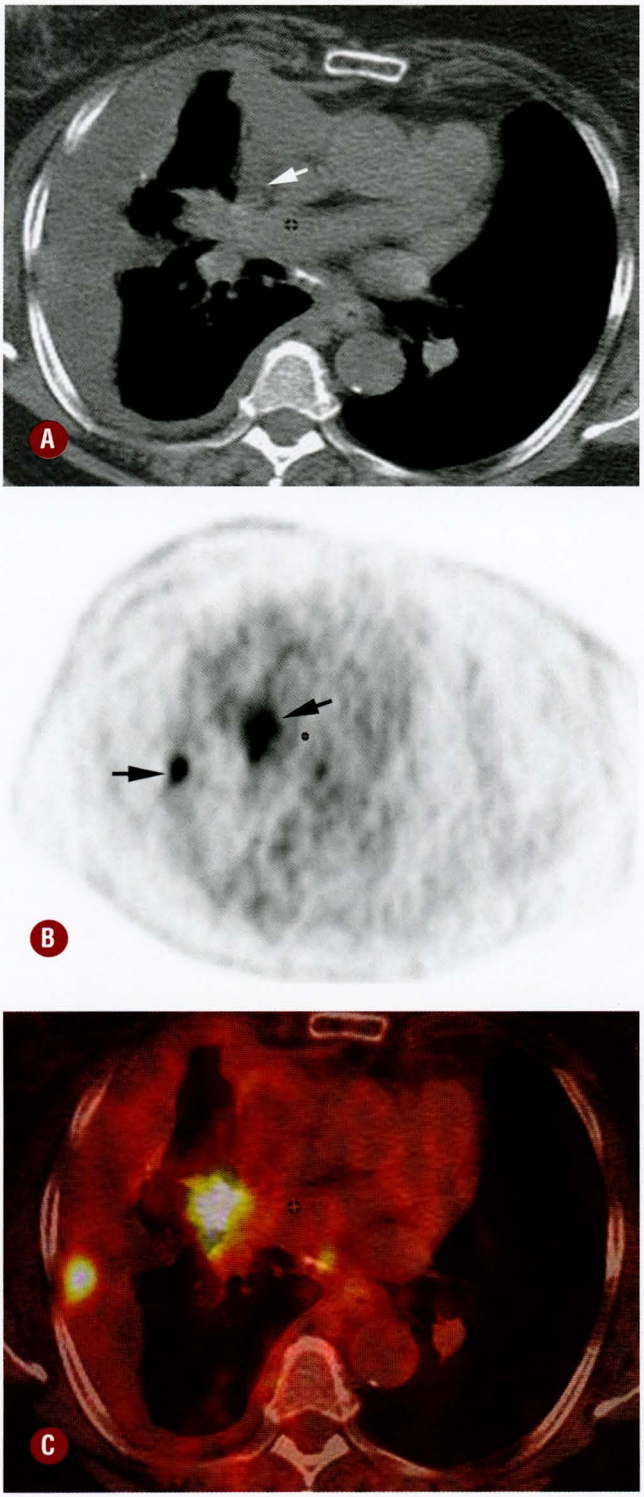

FIGURA 43-16. A, TC sem contraste IV mostra derrame pleural loculado, com espessamento da pleura mediastinal (seta). **B,** Imagem do PET com FDG evidencia dois focos de hipercaptação do radioisótopo (setas). **C,** Imagem de fusão do PET/CT demonstra que os dois focos de hipercaptação localizam-se na pleura parietal e no hilo direito.

Achados Clínicos

As placas pleurais são assintomáticas, geralmente detectadas como achado incidental.

Achados Histológicos

Placas pleurais são coleções circunscritas de tecido conjuntivo denso, formadas por colágeno, relativamente acelulares. As fibras de asbestos são frequentemente encontradas, mas corpúsculos de asbesto estão ausentes.

II. ACHADOS DE IMAGEM

Radiografia de Tórax

- Placas pleurais são geralmente bilaterais e assimétricas, mas podem ser unilaterais em aproximadamente 25% dos casos, entre os quais há um predomínio das placas pleurais à esquerda.
- São mais visíveis quando calcificadas; nesses casos, quando vistas de frente, apresentam margens mais espessas que a porção central, assim como uma aparência irregular (Fig. 43-17). Placas não calcificadas, vistas de frente, apresentam-se como opacidade pulmonar mal definida.

Tomografia Computadorizada

- A tomografia computadorizada de tórax de alta resolução (TCAR) é superior à radiografia na detecção de placas pleu-

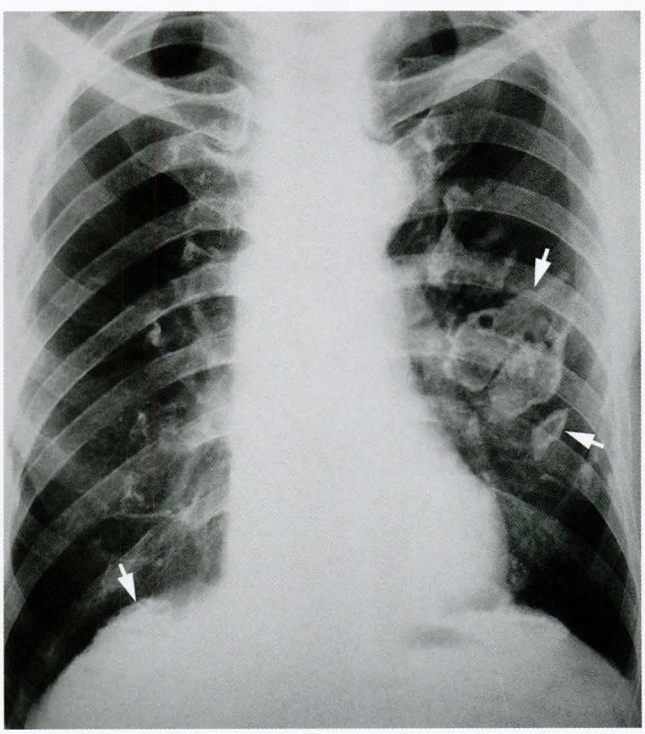

FIGURA 43-17. Radiografia em PA de um paciente com exposição crônica ao asbesto evidencia opacidades radiopacas bilaterais, com bordas densas e forma irregular, compatíveis com placas pleurais calcificadas (setas).

rais e é considerado o método de imagem de escolha para a detecção e quantificação delas. O paciente deve ser avaliado em pronação, para a pesquisa de doença pulmonar relacionada ao asbesto coexistente.

- Placas pleurais apresentam-se como áreas de espessamento pleural, bem delimitadas, separadas do arco costal adjacente e do plano adiposo extrapleural por uma fina camada de gordura (Fig. 43-18). As placas calcificadas produzem uma fina linha de alta densidade, paralela à parede torácica ou à borda cardíaca.
- O acometimento da pleura visceral pode estar associado a anormalidades do parênquima pulmonar adjacente, caracterizado por pequenas linhas intersticiais dispostas radialmente, a partir da placa.

Ressonância Magnética

- As placas pleurais apresentam baixa intensidade de sinal nas sequências ponderadas em T1, em T2 e na densidade de prótons. Podem apresentar mínimo realce após a administração do meio de contraste paramagnético (gadolínio).

III. DIAGNÓSTICO DIFERENCIAL PRINCIPAL

- No diagnóstico diferencial das placas pleurais devem ser incluídos o espessamento da gordura extrapleural, as fraturas de costelas e outras massas pleurais, como as metástases.
- A presença de calcificações pleurais pode estar também relacionada com hemotórax, empiema ou tuberculose. Porém, nesses casos, o acometimento é geralmente unilateral e mais extenso.

B) Atelectasia Redonda

I. INTRODUÇÃO

Generalidades

Atelectasia redonda é uma condição benigna que pode se manifestar como uma massa nos exames de imagem e deve ser diferenciada da neoplasia pulmonar periférica e do mesotelioma. Corresponde ao acometimento pulmonar subjacente à superfície pleural afetada por um processo fibrótico. A pleura invagina-se sobre si mesma e envolve o parênquima adjacente, aproximando brônquios e vasos.

Ocorre, tipicamente, em pacientes com antecedente de exposição ao asbesto ou de derrame pleural relacionado a um procedimento cirúrgico recente, como uma cirurgia cardíaca.

Achados Clínicos

A atelectasia redonda é usualmente assintomática, encontrada como achado incidental.

II. ACHADOS DE IMAGEM

Radiografia e Tomografia Computadorizada de Tórax

- Os achados característicos da atelectasia redonda consistem de massa arredondada adjacente a um espessamento pleural (sinal de cauda de cometa), associada a imagens vasculares convergentes. A atelectasia redonda geralmente forma um ângulo agudo com a pleura, indicando sua localização intrapulmonar (Fig. 43-19).

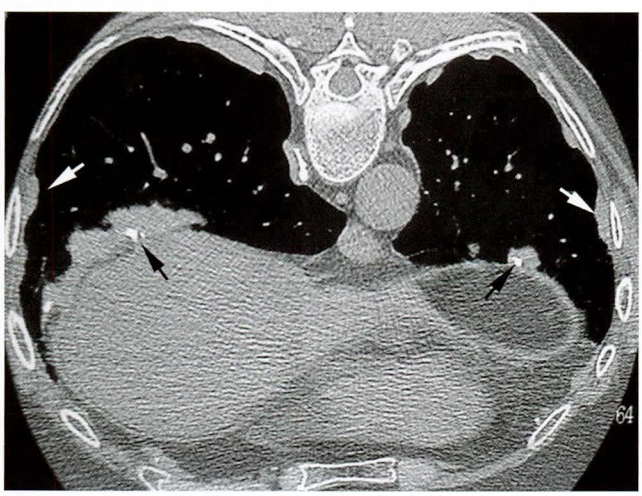

FIGURA 43-18. TCAR de paciente com história de exposição ao asbesto evidencia placas pleurais costais (setas brancas) e diafragmáticas (setas pretas), algumas das quais apresentam calcificação.

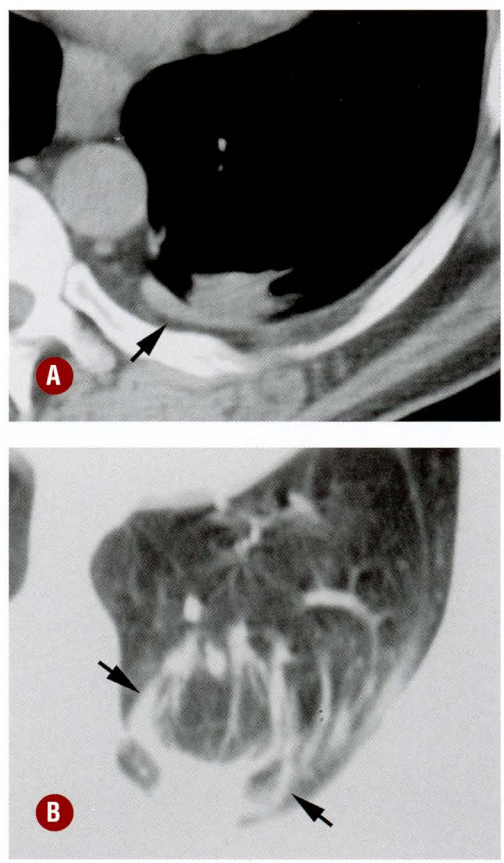

FIGURA 43-19. Atelectasia redonda. Imagens de TC nas janelas de mediastino **(A)** e de pulmão **(B)** de um paciente com história de exposição ao asbesto evidenciam imagem nodular periférica adjacente a espessamento focal da pleura (seta em **A**), formando ângulos agudos com a parede torácica. Observar as imagens vasculares convergentes para a lesão (setas em **B**).

- Os achados radiológicos que auxiliam na diferenciação da atelectasia redonda de outros tipos de lesões parenquimatosas ou pleurais, especialmente as tumorais, são a forma em cunha/arredondada e a presença de espessamento pleural associado, assim como a redução volumétrica do restante do lobo pulmonar.
- Na TC, a atelectasia redonda pode demonstrar realce após a administração do meio de contraste intravenoso; este aspecto pode ser útil na diferenciação entre doença benigna e maligna relacionada com asbesto.

Ressonância Magnética

- Apresenta-se como massa com intensidade de sinal semelhante à do fígado nas sequências ponderadas em T1, associada a estruturas vasculares convergentes.

III. DIAGNÓSTICO DIFERENCIAL PRINCIPAL

O grande desafio relacionado com atelectasia redonda é distingui-la de uma lesão tumoral verdadeira, especialmente quando não apresenta aparência típica. Nesse caso, pode-se optar por seguimento radiológico, que demonstra estabilidade ou redução do volume, ou, nos casos mais suspeitos, por biópsia da massa. Um exame que pode auxiliar é o PET/CT; se a lesão for negativa ao estudo de PET/CT a principal possibilidade é atelectasia redonda.

C) Tumor Fibroso Solitário da Pleura

I. INTRODUÇÃO

Generalidades

Neoplasia mesenquimal geralmente encontrada na pleura, mas pode ocorrer também em outros locais tais como pulmão, mediastino, fígado, cabeça e pescoço e tecidos moles das extremidades. Representa cerca de 8% das patologias torácicas benignas e 10% das neoplasias pleurais. Acomete adultos de meia-idade, entre 20 e 70 anos (média de 50 anos), sem predileção por sexo nem fatores ocupacionais.

Cerca de 80% dos tumores fibrosos da pleura acometem a pleura visceral. Podem localizar-se na fissura (30%), ao longo da pleura mediastinal (18%), torácica (46%) ou diafragmática (6%).

Pode haver transformação maligna do tumor, em uma incidência de cerca de 7% a 60%, com uma grande variação dependente dos diferentes critérios patológicos utilizados.

Achados Clínicos

A maioria dos tumores fibrosos da pleura apresenta crescimento lento, sem sintomas, sendo geralmente descobertos incidentalmente. Quando atinge grandes dimensões pode causar sintomas de compressão como dor torácica, tosse e dispneia. Também podem haver manifestações sistêmicas, como osteoartropatia pulmonar, baqueteamento digital (cerca de 4% dos pacientes), hipoglicemia (cerca de 4%), e febre.

Achados Histológicos

O tumor apresenta-se como uma massa acinzentada, bem circunscrita, esférica ou ovoide, com origem no espaço pleural. Seu tamanho pode variar de 2 a 30 cm e apresenta calcificação em apenas 5% a 25% dos casos.

Microscopicamente possui células epiteliais, com padrão vascular. Em sua composição observam-se fascículos de células ovoides ou alongadas em meio a uma quantidade variável de colágeno. As características histopatológicas que mais sugerem malignidade incluem a presença de quatro ou mais mitoses por campo, hipercelularidade, atipia citológica e necrose tumoral.

II. ACHADOS DE IMAGEM

Radiografia de Tórax

- O tumor fibroso da pleura apresenta-se como uma massa solitária, redonda ou ovoide, com nítida interface com o parênquima pulmonar (Fig. 43-20). Como podem ser pediculados, estes tumores apresentam mudança na posição e no formato de acordo com a respiração ou postura.
- Os clássicos sinais de lesão extrapulmonar são encontrados, como incompleta visualização das margens do tumor, associada à nítida definição nas imagens tangenciais. O tumor forma um ângulo obtuso com a parede torácica ou mediastino em 74% a 94% dos casos.
- Os tumores volumosos podem manifestar-se como uma opacidade comprometendo todo o hemitórax. Nesses e nos tumores pedunculados observa-se, geralmente, ângulo agudo com a parede torácica ou com o mediastino, pois as dimensões da lesão ultrapassam as de sua base pleural. Nestas circunstâncias, a determinação da origem extrapulmonar não é possível por meio de estudo radiográfico ou mesmo pela TC.

Tomografia Computadorizada

- O estudo por TC revela uma massa bem definida, lobulada, com densidade de partes moles, homogênea, geralmente em contato com a parede torácica (Fig. 43-21). O realce após o contraste é variável, podendo ser heterogêneo devido a necrose, degeneração mixoide ou hemorragia.
- A TC é especialmente útil para diagnosticar os tumores solitários da pleura que se situam no interior das fissuras e que poderiam simular lesões do parênquima pulmonar. Os sinais que caracterizam uma lesão pleural na TC são: interface indistinta entre a massa e a parede torácica, alteração do parênquima pulmonar adjacente devido a atelectasia compressiva e acúmulo de vasos e brônquios ao redor da massa.
- Focos de calcificação são visíveis na TC em cerca de 10% a 25% dos casos e derrame pleural em 25% a 35% dos casos.

Ressonância Magnética

- O tumor fibroso apresenta-se como uma massa com as características semelhantes já citadas na TC, manifestando-se com hipo ou isossinal nas sequências ponderadas em T1 e sinal heterogêneo, predominantemente com hipersinal, em T2. Focos de hipersinal em T2 podem ser identificados em áreas de necrose e degeneração mixoide. Após a administração do meio de contraste paramagnético, o realce intenso e heterogêneo é típico. Além disso, um halo de hipossinal envolvendo o tumor pode ser visto nas sequências ponderadas em T2.

III. DIAGNÓSTICO DIFERENCIAL PRINCIPAL

O tumor fibroso solitário da pleura, quando localizado perifericamente, pode ser confundido com qualquer outra massa

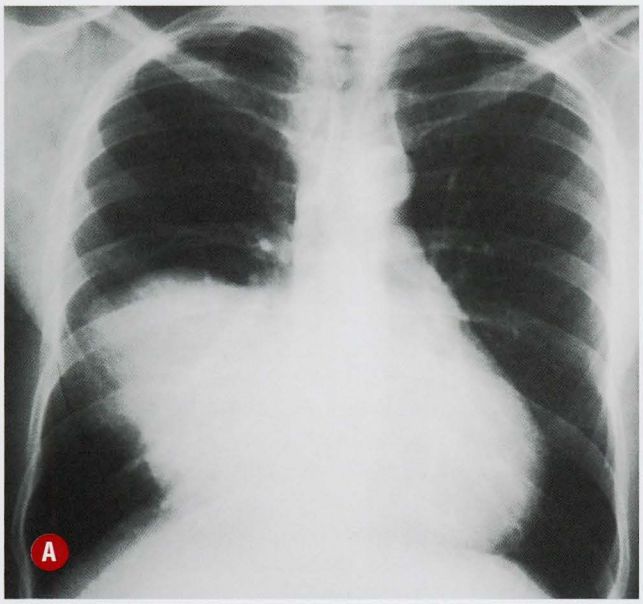

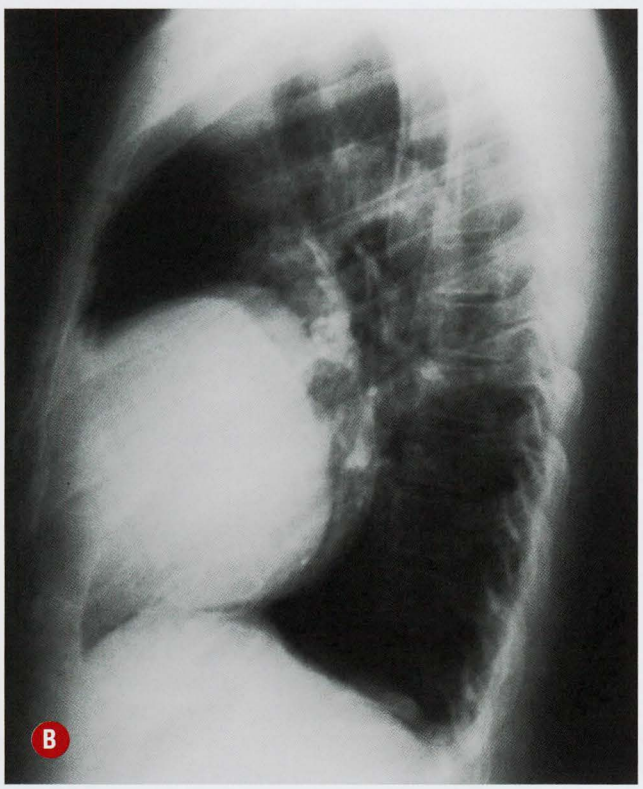

FIGURA 43-20. Tumor fibroso solitário da pleura. Radiografias de tórax nas incidências PA **(A)** e perfil **(B)** evidenciam massa homogênea, de contornos bem definidos, em íntimo contato com a parede anterior do hemitórax direito.

extrapulmonar, inclusive as que acometem a parede torácica. Quando se apresenta como massa de grandes dimensões, proporciona certa dificuldade para determinação de sua origem, podendo ser confundido até com lesões mediastinais de grande volume.

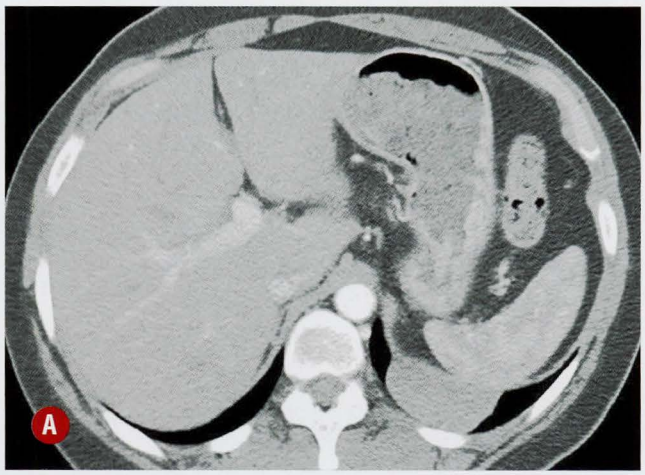

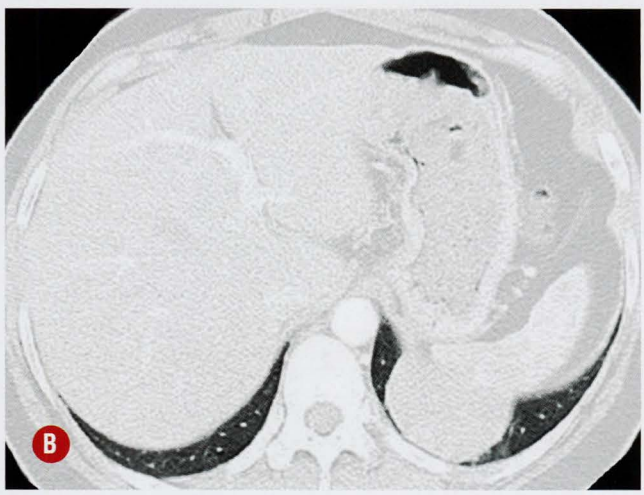

FIGURA 43-21. Tumor fibroso solitário da pleura. Imagens de TC **(A, B)** com contraste IV evidenciam massa periférica, de contornos regulares e bem definidos, formando ângulos obtusos com o diafragma.

D) Lipoma Pleural

I. INTRODUÇÃO

Generalidades

Lipomas são tumores benignos que ocorrem tipicamente no tecido celular subcutâneo, mas que, menos frequentemente, podem acometer a pleura parietal ou estender-se da região subpleural para o tecido subcutâneo da parede torácica (lipoma transmural). A maioria dos lipomas ocorre em pacientes com cerca de 40 a 60 anos. É importante sua correta avaliação para descartarem-se lesões de comportamento maligno como o lipossarcoma.

Achados Clínicos

A grande maioria dos lipomas pleurais é assintomática, mas ocasionalmente, podem resultar em dispneia ou sensação de opressão torácica.

Achados Histológicos

Os lipomas são constituídos por células maduras de gordura, sem atipias citológicas. Macroscopicamente, são moles, móveis e têm margens bem circunscritas. O lipoma de sítio pro-

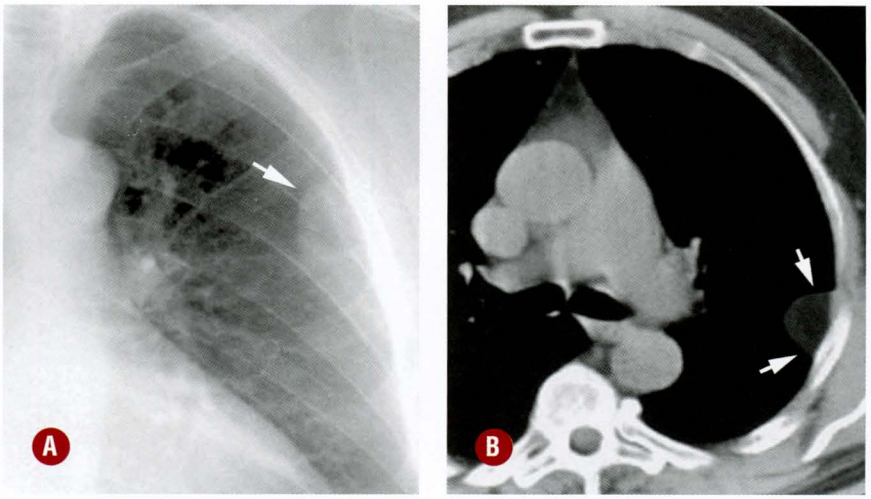

FIGURA 43-22. Lipoma pleural. Radiografia de tórax em PA **(A)** demonstra opacidade no hemitórax esquerdo (seta) formando ângulo obtuso com a parede torácica. TC de tóráx **(B)** confirma a localização extrapulmonar da lesão (setas) que apresenta margens bem definidas e densidade de gordura.

fundo, como o da pleura, tende a ser menos circunscrito do que aquele da região subcutânea e pode apresentar comportamento infiltrativo.

II. ACHADOS DE IMAGEM

Radiografia e Tomografia Computadorizada de Tórax

- Lipomas pleurais apresentam-se como nódulos ou massas bem circunscritas, com sinais de origem pleural.
- Na TC, possuem baixa densidade, com valores de atenuação negativos (–50 a –150 UH), correspondentes ao componente gorduroso da lesão. Em geral, são homogêneos; no entanto, pode haver faixas lineares, de tecido com densidade de partes moles devido ao estroma fibroso, que pode estar presente (Fig. 43-22).

Ressonância Magnética

- Na RM, os lipomas apresentam-se com alta intensidade de sinal nas sequências ponderadas em T1 e em T2. Sequências adicionais, com supressão de gordura, podem ser úteis, caso haja dúvida diagnóstica.

III. DIAGNÓSTICO DIFERENCIAL PRINCIPAL

O grande desafio diagnóstico é diferenciar o lipoma do lipossarcoma pelos métodos de imagem. O lipossarcoma pleural, embora extremamente raro, pode apresentar os mesmos aspectos radiológicos do lipoma, não sendo possível estabelecer o diagnóstico definitivo sem comprovação histológica. Geralmente os lipossarcomas tendem a ser maiores e mais heterogêneos na TC.

■ Doenças Difusas da Pleura

A) Espessamento Pleural Difuso Relacionado com Asbesto

I. INTRODUÇÃO

Generalidades

O espessamento difuso e benigno da pleura relacionado à exposição prévia ao asbesto resulta de espessamento e fibrose da pleura visceral, com posterior fusão com a pleura parietal. Pode ser unilateral ou bilateral e mais comumente acomete as porções posteromedial e posterior da pleura. É muito menos comum que as placas pleurais e envolve a pleura visceral. A patogênese é desconhecida, mas acredita-se que a maioria dos casos seja decorrente de um processo inflamatório da pleura associado a derrame pleural pelo asbesto.

Achados Clínicos

O espessamento pleural relacionado com asbesto é usualmente assintomático ou pode cursar com dispneia e alterações restritivas na prova de função pulmonar.

Achados Histológicos

Enquanto as placas pleurais comprometem a pleura parietal, a fibrose no espessamento pleural difuso é uma doença da pleura visceral. Corpos ou fibras de asbesto são frequentemente encontrados na pleura visceral, no parênquima subjacente, ou em ambos.

II. ACHADOS DE IMAGEM

Radiografia de Tórax

- Na radiografia, é definido como espessamento contínuo da pleura parietal, estendendo-se por no mínimo ¼ da parede torácica, associado à obliteração do seio costofrênico (Fig. 43-23).

Tomografia Computadorizada

- Diagnosticado na TC quando o espessamento pleural se estende por no mínimo 8 cm no sentido longitudinal, 5 cm na largura e 3 mm na espessura (Fig. 43-23). O espessamento pode calcificar.
- A TC é mais sensível e específica do que a radiografia na detecção do espessamento pleural.

III. DIAGNÓSTICO DIFERENCIAL PRINCIPAL

A diferenciação entre espessamento pleural e placas pleurais pode ser difícil. Além das características já citadas, o espessamento é mal definido, com margens irregulares; as placas pleurais, por sua vez, são bem definidas e tendem a não ultra-

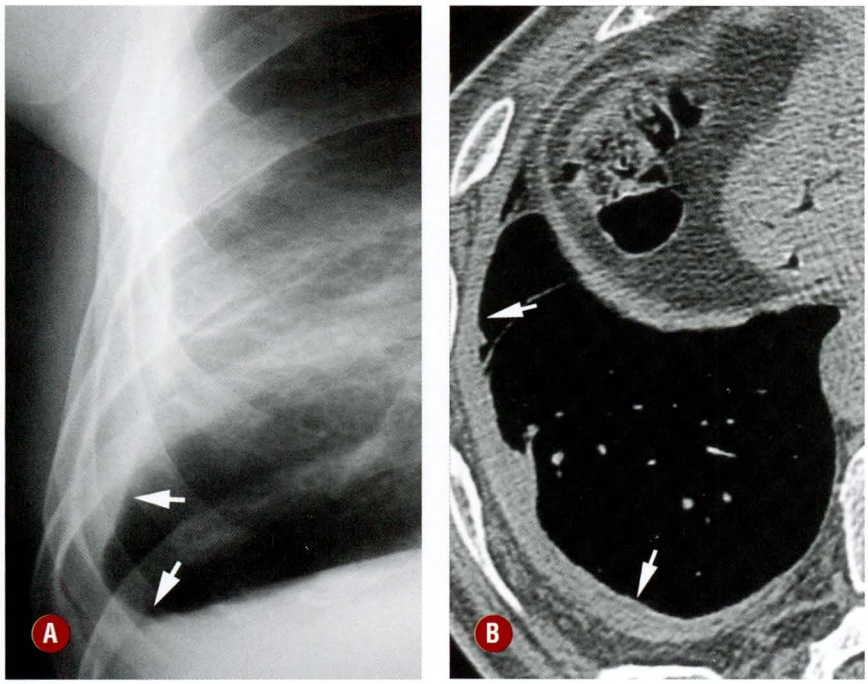

FIGURA 43-23. A, Espessamento difuso e regular da pleura (setas), com obliteração do seio costofrênico lateral, evidenciado na radiografia em PA localizada. **B,** TC de tórax sem contraste e fotografada com janela de mediastino mostra o espessamento pleural difuso (setas).

passar mais do que quatro arcos costais (exceto se forem confluentes). Além disso, o espessamento difuso pode envolver as fissuras interlobares (pleura visceral) diferente das placas pleurais.

Outros diagnósticos diferenciais para o espessamento difuso da pleura são derrame pleural, infecção crônica (p. ex., tuberculose), doenças do tecido conjuntivo, talcose, metástases pleurais e mesotelioma.

Uma extensa calcificação pleural, associada à anormalidade no parênquima pulmonar adjacente, sugere empiema por tuberculose prévia (Fig. 43-24). Calcificação da pleura com deformidade do arco costal sugere hemotórax traumático prévio.

B) Metástases Pleurais

I. INTRODUÇÃO

Generalidades

Nos indivíduos com idade acima de 50 anos, a doença metastática da pleura representa a segunda causa mais comum de derrame pleural; a primeira é a insuficiência cardíaca congestiva. O derrame pleural maligno é, geralmente, causado por metástases (95% dos casos) e, menos frequentemente, por mesotelioma (5%).

Os tumores primários que mais frequentemente originam metástases para a pleura são adenocarcinomas de pulmão (40%) e de mama (20%). Outros tumores que também afetam a pleura são linfoma (10%) e, com menores frequências, carcinoma metastático do cólon, pâncreas, rim e ovário.

O adenocarcinoma do pulmão é o tumor mais comumumente associado à invasão pleural, pela sua localização periférica e disseminação por contiguidade. Metástases pleurais bilaterais no câncer de pulmão estão geralmente associadas com envolvimento hepático e disseminação hematogênica para o pulmão contralateral.

O timoma invasivo também pode invadir a pleura e apresentar-se como espessamento disseminado ou pequenas massas.

Achados Clínicos

A maior manifestação de metástases pleurais é o derrame pleural, que pode causar sintomas como dispneia ou dor torácica.

Achados Histológicos

Quando o tumor primário não é conhecido, o adenocarcinoma metastático pode ser difícil de ser diagnosticado, devido à sua semelhança histológica com o mesotelioma. Para a diferenciação, pode ser necessário complemento com imunohistoquímica e microscopia eletrônica.

II. ACHADOS DE IMAGEM

Radiografia e Tomografia Computadorizada de Tórax

- Além do derrame pleural, as metástases pleurais também podem manifestar-se como nódulos ou espessamento.
- Os achados de imagem que auxiliam a diferenciação entre espessamento pleural maligno e benigno são: espessamento circunferencial, nodularidade pleural, espessamento da pleura parietal maior que 1 cm e envolvimento da pleura mediastinal (Fig. 43-25).
- Lesões pleurais metastáticas também podem manifestar-se como implante solitário na pleura costal, mediastinal, diafragmática ou nas fissuras interlobares.

Ressonância Magnética

- A RM é superior à TC na avaliação de invasão da pleura parietal e da parede torácica, assim como na avaliação da extensão infradiafragmática das lesões.
- A alta intensidade de sinal nas sequências ponderadas em T1 e o intenso realce são os achados mais sensíveis e específicos de invasão parietal. O exame pode contribuir, também, para

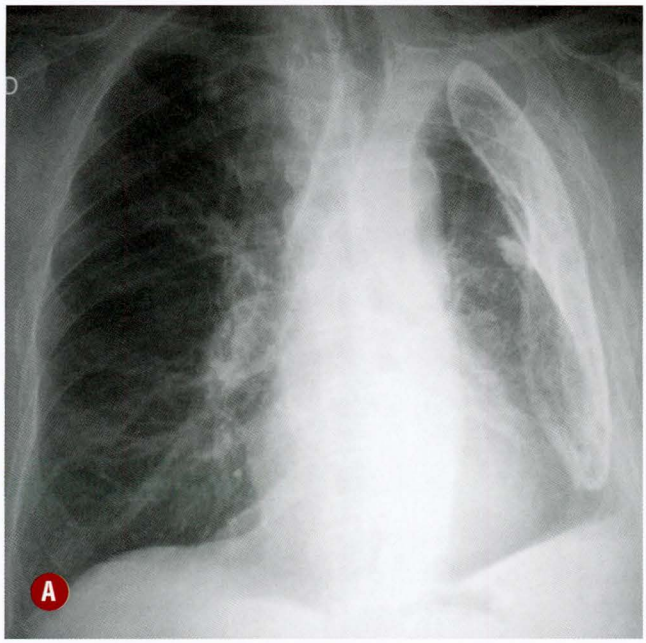

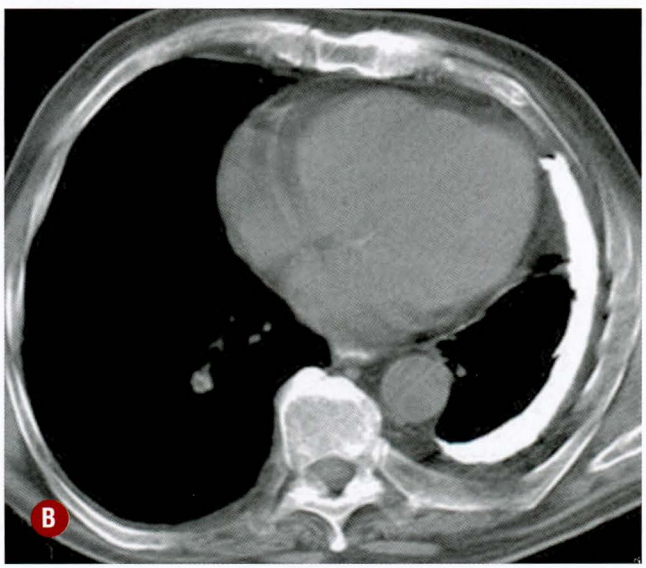

FIGURA 43-24. Calcificação pleural após empiema por tuberculose. A, Radiografia de tórax em PA mostra extensa calcificação pleural, com contornos lisos e nítidos, paralela à parede torácica. Em **B,** pode-se caracterizar a calcificação pleural na TC sem o contraste IV. Note hipertrofia dos arcos costais e da gordura extrapleural adjacentes sugerindo cronicidade do processo.

avaliação de tumores do sulco superior e de tumores peridiafragmáticos, especialmente nos planos sagital e coronal (Fig. 43-26).

PET/CT

- O PET/CT com FDG pode ser utilizado como um método não invasivo para diferenciar a natureza do derrame pleural diagnosticado pela TC. O aumento na captação do FDG usualmente indica a presença de metástase pleural. Porém, o exame pode não ser capaz de distinguir entre processo maligno e inflamatório benigno, como inflamação causada por pleurodese prévia.



FIGURA 43-25. Metástase pleural. Imagem de TC mostra espessamento circunferencial da pleura em uma paciente com câncer de mama, inclusive com comprometimento do folheto pleural mediastinal.

III. DIAGNÓSTICO DIFERENCIAL PRINCIPAL

Em pacientes com metástase pleural unilateral, os achados de imagem são indistinguíveis do mesotelioma.

■ Mesotelioma

I. INTRODUÇÃO

Generalidades

O mesotelioma é a neoplasia primária mais comum da pleura e afeta, tipicamente, indivíduos expostos ao asbesto com um período de latência de 35 a 40 anos. Entretanto, aproximadamente 20% dos pacientes portadores de mesotelioma não possuem história de exposição ao asbesto. Outras etiologias têm sido, portanto, relacionadas com tumor, como inflamação crônica, hereditariedade, irradiação e exposição a outras fibras minerais (zeolito, poliuretano, polisilicone).

A incidência do mesotelioma tem aumentado nos últimos 30 anos nos países industrializados. A incidência anual em vários países é de 1 a 30 casos por 1 milhão de habitantes, a prevalência maior ocorrendo na Inglaterra e na Austrália. Os homens são mais afetados que as mulheres, em uma proporção de 2-6:1. O pico de incidência ocorre nas sexta e sétima décadas de vida. O prognóstico é ruim, com média de sobrevida de apenas 12 meses após o diagnóstico.

O mesotelioma deveria ser considerado em todos os casos de anormalidade pleural unilateral associada à dor torácica, assim como em casos com dor torácica em indivíduos com história de exposição ao asbesto.

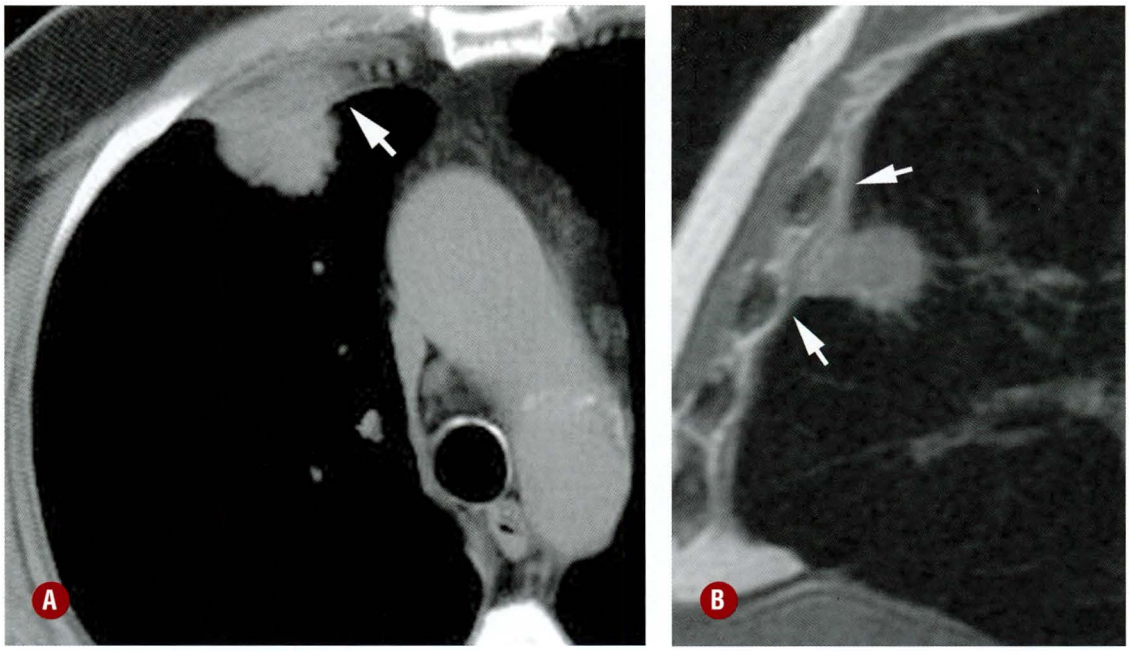

FIGURA 43-26. Imagens de TC **(A)** e RM **(B)** demonstram a invasão pleural a partir de um carcinoma de pulmão periférico (setas).

Achados Clínicos

A maioria dos pacientes apresenta sintomas na fase avançada da doença. A queixa mais comum é dor (70%), por invasão da parede torácica, e dispneia (68%), devido ao derrame pleural. Perda de peso, tosse e febre também estão presentes em um grande número de pacientes. Osteoartropatia hipertrófica secundária ocorre em menos de 10% dos casos.

Achados Histológicos

O mesotelioma da pleura manifesta-se, comumente, como uma massa que envolve a superfície pleural parietal e visceral. Seu maior crescimento para a região inferior do hemitórax pode estar relacionado com o fator gravitacional.

Pode haver envolvimento das paredes torácica e mediastinal, incluindo invasão do pericárdio e coração. O diafragma é invadido frequentemente, com disseminação para a cavidade peritoneal vista em pelo menos um terço das autópsias.

Histologicamente, o mesotelioma é dividido em três categorias: epitelioide; sarcomatoide e misto. O mesotelioma epitelioide constitui 55% a 65% dos casos, sendo difícil diferenciá-lo de adenocarcinoma periférico do pulmão com invasão da pleura ou de adenocarcinoma metastático para a pleura. Para isso, são necessárias outras técnicas além da hematoxilina-eosina, incluindo imuno-histoquímica e microscopia de elétrons. A variante sarcomatoide constitui aproximadamente 10% a 15% dos casos e deve ser diferenciada de um sarcoma verdadeiro, como osteossarcoma e condrossarcoma. O restante constitui a categoria mista, que apresenta achados de ambos (mesoteliomas epitelioides e sarcomatoides).

Os mesoteliomas mistos e sarcomatoides apresentam compartamento mais agressivo e podem causar metástases ósseas ou à distância nos estágios iniciais da doença.

Metástases hematogênicas e linfáticas são frequentes e podem ser encontradas em mais da metade dos casos de mesotelioma submetidos à autópsia. O sítio linfonodal mais afetado é o mediastinal, com envolvimento ocasional do pescoço e de linfonodos axilares. A disseminação hematogênica é mais comum para pulmão, fígado, rim e glândulas adrenais. Raramente ocorre disseminação para o parênquima pulmonar, sob a forma de linfangite carcinomatosa.

II. ACHADOS DE IMAGEM

Radiografia de Tórax

- A radiografia é o primeiro método de imagem a ser utilizado. Entretanto, pode ser normal no início da doença, até completa opacificação de todo um hemitórax.
- A alteração mais comum na radiografia são opacidades nodulares e irregulares, na periferia do pulmão, associadas a derrame pleural ipsilateral.
- Durante o curso da doença, praticamente todos os pacientes desenvolvem derrame pleural, que é tipicamente unilateral – apenas 10% dos casos apresentam derrame pleural bilateral.
- O derrame pleural não é, tipicamente, associado a desvio contralateral do mediastino, devido à ação restritiva do encarceramento pulmonar, podendo haver, inclusive perda do volume pulmonar do lado afetado, com redução dos espaços intercostais, elevação da hemicúpula diafragmática e retração das estruturas mediastinais (Fig. 43-27).
- O espessamento pleural pode manifestar-se como discretos nódulos pleurais ou envolvimento de todo o pulmão. Massas pleurais podem ser vistas, frequentemente, após drenagem do derrame pleural. Podem ser encontrados, ainda, sinais de destruição de arcos costais e pneumotórax.
- A invasão para a parede torácica pode ser identificada na radiografia em aproximadamente 20% dos casos e manifesta-se como reação periosteal nos arcos costais e como erosão ou completa destruição de costelas. Massas com densidade de partes moles na parede torácica também podem ser identificadas.

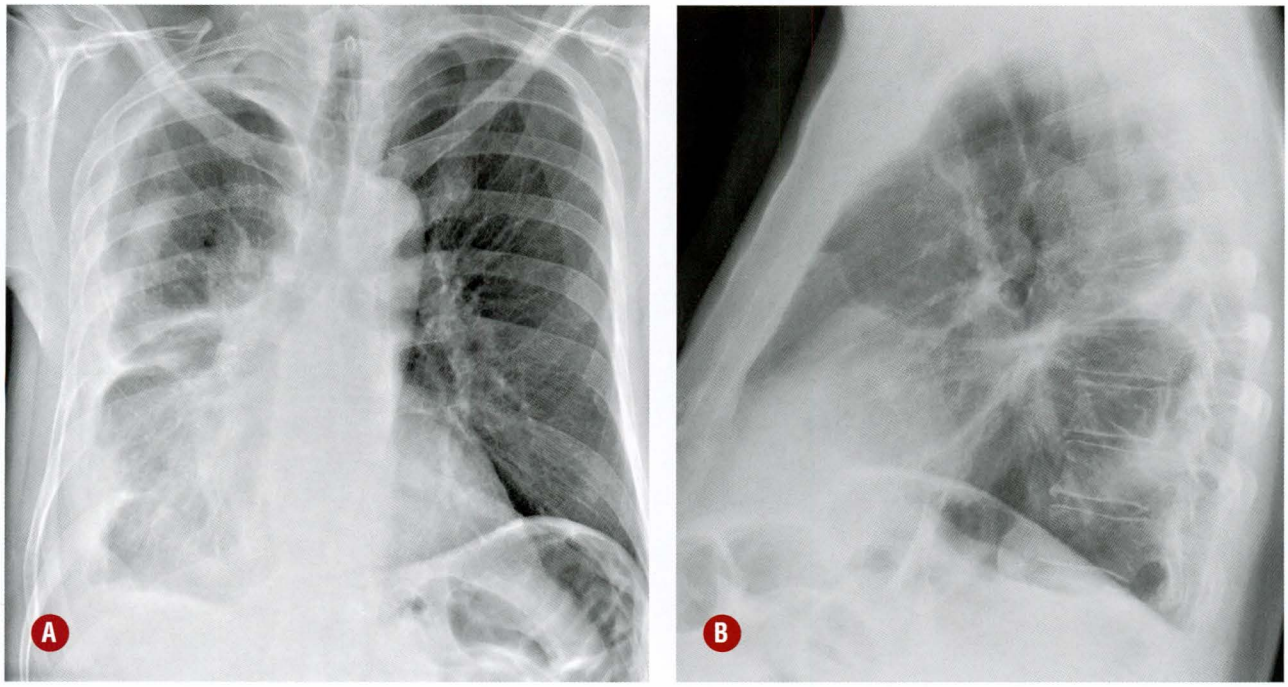

FIGURA 43-27. Mesotelioma. Radiografias de tórax em PA **(A)** e perfil **(B)** demonstram extenso espessamento pleural difuso à direita, compatível com espessamento circunferencial da pleura. Há redução volumétrica desse hemitórax.

Ultrassonografia

- Pode ser útil na identificação de patologias pleurais. A presença de líquido pleural atua como uma janela acústica que permite a detecção de processos intrapleurais e intrapulmonares. O derrame e o espessamento pleural podem ser facilmente diagnosticados pela US, podendo ser detectados pequenos nódulos pleurais.

Tomografia Computadorizada

- TC com contraste é o método por imagem mais utilizado na avaliação do mesotelioma. O tumor apresenta-se como espessamento pleural nodular frequentemente nodular e difuso com disseminação para as fissuras e extensão para o mediastino. Pode haver redução volumétrica do hemitórax acometido, associado a desvio contralateral do mediastino, redução dos espaços intercostais e elevação do hemidiafragma. Derrame pleural ocorre na maioria dos casos e pode ser o único achado inicial.
- Placas pleurais são encontradas na TC em aproximadamente 20% dos casos de mesotelioma. A presença de calcificações no interior da massa reflete, provavelmente, a incorporação de placas calcificadas pelo mesotelioma. A asbestose, entretanto, é rara na presença do tumor.
- O mesotelioma é localmente invasivo. O envolvimento da parede torácica é comumente visto nos locais de intervenção prévia, incluindo biópsia, drenagem e cirurgia. Por esse motivo, esses locais devem ser marcados com clipe radiopaco na pele e cuidadosamente analisados. A invasão da parede torácica pode manifestar-se como densificação do plano adiposo extrapleural, invasão da musculatura intercostal, desvio de arcos costais ou destruição óssea. Entretanto, a irregularidade da interface entre o tumor e a parede torácica não é um indicador confiável de invasão.
- Pode haver extensão do tumor para estruturas vasculares e órgãos mediastinais, incluindo o coração, esôfago e traqueia. A invasão do pericárdio pode manifestar-se como espessamento nodular, o qual pode estar associado a derrame pericárdico.

Ressonância Magnética

- Em pacientes com doença potencialmente ressecável, a RM pode fornecer informações adicionais no estadiamento. O uso de diferentes sequências de pulso e de material de contraste paramagnético pode ajudar a diferenciar o tumor de tecido normal.
- O mesotelioma apresenta intensidade de sinal intermediária em sequências ponderadas em T1, similar aos músculos. Nas sequências ponderadas em T2, o tumor apresenta hipersinal em relação à musculatura da parede torácica, com áreas de acentuado hipersinal devido ao líquido pleural. O mesotelioma possui ávido realce após o uso do material de contraste paramagnético. Os achados morfológicos são semelhantes aos vistos na TC. As sequências ponderadas em T1, com supressão de gordura e uso de contraste, são as mais sensíveis na detecção de realce das fissuras interlobares e invasão de estruturas adjacentes (Fig. 43-28).
- A RM tem demonstrado ser superior a TC na avaliação de invasão da parede torácica e do diafragma. Atualmente, é mais utilizada em pacientes alérgicos ao contraste iodado e para confirmação da suspeita de envolvimento de estruturas anatômicas vistas pela TC.

PET/CT

- O PET/CT é útil na diferenciação de doença pleural maligna e benigna. O SUV (*standardized uptake value*) é utilizado como medida semiquantitativa de atividade metabólica

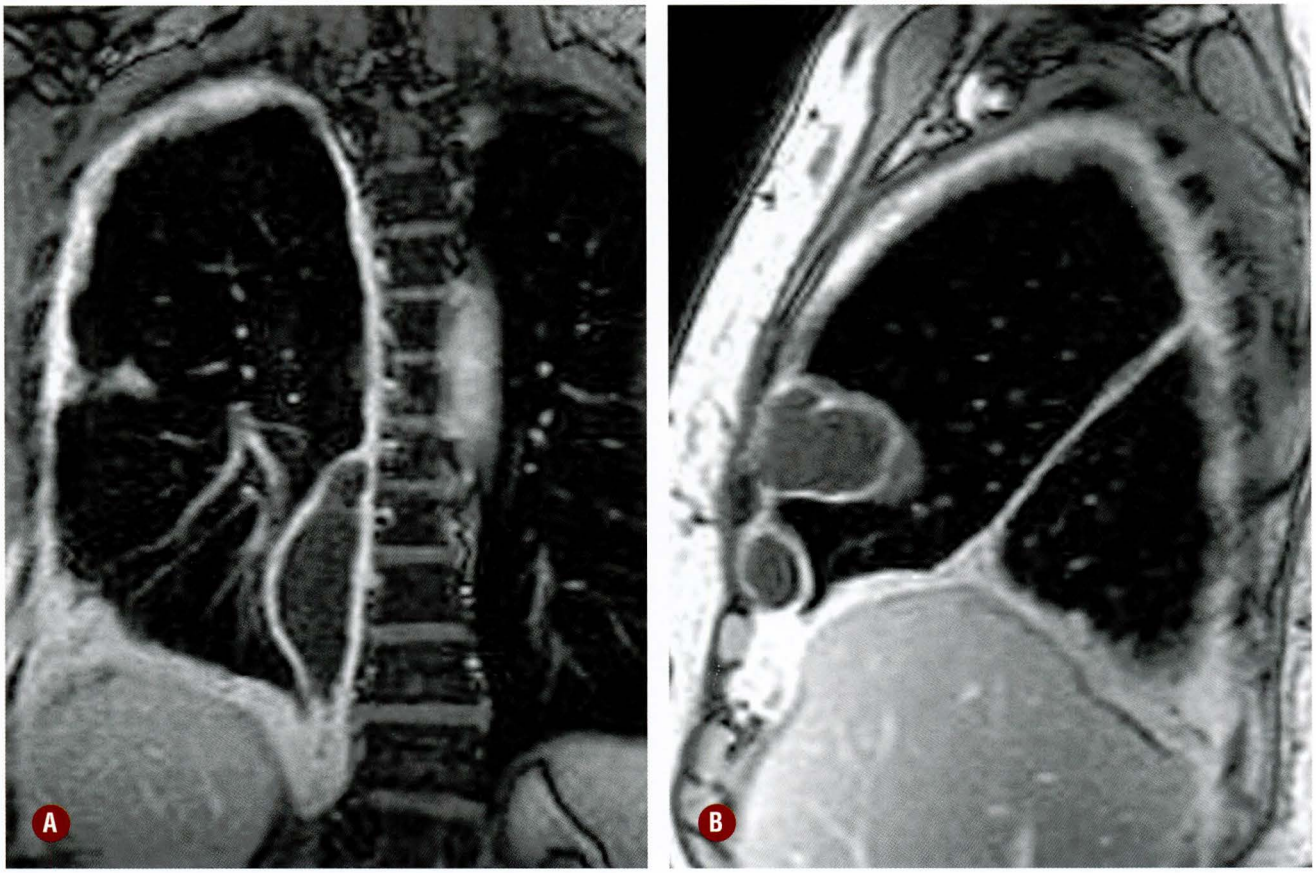

FIGURA 43-28. Mesotelioma. Imagens de RM nos planos coronal **(A)** e sagital **(B)** evidenciam espessamento e realce pleural circunferencial à direita, assim como massas pleurais.

da lesão. O SUV é usualmente maior no mesotelioma do que nas pleurites inflamatórias e placas pleurais relacionadas com asbesto, mas não deve ser usado como único parâmetro para análise.

- Pacientes com mesotelioma podem ter espessamento pleural difuso, porém apenas áreas focais de malignidade. As áreas de espessamento pleural não correspondem, necessariamente, às áreas de alta atividade metabólica; por isso, o sítio mais apropriado para a biópsia pode não ser aparente na TC, sendo usualmente melhor demonstrado pelo PET/CT (Fig. 43-29), que também pode ser útil no estadiamento do tumor.

III. ESTADIAMENTO

O sistema de estadiamento foi criado pelo Grupo Internacional de Estudos em Mesotelioma, sendo desenvolvido nos moldes TNM. O estadiamento enfatiza critérios usados na determinação da extensão tumoral local e do acometimento linfonodal, ambos importantes na sobrevida dos pacientes acometidos. Naqueles com doença localmente avançada, é importante distinguir entre os grupos T3 (potencialmente ressecável) e T4 (irressecável). A presença de comprometimento nodal N3 ou de metástases à distância contraindica a cirurgia.

A correlação de todos os métodos de imagem é fundamental para o estadiamento adequado, a fim de selecionar os pacientes que podem se beneficiar de um tratamento cirúrgico agressivo.

IV. DIAGNÓSTICO DIFERENCIAL PRINCIPAL

- Uma série de anormalidades pleurais, como alterações relacionadas ao asbesto, infecções, fibrotórax, empiema e metástases, pode causar espessamento pleural difuso, associado a derrame, e se assemelhar ao mesotelioma.
- Em um estudo que incluiu 74 pacientes, os achados tomográficos mais úteis na distinção de espessamento pleural maligno de benigno foram: espessamento circunferencial (especificidade 100%, sensibilidade 41%), espessamento pleural nodular (especificidade 94%, sensibilidade 51%), espessamento da pleura maior que 1 cm (especificidade 94%, sensibilidade 36%) e espessamento da pleura mediastinal (especificidade 88%, sensibilidade 56%).
- Na grande maioria dos casos, os achados na TC em pacientes com mesotelioma são indistinguíveis de metástases pleurais.

■ Linfoma Pleural

I. INTRODUÇÃO

Generalidades

O envolvimento pleural pelo linfoma ocorre tanto na doença de Hodgkin quanto na não Hodgkin. Linfoma pleural sólido é raro e geralmente associado à linfonodomegalia mediastinal ou linfoma do parênquima pulmonar. O depósito linfomatoso

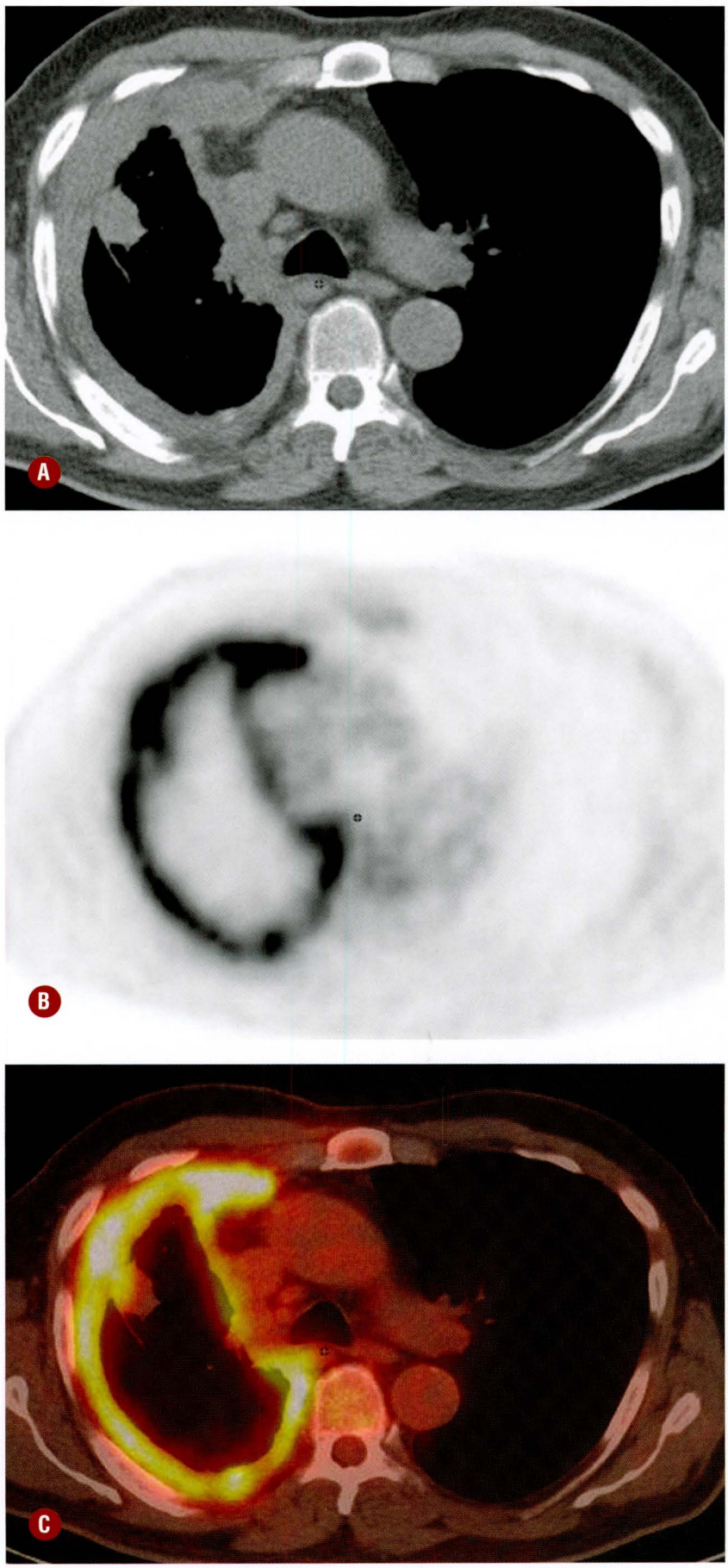

FIGURA 43-29. Mesotelioma. A, Imagem de TC sem contraste IV evidencia espessamento nodular e circunferencial da pleura direita. **B,** Imagem do PET/CT com FDG mostra intensa captação do radiofármaco em quase toda a extensão do espessamento pleural. **C,** Imagem combinada de PET/CT confirma a captação do FDG nas áreas de espessamento pleural.

origina-se dos canais linfáticos do tecido conjuntivo subpleural abaixo da pleura visceral.

Derrame pleural relacionado ao linfoma ocorre em cerca de 20% dos pacientes com linfoma não Hodgkin e 30% dos pacientes com linfoma Hodgkin, geralmente em associação com linfoma disseminado. Linfonodomegalia mediastinal está presente em aproximadamente 50% dos pacientes com linfoma não Hodgkin e 80% a 100% dos pacientes com linfoma Hodgkin. A causa mais comum de derrame pleural é infiltração maligna da pleura em linfoma não Hodgkin e obstrução dos canais linfáticos pela linfonodomegalia mediastinal em linfoma Hodgkin. Cerca de 10% dos derrames pleurais malignos com citologia positiva são causados por linfoma não Hodgkin e uma percentagem bem menor por linfoma Hodgkin.

II. ACHADOS DE IMAGEM

Radiografia e Tomografia Computadorizada de Tórax

O linfoma pleural sólido apresenta-se tanto como nódulo solitário quanto infiltração tumoral difusa (Fig. 43-15).

III. DIAGNÓSTICO DIFERENCIAL PRINCIPAL

Radiologicamente, o linfoma pleural pode mimetizar qualquer outro acometimento maligno da pleura, como mesotelioma ou metástases.

LITERATURA RECOMENDADA

1. Abramowitz Y, Simanovsky N, Goldstein MS, Hiller N. Pleural effusion: characterization with CT attenuation values and CT appearance. AJR Am J Roentgenol 2009;192(3):618-23.
2. Armato SG 3rd, Entwisle J, Truong MT, Nowak AK, Ceresoli GL, Zhao B et al. Current state and future directions of pleural mesothelioma imaging. Lung Cancer 2008;59(3):411-20.
3. Benamore RE, O'Dohertyb MJ, Entwisle JJ. Use of imaging in the management of malignant pleural mesothelioma. Clin Radiol 2005;60(12):1237-47.
4. Boldú J, Eguía VM. Enfermedades pleurales benignas inducidas por asbesto. Anales Sis San Navarra 2005;28(1):21-8.
5. Bonomo L, Feragalli B, Sacco R, Merlino B, Storto ML. Malignant pleural disease. Eur J Radiol 2000;34(2):98118.
6. Dynes MC, White EM, Fry WA, Ghahremani GG. Imaging manifestations of pleural tumors. Radiographics 1992;12(6):1191-201.
7. Evans AL, Gleeson FV. Radiology in pleural disease: state of the art. Respirology 2004;9(3):300-12.
8. Gallardo X, Castañer E, Mata JM. Benign pleural diseases. Eur J Radiol 2000; 34(2):87-97.
9. Gill RR, Gerbaudo VH, Jacobson FL, Trotman-Dickenson B, Matsuoka S, Hunsaker A et al. MR Imaging of benign and malignant pleural disease. Magn Reson Imaging Clin N Am 2008;16(2): 319-39.
10. Jeong YJ, Kim S, Kwak SW, Lee NK, Lee JW, Kim KI et al. Neoplastic and nonneoplastic conditions of serosal membrane origin: CT findings. Radiographics 2008;28(3):801-17.
11. Koegelenberg CF, Diaconi AH, Bolligeri CT. Parapneumonic pleural effusion and empyema. Respiration 2008;75(3):241-50.
12. Kouki HS, Koletsis EN, Zolota V, Prokakis C, Apostolakis E, Dougenis D. Solitary fibrous tumor of the lung. Gen Thorac Cardiovasc Surg 2008;56(5):249-51.
13. Kraus GJ. The split pleural sign. Radiology 2007;243(1):297-98.
14. Kuhlman JE, Singha NK. Complex disease of the pleural space: radiographic and CT evaluation. Radiographics 1997;17(1): 63-79.
15. Kuhlman JE. Complex disease of the pleural space: the 10 questions most frequently asked of the radiologist - new approaches to their answers with CT and MR imaging. Radiographics 1997; 17(4):1043-50.
16. McLoud TC, Flower CD. Imaging the pleura: sonography, CT, and MR imaging. AJR Am J Roentgenol 1991;156(6):1145-53.
17. Miller B, Rosado-de-Christenson ML, Mason AC, Fleming MV, White CC, Krasna MJ. From the archives of the AFIP. Malignant pleural mesothelioma: radiologic-pathologic correlation. Radiographics 1996;16(3):613-44.
18. Mintzer RA, Gore RM, Vogelzang RL, Holz S .Rounded atelectasis and its association with asbestos-induced pleural disease. Radiology 1981;139(3):567-70.
19. Müller NL, Silva CIS. Imaging of the Chest. Philadelphia: Saunders Elsevier; 2008.
20. Qureshi NR, Gleeson FV. Imaging of pleural disease. Clin Chest Med 2006;27(2):193-213.
21. Roach HD, Davies GJ, Attanoos R, Crane M, Adams H, Phillips S. Asbestos: when the dust settlesan imaging review of asbestos-related disease. Radiographics 2002;22:167-84.
22. Rusch VW. A proposed new international TNM staging system for malignant pleural mesothelioma. From the International Mesothelioma Interest Group. Chest 1995;108(4):1122–8.
23. Sakurai H, Kaji M, Yamazak K, Suemasu K. Intrathoracic lipomas: their clinicopathological behaviors are not as straightforward as expected. Ann Thorac Surg 2008;86(1):261–5.
24. Wang ZJ, Reddy GP, Gotway MB, Higgins CB, Jablons DM, Ramaswamy M et al. Malignant pleural mesothelioma: evaluation with CT, MR imaging, and PET. Radiographics 2004; 24(1): 105-19.

44 CAPÍTULO

Doenças do Diafragma

Maria Luíza Bernardes Silva
Daniela Araújo Ribeiro Guido
Fabiano Franco Monteiro Prado

O diafragma é uma estrutura musculotendínea, com um tendão central em forma de bumerangue, que separa o tórax do abdome, e é dividido em três partes: esternal, costal e posterior. Apresenta três aberturas ou hiatos, para o esôfago, aorta e veia cava inferior.

Nas últimas duas décadas, ocorreu grande avanço tecnológico na Radiologia, uma vez que, além da ressonância magnética (RM), houve a introdução da tomografia computadorizada (TC) helicoidal a partir de 1990, e principalmente da TC multislice a partir de 1998. Com isso, tornaram-se possíveis as reconstruções multiplanares, de excelente resolução, possibilitando a identificação precisa e direta de toda a extensão do diafragma, suas aberturas e inserções. O reconhecimento anatômico do diafragma pelos métodos atuais de imagem é crucial para entender a apresentação das principais doenças do diafragma (Fig. 44-1).

■ Paralisia e Eventração

I. INTRODUÇÃO

Generalidades e Apresentação Clínica

A paralisia diafragmática pode ser unilateral ou bilateral. A unilateral ocorre pela interrupção na transmissão do estímulo nervoso, através do nervo frênico, devido à compressão ou invasão por tumor, trauma, infecção, por exemplo, Herpes Zoster, ou idiopática. Ocorre também como complicação de cirurgias cervical e torácica. Na cirurgia cardíaca, o resfriamento neural tópico pela cardioplegia leva frequentemente à paralisia transitória e reversível. A paralisia diafragmática unilateral usualmente não está associada à queixa clínica, podendo apresentar sintomas respiratórios comuns, principalmente quando associada a outras doenças pulmonares. A paralisia diafragmática bilateral por lesão da medula espinhal ou distrofias musculares é grave e traz profundas repercussões à dinâmica respiratória.

A eventração diafragmática, na sua grande maioria, é uma anomalia congênita. O músculo contrátil está substituído por uma fina membrana fibrosa. Pode ser focal, geralmente anteromedial, à direita, ou completa unilateral e, neste caso, mais frequente à esquerda. Caracteristicamente a eventração é assintomática, e sua descoberta é acidental. Entretanto, sintomas podem estar presentes em pacientes obesos.

II. ACHADOS DE IMAGEM

Radiografia e Radioscopia (Fluoroscopia)

1. A paralisia diafragmática unilateral apresenta, na radiografia de tórax, uma elevação do hemidiafragma acometido, principalmente da porção central (domo), mantendo os sulcos costofrênicos e costovertebrais profundos (Fig. 44-2).
2. Na radioscopia, a movimentação apresenta-se diminuída, ausente ou paradoxal. A movimentação é paradoxal quando o diafragma desloca-se em direção cranial na inspiração, ao invés de deslocar-se em direção caudal. Na avaliação pela fluoroscopia, a mobilidade do diafragma é mensurada uti-



FIGURA 44-1. Anatomia normal do diafragma vista por baixo. IVC = veia cava inferior (Radiologic Diagnosis of Diseases of The Chest editado por Müller NL, Fraser RS, Colman NC, Paré PD, W.B. Saunders, Philadelphia 2001, com permissão).

lizando o deslocamento do ponto mais alto das cúpulas diafragmáticas.

3. O movimento paradoxal é mais bem avaliado na radioscopia, quando uma inspiração rápida, forte e ruidosa (*sniff test*), é realizada pelo paciente no momento do exame.
4. Na paralisia diafragmática bilateral, a avaliação radiográfica e radioscópica é mais difícil. A elevação do diafragma é bilateral e é acompanhada de atelectasias pulmonares basais. É descrita, como característica, a movimentação cranial do diafragma na inspiração, e, concomitantemente, a movimentação para fora da caixa torácica e para dentro da parede abdominal, resultando no fenômeno conhecido como paradoxo toracoabdominal.
5. A avaliação radiográfica e radioscópica da eventração diafragmática, focal ou unilateral, é bastante semelhante à da paralisia, encontrando elevação, movimentação reduzida e até mesmo movimento paradoxal (Fig. 44-3).

Ultrassonografia

- A US é um método de imagem que apresenta algumas vantagens sobre as outras modalidades, como a ausência de radiação ionizante e a portabilidade do equipamento. Pode trazer informação quantitativa da movimentação diafragmática, sendo usada também na avaliação da movimentação paradoxal.

Tomografia Computadorizada

1. A TC é indicada para avaliar o trajeto do nervo frênico nos casos de paralisia diafragmática, à procura de lesões que possam estar acometendo o nervo, como tumores e aneurisma.
2. Na eventração, a porção acometida pode ser identificada como uma fina camada de músculo recobrindo as estruturas abdominais ou retroperitoneais (Fig. 44-4). Esta identificação é útil no diagnóstico diferencial, com abaulamento

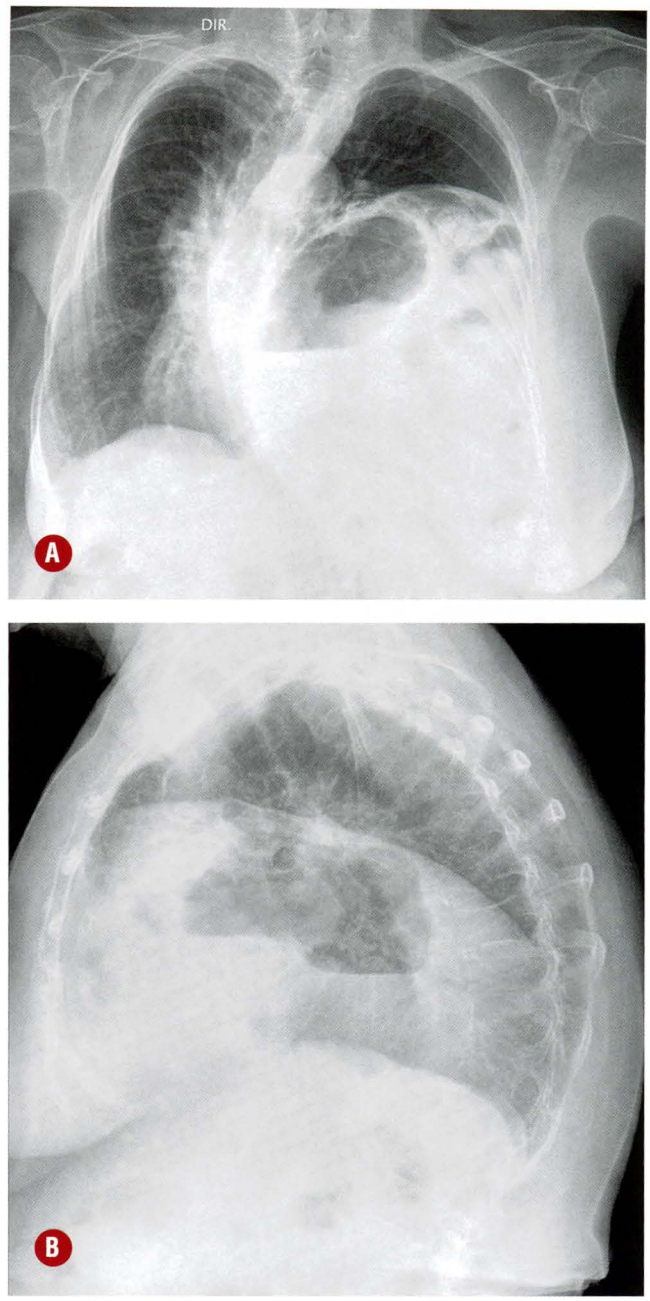

FIGURA 44-2. Paralisia diafragmática pós-tireoidectomia. Radiografias do tórax em PA **(A)** e perfil **(B)** demonstram elevação do hemidiafragma esquerdo e desvio contralateral do mediastino. Paciente mulher de 78 anos, com taquipneia.

focal do diafragma por tumor ou por outras lesões expansivas subfrênicas.

■ Hérnias Diafragmáticas Não Traumáticas

I. INTRODUÇÃO

Generalidades e Apresentação Clínica

As hérnias diafragmáticas não traumáticas ocorrem pela passagem do conteúdo abdominal ou retroperitoneal através das aberturas do diafragma. Estas aberturas são de origem congê-

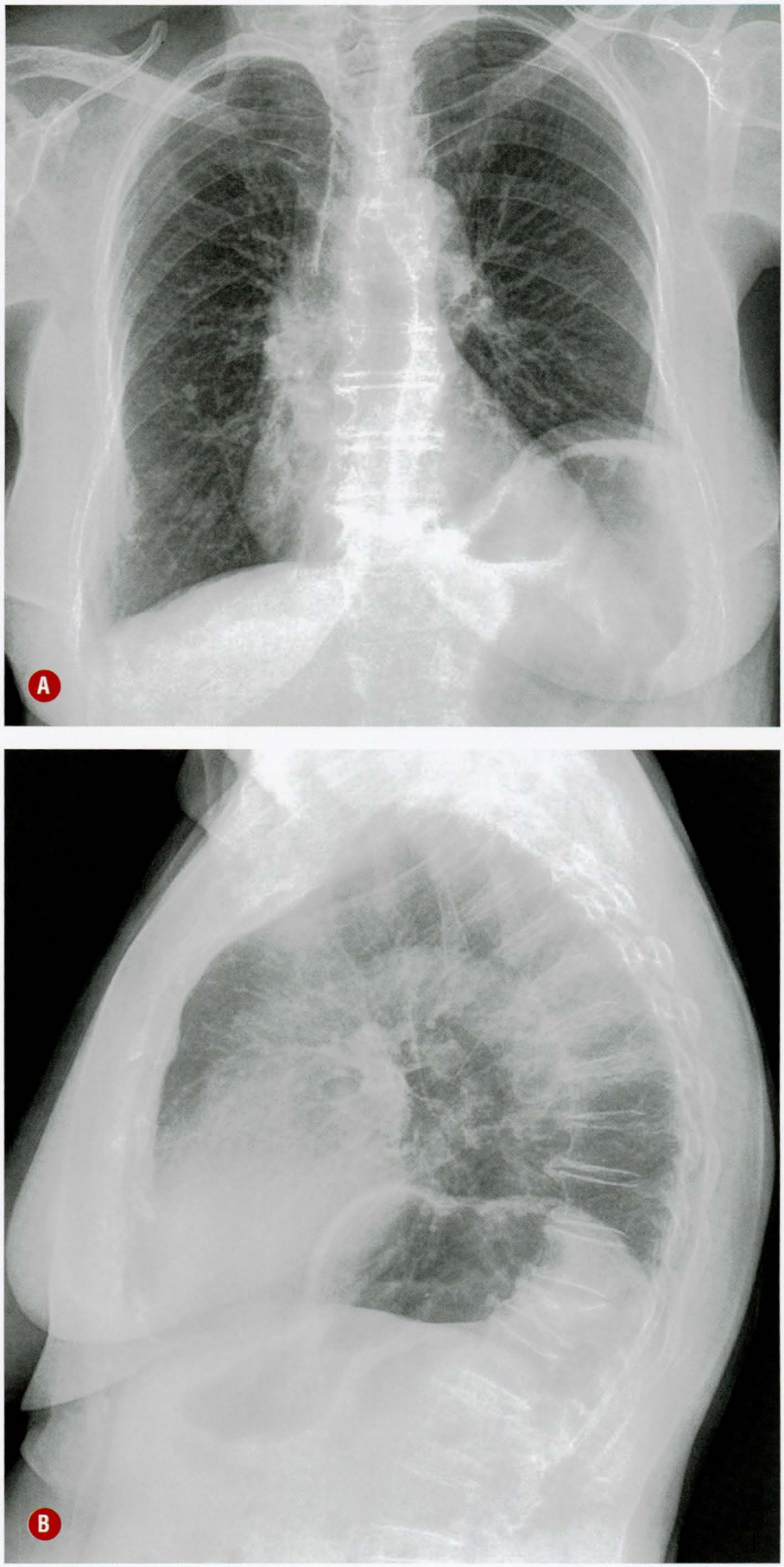

FIGURA 44-3. Eventração focal do hemidiafragma esquerdo. Radiografias do tórax em PA **(A)** e perfil **(B)** demonstram elevação focal posterolateral do hemidiafragma esquerdo. Paciente mulher de 72 anos, sem sintomas relacionados com eventração.

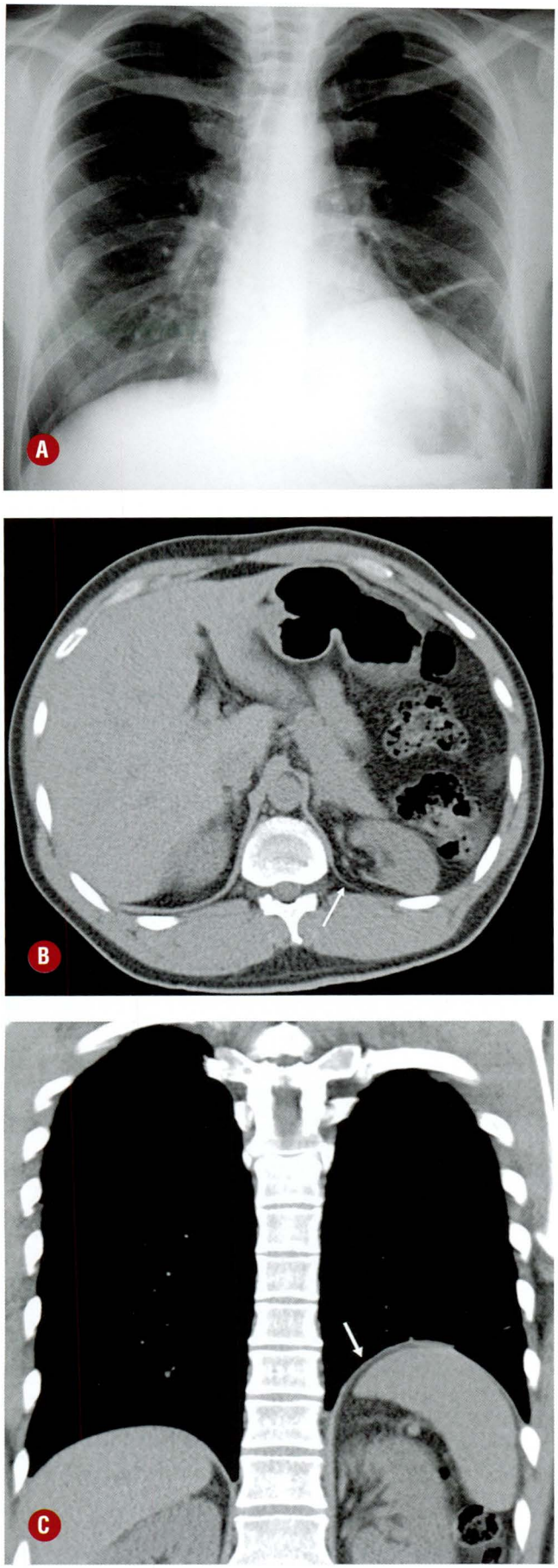

FIGURA 44-4. Eventração focal do hemidiafragma esquerdo. A, Radiografia do tórax em PA demonstra elevação focal do hemidiafragma esquerdo e atelectasia laminar. Imagens de TC multislice com reconstruções axial **(B)** e coronal **(C)** demonstram elevação focal posteromedial e afilamento focal (setas) do hemidiafragma esquerdo. Paciente masculino com 40 anos, sem queixas respiratórias, encaminhado para realizar TC devido a achados na radiografia do tórax.

nita ou adquiridas em áreas de fraqueza no diafragma. São mais comuns através do hiato esofágico e menos comuns através dos hiatos pleuroperitoneal (hérnia de Bochdalek), e paraesternal (hérnia de Morgagni). Devido à pressão negativa da cavidade pleural, sempre a hérnia acontece do abdome para o tórax.

A principal causa da hérnia através do hiato esofágico é a sua fraqueza congênita, aliada a fatores adquiridos, como obesidade e gravidez. Sua prevalência aumenta com a idade, sendo que 95% ocorre acima de 40 anos. Hérnia através do hiato esofágico é encontrada na TC em cerca de 5% de pacientes abaixo dos 40 anos, 30% de pacientes entre 40 e 59 anos, e 65% dos pacientes entre 60 e 79 anos de idade. A hérnia hiatal é normalmente assintomática, de achado acidental. Alguns pacientes apresentam pirose e refluxo. Raramente seus sintomas são obstrutivos.

A hérnia através do forame de Bochdalek ocorre através do hiato pleuroperitoneal, de situação posterior, lateral à crura, por persistência embriológica em crianças ou pela fragilidade nos adultos. É a hérnia mais comum e mais grave nas crianças, respondendo por cerca de 96% das hérnias congênitas. Cerca de 84% ocorrem no lado esquerdo, 14% no lado direito e 2% são bilaterais. Devido à associação com hipoplasia pulmonar e hipertensão pulmonar, as grandes hérnias apresentam 30% de mortalidade, mesmo após correção cirúrgica. Nos adultos, sua prevalência aumenta com a idade, sendo raros em pacientes com menos de 40 anos de idade e sendo vistos na TC em cerca de 5% dos pacientes entre 40 e 49 anos, 15% dos pacientes entre 50 e 69 anos, e 35% dos pacientes mais idosos. Entre 60% a 90% dos casos ocorrem à esquerda. Não é acompanhada de sintomas, sendo um achado cada vez mais comum nos estudos por TC multislice, de pacientes idosos e com enfisema.

A hérnia através do forame de Morgagni é incomum, de localização retroesternal ou paraesternal. Apesar do defeito no diafragma ser de origem congênita, estas hérnias são mais frequentes nos adultos. Por isso, há suspeita de outros fatores importantes em sua gênese, como obesidade, aumento da pressão abdominal e trauma. É mais frequente à direita, presumivelmente pela ausência do coração neste lado. Normalmente é assintomática, mas, se volumosa, pode vir acompanhada de desconforto, de pressão na região esternal e de sintomas cardiorrespiratórios e gastrointestinais.

II. ACHADOS DE IMAGEM

Radiografia de Tórax

- Nas radiografias de tórax, as hérnias de Bochdalek, Morgagni e do hiato esofágico aparecem como massa justapostas ao diafragma, podendo apresentar nível hidroaéreo em seu interior. O estudo radiológico, utilizando ingestão de contraste (sulfato de bário ou outros), pode ajudar na caracterização das estruturas gastrointestinais herniadas.
- A hérnia hiatal tipicamente manifesta-se como uma massa retrocardíaca geralmente contendo ar ou um nível hidroaéreo (Fig. 44-5).

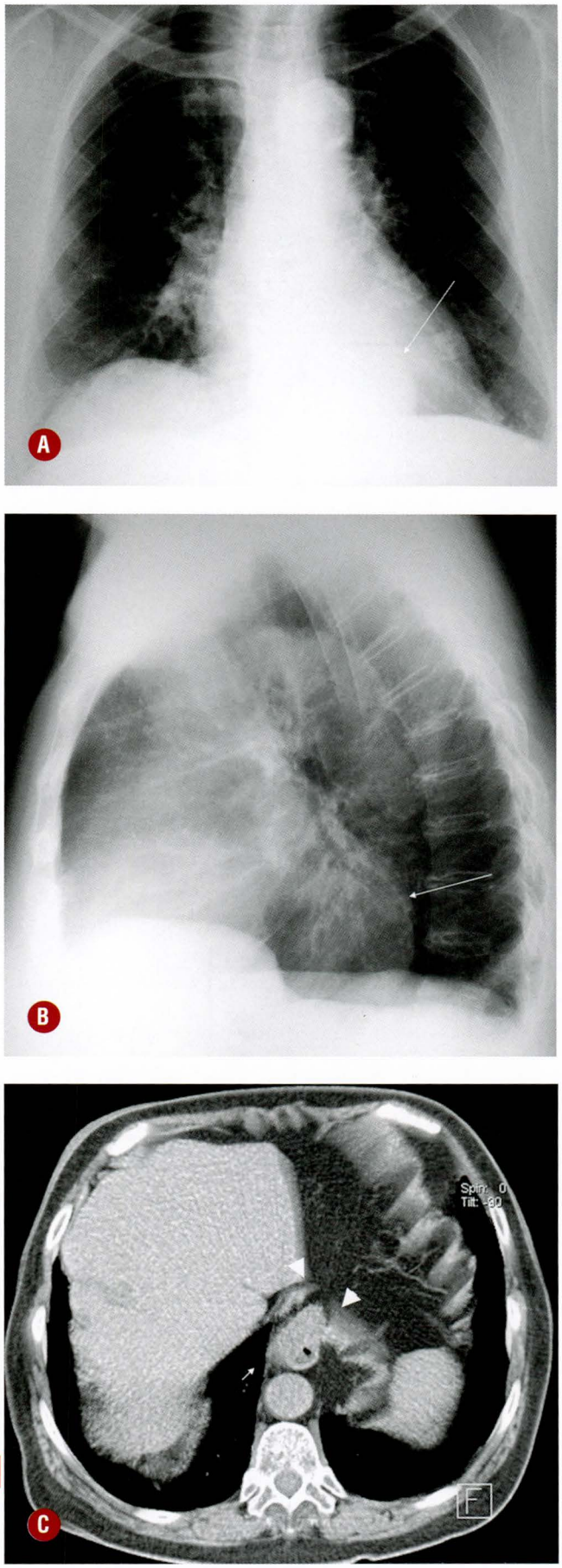

FIGURA 44-5. Hérnia hiatal. Radiografias de tórax em PA **(A)** e perfil **(B)** demonstram opacidade retrocardíaca, justadiafragmática (setas). Imagem axial de TC multislice **(C)** demonstra alargamento do hiato esofágico (cabeças de seta), com herniação de parte do fundo gástrico (setas curtas). Paciente feminina de 73 anos, com relato de tosse seca crônica.

- A hérnia de Bochdalek manifesta-se como uma opacidade focal ou massa adjacente à superfície posteromedial do diafragma.
- A hérnia de Morgagni tipicamente resulta em uma opacidade bem definida no ângulo cardiofrênico direito (radiografia frontal) e região retroesternal (radiografia de perfil). Em geral a opacidade é homogênea; ocasionalmente pode ser heterogênea devido à presença de alças intestinais (Fig. 44-6).

Tomografia Computadorizada

1. O método de imagem mais efetivo para o diagnóstico de hérnia diafragmática é a TC multislice, com reconstruções coronal e sagital. Possibilita a identificação do local, da extensão da abertura ou hiato alargado, das estruturas que estão sendo herniadas para o tórax e de eventuais complicações, como o encarceramento.
2. Na hérnia hiatal, o estômago é a estrutura mais comumente herniada, seguida de parte do cólon transverso, do omento, do pseudocisto pancreático e do fígado (Figs. 44-5 e 44-7).
3. A hérnia de Bochdalek, no adulto, contém unicamente e com mais frequência gordura perirrenal; raramente é maior, podendo ocorrer herniação de parte do rim, estômago e intestinos (Figs. 44-8 e 44-9).
4. Na hérnia de Morgagni, ocorre hérniação de peritônio, formando um saco que contém, em ordem decrescente de frequência, omento, cólon, estômago, fígado e intestino delgado (Fig. 44-10). Raramente ela tem localização intrapericárdica (Fig. 44-11).

Ressonância Magnética

- O diafragma é bem avaliado pela RM. Entretanto, a RM costuma ser indicada somente nos casos em que a TC não permitiu concluir com segurança o diagnóstico.

Ultrassonografia

- A US é muito importante no diagnóstico das hérnias congênitas, mesmo intraútero, podendo ser realizada a partir da 15ª semana de gestação. Tem grande impacto no diagnóstico de patologias associadas, que atingem de 44% a 66% dos pacientes portadores de hérnias congênitas. Influencia na conduta terapêutica, permitindo melhor resultado.

■ Ruptura Diafragmática Traumática

I. INTRODUÇÃO

Generalidades e Apresentação Clínica

A ruptura diafragmática traumática (RDT) é uma entidade pouco frequente e grave. A morbidade e a mortalidade estão em torno de 13% e 16% respectivamente. A RDT é mais frequente no trauma penetrante do que no trauma contuso.

No trauma contuso, a RDT ocorre em uma faixa de 0,8% a 8% dos pacientes, resultando do impacto frontal com aumento súbito da pressão intra-abdominal ou do impacto lateral por distorção da parede toracoabdominal. Apresenta alta incidência de lesões associadas (52% a 100%), principalmente em fígado, baço e fratura pélvica. A laceração aguda do diafragma, quando não acompanhada de hérnia de víscera abdominal, é de diagnóstico difícil, porém importante, devido ao risco de herniação tardia e complicações. A RDT é cerca de três vezes mais frequente no hemidiafragma esquerdo do que no direito, e raramente bilateral (2-6%). O hemidiafragma direito parece ser mecanicamente mais forte, requer uma maior força para rompê-lo e está protegido pelo fígado que absorve o impacto abdominal, funcionando como amortecedor. Sua laceração frequentemente é mais grave, não vem acompanhada de hér-

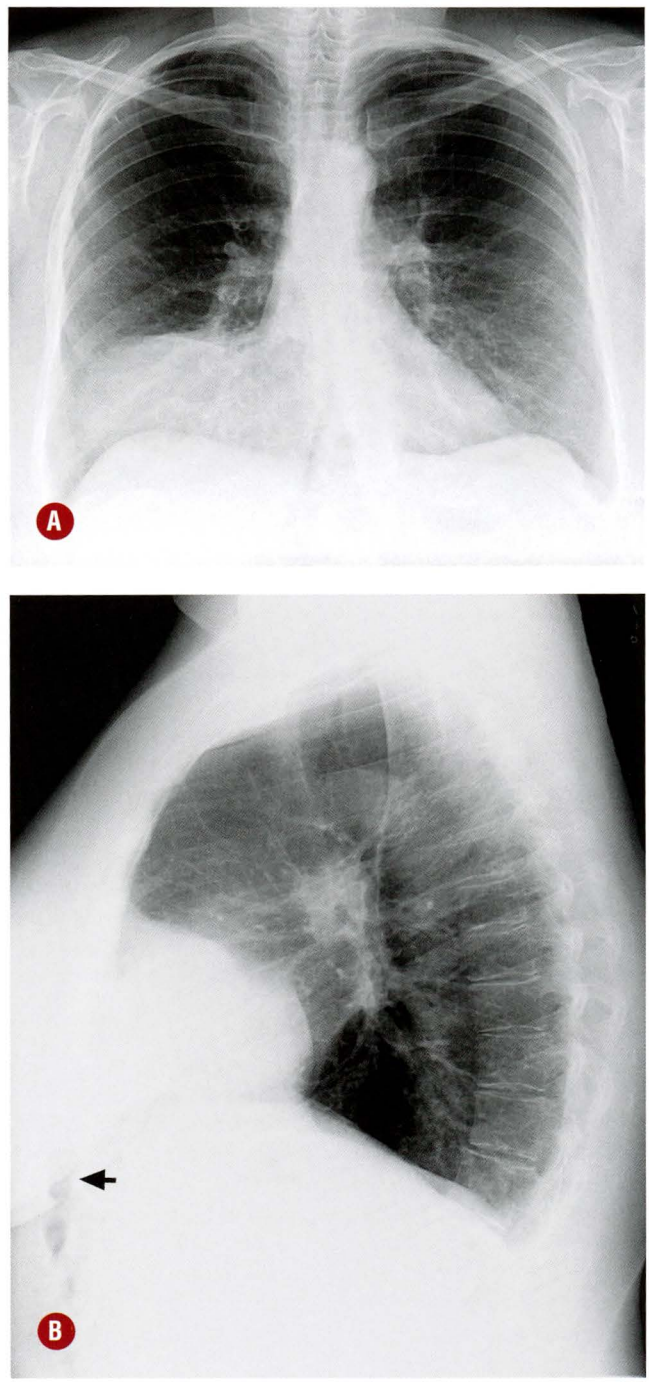

FIGURA 44-6. Hérnia de Morgagni. Radiografias de tórax em PA **(A)** e perfil **(B)** mostram opacidade heterogênea no ângulo cardiofrênico direito **(A)** e região retroesternal **(B)**. A heterogeneidade da opacidade deve-se à presença de alças intestinais herniadas, melhor caracterizadas na radiografia em perfil (**B**, seta). Presença de sutura metálica no lobo superior direito. (Cortesia de Dr. Nestor Müller, Vancouver General Hospital, Canadá.)

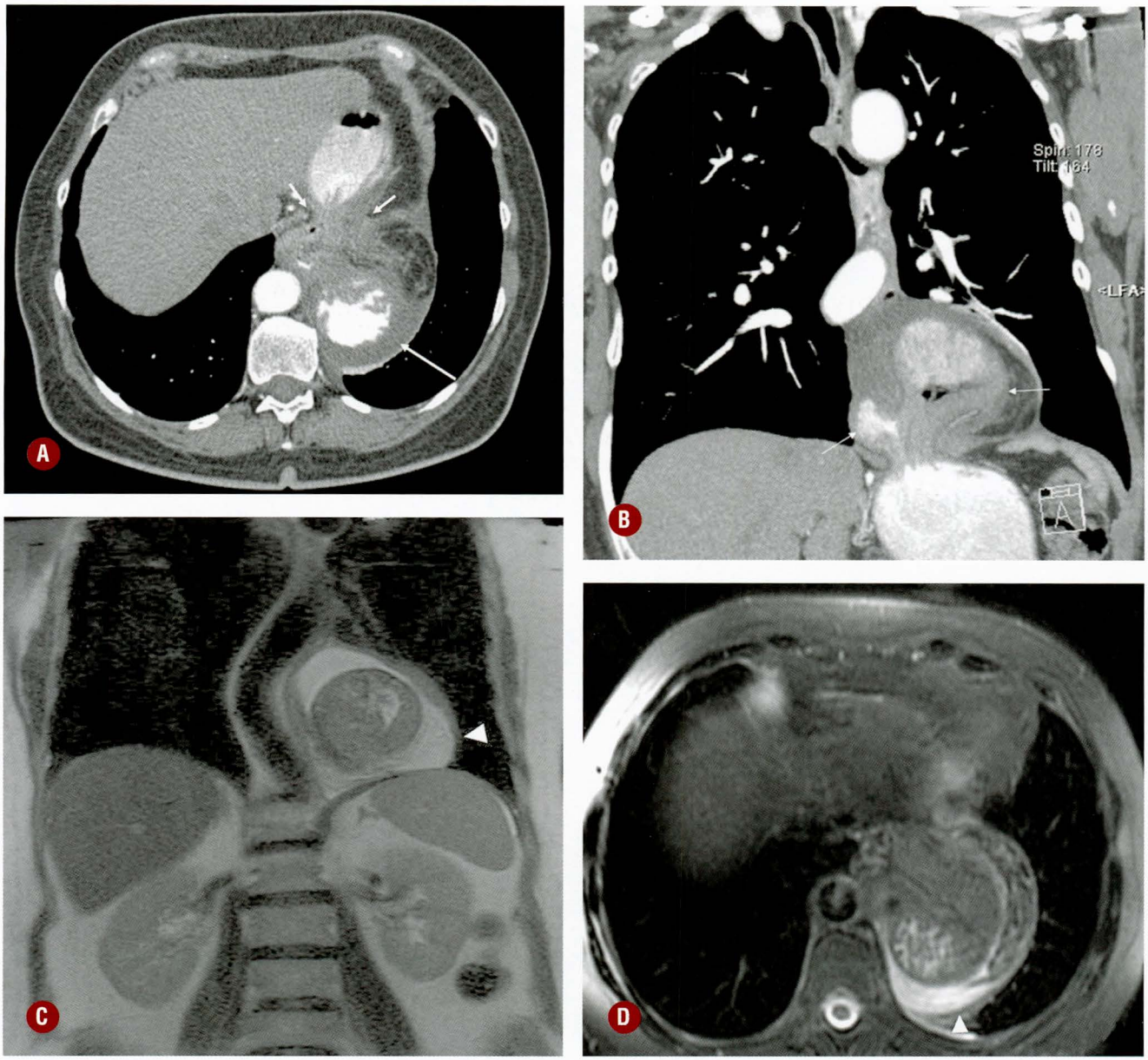

FIGURA 44-7. Hérnia hiatal encarcerada. Imagens de TC multislice com reconstrução axial **(A)** e coronal **(B)** demonstram alargamento do hiato, hérnia por deslizamento e paraesofágica (setas curtas), com espessamento das paredes do estômago herniado (setas longas). Imagens de RM com sequência ponderada em T2, coronal, sem supressão de gordura **(C)** e axial, com supressão de gordura **(D)** evidenciam líquido adjacente (cabeças de seta) ao estômago herniado. Mulher de 70 anos, com queixa de dor epigástrica em faixa.



FIGURA 44-8. Hérnia de Bochdaleck do adulto. Imagem de TC axial demonstra alargamento do hiato pleuroperitoneal do hemidiafragma esquerdo, com herniação de gordura perirrenal (setas). Observam-se também nodularidade e irregularidade de contornos do diafragma, habitualmente identificado em pacientes idoso.

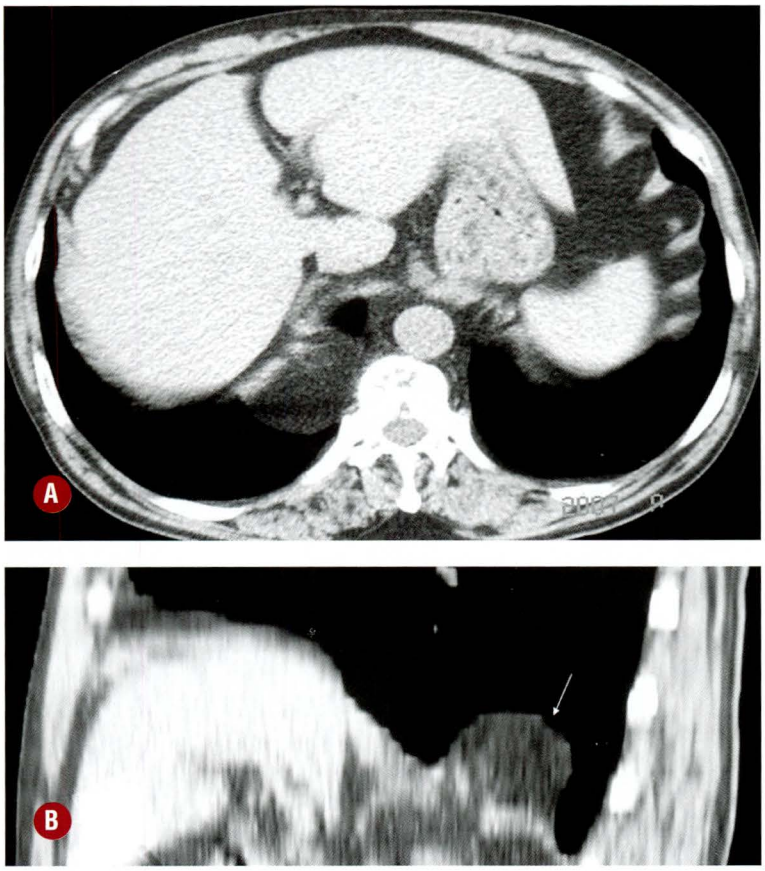

FIGURA 44-9. Hérnia de Bochdaleck do adulto. Imagens de TC multislice com reconstruções axial **(A)** e sagital **(B)** demonstram alargamento do hiato pleuroperitoneal do hemidiafragma direito, com herniação de gordura perirrenal (**B**, seta).

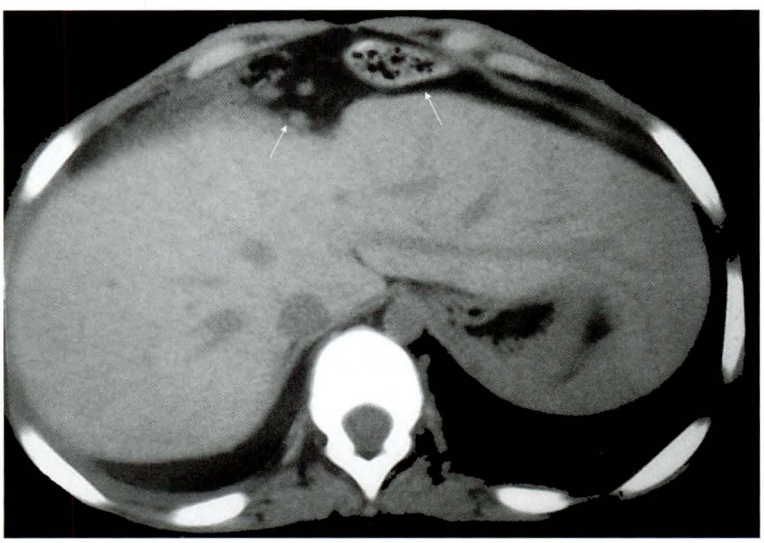

FIGURA 44-10. Hérnia de Morgagni. Corte axial de TC demonstra herniação de alças intestinais e omento através do hiato paraesternal direito (setas).

nia, sendo menos diagnosticada. A RDT situa-se com maior frequência na transição entre as partes costal e lombar e tem mais de 10 cm de extensão.

No trauma penetrante, a RDT ocorre em 12% a 20% dos pacientes, não tem localização específica e é menor.

O diagnóstico da RDT pode ser precoce ou tardio. No precoce, é muitas vezes difícil, dependendo diretamente do grau de suspeição clínica. Suporte ventilatório com pressão positiva pode retardar a herniação de víscera abdominal.

II. ACHADOS DE IMAGEM

Radiografia de Tórax

1. Apesar das limitações técnicas e da baixa sensibilidade, em torno de 27% a 73%, nos pacientes traumatizados, a radiografia do tórax é valiosa na fase aguda.
2. Os sinais radiográficos específicos são: herniação de víscera contendo gás, para o tórax, identificação do sinal do colar, que é a constrição focal da víscera ao passar pelo local da

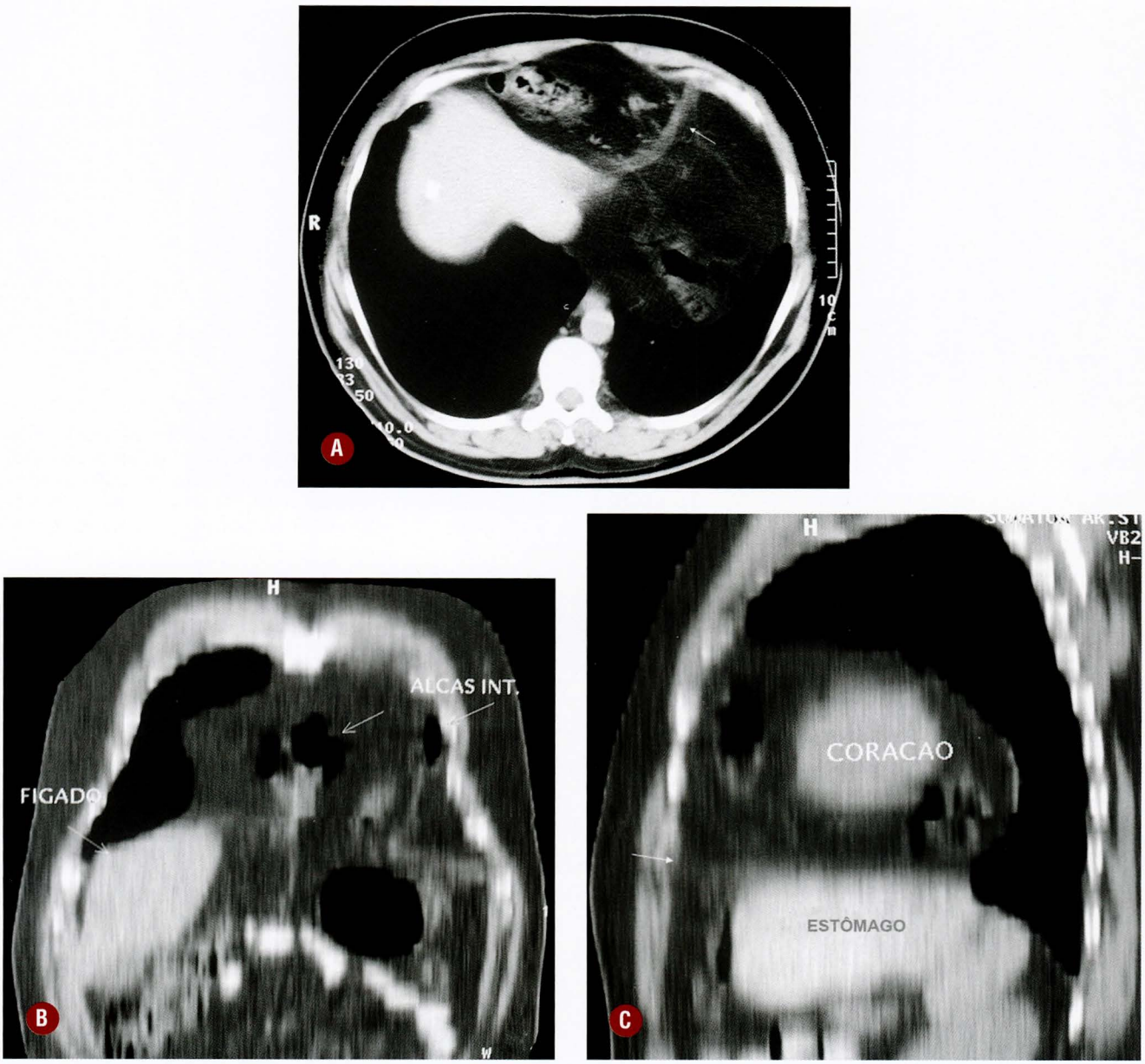

FIGURA 44-11. Hérnia de Morgagni intrapericárdica. Imagens de TC helicoidal com reconstruções axial **(A)**, coronal **(B)** e sagital **(C)** demonstram grande abertura na porção anterior do diafragma (setas curtas), com grande saco herniário, contendo alças intestinais e omento (setas longas), simulando cardiomegalia. Paciente masculino de 50 anos, queixando-se de desconforto retroesternal.

ruptura diafragmática e o posicionamento intratorácico de sonda nasogástrica quando presente (Fig. 44-12).

3. Outros sinais não específicos são a elevação acima de 4 cm do aparente hemidiafragma, obliteração ou distorção do seu contorno, desvio contralateral do mediastino e derrame pleural. Nas lesões penetrantes, a sensibilidade da radiografia é ainda menor.
4. A presença de derrame pleural, de áreas de contusão e de atelectasias pulmonares dificulta o diagnóstico precoce e a identificação do conteúdo herniado.

Tomografia Computadorizada

1. A acurácia da TC no diagnóstico de ruptura diafragmática traumática é variável, com sensibilidade e especificidade de aproximadamente 70% a 80% e 80% a 90%, respectivamente. As reconstruções coronal e sagital delineiam melhor o diafragma e podem aumentar a sensibilidade do método.
2. A herniação de conteúdo abdominal através de uma ruptura pode ser acompanhada pelo sinal do colar e pela descontinuidade focal do diafragma, sendo estes os sinais mais frequentes de ruptura diafragmática traumática (Figs. 44-13 e 44-14).
3. Outros sinais que podem ser encontrados são o espessamento e a não identificação segmentar do hemidiafragma e sinais de hemorragia na gordura adjacente à face abdominal do diafragma.
4. Foi relatado, como sendo bastante específico, o sinal da víscera pendente, que é a ausência de interposição de pulmão

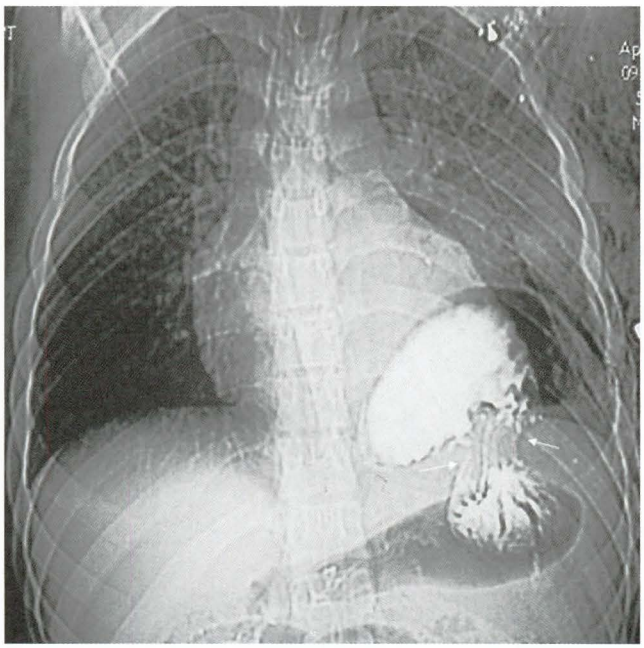

FIGURA 44-12. Ruptura diafragmática esquerda. Radiografia do tórax em AP, com ingestão de contraste baritado, demonstrando herniação para o tórax de parte do estômago. Observe o estreitamento do estômago (setas) ao passar pelo local da laceração do diafragma (sinal do colar) e contusão pulmonar esquerda. Paciente masculino de 36 anos envolvido em acidente automobilístico.



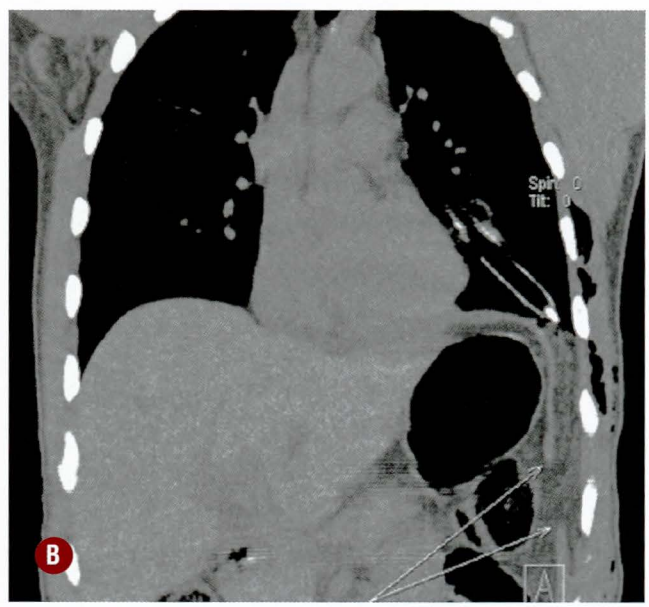

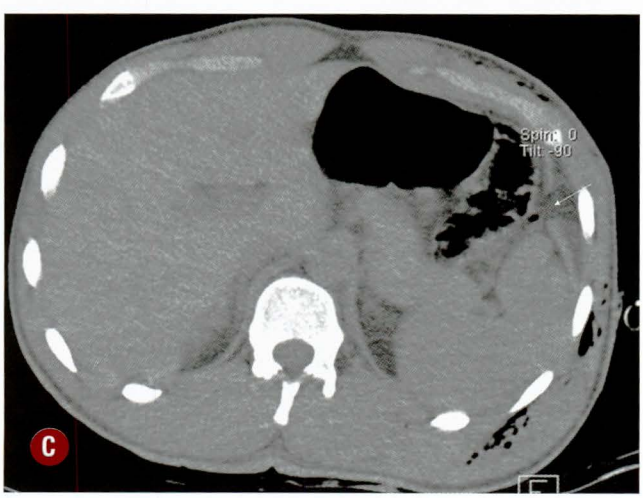

FIGURA 44-13. Perfurações traumáticas do hemidiafragma esquerdo. TC multislice, com reconstruções coronais **(A, B)** e axial **(C)** demonstram duas perfurações hemidiafragmáticas esquerdas, uma mais central (**A**) por onde hernia parte do estômago e apresenta o sinal do colar e outra lateral (**B e C**, setas) por onde hernia omento. Trauma perfurante por arma branca no hipocôndrio esquerdo em homem de 32 anos.

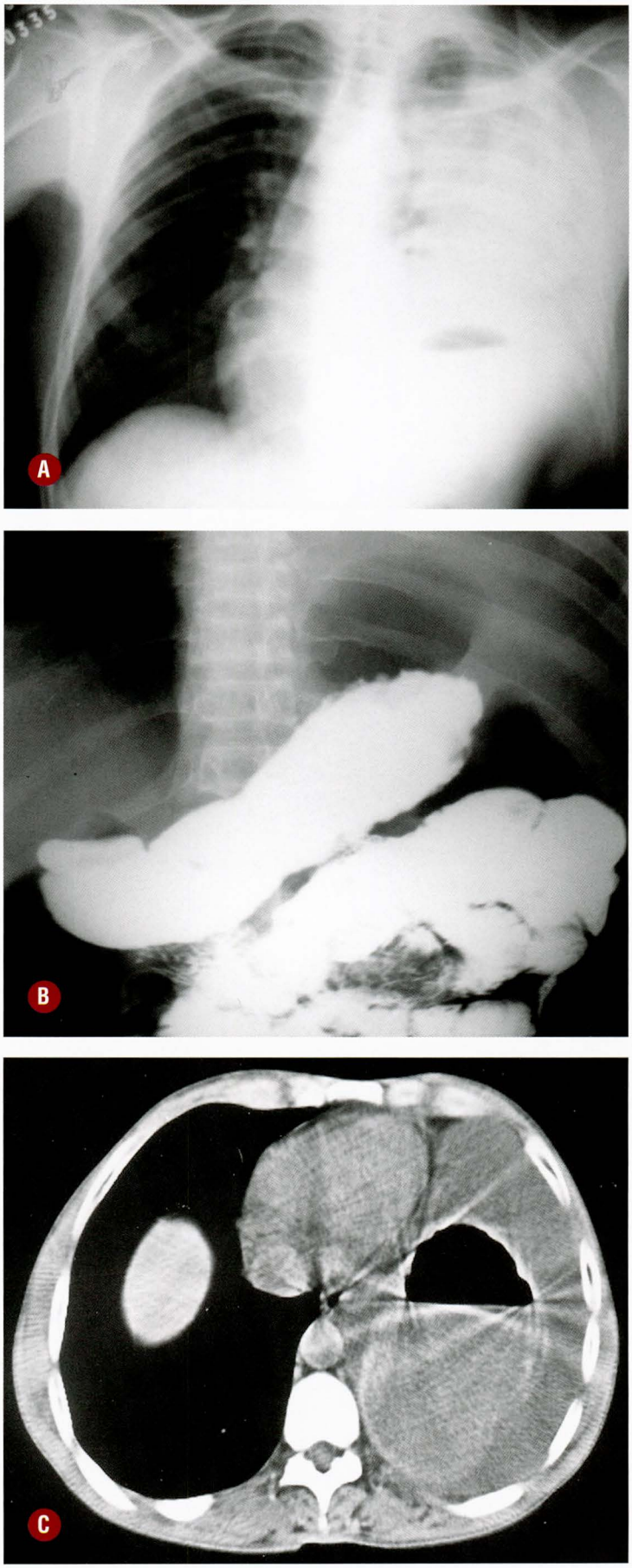

FIGURA 44-14. Ruptura diafragmática esquerda estrangulada. Radiografia do tórax em PA **(A)** e estudo contrastado com bário **(B)** demonstram consolidações no pulmão esquerdo e nível hidroaéreo na porção inferior deste hemitórax, que não se opacificou no estudo contrastado com bário, em varias posições. Corte axial de TC convencional **(C)** demonstram parte do estômago no tórax, junto à parede posterior do tórax, caracterizando sinal da víscera pendente e derrame pleural. Paciente de 45 anos, com febre, dor torácica esquerda, sem expectoração, em uso de antibióticos sem melhora há 1 semana. Relatava internação devido a trauma por arma branca, há mais de 1 ano, na parede posterior da região toracoabdominal.

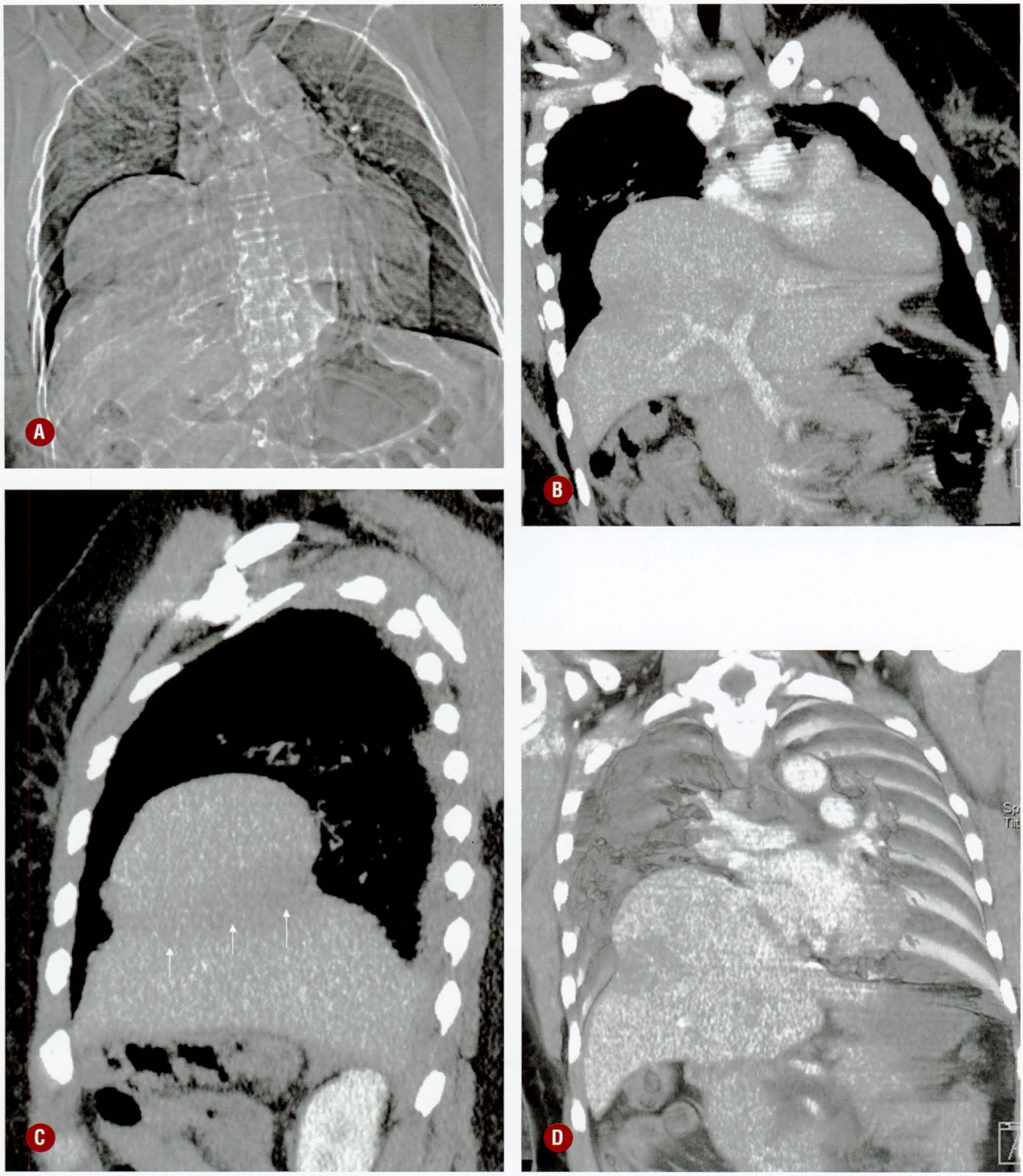

FIGURA 44-15. Ruptura diafragmática direita. Radiografia digital em AP **(A)** e imagens de TC multislice com reconstruções coronal **(B)**, sagital **(C)** e coronal tridimensional **(D)** demonstram herniação de parte do fígado para o tórax de aspecto arredondando, caracterizando sinal da "corcova", uma variante do sinal do colar. Reconstrução sagital **(C)** demonstra lucência linear no fígado na altura da laceração diafragmática caracterizando sinal da faixa (setas). Paciente do sexo feminino de 40 anos vítima de trauma contuso.

entre a parte superior dos órgãos abdominais e a parede posterior do tórax (Fig. 44-14C).

5. Recentemente foram citadas duas variantes do sinal do colar na ruptura diafragmática traumática direita, o sinal da "corcova" que é a herniação de uma porção do fígado com aspecto arredondado e o sinal da "faixa" quando existe uma lucencia linear atravessando o fígado na altura da laceração diafragmática, representando local de perfusão diminuída

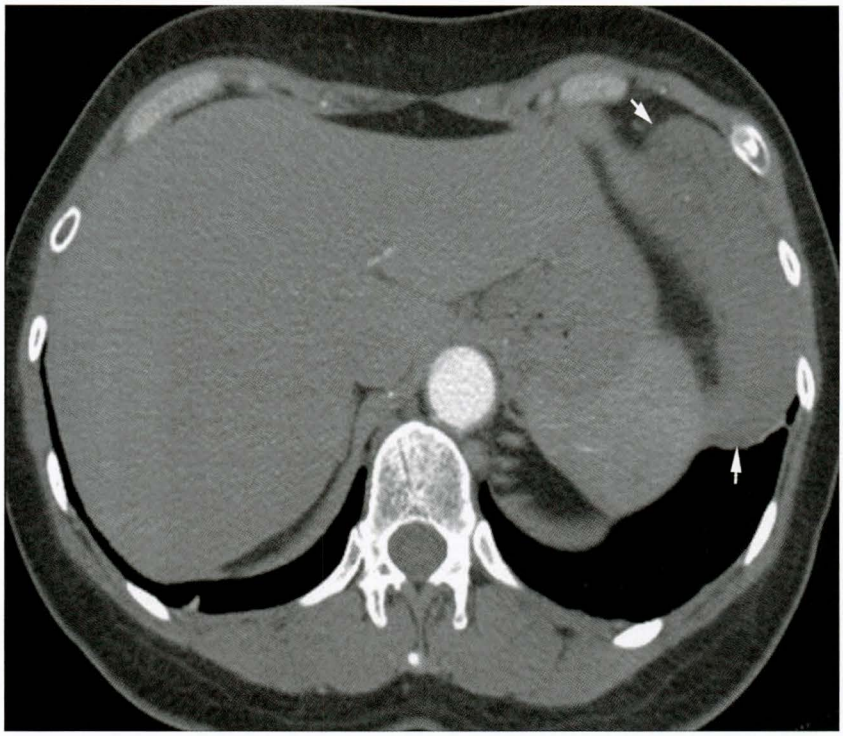

FIGURA 44-16. Angiomiolipoma do diafragma. Corte de TC axial com contraste demonstra massa de contornos bem definidos e densidade de partes moles na região lateral do diafragma esquerdo. (Cortesia de Dr. Nestor Müller, Vancouver General Hospital, Canadá.)

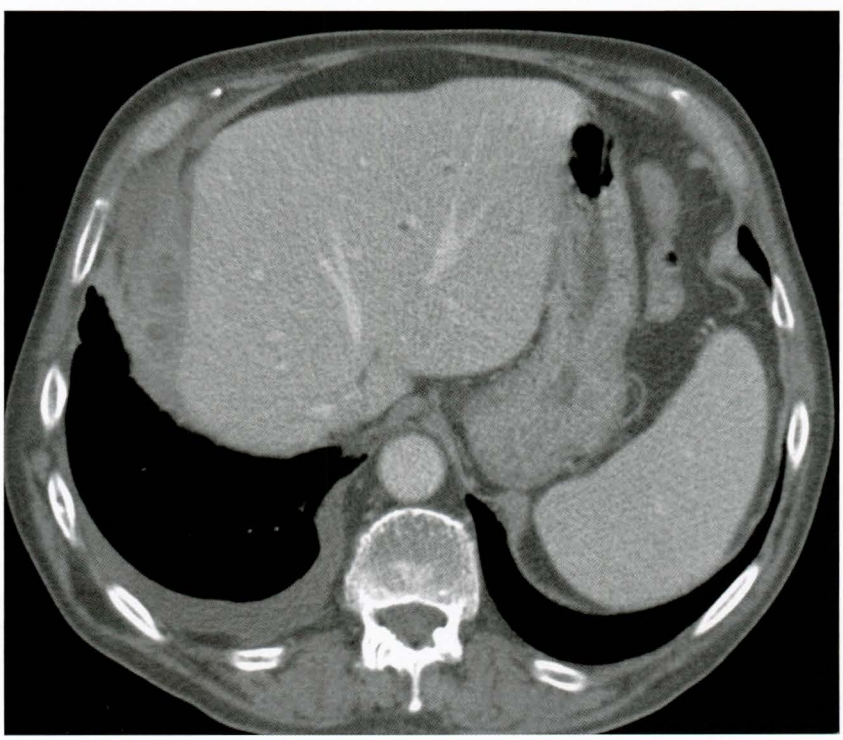

FIGURA 44-17. Abscesso subfrênico. Corte de TC axial com contraste demonstra abscesso subfrênico com áreas hipodensas na região lateral direita, com compressão hepática. Pequeno derrame pleural à esquerda é identificado. (Cortesia de Dr. Nestor Müller, Vancouver General Hospital, Canadá.)

causada pela compressão do fígado na margem da laceração (Fig. 44-15).

6. A TC tem também como finalidade a identificação de lesões associadas e a determinação do trajeto do projétil ou objeto penetrante.
7. Um resultado falso negativo ocorre pelo obscurecimento do diafragma por hemotórax ou hemoperitoneo. Um resultado falso positivo ocorre a partir da interpretação errada de pequenas hérnias diafragmáticas congênitas acidentais, ou de defeitos diafragmáticos adquiridos.

Ressonância Magnética

1. O estudo por RM é útil na ruptura diafragmática traumática quando os achados de TC são indeterminados e o paciente se encontra estável.

2. O desenvolvimento de sequências rápidas de RM, aliado à sua capacidade multiplanar e à melhor resolução do contraste, entre a alta intensidade de sinal da gordura e a baixa intensidade de sinal do diafragma, em sequências ponderadas em T1, facilita sua visualização.

Ultrassonografia

- No nosso meio, a US é o primeiro exame de imagem a ser feito no trauma abdominal (FAST). Detecta hemoperitônio, derrames pleural e pericárdico, sendo muitas vezes capaz de levantar suspeitas de ruptura diafragmática e de lesões associadas.

■ Tumores do Diafragma

I. INTRODUÇÃO

Generalidades e Apresentação Clínica

Estes tumores são bastante raros. Em uma revisão de 100 anos foram relatados apenas 84 casos. Os tumores se desenvolvem nas porções tendínea e muscular, podendo ser benignos (lipoma, fibroma, neurofibroma, teratoma) ou malignos (fibrossarcoma, histiocitoma fibroso maligno, leiomiossarcoma). Angiomiolipoma (Fig. 45-16), linfangioma e endometrioma podem ocasionalmente ser encontrados. Neoplasias metastáticas para o diafragma, por via hematogênica ou linfática, são muito raras. Quando presentes, ocorrem principalmente por invasão direta do envolvimento pleural ou peritoneal. Os tumores do diafragma devem ser distinguidos clinicamente de processos infecciosos tais como abscesso subfrênico (Fig. 45-17).

II. ACHADOS DE IMAGEM

Radiografia de Tórax

1. Os tumores diafragmáticos apresentam-se radiologicamente como massas de partes moles, de contornos lisos ou lobulados, projetando-se na porção mais caudal do tórax.
2. As lesões benignas podem ser calcificadas, enquanto as malignas podem estar associadas a derrame pleural.

Tomografia Computadorizada e Ressonância Magnética

- A natureza diafragmática dos tumores é mais bem avaliada através da TC e principalmente da RM. Nas grandes lesões esta avaliação é muito difícil. Na maioria das vezes, a aparência dos tumores primários ou metastáticos é inespecífica (Fig. 45-16). A exceção são os lipomas que se apresentam como massas com atenuação de gordura (em torno de –100 UH) na TC.

LITERATURA RECOMENDADA

1. Bergin D, Ennis R, Keogh C, Fenlon HM, Murray JG. The "dependent viscera" sign in CT diagnosis of blunt traumatic diaphragmatic rupture. AJR Am J Roentgenol 2001; 177(5):1137–40.
2. Caskey CI, Zerhouni EA, Fishman EK, Rahmouni AD. Aging of the diaphram: a CT study. Radiology 1989;171(2):38589.
3. Celli BR. Respiratory management of diaphragm paralysis. Semin Respir Crit Care Med 2002;23(3):275-81.
4. Eren S, Ciris F. Diaphragmatic hernia: diagnostic approaches with review of the literature. Eur J Radiol 2005;54(3):448-59.
5. Fraser RS, Paré PD, Muller NL. Diseases of the Chest. Philadelphia: Saunders; 4th edition; 1999.
6. Iochum S, Ludig T, Walter F, Sebbag H, Grosdidier G, Blum AG. Imaging of diaphragmatic injury: a diagnostic challenge? Radiographics 2002;22:S103-S118.
7. Killeen KL, Mirvis SE, Shanmuganathan K. Helical CT of diaphragmatic rupture caused by blunt trauma. AJR Am J Roentgenol 1999;173(6):1611-6.
8. Mirvis SE, Shanmuganathan K. Diagnostic Imaging of Thoracic Trauma. In: Imaging in trauma and Critical Care. Philadelphia: Sanders Elsevier; 2003, p.297–367.
9. Mirvis SE, Shanmuganathan K. Imaging hemidiaphragmatic Injury. 2007;17(6):1411-21.
10. Mirvis SE, Shanmuganathan K. MR imaging of thoracic trauma. Magn Reson Imaging Clin N Am 2000;8(1):91104.
11. Mirvis SE. Imaging of acute thoracic injury: the advent of MDCT screening. Semin Ultrasound CT MR 2005;26(5):305-31.
12. Müller NL, Silva CIS. Diaphragm. In: Imaging of the Chest. Philadelphia: Saunders Elsevier; 2008, p.1573–1589.
13. Nchimi A, Szapiro D, Ghaye B, Willems V, Khamis J, Haquet L et al. Helical CT of blunt diaphragmatic rupture. AJR Am J Roentgenol 2005;184(1): 24-30.
14. Olafsson G, Rausing A, Holen O. Primary tumors of diaphragm. Chest 1971;59(5):568-70.
15. Rees O, Mirvis SE, Shanmuganathan K. Multidetector-row CT of right hemidiaphragmatic rupture caused by blunt trauma: a review of 12 cases. Clin Radiol 2005;60(12):1280-9.
16. Shanmuganathan K, Killeen K, Mirvis SE, White CS. Imaging of diaphragmatic injuries. J Thorac Imaging 2000;15(2):10411.
17. Sliker CW. Imaging of diaphragm injuries. Radiol Clin North Am 2006;44(2):199-211.
18. Thibeaut DW, Sigalet DL. Congenital diaphragmatic hernia from the womb to childhood. Curr Probl Pediatr 1998;28(1):1-25.
19. Worthy SA, Kang EY, Hartman TE, Kwong JS, Mayo JR, Müller NL. Diaphragmatic rupture: CT findings in 11 patients. Radiology 1995;194(3):885-8.

45 CAPÍTULO

Doenças da Parede Torácica

Clovis Simão Trad
Henrique Simão Trad

As doenças da parede torácica envolvem uma grande variedade de lesões, de diferentes origens, incluindo alterações congênitas e do desenvolvimento, doenças inflamatórias e infecciosas, tumores de partes moles e tumores ósseos. Essas lesões são de difícil caracterização na prática clínica e mesmo na radiografia do tórax e podem trazer sérias dificuldades diagnósticas. Com o advento da tomografia computadorizada (TC) e da ressonância magnética (RM), foi possível localizar e estadiar melhor essas lesões e em alguns casos, fazer o diagnóstico definitivo. Um resumo das principais lesões da parede torácica está descrito na Tabela 45-1.

1. Anomalias Congênitas e do Desenvolvimento

■ 1.1. *Pectus Excavatum*

Mais comum anomalia do desenvolvimento da caixa torácica, caracterizada por afundamento do esterno, com deslocamento anterior das costelas. É condição de ocorrência esporádica ou associada a um padrão dominante de hereditariedade. Acomete de 0,13% a 0,4% da população e a maioria é assintomática.

ACHADOS DE IMAGEM

- Na radiografia em PA do tórax o coração encontra-se deslocado à esquerda e rodado. É possível notar um aumento na densidade paracardíaca à direita, por deslocamento dos tecidos mediastinais. Na radiografia em perfil, é fácil notar o deslocamento posterior do esterno.
- A TC e a RM tem sido utilizadas para mensuração do índice de Haller, calculado dividindo-se o maior diâmetro laterolateral pelo anteroposterior, a partir das margens internas da parede torácica (Fig. 45-1). O índice normal é de 2,56 ± 0,35.

■ 1.2. *Pectus Carinatum*

Também denominada tórax em quilha, é anomalia rara caracterizada por protrusão anterior do esterno. Geralmente assintomática, acomete de 0,6 a 0,97 em cada 1.000 indivíduos. Entre os pacientes as queixas são de ordem estética e emocional. Pode ser classificado em superior, inferior e lateral.

ACHADOS DE IMAGEM

- A radiografia lateral do tórax pode demonstrar a deformidade esternal, que por vezes encontra-se encurvada ou até com formato em "S".
- A TC axial demonstra claramente o deslocamento do esterno e sua posição mediana ou lateralizada (Fig. 45-2). Reconstruções tridimensionais auxiliam no planejamento cirúrgico.

■ 1.3. Costela Cervical

Achado relativamente comum está presente em até 0,5% da população. Mais comum aparecer na sétima vértebra cervical.

TABELA 45-1. Principais Doenças da Parede Torácica

1. *Anomalias congênitas e do desenvolvimento*
   - *Pectus excavatum*
   - *Pectus carinatum*
   - Costela cervical
   - Disostose cleidocranial
   - Síndrome de Poland
   - Cifoescoliose dorsal
2. *Doenças inflamatórias e infecciosas*
   - Osteocondrite costocondral (síndrome de Tietze)
   - Infecções piogênicas
   - Infecções granulomatosas (tuberculose, actinomicose, aspergilose)
3. *Neoplasias da parede torácica*
   - Benignas ou malignas (origem do tecido)
   - Adiposa
   - Vascular
   - Hematológica
   - Tecido nervoso/nervos periféricos
   - Muscular
   - Fibrosa e fibro-histiocítica
   - Ósseas

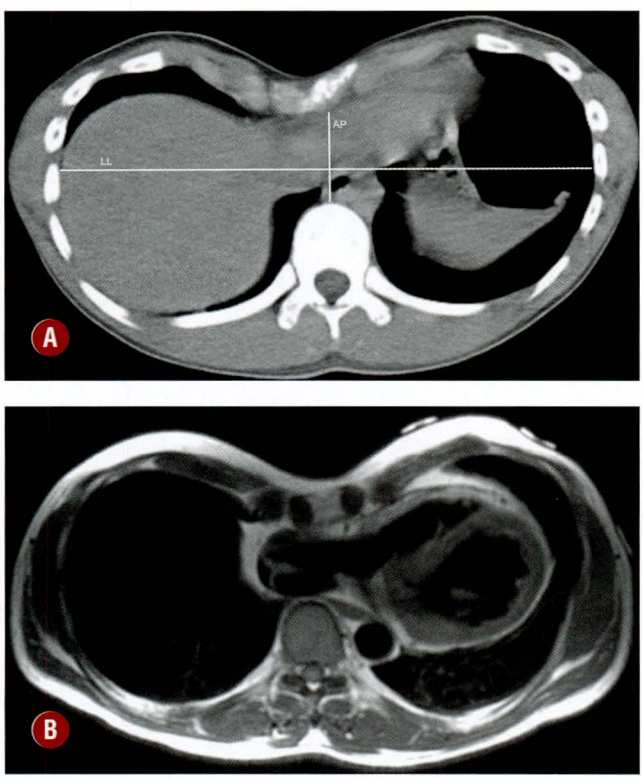

FIGURA 45-1. *Pectus excavatum*. Corte axial de TC **(A)** demonstrando os diâmetros anteroposterior (AP) e laterolateral (LL). Corte axial **(B)** T1 de RM demonstra claramente o rebaixamento esternal e o efeito compressivo sobre o coração.

Cerca de 90% dos casos são assintomáticos, mas alguns podem estar associados à síndrome do desfiladeiro torácico, com sintomas de compressão dos vasos subclávios e plexo braquial.

ACHADOS DE IMAGEM

- A radiografia em PA da coluna cervical (Fig. 45-3) ou AP do tórax mostra a costela supranumerária a partir do corpo vertebral cervical, podendo ou não estar fundida ao primeiro arco costal, por tecido ósseo ou fibrocartilaginoso.

■ 1.4. Disostose Cleidocranial

É anomalia rara, caracterizada por ossificação incompleta das clavículas, associada a anomalias do desenvolvimento dos ossos púbicos, coluna e ossos longos. As clavículas po-

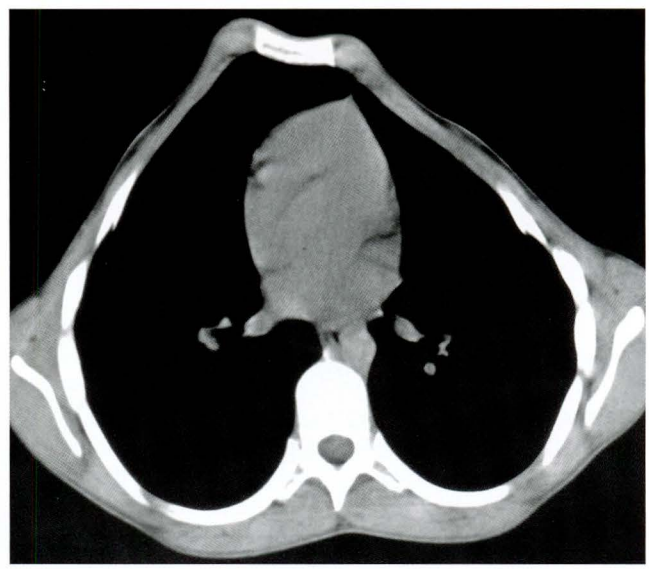

FIGURA 45-2. Corte axial de TC demonstra o abaulamento esternal e da parede torácica em caso de *pectus carinatum*.

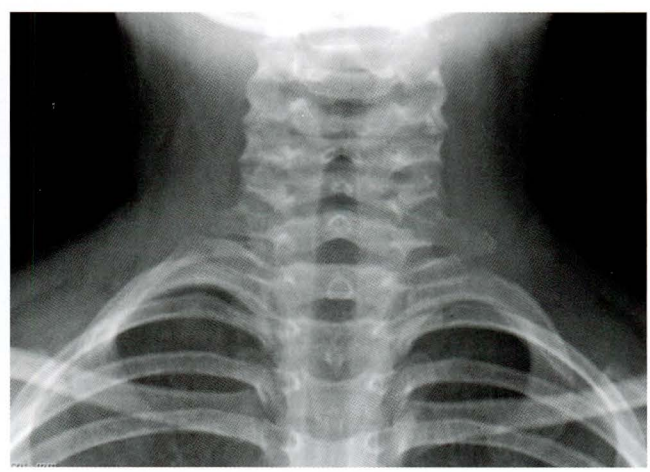

FIGURA 45-3. Radiografia anteroposterior da coluna cervical demonstra a costela supranumerária à direita em C7.

dem estar ausentes, hipoplásicas e com até dois segmentos ossificados separados.

■ 1.5. Síndrome de Poland

Anomalia congênita em que ocorre agenesia ou hipoplasia do músculo peitoral maior, associado à sindactilia do mesmo lado. Raramente é bilateral.

ACHADOS DE IMAGEM

- Na radiografia do tórax, nota-se aumento da transparência no lado afetado, pela ausência muscular que não deve ser confundida com pulmão hiperlucente unilateral.
- A TC e a RM mostram claramente a ausência da musculatura e outras anomalias da caixa torácica que podem acompanhar o quadro (Fig. 45-4).

2. Doenças Inflamatórias e Infecciosas

■ 2.1. Osteocondrite Costocondral

Também conhecida como síndrome de Tietze, é caracterizada por dor e edema de uma ou mais articulações costocondrais. Clinicamente é importante por fazer diagnóstico diferencial com síndromes de dor torácica. Geralmente acomete a segunda articulação costocondral.

ACHADOS DE IMAGEM

- Nas radiografias pode ser visível o aumento de volume das partes moles locais, calcificações irregulares na cartilagem ou reação periosteal na costela adjacente, geralmente na margem superior.
- TC pode auxiliar ao demonstrar melhor o aumento de volume das partes moles e dar mais detalhes às alterações osteoescleróticas e de reação periosteal.
- A RM demonstra mais facilmente as alterações de aumento de volume e edema das partes moles e o edema ósseo.

■ 2.2. Infecções Piogênicas

Processos infecciosos das costelas e esterno são raros. Osteomielite pode ocorrer geralmente por disseminação hematogênica de processo infeccioso sistêmico, extensão de infecção adjacente como empiema ou após procedimentos cirúrgicos, dentre estes, esternotomia é o mais comum, entretanto, complicações pós-cirúrgicas ocorrem em cerca de 5% dos casos. São causadas principalmente por *Staphylococcus aureus* e *Pseudomonas aeruginosa*, acompanhadas geralmente por aumento de volume das partes moles e reação periosteal. Destruição óssea ocorre tardiamente.

ACHADOS DE IMAGEM

- A radiografia é limitada na avaliação dos processos infecciosos, visto que os achados aparecem tardiamente, podendo demonstrar o aumento de volume das partes moles, coleções pleurais associadas, destruição e esclerose óssea.
- A TC e a RM são os melhores métodos para demonstrar os achados iniciais de aumento de volume das partes moles adjacentes e reação periosteal, além de avaliar a extensão do processo aos compartimentos adjacentes como mediastino e pleura.
- A RM é o melhor método para demonstrar as fases iniciais de edema ósseo, porém, pode estar limitada pela presença de fios metálicos cirúrgicos, principalmente no esterno.

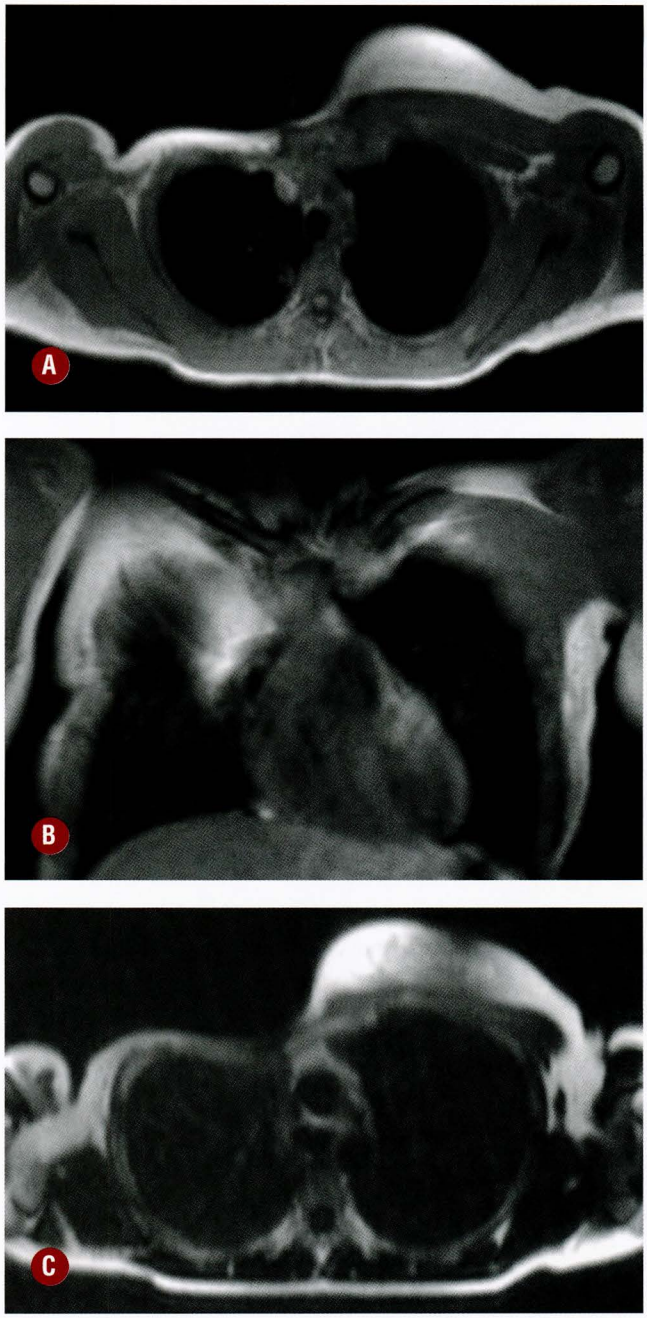

FIGURA 45-4. Síndrome de Poland. Cortes axial **(A)** e coronal **(B)** T1, e axial T2 **(C)** demonstram claramente a ausência da musculatura peitoral maior e da glândula mamária à direita.

■ 2.3. Tuberculose, Actinomicose e Aspergilose

Em certas situações, esses três patógenos envolvem a parede torácica, com destruição de tecidos moles e ósseos, com formação de fístulas pleurais e cutâneas, por acometimento direto ou extensão da doença pulmonar. No caso da tuberculose, o envolvimento da parede torácica é mais comum por via hematogênica e formação de um abscesso local. A actinomicose é doença causada por bactéria incomum, em que cerca de 15% dos casos apresentam lesão associada da pleura e parede torácica, por produção de enzimas proteolíticas, com a possibilidade de formação de fístulas. A aspergilose pode se apresentar em uma forma crônica semi-invasiva, geralmente apical, indolente, com invasão da pleura, mediastino e parede torácica (Fig. 45-5).

Nas radiografias, pode ser difícil demonstrar o envolvimento da parede torácica, sendo preferencial o uso da TC ou RM para melhor estadiamento dessas lesões.

3. Neoplasias da Parede Torácica

Neoplasias da parede torácica são incomuns correspondendo a cerca de 1% a 2% de todos os tumores do corpo. Aproximadamente 60% são malignas e a maioria resulta de metástase ou invasão direta de tumores adjacentes à parede torácica (pulmão, mediastino e mama). Tumores primários incluem uma vasta gama de diagnósticos diferenciais, com diversas origens como tecidos adiposos, cartilaginosos, ósseos, neurais, hematológicos, fibrosos e vasculares. Podem ser classificadas em benignas e malignas (Tabela 45-2). Os métodos de imagem fornecem informações importantes quanto à localização, natureza e o estadiamento das lesões, com possibilidade de diagnósticos específicos em alguns casos, mediante a caracterização tecidual das lesões.

■ 3.1. Neoplasias Benignas

Lesões benignas são geralmente assintomáticas e de crescimento lento.

■ Lipoma

Lesões benignas, circunscritas e de contornos regulares. Tipicamente acomete pacientes adultos entre 50 e 70 anos, mais comum em obesos. Geralmente são lipomas dos planos profundos da parede torácica.

ACHADOS DE IMAGEM

- A TC e a RM são diagnósticas ao demonstrarem o componente gorduroso da lesão (Fig. 45-6). Geralmente não apresentam reforço pós-contraste, mas podem apresentar alguns septos no interior, estes com discreto reforço.

■ Hemangioma Cavernoso

São lesões incomuns, tipicamente cutâneas, grandes e podem ser localmente invasivas. Caracterizadas por espaços vasculares dilatados, tortuosos e de paredes finas. São mais comuns em crianças e adultos jovens.

ACHADOS DE IMAGEM

- À radiografia é comum notar aumento de partes moles local, e por vezes, identificar flebolitos.
- A TC é mais sensível na identificação dos flebolitos e mostra uma formação heterogênea devido aos componentes lipídicos, fibroso e vascular da lesão.

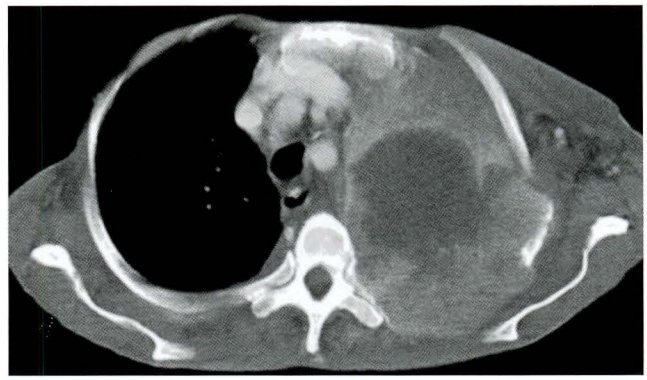

FIGURA 45-5. Aspergilose crônica semi-invasiva. Corte axial de TC com contraste evidencia extensa formação expansiva envolvendo o terço superior do hemitórax com invasão da parede torácica.

TABELA 45-2. Principais Neoplasias da Parede Torácica

A. Benignas
Lipoma
Hemangioma cavernoso
Schwannoma periférico
Neurofibroma
Ganglioneuroma
Paraganglioma
Osteocondroma
Displasia fibrosa
Tumor de células gigantes
Elastofibroma
B. Malignas
Lipossarcoma
Angiossarcoma
Mieloma múltiplo e plasmacitoma
Linfoma
Neuroblastoma e ganglioneuroblastoma
Tumor maligno da bainha de nervos periféricos
Liomiossarcoma
Rabdomiossarcoma
Fibromatose agressiva
Fibro-histiocitoma maligno
Condrossarcoma
Osteossarcoma
Sarcoma de Ewing

- Na RM, a lesão apresenta geralmente alto sinal em T1 e T2, podendo apresentar alguns focos irregulares de hipersinal T1 por estase de componentes sanguíneos no interior dos espaços vasculares dilatados. Alguns focos de ausência de sinal por fluxo vascular aumentado podem ser vistos no interior. O realce tanto na TC quanto na RM, é de padrão vascular (Fig. 45-7).

■ Schwannoma (Neurilemoma) Periférico

São neoplasias de crescimento lento originadas das células da bainha de nervos periféricos. São conhecidos também como neurilemomas ou neurinomas, acometendo pacientes adultos entre 20 e 50 anos. Podem aparecer nas raízes neurais espinhais ou dos nervos intercostais, de forma esférica nas lesões menores, e lobulados quando de maiores dimensões. Geralmente sólidos, podem apresentar áreas de degeneração cística, principalmente nas lesões maiores.

ACHADOS DE IMAGEM

- À radiografia, é possível visualizar um aumento de volume das partes moles, ou erosão óssea da margem inferior do arco costal ou forame neural acometido.
- A TC evidencia lesão sólida com densidade de partes moles (Fig. 45-8) e mais facilmente demonstra erosão óssea associada, denotando crescimento lento da lesão. Após a injeção do contraste endovenoso, as lesões apresentam realce geralmente homogêneo, mas as degenerações císticas ficam mais evidentes como áreas hipocaptantes.
- À RM, as lesões apresentam intensidade de sinal semelhante ao músculo em T1 e hipersinal em T2, com captação homogênea ou heterogênea do contraste. Áreas de degeneração cística apresentam marcado hipersinal T2, sem realce.

■ Neurofibroma

São lesões originadas dos nervos periféricos, encapsuladas ou não, com componentes de degeneração cística e calcificações. Acometem pacientes entre 20 e 30 anos, sem predileção por sexo. Sessenta a 90% dos pacientes apresentam o diagnóstico de neurofibromatose tipo I. Degeneração maligna já foi descrita, mas é rara.

ACHADOS DE IMAGEM

- Alargamento dos forames neurais e erosões ósseas compressivas são vistas aos exames de imagem.

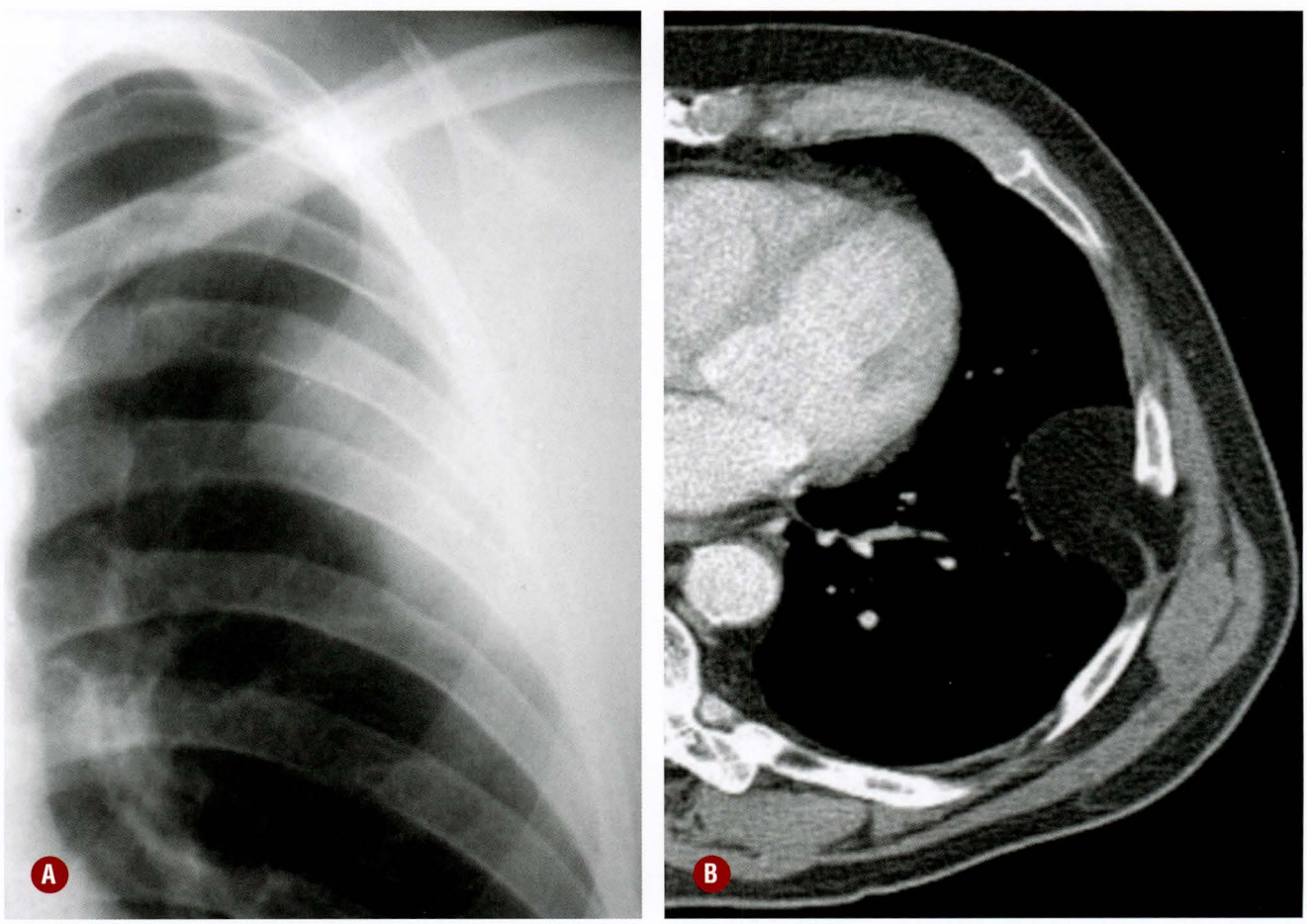

FIGURA 45-6. Lipoma. Radiografia em AP do tórax **(A)** demonstra formação lobulada e de contornos regulares adjacente à parede torácica esquerda. Corte de TC **(B)** demonstra claramente o conteúdo gorduroso da lesão e os contornos regulares.

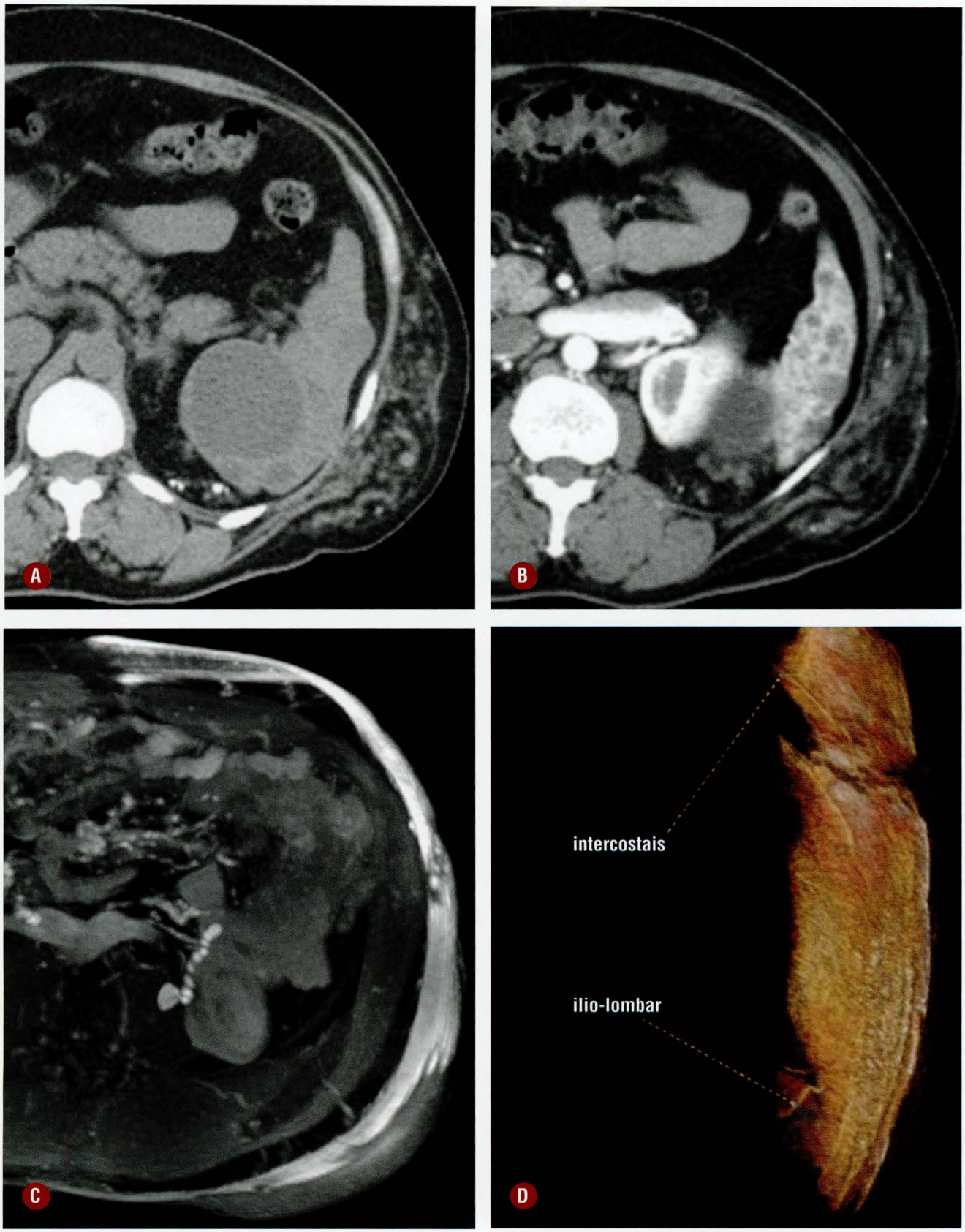

FIGURA 45-7. Hemangioma. Cortes axiais de TC pré **(A)** e pós-contraste **(B)** em paciente com hemangiomatose demonstram formação na parede torácica esquerda com múltiplas estruturas serpiginosas e flebolitos. Reconstruções de angioressonância **(C** e **D)** em paciente com hemangioma na parede toracoabdominal esquerda. Notar os vasos nutridores da lesão.

- As lesões são hipodensas à TC, com realce heterogêneo pós-contraste. À RM, são de intensidade de sinal heterogênea, com área central hipodensa em T2, com realce heterogêneo pós-contraste, predominando na região central (Fig. 45-9).

Ganglioneuroma

São lesões originadas das células da cadeia simpática paravertebral torácica. São constituídas de células ganglionares maduras, células de Schwann e fibras nervosas, sem apresentar componentes neuroblásticos, células intermediárias ou figuras mitóticas. Podem ocorrer espontaneamente, ser fruto da maturação ou tratamento de neuroblastoma e ganglioneuroblastoma, embora a incidência de cada uma dessas ocorrências seja incerta. Acometem pacientes com idade média de 7 anos com discreta predominância no sexo masculino. Geralmente são achados incidentais em pacientes assintomáticos, e o local mais comum é o mediastino posterior.

ACHADOS DE IMAGEM

- Apresentam-se radiograficamente como massas paravertebrais, com densidade de partes moles, podendo apresentar erosão e deslocamento de arcos costais. Contém calcificações em até 25% dos casos, que é mais facilmente identificada à TC.
- À RM, as lesões apresentam intensidade de sinal discretamente heterogênea, predominando sinal intermediário em T1 e T2 (Fig. 45-10).

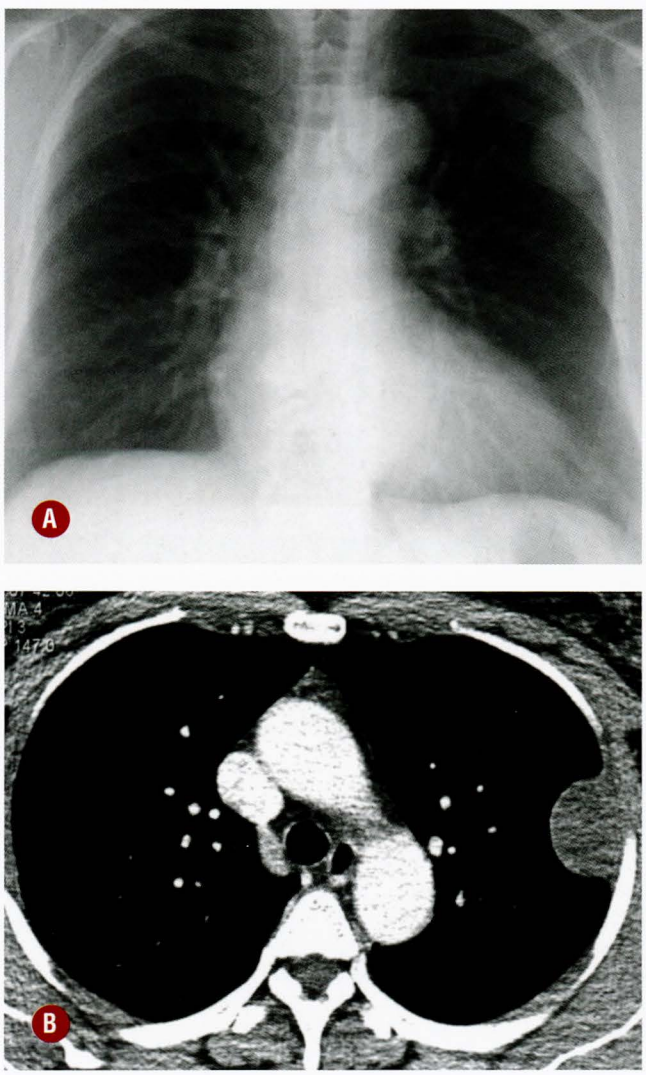

FIGURA 45-8. Schwannoma periférico. Radiografia em PA do tórax **(A)** e corte axial de TC **(B)** demonstram lesão bem delimitada na parede torácica esquerda. Note na TC a densidade de partes moles da lesão.

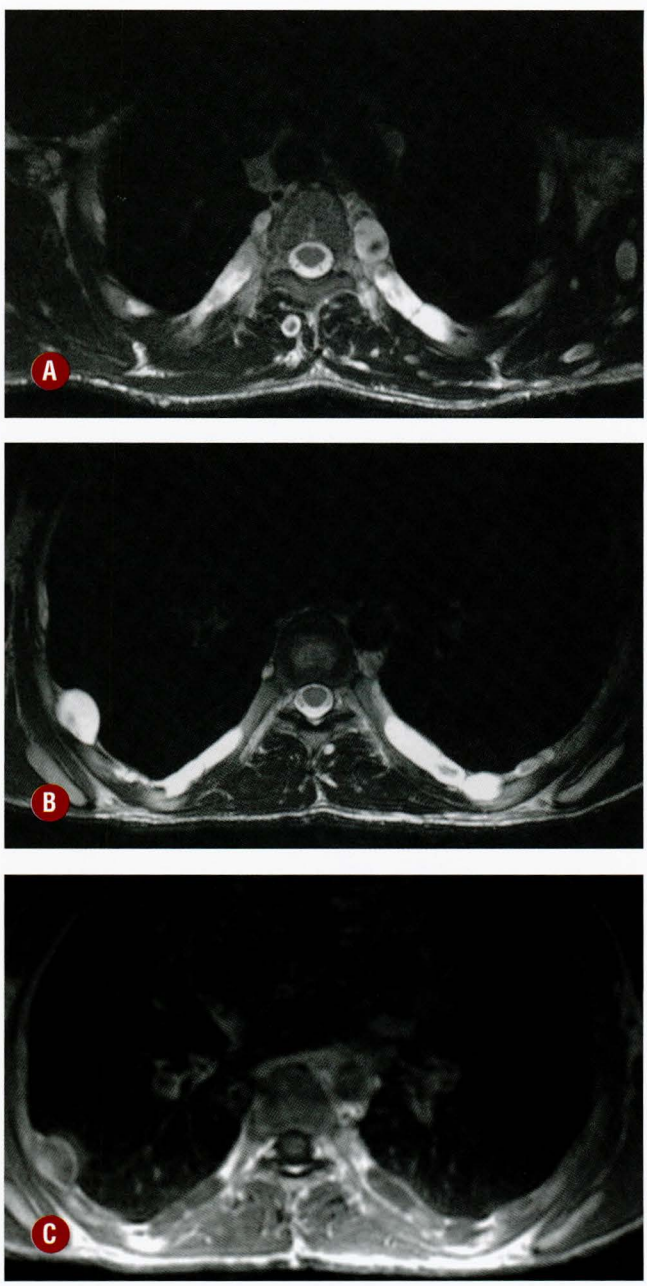

FIGURA 45-9. Neurofibromas em paciente com neurofibromatose. Múltiplas lesões nodulares nos espaços intercostais, com hipersinal em T2 **(A** e **B)** e hipossinal T1 com discretas áreas de realce pós-contraste **(C)**.

■ Paraganglioma

Acometem pacientes adolescentes e adultos jovens e se originam das cadeias simpáticas paravertebrais. Localizam-se geralmente no terço médio da parede torácica, entre a 5ª e a 7ª costelas, predominando à direita.

São lesões predominantemente homogêneas, com intenso realce após a administração de contraste (Fig. 45-11). São comumente associadas a outros paragangliomas extratorácicos.

■ Elastofibroma

São lesões benignas de topografia característica, na porção inferior da escápula, profundo ao músculo serrátil anterior. Apenas 1% dos casos acontece fora da parede torácica. São comuns em pacientes acima dos 60 anos e 60% são bilaterais, achado que reforça a suspeita da lesão. Geralmente assintomáticos, podem causar sintomas de dor e estalidos à movimentação do ombro.

ACHADOS DE IMAGEM

- A TC demonstra uma lesão com densidade de partes moles, pouco definida, na topografia característica, infraescapular ou subescapular. Pode apresentar aspecto estriado pela presença de tecido gorduroso entremeado no tecido fibroso. Esse aspecto é mais fácil de identificar à RM, sendo lesões heterogêneas, de aspecto estriado, entremeadas por áreas de hipersinal em T1 e T2 (Fig. 45-12).

■ Osteocondroma

Osteocondroma é um tumor benigno que consiste de um pedículo de osso normal (exostose) recoberto por uma capa de neoplasia cartilaginosa. São lesões ósseas comuns, acometendo pacientes adultos jovens. Na parede torácica, têm predileção pela junção costocondral, podendo ser séssil ou pedunculada. Sintomas podem aparecer por fratura, deformidade local, efeito compressivo da lesão em estruturas vasculares e nervosas e nos casos de degeneração maligna.

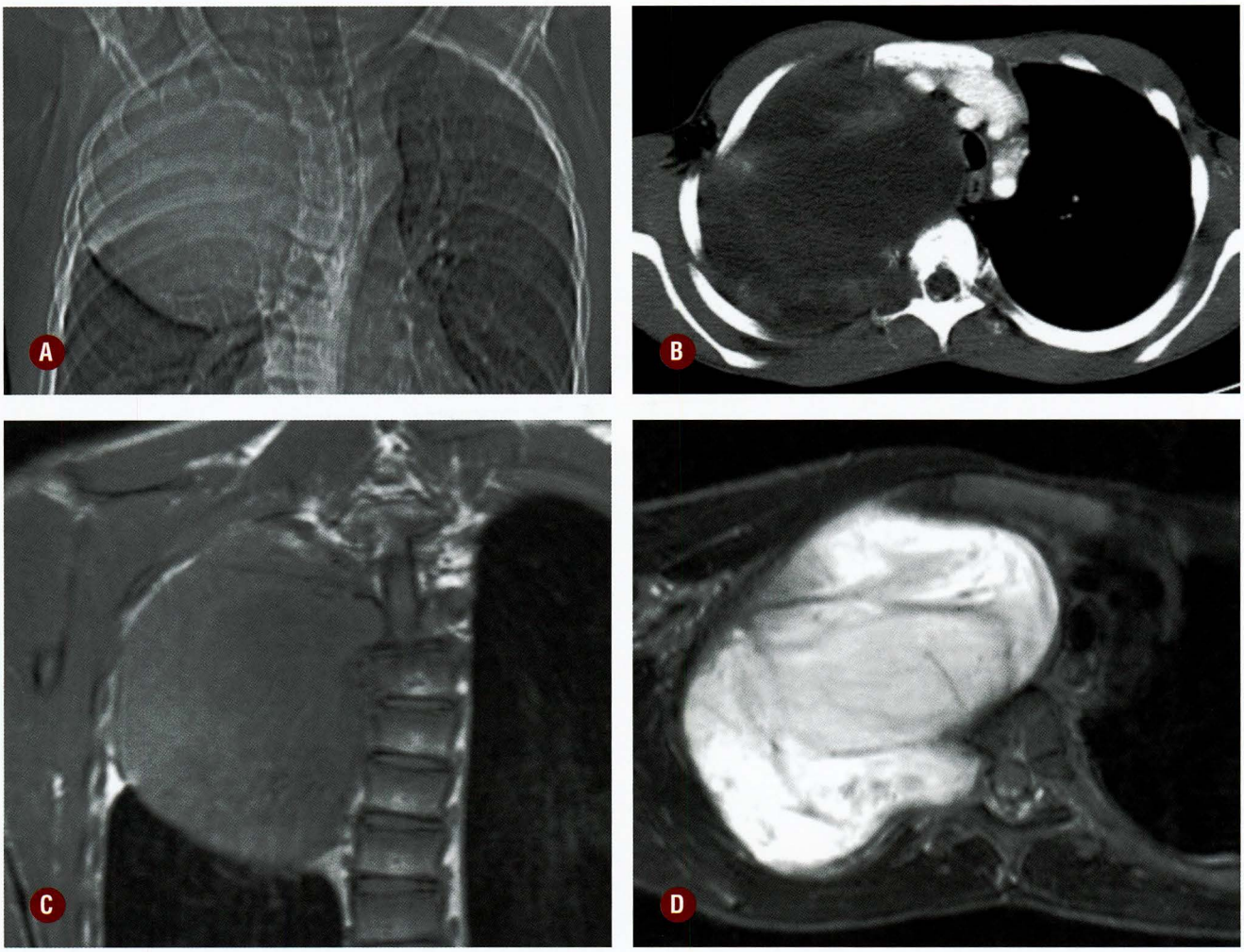

FIGURA 45-10. Ganglioneuroma. Formação expansiva no terço superior do hemitórax direito. Envolvimento ósseo é visível no topograma **(A)**. A TC **(B)** e a RM **(C** e **D)** demonstram claramente o envolvimento da parede torácica e a extensão ao forame neural.

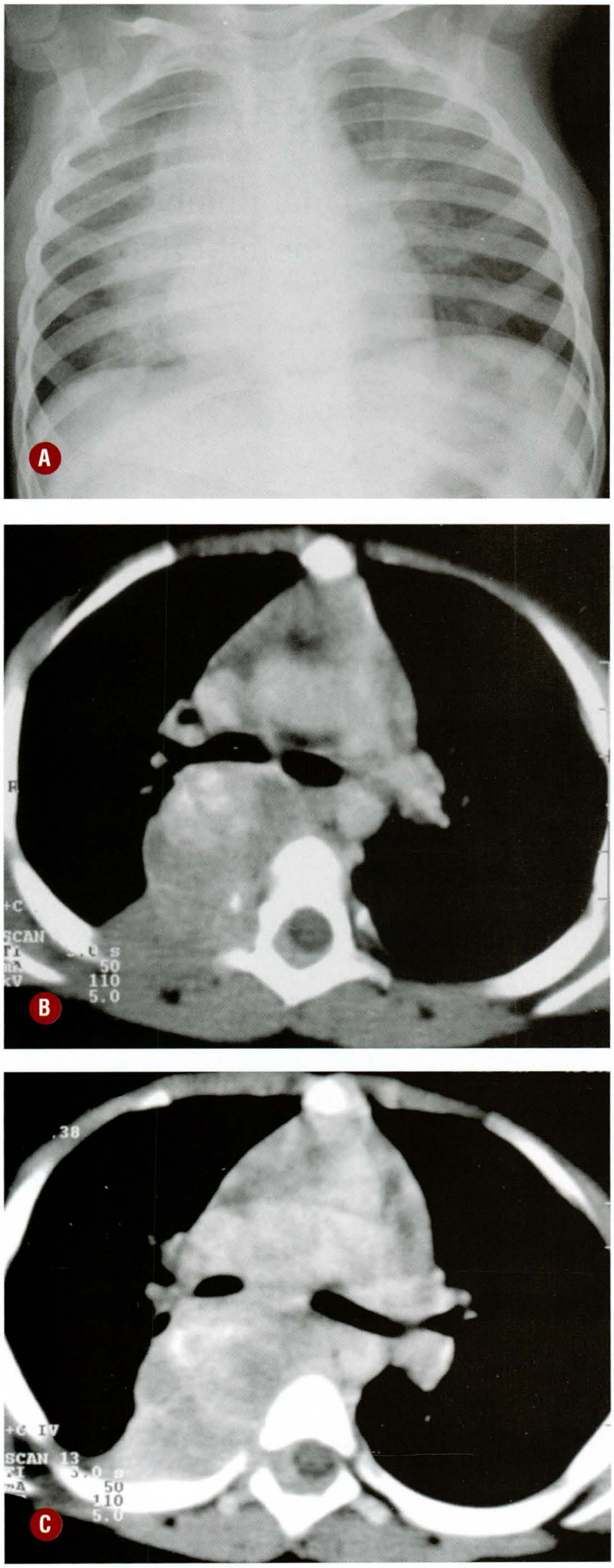

FIGURA 45-11. Paraganglioma. Formação paravertebral direita, visível na radiografia de tórax em PA **(A)**. As imagens de TC pós-contraste **(B** e **C)** demonstram claramente o envolvimento da parede torácica e a extensão da lesão ao canal vertebral.

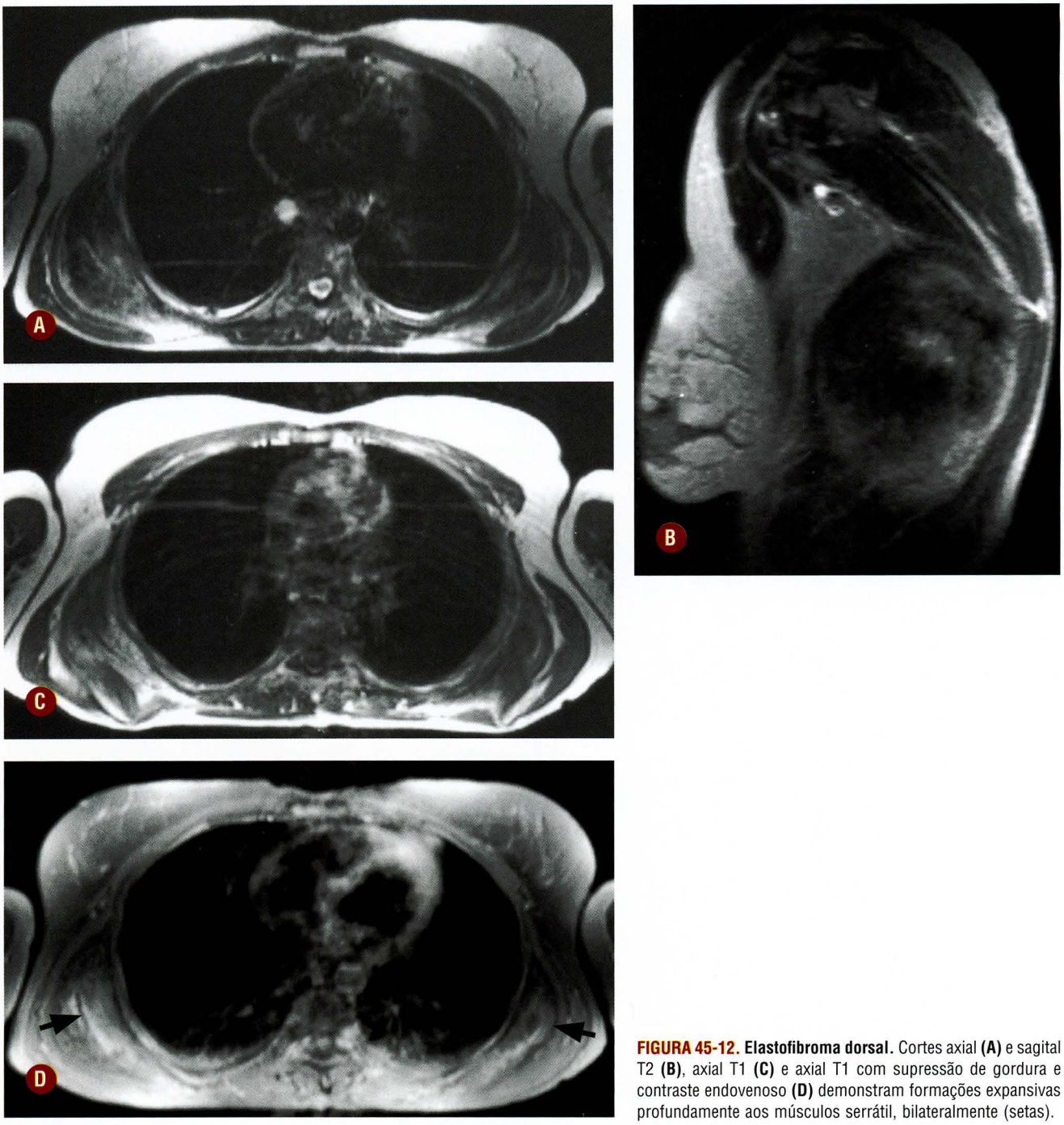

FIGURA 45-12. Elastofibroma dorsal. Cortes axial **(A)** e sagital T2 **(B)**, axial T1 **(C)** e axial T1 com supressão de gordura e contraste endovenoso **(D)** demonstram formações expansivas profundamente aos músculos serrátil, bilateralmente (setas).

ACHADOS DE IMAGEM

- Nas imagens é característico notar a continuidade da cortical e medular do osso acometido com a lesão, que apresenta uma capa cartilaginosa, mais bem demonstrada nas imagens de RM (Fig. 45-13).
- Dor local, lise óssea, calcificações irregulares e espessamento da capa cartilaginosa são sinais de imagem que sugerem degeneração maligna.

■ Displasia Fibrosa

É uma anomalia do desenvolvimento ósseo, com falha de maturação dos osteoblastos. Pode ser monostótica em 70% a 80% dos casos, e a idade de aparecimento da lesão é dos 10 aos 70 anos, com predomínio entre 20 e 30 anos. A displasia fibrosa é a lesão benigna mais comum da parede torácica. Geralmente assintomáticas, podem apresentar dor local por

fratura. Na parede torácica, geralmente acometem os arcos costais, podendo envolver também as clavículas.

ACHADOS DE IMAGEM

- A imagem é diagnóstica para essas lesões, que se apresentam à radiografia como lesões ósseas insuflativas e deformantes, com aspecto fosco e adelgaçamento cortical.
- À TC, o aspecto interno de densidade intermediária e leitosa é evidente, podendo conter algumas calcificações internas amorfas (Fig. 45-14). À RM, a lesão apresenta hipossinal T1 e sinal variável em T2, podendo ser alto ou baixo. Geralmente apresentam realce homogêneo pós-contraste, identificado apenas nos exames de RM. Transformação maligna é rara, descrita para fibrossarcoma e osteossarcoma.

■ Tumor de Células Gigantes

São tumores ósseos benignos de origem indeterminada, caracterizados por seios vasculares margeados ou preenchidos por células gigantes. Tipicamente solitários, podem ser múltiplos e acometem pacientes dos 21 aos 40 anos, após o fechamento das epífises de crescimento, com predomínio no sexo feminino. Apresentam-se geralmente nas porções subcondrais de costelas, esterno e clavícula.

ACHADOS DE IMAGEM

- À radiografia, são lesões excêntricas, líticas e com afilamento cortical. Essas características são mais bem avaliadas na TC, que mostra a relação da lesão com as estruturas adjacentes.
- À RM, as lesões apresentam baixo sinal T1 e alto sinal T2, podendo apresentar áreas de aspecto cístico com nível líquido no interior (Fig. 45-15).

■ 3.2. Neoplasias Malignas

Neoplasias malignas primárias da caixa torácica são raras, geralmente sintomáticas, sendo dor local o sintoma mais frequente. São localmente agressivas e de crescimento rápido.

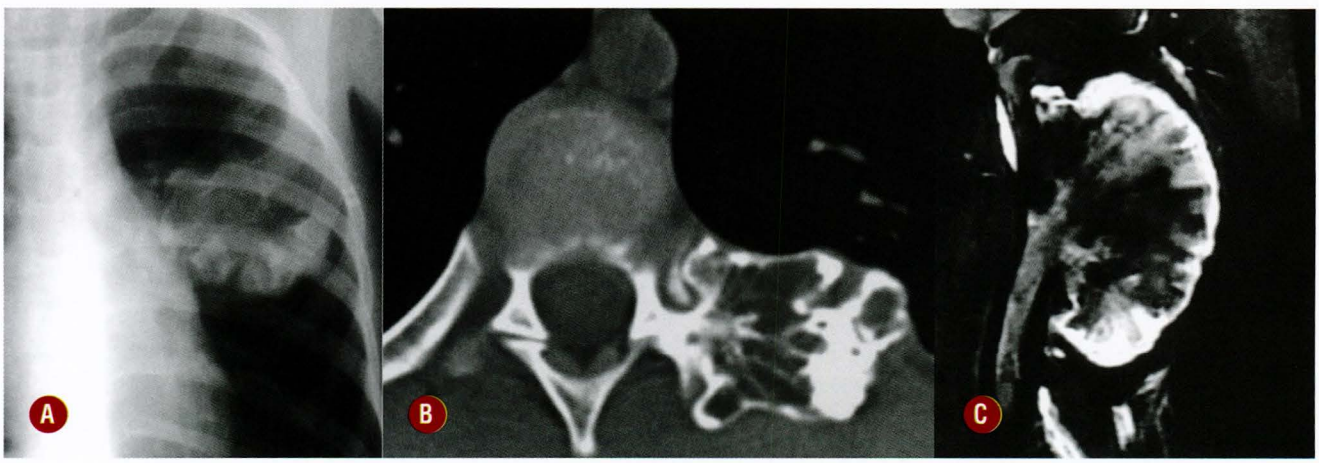

FIGURA 45-13. Osteocondroma. Radiografia do tórax **(A)** demonstra lesão lobulada, calcificada na parede torácica anterior, envolvendo arcos costais. Corte axial de TC **(B)** demonstra lesão envolvendo os elementos posteriores de corpo vertebral, notando-se a continuidade entre a cortical e a medular da lesão com o osso. Corte em ponderação T2 de RM **(C)** demonstra a capa cartilaginosa da lesão, com alto sinal.

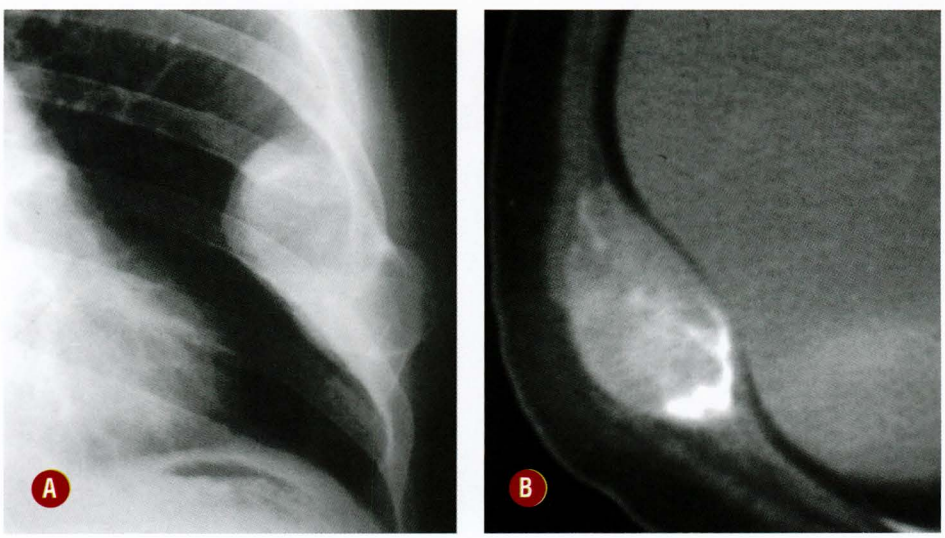

FIGURA 45-14. Displasia fibrosa. Lesão osteolítica insuflativa envolvendo arco costal na radiografia **(A)** e TC **(B)**, com aspecto leitoso.

Lipossarcoma

São neoplasias originadas de células adiposas com graus variáveis de diferenciação celular. Responsável por 15% dos sarcomas, representa uma neoplasia comum do retroperitônio e membros inferiores, acometendo a parede torácica em cerca de 10% dos casos.

ACHADOS DE IMAGEM

- À TC e RM é característico identificar o componente gorduroso da lesão. Tipicamente, nos lipossarcomas, existem estrias ou componentes com densidade de partes moles, maiores nas lesões menos diferenciadas. Essas áreas apresentam hipossinal em T1 e hipersinal em T2 à RM, com realce após a administração de contraste. É possível que, em lipossarcomas muito indiferenciados, não se identifique o componente gorduroso da lesão.

Mieloma Solitário e Múltiplo

São neoplasias caracterizadas por proliferação de células plasmáticas, podendo se apresentar como lesão solitária ou infiltração difusa da medula óssea. O mieloma solitário, também chamado de plasmacitoma, acomete pacientes com idade média de 50 anos, e pode progredir para mieloma múltiplo. Apresenta-se como lesão única com lise óssea e afilamento cortical, podendo apresentar aspecto insuflativo ou não. Pode se apresentar também, mais raramente, como lesão de partes moles, sem envolvimento ósseo. O mieloma múltiplo acomete pacientes mais velhos, de 60 a 70 anos, e se apresenta com múltiplas lesões ósseas líticas dispersas na medular dos corpos vertebrais, costelas e clavículas.

ACHADOS DE IMAGEM

- À radiografia, são lesões líticas, de margens parcialmente definidas, algumas com aspecto insuflativo, principalmente no plasmacitoma (Fig. 45-16). Esclerose óssea pode se desenvolver após fratura, radioterapia ou quimioterapia.
- À RM, as lesões apresentam mais caracteristicamente hipossinal em T1 e hipersinal em T2.

Linfoma

Linfomas primários da parede torácica são raros, sendo mais comum o acometimento secundário. Acomete pacientes em torno dos 50 anos, sendo o linfoma não Hodgkin de grandes células B o tipo mais comum, podendo ser multinodular ou infiltrativo.

ACHADOS DE IMAGEM

- À TC são lesões com densidade de partes moles, podendo apresentar aspecto infiltrativo difuso, envolvendo partes ósseas, com discreto realce difuso pós-contraste (Fig. 45-17).
- À RM são lesões com hipossinal T1, mais baixo que o músculo, e com alto sinal em T2. É comum visualizar extensão da lesão pelos feixes vasculonervosos e tecido subcutâneo.

Liomiossarcoma

São lesões raras, menos de 5% dos sarcomas superficiais de partes moles, ocorrendo geralmente em pacientes adultos,

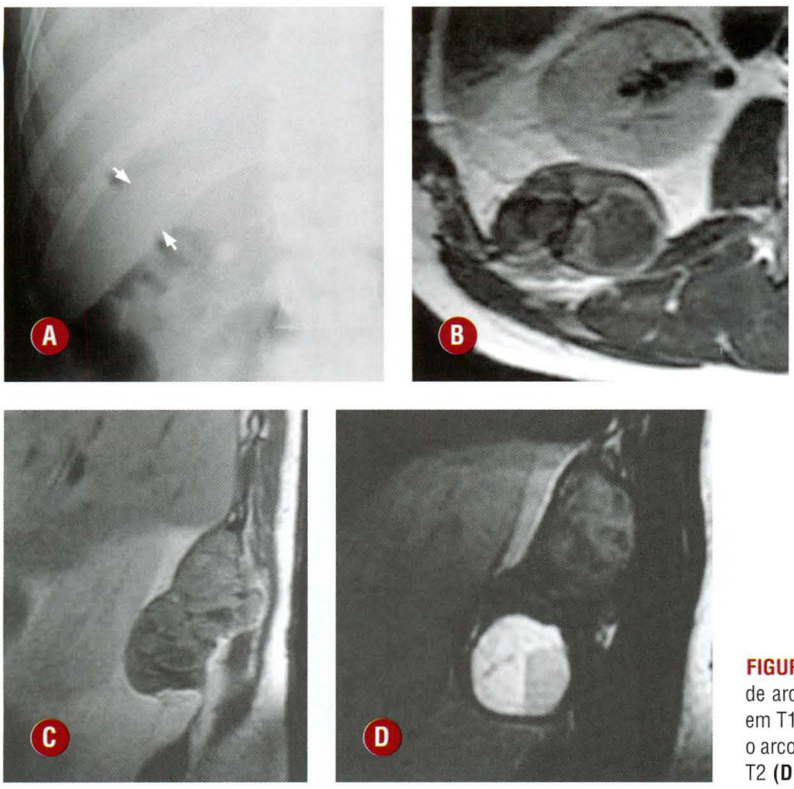

FIGURA 45-15. Tumor de células gigantes. Lesão lítica insuflativa de arco costal baixo (setas) na radiografia **(A)**. As imagens de RM em T1 **(B** e **C)** e T2 **(D)** demonstram claramente a lesão, envolvendo o arco costal. Nível líquido é visível no interior da lesão na sequência T2 **(D)**.

com idade entre 50 e 70 anos. A maioria são lesões solitárias e, quando múltiplas, sugerem metástases.

ACHADOS DE IMAGEM

- À TC são lesões com densidade de partes moles, frequentemente com áreas de necrose e degeneração cística. À RM, se apresentam como lesões com hipossinal T1 e hipersinal T2, com realce heterogêneo pós-contraste, de limites indefinidos, com deslocamento e invasão de estruturas adjacentes.

■ Rabdomiossarcoma

São sarcomas raros, de alto grau, com diferenciação para células musculares estriadas. São lesões de crescimento rápido, acometendo pacientes jovens, com idade geralmente inferior a 45 anos. Sintomas são comuns, por envolvimento ósseo e de nervos periféricos. Existem três subtipos, embrionário, alveolar e pleomórfico, sendo o alveolar o mais comum na parede torácica e que apresenta pior prognóstico. O subtipo embrionário é o mais comum em crianças, geralmente disseminando pela parede torácica e mediastino.

ACHADOS DE IMAGEM

- Aos exames de imagem, são lesões heterogêneas, infiltrativas e mal delimitadas, que comumente apresentam áreas de degeneração cística e necrose (Fig. 45-18).

■ Fibromatose Agressiva

Também conhecida como tumor desmoide, é lesão proliferativa intermediária de origem indeterminada. Corresponde a 54% dos sarcomas de baixo grau da parede torácica, acomete pacientes adultos jovens, não tem risco de metástases e pode sofrer remissão espontânea.

ACHADOS DE IMAGEM

- À TC pode apresentar diferentes coeficientes de atenuação, devido a diferenças nos diversos componentes da lesão. Geralmente são infiltrativas nos pacientes mais jovens e apresentam aspecto nodular nos pacientes mais velhos.
- Nas imagens de RM, são lesões com baixo sinal em T1, por vezes mais baixo que o músculo, e com sinal intermediário em T2, porém, podendo apresentar focos de marcado hipossinal ou hipersinal (Fig. 45-19).

■ Fibro-histiocitoma Maligno

Embora seja o tumor maligno mais comum de partes moles do adulto, o fibro-histiocitoma maligno raramente ocorre na parede torácica. Origina tipicamente da fáscia ou grupos musculares profundos, podendo ser primário do osso. São lesões homogêneas ou heterogêneas, com densidade de partes moles à TC e hipossinal T1 e hipersinal T2 na RM.

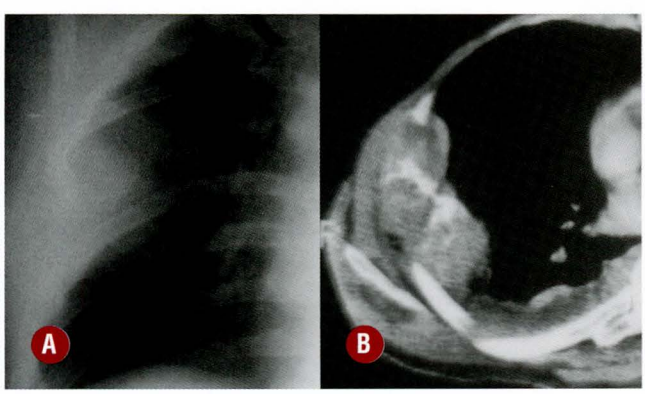

FIGURA 45-16. Mieloma. Radiografia **(A)** e TC **(B)** mostram lesão expansiva lítica envolvendo arco costal.

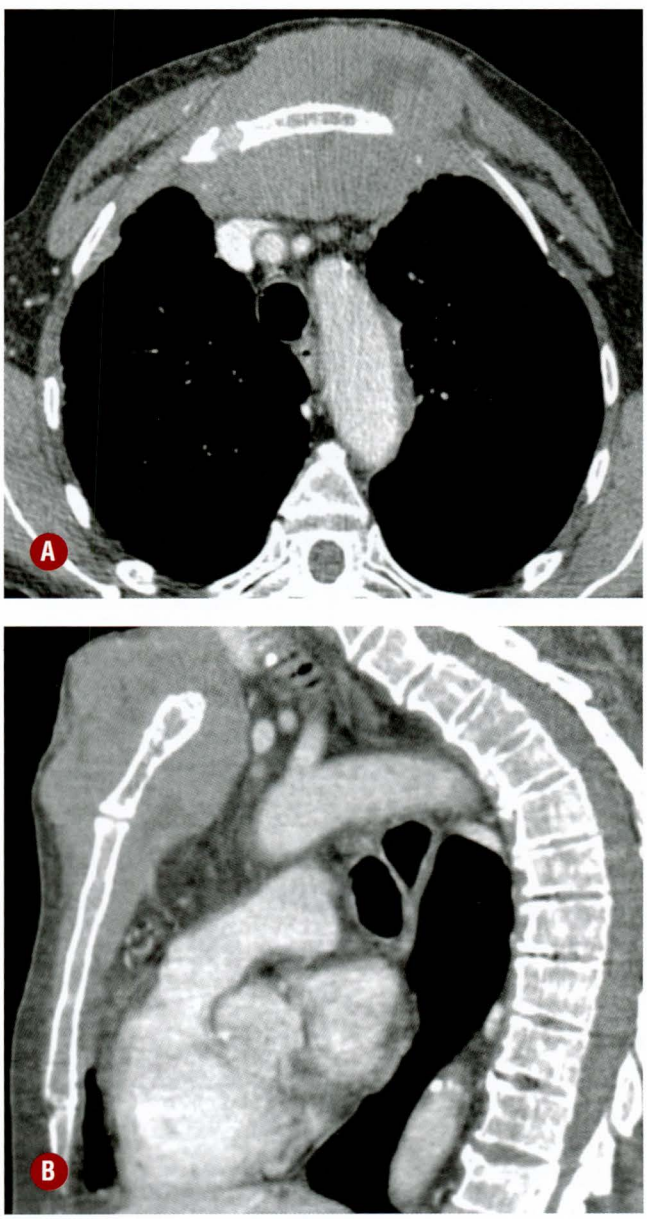

FIGURA 45-17. Linfoma. Cortes axial **(A)** e sagital **(B)** de TC de tórax com contraste evidenciam formação expansiva heterogênea envolvendo o esterno no terço proximal.



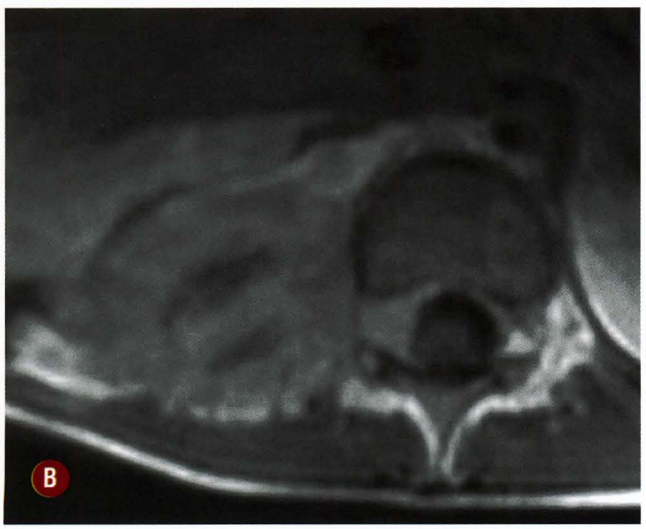

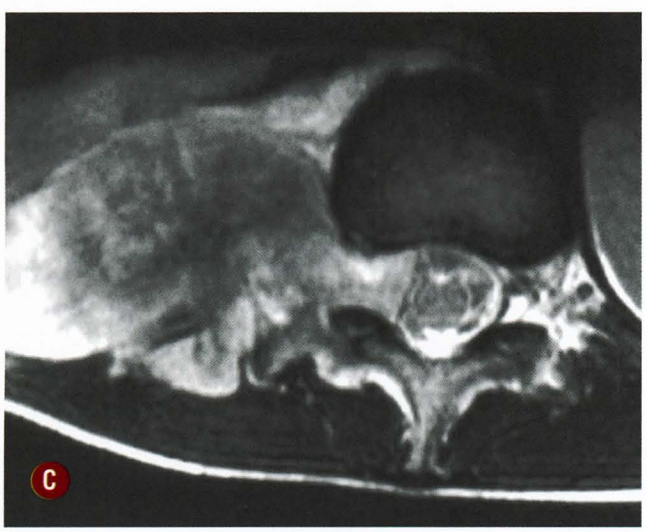

FIGURA 45-18. Rabdomiossarcoma. Formação expansiva envolvendo espaço pleural e região paravertebral direita, infiltrando a parede torácica. Nos cortes axiais de TC **(A)** e de RM T1 pós-contraste **(B)** e T2 **(C)**, é possível notar a extensão da lesão ao canal vertebral.

■ Condrossarcoma

É a neoplasia maligna primária mais comum da parede torácica, com dois picos etários de apresentação, abaixo dos 20 anos e acima de 50. É mais frequente na parede anterior, nas articulações condrais, sendo duas vezes mais comuns em homens do que em mulheres.

ACHADOS DE IMAGEM

- São lesões com densidade de partes moles, contornos irregulares, associadas à destruição óssea adjacente, com calcificações internas irregulares, de padrões variados.
- A TC é melhor para mostrar as calcificações da matriz condroide interna (Fig. 45-20). À RM, as lesões apresentam hipossinal em T1 e hipersinal em T2, com áreas variadas de hipossinal interno, decorrentes da matriz calcificada. Após a administração de contraste, apresentam realce heterogêneo e irregular.

■ Osteossarcoma

Neoplasia óssea maligna de adultos jovens, raramente ocorre na parede torácica, sendo os principais sítios de lesão as costelas, escápula e clavículas. Osteossarcoma extraósseo pode ocorrer em pacientes mais velhos, com idade média de 50 anos. A apresentação clínica mais comum é de massa dolorosa de crescimento rápido.

ACHADOS DE IMAGEM

- A imagem é fundamental na caracterização da matriz óssea calcificada da lesão, com boa demonstração da extensão local do tumor (Fig. 45-21). Geralmente se apresentam com hipossinal T1 e hipersinal T2 à RM, com áreas calcificadas apresentando sinal maior que o músculo nas ponderações T1.

■ Sarcoma de Ewing e Tumor de Askin

Conhecidos como tumores neuroectodérmicos primitivos, são neoplasias de crianças e adultos jovens, provavelmente originadas de células embrionárias remanescentes da crista neural. São geralmente lesões únicas grandes ou lesões múltiplas, infiltrativas. Os sítios de origem são costelas, clavículas, escápulas e esterno, mas pode originar-se de tecidos extraósseos, e muitas vezes não é possível identificar o local primário.

ACHADOS DE IMAGEM

- Na TC são lesões grandes, com densidade de partes moles, heterogêneas, com áreas de degeneração cística e necrose. À RM são lesões com hipossinal T1 e hipersinal T2, heterogêneas. É comum o envolvimento ósseo, e o padrão de realce pós-contraste é caracteristicamente heterogêneo (Fig. 45-22). O tumor de Askin, descrito em 1979, é tido hoje como um tipo agressivo de sarcoma de Ewing (Fig. 45-23).

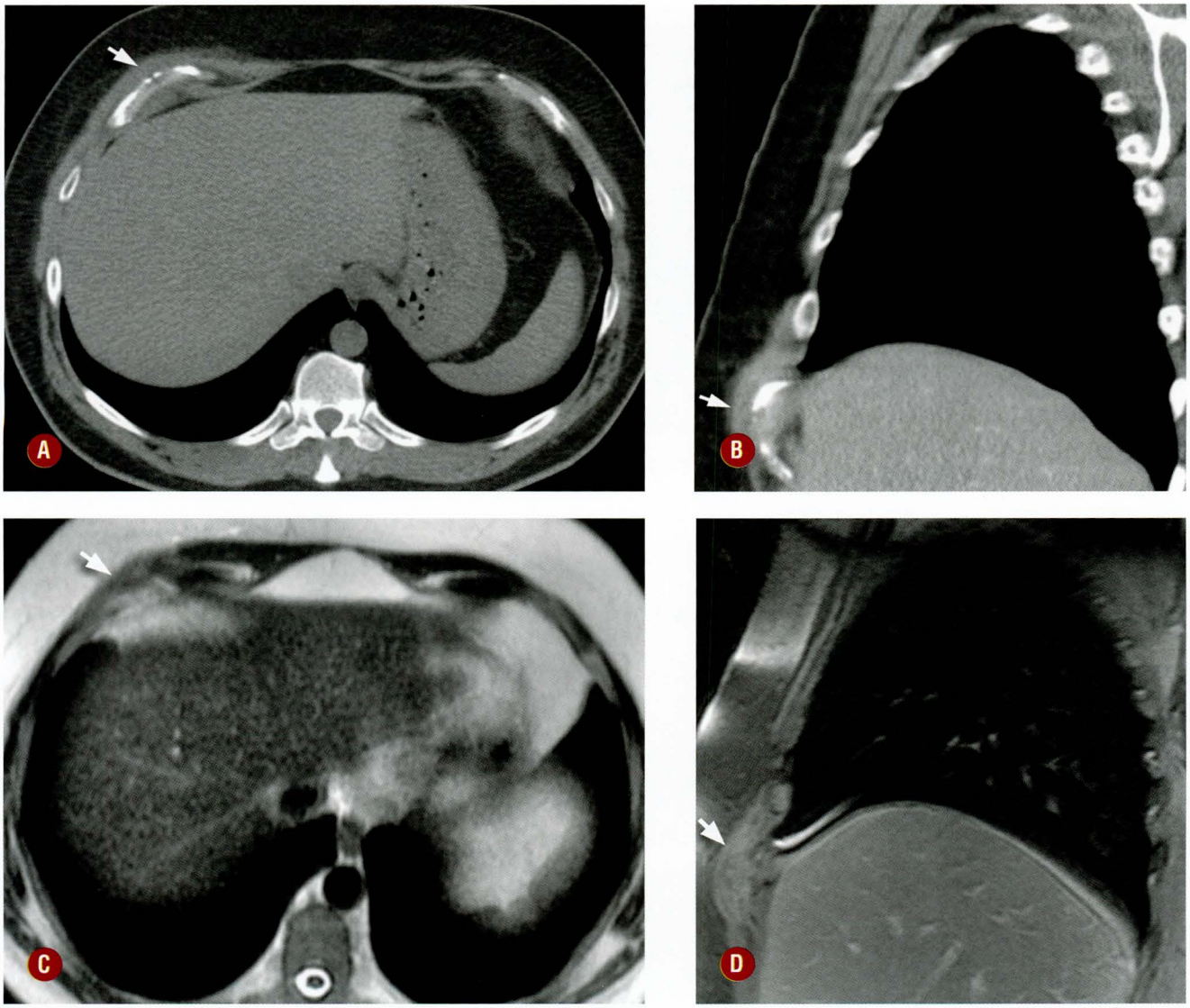

FIGURA 45-19. Fibromatose agressiva. Espessamento e heterogeneidade na parede anterolateral direita do tórax (setas), visualizada no corte axial **(A)** e sagital **(B)** de TC, axial T2 **(C)** e sagital T1 **(D)** na RM.



FIGURA 45-20. Condrossarcoma. Corte axial de TC demonstra lesão expansiva na parede torácica anterior, de características agressivas e com calcificações de matriz condroide no interior.

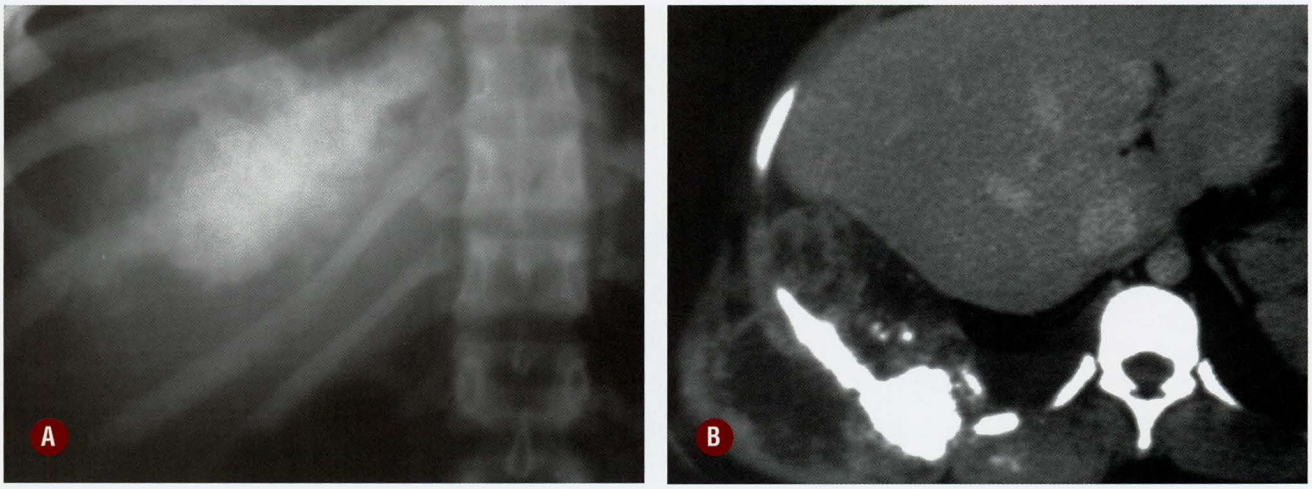

FIGURA 45-21. Osteossarcoma. Formação expansiva agressiva envolvendo arco costal baixo à direita, com calcificações de matriz óssea, facilmente visualizadas na radiografia **(A)** e na TC **(B)**.

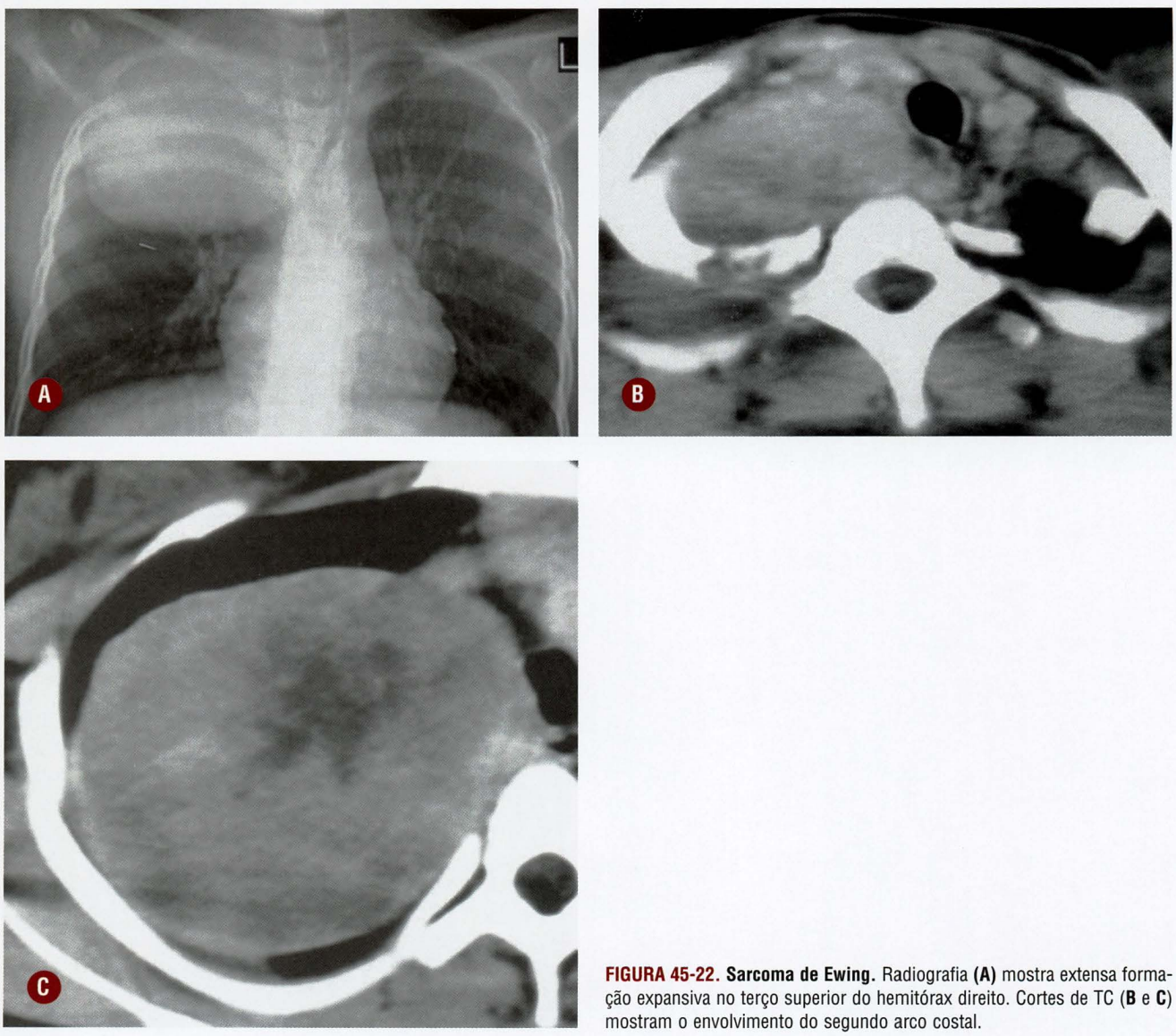

FIGURA 45-22. Sarcoma de Ewing. Radiografia **(A)** mostra extensa formação expansiva no terço superior do hemitórax direito. Cortes de TC (**B** e **C**) mostram o envolvimento do segundo arco costal.

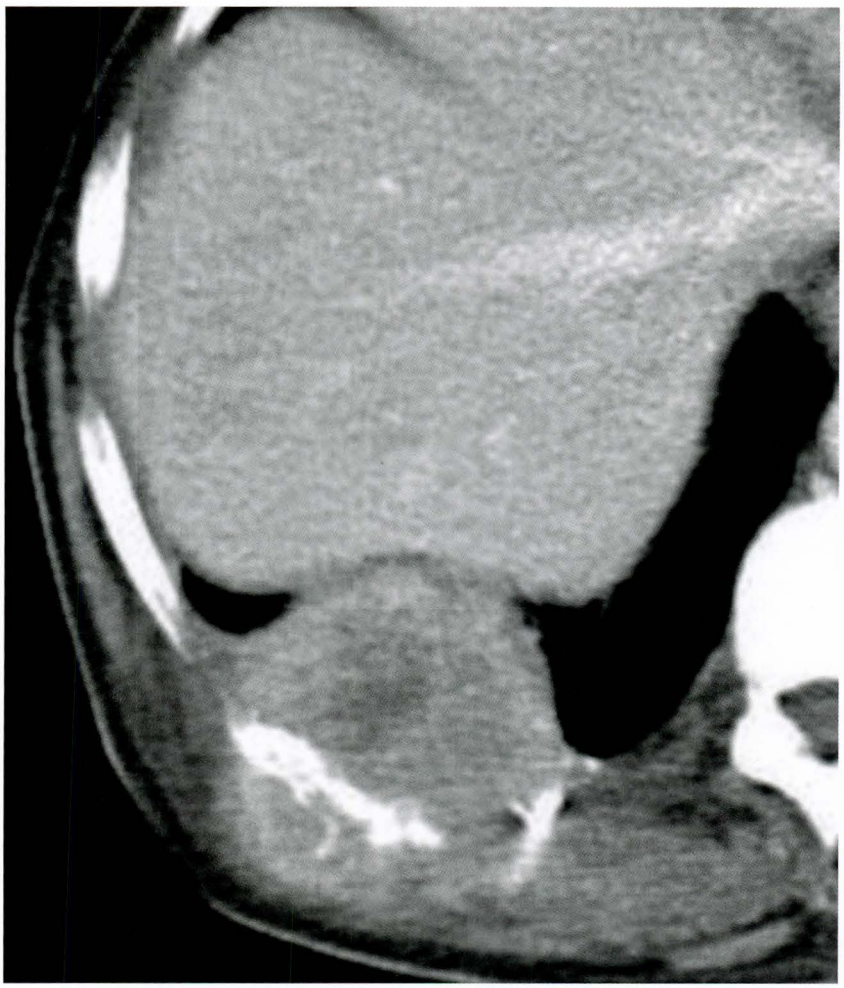

FIGURA 45-23. Tumor de Askin. Corte tomográfico mostra formação expansiva envolvendo arco costal e parede torácica, com destruição óssea e infiltração das partes moles.

■ Metástases

Metástases são a causa mais comum de lesões da parede torácica associadas à destruição óssea de costelas ou do esterno, no paciente adulto. São ossos que contém preferencialmente medula vermelha, vascularizada, propensa a se tornar sítio de metástases hematogênicas. Pode ocorrer fratura patológica. Neoplasias de mama, tireoide e pulmão são as que mais comumente metastatizam para a parede torácica.

ACHADOS DE IMAGEM

- Geralmente se apresentam como lesões múltiplas, ou se associam a metástases em outros órgãos, como fígado e pulmão (Fig. 45-24). Envolvimento e lise óssea é a regra, com variável extensão às partes moles adjacentes.

4. Lesões Não Neoplásicas

■ 4.1. Calcinose Tumoral

Lesão rara, podendo ocorrer em qualquer faixa etária. Provavelmente decorrente de uma alteração no metabolismo do fósforo, é mais comum em negros do que em brancos. Aparecem mais comumente na infância como múltiplas lesões nodulares de partes moles, com evolução progressiva.

ACHADOS DE IMAGEM

- À radiografia, são múltiplas lesões calcificadas, de padrão globular, com múltiplos septos transparentes no interior.
- A TC demonstra calcificações nas partes moles, de padrões variados, podendo demonstrar claramente a evolução da doença com o passar dos anos (Fig. 45-25).

■ 4.2. Síndrome SAPHO

É uma síndrome rara de patogênese mal definida, caracterizada por sinovite, acne, pustulose palmoplantar, hiperostose e osteíte. Na microscopia de biópsias apresentam alterações inflamatórias indistinguíveis das apresentadas por osteomielite, porém raramente forma abscessos. Podem apresentar um ou mais focos, sendo mais frequentemente unifocal, com a articulação esternoclavicular mais comumente afetada. Há hiperostose com esclerose e lise óssea (Fig. 45-26).

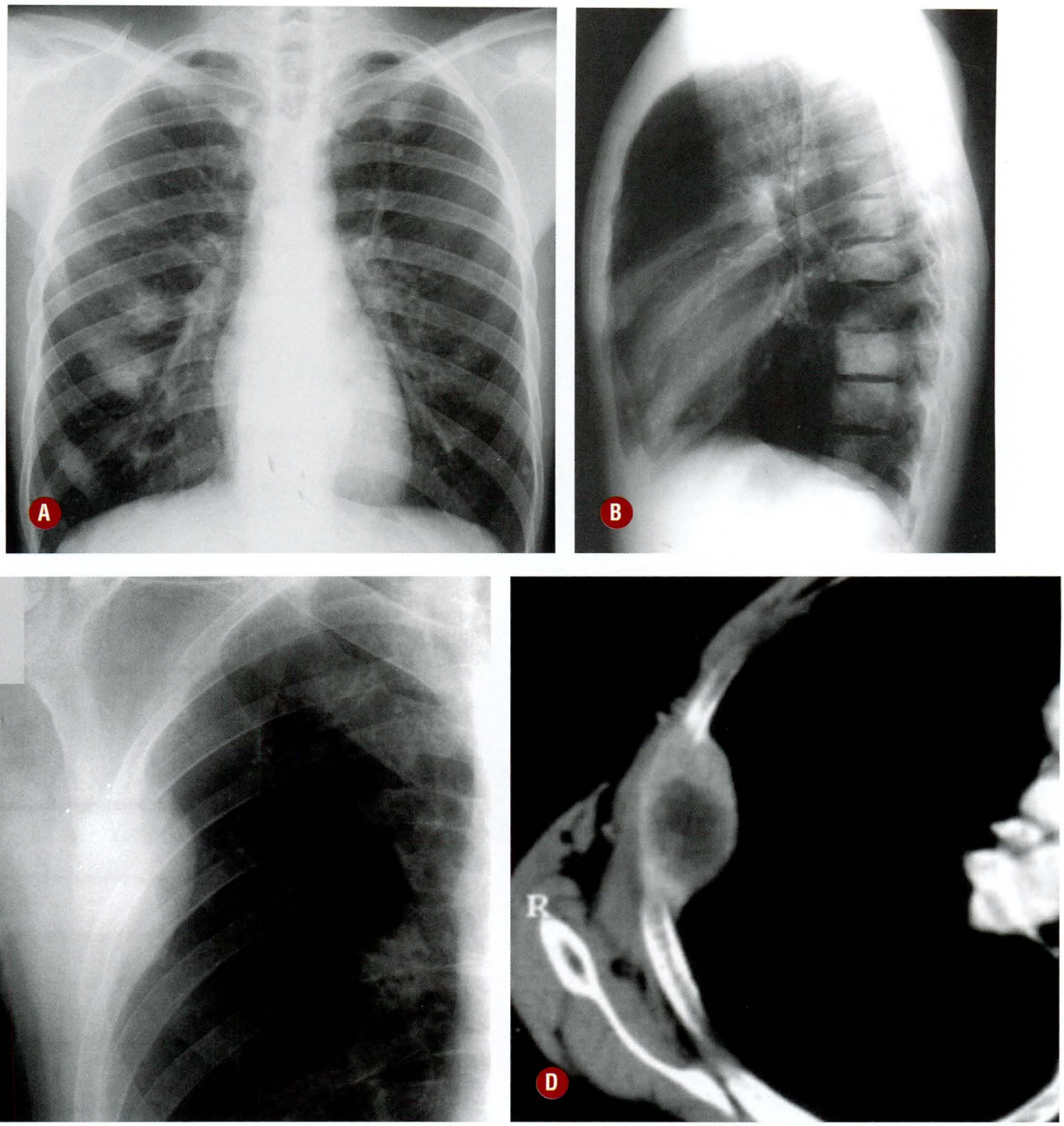

FIGURA 45-24. Metástases. Radiografias de tórax em PA **(A)** e perfil **(B)** de paciente em tratamento para osteossarcoma mostram múltiplas lesões de arcos costais e corpos vertebrais, escleróticas e múltiplos nódulos pulmonares. Imagens de radiografia **(C)** e TC **(D)** de tórax em outro paciente com carcinoma pulmonar demonstram lesão lítica de arco costal, melhor demonstrada na TC (**D**).

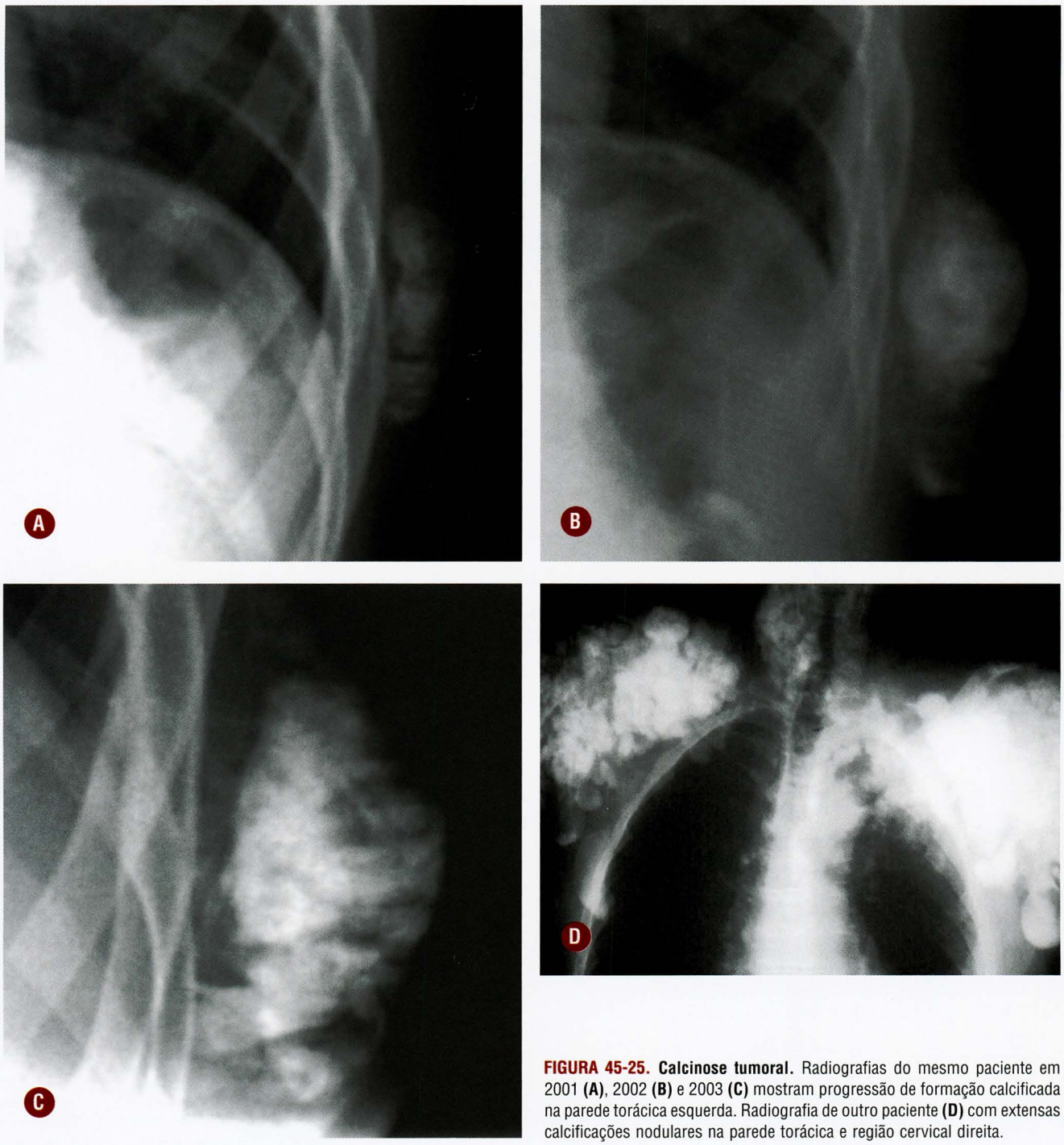

FIGURA 45-25. Calcinose tumoral. Radiografias do mesmo paciente em 2001 **(A)**, 2002 **(B)** e 2003 **(C)** mostram progressão de formação calcificada na parede torácica esquerda. Radiografia de outro paciente **(D)** com extensas calcificações nodulares na parede torácica e região cervical direita.

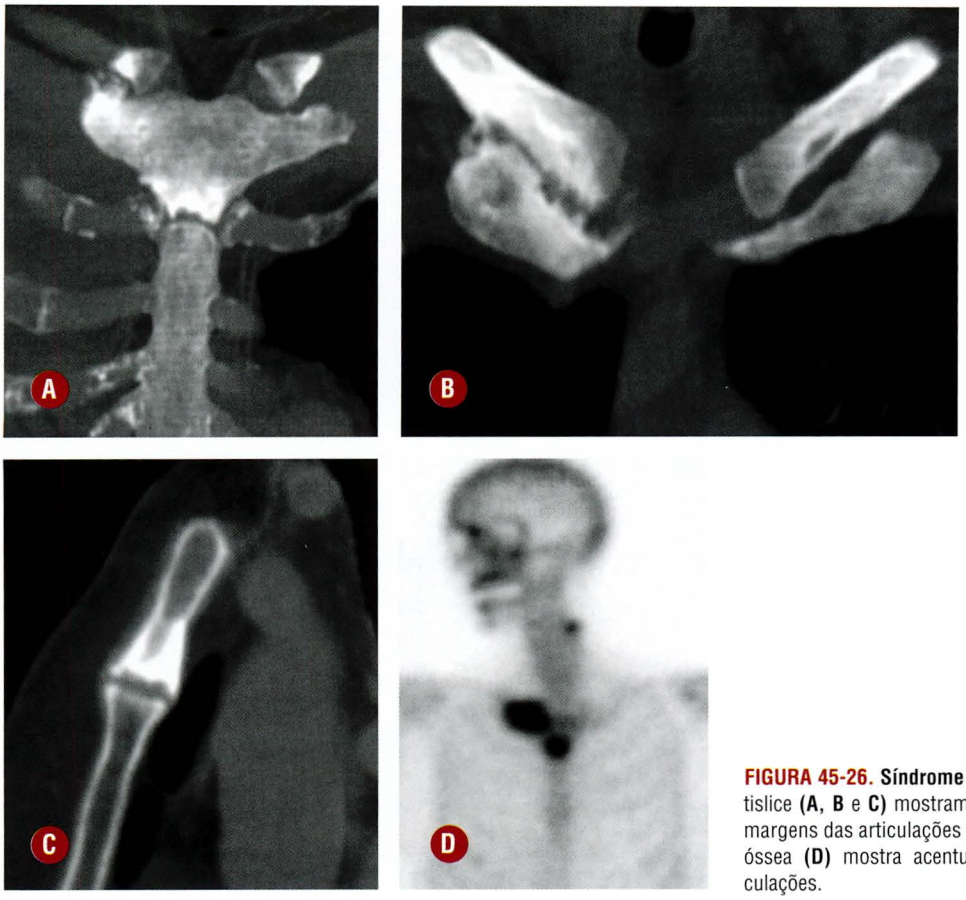

FIGURA 45-26. Síndrome SAPHO. Reconstruções MIP de TC multislice **(A, B** e **C)** mostram áreas de esclerose e irregularidade nas margens das articulações esternal e esternoclavicular. Cintilografia óssea **(D)** mostra acentuada captação do traçador nestas articulações.

LITERATURA RECOMENDADA

1. Coelho M de S, Guimarães P de S. Pectus carinatum. J Bras Pneumol 2007;33(4):463-74.
2. Cotten A, Flipo RM, Mentre A, Delaporte E, Duquesnoy B, Chastanet P. SAPHO Syndrome. Radiographics 1995;15(5):1147-54.
3. Dinauer PA, Brixey CJ, Moncur JT, Fanburg-Smith JC, Murphey MD. Pathologic and MR imaging features of benign fibrous soft-tissue tumors in adults. Radiographics 2007;27(1):173-87.
4. Gaerte SC, Meyer CA, Winer-Muram HT, Tarver RD, Conces DJ Jr. Fat-containing lesions of the chest. Radiographics 2002;22 Spec No:S61-78.
5. Guttentag AR, Salwen JK. Keep your eyes on the ribs: the spectrum of normal variants and diseases that involve the ribs. Radiographics 1999;19(5):1125-42.
6. Jeung MY, Gangi A, Gasser B, Vasilescu C, Massard G, Wihlm JM et al. Imaging of chest wall disorders. Radiographics 1999;19(3): 617-37.
7. Kuhlman JE, Bouchardy L, Fishman EK, Zerhouni EA. CT and MR imaging evaluation of chest wall disorders. Radiographics 1994;14(3):571-95.
8. Lonergan GJ, Schwab CM, Suarez ES, Carlson CL. Neuroblastoma, ganglioneuroblastoma, and ganglioneuroma: radiologic-pathologic correlation. Radiographics 2002;22(4):911-34.
9. Martinez S, Vogler JB 3rd, Harrelson JM, Lyles KW. Imaging of tumoral calcinosis: new observations. Radiology 1990; 174(1): 215-22.
10. Meyer CA, White CS. Cartilaginous disorders of the chest. Radiographics 1998;18(5):1109-1123.
11. Müller NL, Fraser RS, Colman NC, Paré PD. Disease of the diaphragm and chest wall. In: Radiologic diagnosis of diseases of the chest. Philadelphia: WB Saunders; 2001,p. 749-768.
12. Ochsner JE, Sewall SA, Brooks GN, Agni R. Best cases from the AFIP: elastofibroma dorsi. Radiographics 2006;26(6):1873-6.
13. Ontell FK, Moore EH, Shepard JA, Shelton DK. The costal cartilages in health and disease. Radiographics 1997;17(3):571-7.
14. Panicek DM, Benson CB, Gottlieb RH, Heitzman ER. The diaphragm: anatomic, pathologic, and radiologic considerations. Radiographics 1988;8(3):385-25.
15. Rebeis EB, Campos JR, Fernandez A, Moreira LF, Jatene FB. Anthropometric index for Pectus excavatum. Clinics (Sao Paulo) 2007;62(5):599-06.
16. Tateishi U, Gladish GW, Kusumoto M, Hasegawa T, Yokoyama R, Tsuchiya R et al. Chest wall tumors: radiologic findings and pathologic correlation: part 1. Benign tumors. Radiographics 2003; 23(6):1477-90.
17. Tateishi U, Gladish GW, Kusumoto M, Hasegawa T, Yokoyama R, Tsuchiya R et al. Chest wall tumors: radiologic findings and pathologic correlation: part 2. Malignant tumors. Radiographics 2003;23(6):1491-508.

Índice

A

Abscesso pulmonar
  versus empiema, 651
Abscesso pulmonar, 83f, 280
Ácino pulmonar, 17
Actinomicose, 286, 682
Adenocarcinoma de pulmão, 357f, 362f, 363f
  com invasão da pleura visceral, 365f
  com pseudocavidade, 360f
Adenocarcinoma invasivo, 359f
Adenocarcinoma subtipo misto, 359f
Adenovírus, 292, 331
Administração de contraste para estudo vascular, 55t
Administração de meio de contraste para opacificação tecidual, 55t
ALARA (as low as reasonably achievable, tão baixa quanto razoavelmente exequível), 52
Alça da artéria pulmonar
  achados de imagem, 125
  generalidades, 125
Alterações relacionadas com o asbesto
  achados clínicos e de imagem, 462
  introdução, 461
Amebíase, 318
American Thoracic Society (ATS), 367, 399
Amiloidose, 207
Amiloidose pulmonar
  achados clínicos e laboratoriais, 505
  achados de imagem, 505
  achados histológicos, 505
  diagnóstico diferencial, 506
  introdução, 504
Anatomia da pleura
  achados de imagem, 641
  introdução, 641
Anatomia do mediastino na radiografia de tórax
  em PA, 32
  em perfil, 35
Anatomia radiológica normal do tórax
  artérias pulmonares, 8
  bronquíolos, 3, 8
  brônquios, 3-8
  circulação brônquica, 10
  coração, 37
  diafragma, 41, 41f, 42f
  hilos pulmonares, 10
  intróito torácico (abertura torácica superior), 23, 24f
  linfáticos, 38
  linfonodos, 38
  mediastino, 23
  parede torácica, 42, 44f
  parênquima pulmonar, 13
  pleura, 20, 20f
  traqueia, 3
  veias pulmonares, 9
Aneurisma da aorta, 627
  complicações do, 141
Aneurisma da artéria pulmonar, 197
Aneurisma micótico, 136, 139
Aneurisma sifilítico, 136
Aneurismas ateroscleróticos, 138
Angiotomografia, 165, 166
Anormalidades da imunidade celular, 323
Anormalidades da imunidade humoral, 323
Aorta descendente, 36
Aorta torácica
  acompanhamento do tratamento endovascular, 151
  anatomia, 131
  aneurismas, 138
  anomalias congênitas, 131
  arterites, 136

planejamento do tratamento, 149
síndrome aórtica aguda, 142
Aorta
coarctação da, 133
lesões da, 576
Aortite em doenças imunológicas, 136
Aplicações do PET no tórax
aplicações no câncer de pulmão de células não pequenas, 597
aspectos técnicos do, 595
avaliação do nódulo pulmonar solitário, 596
introdução, 595
Aprisionamento aéreo normal, 19f
Arco aórtico, 24, 36
à direita, 132
Arco aórtico, duplicação do, 132
Áreas de atenuação pulmonar e vascularização diminuídas, 104
Artéria subclávia direita aberrante, 132
Artérias brônquicas, hipertrofia de, 11f
Artérias pulmonares, 8
anatomia das, 9f
direita, 9
esquerda, 8, 36
Arteriografia pulmonar, 170
Arterite de células gigantes, 137
Arterite de Takayasu, 136
achados clínicos e laboratoriais, 538
achados de imagem, 538
achados histológicos, 538
classificação da, 537t
diagnóstico diferencial, 539
introdução, 537
Artrite reumatoide
achados clínicos e laboratoriais, 516
achados de imagem, 517
achados histológicos, 516
diagnóstico diferencial, 519
introdução, 516
Árvore brônquica
anatomia, 7f
desenho esquemático, 6f
Árvore em brotamento, 94, 95
Árvore traqueobrônquica, lesões da, 574
Asbesto, alterações relacionadas com o
achados clínicos e de imagem, 462
introdução, 461
Asbestose
achados de imagem, 467
introdução, 466
Asma, 221-229
diagnóstico diferencial da, 229t
Aspergillus fumigatus
achados de imagem, 345
diagnóstico diferencial, 346
introdução, 345
Aspergiloma, 83f, 304
Aspergilose, 303, 682
Aspergilose angioinvasiva, 84f, 305, 345
Aspergilose broncopulmonar alérgica (ABPA), 224f, 225, 305
Aspergilose broncopulmonar obstrutiva, 345, 346
Aspergilose invasiva das vias aéreas, 307, 345, 346
Aspergilose necrotizante crônica, 307
Aspergilose pulmonar invasiva, 326
Aspergilose pulmonar semi-invasiva, 327
Aspiração de conteúdo gástrico (pneumonia aspirativa), 70t
Aspiração de corpos estranhos sólidos
achados clínicos e laboratoriais, 498
achados de imagem, 499
diagnóstico diferencial, 499
introdução, 498
Aspiração de lipídios
achados clínicos e laboratoriais, 496
achados de imagem, 496
achados histológicos, 496
diagnóstico diferencial, 497
introdução, 496
Aspiração de líquidos ou partículas
aspiração de corpos estranhos sólidos, 498
aspiração de lipídios, 496
bronquiolite de aspiração, 495
pneumonia aspirativa, 494
pneumonia lipoídica, 496
pneumonite aspirativa, 493
Aspiração, radiologia torácica na UTI, 585
Atelectasia, 257
mecanismos de, 73t
radiologia torácica na UTI, 583
Atelectasia do lobo médio, 74
Atelectasia do lobo superior direito (LSD), 73, 358f
Atelectasia do lobo superior esquerdo (LSE), 73
Atelectasia dos lobos inferiores, 75
Atelectasia laminar (discoide), 76
Atelectasia lobar, 73
Atelectasia pendente, 78
Atelectasia pulmonar total, 73
Atelectasia redonda, 76
achados de imagem, 465, 654
diagnóstico diferencial principal, 466, 655
introdução, 465, 654
Atelectasia segmentar, 75
Atenuação em mosaico, 232
Atenuação em mosaico com redistribuição vascular, 232
Atresia brônquica congênita
achados de imagem, 116
diagnóstico diferencial principal, 118
introdução, 116
Aumento irregular do espaço aéreo, 479

B

Bacilos gram-negativos, 285
Bactérias, 277-288
anaeróbicas, 286
Banda parenquimatosa, 104-105
Barotrauma
radiologia torácica na UTI, 587
Blastomicose sul-americana, 299
Bola fúngica, 81, 83f, 304
Bolus test, 54, 54f, 55f
Bordas dos nódulos, 86
Broncopneumonia, 70t, 70f, 71f, 278, 290

Bronquiectasia, 105, 213-216
causas de, 214t
de tração, 105
Brônquio cardíaco, 118
achados de imagem, 118
introdução, 118
Brônquio principal direito e esquerdo, 3
Brônquio traqueal
achados de imagem, 118
introdução, 118
Bronquiolectasia, 105
de tração, 105
Bronquiolite, 231-246, 283, 289
aguda, 234
associada à pneumonia em organização, 235
classificação das, 233q
constritiva, 235
crônica, 234
de aspiração
achados clínicos e laboratoriais, 495
achados de imagem, 496
achados histológicos, 495
diagnóstico diferencial, 496
introdução, 495
eosinofílica, 236
folicular, 236, 243
achados de imagem, 562
introdução, 562
granulomatosa, 236
infecciosa, 240
obliterante (constritiva), 226, 243
obliterante com pneumonia em organização [BOOP], 68
por aspiração de poeira inorgânica, 236
proliferativa, 235, 243
respiratória associada à doença pulmonar intersticial, 417f
achados de imagem, 416
diagnóstico diferencial, 417
introdução, 416
respiratória, 238, 241
Bronquíolos, 3, 8
Brônquios, 3-8
Bronquite, 283, 289
crônica, 219

C

Calcificação, 80
da traqueia, 3, 5f
pulmonar metastática
achados clínicos e laboratoriais, 507
achados de imagem, 507
achados histológicos, 507
diagnóstico diferencial, 508
introdução, 506
Calcinose tumoral, 695
Câmaras cardíacas esquerdas, doenças das, 189
Câncer de pulmão
de células não pequenas, aplicações do PET, 597
de pequenas células, aplicações do PET, 601
diagnóstico e estadiamento
achados de imagem, 356
diagnóstico diferencial, 373
estadiamento, 362
introdução, 355
linfonodos, 367
metástases, 367
métodos de estadiamento, 363
tumor primário, 363
Candidíase, 309, 327
Caracterização tecidual, 60
Carcinoma adenoide cístico
achados de imagem, 383
diagnóstico diferencial, 383
introdução, 383
Carcinoma apical, 356
Carcinoma broncogênico, 468
Carcinoma bronquioloalveolar, 70t, 359f, 360f
Carcinoma de células escamosas, 357f
Carcinoma de pequenas células, 362
Carcinoma de pulmão, 359f
associado à linfonodomegalia hilar e mediastinal, 361f
com calcificações excêntricas, 360f
com estadiamento indeterminado, 366f
com invasão da parede torácica, 365f
T4, 366f
Carcinoma escamoso, 82f
escamoso de pulmão, 361f
Carcinoma mucoepidermoide, 384f
achados de imagem, 384
introdução, 384
Carina, 3
Cateter venoso central, 591
Cateteres com balão direcionado por fluxo (Swan-Ganz), 592
Cavidade, 80
Células, 601
aplicações no linfoma, 601
aplicações no mesotelioma da pleura, 602
perspectivas, 604
planejamento de radioterapia, 604
Cintilografia pulmonar, 165
Circulação brônquica, 10
Cisterna do quilo, 38
Cisto broncogênico, 113, 625
achados de imagem, 114
diagnóstico diferencial principal, 115
introdução, 113
Cisto de duplicação esofágica, 626
Cisto hidático, 314
Cisto pericárdico, 621
Cisto tímico, 620
Cistos, 447
Cistos mediastinais, 620
Citomegalovírus, 294, 330
achados de imagem, 350
diagnóstico diferencial, 350
introdução, 348
Clamídia, 296
Classificação TNM do carcinoma de pulmão, 364t
Coarctação da aorta, 133
Coccidioidomicose, 302

Cocobacilos Gram-negativos, 285
Cocos Gram-positivos, 284
Colágeno, doenças do, 515
  artrite reumatoide, 516
  doença mista do tecido conjuntivo, 523
  esclerose sistêmica progressiva, 519
  espondilite anquilosante, 524
  lúpus eritematoso sistêmico, 521
  polimiosite e dermatomiosite, 522
  síndrome de Sjögren, 523
Colonização fúngica, 81
Compartimento mediastinal
  anterior, 23
  médio, 24
  posterior, 24
Complexo de Ranke, 251f, 256
Condrossarcoma, 692
Consolidação, 67, 68f
Contusão pulmonar, 572
Coração, 37
Costela cervical, 677
Costelas, 42
Criptococose, 309
  achados de imagem, 347
  diagnóstico diferencial, 347
  introdução, 346

D

Dano alveolar difuso
  achados de imagem, 550
  diagnóstico diferencial principal, 550
  introdução, 549
Densidade radiológica, 17
Densitovolumetria pulmonar, 480
Derrame pleural, 257
  achados de imagem, 462, 645
  diagnóstico diferencial principal, 649
  introdução, 645
  maligno
    achados de imagem, 652
    introdução, 651
  parapneumônico, 282
    achados clínicos, 649
    achados de imagem, 650
    diagnóstico diferencial principal, 651
    fisiopatologia, 649
    introdução, 649
  radiologia torácica na UTI, 588
Desfibrilador/cardioversor automático, 593
Diafragma, 41, 41f, 42f
  lesões do, 569
Diafragma, doenças do
  eventração, 665
  hérnias diafragmáticas não traumáticas, 666
  paralisia, 665
  ruptura diafragmática traumática, 670
  tumores do diafragma, 678
Diagnóstico de TEP na gestação, 171
Dilatações esofágicas, 626
Diminuição da atenuação pulmonar na TCAR, 96
  diagnóstico diferencial do, 102t
Discinesia ciliar primária, 218
Disfunção do sistema imune, principais tipos de, 323
Disostose cleidocranial, 678
Displasia fibrosa, 688
Dispositivos de monitoração e de manutenção da vida, 588
Dissecção aórtica, 142
Distribuição aleatória (randômica), 93
Distribuição centrolobular, 94
Distribuição perilinfática, 93
Divertículo esofágico, 626
Doença bronquiolar, classificação histológica, 233q
Doença de Behçet, 137
  achados clínicos e laboratoriais, 535
  achados de imagem, 535
  achados histológicos, 535
  diagnóstico diferencial principal, 537
  introdução, 534
Doença de Castleman, 563-565, 624
Doença de Chagas, 320
Doença de Hodgkin ver Linfoma Hodgkin
Doença de Niemann-Pick
  achados clínicos e laboratoriais, 501
  achados de imagem, 502
  achados histológicos, 501
  diagnóstico diferencial, 502
  introdução, 501
Doença mista do tecido conjuntivo
  achados de imagem, 523
  introdução, 523
Doença pulmonar intersticial, 88
Doença pulmonar obstrutiva crônica (DPOC), 225
  achados de imagem, 476
  diagnóstico diferencial principal, 482
  introdução, 475
Doença pulmonar venoclusiva, 188
Doenças brônquicas difusas, 213-220
Doenças da parede torácica
  actinomicose, 682
  anomalias congênitas e do desenvolvimento, 677
  aspergilose, 682
  calcinose tumoral, 695
  condrossarcoma, 692
  costela cervical, 677
  disostose cleidocranial, 678
  displasia fibrosa, 688
  doenças inflamatórias e infecciosas, 681
  elastofibroma, 686
  fibro-histiocitoma maligno, 691
  fibromatose agressiva, 691
  ganglioneuroma, 685
  hemangioma cavernoso, 682
  infecções piogênicas, 681
  lesões não neoplásicas, 695
  linfoma, 690
  liomiossarcoma, 690
  lipoma, 682
  lipossarcoma, 690
  metástases, 695

mieloma solitário e múltiplo, 690
neoplasias benignas, 682
neoplasias da parede torácica, 682
neoplasias malignas, 689
neurofibroma, 683
osteocondrite costocondral, 681
osteocondroma, 686
osteossarcoma, 692
paraganglioma, 686
pectus carinatum, 677
pectus excavatum, 677
rabdomiossarcoma, 691
sarcoma de Ewing, 692
schwannoma (neurilemoma) periférico, 683
síndrome de Poland, 681
síndrome SAPHO, 695
tuberculose, 682
tumor de Askin, 692
tumor de células gigantes, 689
Doenças da pleura
anatomia da pleura, 641
atelectasia redonda, 654
derrame pleural maligno, 651
derrame pleural, 645
derrames pleurais parapneumônicos, 649
doenças difusas, 657
doenças focais, 652
empiema, 649
espessamento pleural difuso relacionado com asbesto, 657
linfoma pleural, 662
lipoma pleural, 656
mesotelioma, 659
metástases pleurais, 658
placas pleurais, 652
pneumotórax hipertensivo, 645
pneumotórax, 643
quilotórax, 652
tumor fibroso solitário da pleura, 655
Doenças das câmaras cardíacas esquerdas, 189
Doenças das pequenas vias aéreas, 231-246
Doenças difusas
da pleura, 657
das vias aéreas centrais, 205
Doenças do colágeno e espondilite anquilosante, 515
artrite reumatoide, 516
doença mista do tecido conjuntivo, 523
esclerose sistêmica progressiva, 519
espondilite anquilosante, 524
lúpus eritematoso sistêmico, 521
polimiosite e dermatomiosite, 522
síndrome de Sjögren, 523
Doenças do diafragma
eventração, 665
hérnias diafragmáticas não traumáticas, 666
paralisia, 665
ruptura diafragmática traumática, 670
tumores do diafragma, 678
Doenças focais das vias aéreas centrais, 201
Doenças inflamatórias e infecciosas, 681
Doenças metabólicas e de depósito
amiloidose pulmonar, 504
calcificação pulmonar metastática, 506
doença de Niemann-Pick, 501
microlitíase alveolar pulmonar, 509
ossificação pulmonar, 511
proteinose alveolar pulmonar, 502
Doenças pulmonares actínicas
achados clínicos, 553
achados de imagem, 553
achados histológicos, 553
diagnóstico diferencial principal, 555
introdução, 553
Doenças pulmonares eosinofílicas
eosinofilia pulmonar simples, 542
pneumonia eosinofílica aguda, 544
pneumonia eosinofílica crônica, 544
síndrome hipereosinofílica, 546
Doenças pulmonares medicamentosas, 547
Dose de radiação, 52
Dreno torácico, 590
Ducto torácico, 38
lesões do, 578
Duplicação do arco aórtico, 132
Duração da rotação (*gantry rotation time*), 51

E

Ectasia anuloaórtica, 141
Edema pulmonar
achados clínicos e laboratoriais, 486
achados de imagem, 487, 548
achados fisiopatológicos, 487
cardiogênico, radiologia torácica na UTI, 581
diagnóstico diferencial principal, 488, 549
hidrostático, 70t, 72f
introdução, 485, 548
não cardiogênico, radiologia torácica na UTI, 582
Efeito de volume parcial, 48
Elastofibroma, 686
Eletrocardiograma, 163
Embolia gordurosa, 193
Embolia iatrogênica, 195
Embolia pulmonar não trombótica, 191
Embolia séptica, 192, 337
Empiema, 282
achados clínicos, 649
achados de imagem, 650
diagnóstico diferencial principal, 651
fisiopatologia, 649
introdução, 649
versus abscesso pulmonar, 651
Enfisema, 96
achados de imagem, 476
bolhoso, 102, 102f, 480
centrolobular (centroacinar), 102, 103f, 478
diagnóstico diferencial principal, 482
introdução, 475
panlobular (panacinar), 103, 104f, 478
paracicatricial, 479
parasseptal (acinar distal), 103, 104f, 479

tipos de, 482
Eosinofilia pulmonar simples
achados clínicos e laboratoriais, 543
achados de imagem, 543
achados histológicos, 543
diagnóstico diferencial principal, 543
introdução, 542
Equinococose, 314
Escala numérica de Hounsfield, 49f
Escavação, 80
Escherichia coli, 285
Esclerose sistêmica progressiva
achados clínicos e laboratoriais, 519
achados de imagem, 519
achados histológicos, 519
diagnóstico diferencial, 520
introdução, 519
Esclerose tuberosa, 449
Escore clínico de Geneva revisado, 163q
Escore clínico de Wells, 162q
Esôfago, 25f
lesões do, 577, 626
tumores do, 626
Espaço pleural, 20
achados relacionados com o, 571
Espaço pré-traqueal ou paratraqueal anterior, 25
Espaço pré-vascular, 25
Espaço subcarinal, 31
Espessamento de septos interlobulares, 17f
Espessamento pleural difuso
achados de imagem, 657
diagnóstico diferencial principal, 657
introdução, 657
Espessamento septal
diagnóstico diferencial de, 90t
Espessura do corte, 48t
Espondilite anquilosante
achados clínicos e laboratoriais, 525
achados de imagem, 525
achados histológicos, 525
doenças do, 515
artrite reumatoide, 516
doença mista do tecido conjuntivo, 523
esclerose sistêmica progressiva, 519
espondilite anquilosante, 524
lúpus eritematoso sistêmico, 521
polimiosite e dermatomiosite, 522
síndrome de Sjögren, 523
diagnóstico diferencial principal, 526
introdução, 524
Esquistossomose, 317
Estadiamento de carcinoma de não pequenas células, 365t
Estenose traqueal pós-intubação, 201
Esterno, 42
European Respiratory Society (ERS), 399
Eventração
achados de imagem, 665
introdução, 665
Exacerbação aguda da fibrose pulmonar idiopática, 404, 405f
achados de imagem, 404
diagnóstico diferencial principal, 405
introdução, 404
Exacerbação aguda da pneumonia intersticial não específica, 408

F

Fibro-histiocitoma maligno, 691
Fibromatose agressiva, 691
Fibrose cística, 216-218
Fibrose pulmonar idiopática (FPI), 401f, 402f, 403f
achados de imagem, 400
diagnóstico diferencial principal, 404
introdução, 399
Filtros de imagem, 51
Fissura acessória inferior, 21, 22f
Fissura acessória superior do lobo inferior, 21
Fissura ázigos, 21, 21f
Fissuras acessórias, 21
Fissuras interlobares, 14f
Fissuras, pleura, 20
Formas pneumônicas, 260
FOV, 48t
Fungos, 299-312
Fusariose, 328

G

Ganglioneuroma, 685
Gangrena pulmonar, 281
Gases sanguíneos, 163
Gordura pleuropericárdica, 37f
Grande fissura (oblíqua, interlobar) direita, 21
Grande fissura (oblíqua, interlobar) esquerda, 21
Grandes vasos, lesões dos, 576
Granulomatose de Wegener, 205
achados clínicos e laboratoriais, 528
achados de imagem, 528
achados histológicos, 528
diagnóstico diferencial principal, 530
introdução, 527

H

Haemophilus influenzae, 285
Hamartoma, 82f
achados de imagem, 377
diagnóstico diferencial, 378
introdução, 377
pulmonar, 378f
Helical pitch (*beam pitch*), 51
Hemangioma cavernoso pulmonar, 682
achados de imagem, 380
introdução, 379
Hemangioma esclerosante pulmonar
achados de imagem, 380
introdução, 380
Hematoma intramural, 146

Hematopoiese extramedular, 628
Hemiázigos, 31, 32f
  dilatação das veias e, 628
Hemomediastino
  lesões do, 576
Hemorragia alveolar
  achados de imagem, 552
  diagnóstico diferencial principal, 553
  introdução, 552
Hemorragia pulmonar, 70t
Hemotórax, 571
Hérnias diafragmáticas não traumáticas
  achados de imagem, 669
  introdução, 666
Hérnias hiatais, 626
Herpesvírus (herpes simples), 294
Hidatidose, 314
Hilos pulmonares, 10
  na radiografia de tórax, 12f, 13f
Hiperplasia adenomatosa atípica, 85f
Hiperplasia idiopática difusa de células neuroendócrinas, 237
Hiperplasia linfoide
  achados de imagem, 562
  introdução, 562
Hiperplasia tímica, 614
Hipertensão arterial pulmonar idiopática (HAPI), 184
Hipertensão portopulmonar, 184
Hipertensão pulmonar, 520
  achados de imagem, 181
  associada a doença imunológica sistêmica, 185
  associada a doença pleuropulmonar primária e da parede torácica, 188
  associada a doenças vasculares congênitas, 187
  associada a infecção pelo HIV, 185
  causada por tromboembolismo crônico, 185
  causas de, 180q
  classificação clínica da, 180
  classificação, 179
  etiologia, 179
  fisiopatologia da, 179
  introdução, 179
  investigação diagnóstica da, 182q
  pós-capilar, 188
  pré-capilar, 184
Hipertrofia de artérias brônquicas, 11f
Histiocitose de células de Langerhans pulmonar
  achados de imagem, 444
  diagnóstico diferencial, 446
  introdução, 443
Histoplasmose, 300-302
  achados de imagem, 348
  diagnóstico diferencial, 348
  introdução, 348

I

Imunidade celular, anormalidades da 323
Imunidade humoral, anormalidades da, 323
Índice cardiotorácico, 37
Infecção piogênica de vias aéreas, 337
Infecções bacterianas, 324
  micobactérias não tuberculosas, 326
  tuberculose, 325
Infecções fúngicas, 326
  aspergilose pulmonar invasiva, 326
  aspergilose pulmonar semi-invasiva, 327
  candidíase, 327
  fusariose, 328
  mucormicose, 328
  pneumocistose, 329
Infecções nosocomiais, 324
Infecções piogênicas, 681
Infecções pós-transplante, 323
Infecções virais
  adenovírus, 331
  citomegalovírus, 330
  vírus da influenza, 331
  vírus do herpes simples, 331
  vírus sincicial respiratório, 330
Intermediate stem line, 11
International Association for the Study of Lung Cancer (IASLC) (International Staging Commitee), 367
Intróito torácico (abertura torácica superior), 23. 24f

J

Janela aortopulmonar, 28, 31f, 35
Janela hilar inferior, 11
Japan Lung Cancer Society (JLCS), 367
Joelho anterior do arco aórtico, 25
Joelho posterior, 25

K

Klebsiella pneumoniae, 285

L

Laceração pulmonar, 573
Legionella pneumophila, 286
Lesões
  da aorta, de grandes vasos e hemomediastino, 576
  da árvore traqueobrônquica, 574
  da parede torácica, 567
  do diafragma, 569
  do ducto torácico, 578
  do esôfago, 577, 626
  mediastinais de estruturas não primárias do mediastino, 629
  não neoplásicas, 690
  pulmonares, 572
  relacionadas com o mediastino, 575
  vasculares, 627
Leucemia, 565
Ligamento pulmonar, 23
Linfangioliomiomatose
  achados de imagem, 450
  diagnóstico diferencial, 451

introdução, 449
Linfangioma, 621
Linfangite carcinomatosa, 392
Linfoma, 70t, 615, 690
aplicações do PET, 601
Linfoma Hodgkin
achados clínicos, 557
achados de imagem, 557
diagnóstico diferencial principal, 559
introdução, 557
Linfoma mediastinal, 618
Linfoma não Hodgkin
achados de imagem, 560
diagnóstico diferencial principal, 561
introdução, 559
Linfoma pleural
achados de imagem, 663
diagnóstico diferencial principal, 663
introdução, 662
Linfoma pulmonar primário, 72f
Linfonodomegalia, 256, 624
Linfonodos
da janela aortopulmonar, 39
diafragmáticos, 38
hilares, 38, 39
intrapulmonares, 38
mamários internos, 38
mediastinais anteriores, 38
mediastinais posteriores, 38
mediastinais, 38, 39f
paratraqueais, 38
parietais, 38
subaórticos, 39
tamanho dos, 40
viscerais, 38
Linha curvilínea subpleural, 106
Linha de junção anterior, 25, 29f
Linha paratraqueal direita, 33
Liomiossarcoma, 690
Lipoma, 682
Lipoma pleural
achados de imagem, 657
diagnóstico diferencial principal, 657
introdução, 656
Lipomatose mediastinal, 623
Lipossarcoma, 690
Lobo inferior direito, 5
Lobo inferior esquerdo, 8
Lobo médio, 5
Lobo superior direito, 4
Lobo superior esquerdo, 5
Lobos e segmentos pulmonares, 13
Lóbulo pulmonar secundário, 16, 16f, 17f, 88f
Lúpus eritematoso sistêmico
achados clínicos e laboratoriais, 521
achados de imagem, 521
achados histológicos, 521
diagnóstico diferencial principal, 522
introdução, 521

M

Malformação adenomatoide cística congênita
achados de imagem, 116
diagnóstico diferencial principal, 116
introdução, 115
Malformação arteriovenosa pulmonar, 119
achados de imagem, 119
diagnóstico diferencial, 120
introdução, 119
Malformações congênitas do tórax
alça da artéria pulmonar, 125
atresia brônquica congênita, 116
brônquio cardíaco, 118
brônquio traqueal, 118
cisto broncogênico, 113
interrupção da veia cava inferior com continuação das veias ázigos e hemiázigos, 124
malformação adenomatoide cística congênita, 115
malformação arteriovenosa pulmonar, 119
persistência da veia cava superior esquerda, 123
retorno venoso pulmonar anômalo parcial sem anomalia pulmonar, 122
sequestro pulmonar, 111
síndrome da cimitarra, 120
síndrome da hipogenesia pulmonar, 120
varizes pulmonares, 123
"Mamilo aórtico", 34, 35f
Mapa dos linfonodos mediastinais e hilares de Mountain-Dresler, 370f
Marca-passo cardíaco, 593
Massas mediastinais, 609
Massas pulmonares, 78, 86
Massas tímicas, 610
Matriz, 48t
Mecanismos de atelectasia, 73t
Mediastinite aguda
achados de imagem, 634
diagnóstico diferencial, 635
introdução, 633
Mediastinite fibrosante
achados clínicos e laboratoriais, 635
achados de imagem, 636
diagnóstico diferencial, 636
introdução, 635
Mediastino, 23
anterior, 36, 609
lesões relacionadas com o, 575
médio, 36, 623
normal na tomografia computadorizada, 24
posterior, 36, 623
radiografia de tórax, anatomia do
em PA, 32
em perfil, 35
Mesotelioma
introdução, 468, 659
achados de imagem, 468, 660
estadiamento, 662
diagnóstico diferencial principal, 468, 662
da pleura, aplicações do PET, 602

Metástase intravascular, 392
Metástase para via aérea (endobrônquica ou endotraqueal), 392
Metástases, 695
Metástases pleurais
  achados de imagem, 658
  diagnóstico diferencial principal, 659
  introdução, 662
Metástases pulmonares
  achados de imagem, 390
  características das, 388
  diagnóstico diferencial principal, 395
  introdução, 387
Micobactérias atípicas
  achados de imagem, 272
  diagnóstico diferencial principal, 275
  introdução, 271
Micobactérias não tuberculosas, 326
  achados de imagem, 342
  diagnóstico diferencial, 342
  introdução, 341
Micoplasma, 295
Microlitíase alveolar pulmonar
  achados clínicos e laboratoriais, 509
  achados de imagem, 509
  achados histológicos, 509
  diagnóstico diferencial, 510
  introdução, 509
Mieloma solitário e múltiplo, 690
Modos de sincronização com o ECG, 51
Modulação angular, 53
Modulação longitudinal, 53
Modulação pelo eletrocardiograma, 53
Monitoração e de manutenção da vida, dispositivos de, 588
Mucormicose, 328
Músculos da parede torácica, 43

N

Nefrotoxicidade induzida por meio de contraste, 168
Neoplasias benignas, 682
  carcinoma adenoide cístico, 383
  carcinoma mucoepidermoide, 384
  hamartoma, 377
  hemangioma cavernoso pulmonar, 379
  hemangioma esclerosante pulmonar, 380
  papiloma solitário de células escamosas, 379
  papilomas traqueobrônquicos múltiplos, 378
  papilomatose laringotraqueobrônquica, 378
  pseudotumor inflamatório, 385
  tumor carcinoide, 380
Neoplasias da parede torácica, 682
Neoplasias epiteliais, 611
Neoplasias malignas, 689
Neoplasias traqueais, 203
Neurofibroma, 683
Neutropenia, 323
Nocardiose, 287
Nódulo com atenuação em vidro fosco, 83, 85f
Nódulo pulmonar, 81f
  atenuação do, 82
Nódulo pulmonar solitário, 392
  avaliação do aplicações do PET no tórax, 596
  diagnóstico diferencial de, 80t
Nódulo sólido (adenocarcinoma), 86, 361f
Nódulos, 78
Nódulos centrolobulares, 94, 232
Nódulos ou massas múltiplas, diagnóstico diferencial de, 80t
Nódulos ou massas pulmonares múltiplas, 80
Nódulos pulmonares solitários, 80

O

Opacidade (atenuação) em vidro fosco, 95, 101f
  diagnóstico diferencial de, 100t, 101t
Opacidade pendente, 78
Opacidades parenquimatosas, 256
Ossificação pulmonar
  achados clínicos e laboratoriais, 511
  achados de imagem, 511
  achados histológicos, 511
  diagnóstico diferencial principal, 512
  introdução, 511
Osteocondrite costocondral, 681
Osteocondroma, 686
Osteossarcoma, 692

P

Paciente imunocomprometido, 323-332
Padrão cístico, 90
  diagnóstico diferencial do, 95t
Padrão de atenuação (perfusão) em mosaico, 104, 106
Padrão de pavimentação em mosaico, 106
Padrão miliar, 257
Padrão nodular, 92
  diagnóstico diferencial do, 97t
Padrão perilobular, 108
Padrão reticular, 89
  diagnóstico diferencial do, 91t, 93t
Padrão reticulonodular, 90
  diagnóstico diferencial do, 91t
Padrão septal, 88
Padrões intersticiais fundamentais, 88
Padrões radiológicos das lesões pulmonares metastáticas, 389q
Padrões radiológicos fundamentais
  áreas de atenuação pulmonar e vascularização diminuídas, 104
  atelectasia, 71
  banda parenquimatosa, 104-105
  bronquiectasia, 105
  bronquiolectasia, 105
  consolidação, 67, 68f
  enfisema, 96
  linha curvilínea subpleural, 106
  massas pulmonares, 78
  nódulos, 78
  padrão de atenuação (perfusão) em mosaico, 106
  padrão de pavimentação em mosaico, 106
  padrão perilobular, 108
  padrões intersticiais fundamentais, 88
Panarterite nodosa, 138

Panbronquiolite difusa, 237, 243
Pâncreas, pseudocisto do, 630
Papiloma solitário de células escamosas
  achados de imagem, 379
  introdução, 379
Papilomas traqueobrônquicos múltiplos
  achados de imagem, 379
  introdução, 378
Papilomatose laringotraqueobrônquica
  achados de imagem, 379
  introdução, 378
Papilomatose traqueobrônquica, 208, 381f
Paracoccidioidomicose, 299
Paraganglioma, 686
Paralisia
  achados de imagem, 665
  introdução, 665
Parasitos, 313-321
Parede torácica, 42, 44f
  doenças da
    actinomicose, 682
    anomalias congênitas e do desenvolvimento, 677
    aspergilose, 682
    calcinose tumoral, 695
    condrossarcoma, 692
    costela cervical, 677
    disostose cleidocranial, 678
    displasia fibrosa, 688
    doenças inflamatórias e infecciosas, 681
    elastofibroma, 686
    fibro-histiocitoma maligno, 691
    fibromatose agressiva, 691
    ganglioneuroma, 685
    hemangioma cavernoso, 682
    infecções piogênicas, 681
    lesões não neoplásicas, 695
    linfoma, 690
    liomiossarcoma, 690
    lipoma, 682
    lipossarcoma, 690
    metástases, 695
    mieloma solitário e múltiplo, 690
    neoplasias benignas, 682
    neoplasias da parede torácica, 682
    neoplasias malignas, 689
    neurofibroma, 683
    osteocondrite costocondral, 681
    osteocondroma, 686
    osteossarcoma, 692
    paraganglioma, 686
    pectus carinatum, 677
    pectus excavatum, 677
    rabdomiossarcoma, 691
    sarcoma de Ewing, 692
    schwannoma (neurilemoma) periférico, 683
    síndrome de Poland, 681
    síndrome SAPHO, 695
    tuberculose, 682
    tumor de Askin, 692
    tumor de células gigantes, 689
  lesões da, 567
Parênquima pulmonar, 13
Patógenos pulmonares, 284
  virais, 292
Pectus carinatum, 677
Pectus excavatum, 67, 69f, 677
Pedículo vascular, 34
Pequena fissura (horizontal), 20
Pequena fissura esquerda, 23
Pequenas vias aéreas, doenças das, 231-246
Perfusão em mosaico, 232
Pitch, 51
Placas pleurais
  achados de imagem, 463, 653
  diagnóstico diferencial principal, 464, 654
  introdução, 463, 652
Planejamento de radioterapia, 604
Pleura, 20, 20f
  anatomia da, 641
    achados de imagem, 641
    introdução, 641
  parietal, 20
  visceral, 20
  doenças da
    anatomia da pleura, 641
    atelectasia redonda, 654
    derrame pleural maligno, 651
    derrame pleural, 645
    derrames pleurais parapneumônicos, 649
    doenças difusas, 657
    doenças focais, 652
    empiema, 649
    espessamento pleural difuso relacionado com asbesto, 657
    linfoma pleural, 662
    lipoma pleural, 656
    mesotelioma, 659
    metástases pleurais, 658
    placas pleurais, 652
    pneumotórax, 643
    pneumotórax hipertensivo, 645
    quilotórax, 652
    tumor fibroso solitário da pleura, 655
  doenças difusas da, 657
Pneumatocele, 281
Pneumocistose, 329
Pneumoconiose dos trabalhadores do carvão
  achados de imagem, 471
  introdução, 469
Pneumoconiose pelo berílio, 473
Pneumoconiose pelo talco, 473
Pneumoconiose por poeira mista, 472
Pneumoconioses
  alterações relacionadas com o asbesto, 461
  asbestose, 466
  atelectasia redonda, 465
  carcinoma broncogênico, 468
  derrame pleural, 462
  dos trabalhadores do carvão, 469
  espessamento pleural difuso, 462
  mesotelioma, 468

pelo berílio, 473
pelo talco, 473
placas pleurais, 462
por metais duros, 472
por poeira mista, 472
silicose, 455
simples, 471
Pneumocystis jiroveci, 310
achados de imagem, 343
diagnóstico diferencial, 344
introdução, 342
Pneumomediastino, 575
achados clínicos, 637
achados de imagem, 637
diagnóstico diferencial, 638
introdução, 637
Pneumonia, 70t, 71f, 277, 290
radiologia torácica na UTI, 585
Pneumonia aspirativa
achados clínicos e laboratoriais, 495
achados de imagem, 495
diagnóstico diferencial, 495
introdução, 494
Pneumonia bacteriana, 337
complicações, 280
Pneumonia de aspiração
achados clínicos e laboratoriais, 495
achados de imagem, 495
diagnóstico diferencial, 495
introdução, 494
Pneumonia em organização (BOOP), 68, 70t, 71f
Pneumonia em organização criptogenética
achados de imagem, 409, 551
diagnóstico diferencial principal, 410, 551
introdução, 409, 409f, 550
Pneumonia eosinofílica
achados de imagem, 552
diagnóstico diferencial principal, 552
introdução, 552
Pneumonia eosinofílica aguda
achados clínicos e laboratoriais, 545
achados de imagem, 545
achados histológicos, 545
diagnóstico diferencial principal, 545
introdução, 544
Pneumonia eosinofílica crônica, 70t, 71f
achados clínicos e laboratoriais, 544
achados de imagem, 544
diagnóstico diferencial principal, 544
introdução, 544
Pneumonia intersticial aguda
achados de imagem, 411
diagnóstico diferencial principal, 412
introdução, 411
Pneumonia intersticial descamativa
achados de imagem, 418
diagnóstico diferencial, 419
introdução, 418
Pneumonia intersticial linfoide (linfocítica), 92
achados de imagem, 563
diagnóstico diferencial principal, 563
introdução, 562
Pneumonia intersticial não específica
achados de imagem, 406, 552
diagnóstico diferencial principal, 407, 408, 552
introdução, 405, 551
Pneumonia intersticial usual, 401f
Pneumonia lipoídica
achados clínicos e laboratoriais, 496
achados de imagem, 496
achados histológicos, 496
diagnóstico diferencial, 497
introdução, 496
Pneumonia lobar, 68, 278
Pneumonia necrotizante, 281
Pneumonia redonda, 278
Pneumonias intersticiais idiopáticas, 400q
exacerbação aguda da fibrose pulmonar idiopática, 404
exacerbação aguda da pneumonia intersticial não específica, 408
fibrose pulmonar idiopática (FPI), 399
pneumonia em organização criptogenética, 409
pneumonia intersticial aguda, 411
pneumonia intersticial não específica, 405
Pneumonite actínica, 70t
Pneumonite aspirativa, 493
achados clínicos e laboratoriais, 493
achados de imagem, 494
achados histológicos, 493
diagnóstico diferencial, 494
introdução, 493
Pneumonite de hipersensibilidade
achados de imagem, 424
causas frequentes, 422t
diagnóstico diferencial principal, 429
introdução, 421
Pneumonite de hipersensibilidade, 274
Pneumonite pós-obstrutiva, 70t
Pneumotórax, 571
hipertensivo
achados de imagem, 645
introdução, 645
pleura e, 643
achados de imagem, 643
diagnóstico diferencial principal, 644
introdução, 643
Poliangeíte microscópica
achados clínicos e laboratoriais, 532
achados de imagem, 533
achados histológicos, 532
diagnóstico diferencial principal, 533
introdução, 532
Policondrite recidivante, 205
Polimiosite e dermatomiosite
achados clínicos e laboratoriais, 522
achados de imagem, 522
achados histológicos, 522
introdução, 522
Probabilidade diagnóstica de uma lesão solitária em pacientes com câncer conhecido, 389q

Processo infeccioso, 86
Processo inflamatório/vasculite, 86
Processo neoplásico, 86
Propriedades do pixel, 47
Proteinose alveolar pulmonar, 70t
  achados clínicos e laboratoriais, 503
  achados de imagem, 503
  achados histológicos, 503
  diagnóstico diferencial, 504
  introdução, 502
Pseudoaneurismas pós-traumáticos, 139
Pseudocavidade, 82, 84f
Pseudocisto do pâncreas, 630
Pseudomonas aeruginosa, 285
Pseudotumor inflamatório, 384f
  achados de imagem, 385
  introdução, 385

Q

Quilotórax
  achados de imagem, 652
  diagnóstico diferencial principal, 652
  introdução, 652

R

Rabdomiossarcoma, 691
Radiografia de tórax
  em PA, 11
  em perfil, 11
Radiologia torácica na unidade de tratamento intensivo, 581-593
Radioterapia
  planejamento de, 604
Reações anafiláticas e anafilactoides ao meio de contraste, 169
Recesso azigoesofágico, 28, 34
Recesso pericárdico superior, 26, 30f
Reconstruções multiplanares, 57
Reconstruções tridimensionais, 58
Região axilar, 43
Regime do tubo, 48t
Resolução de baixo contraste, 48
Resolução espacial, 47
Resolução temporal, 51
Ressonância magnética, 170
Retorno venoso pulmonar anômalo parcial sem anomalia pulmonar, 122
Ruído, 48
Ruptura da aorta, 149
Ruptura diafragmática traumática
  achados de imagem, 672
  apresentação clínica, 670
  introdução, 670

S

Sarcoidose
  achados de imagem, 434
  diagnóstico diferencial, 441
  introdução, 433
Sarcoma de Ewing, 692
Schwannoma (neurilemoma) periférico, 683
Seminoma, 616
Septos de tecido conjuntivo, 16
Septos interlobulares, 16
  espessamento de, 17f
Sequestro pulmonar, 111
  achados de imagem, 112
  diagnóstico diferencial principal, 112
  introdução, 111
Silicose, 98f
  achados de imagem, 456
  diagnóstico diferencial principal, 460
  introdução, 455
Simetria da transparência pulmonar, 19f
Sinal cervicotorácico, 23, 24f
Sinal da cauda de cometa, 76
Sinal da crescente de ar ou *luftsichel*, 74
Sinal da perda da silhueta, 67, 69f
Sinal do crescente aéreo, 81, 84f
Sinal do halo invertido, 86
Sinal do halo, 84f, 85
Síndrome da angústia respiratória aguda (SARA), 70t
  achados clínicos, 489
  achados de imagem, 490
  achados fisiopatológicos, 489
  diagnóstico diferencial principal, 492
  escore tomográfico das alterações na, 491t
  introdução, 488
Síndrome da cimitarra *ver* Síndrome da Hipogenesia Pulmonar
Síndrome da hipogenesia pulmonar
  achados de imagem, 120
  diagnóstico diferencial, 121
  introdução, 120
Síndrome da imunodeficiência adquirida
  aspergillus fumigatus, 345
  bactérias, 336
  citomegalovírus, 348
  criptococose, 346
  histoplasmose, 348
  micobactérias não tuberculosas, 341
  pneumocystis jiroveci, 342
  tuberculose, 338
Síndrome de Birt-Hogg-Dubé, 92, 96f
Síndrome de Churg-Strauss, 70t
  achados clínicos e laboratoriais, 531
  achados de imagem, 531
  achados histológicos, 531
  diagnóstico diferencial principal, 532
  introdução, 531
Síndrome de Goodpasture
  achados clínicos e laboratoriais, 534
  achados de imagem, 534
  achados histológicos, 534
  diagnóstico diferencial principal, 534
  introdução, 533
Síndrome de Löeffler, 68
Síndrome de Mendelson, 494
Síndrome de Poland, 19, 681

Síndrome de Sjögren
achados clínicos e laboratoriais, 523
achados de imagem, 523
achados histológicos, 523
introdução, 523
Síndrome de Mcleod (Swyer-James), 19, 20f, 244
Síndrome displásica da aorta média, 136
Síndrome hipereosinofílica
achados clínicos e laboratoriais, 546
achados de imagem, 546
diagnóstico diferencial principal, 546
introdução, 546
Síndrome SAPHO, 695
Sistema imune, principais tipos de disfunção do, 323
Sonda nasogástrica, 589
Staphylococcus aureus, 285
Streptococcus pneumoniae, 284

T

Talcose intravenosa, 194
Tamanho dos linfonodos, 40
Tomografia computadorizada de alta resolução (TCAR), 16
Técnica de administração de meio de contraste
para estudo vascular, 55t
para opacificação tecidual, 55t
venoso, 53
Técnicas de pós-processamento das imagens, 55
Teratoma, 616
Timo, 25, 30f
Timolipoma, 615
Tipos de reconstrução mais utilizados em TC de tórax, 57t
Tireoide, 629
Tomografia computadorizada de tórax
dose de radiação, 52
formação da imagem (resoluções espacial, de baixo contraste e temporal), 47
introdução, 47
montando um protocolo, 60
técnica de administração do meio de contraste venoso, 53
técnicas de pós-processamento das imagens, 55
Tórax
anatomia normal da TC de, 8f
anatomia radiológica normal do
traqueia, 3
artérias pulmonares, 8
veias pulmonares, 9
circulação brônquica, 10
hilos pulmonares, 10
parênquima pulmonar, 13
mediastino, 23
coração, 37
linfáticos, 38
linfonodos, 38
diafragma, 41, 41f, 42f
parede torácica, 42, 44f
brônquios, 3-8
bronquíolos, 3, 8
pleura, 20, 20f
intróito torácico (abertura torácica superior), 23, 24f
medidas normais na radiografia e TC de, 4t
tomografia computadorizada de
dose de radiação, 52
formação da imagem (resoluções espacial, de baixo contraste e temporal), 47
introdução, 47
montando um protocolo, 60
técnica de administração do meio de contraste venoso, 53
técnicas de pós-processamento das imagens, 55
Trama pulmonar, 19
Traqueia, 3, 26, 201-212
calcificação da, 3, 5f
em bainha de sabre, 209
normal, 4f, 5f,
Traqueíte, 283, 289
Traqueobroncomalacia, 225
Traqueobroncomegalia, 211
Traqueobroncopatia osteocondroplástica, 206
Traqueomalácia, 209
Traqueostomia, 588
Trauma torácico
achados relacionados com o espaço pleural, 571
contusão pulmonar, 572
hemotórax, 571
laceração pulmonar, 573
lesões da aorta, de grandes vasos e hemomediastino, 576
lesões da árvore traqueobrônquica, 574
lesões da parede torácica, 567
lesões do diafragma, 569
lesões do ducto torácico, 578
lesões do esôfago, 577
lesões pulmonares, 572
lesões relacionadas com o mediastino, 575
pneumomediastino, 575
pneumotórax, 571
Triângulo retrotraqueal, 36
Tromboembolia
com infarto, 164
pulmonar aguda
achados de imagem, 164
diagnóstico clínico, 162
diagnóstico diferencial principal, 171
estratificação do risco, 163
fisiopatologia, 161
introdução, 161
pulmonar crônica
achados de imagem, 173
diagnóstico diferencial principal, 176
introdução, 173
sem infarto, 164
Tromboembolismo pulmonar
radiologia torácica na UTI, 586
Tronco da artéria pulmonar, 8, 35
Tuberculomas, 260
Tuberculose, 82f, 325, 682
achados de imagem, 255
aspectos etiopatogêncios e anatomopatológicos, 249
diagnóstico diferencial, 268
diagnóstico, 253

formas clínicas, 253
introdução, 249
miliar, 92
multirresistente (TBMR), 262
pós-primária, 252, 257
primária, 250, 255
síndrome da imunodeficiência adquirida e, 338
achados de imagem, 339
diagnóstico diferencial, 340
introdução, 338
Tubo endotraqueal, 588
Tumor carcinoide, 611
achados de imagem, 381
atípico, 382f
diagnóstico diferencial, 383
endobrônquico, 381f
introdução, 380
típico endobrônquico, 382f
típico, 382f
Tumor de Askin, 692
Tumor de células gigantes, 689
Tumor de Pancoast, 356, 358f
Tumor fibroso solitário da pleura
achados de imagem, 655
diagnóstico diferencial principal, 655
introdução, 655
Tumores de células germinativas, 615
não seminomatosos, 617
Tumores do diafragma
achados de imagem, 678
introdução, 678
Tumores do esôfago, 626
Tumores epiteliais malignos, 356t
Tumores mesenquimais, 621

U

Úlcera aterosclerótica penetrante, 147

V

Valor preditivo negativo, 162
Varizes esofágicas, 626
Vasculites
arterite de Takayasu, 537
classificação das, 528q
doença de Behçet, 534
granulomatose de Wegener, 527
poliangeíte microscópica, 532
síndrome de Churg-Strauss, 531
síndrome de Goodpasture, 533
Veia ázigos, 31, 32f
dilatação da, 628
Veia braquicefálica direita, 25
Veia braquicefálica esquerda, 24
Veia cava superior, 25
Veia hemiázigos acessória, 32
Veia intercostal superior esquerda, 32
Veias pulmonares, 9
anatomia das, 10f
inferiores, 10
superiores, 10
Venotomografia, 165
versus ultrassonografia com Doppler, 167
Vermes nematódeos, 313
Vias aéreas centrais, doenças difusas das, 205
Vias aéreas centrais, doenças focais das 201
Vírus, 289-294
Vírus da influenza, 331
Vírus da varicela, 294
Vírus do herpes simples, 331
Vírus influenza, 292
Vírus sincicial respiratório, 292, 330

Acreditamos que sua resposta nos ajuda a aperfeiçoar continuamente nosso trabalho para atendê-lo(la) melhor e aos outros leitores.
Por favor, preencha o formulário abaixo e envie pelos correios.
Agradecemos sua colaboração.

Seu Nome: _____

Sexo: ☐ Feminino ☐ Masculino CPF: _____

Endereço: _____

E-mail: _____

Curso ou Profissão: _____

Ano/Período em que estuda: _____

Livro adquirido e autor: _____

Como ficou conhecendo este livro?

☐ Mala direta ☐ E-mail da Elsevier
☐ Recomendação de amigo ☐ Anúncio (onde?) _____
☐ Recomendação de seu professor?
☐ Site (qual?) _____ ☐ Resenha jornal ou revista
☐ Evento (qual?) _____ ☐ Outro (qual?) _____

Onde costuma comprar livros?

☐ Internet (qual site?) _____
☐ Livrarias ☐ Feiras e eventos ☐ Mala direta

☐ Quero receber informações e ofertas especiais sobre livros da Elsevier e Parceiros

ELSEVIER

SAC ELSEVIER | 0800 026 53 40 sac@elsevier.com.br

Cartão Resposta
050120048-7/2003-DR/RJ
Elsevier Editora Ltda
CORREIOS

CARTÃO RESPOSTA

Não é necessário selar

O SELO SERÁ PAGO POR
Elsevier Editora Ltda

20299-999 - Rio de Janeiro - RJ

Qual(is) o(s) conteúdo(s) de seu interesse?

Jurídico - ☐ Livros Profissionais ☐ Livros Universitários ☐ OAB ☐ Teoria Geral e Filosofia do Direito

Educação & Referência - ☐ Comportamento ☐ Desenvolvimento Sustentável ☐ Dicionários e Enciclopédias ☐ Divulgação Científica ☐ Educação Familiar ☐ Finanças Pessoais ☐ Idiomas ☐ Interesse Geral ☐ Motivação ☐ Qualidade de Vida ☐ Sociedade e Política

Negócios - ☐ Administração/Gestão Empresarial ☐ Biografias ☐ Carreira e Liderança Empresariais ☐ E-Business ☐ Estratégia ☐ Light Business ☐ Marketing/Vendas ☐ RH/Gestão de Pessoas ☐ Tecnologia

Concursos - ☐ Administração Pública e Orçamento ☐ Ciências ☐ Contabilidade ☐ Dicas e Técnicas de Estudo ☐ Informática ☐ Jurídico Exatas ☐ Língua Estrangeira ☐ Língua Portuguesa ☐ Outros

Universitário - ☐ Administração ☐ Ciências Políticas ☐ Computação ☐ Comunicação ☐ Economia ☐ Engenharia ☐ Estatística ☐ Finanças ☐ Física ☐ História ☐ Psicologia ☐ Relações Internacionais ☐ Turismo

Áreas da Saúde - ☐ Anestesia ☐ Bioética ☐ Cardiologia ☐ Ciências Básicas ☐ Cirurgia ☐ Cirurgia Plástica ☐ Cirurgia Vascular e Endovascular ☐ Dermatologia ☐ Ecocardiologia ☐ Eletrocardiologia ☐ Emergência ☐ Enfermagem ☐ Fisioterapia ☐ Genética Médica ☐ Ginecologia e Obstetrícia ☐ Imunologia Clínica ☐ Medicina Baseada em Evidências ☐ Neurologia ☐ Odontologia ☐ Oftalmologia ☐ Ortopedia ☐ Pediatria ☐ Radiologia ☐ Terapia Intensiva ☐ Urologia ☐ Veterinária

Outras Áreas - _____

Tem algum comentário sobre este livro que deseja compartilhar conosco?

_____

* A informação que você está fornecendo será usada apenas pela Elsevier e não será vendida, alugada ou distribuída por terceiros sem permissão preliminar.
* Para obter mais informações sobre nossos catálogos e livros por favor acesse **www.elsevier.com.br** ou ligue para **0800 026 53 40.**